02.05.2019

Şüa diaqnostikası ixtisası üzrə yeni test sualları:

1) Tibbi etika və deontologiyanın norma və prinsipləri qarşılıqlı münasibətlərin hansı sahəsinə aiddir?
A) Tibb işçiləri ilə cəmiyyətin qarşılıqlı münasibətlərinə
B) Həkimin və xəstənin qohumları ilə qarşılıqlı münasibətlərinə
C) Tibb kollektivində münasibətlərə
D) Bütün sadalananlar
E) Həkim və pasiyentin qarşılıqlı münasibətlərinə
Ədəbiyyat: Ə. Əmiraslanov, A.Qaziyev. Onkologiya. (Dərslik). Bakı. 2010. 912 s.

2) "Tibbi deontologiya" anlayışı özündə nəyi cəmləşdirib?
A) Xəstənin qohumları ilə qarşılıqlı
B) Tibb işçilərinin optimal fəaliyyət şərtləri haqqında təsəvvürlər
C) Xəstənin tibb işçilərinin qarşısında öhdəlikləri
D) Tibb işçilərinin fəaliyyətində işə borcu haqqında təlim münasibətlərin qurulması
E) Mentalitet, milli prinsiplər
Ədəbiyyat: Ə. Əmiraslanov, A.Qaziyev. Onkologiya. (Dərslik). Bakı. 2010. 912 s.

3) Radioaktiv I-131 (yod-131) müalicəsi qəbul etmiş xəstədə bütün bədən sintiqrafiyası müayinəsini aparmaq üçün hansı kolimator istifadə edilir?
A) Yüksək enerjili
B) Orta enerjili
C) Aşağı enerjili
D) Hamısı bu məqsədlə istifadə oluna bilər
E) Heç biri
Ədəbiyyat: Т.Сиваченко, Д.Мечев. Руководство по ядерной медицине. 1998. 537 с.

4) Paratireoid vəzlərinin adenomanın aparıcı şüa diaqnostika üsulu hansıdır?
A) KT
B) USM və dopler
C) Bir Fotonlu Emission KT/KT (SPECT/CT)
D) Planar sintiqrafiya
E) Termoqrafiya
Ədəbiyyat: Т.Сиваченко, Д.Мечев. Руководство по ядерной медицине. 1998. 537 с.

5) "Carsinoma in situ" sinonimi hansıdır?
A) Erkən invaziv xərçəng
B) İnvaziyaönü (epiteldaxili) xərçəng
C) Fakultativ (şərti) xərçəngönü
D) Mikrokarsinoma
E) Obliqat (mütləq) xərçəngönü
Ədəbiyyat: Ə. Əmiraslanov, A.Qaziyev. Onkologiya. (Dərslik). Bakı. 2010. 912 s.

6) Limfoma zamanı hansı diaqnostika usullarından, dəqiqliyinə görə, seçilməsi məqsədə uyğundur?
A) KT
B) Pozitron emission tomoqrafiya
C) Rəqəmsal rentgenoqrafiya
D) MRT
E) Dopler USM

SUMKA ZÖDƏNİŞSİZ İSTİFADƏ ÜÇÜN

Ədəbiyyat:Лучевая диагностика под ред. Завадовской В.Д.часть 1. М.:2009. 374 с.

7) Miokard sintiqrafiyasına texnetium Tc-99m MİBİ (metilen izopropilen butilo izonitril) və ya talium-xlorid Tl-201 ilə əks göstəriş hansıdır?
A) Yüksək bədən temperaturası
B) Yüksək arterial təzyiq
C) Reproduktiv yaşda olan qadınlar, hamiləlik və 16 yaşa qədər uşaqlar
D) Ürək nahiyəsində ağrılar, taxikardiya, ürək bulanma
E) Əks göstəriş yoxdur
Ədəbiyyat:Лучевая диагностика под ред. Завадовской В.Д.часть 1. М.:2009. 374 с.

8) Sağ tac arteriyanın davamı necə adlanır?
A) R.interventricularis posterior
B) R.interventricularis anterior
C) R.circumflexus
D) R.interventricularis septalis
E) Rr.pericardiales
Ədəbiyyat:Лучевая диагностика под ред. Завадовской В.Д.часть 1. М.:2009. 374 с.

9) Sol tac arteriyanın aid olan şaxələrinə hansıdır?
A) R.medialis
B) R.interventricularis posterior
C) R.circumflexus
D) R.lateralis
E) R.septalis
Ədəbiyyat:Лучевая диагностика под ред. Завадовской В.Д.часть 1. М.:2009. 374 с.

10) Tiroid xəstəliklərinin ilkin diaqnostikasında hansı müayinə mütləq deyil?
A) Radioizotop müayinə
B) Klinik müayinə
C) USM
D) Tiroid hormonları analizi
E) Düyünlü ur zamanı USM birgə iynə biopsiyası
Ədəbiyyat: Лучевая диагностика под ред. Завадовской В.Д.часть 1. М.:2009. 374 с.

11) Qalxanabənzər vəzinin müayinəsində hansı əsas ölçülər müəyyənləşdirilir?
A) Qalxanabənzər vəzi payların köndələn kəsiklərin sahəsi
B) Hər payın qalınlığı və boğazın qalınlığı, uzunluğu
C) Heç biri düz deyil
D) Hər payın qalınlığı və boğazın hündürlüyü
E) Payların çəp ölçüsü
Ədəbiyyat:Лучевая диагностика, под ред. Завадовской В.Д.часть 1. М.:2009. 374 с.

12) Qalxanabənzər vəzinin müayinəsində hansı parametrlər nəzərə alınır?
A) Həçmi
B) Yerləşməsi
C) Qalxanabənzər vəzinin konturu
D) Bütün cavablar düzdür
E) Exostrukturu
Ədəbiyyat:Лучевая диагностика, под ред. Завадовской В.Д.часть 1. М.:2009. 374 с.

13) Qalxanabənzər vəzinin adi yerləşməsində exoqramda vəzini necə görmək olar?

SUSKAZ ÖDƏNİŞSİZ İSTİFADƏ ÜÇÜN

A) Dilaltı sahəsində
B) Boyunun ön sahələrində qalxanabənzər qığırdağdan körpücüküstü sahəsinə qədər
C) Vidaci oyma sahəsində
D) Döş sümüyü arxasında
E) Körpücük və döş sümüyü üzərində
Ədəbiyyat:Лучевая диагностика, под ред. Завадовской В.Д.часть 1. М.:2009. 374 с.

14) Normal qalxanabənzər vəzinin exoşəkili necədir?
A) Xırdadənəli exostrukturda, orta exogenliyi
B) Xırdadənəli exostrukturda, yüksək exogenliyi
C) Ortadənəli exostrukturda, aşağı exogenliyi
D) Ortadənəli exostrukturda, orta exogenliyi
E) Xırdadənəli exostrukturda, yüksək exogenliyi
Ədəbiyyat:Лучевая диагностика, под ред. Завадовской В.Д.часть 1. М.:2009. 374 с.

15) Qalxanabənzər vəzinin müayinəsində hansı parametrlər nəzərə alınır?
A) Ölçüləri
B) Parenximanın exogenliyi
C) Diffuz və ocaqlı dəyişikliklərin olması
D) Bütün cavablar düzdür
E) Forma
Ədəbiyyat:Лучевая диагностика, под ред. Завадовской В.Д.часть 1. М.:2009. 374 с.

16) Hansı xüsusiyyətlər qalxanabənzər vəzi şişin xoşxassəli etiologiyasını göstərir?
A) Heterogen, bərk düyün
B) Çoxlu, ekrana çıxmayan, exogen ocaqlarla ocaqlı pozulma
C) Daxili vaskulyarizasiya ilə hipoexogen düyün
D) Rif artefaktla nöqtəli, yüksək exogenli fokusu daxil edən ocaqlı pozulma
E) Bütün cavablar düzdür
Ədəbiyyat:Лучевая диагностика, под ред. Завадовской В.Д.часть 1. М.:2009. 374 с.

17) Qalxanabənzər vəzinin xərçəng üçün səciyyəvi olan USM əlamətlər hansıdır?
A) Bütün cavablar düzdür
B) Çox düyünlü struktur
C) Törəmənin qeyri düz forması
D) US-siqnalın dorsal zəifləmə
E) Şişdə mikrokalsinatların olması
Ədəbiyyat:Лучевая диагностика, под ред. Завадовской В.Д.часть 1. М.:2009. 374 с.

18) USM-in qalxanabənzər vəzin bədxassəli şişlərin aşkar edilməsində dəqiqliyi necə %-ə qədərdir?
A) 95
B) 50
C) 75
D) 100
E) 85
Ədəbiyyat:Лучевая диагностика, под ред. Завадовской В.Д.часть 1. М.:2009. 374 с.

19) Qalxanabənzər vəzinin xərçəng üçün hansı USM əlamətlər səciyyəvidir?
A) Bütün cavablar düzdür
B) Vəzinin bir və ya iki payının deformasiyası
C) Aşağı exogenlik

SINSKMZ ÖDƏNİŞSİZ İŞTİFADƏ ÜÇÜN

D) Reqionar limfa düyünlərin böyüməsi
E) Vəzinin hipervaskularizasiyası qan damarlarının patoloji şəbəkəsinin olması ilə
Ədəbiyyat:Лучевая диагностика, под ред. Завадовской В.Д.часть 1. М.:2009. 374 с.

20) Qalxanabənzər vəzinin kistoz sahələrdə USM zamanı nə görünür?
A) İrinlə dolmuş məhdudlaşmış boşluqlar
B) İzoexogen sıxlığı
C) Kalsifikatlar
D) Seroz maye və ya kolloid
E) Müxtəlif dərəcəli koloidlərlə çoxlu hiperplastik konkresiyalar
Ədəbiyyat:Лучевая диагностика, под ред. Завадовской В.Д.часть 1. М.:2009. 374 с.

21) Kliniki normal qalxanabənzər vəzidə düyüncüklərin nəzərdə tutulan faiz hansıdır?
A) 10%
B) 1%
C) 50%
D) 90%
E) 35%
Ədəbiyyat:Лучевая диагностика, под ред. Завадовской В.Д.часть 1. М.:2009. 374 с.

22) Qalxanabənzər vəzi xərçənginin inkişaf riskinə daha çox hansı amil aiddir?
A) Qalxanabənzər vəzinin dil toxumasının olması
B) Siqaret çəkmə
C) Boyun travması
D) Baş və boyun xarici şüalanma, xüsusilə körpəlik dövründə
E) Piramidayabənzər əlavə pay olması
Ədəbiyyat:Лучевая диагностика, под ред. Завадовской В.Д.часть 1. М.:2009. 374 с.

23) Qalxanabənzər vəzinin ən yayılmış bədxassəli yenitörəmə hansıdır?
A) Anaplastik
B) Papillyar
C) Medullyar
D) Follikulyar
E) Digərləri
Ədəbiyyat:Лучевая диагностика, под ред. Завадовской В.Д.часть 1. М.:2009. 374 с.

24) Qalxanabənzər vəzinin papillər xərçəngin ən spesifik sonoqrafik əlaməti hansıdır?
A) Mikrokalsinatlar
B) Hipoexogen düyüncüklər
C) İzoexogen
D) Hiperexogen düyüncüklər
E) Geyri düzgün sərhədlər
Ədəbiyyat:Лучевая диагностика, под ред. Завадовской В.Д.часть 1. М.:2009. 374 с.

25) Sonografik əlamətlərindən hansı qalxanabənzər vəzi üçün ən təhlükəlidir?
A) Kobud, mərkəzi kalsifikatlar
B) Çoxsaylı kistalar
C) Əlaqəli strukturların müdaxiləsi
D) Mikroyığıntılar
E) Atipik yerləşməsi
Ədəbiyyat:Лучевая диагностика, под ред. Завадовской В.Д.часть 1. М.:2009. 374 с.
26) Mediastinit zamanı əsas diaqnostika üsulu hansıdır?

SNSK.AZ ÖDƏNİŞSİZ İSTİFADƏ ÜÇÜN

A) KT
B) Polipozision rentgenoqrafiya
C) USM
D) Bronxoskopiya
E) MRT
Ədəbiyyat:Лучевая диагностика, под ред. Завадовской В.Д.часть 1. М.:2009. 374 с.

27) Soltərəfli plevrit zamanı hansı xəstəliyin diferensial diaqnostikasının aparılmalıdır?
A) Appendajit
B) Kəskin pankreatit
C) Öd daşı xəstəliyi
D) Xroniki duodenit
E) Dalaq infarktı
Ədəbiyyat:Лучевая диагностика, под ред. Завадовской В.Д.часть 1. М.:2009. 374 с.

28) Aşağıdakilardan hansı həm anadangəlmə həm də qazandılmış patologiyası ola bilər?
A) Kaudal regresion sindromu
B) Epidermoid kist
C) Spina bifida totalis
D) Dermal sinus
E) Kartagener sindromu
Ədəbiyyat:Лучевая диагностика, под ред. Завадовской В.Д.часть 1. М.:2009. 374 с.

29) Ağciyər xırdahüceyrəli xərçəngi olan xəstənin sümüklərində hansı paraneoplastik sindrom mövcud olur?
A) Mari-Bamberqeri sindromu
B) Meloreostoz (Leri sindromu)
C) Mazabraud sindromu
D) Mak Kune Olbrayit sindromu
E) Morqaniy sindromu
Ədəbiyyat: Ə. Əmiraslanov, A.Qaziyev. Onkologiya. (Dərslik). Bakı. 2010. 912 s.

30) Ağciyər xərçəngi zamanı hipertrofik osteoartropatiya daha çox harada müşahidə olur?
A) Bud-çanaq oynaqlarda
B) Çənə-gicgah oynaqlarda
C) Diz və dirsək oynaqlarda
D) Əl barmaqlar falanqaarası oynaqlarda
E) Aşıq-baldır və mil-bilək oynaqlarda
Ədəbiyyat: Ə. Əmiraslanov, A.Qaziyev. Onkologiya. (Dərslik). Bakı. 2010. 912 s.

31) Eyni zamanda pnevmonitə və qlomerulonefritə aid olan patologiya hansıdır?
A) Ştrumpel-Mari xəstəliyi
B) Suayr-James-Makleod sindromu
C) Kartagener sindromu
D) Gudpasture sindromu
E) Markiafava-Bignami patologiyası
Ədəbiyyat: Ə. Əmiraslanov, A.Qaziyev. Onkologiya. (Dərslik). Bakı. 2010. 912 s.

32) Sağ ağciyərin yuxarı pay atelektazının radioloji sindrom hansıdır?

SINAQ ÜÇÜN ÖDƏNİŞSİZ İSTİFADƏ ÜÇÜN

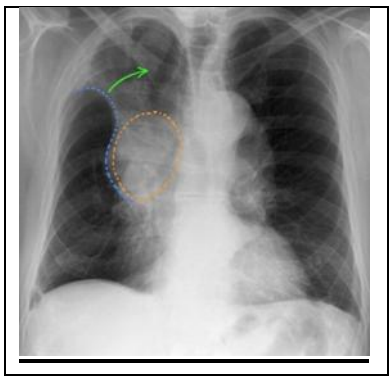

A) Golden S-sign
B) Eskudero-Nemenov
C) Kartagener
D) Suayr-James-Makleod
E) Riqler
Ədəbiyyat:Лучевая диагностика под ред. Завадовской В.Д.часть 1. М.:2009. 374 с.

33) Suayr-James-Makleod sindromunun yaranmasında əsas səciyyəvi etiopatogenetik faktor hansıdır?
A) Keçirilmiş ağciyər vərəmidir
B) Siqaretçəkmədir
C) Postinfeksion obliterativ bronxiolitidir
D) Ağciyər yuxarı payın mərkəzi xərçəngidir
E) Ağciyər yuxarı payın periferik xərçəngidir
Ədəbiyyat:Лучевая диагностика под ред. Завадовской В.Д.часть 1. М.:2009. 374 с.

34) Ağciyərlərarası şəffaflıq və perfuziyasının asimmetriyasına aid olan radioloji sindrom hansıdır?

1

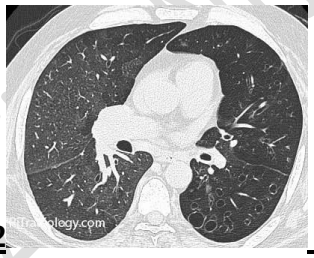

2

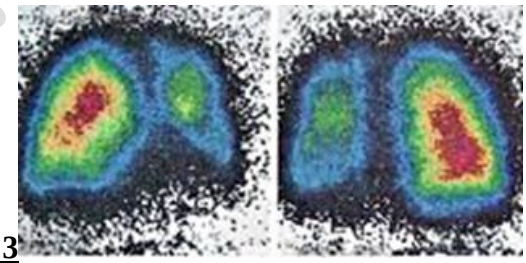

3

A) Golden S
B) Eskudero-Nemenov
C) Kartagener
D) Suayr-James-Makleod
E) Riqler
Ədəbiyyat:Лучевая диагностика под ред. Завадовской В.Д.часть 1. М.:2009. 374 с.

SINSK.AZ-ƏNİŞSİZ İSTİFADƏ ÜÇÜN

35) Döş qəfəsi orqanların rentgenoqrammasında olan radioloji sindrom hansıdır?

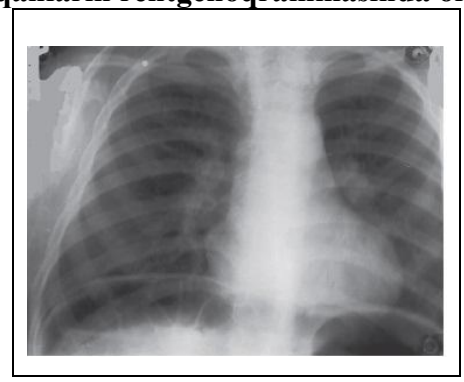

A) Mounier-Kuhn
B) Kartagener
C) Suayr-James-Makleod
D) Golden S-sign
E) Chilaiditi
Ədəbiyyat:Лучевая диагностика под ред. Завадовской В.Д.часть 1. М.:2009. 374 с.

36) Döş qəfəsi orqanların rentgenoqrammasında olan radioloji sindrom hansıdır?

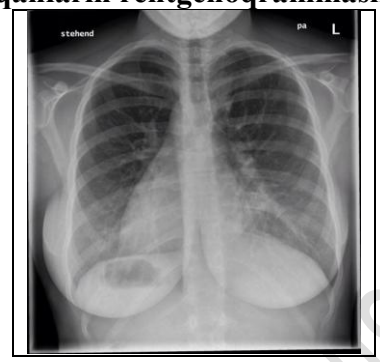

A) Kartagener
B) Chilaiditi
C) Suayr-James-Makleod
D) Golden S-sign
E) Mounier-Kuhn
Ədəbiyyat:Лучевая диагностика под ред. Завадовской В.Д.часть 1. М.:2009. 374 с.

37) Döş qəfəsi rentgenoqrammasında "holly leaf sign" (pırkal yarpağı sindromu) hansı patologiyaya aiddir?

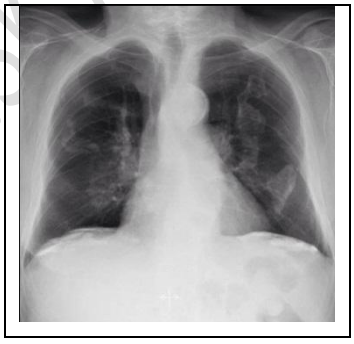

A) Ağciyər interstinal ödemi
B) Fibrozlaşan alveolit
C) Xroniki pnevmoniyası
D) Ağciyər alveolyar ödemi
E) Plevranın kalsifikasiyası
Ədəbiyyat:Лучевая диагностика под ред. Завадовской В.Д.часть 1. М.:2009. 374 с.

SNSL AZ ÖDƏNİŞSİZ İSTİFADƏ ÜÇÜN

38) Rentgenoqrammda ağciyərin “butterfly sign” (kəpənək qanadın sindromu) hansı patologiyaya aiddir?

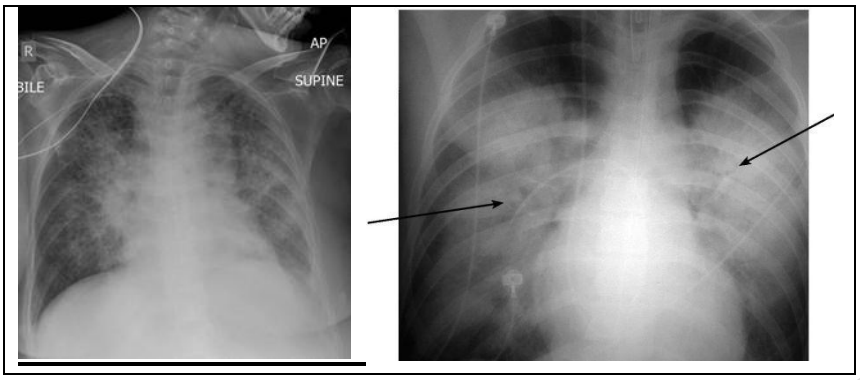

A) Ağciyərlərinin alveolyar ödemi
B) Kəskin pnevmoniyası
C) Ağciyər arterial hipertenziyası
D) Ağciyər arteriyasının tromboemboliyası
E) Ağciyərlərinin interstisial ödemi
Ədəbiyyat:Лучевая диагностика под ред. Завадовской В.Д.часть 1. М.:2009. 374 с.

39) Ağciyər xəstəliklərinin rentgen və KT simptomlara hansı aid deyil?
A) Şəffaflıq fenomeni
B) Ağciyər şəklinin dəyişilməsi
C) Kölgələnməsi
D) Dolma defekti
E) Köklərin dəyişilməsi
Ədəbiyyat:Лучевая диагностика под ред. Завадовской В.Д.часть 1. М.:2009. 374 с.

40) Ağciyərlərin Rentgen şəklində kölgəliyə aid olan səbəb nədir?
A) Ağciyərin sıxılması
B) Alveolalarda iltihablı eksudat və ya durğunluq mayenin toplanması
C) Bronxların keçiriciliyin pozulması
D) Bütün cavablar düzdür
E) Ağciyər parenximanın patoloji toxuma ilə əvəzolunması
Ədəbiyyat:Лучевая диагностика, под ред. Завадовской В.Д.часть 1. М.:2009. 374 с.

41) Rentgenoqrammda ağciyərin girdə kölgəlik fenomininə aid olmayan ağciyərdaxili proses hansıdır?
A) Ağciyərin periferik xərçəngi
B) Mezotelioma
C) Kistalar
D) Tuberkuloma
E) Ağciyərin absesi
Ədəbiyyat:Лучевая диагностика под ред. Завадовской В.Д.часть 1. М.:2009. 374 с.

42) Rentgenoqrammda ağciyərin üzükvari kölgəlik fenomininə aid olan ağciyərdaxili proses hansıdır?
A) Ocaqlı vərəmi
B) Xroniki pnevmoniya
C) Pnevmatoraks
D) Tuberkuloma
E) Kavernoz vərəm

SINSKAZ ÖDƏNİŞSİZ İSTİFADƏ ÜÇÜN

Ədəbiyyat:Лучевая диагностика под ред. Завадовской В.Д.часть 1. М.:2009. 374 с.

43) Aşkarlanan triadası: endokrin statusu, dəridə "cafe-au-lait" (südlü qəhvə) ləkələri və poliostal fibroz displaziyası – hansı patologiyaya xarakterikdir?

A) Mac Cune Albright sindromu
B) Pecet xəstəliyi
C) Morqaniy sindromu
D) Mazabraud patologiyası
E) Leri xəstəliyi

Ədəbiyyat: Ə. Əmiraslanov, A.Qaziyev. Onkologiya. (Dərslik). Bakı. 2010. 912 s.

44) Mari-Bamberqerin sindromu zamanı hansı sümüklər ən çox zərər çəkir?

A) Qabırqalar
B) Baldır və said sümükləri
C) Yastı sümükləri
D) Kəllə sümükləri
E) Qısa borulu sümükləri

Ədəbiyyat: Ə. Əmiraslanov, A.Qaziyev. Onkologiya. (Dərslik). Bakı. 2010. 912 s.

45) Adamantinomanın uzun borulu sümüklərdə yerləşməsini necə adlanır?

A) Fişer tumoru
B) Kodmen tumoru
C) Askin tumoru
D) Braun tumoru
E) Pecet sarkoma

Ədəbiyyat: Ə. Əmiraslanov, A.Qaziyev. Onkologiya. (Dərslik). Bakı. 2010. 912 s.

46) Epifizar xondroblastomanın sinonimi hansıdır?

A) Kodmen şişi
B) Fişer şişi
C) Askin şişi
D) Braun şişi
E) Pecet xərçəngi

Ədəbiyyat: Ə. Əmiraslanov, A.Qaziyev. Onkologiya. (Dərslik). Bakı. 2010. 912 s.

47) Hiperparatireoid osteodistrofiya zamanı sümüklərində əmələ gələn sistlərinin şərhi hansıdır?

A) Sistlər uzun borulu sümüklərin osteoporoz fonunda metadiafizar zonasında yerləşir
B) Aşağı ətrafların uzun borulu sümükləri yuxarı ətrafların uzun borulu sümüklərinə nisbətən 3 dəfə çox zədələnir
C) Sislər uzun borulu sümüklərin metaepifizar zonasında yerləşir
D) Sistlər maliqnizasiyaya meyillidir
E) Şüa müalicəsinə həssaslığı yüksəkdir

Ədəbiyyat: Ə. Əmiraslanov, A.Qaziyev. Onkologiya. (Dərslik). Bakı. 2010. 912 s.

48) Hansı halda patoloji sınıqlar "banan" tipli olur?

A) Osteoblastik sarkoma
B) Sümük solitar sist
C) Osteolitik sarkoma
D) Osteopetroz
E) Adamantinoma

Ədəbiyyat: Ə. Əmiraslanov, A.Qaziyev. Onkologiya. (Dərslik). Bakı. 2010. 912 s.

SUSK.AZ ÖDƏNİŞSİZ İSTİFADƏ ÜÇÜN

49) Onurğa sütünun degenerativ distrofik xəstəliyinin müayinəsində rentgenoqrafiyanın əhəmiyyəti üçün hansı aid deyil?
A) Onurğa ağrılarının səbəbi müəyyənləşdirmək
B) Onurğanın inkişaf anomaliyalarının aşkarlanması
C) Fəqərəarası diskogen yırtıqların aşkarlanması
D) Desrtuktiv prosesləri inkar etmək
E) Spondilolistez əlamətlərinin müəyyən edilməsi
Ədəbiyyat:Секреты рентгенологии. Д.Кац и др. М.: 2003. 704 с.

50) Fəqərəarası disklərin yırtıqlarında aid olan hansı müddəa dəqiqdir?
1.KT-də dural kisə ilə əlaqəsi olan aşağı sixliqla xarakterizə, 2.KT- dural kisə ilə əlaqəsi olan yüksək sixliqla xarakterizə, 3.Subaroknoid boşluğa nisbətən T1-rejimdə siqnal intensivliyi azalır , 4.T2-rejimdə siqnalın intensivliyi subaraxnoid boşluqla müqayisədə azaldılır, 5.T1-rejimdə siqnal intensivliyi subaraxnoid boşluqla müqayisədə artmışdır
A) 2, 4, 5
B) 1, 4, 5
C) 2, 3
D) 2, 5
E) 1, 4
Ədəbiyyat:Секреты рентгенологии. Д.Кац и др. М.: 2003. 704 с.

51) Deformasiyaedici spondiloz zamanı Rentgenoqramda nəyi nəzərə çarpır?
A) Subxondral skleroz və vertebral cisimlərin osteoporozu xarakteriktir
B) İntervertebral disklərin hündürlüyündəki azalma
C) Ön uzunsov bağın kalsifikasiyaları
D) Fəqərə cisminin kənari osteofitlər tamamlayıcı lövhələrin müvafiqdir
E) Fəqərə cisminin kənari osteofitlər tamamlayıcı lövhələrin müvafiq deyil
Ədəbiyyat:Секреты рентгенологии. Д.Кац и др. М.: 2003. 704 с.

52) Vərəmli spondiliti üçün aid olan müddəa hansı doğru deyil?
A) İntervertebral diskin spesifik infeksion iltihabı xarakterik deyil
B) Osteoporozu meydana gəlməsi tipikdir
C) Vertebra cismi və qövsunun zədələnməsi xarakterikdir
D) Perifokal infiltrativ abses ilə xarakterizə edilir
E) Fəqərə cismində destruksiyaya xarakterik zədələnmə
Ədəbiyyat:Секреты рентгенологии. Д.Кац и др. М.: 2003. 704 с.

53) Xordoma şişi zamanı spinal şüa diaqnostikasının daha dəqiq metodu hansıdır?
A) Osteodensitometriya
B) Rentgenoqrafiya
C) Osteosintiqrafiya
D) MRT
E) KT və PET
Ədəbiyyat:Секреты рентгенологии. Д.Кац и др. М.: 2003. 704 с.

54) Oynaqda sümük uclarının natamam uyğunsuzluğu necə adlanır?
A) Yarımçıxıq
B) Luksasion çıxıq
C) Çıxıq
D) Adəti edilmiş çıxıq
E) Yalançı oynaq
Ədəbiyyat:Секреты рентгенологии. Д.Кац и др. М.: 2003. 704 с.

SINAQ AZƏRBAYCAN İSTİFADƏ ÜÇÜN

55) Adəti edilmiş çıxıqlardan hansı tipik lokalizasiyası aid deyil?
A) Çənə-gicgah oynağının çıxığı
B) Diz qapağının çıxığı
C) Bazu oynağının çıxığı
D) Mil-bilək oynağının çıxığı
E) Böyük əl baqmağının çıxığı
Ədəbiyyat:Секреты рентгенологии. Д.Кац и др. М.: 2003. 704 с.

56) Tipik yerdə olan sınıqlardan hansı lokalizasiyası aid deyil?
A) Bazu sümüyünün cərrahi boyun hissəsinin sınığı
B) Mil sümüyünün distal metafizində sınığı
C) Bud sümüyünün boyun nahiyəsində sınığı
D) Dirsək sümüyün proksimal metafizində sınığı
E) Lateral və medial topuqların sınığı
Ədəbiyyat:Секреты рентгенологии. Д.Кац и др. М.: 2003. 704 с.

57) Diz qapağının travmatik çıxığı zamanı hansı yerdəyişmə baş verir?
A) Bayıra
B) Yuxarıya
C) Aşağıya
D) Arxaya
E) İçəriyə
Ədəbiyyat:Секреты рентгенологии. Д.Кац и др. М.: 2003. 704 с.

58) Əlin böyük barmağı proksimal falanqanın əsasında sınıq necə adlanır?
A) Dyupyuitren
B) Kollez
C) Qaleassi
D) Bennet
E) Monteci
Ədəbiyyat:Секреты рентгенологии. Д.Кац и др. М.: 2003. 704 с.

59) Mil sümüyün proksimal ucunun çıxığı ilə birlikdə dirsək sümüyünün sınığı olduqda zədələnməsi necə adlanır?
A) Monteci
B) Kollez
C) Qaleassi
D) Dyupyuitren
E) Bennet
Ədəbiyyat:Секреты рентгенологии. Д.Кац и др. М.: 2003. 704 с.

60) Mil sümüyünün sınığı dirsək sümüyün distal ucunun çıxığı ilə birgə necə adlanır?
A) Monteci
B) Kollez
C) Qaleassi
D) Dyupyuitren
E) Bennet
Ədəbiyyat:Секреты рентгенологии. Д.Кац и др. М.: 2003. 704 с.

61) Uşaqlarda pəncənin boylama tağ bucağı normada nə qədər təşkil edir?

SNSK.AZ ÖDƏNİŞSİZ İSTİFADƏ ÜÇÜN

A) 135°
B) 30-45°
C) 90°
D) 100°-yə qədər
E) 150°
Ədəbiyyat:Секреты рентгенологии. Д.Кац и др. М.: 2003. 704 с.

62) Qrizel xəstəliyinə nə aiddir?
A) Boyun limfa düyünlərinin iltihabı fonunda I boyun fəqərəsinin yarımçıxığı
B) Əlin bilək sümüklərinin inkişaf qüsuru
C) Fəqərənin apofizinin osteoxondropatiyası
D) Daban sümüyünün sınığı
E) Pəncə sümüklərinin «Loozer» zonası
Ədəbiyyat:Секреты рентгенологии. Д.Кац и др. М.: 2003. 704 с.

63) Vilson-Konovalov xəstəliyinə aid olmayan müddəa hansıdır?
A) İrsi xəstəliyidir
B) Limbik ensefalit yaranması
C) MR müayinəsində subkortikal nüvələrin bilateral T2 hiperintens və T1 hipointens siqnalları
D) Əsasən baş beyin və qaraciyərində mis toplanma ilə zədələnmələri bağlıdır
E) MRT-da orta beyinin dorsal hissəsi "Panda sifəti" adlanan spesifik haldır
Ədəbiyyat: Диагностическая нейрорадиология В.Н. Корниенко, И.Н. Пронин - 2008-2012

64) Uşaqlarda fəqərələrin kompressiyon sınığına ən çox hansı hissədə rast gəlinir?
A) Bel hissədə
B) Yuxarı-döş hissədə
C) Aşağı-döş hissədə
D) Orta-döş hissədə
E) Boyun hissədə
Ədəbiyyat:Секреты рентгенологии. Д.Кац и др. М.: 2003. 704 с.

65) Kürək sümüyünün tam sümükləşməsi nə vaxt baş verir?
A) 7-8 yaşa qədər
B) 16-18 yaşa qədər
C) 1-3 yaşa qədər
D) 20-25 yaşa qədər
E) 13-17 yaşa qədər
Ədəbiyyat:Секреты рентгенологии. Д.Кац и др. М.: 2003. 704 с.

66) Sümüyün struktur rentgenoqrammasını almaq üçün mərkəzi şüa kasset müstəvisinə münasibətdə hansı bucaq altında olmalıdır?
A) 45 dərəcə bucaq altında
B) 60 dərəcə bucaq altında
C) 30 dərəcə bucaq altında
D) 100 dərəcə bucaq altında
E) Perpendikulyar istiqamətlənməlidir
Ədəbiyyat:Секреты рентгенологии. Д.Кац и др. М.: 2003. 704 с.

67) Hansı şiş epitel hüceyrələrindən ibarətdir?
A) Xordoma
B) Adamantinoma

SNSK.AZ ÖDƏNİŞSİZ İSTİFADƏ ÜÇÜN

C) Yuinq sarkoma
D) Osteoxondroma
E) Pecet sarkoma
Ədəbiyyat: Ə. Əmiraslanov, A.Qaziyev. Onkologiya. (Dərslik). Bakı. 2010. 912 s.

68) Qaraciyərin sag payın çəp şaquli ölçüsü hansıdır?
A) 170 mm
B) 160 mm
C) 165 mm
D) 159 mm-dən az
E) 166 mm
Ədəbiyyat:Лучевая диагностика, под ред. Завадовской В.Д.часть 1. М.:2009. 374 с.

69) Qaraciyər venaların eni neçədir?
A) 6 mm-dən 10 mm-ə qədər
B) 12 mm
C) 5 mm-dən 10 mm-ə qədər
D) 8 mm-dən 10 mm-ə qədər
E) 10 mm-ə qədər
Ədəbiyyat:Лучевая диагностика, под ред. Завадовской В.Д.часть 1. М.:2009. 374 с.

70) Qaraciyərin sol payın qalınlığı neçədir?
A) 60 mm-dən az
B) 65 mm
C) 70 mm
D) 75 mm
E) 66 mm
Ədəbiyyat:Лучевая диагностика, под ред. Завадовской В.Д.часть 1. М.:2009. 374 с.

71) Qaraciyərin sağ payını sağ vena neçə seqmentə bölür?
A) 2
B) 3
C) 4
E) 5
D) 1
Ədəbiyyat:Лучевая диагностика, под ред. Завадовской В.Д.часть 1. М.:2009. 374 с.

72) Qaraciyərin sol payın alt küncün bucağı neçə olmalıdır?
A) 60°
B) 45° -dən yuxarı
C) 50° və yuxarı
D) 45° -dən aşağı
E) 75°
Ədəbiyyat:Лучевая диагностика, под ред. Завадовской В.Д.часть 1. М.:2009. 374 с.

73) Qaraciyər arteriyanın qalınlığı necədir?
A) 4 mm-dən – 6 mm-ə qədər
B) 7 mm-dən – 9 mm-ə qədər
C) 8 mm-dən – 10 mm-ə qədər
D) 6 mm-dən – 7 mm-ə qədər
E) 8-9 mm
Ədəbiyyat:Лучевая диагностика, под ред. Завадовской В.Д.часть 1. М.:2009. 374 с.

SNSK AZ ÖDƏNİŞSİZ İSTİFADƏ ÜÇÜN

74) Aşağı boş venanın eni hansıdır?
A) 20 mm-dən 25 mm-ə qədər
B) 20 mm-dən aşağı
C) 25 mm-dən çox
D) 18 mm-dən 20 mm-ə qədər
E) 20 mm-dən 22 mm-ə qədər
Ədəbiyyat:Лучевая диагностика, под ред. Завадовской В.Д.часть 1. М.:2009. 374 с.

75) Qaraciyərin USM hansı hallarda təyin edirlər?
A) Bütün cavablar düzdür
B) Xəstənin şikayətlərinin olması, klinik əlamətlər və ya qaraciyərin zədələnmə ehtimalını göstərən laboratoriya məlumatları;
C) Dəri, selikli qişaların və göz zülalların sarılığı;
D) Sidiyin sapsarı rəngə boyaması
E) Qanda biliribinin artması
Ədəbiyyat:Лучевая диагностика, под ред. Завадовской В.Д.часть 1. М.:2009. 374 с.

76) USM-si zamanı dəyişilməmiş qaraciyər parenximanın strukturu necədir?
A) Zəif exogenli sahələr
B) Böyük ocaqlı
C) Çoxlu yüksək exogenli sahələr
D) Xırda dənəvərli
E) Orta exogenli sahələr
Ədəbiyyat:Лучевая диагностика, под ред. Завадовской В.Д.часть 1. М.:2009. 374 с.

77) Qaraciyər daxili ödçıxarıcı axarlara nə aid edilir?
A) Paylı, seqmentar və subseqmentar axarlar
B) Ümumi öd axarıcığı
C) Ümumi qaraciyaər axarıcığı
D) Seqmentar, subseqmentar, paylı axarlır, öd kisənin axarıcığı
E) Ümumi öd axarı, öd kisənin axarıcığı
Ədəbiyyat:Лучевая диагностика, под ред. Завадовской В.Д.часть 1. М.:2009. 374 с.

78) Qaraciyərin USM-ə göstərişlər hansıdır?
A) Bütün cavablar düzdür
B) Sağ qabırğa altı nahiyəsində küt ağrı, ağırlıq, diskomfort
C) Ürək bulanma, qusma və s.
D) Digər diaqnostik üsullarının nəticələrinin dəqiqləşdirilməsi
E) Yenitöreməyə şübhə
Ədəbiyyat:Лучевая диагностика, под ред. Завадовской В.Д.часть 1. М.:2009. 374 с.

79) Qaraciyərin USM-ə göstərişlər hansıdır?
A) Qaraciyərin və öd kisəsinin diaqnoz qoyulmuş kəskin və xronik xəstəliklər
B) Qaraciyərdə metastazlarının aşkarlanması və onların yerləşməsi (lokalizasiyası) və sayının müəyyənləşdirilməsi
C) Dərmanların uzunmüddətli qəbulu və ya alkoqolla sui-istifadə
D) Bütün cavablar düzdür
E) Qarın boşluğu travmaları və onların ağırlığının qiymətləndirilməsi
Ədəbiyyat:Лучевая диагностика, под ред. Завадовской В.Д.часть 1. М.:2009. 374 с.

80) Qaraciyərin USM-ə göstərişlər hansıdır?
A) Bütün cavablar düzdür

SMSH.AZ ÖDƏNİŞSİZ İSTİFADƏ ÜÇÜN

B) Cərrahi müdaxilə zamanı USM-nəzarəti
C) Dispanser profilaktik baxış
D) Cərrahi müalicənin effektivliyinin nəzarəti
E) Konservativ müalicənin effektivliyinin nəzarəti
Ədəbiyyat:Лучевая диагностика, под ред. Завадовской В.Д.часть 1. М.:2009. 374 с.

81) Xoledoxdaki daşı aşkar etmək üçün ilkin müayinə üsulu hansıdır?
A) KT
B) Xolanqioqrafiya
C) Transabdominal USM
D) MRT
E) Laborator müayinə
Ədəbiyyat:Секреты ультразвуковой диагностики. Под ред В.Догра. М. 2005. 456 с.

82) Sağ qabırqaaltı nahiyədə ağrı, ürəkbulanma, qusma şikayətləri ilə gələn 60 yaşındaki qadın xəstəyə ilk olaraq aşağıdakilardan hansı edilməlidir?
A) Qastroskopiya
B) İcmal rentgenoqrafiya
C) KT
D) USM və laborator analizi
E) MRT
Ədəbiyyat:Секреты ультразвуковой диагностики. Под ред В.Догра. М. 2005. 456 с.

83) Mirizzi sindromu hansı patologiyalarda yaranır?
A) Mədəaltı vəzin şişi
B) Öd yolları şişi
C) Appendajit
D) Öd kisəsi daşı
E) Öd yollarının kənardan sıxılması
Ədəbiyyat:Секреты ультразвуковой диагностики. Под ред В.Догра. М. 2005. 456 с.

84) Qaraciyər törəmələrindən hansı USM-də hiperexogen görünür?
A) Kiçik ölçülü hemangioma
B) Fokal nodulyar hiperplaziya
C) Hepatik adenoma
D) Sistlər
E) Fibrolamellyar karsinoma
Ədəbiyyat:Секреты ультразвуковой диагностики. Под ред В.Догра. М. 2005. 456 с.

85) Qaraciyər hemangiomasının ən spesifik diaqnostik əlaməti hansıdır?
A) Arterial fazada periferik düyünşəkili kontrastlaşma
B) USM-də hiperexogen görünmə
C) Dopler sonoqrafik axının görünməməsi
D) MRT-də T1-də siqnalın hipointens / T2-də siqnalın hiperintens olması
E) KT-də trombotik kütlələrin təyini
Ədəbiyyat:Секреты ультразвуковой диагностики. Под ред В.Догра. М. 2005. 456 с.

86) Vizualizasion əlamətlərindən hansı qaraciyərin yaqlı dəyişiklikləri üçün daha spesifikdir?
A) MRT-də yağın supressiya rejimində siqnalın itməsi
B) USM-də hiperexogen görünmə
C) KT-də hiperdens görünmə
D) MRT zamanı T1-də hiperintens görünmə

SYSKA ZÖBANISSIZ İSTİFADƏ ÜÇÜN

E) KT-də kontrastdan erkən azad olma fenomeni
Ədəbiyyat:Секреты ультразвуковой диагностики. Под ред В.Догра. М. 2005. 456 с.

87) USM-də xoledox genişlənməsi olan sarılıqlı bir xəstədə sonraki tətbiq olunan müayinə metodu aşağıdakilardan hansıdır?
A) Oral xolesistoqrafiya
B) KT
C) Venadaxili xolanqioqrafiya
D) MRT
E) Perkutan transhepatik xolanqioqrafiya
Ədəbiyyat:Лучевая диагностика под ред. Завадовской В.Д.часть 1. М.:2009. 374 с.

88) Xolesistoektomiya zamanı ən çox yaralana bilən damar hansıdır?
A) Qastroduodenal arteriyası
B) Qapı venası
C) Vena cava inferior
D) Sağ qaraciyər arteriyası
E) Sol qaraciyər arteriyası
Ədəbiyyat:Лучевая диагностика под ред. Завадовской В.Д.часть 1. М.:2009. 374 с.

89) Aşağıdaki əlamətlərdən hansısı kəskin xolesistinə şübhəli azaldır?
A) Üç saatdan az davam edən öd sancısı
B) Merfi simptomu
C) Sağ qabırqa altında ağrılı kötlə
D) Qan analizində leykositoz
E) Ortner əlaməti
Ədəbiyyat:Лучевая диагностика под ред. Завадовской В.Д.часть 1. М.:2009. 374 с.

90) Mədənin anatomik hissələrinin ardıcılığı necədir?
A) Kardial hissə-mədənin tağı-cisim-sinus-antral hissəsi-pilorik hissəsi
B) Mədənin tağı-kardial hissə-mədənin cismi-mədənin dibi-antral hissə
C) Mədənin tağı-kardial hissə-mədənin cismi-mədənin dibi-pilorik hissə
D) Mədənin tağı-kardial hissə-mədənin cismi-antral hissəsi-pilorik hissəsi
E) Kardial hissə-mədənin tağı-cisim-sinus -pilorik hissəsi-antral hissəsi
Ədəbiyyat:Лучевая диагностика под ред. Завадовской В.Д.часть 1. М.:2009. 374 с.

91) Hamiləliyin hansı müddətində əməliyyatdan sonrakı çapığ proyeksiyasında miometrinin USM aparılır?
A) 26-27 həftə
B) 22-24 həftə
C) 24-26 həftə
D) 20-24 həftə
E) 18-20 həftə
Ədəbiyyat: Практическое руководство по ультразвуковой диагностике. Под ред. В.В.Митькова. 2003.698 с.

92) Əməliyyatın sonrakı uzaq dövründə uşaqlıq çapığının həyat qabiliyyətinin meyarları hansıdır?
A) Çapığın tipik vəziyyəti
B) Çapığın tipik vəziyyəti, deformasiyaların və "taxçaların" olmaması
C) Deformasiyaların olmaması
D) "Taxçaların" olmaması

SNSK.AZ ÖDƏNİŞSİZ İSTİFADƏ ÜÇÜN

E) Heç biri düz deyil
Ədəbiyyat: Практическое руководство по ультразвуковой диагностике. Под ред. В.В.Митькова. 2003.698 с.

93) Əməliyyatın sonrakı uzaq dövründə uşaqlıq çapığının həyat qabiliyyətinin meyarları hansıdır?
A) Bütün cavablar düzdür
B) Uşaqlığın aşağı seqmenti nahiyəsində miometriumun qalınlığı
C) Çapıq strukturasında hematomaların olmaması
Д) Birləşdirici toxumalı əlavələrin olmaması
E) Maye strukturaların olmaması
Ədəbiyyat: Практическое руководство по ультразвуковой диагностике. Под ред. В.В.Митькова. 2003.698 с.

94) Miomektomiyadan sonrakı uzaq dövrdə (əməliyyatdan 6 ay sonra) çapığın həyat qabiliyyətinin US əlamətləri hansıdır?
A) Bütün cavablar düzdür
B) Uşaqlıq konturlarının düzlüyü və aydınlığı
C) İdeal çapıq
Д) Uşaqlıq divarlarının taxçalar və deformasiyalarının olmaması
E) Miometriumda liqaturaların olmaması və ya tək-tək liqaturalar
Ədəbiyyat: Практическое руководство по ультразвуковой диагностике. Под ред. В.В.Митькова. 2003.698 с.

95) Miomektomiyadan sonrakı uzaq dövrdə (əməliyyatdan 6 ay sonra) çapığın həyat qabiliyyətinin US əlamətləri hansıdır?
A) Çapıq proyeksiyasında miometriumun qalınlığı dəyişilməmiş miometriumun qalınlığına bərabərdir
B) Heç biri düz deyil
C) Seroz örtüyün geri çəkilməsi
D) Miometriumun kəskin nazikləşməsi
E) Miometriumda çoxlu boşluqların olması
Ədəbiyyat: Практическое руководство по ультразвуковой диагностике. Под ред. В.В.Митькова. 2003.698 с.

96) Qeyri-qənaətbəxş köndələn çapığın exoqrafik əlamətləri hansıdır?
A) Bütün cavablar düzdür
B) Uşaqlığın aşağı süqmentinin balon və ya konus vari forması
C) Aşağı seqmentinin qalınlığı 3 mm az
D) Normal qalınlığı fonunda aşağı seqmentinin lokal nazikləşməsi (3 mm az)
E) Uşaqlıqda əvvəlki kəsik bölgəsi boyunca artmış akustik sıxlıq
Ədəbiyyat: Практическое руководство по ультразвуковой диагностике. Под ред. В.В.Митькова. 2003.698 с.

97) Hamiləlikdən kənar çapığın qeyri-qənaətbəxş exoqrafik əlamətləri hansıdır?
A) Miometriumda çoxlu boşluqların olması
B) Çapıq bölgüsünün destruktiv dəyişiklikləri
C) Seroz örtüyün geri çəkilməsi
D) Bütün sadalanan göstəricilər
E) Aşağı seqmentdə uşaqlığın xarici konturun deformasiyası
Ədəbiyyat: Практическое руководство по ультразвуковой диагностике. Под ред. В.В.Митькова. 2003.698 с.

SINAQ ÖDƏNİŞSİZ İSTİFADƏ ÜÇÜN

98) Histeroektomiyadan sonra USM zamanı tez-tez nəyə rast gəlinir?
A) Retension kistaları
B) Hidrosalpinks
C) Peritoneal kistalar
D) Endometrioid kistalar
E) Sistadenomalar
Ədəbiyyat: Практическое руководство по ультразвуковой диагностике. Под ред. В.В.Митькова. 2003.698 с.

99) Hamiləlikdən kənar çapığın qeyri-qənaətbəxş əlamətlərə nə aid edilir?
A) Miometriumda liqaturaların olmaması və ya tək-tək liqaturalar
B) Uşaqlıq divarlarının taxçalar və deformasiyalarının olmaması
C) Aşağı seqmentdə uşaqlığın xarici konturun deformasiyası və boğaz səviyyəsində deformasiya
D) Aşağı seqmentdə uşaqlığın xarici konturun deformasiyası
E) Boğaz səviyyəsində deformasiya
Ədəbiyyat: Практическое руководство по ультразвуковой диагностике. Под ред. В.В.Митькова. 2003.698 с.

100) Uşaqlığın aşağı seqmentinin tam sağalma akustik meyarlar hansıdır?
A) Normal akustik sığlığı fonunda azalmış səs keçiriciliyinin lokal sahələri
B) 4 mm qalınlığı az olamsı zamanı onun U-şəkildə forması
C) 5 mm qalınlığı az olamsı zamanı onun U-şəkildə forması
D) Açağı süqmüntinin normal exogenliyi, uşaqlığın digər hissələrində olduğu kimi
E) Bütün cavablar düzgündür
Ədəbiyyat: Практическое руководство по ультразвуковой диагностике. Под ред. В.В.Митькова. 2003.698 с.

101) Retension kistalarının US-əlamətləri hansıdır?
A)) Bütün cavablar düzdür
B) Girdə forma
C) Nazik divarlar
D) Aydın düz konturlar
E) Divarayaxın exopozitiv strukturların və arakəsmələrinin olmaması
Ədəbiyyat: Практическое руководство по ультразвуковой диагностике. Под ред. В.В.Митькова. 2003.698 с.

102) Hidrosalpinksin US-əlamətlərinə hansı aid deyil?
A)) Kaudal daralma simptomu
B) Uzanan gərmələr ilə, uzununa ölçüsü eninə üstünliyi ilə
C) S-formalı gərmələr ilə, uzununa ölçüsü eninə üstünliyi ilə
D) Nasik divarlar
E) Natamam arakəsmələrin olmaması
Ədəbiyyat: Практическое руководство по ультразвуковой диагностике. Под ред. В.В.Митькова. 2003.698 с.

103) Uşaqlıq güdülün subseroz miomanın exoqrafik göstəriciləri hansıdır?
A)) Aydın konturlar
B) Qeyri düz təpəlik forma
C) Bütün cavablar düzdür
D) Qeyri düz konturlar
E) Heterogen azalmış exogenlik

SUSAZ ÜÇÜN İSTİFADƏ ÜÇÜN

Ədəbiyyat: Практическое руководство по ультразвуковой диагностике. Под ред. В.В.Митькова. 2003.698 с.

104) Peritoneal kistaların US əlamətlərinə hansı aid deyil?
A)) Düz konturlar
B) Yumurtalığın periferiyasında yerləşməsi
C) Qeyri düz forma
D) Aydın qeyri düz konturlar
E) Aydın konturlar
Ədəbiyyat: Практическое руководство по ультразвуковой диагностике. Под ред. В.В.Митькова. 2003.698 с.

105) Endometrioid kistaların qeyri-spesifik exoqrafik əlamət hansıdır?
A) Kista divarının vaskulyarizasuyası
B) Qeyri-bərabər qalınlaşmış divarlar
C) Aydın olmayan daxili konturlar
D) Girdə forma
E) Heç biri düz deyil
Ədəbiyyat: Практическое руководство по ультразвуковой диагностике. Под ред. В.В.Митькова. 2003.698 с.

106) Hansı göstəricilər əsasında transvaqinal USM aparılır?
A) Bütün cavablar düzdür
B) Qarın abdominal nahiyəsində ağrı
C) Sonsuzluğun səbəblərini araşdırmaq
D) Yumurtalıqlarda follikularının yertişməsinin müşahidəsi
E) Menstrual siklin müxtəlif pozulmalar
Ədəbiyyat: Практическое руководство по ультразвуковой диагностике. Под ред. В.В.Митькова. 2003.698 с.

107) Transvaqinal USM hansı göstəricilər əsasında aparılır?
A) Artlmların iltihabı
B) Bütün cavablar düzdür
C) Uşaqlıq borularının keçilməzliyi
D) Yumurtalıqların kistası
E) Uşaqlıqdan kənar hamiləliyə şübhə
Ədəbiyyat: Практическое руководство по ультразвуковой диагностике. Под ред. В.В.Митькова. 2003.698 с.

108) Hansı göstəricilər əsasında transvaqinal USM aparılır?
A) Diaqnozun təsdiqlənməsi
B) Qeyri normal ifrazatlar
C) Qanaxmalar
D) Endometrioz
E) Bütün cavablar düzdür
Ədəbiyyat: Практическое руководство по ультразвуковой диагностике. Под ред. В.В.Митькова. 2003.698 с.

109) Transvaqinal USM hansı göstəricilər əsasında aparılır?
A) Mioma və digər xoşxassəli törəmələr
B) Bütün cavablar düzdür
C) EKM sonra hamiləliyin nəzarəti

SINSK.AZ ÖDƏNİŞSİZ İSTİFADƏ ÜÇÜN

D) Sidik-cinsiyyət sisteminin patologoiyaları
E) Bədxassəli şişlər (uşaqlıq boynu xərçəngi)
Ədəbiyyat: Практическое руководство по ультразвуковой диагностике. Под ред. В.В.Митькова. 2003.698 с.

110) Hamiləliyin hansı müddətdə transvaqinal USM-si məqsədə uyğundur?
A) 20 həftəyə qədər
B) 15 həftəyə qədər
C) 12 həftəyə qədər
D) 22 həftəyə qədər
E) 14 həftəyə qədər
Ədəbiyyat: Практическое руководство по ультразвуковой диагностике. Под ред. В.В.Митькова. 2003.698 с.

111) USM zamanı mikrosefaliyanın exoqrafik kriteriyalarına nə daxildir?
A) Heç biri variant doğru deyil
B) Başın bipariental ölçüsünün kiçik olması
C) Başın dairəvi ölçüsünün qarın dairəsinə olan nisbətinin böyük olması
D) Sefalik indeksin 75 % az olması
E) Bud sümüyünün uzunluğunun başın dairəsində olan nisbətinin çox olması
Ədəbiyyat: Практическое руководство по ультразвуковой диагностике. Под ред. В.В.Митькова. 2003.698 с.

112) Transabdominal müayinə zamanı döldə böyrəklər hansı həftəlikdən görsənir?
A) 24
B) 12
C) 20
D) 16
E) 28
Ədəbiyyat: Практическое руководство по ультразвуковой диагностике. Под ред. В.В.Митькова. 2003.698 с.

113) Dölün mədəciklərarası çəpərin defektinin US diaqnostikası mümkündürmü?
A) Mümkündür
B) Mümkündür, lakin sağ kameralar genişlənibsə
C) Mümkündür, ancaq rəngli Dopler müayinəsi ilə
D) Mümkün deyil
E) Mümkündür, əgər hər iki mədəciyin dilatasiyası varsa
Ədəbiyyat: Практическое руководство по ультразвуковой диагностике. Под ред. В.В.Митькова. 2003.698 с.

114) Transvaqinal USM-in üstünlükləri hansılardır?
A) Əsaslı hazırlanma tələb etmir
B) Mövcudluğu
C) Ziyansızlıq və təhlükəsizlik
D) Bütün cavablar düzdür
E) Şəkilin detallaşmasının yüksək səviyyəsi
Ədəbiyyat: Практическое руководство по ультразвуковой диагностике. Под ред. В.В.Митькова. 2003.698 с.

115) Nə transvaqinal USM-in üstünlüklərə aid edilir?
A) Bütün sadalanlar

SNSK AZ ÖDƏNİŞSİZ İSTİFADƏ ÜÇÜN

B) Sidik kisəsi doldurmadan yerinə yetirir
C) Piyləmədən əziyət çəkən qadınlarda istifadə edilir
D) Uşaqlıq boynunu ətraflı nəzərdən keçirdməyə malikdir
E) Heç biri
Ədəbiyyat: Практическое руководство по ультразвуковой диагностике. Под ред. В.В.Митькова. 2003.698 с.

116) Vaqinal USM nə göstərir?
A) Bütün cavablar düzdür
B) Reproduktiv orqanlarının bəd və xoşxəssəli şişləri
C) Uşaqlıq miomanı
D) Kiçik çanaq haniyyəsində mayeni
E) Endometriozu
Ədəbiyyat: Практическое руководство по ультразвуковой диагностике. Под ред. В.В.Митькова. 2003.698 с.

117) Vaqinal USM nə göstərir?
A) Bütün cavablar düzdür
B) Tam və ya qismən biçəxoru
C) Qanı
D) Uşaqlıq borularında irinli törəmələr
E) İltihab prosesləri
Ədəbiyyat: Практическое руководство по ультразвуковой диагностике. Под ред. В.В.Митькова. 2003.698 с.

118) Qadınlarda kiçik çanaq orqanlarının US müayinəsinə gəstərişlərə nə aiddir?
A) Bütün cavablar düzdür
B) Follikul ehtiyyatının müəyənllənləşdirilməsi
C) Ovulyasiyanın izlənməsi
D) Döllənmənin planlaşması – daxili cinsiyyət orqanların vəziyyətinin qiymətləndirilməsi üçün
E) Uşaqlıq daxili vasitələrin qoyulması üçün hazırlaşma
Ədəbiyyat: Практическое руководство по ультразвуковой диагностике. Под ред. В.В.Митькова. 2003.698 с.

119) Yumurtalıqların USM müəyyən etməyə nə imkan verir?
A) Polikistozu
B) Kistaları
C) Bütün cavablar düzdür
D) Salpinqiti
E) Bədxassəlı yenitörəmələri
Ədəbiyyat: Практическое руководство по ультразвуковой диагностике. Под ред. В.В.Митькова. 2003.698 с.

120) Reproduktiv yaş dövründə uşaqlıq cisminin uzunluğunun normal exoqrafik ölçüsü nə qədər olmalıdır?
A) 70-90 mm
B) 30-39 mm
C) 20-40 mm
D) 40-60 mm
E) 60-70 mm
Ədəbiyyat: Практическое руководство по ультразвуковой диагностике. Под ред. В.В.Митькова. 2003.698 с.

SINSK.AZ ÖDƏNİŞSİZ İSTİFADƏ ÜÇÜN

121) Yumurtalıqların funksionallığını müəyyənləşməsi üçün USM aybaşı sikli ərzində neçə dəfə olunmalıdır?
A) 3 dəfə
B) 1 dəfə
C) 5 dəfə
D) 4 dəfə
E) 2 dəsə
Ədəbiyyat: Практическое руководство по ультразвуковой диагностике. Под ред. В.В.Митькова. 2003.698 с.

122) Aybaşı siklin hansı günlərdə yumurtalıqların funksionallığını müəyyənləşməsi üçün USM aparılmır?
A) 12 -13 gün
B)14-15 gün`
C) 8-9 gün
D) 10-11 gün
E) 22-23 gün
Ədəbiyyat: Практическое руководство по ультразвуковой диагностике. Под ред. В.В.Митькова. 2003.698 с.

123) Aybaşı siklin hansı gündə sərbəst mayenin olması norma sayılır?
A) 13-15
B) 10-12
C) 18-20
D) 16-17
E) 21-22
Ədəbiyyat: Практическое руководство по ультразвуковой диагностике. Под ред. В.В.Митькова. 2003.698 с.

124) USM zamanı böyrək sinusu proyeksiyasında dəqiq akustik kölgəlik verməyən 2-3 mm diametrində hiperexogen törəmə müşahidə olunur. Aşağıdakilarda düzgün olanı hansıdır?
A) Qeyd olunan exoqrafik əlamət, hər hansı nozologiya üçün patoqnomonik əlamət deyil
B) Kasa-ləyən sistemində kiçik konkrementlər
C) Kasa-ləyən strukturunun bərkiməsi
D) Piramid məməciyinin kalsinozu
E) Kasa-ləyən sistemində qumun olması
Ədəbiyyat: В.Н.Демидов, Ю.А.Пытель, А.В.Амосов. Ультразвуковая диагностика в уронефрологии. 1989. 110 с.

125) Böyrəyin xoşxassəli törəmələri arasında USM vasitəsilə daha çox aşkar olunanı hansıdır?
A) Onkositoma
B) Angiomiolipoma
C) Fibroma
D) Hemangioma
E) Leymioma
Ədəbiyyat: В.Н.Демидов, Ю.А.Пытель, А.В.Амосов. Ультразвуковая диагностика в уронефрологии. 1989. 110 с.

126) USM zamanı böyrək angiolipomanın exoqrafik əlamətləri hansıdır?
A) Böyrək parenximası və sinusu proyeksiyasında dəqiq kənarları olan hiperexogen solid törəmə
B) Böyrək parenximasında anexogen kənarları olan izoexogen solid törəmə
C) Geyri homogen struktura malik çoxsaylı nekrotik boşluqları olan solid törəmə

SNSK.AZ ÖDƏNİŞSİZ İSTİFADƏ ÜÇÜN

D) Böyrək sinusu proyeksiyasında hiperexogen solid törəmə
E) Distal gücləmə ilə müşahidə olunan anexogen törəmə
Ədəbiyyat: В.Н.Демидов, Ю.А.Пытель, А.В.Амосов. Ультразвуковая диагностика в уронефрологии. 1989. 110 с.

127) Normada böyrəklərin qabıq maddəsinin exogenliyi necədir?
A) Exogenliyi beyin maddə ilə müqayisədə aşağıdır
B) Beyin maddənin exogenliyi ilə eynidir
C) Exogenliyi yüksəkdir
D) Sinus hüceyrələrin exogenliyi ilə eynidir
E) Exogenliyi mülayim aşağıdır
Ədəbiyyat: В.Н.Демидов, Ю.А.Пытель, А.В.Амосов. Ультразвуковая диагностика в уронефрологии. 1989. 110 с.

128) Böyrək transplantasiyasında sonra ilkin qopma reaksiyası USM zamanı hansı simptomla özünü biruzə verir?
A) Böyrəyin ön-arxa ölçüsünün artması
B) Parenximanın exogenliyinin azalması
C) Qabıq maddənin exogenliyinin yüksəlməsi
D) Piramid exogenliyinin yüksəlməsi
E) Sinus hüceyrələrin exogenliyi azalması
Ədəbiyyat: В.Н.Демидов, Ю.А.Пытель, А.В.Амосов. Ультразвуковая диагностика в уронефрологии. 1989. 110 с.

129) Prostat vəzinin adenomasında daha çox rast gəlinən exoqrafik dəyişiklik hansıdır?
A) Periferik sahədə düyünlü törəmə
B) Parauretral fibroz
C) Uretra boyunca petrifikatlar
D) Vəzinin daxilində düyünlü və diffuz dəyişiklik
E) Mərkəz və periferik sahədə retension kista
Ədəbiyyat: В.Н.Демидов, Ю.А.Пытель, А.В.Амосов. Ультразвуковая диагностика в уронефрологии. 1989. 110 с.

130) Sidik kisəsinin USM-si üçün göstərişlər hansıdır?
A) bütün cavablar düzdür
B) tez-tez sidik ifrazı və ya onun gecikməsi
C) sidikdə qan və eritrositlərin olması
D) sistit olması
E) orqanın müxtəlif travmaları
Ədəbiyyat: В.Н.Демидов, Ю.А.Пытель, А.В.Амосов. Ультразвуковая диагностика в уронефрологии. 1989. 110 с.

131) İkincili büzüşmüş böyrək və ya hipoplaziyalaşmış böyrək diaqnozunu qoymağa aşağıdakılardan hansı imkan verir?
A) Dinamikada radioizotop müayinə
B) Ekskretor uroqrafiya
C) Kompüter tomoqrafiya
D) Böyrəyin biopsiyası
E) Böyrək angioqrafiyası
Ədəbiyyat:Лучевая диагностика под ред. Завадовской В.Д.часть 1. М.:2009. 374 с.

SINAQ AZ ÖDƏNİŞSİZ İSTİFADƏ ÜÇÜN

132) Rentgenoloji «ağ böyrək» fenomeni (ekskresiyanın kəskin ləngiməsi ilə müşayiət olunan nefroqrammanın davamlı fazası) aşağıdakılardan hansının nəticəsidir?
A) Sidik axarının daşla obturasiyasının
B) İkincili büzüşmüş böyrəyin
C) Böyrək şişinin
D) Kəskin qeyri-obstruktiv pielonefritin
E) Böyrək travmasının
Ədəbiyyat:Лучевая диагностика под ред. Завадовской В.Д.часть 1. М.:2009. 374 с.

133) Aşağıdakı xəstəliklərin hansında ekskretor uroqrafiya ən informativ müayinə üsuludur?
A) Sidik kisəsi-sidik axarı reflüksü
B) Enurez
C) Hidronefroz
D) Kəskin sidik ləngiməsi
E) Neyrogen sidik kisəsi
Ədəbiyyat:Лучевая диагностика под ред. Завадовской В.Д.часть 1. М.:2009. 374 с.

135) Diaqnozunun qoyulmasına ekskretor uroqrafiyanın kömək edə bilmədiyi xəstəlik hansıdır?
A) Hidronefroz
B) Böyrəklərin torakal distoniyası
C) Nalşəkilli böyrək
D) Arxa uretral qapaq
E) Yuxarı sidik yollarının ikiləşməsi
Ədəbiyyat:Лучевая диагностика под ред. Завадовской В.Д.часть 1. М.:2009. 374 с.

136) Aşağıdakılardan hansının aşkar edilməsi üçün anteqrad pieloqrafiya aparılır?
A) Hidronefroz zamanı pielouretral anastomozun keçiriciliyi
B) Böyrəyin şişi
C) Böyrəyin sisti
D) Sidik kisəsinin divertikulu
E) Sidik kisəsi-sidik axarı reflüksünün olması
Ədəbiyyat:Лучевая диагностика под ред. Завадовской В.Д.часть 1. М.:2009. 374 с.

137) Təbii radioaktivlik ilk dəfə kim tərəfindən kəşf edilmişdir?
A) Ernst Rezerford
B) Mariya Küri və Pyer Küri
C) Anri Bekkerel
D) Fridrix Soddi
E) Vilhelm Konrad Rentgen
Ədəbiyyat: Т.Сиваченко, Д.Мечев. Руководство по ядерной медицине. 1998. 537 с.

138) İyonizasiya hadisəsi aşağıdaki hansı cavabda düzgün ifadə olunmuşdur?
A) Atomdan bir elektronun xaricə atılması
B) Atomdan bir protonun xaricə atılması
C) Nüvədən bir elektronun xaricə atılması
D) Nüvədən bir protonun xaricə atılması
E) Nüvədən bir neytronun xaricə atılması
Ədəbiyyat: Т.Сиваченко, Д.Мечев. Руководство по ядерной медицине. 1998. 537 с.

139) Anhilasiya hadisəsini aşağıdaki cümlələrdən hansı təsvir edir?
A) Pozitron və elektronun toqquşması nəticəsində kütlənin energiyə çevrilməsi baş verir
B) Anilasiyanın sonunda bir birinə əks qütbə gedən iki elektron ortaya çıxır

SINSK.AZ ÖDƏNİŞSİZ İSTİFADƏ ÜÇÜN

C) Ortaya çıxan elektronların energisi 140 keV dur
D) Elektronları yüksək enerjili gamma kameralarla aşkarlamaq mümkündür
E) Bütün bəndlər doğrudur
Ədəbiyyat: Т.Сиваченко, Д.Мечев. Руководство по ядерной медицине. 1998. 537 с.

140) Radioizotop nədir?
A) Atom sayları bir biriylə eyni olan elemetlərdir
B) Elektron sayları bir biriylə eyni olan elemetlərdir
C) Proton sayları bir biriylə eyni olan elemetlərdir
D) Neytron sayları bir biriylə eyni olan elemetlərdir
E) Ölçüləri bir biriylə eyni olan elemetlərdir
Ədəbiyyat: Т.Сиваченко, Д.Мечев. Руководство по ядерной медицине. 1998. 537 с.

141) Texnesium ^{99m}Tc-pertexnetat izotopunun anası hansıdır?
A) Molibden ^{99}Mo
B) Texnesium ^{103}Tc
C) İndiy ^{111}İn
D) Kobolt ^{60}Co
E) Qızıl ^{198}Au
Ədəbiyyat: Т.Сиваченко, Д.Мечев. Руководство по ядерной медицине. 1998. 537 с.

142) Texnetium Tc-99m yarımparçalanma dövrü ($T^1/_2$ ömrü) nə qədərdir?
A) 6,08 saat
B) 8 saat
C) 13,2 saat
D) 8,04 gün
E) 24 saat
Ədəbiyyat: Т.Сиваченко, Д.Мечев. Руководство по ядерной медицине. 1998. 537 с.

143) Texnesium Tc-99m optimal enerjisi (E) neçə keV-dir?
A) 140 keV
B) 93 keV
C) 364 keV
D) 500 keV
E) 400 keV
Ədəbiyyat: Т.Сиваченко, Д.Мечев. Руководство по ядерной медицине. 1998. 537 с.

144) Miokard infarktlı xəstələr üçün ürək sintiqrafiyanın aparılmasının optimal zaman hansıdır?
A) Xəstəlik başlayandan 2–7 gün ərzində
B) Xəstəlik başlayandan 6 saat ərzində
C) Xəstəlik başlayandan 7-15 saat ərzində
D) Xəstəlik başlayandan 7-15 gün ərzində
E) 1-ci gün ərzində
Ədəbiyyat: Т.Сиваченко, Д.Мечев. Руководство по ядерной медицине. 1998. 537 с.

145) Kəskin miokard infarktlı olan xəstələrə Bir Fotonlu Emission KT (SPECT) zamanı texnetium Tc^{99m}-pirofosfatın yeridilmə radioaktivliyi hansıdır?
A) 2-3 mq pirofosfatın miqdarı ilə 370-740 MBk
B) 11-13 mq pirofosfatın miqdarı ilə 270-355 MBk
C) 8-10 mq pirofosfatın miqdarı ilə 74-180 MBk
D) 0,5-1 mq pirofosfatın miqdarı ilə 20-30 MBK

SINAQ ÖDƏNİŞSİZ İSTİFADƏ ÜÇÜN

E) 5-7 mq pirofosfatın miqdarı ilə 74-180 MBk
Ədəbiyyat: Т.Сиваченко, Д.Мечев. Руководство по ядерной медицине. 1998. 537 с.

146) Miokard sintiqrafiyası venadaxili texnesium Tc-99m pirofosfat yeridildikdən 1,5-2 saat sonra hansı 3 standart proyeksiyada müayinə aparılır?
A) Ön düz, 45* sol ön çəp, 60* sol ön çəp
B) Ön düz, 90* sol yan, 180* arxa düz
C) Ön düz, 90*sol yan və 270* sağ yan
D) Ön düz, 45* sol ön çəp, 45* sağ ön çəp
E) Ön düz, 45* sol ön çəp, 90* sol yan
Ədəbiyyat: Т.Сиваченко, Д.Мечев. Руководство по ядерной медицине. 1998. 537 с.

147) Sol mədəciyin hipertrofiyası zamanı ürək sintiqrafiya görüntüsü hansıdır?
A) Miokard divarının sol hissəsinin "qalınlaşması", ürək boşluğu ya pis ya da ümumiyyətlə diferensasiya olunmur
B) Yaxşı diferensasiya olunmuş ürək boşluğu fonunda miokard divarının görmək hissəsinin "qalınlaşması"
C) Miokardın divarı dəyişilmir
D) Sağ və sol mədəciklərin divarları "qalınlaşması" bərabər olması
E) Miokard divarının görmək hissəsinin nazikləşməsi, ürək boşluğu yaxşı diferensasiya olunur
Ədəbiyyat: Т.Сиваченко, Д.Мечев. Руководство по ядерной медицине. 1998. 537 с.

148) Sol mədəciyin asimmetrik hipertrofiyasının sintiqrafik görüntüsü hansıdır?
A) Sol mədəciyin bütün şöbələrində nazikləşma
B) Sol mədəciyin bütün şöbələrində qalınlaşma
C) Sol mədəciyin şöbələrinin birində qalınlaşma
D) Sol mədəciyin bütün şöbələrində nazikləşmə qalınlaşma ilə əvəz olunur
E) Sağ və sol mədəciklərin divarları eyni bərabər olması
Ədəbiyyat: Т.Сиваченко, Д.Мечев. Руководство по ядерной медицине. 1998. 537 с.

149) Kəskin miokard infarkt ocağın nahiyəsində Tc-99m MİBİ (metilen izopropilen butilo izonitril) ilə sintiqrafik görüntüsü necədir?
A) Kəskin yüksəlmiş yığıntı
B) Toplanması yüksəlməsi
C) Kəskin azalmış yığıntı
D) Bərabər paylanma
E) Geyri bərabər paylanma
Ədəbiyyat: Т.Сиваченко, Д.Мечев. Руководство по ядерной медицине. 1998. 537 с.

150) Ürəyin işemik xəstəliyinin birdəfəlik müayinəsində yükaltı ilə (stress) və sakit vəziyyətdaki (rest) müayinə müqayisədə aşağıdaki sintiqrafiya şəkli necə olur?
A) Mövcud defektlər genişlənir
B) Defektlərin sayı dəyişmir
C) Yeni defekt yaranır, mövcud olanlar genişlənir
D) Mövcud defektlər itir
E) Defektlərin ölçüsü dəyişmir
Ədəbiyyat: Т.Сиваченко, Д.Мечев. Руководство по ядерной медицине. 1998. 537 с.

151) Miokard sintiqrafiyasının məsləhətli fiziki yükləməsi aşağıdaki kimi necə olur?
A) Veloerqometrdə qaçmaq
B) Piyada gəzmək
C) Yerində qaçmaq

SINAQ ÖDƏNİŞSİZ İSTİFADƏ ÜÇÜN

D) Aşağı oturub qalxmaq
E) Aşağı uzanmaq qalxmaq
Ədəbiyyat: Т.Сиваченко, Д.Мечев. Руководство по ядерной медицине. 1998. 537 с.

152) Mekkel divertikulumla əlaqəli qanaxma halında diaqnostikası necə başlamalıdır?
A) 99m-Tc pertexnetat ilə radioizotop müayinə
B) Laborator müayinə
C) Kolonoskopiya
D) Angioqrafiya
E) Barium məhlulu ilə mədə-bağırsaq traktının rentgenoqrafiyası
Ədəbiyyat: Т.Сиваченко, Д.Мечев. Руководство по ядерной медицине. 1998. 537 с.

153) Ağciyərin perfuzion sintiqrafiyası hansı vəziyyətlərdə aparilir?
A) Ön arxa, arxa-ön, sağ və sol çəp vəziyyətlərdə
B) Ön arxa, sağ və sol yan
C) Ön-arxa, arxa-ön
D) Əhəmiyyət kəsb etmir
E) Arxa-ön, sağ və sol çəpinə
Ədəbiyyat: Т.Сиваченко, Д.Мечев. Руководство по ядерной медицине. 1998. 537 с.

154) Ağciyərlərin perfuzion sintiqrafiyası zamanı istifadə olunan nişanlanmış hissəciklərin optimal ölçüsü aşağıdakilardan necədir?
A) 15-45 mkm
B) 80-90 mkm
C) 5-10 mkm
D) 100 mkm
E) 66-76 mkm
Ədəbiyyat: Т.Сиваченко, Д.Мечев. Руководство по ядерной медицине. 1998. 537 с.

155) Texnesium Tc-99m nişanlanmış mikrosfer yeridildikdən sonra hansı vaxt ərzində ağciyərlərin perfuzion sintiqrafiyası aparılır?
A) Məhlul yeridildikdən dərhal sonra
B) 24 saat sonra
C) 15-30 dəqiqət sonra
D) 1,5-2 saat sonra
E) 5-10 dəqiqət sonra
Ədəbiyyat: Т.Сиваченко, Д.Мечев. Руководство по ядерной медицине. 1998. 537 с.

156) Alveolların kapilyar qan dövranı pozlunluğu perfuzion sintiqrammada aşağıdaki şəkildə necə olur?
A) RFP məhlulu bərabər paylanması azalmış və ya heç olmayan toplanma fonunda
B) RFP məhlul toplanması dəyişilmir
C) Normal ağciyər şəklinin olmaması fonunda yüksəlmiş sahə
D) RFP məhlulun bərabər paylanması fonunda yüksəlmiş sahə
E) Normal ağciyər şəklinin olması fonunda hipoaktiv sahə
Ədəbiyyat: Т.Сиваченко, Д.Мечев. Руководство по ядерной медицине. 1998. 537 с.

157) Ağciyərin ventilyasion sintiqrafiyası üçün yeridilən insan zərdabının albuminin həll olunmuş radioaktiv texnesium (İZA Tc-99m) preparatının dozası hansıdır?
A) 250-350 MBk
B) 74-148 MBk
C) 200-300 MBk

SNSK.AZ ÖDƏNİŞSİZ İSTİFADƏ ÜÇÜN

D) 20-30 MBk
E) 150-200 MBk
Ədəbiyyat: Т.Сиваченко, Д.Мечев. Руководство по ядерной медицине. 1998. 537 с.

158) Tc-99m DTPA (dietilen triamin pent asetat) ilə dinamik böyrək sintiqrafiyada renoqramm əyriliyi təkrar artımı nə olduğunu göstərir?
A) Sidik kisəsi - sidik axarı reflyuksu
B) Sidik axarının obstruksiyası
C) Böyrək parenximasının sklerozu
D) Böyrəkdə iltihab prosesi
E) Duiretik testi reaksiyası
Ədəbiyyat: Т.Сиваченко, Д.Мечев. Руководство по ядерной медицине. 1998. 537 с.

159) Hansı müayinə üsulu hər bir böyrəyin hissəvi funksiyasını tam qiymətləndirə bilər?
A) Dinamik böyrək stintiqrafiyası
B) Icmal uroqrafiya
C) Ultrasəs müayinəsi
D) Retroqrad pieloqrafiya
E) Termoqrafiya
Ədəbiyyat: Т.Сиваченко, Д.Мечев. Руководство по ядерной медицине. 1998. 537 с.

160) Böyrək sintiqrafiyasına əks göstəriş nədir?
A) Böyrək çatışmazlığı
B) Südəmər analara məhdudiyyətdir
C) Hamilələrə əks göstərişdir
D) Əks göstəriş və məhdudiyyət yoxdur
E) Ürək çatışmazlığı
Ədəbiyyat: Т.Сиваченко, Д.Мечев. Руководство по ядерной медицине. 1998. 537 с.

161) Dinamik renosintiqrafiyası nəyi müəyyənləşdirir?
A) Böyrəklərin anatomo-topoqrafik vəziyyəti və böyrəklərin sekretor-ekskretor funksiyasını
B) Böyrəklərin anatomo-topoqrafik vəziyyəti
C) Böyrəklərin ocaqlı dəyişikliyi (çapıqları) aşkarlanır
D) Böyrəklərin sekretor-ekskretor funksiyasını
E) Böyrək şişi aşkarlanır
Ədəbiyyat: Т.Сиваченко, Д.Мечев. Руководство по ядерной медицине. 1998. 537 с.

162) Dinamik renosintiqrafiyasının göstəriciləri əsas nəyi müəyyənləşdirir?
A) T_{max} – sekretor funksiyası və $T_{1/2}$ – ekskretor funksiyası
B) Anatomik-topoqrafik vəziyyəti
C) T_{max} – ekskretor funksiyası və $T_{1/2}$ – sekretor funksiyası
D) Böyrəklərin fotopenik skar (çapıqları) aşkarlanır
E) Hər iki göstərici böyrəklərin perfuziyası müəyyənləşdirilir
Ədəbiyyat: Т.Сиваченко, Д.Мечев. Руководство по ядерной медицине. 1998. 537 с.

163) 99mTc-DMSA (di merkanto suksin asetat) yeridildikdən sonra statik nefrosintiqrafiyanın aparılmasının optimal müddəti hansıdır?
A) Radioaktiv maddənin yeridiləndən 2-4 saat sonra
B) Radioaktiv maddənin yeridiləndən 1 saat ərzində
C) 24 saat sonra
D) Birdəfərlik venadaxili yeridilmə ilə başlamaq
E) Əhəmiyyət kəsb etmir

SINAQ AZ ODANISSIZ İSTİFADƏ ÜÇÜN

Ədəbiyyat: Т.Сиваченко, Д.Мечев. Руководство по ядерной медицине. 1998. 537 с.

164) Radioaktiv yod 131-İ maddənin yarımparçalanma ömrü nə qədərdir?
A) 8,04 gün
B) 8 saat
C) 24 saat
D) 13,2 saat
E) 6,08 saat
Ədəbiyyat: Т.Сиваченко, Д.Мечев. Руководство по ядерной медицине. 1998. 537 с.

165) Radioaktiv yod İ-131 qamma şüalanmanın optimal enerji neçə kev-dir?
A) 511 keV
B) 159 keV
C) 140 keV
D) 364 keV
E) 120 keV
Ədəbiyyat: Т.Сиваченко, Д.Мечев. Руководство по ядерной медицине. 1998. 537 с.

166) Pasiyent İ-131 maddəsini nə zaman "per os" gəbul etməlidir?
A) Ac qarına və 2 saat erzində aclıq rejiminə riayet etməklə
B) Səhər yeməkdən sonra
C) Hazırlıq tələb olunmur
D) Axşam şam yeməkdən sonra
E) Acqarına olmaz
Ədəbiyyat: Т.Сиваченко, Д.Мечев. Руководство по ядерной медицине. 1998. 537 с.

167) Pasiyent klinikaya quru öskürək, təngənəfəslik şikayətləri ilə daxil olub. Kliniki diaqnoz: bronxial astma. Pasiyentə ventilyasion sintiqrafiyası təyin olunmuşdur. Ağ ciyərdə radioaktiv izotopun fəaliyyət mexanizmi necədir?
A) Bronxial ağac və alveolyar şaxələrin səthində incə dispers radioaktiv aerozolun qısa müddətli çökməsi
B) Alveolyar kapilyarında keçici mikroembolizasiyası
C) Bronxial ağacda incə dispers radioaktiv aerozolun müvəqəti çökməsi
D) Alveolyar şaxələrin səthində incə dispers radioaktiv aerozolun müvəqəti çökməsi
E) Alveolyar kapilyarda daimi mikroembolizasiyası
Ədəbiyyat: Т.Сиваченко, Д.Мечев. Руководство по ядерной медицине. 1998. 537 с.

168) Hepatobilisintiqramada "təcrid olunmuş" öd kisəsini nə xarakterizə edir?
A) Öd kisəsinin motor funksiyasının olmaması
B) Öd kisəsinin konsentrasion fuksiyasının olmaması
C) Öd kisəsinin vizualizasiyasının olmaması
D) Öd kisəsinin konsentrasion fuksiyasının olması
E) Öd kisəsinin motor funksiyasının olması
Ədəbiyyat: Т.Сиваченко, Д.Мечев. Руководство по ядерной медицине. 1998. 537 с.

169) Hepatobilisintiqrafiyada göstəricilərdən hansı aid deyil?
A) Böyrəklərin konsetrasion funksiyasının göstəriciləri
B) Qaraciyər ifraz funksiyasının göstəriciləri
C) Öd kisəsinin motor funksiyasının göstəriciləri
D) Qaraciyərin toplamaq funksiyasının göstəricisi
E) Anatom topoqrafik məlumat
Ədəbiyyat: Т.Сиваченко, Д.Мечев. Руководство по ядерной медицине. 1998. 537 с.

SINAQ AZƏRBAYCAN İSTİFADƏ ÜÇÜN

170) Hepatobilisintiqrammada öd qovucunun nahardan qabaq bağırsağıda RFP izləməsi nəyin əlamətidir?
A) Təcrid olunmuş öd kisəsi
B) Hipertonik Oddi sfinktoru
C) Oddi sfinkter catışmamazlığı
D) Daşlı xolesistit
E) Akalkulyoz xolesistit
Ədəbiyyat: Т.Сиваченко, Д.Мечев. Руководство по ядерной медицине. 1998. 537 с.

171) I-123 (Yod-123) izotopunun enerjisi nece keV-dir?
A) 159 keV
B) 140 keV
C) 364 keV
D) 394 keV
E) 511 keV
Ədəbiyyat: Т.Сиваченко, Д.Мечев. Руководство по ядерной медицине. 1998. 537 с.

172) 4- I-123 (Yod-123) izotopunun yarım parçalanma ömrü nə qədərdir?
A) 6 saat
B) 8 saat
C) 13.2 saat
D) 2 saat
E) 8.04 gün
Ədəbiyyat: Т.Сиваченко, Д.Мечев. Руководство по ядерной медицине. 1998. 537 с.

173) Qalxanvari vəzin sintiqrafiyası üçün xəstəyə ac qarına nə qədər 131-İ verilir?
A) 2 mBk
B) 10 mBk
C) 20 mBk
D) 15 mBk
E) 100 mBk
Ədəbiyyat: Т.Сиваченко, Д.Мечев. Руководство по ядерной медицине. 1998. 537 с.

174) 131-İ "per os" qəbuldan sonra qalxanabənzər vəzin sintiqrafiyasının optimal vaxtı hansıdır?
A) 4 saat
B) 2 saat
C) 20 dəqiqə
D) 24 saat
E) 48 saat
Ədəbiyyat: Т.Сиваченко, Д.Мечев. Руководство по ядерной медицине. 1998. 537 с.

175) Qalxanvari vəzin dinamik sintiqrafiyasının nəticələrin qeydiyyatı nə zaman aparılır?
A) 99m-Tc yeridildikdən birbaşa və 20 dəqiqə davamı
B) 99m-Tc yeridildikdən 20 dəqiqə sonra
C) 99m-Tc yeridildikdən 24 saatdan sonra
D) 48 saatdan sonra
E) 99m-Tc yeridildikdən birbaşa və 5 dəqiqə davamı
Ədəbiyyat: Т.Сиваченко, Д.Мечев. Руководство по ядерной медицине. 1998. 537 с.

176) Qalxanvari vəzin 131-İ absorbsiya göstəriciləri nə vaxt normal olur?
A) Eutireoz

SNSK.AZ ÖDƏNİŞSİZ İSTİFADƏ ÜÇÜN

B) Hipertireoz
C) Hipotireoz
D) Subklinik hipotireoz
E) Subklinik hipertireoz
Ədəbiyyat: Т.Сиваченко, Д.Мечев. Руководство по ядерной медицине. 1998. 537 с.

177) Qalxanvari vəzin 99m-Tc toplanmasının zəifliyi nə zaman baş verir?
A) Hipertireoz
B) Eutireoz
C) Hipotireoz
D) Həmişə
E) Patologiyasız zamanı
Ədəbiyyat: Т.Сиваченко, Д.Мечев. Руководство по ядерной медицине. 1998. 537 с.

178) Qalxanvari vəzin statik sintiqrafiyası üçün 99m-Tc – pertexnetatın dozası neçədir?
A) 298 MBk
B) 10 MBk
C) 74 MBk
D) 148 MBk
E) 20 MBk
Ədəbiyyat: Т.Сиваченко, Д.Мечев. Руководство по ядерной медицине. 1998. 537 с.

179) Qalxanvari vəzin statik sintiqrafiyasının nəticələrin qeydiyyatı nə zaman aparılır?
A) 20 dəqiqə yeridildikdən sonra
B) 99m-Tc yeridildikdən birbaşa
C) 5 dəqiqə yeridildikdən sonra
D) 24 saat sonra
E) 48 saat sonra
Ədəbiyyat: Т.Сиваченко, Д.Мечев. Руководство по ядерной медицине. 1998. 537 с.

180) Qalxanvari vəzin sintiqrafiya görünüşündə norması necədir?
A) Sternumun üzərində tipik yerləşməsi, dəqiq və hamar konturlu və radioaktivliyin bərabər paylanması
B) Hiperaktiv və hipoaktiv sahələrinin mozaika şəklində radioaktivliyin paylanması
C) Sternumun arxasında yerləşməsi, nahamar konturlu və radioaktivliyin qeyri-bərabər paylanması
D) Nalvari forması olan sistik düyünləri əlavələri ilə
E) Dəqiq kənar və hamar konturlu, qeyri homogen həmcins qalxanvari vəzin parenximası
Ədəbiyyat: Т.Сиваченко, Д.Мечев. Руководство по ядерной медицине. 1998. 537 с.

181) Qalxanvari vəzin patologiyasının diaqnostikasında "in vitro" radioimmun analizi necə aparılır?
A) Xüsusi hazırlıq tələb olunmur
B) Yeməkdən sonra
C) Ac qarına
D) Yeməkdən 2 saatdan sonra
E) Mineral suyu 1 stəkan qəbulundan sonra
Ədəbiyyat: Т.Сиваченко, Д.Мечев. Руководство по ядерной медицине. 1998. 537 с.

182) Qalxanvari vəzin hormonların qan analızı necə apalılır?
A) Yeməkdən sonra
B) Ac qarına
C) Xüsusi hazırlıq tələb olunmur

SINAQ ÖDƏNİŞSİZ İSTİFADƏ ÜÇÜN

D) Yeməkdən 2 saatdan sonra
E) Mineral suyu 1 stəkan qəbulundan sonra
Ədəbiyyat: Т.Сиваченко, Д.Мечев. Руководство по ядерной медицине. 1998. 537 с.

183) Normada tiroksin T_4 hormonu ne qədərdir?
A) 55-160 nmol/l
B) 1-3 nmol/l
C) 200-300 nmol/l
D)1-8 med/l
E) 0-0,5 med/l
Ədəbiyyat: Т.Сиваченко, Д.Мечев. Руководство по ядерной медицине. 1998. 537 с.

184) Normada 3yod-tironin T_3 hormonu ne qədərdir?
A) 1-8 med/l
B) 55-160 nmol/l
C) 200-300 nmol/l
D) 1-3 nmol/l
E) 0-0,5 med/l
Ədəbiyyat: Т.Сиваченко, Д.Мечев. Руководство по ядерной медицине. 1998. 537 с.

185) TSH tirotrop hormonun normal səviyyəsi hansıdır?
A) 1-8 med/l
B) 55-160 nmol/l
C) 1-3 nmol/l
D) 0-0,5 med/l
E) 200-300 nmol/l
Ədəbiyyat: Т.Сиваченко, Д.Мечев. Руководство по ядерной медицине. 1998. 537 с.

186) Hipertireoz zamanı tiroksin T_4 hormonu necədir?
A) > 160 nmol/l
B) > 8 med/l
C) > 3 nmol/l
D) > 500 nmol/l
E) > 300nmol/l
Ədəbiyyat: Т.Сиваченко, Д.Мечев. Руководство по ядерной медицине. 1998. 537 с.

187) Hipotireoz zamanı TSH hormonu səviyyəsi nə qədərdir?
A) > 8 med/l
B) > 160 nmol/l
C) > 3 nmol/l
D) > 500 nmol/l
E) > 300nmol/l
Ədəbiyyat: Т.Сиваченко, Д.Мечев. Руководство по ядерной медицине. 1998. 537 с.

188) Aşağıdakı radioaktiv maddələrdən hansı siklotroldan əldə edilir?
A) F-18 FDG (Flor-18 florodeoksiqlukoza)
B) I-131 (Yod-131)
C) Tc-99m (texnesium 99m)
D) Rb-82 (rubidium 82)
E) Mo-99 (molibden 99)
Ədəbiyyat: Т.Сиваченко, Д.Мечев. Руководство по ядерной медицине. 1998. 537 с.

SINSKAZ ÖDƏNİŞSİZ İSTİFADƏ ÜÇÜN

189) Dinamik beyin sintigrafiyası zamanı venadaxili yeridilməsi radioaktivlik 99mTc-pertexnetat, 99mTc-DTPA vəya 99mTc-HM PAO dozası nə qədərdir?
A) 74-100 MBk
B) 100-150 MBk
C) 185-740 MBk
D) 10-20 MBK
E) 1000 MBk
Ədəbiyyat: Т.Сиваченко, Д.Мечев. Руководство по ядерной медицине. 1998. 537 с.

190) Beyin qan dövranının pozulması sintiqrafiyasında özünü necə göstərir?
A) Beyin qan dövranın orta həcmi və asimmetriya indeksi azalır
B) Beyin qan dövranın orta həcmi dəyişmir
C) Beyin qan dövranın orta həcmi və asimmetriya indeksi dəyişmir
D) Beyin qan dövranın orta həcmi və asimmetriya indeksi artır
E) Asimmetriya indeksi dəyişmir
Ədəbiyyat: Т.Сиваченко, Д.Мечев. Руководство по ядерной медицине. 1998. 537 с.

191) SPECT və planar beyin sintiqrafiyaya üçün aşağıdaki maddələrdən hansına üstünlük verilir?
A) 99m-Tc – HM-PAO
B) 99m-Tc – pertexnetat
C) 99m-Tc – DTPA
D) 99m-Tc – MAG3
E) 99m-Tc – DTPA və 99m-Tc – MAG3
Ədəbiyyat: Т.Сиваченко, Д.Мечев. Руководство по ядерной медицине. 1998. 537 с.

192) Baş beyinin radionuklid müayinəsində venadaxili radiofarm preparatının yeridilməsindən nə qədər sonra BFEKT (SPECT) çəkilməlidir?
A) 10-30 dəq
B) 2 saat
C) 1 saat
D) 6 saat
E) Birdəfərlik venadaxili yeridilmə ilə başlamaq
Ədəbiyyat: Т.Сиваченко, Д.Мечев. Руководство по ядерной медицине. 1998. 537 с.

193) Beyinin sintiqrafiyasının keyfiyyət göstəricisi hansıdır?
A) Uptake indeksi
B) İndeks işareti
C) Asimmetrik indeksi
D) Perfuziya indeksi
E) Klirens göstərici
Ədəbiyyat: Т.Сиваченко, Д.Мечев. Руководство по ядерной медицине. 1998. 537 с.

194) Asimmetrik indeksinin göstərici istirahət və farmakoloji yüklə şəraitində serebral perfuziyanın funksional rezervinin azalmasında özünü necə göstərir?
A) Beyinin yarımkürələrin asimmetrik paylanmasının 7% çox olması
B) Beyinin yarımkürələrin asimmetrik paylanmasının azad olması
C) Beyinin yarımkürələrin asimmetrik paylanması 7% qədər
D) Beyində olan asimmetrik paylanmasının azalması
E) Dəyişiklik təyin olunumur
Ədəbiyyat: Т.Сиваченко, Д.Мечев. Руководство по ядерной медицине. 1998. 537 с.

SUSK.AZ ÜÇÜN PƏNİŞSİZ İSTİFADƏ

195) Hansı xəstəlikdə baş beyinin maddələr mübadiləsinin pozulmasının erkən diaqnostikasında PET aparılır?
A) Hettinqton xəstəliyi
B) Parkinson xəstəliyi
C) Alzheymer xəstəliyi
D) Hamısı düzdür
E) Turett sindromu
Ədəbiyyat: Т.Сиваченко, Д.Мечев. Руководство по ядерной медицине. 1998. 537 с.

196) Beyin perfuziyasının qiymətləndirilməsində ATF və RFP-nın yeridilməsi necədir?
A) RFP-dən sonra ATF yeridilməsi
B) ATF və RFP birlikdə
C) ATF birbaşa əvvəl və RFP sonra
D) Ardıcıllıq əhəmiyyətli deyil
E) ATF bir saat əvvəl və RFP sonra
Ədəbiyyat: Т.Сиваченко, Д.Мечев. Руководство по ядерной медицине. 1998. 537 с.

197) Süd vəzi şişlərinin və regionar limfa düyünləri limfaadenopatiyasının diaqnostikasında şişətrop (həssas) RFP hansıdır?
A) 99m-Tc – MİBİ
B) 99m-Tc – kolloid
C) 99m-Tc – pertexnetat
D) 111-İn – kolloid
E) 133 Xe
Ədəbiyyat: Т.Сиваченко, Д.Мечев. Руководство по ядерной медицине. 1998. 537 с.

198) Hansı osteotrop RFP birincili və metastatik şişlərinin sümük sintiqrafiyasında istifadə edilir?
A) Fosfat kompleksi: 99m-Tc metilendifosfonat, pirofosfat və s.
B) Nişanə kolloidləri: 99m-Tc texnefit, fiton və s.
C) Şişlərəxədəf RFP: 67 Ga – sitrat, 99m-Tc – MİBİ, 111-İn – bleomisin
D) 99m-Tc – MİBİ
E) 123-İ yod
Ədəbiyyat: Т.Сиваченко, Д.Мечев. Руководство по ядерной медицине. 1998. 537 с.

199) Radioaktiv I-131 (yod-131) müalicəsi qəbul etmiş xəstədə bütün bədən sintiqrafiyası müayinəsini aparmaq üçün hansı kolimator istifadə edilir?
A) Yüksək enerjili
B) Orta enerjili
C) Aşağı enerjili
D) Hamısı bu məqsədlə istifadə oluna bilər
E) Heç biri
Ədəbiyyat: Т.Сиваченко, Д.Мечев. Руководство по ядерной медицине. 1998. 537 с.

200) Paratireoid vəzlərinin adenomanın aparıcı şüa diaqnostika üsulu hansıdır?
A) KT
B) USM və dopler
C) Bir Fotonlu Emission KT/KT (SPECT/CT)
D) Planar sintiqrafiya
E) Termoqrafiya
Ədəbiyyat: Т.Сиваченко, Д.Мечев. Руководство по ядерной медицине. 1998. 537 с.

SINSK.AZ ÖDƏNİŞSİZ İSTİFADƏ ÜÇÜN