В.Д. Захаров

ВИТРЕОРЕТИНАЛЬНАЯ ХИРУРГИЯ

Москва – 2003

Оглавление

1. Хирургическая анатомия 11
2. Предоперационное обследование больных 16
3. Оборудование и инструменты 24
4. Эписклеральное пломбирование 34
5. Интрасклеральное пломбирование 43
6. Осложнения при пломбировании склеры 48
7. Пневморетинопексия 56
8. Гемофтальм и помутнение стекловидного тела 60
9. Диабетическая ретинопатия 67
10. Пролиферативная витреоретинопатия 75
11. Гигантский разрыв 90
12. Центральный разрыв 97
13. Ретинопатия недоношенных 102
14. Проникающее и сквозное ранение глазного яблока 110
15. Бельмо и отслойка сетчатки 123
16. Эндофтальмит 130
17. Дислокация хрусталика 133
18. Вмешательства на переднем сегменте 141
19. Транслокация макулы 151
20. Осложнения 157

Список литературы 165

1

Хирургическая анатомия

СКЛЕРА

Склера — большая (5/6) часть фиброзной оболочки глаза — начинается от лимба и продолжается до зрительного нерва. Склера состоит из коллагеновых и эластичных волокон и делится на три части: эписклера, собственно склера и внутренняя бурая пластина (latina fusca). Наружная часть — эписклера — состоит из более тонких рыхло соединенных волокон, содержит сосуды и связана отдельными тяжами с теноновой капсулой. Внутренняя часть — бурая пластина — состоит из множества эластичных волокон и клеток, содержащих пигмент (хроматофоры), изнутри, со стороны сосудистой оболочки, она покрыта эндотелием [61]. Толщина склеры неравномерна: наибольшая толщина (около 1,0 мм) определяется у заднего полюса глаза, у экватора склера значительно тоньше (0,4-0,5 мм). В переднем отделе толщина склеры составляет 0,8 мм (**рис. 1.1**). Значительное (до 0,3 мм) истончение отмечается непосредственно сзади от места прикрепления прямых глазодвигательных мышц, которые крепятся к склере на различном расстоянии от лимба

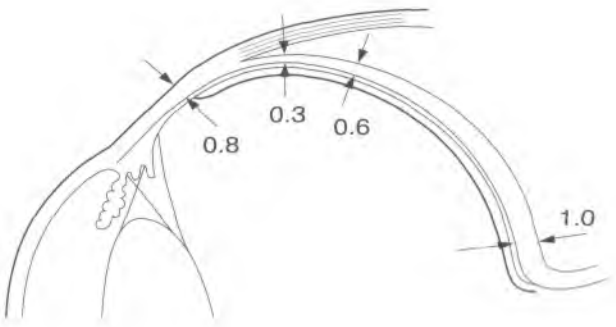

Рис. 1.1. *Толщина склеры в разных отделах глазного яблока*

(**рис. 1.2**) [36]. Ближе всего расположено место прикрепления к склере внутренней прямой мышцы, дальше всего — верхней [192]. Места крепления косых мышц находятся в области экватора и частично закрыты верхней и нижней прямыми мышцами (**рис. 1.3**). Височный край крепления верхней косой мышцы расположен в непосредственной бли-

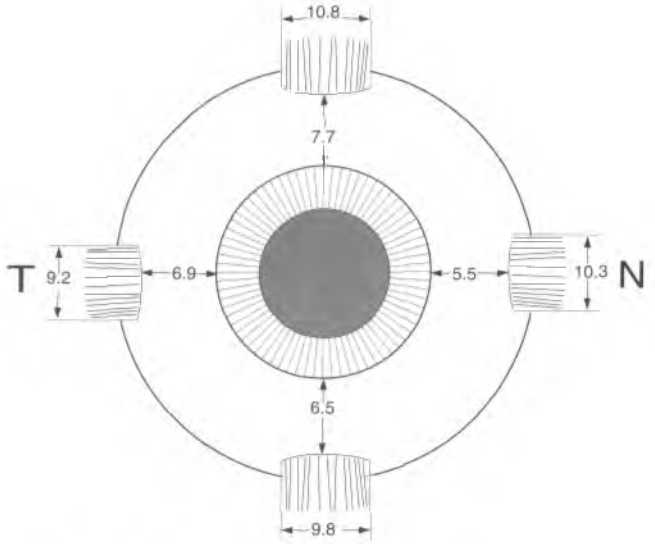

Рис. 1.2. *Места крепления прямых глазодвигательных мышц к склере и их ширина*

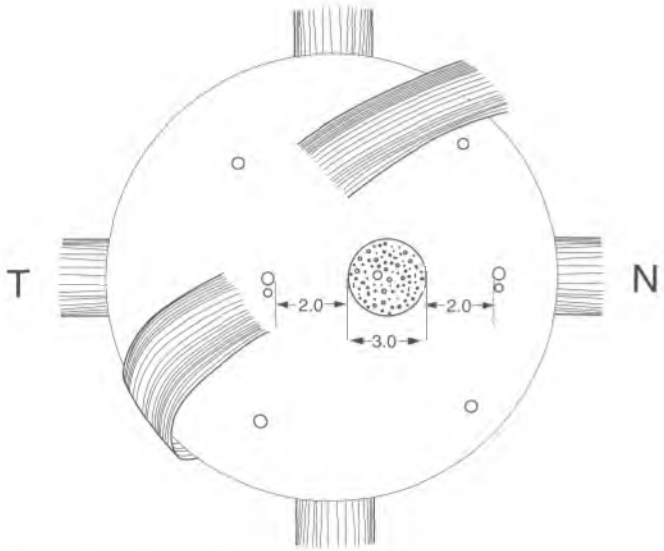

Рис. 1.4. *Схема заднего полюса глаза*

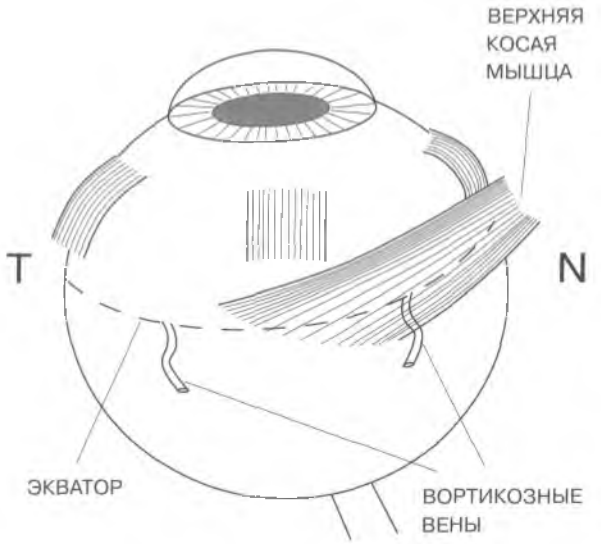

Рис. 1.3. *Крепление верхней косой мышцы к склере*

зости от височного края верхней прямой мышцы. Место прикрепления нижней косой мышцы почти совпадает с нижним краем наружной прямой мышцы (**рис. 1.4**).

ХОРИОИДЕЯ

Сосудистая оболочка — хориоидея — тесно связана с пигментным эпителием сетчатки и служит для обеспечения обмена веществ в сетчатой оболочке. Хориоидея прочно соединена с оболочками у диска зрительного нерва (ДЗН). В области экватора ее фиксируют к склере вортикозные вены. Продолжаясь вперед, в области зубчатой линии хориоидея переходит в плоскую часть цилиарного тела. Толщина хориоидеи зависит от кровенаполнения и колеблется от 0,2 до 0,4 мм.

При офтальмоскопии сосудистая оболочка видна через прозрачную сетчатку. Она имеет определенный рисунок, зависящий от состояния хориокапилярного слоя и наличия пигмента. В центральных отделах рисунок более монотонный, так как сосуды здесь более компактны. На периферии глазного дна рисунок хориоидеи выражен более резко. Индивидуальные особенности, плотность пигментации как самой хориоидеи, так и пигментного эпителия сетчатки, степень склероза сосудов, состояние хориокапилярного слоя определяют общую картину глазного дна. У пожилых людей в результате склероза мелких

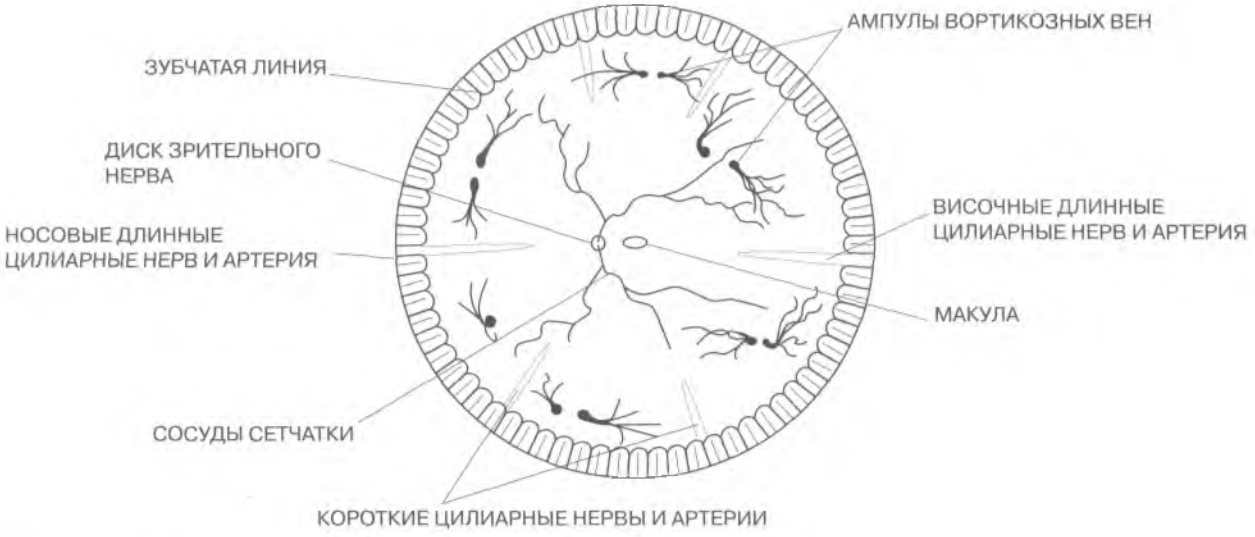

Рис. 1.5. *Глазное дно*

сосудов и вымывания пигмента хориоидея становится более светлой. Очень большие изменения наблюдаются и при миопии высокой степени. Вследствие значительной атрофии хориокапилярного слоя и потери пигмента глазное дно местами становится почти белым, видимы крупные сосуды хориоидеи, хорошо различимы ампулы вортикозных вен, длинные и короткие цилиарные артерии и нервы [192].

Область расположения вортикозных вен делит глазное дно на две части: периферическую и центральную. Ампулы вортикозных вен, собирая венозную кровь, переходят в вортикозные вены, которые через склеральные каналы, расположенные в районе экватора и проходящие косо спереди назад, выходят из глаза.

Длинные цилиарные артерии и нерв проходят в горизонтальном меридиане и достаточно хорошо различимы особенно на периферии в виде более слабо окрашенной узкой спицеобразной полоски, постепенно истончающейся к центру. На периферии иногда можно обнаружить и короткие цилиарные нервы и артерии, они видны в виде узких белесоватых полос, лучше различимых в вертикальных меридианах (**рис. 1.5**).

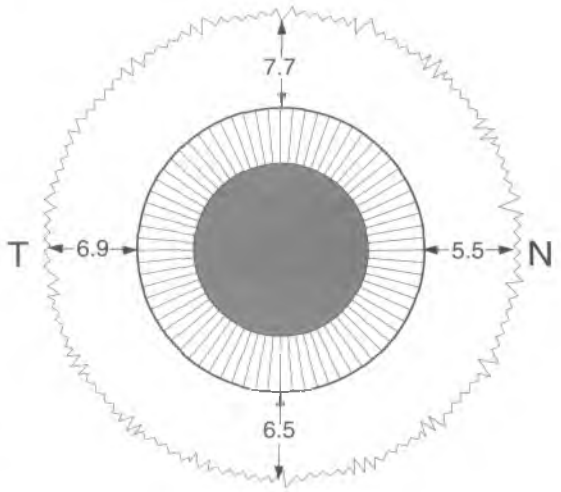

Рис. 1.6. *Проекция зубчатой линии на склеру, расстояние ее от лимба*

СЕТЧАТКА

Сетчатка — внутренняя оболочка глаза, расположенная между сосудистой оболочкой и стекловидным телом (СТ). Сетчатая оболочка обладает способностью воспринимать свет благодаря работе сложного фоторецепторного аппарата. Она распространяется от ДЗН до зубчатой линии, где переходит в один слой эпителиальных клеток, выстилающих плоскую часть цилиарного тела (**рис. 1.6**).

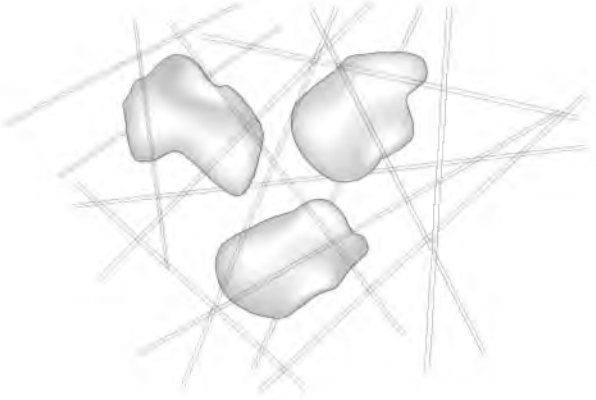

Рис. 1.7. *Пространственная сеть коллагеновых фибрилл стекловидного тела с молекулами гиалуроновой кислоты*

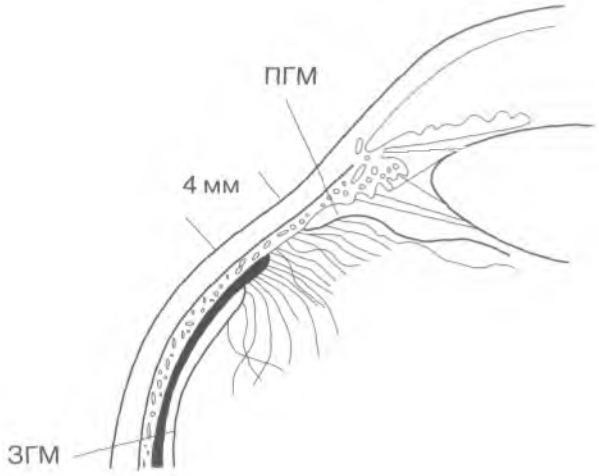

Рис. 1.8. *Основание стекловидного тела*

В норме сетчатка прозрачна, через нее просвечивает сосудистая оболочка.

При офтальмоскопии обращают на себя внимание два участка — желтое пятно (macula lutea) и ДЗН. В области желтого пятна имеется углубление — центральная ямка (fovea centralis), расположенная по оптической оси глаза. Она имеет овальную форму и размер 2,0-2,9 мм. В центре макулы находится дополнительное углубление — фовеола (foveola).

Толщина сетчатки в разных отделах различна: у края ДЗН — 0,4-0,5 мм, в области фовеолы — 0,07-0,08 мм, у зубчатой линии — 0,14 мм.

ДЗН представляется овальным образованием диаметром 1,5-2,0 мм бледно-розового цвета. Расположен он на 4,0 мм назальнее от центра макулярной области. По краю диска сетчатка наиболее прочно связана с оболочками. Другим местом прочного соединения сетчатки с оболочками является зубчатая линия. Через ДЗН в сетчатку входит центральная артерия сетчатки, выходят — центральная вена и нервные волокна сетчатки, составляющие зрительный нерв.

Крупные сосуды сетчатки, окружающие макулярную область, обозначаются как сосудистые аркады. В этой зоне сетчатка может иметь адгезивную связь с задней гиалоидной мембраной (ЗГМ), кроме того, здесь проходят нервные волокна от макулы к ДЗН, которые выделяются как макулопапиллярный пучок, имеющий большое функциональное значение. Любые патологические процессы в макулярной зоне и в области макулопапиллярного пучка резко снижают центральное зрение (**рис. 1.5**).

СТЕКЛОВИДНОЕ ТЕЛО

Нормальное СТ представляет собой прозрачный гель, образованный тонкими коллагеновыми фибриллами. Переплетаясь между собой, фибриллы формируют пространственную сеть, в ячейках которой в большом количестве содержатся крупные (0,2-0,5 мкм в диаметре) молекулы гиалуроновой кислоты, которые удерживают большое количество воды (**рис. 1.7**). До 99,68% объема СТ составляет вода. Пристеночные кортикальные слои СТ имеют более густую консистенцию по сравнению с центральными. СТ ограничено тонкой гиалоидной мембраной — пластиной, состоящей из компактно соединенных между собой коллагеновых фибрилл [30, 206].

В норме гиалоидная мембрана плотно прилежит к внутренней пограничной мембране (ВПМ) сетчатки. В области зубчатой линии

коллагеновые волокна расположены более компактно и более тесно связаны с оболочками глаза. Эта зона обозначается как основание СТ. Передняя граница его располагается на 2,0 мм вперед от зубчатой линии, задняя — на 2,0 мм назад. Таким образом, ширина основания СТ — около 4,0 мм. В этой зоне оно прочно соединено с цилиарным эпителием и сетчаткой. Гиалоидная мембрана делится основанием СТ на переднюю и заднюю (ПГМ и ЗГМ) (**рис. 1.8**). СТ имеет еще две области, где оно тесно связано с оболочками — это граница ДЗН и макулярная зона. Однако здесь гиалоидная мембрана крепится к оболочкам значительно слабее и в определенных условиях может отслаиваться. Очень редко обнаруживаются участки легкого соединения гиалоидной мембраны с сетчаткой в зоне экватора. Сетчатка бывает спаяна со СТ в зонах ее дегенерации, в области рубцов, хориоретинальных очагов. Все зоны сращения СТ с сетчаткой потенциально опасны, поскольку именно в этих местах могут образовываться разрывы сетчатки [94, 198].

С возрастом СТ изменяется, что обусловлено нарушением связи гиалуроновой кислоты с коллагеновыми волокнами. В результате СТ, с одной стороны, разжижается — синхизис, а с другой, — происходит уплотнение волокон — синерезис. Разжижение начинается в центральных отделах СТ, постепенно захватывает периферические, включая и кортикальные слои. В основании СТ разжижение обычно не наблюдается. Одновременно с разжижением идет процесс уплотнения, аккумуляции коллагеновых волокон, который может приводить к отслойке СТ, которая обычно начинается в заднем полюсе и может распространяться до основания СТ. Между гиалоидной мембраной СТ и ВПМ сетчатки формируется полость, заполненная водянистой влагой. Как правило, этот процесс протекает постепенно и бессимптомно. Иногда пациенты предъявляют жалобы на появление плавающих помутнений в виде «сетки», «кольца», «овала». Типично наличие округлых отверстий в отслоившейся гиалоидной мембране в местах ее соединения с ДЗН (кольцо Вейса). Заметного снижения зрения при этом обычно не происходит. Задняя отслойка стекловидного тела (ЗОСТ) связана со значительным сокращением коллагеновых волокон и усилением тракционных сил, направленных в сторону основания СТ. В этих случаях возможно повреждение сетчатой оболочки. Нарушение целостности сетчатки, ее разрывы и отрывы происходят в местах сращения гиалоидной мембраны с ВПМ сетчатки [170]. Чаще всего это случается на периферии в области основания СТ, реже в области экватора, макулы и почти никогда у ДЗН, так как сетчатка здесь более прочная.

2

Предоперационное обследование больных

ОБЩЕЕ СОСТОЯНИЕ

Больные, нуждающиеся в витреоретинальной хирургии, нередко страдают различными общими заболеваниями, которые могут существенно повлиять как на ход операции, так и на ее результаты. Тщательное обследование общего состояния совершенно необходимо.

Прежде всего нужно обращать внимание на возраст пациента. Пожилые люди часто страдают системными заболеваниями, и это должно быть учтено в выборе анестезии и типа хирургического вмешательства. Особое внимание следует обратить на сердечно-сосудистые, легочные заболевания, болезни печени и почек. В случае необходимости больные должны быть проконсультированы у специалистов. В ряде случаев нужно провести предварительное лечение общего заболевания как этап подготовки к витреоретинальной операции.

Больные сахарным диабетом часто нуждаются в витреоретинальной хирургии, и к их общему состоянию должно быть повышенное внимание. Любые инфекции у этих больных должны рассматриваться как противопоказания к проведению вмешательства. Перед операцией нужно знать и аллергический статус больного, его чувствительность к различным препаратам.

ОСОБЕННОСТИ ГЛАЗНОГО СТАТУСА И МЕТОДОВ ОБСЛЕДОВАНИЯ

Прежде всего необходимо обратить внимание на анамнез. Жалобы больного на снижение зрения, пятна, «занавески», летающие мушки могут указывать на начало заболевания. Сроки возникновения болезни необходимо устанавливать самым тщательным образом.

Пациенты, которым планируется витреоретинальная операция, проходят офтальмологическое обследование по общепринятым методикам. Однако имеется ряд особенностей — некоторые методы обследования приобретают особое значение. Это относится и к исследованию функций глаза и к изучению его структур.

Биомикроскопия. Исследование больных на щелевой лампе дает очень много полезной информации и должно быть проведено обязательно (**рис. 2.1**).

Роговица. Осмотр роговицы должен дать ответ на вопрос о возможности проведения витреоретинального вмешательства. Применение современных мощных волоконных осветителей для интраокулярной иллюминации позволяет проводить витреоретинальные вмешательства при незначительных помутнениях роговицы.

При больших помутнениях роговицы операция может быть проведена с применением временного кератопротеза и одновременной кератопластикой. При биомикроскопии роговой оболочки необходимо обратить внимание на наличие эрозий эпителия, истончения или, наоборот, отека и утолщения стромы, наличие преципитатов. При тяжелых травмах, длительных, рецидивирующих гифемах может быть имбибиция роговицы.

Передняя камера, радужка. Проводя биомикроскопию передней камеры глаза, следует оценить ее глубину, наличие форменных элементов во влаге, реакцию зрачка на свет. Депигментация радужки, стушеванность рисунка, наличие передних и задних синехий, неоваскуляризация — свидетельства перенесенного воспалительного процесса — должны настораживать хирурга. При выраженном рубеозе радужки от операции следует воздержаться.

Хрусталик. Исследование следует проводить с широким зрачком. Значительные помутнения хрусталика делают невозможным визуальный контроль в ходе витреоретинальной операции, и требуется удаление катаракты. Сгустки крови на передней и задней капсулах могут быть убраны в ходе операции. При небольшом склерозе ядра, легких помутнениях кортикальных слоев проведение операции возможно без удаления хрусталика.

Стекловидное тело. Биомикроскопия задних отделов СТ и центра сетчатки возможна с использованием контактной линзы или линзы Груби [138]. Мелкие разрывы сетчатки,

Рис. 2.1. *Осмотр на щелевой лампе SL 115, Carl Zeiss*

отек макулярной зоны, начальная неоваскуляризация, преретинальные мембраны достаточно легко могут быть выявлены при осмотре на щелевой лампе с контактной линзой [90]. Осмотр крайней периферии сетчатки с зеркальной линзой Гольдмана позволяет выявить мелкие разрывы сетчатки, очаги дегенерации, наличие передней пролиферативной витреоретинопатии (ПВР).

Гониоскопия. Знать о состоянии угла передней камеры перед витреальными и пломбирующими операциями совершенно необходимо. Внимание должно быть обращено на ширину угла, пигментацию трабекулярной ткани, наличие неоваскуляризации.

Непрямая бинокулярная офтальмоскопия особенно информативна у больных с витреоретинальной патологией [192]. Это исследование лучше проводить в темной комнате в положении больного лежа на спине (**рис. 2.2**). Обычно используется конденсерная линза +20 дптр, но при узком зрачке и легком помутнении сред лучше применять линзу +30 дптр. Для исследования мелких деталей используется линза +14 дптр, дающая большее увеличение.

При непрямой бинокулярной офтальмоскопии имеется возможность видеть глазное дно объемно, что позволяет точнее определить состояние СТ и сетчатки, помогает быстро обнаружить разрывы сетчатки [16]. Все детали

Рис. 2.2. *Непрямая бинокулярная офтальмоскопия*

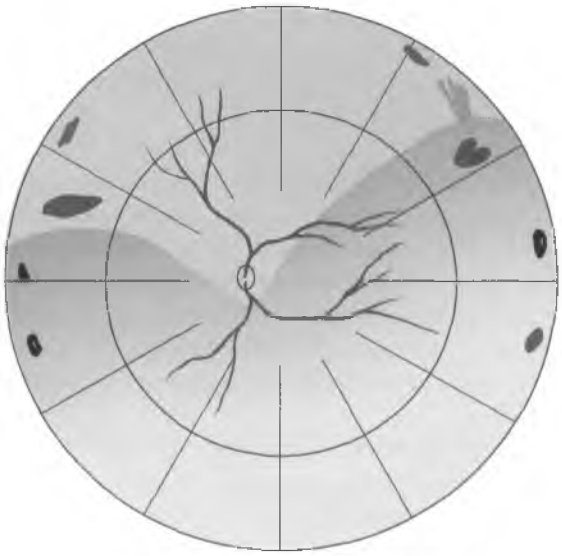

Рис. 2.3. *Схема глазного дна*

зарисовываются схематично на специальной карте глазного дна (**рис. 2.3**). Используется следующий цветовой код для обозначения элементов глазного дна:

- *голубой* — отслоенная сетчатка, вены сетчатки;
- *красный* — неотслоенная сетчатка, артерии сетчатки, кровоизлияния в сетчатку;
- *красный, обведенный голубым* — разрывы сетчатки;
- *черный* — ретинальная пигментация;
- *коричневый* — хориоидальная пигментация;
- *зеленый* — помутнения в средах, кровоизлияния в СТ;
- *желтый* — экссудат, отек макулы.

Острота зрения. Определение остроты зрения чрезвычайно важно. Несмотря на определенную субъективность, данные об остроте зрения особенно ценны. Больные с витреоретинальной патологией часто имеют очень низкую остроту зрения. Проверка, однако, должна проводиться достаточно точно. Необходимо определять, сколько сотых или даже тысячных видит больной. «Счет пальцев у лица», «движение руки», светоощущение, правильная и неправильная проекция света — все эти градации следует проверять неоднократно и четко отражать в документации, так как эти факторы имеют значение для прогноза заболевания.

Поле зрения. Бывает очень трудно, а иногда и невозможно проверить границы поля зрения у многих больных. Имеют значение данные, полученные на проекционном периметре или при компьютерной периметрии. Определение границ поля зрения с очень яркими источниками света («со свечой») не может быть достоверным.

Цветовое зрение. В ряде случаев существенную помощь может оказать проверка возможности различать цвета, особенно красный и зеленый. Этот тест говорит о состоянии макулярной области и, таким образом, обладает определенной прогностической ценностью.

Ретинальная острота зрения. При непрозрачных средах глаза иногда полезно

Рис. 2.4. *Аппарат для ультразвукового исследования OCT 3, Carl Zeiss*

бывает исследование ретинальной остроты зрения с помощью лазерного интерферометра. Однако к показаниям этого прибора нужно относиться с определенной осторожностью, особенно при тяжелых гемофтальмах. Результаты исследования остроты зрения и поля зрения необходимо рассматривать в совокупности с данными других исследований. Нужно учитывать состояние сетчатки, зрительного нерва, степень прозрачности сред, анамнестические данные (амблиопия, предшествующие заболевания).

Тонометрия и тонография. Данные о состоянии офтальмотонуса необходимо учитывать при проведении витреоретинальных вмешательств и в послеоперационном периоде. До операции часто имеет место гипотония. Успешные операции, как правило, нормализуют внутриглазное давление (ВГД). После операции возможны подъемы ВГД, связанные с тампонадой витреальной полости, применением кортикостероидов, неоваскуляризацией.

Ультразвуковое исследование (УЗИ), особенно В-сканирование, позволяет получать достоверные данные о состоянии сетчатки и СТ при помутнении оптических сред, когда биомикроскопия и офтальмоскопия затруднены или невозможны (**рис. 2.4**). При плотных помутнениях роговицы, тотальных гифемах, катарактах, помутнениях СТ ультразвуковое В-сканирование позволяет выяснить состояние хрусталика или имплантата при артифакии. Достаточно точно можно судить о конфигурации СТ, о наличии плотных тяжей, мембран, сгустков крови. УЗИ дает ответ и на главный вопрос, который всегда возникает при обследовании глаз с непрозрачными средами, — имеется ли отслойка сетчатки? В случае отслойки сетчатки (ОС) возможно оценить ее распространенность, высоту, наличие тракций, состояние ретроретинальной полости (наличие крови, пролифератов).

При проникающих ранениях с помощью УЗИ можно определить отсутствие или наличие инородного тела [5, 75, 96, 115].

Локализация инородного тела. При наличии инородного тела в полости СТ ультразвуковой диагностики для его локализации обычно бывает достаточно. Сложности возникают, когда внутриглазное инородное тело расположено в оболочках глаза или пристеночно кпереди от экватора. В таких ситуациях требуется точная локализация, которую УЗИ часто не обеспечивает. В этих случаях необходимо прибегать к рентген-диагностике, локализации инородного тела по методу Балтина-Комберга.

Электрофизиологическое исследование (ЭФИ). Запись вызванных электрических потенциалов сетчатки — электроретинография (ЭРГ) — свидетельствует о состоянии фоторецепторного аппарата. Снижение показателей ЭРГ может быть при частичной ОС или поражении световоспринимающих рецепторов. При тотальной отслойке показатели ЭРГ отсутствуют, но это еще не означает, что операция не показана. Если после операции сетчатка прилегает, показатели ЭРГ в той или иной степени восстанавливаются. При тяжелых гемофтальмах они также резко снижаются или вообще отсутствуют. Это объясняется, с одной стороны, значительным снижением прозрачности сред, а с другой стороны, токсическим действием соединений железа, выделяющегося из гемоглобина эритроцитов при гемолизе. После успешной витрэктомии показатели ЭРГ, как правило, восстанавливаются.

ПРЕДОПЕРАЦИОННАЯ ОЦЕНКА СОСТОЯНИЯ СТЕКЛОВИДНОГО ТЕЛА И СЕТЧАТКИ

Учитывая данные всех обследований, особенно непрямой бинокулярной офтальмоскопии и УЗИ, хирург должен четко себе представить состояние СТ. Большое значение имеет его прозрачность, которая может колебаться в широком диапазоне от полной прозрачности, когда офтальмоскопически четко видны все детали глазного дна, до полного отсутствия рефлекса.

Конфигурация СТ определяется состоянием передней и задней гиалоидной мембраны, а также его основания. Дегенеративные, воспалительные изменения, кровоизлияния, интоксикации, миграция клеточных элементов, пролиферация вызывают изменения в СТ. Коллагеновые волокна уплотняются, соединяются между собой, сокращаются, образуя тяжи и мембраны. Одновременно появляются полости разжижения, чаще всего расположенные латерально (**рис. 2.5**). С течением времени полости могут сливаться и, увеличиваясь, доходить до заднего полюса, создавая видимость ЗОСТ [37], ЗГМ остается при этом плотно прилежащей к сетчатке. Такое состояние можно рассматривать как ложную ЗОСТ. Если преобладает синерезис, то происходит отслойка СТ, когда гиалоидная мембрана отходит от подлежащих тканей. Различают переднюю и заднюю отслойку СТ. Задняя отслойка бывает полной или частичной (**рис. 2.6**).

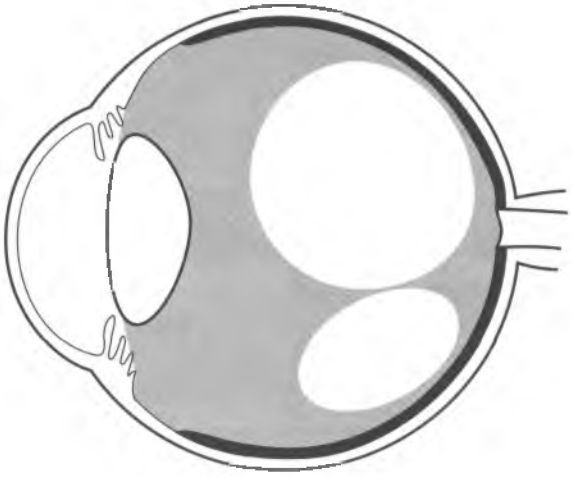

Рис. 2.5. *Участки разжижения в стекловидном теле, псевдоотслойка СТ*

Отслойка ЗГМ может быть небольшой, располагающейся у заднего полюса. При достаточной прозрачности сред в ЗГМ можно обнаружить овальное отверстие, соответствующее месту ее крепления по краю ДЗН. В некоторых случаях, особенно на глазах с миопией высокой степени, ЗОСТ может распространяться вперед вплоть до основания СТ, которое при этом резко уменьшено в объеме и представляет собой диск, расположенный в плоскости основания

Рис. 2.6. *Частичная и полная задняя отслойка стекловидного тела*

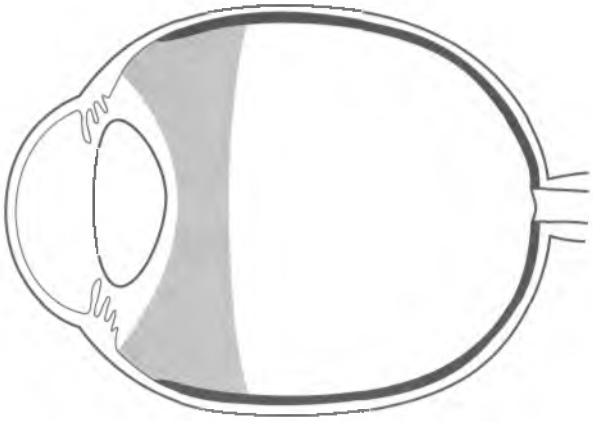

Рис. 2.7. *Передняя и задняя отслойка стекловидного тела*

СТ (**рис. 2.7**). Такое состояние определяется как тотальная ЗОСТ. Более частыми являются частичные отслойки СТ, ЗГМ при этом остается спаянной с сетчаткой на отдельных участках. Чаще всего это окружность ДЗН, макулярная область, крупные сосуды сетчатки, задняя граница основания СТ, хориоретинальные очаги, лазерные коагуляты. Такие сращения могут быть единичными или множественными, точечными или плоскостными (**рис. 2.8**).

Отслоившаяся от сетчатки гиалоидная мембрана в большинстве случаев остается свободной, не оказывая заметного натяжения. Но иногда в результате значительного сокращения мембраны возникает тракционное действие на сетчатку, способное вызвать ее разрыв в зоне витреоретинальной адгезии [60, 65, 191].

Помутнения стекловидного тела могут быть различными как по своей природе, так и по интенсивности. Причинами помутнений являются кровоизлияния, воспалительный экссудат, клеточная пролиферация, дегенеративные изменения СТ (синерезис). Нарушение прозрачности бывает различной степени. При тяжелых массивных кровоизлияниях исчезает рефлекс с глазного дна. В более легких случаях рефлекс есть, но детали не офтальмоскопируются. Достаточно часто помутнения бывают локальными и могут быть фиксированными или относительно подвижными [40].

Состояние сетчатки в значительной степени определяется состоянием СТ. Степень разжижения, наличие адгезии СТ с сетчаткой , выраженность синерезиса определяют ту или иную конфигурацию сетчатки. Важнейшим моментом является наличие или отсутствие разрыва сетчатки [90, 138].

В случаях, когда разрыва нет или он блокирован в результате операции, а тракционные силы со стороны СТ отслаивают сетчатку или не дают ей полностью прилечь, мы имеем дело с тракционной ОС. Силы, направленные на сближение оболочек, недостаточны, чтобы преодолеть тракции сокращенного СТ.

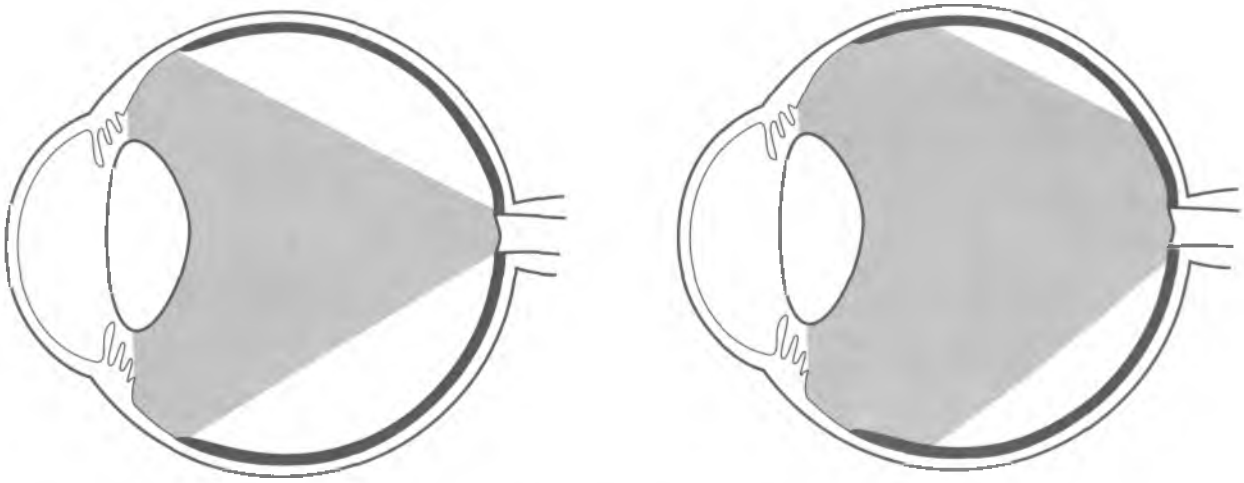

Рис. 2.8. *Частичная ЗОСТ при узкой и широкой адгезии стекловидного тела с сетчаткой*

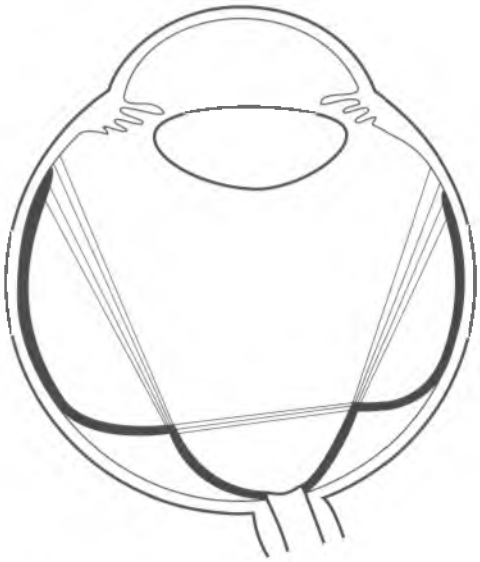

Рис. 2.9. *Тракционная отслойка сетчатки*

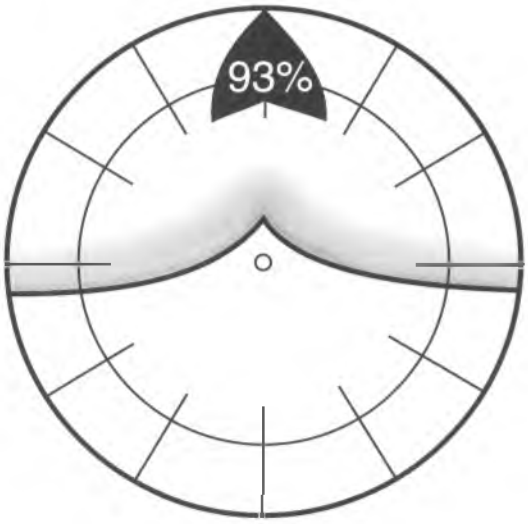

Рис. 2.11. *Частота локализации разрывов сетчатки при ОС, пересекающей меридиан 12 часов*

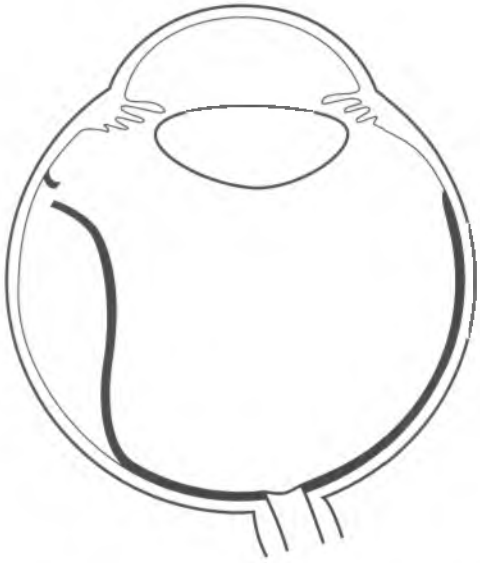

Рис. 2.10. *Регматогенная отслойка сетчатки*

Рис. 2.12. *Нижняя ОС при небольшом периферическом разрыве вверху*

И сетчатка, и структуры СТ (гиалоидная мембрана) находятся в состоянии натяжения. Отслоенная сетчатка имеет вогнутую конфигурацию (**рис. 2.9**).

В случаях регматогенных ОС, когда произошел разрыв сетчатки, жидкость, имеющаяся в преретинальном пространстве, свободно проникает под сетчатку, смещая ее к центру глазного яблока, формируя пузыри. Сетчатка имеет выпуклую конфигурацию, тракционные силы при этом в значительной степени ослабевают (**рис. 2.10**). Распространенность отслойки, ее высота при этом зависят от сроков образования разрыва, его размера и расположе-

Рис. 2.13. *Частота локализации разрывов сетчатки в зависимости от конфигурации ОС*

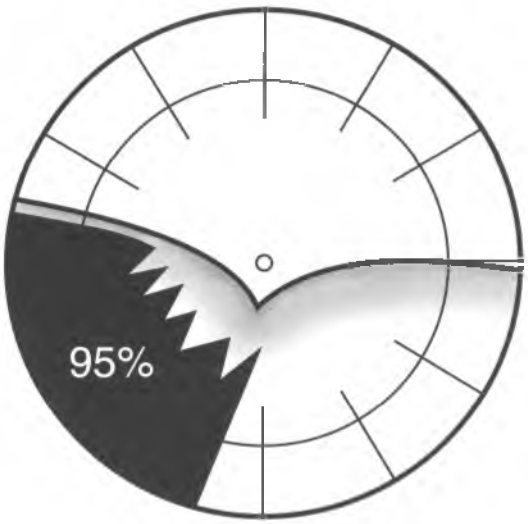

Рис. 2.14. *Частота локализации разрывов сетчатки при нижних ОС*

ния, а также от состояния СТ. При небольших разрывах ОС развивается медленнее, чем при больших, когда жидкость легче проникает под сетчатку, отслаивая ее.

Необходимо иметь в виду, что субретинальная жидкость (СРЖ) имеет более высокий, чем внутриглазная жидкость (ВГЖ), удельный вес и стремится опуститься вниз. Этим объясняется характерное развитие ОС, определенная ее конфигурация при различном расположении разрывов. Так, при образовании разрыва в меридиане 12 часов ОС, начинаясь от разрыва, спускается вниз, пересекая этот меридиан, чего не бывает при другой локализации разрыва (**рис. 2.11**). Однако при очень маленьких разрывах вверху ОС может начинаться снизу (**рис. 2.12**).

При образовании разрыва вверху в косых меридианах ОС, начинаясь в зоне разрыва, постепенно спускается вниз на стороне разрыва, огибает ДЗН и поднимается на противоположной стороне, но здесь ее уровень не поднимается выше уровня разрыва (**рис. 2.13**). При нижних разрывах уровень пузыря отслоенной сетчатки всегда выше на стороне разрыва (**рис. 2.14**). Только если разрыв расположен в меридиане 6 часов, пузырь отслоенной сетчатки равномерно распространяется в нижней половине глазного дна. Нижнее расположение имеют также ОС, вызванные центральными (макулярными и парамакулярными) разрывами [154].

Следует заметить, что определенная конфигурация ОС, связанная с локализацией разрыва, бывает в относительно свежих случаях. С течением времени ОС имеет тенденцию к увеличению и рано или поздно становится тотальной. Нижние отслойки прогрессируют значительно медленнее, оставаясь на протяжении длительного времени стационарными. В редких случаях на границе таких отслоек формируются линии демаркации — хориоретинальные сращения — и происходит самоотграничение ОС. На скорость развития ОС, кроме величины разрыва, существенное влияние оказывает состояние СТ. Чем более выражены дегенеративные изменения СТ, чем больше ЗОСТ, тем быстрее идет прогрессирование ОС, тем скорее она становится высокой, пузыревидной, а затем и тотальной [16].

3

Оборудование и инструменты

Витреоретинальные вмешательства являются высокоспециализированными, и поэтому оборудование и инструменты должны строго соответствовать своему назначению. В ходе этих операций используется сложное высокотехнологическое оборудование, и успех во многом зависит от исправной работы всего комплекса приборов и инструментов. Одинаково хорошо должны работать и сложные аппараты, такие, как витреотом, лазер, операционный микроскоп, и самые простые инструменты — пинцеты, шпатели, канюли и т.д.

Особое внимание должно быть уделено расходным материалам: пломбам, заменителям СТ, интраокулярным линзам, вискоэластикам, шовному материалу. Ассортимент этих материалов должен быть достаточно широк, и они должны быть всегда готовы к применению, так чтобы хирург имел возможность маневра. Это особенно важно, когда операция протекает нетипично.

Операционный стол для витреоретинальной хирургии должен быть очень устойчивым и неподвижным, хорошо фиксировать голову пациента. Лучше всего использовать стол на 4 ножках. Большую помощь оказывает дополнительный подковообразный столик, расположенный вокруг головы больного на уровне его скуловых костей. Этот столик позволяет хирургу и ассистенту фиксировать руки, что повышает точность движений и снимает излишние нагрузки с мышц рук. Кроме того, на этот столик можно положить необходимые инструменты [4]. Больной укладывается таким образом, чтобы вершина роговицы возвышалась над уровнем дополнительного столика на 6-7 см, а сам столик был на высоте 75-80 см от уровня пола (**рис. 3.1**). Стул хирурга должен быть устойчивым, но вращающимся и подвижным, на колесиках, желательно со спинкой, но без подлокотников, высотой 50-60 см (**рис. 3.2**).

Таким образом, хирург оперирует сидя и находится в максимально удобном положении, как за письменным столом [15].

При витреоретинальных вмешательствах ирригационные системы теряют иногда большое количество раствора, который, попадая на педали приборов, может вывести их из строя. Для

Рис. 3.1. *Операционный стол*

Рис. 3.2. *Стул хирурга*

Рис. 3.3. *Консоль с потолочным креплением для размещения аппаратуры*

Рис. 3.4. *Операционный микроскоп OPMI VISU 200 Bright Flex, Carl Zeiss*

Рис. 3.5. *Приставка к операционному микроскопу для защиты глаз хирурга и ассистента от отраженных лучей лазера, Carl Zeiss*



Рис. 3.6. *Панорамная приставка с инвертором изображения*

предупреждения этого необходимо предусмотреть систему сбора и удаления жидкости [90].

В ходе витреоретинальных операций требуется использование большого количества различных приборов и аппаратов, что создает проблему их размещения. Специальная консоль,

Рис. 3.7. *Офтальмохирургическая система для факоэмульсификации и витрэктомии Megatron (общий вид), Gender*

Эксклюзивный дистрибьютор в России и странах СНГ — Carl Zeiss

которая крепится к потолку и имеет полки и столики, отходящие от нее на различных уровнях, позволяет решить эту проблему (**рис. 3.3**). В консоли расположены разъемы шлангов для сжатых газов, электрические розетки, выключатели. Это позволяет избавиться от большого количества проводов и шлангов под ногами.

Операционный микроскоп также лучше всего крепить к потолку (**рис. 3.4**). Как и консоль со столиками, это значительно освобождает пространство вокруг хирурга. Микроскоп должен иметь Zoom-систему, X-Y-систему, коаксиальный осветитель, окуляр для ассистента, защиту от отраженного лазерного луча (**рис. 3.5**), приставку для панорамного обзора глазного дна (**рис. 3.6**). Ножная педаль управления микроскопом должна предусматривать осуществление нескольких функций: фокусировка, изменение увеличения (Zoom), смещение в горизонтальной плоскости (X-Y-система), включение и выключение осветителей.

Основным прибором при проведении большинства витреоретинальных операций является витреотом (**рис. 3.7**). Это устройство позволяет проводить рассечение тканевых структур внутри глаза с их аспирацией при одномоментной инфузии физиологического раствора [161, 166]. Появляется возможность через небольшие (1,3 мм) разрезы при нормальном ВГД проводить удаление СТ, сгустков



Рис. 3.8. *Режущее устройство витреотома*

Рис. 3.9. *Педаль витреотома, Geuder*
Эксклюзивный дистрибьютор в России и странах СНГ — Carl Zeiss

крови, мягких катаракт, пролиферативных мембран, инородных тел.

В настоящее время используется возвратно-поступательный или осциляторный тип режущего устройства витреотома. Такой способ резания более безопасен по сравнению с вращательным, когда возможно ущемление волокон СТ, их накручивание на режущее устройство, в результате чего возникают значительные тракции на сетчатку [16, 90]. Привод режущего устройства может быть электрическим или пневматическим, при котором существенно снижается масса движущихся деталей и, следовательно, уменьшается вибрация инструмента (**рис. 3.8**). Электрический привод позволяет в широких пределах менять скорость и частоту резания. Высокая частота, как это ни парадоксально, более безопасна, так как при этом СТ отсекается мелкими порциями и создается более равномерная аспирация. Все это снижает тракции на сетчатку [170, 181].

Для удаления измельченных структур существует аспирационная система, создающая в рабочем окне витреотома разрежение. Поскольку удаляемый субстрат имеет различную плотность, степень вакуума для всасывания его в окно должна быть разной. Чрезмерная аспирация может усиливать тракции, а иногда при работе вблизи сетчатки приводить к ее засасыванию и повреждению [164, 167]. При работе вблизи сетчатки, особенно отслоенной, необходимо использовать очень низкий вакуум, а при удалении плотных мембран или ядерных слоев хрусталика аспирацию приходится увеличивать до максимума. Степень аспирации должен контролировать сам хирург с помощью ножной педали. Чем больше утапливается педаль, тем выше вакуум. Резкое отпускание педали позволяет быстро сбросить вакуум до ноля (**рис. 3.9**). Такой линеарный контроль степени аспирации позволяет проводить витрэктомию эффективно и безопасно [90].

В ходе операции, несмотря на аспирацию любой интенсивности, тонус глаза должен оставаться постоянным. Созданию нужного ВГД служит инфузионная система. В первых приборах инфузионная канюля была объединена с витреотомом. В настоящее время она вводится через дополнительный разрез. Раздельное применение инфузионной системы позволяет уменьшить разрезы и делает систему более гибкой. Уменьшается расход растворов, снижается турбулентность потоков в полости СТ, появляется возможность использовать другие инструменты (ножницы, пинцеты), проводить эндолазеркоагуляцию. Инфузионная канюля вводится через разрез в области плоской части цилиарного тела и может быть подшита к склере. Для подшивания используются короткие инфузионные канюли (4-5-6 мм) (**рис. 3.10**). При их введении необходимо убедиться, что они полностью проходят через стенку глаза и открываются в СТ, что нет опасности попадания инфузионной жидкости под сетчатку или под сосудистую оболочку. В ряде случаев необходимо применение длинной инфузионной канюли, которую вводит и постоянно удерживает хирург, работая бимануально (**рис. 3.11**).

В качестве инфузионного раствора лучше всего использовать раствор Рингера с бикарбо-

Рис. 3.10. *Короткие инфузионные канюли, Geuder*

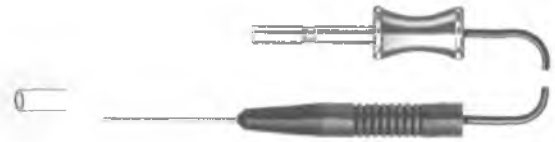

Рис. 3.12. *Световод эндоиллюминатора, Geuder*

Рис. 3.11. *Длинная инфузионная канюля, Geuder*

Рис. 3.13. *Световод широкоугольного эндоиллюминатора, Geuder*

Эксклюзивный дистрибьютор в России и странах СНГ — Carl Zeiss

натным буфером, декстрозой и глутатионом, известный как раствор BSS-плюс. Обычно используются стандартные флаконы и системы для капельного внутреннего введения. Уровень давления в инфузионной системе регулируется высотой расположения флакона с раствором [184].

В ходе операции ВГД зависит от уровня давления в инфузионной системе и степени аспирации [48, 53]. Слишком низкое давление может привести к кровотечению, а чрезмерно высокое — к окклюзии сосудов, отеку эпителия роговицы, ущемлению в ране внутриглазных структур. ВГД должно быть постоянным и близким к нормальному. Аспирация жидкости должна соответствовать инфузии. Необходимо помнить, что на некоторых этапах операции аспирация не производится (эндофотокоагуляция, рассечение и удаление мембран), преобладает инфузия, и давление в глазу может повыситься. Напротив, в ходе ленсэктомии или промывания полости СТ аспирация преобладает, и необходимо принять меры к повышению ВГД.

Контроль за ВГД должен осуществляться в течение всей операции. Тактильная проверка проводится хирургом, если одна рука свободна, или ассистентом. Хирург может чувствовать ВГД по сопротивлению, оказываемому стенкой глаза инструментам, введенным в глаз. Побледнение глазного дна вследствие окклюзии сосудов явно свидетельствует о значительном повышении давления.

В большинстве случаев при работе в заднем отделе, кроме витреотома и инфузионной канюли, требуется введение в полость глаза еще и эндоиллюминатора. Осветители операционного микроскопа дают удовлетворительное освещение только переднего отдела глаза. При работе в заднем отделе, а особенно на периферии, этого освещения бывает недостаточно. В этих случаях в глаз вводится световод, обеспечивающий освещение самых тонких структур СТ (**рис. 3.12**). Для освещения той зоны, где идет витрэктомия, используется световод, дающий относительно узкий пучок света. Хирург при этом работает бимануально, направляя его под некоторым углом к витреотому, что обеспечивает боковое освещение зоны витрэктомии. Это позволяет четко видеть самые тонкие, полупрозрачные мембраны.

При использовании панорамной приставки, обеспечивающей обзор глазного дна до 100°, требуется и широкоугольная эндоиллюминация. Торцовый конец широкоугольного световода выполняется в виде полусферы. Рассеивая свет, он способен осветить глазное дно достаточно широко (**рис. 3.13**).

Визуальный контроль за ходом витреоретинальной операции через операционный микроскоп возможен с применением контактных

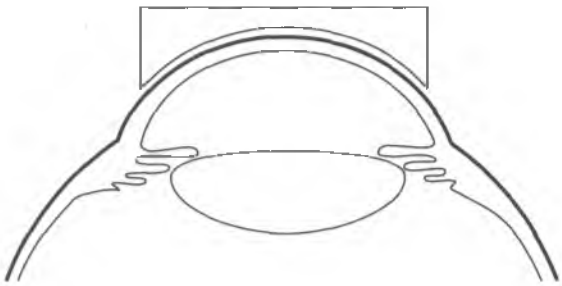

Рис. 3.14. *Хирургическая контактная линза*

Рис. 3.16. *Силиконовые контактные линзы различной конфигурации*

Рис. 3.15. *Контактная линза с рукояткой, Geuder*
Эксклюзивный дистрибьютор в России и странах СНГ — Carl Zeiss

Рис. 3.17. *Склеральные компрессоры, Geuder*
Эксклюзивный дистрибьютор в России и странах СНГ — Carl Zeiss

линз (**рис. 3.14**). Предложены различные конструкции линз. Некоторые линзы фиксируются на глазу с помощью подшитого кольца, другие — держит ассистент (**рис. 3.15**). Наиболее удобны линзы из силиконовой резины [197]. Конфигурация передней поверхности линзы может быть различной. Плоская передняя поверхность позволяет хорошо видеть центральные отделы глазного дна, выпуклая — дает более широкий обзор, вогнутые линзы используются в случаях заполнения полости СТ воздухом или газом (**рис. 3.16**). Линзы с передней поверхностью в виде призмы с углом в 20-30° позволяют достаточно хорошо видеть периферические отделы. Располагая линзу в разных меридианах по кругу, можно видеть глазное дно кпереди от экватора по всех окружности и проводить в этой зоне необходимые вмешательства. Панорамную картину глазного дна получают, используя линзы большой оптической силы. При этом изображение получается в обратном виде. Для того чтобы видеть глазное дно в прямом виде, в оптическую систему операционного микроскопа вводят специальные инверторы.

Для осмотра крайней периферии необходимо прибегать к вдавлению стенки глазного яблока внутрь при помощи склеральных компрессоров (**рис. 3.17**), которые могут быть совмещены со световодом, что позволяет проводить трансиллюминацию одновременно с вдавлением, улучшая освещение осматриваемой зоны. Для осмотра крайней периферии глазного дна применяют также эндоскопию, при которой изображение глазного дна передается по стекловолоконному световоду и преобразуется в телевизионное (**рис. 3.18**). Под контролем эндоскопа можно проводить витрэктомию, иссечение и удаление мембран, удаление инородных тел, эндолазеркоагуляцию (ЭЛК) сетчатки вплоть до зубчатой линии (**рис. 3.19**). Возможно использование этого метода при непрозрачных средах. К недостаткам эндоскопии

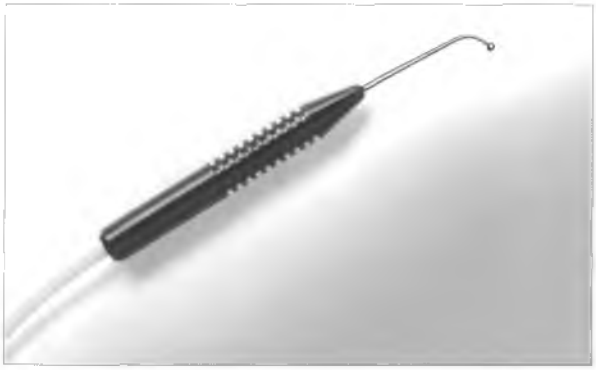

Рис. 3.18. *Склеральный компрессор с волоконным осветителем*

Рис. 3.19. *Эндоскоп*

Рис. 3.20. *Непрямой бинокулярный офтальмоскоп IO-α, Neitz (Япония)*
Дистрибьютор в России и странах СНГ — фирма «Трейдомед»

Рис. 3.21. *Асферическая линза для офтальмоскопии Heine*
Дистрибьютор в России и странах СНГ — Carl Zeiss

Рис. 3.22. *Радиочастотный диатермокоагулятор*

следует отнести отсутствие стереоскопичности изображения. Хирург видит плоскую картину на экране дисплея. При проведении с помощью этого метода манипуляций на крайней периферии глазного дна довольно высок риск повреждения хрусталика [52].

Для осмотра глазного дна в ходе операции, локализации разрывов сетчатки в операционной используется непрямой бинокулярный офтальмоскоп (**рис. 3.20**). Для офтальмоскопии чаще всего применяют асферические линзы +20,0 и +30,0 дптр (**рис. 3.21**).

Ретинопексию осуществляют с помощью диатермокоагуляторов, криокоагуляторов или лазеров. Диатермокоагуляцию сетчатки проводят трансклерально, используя радиочастотную диатермию (**рис. 3.22**). В ряде случаев с помощью специальных электродов возможно

Рис. 3.23. *Криокоагулятор*

Рис. 3.24. *Диодный лазер OcuLight GL, IRIDEX (США)*
Эксклюзивный дистрибьютор в России и странах СНГ — фирма «Трейдомед»

Рис. 3.25. *Лазерный световод с активной аспирацией к диодному лазеру OcuLight GL, IRIDEX (США)*
Эксклюзивный дистрибьютор в России и странах СНГ — фирма «Трейдомед»

Рис. 3.26. *Витреоретинальный нож, Geuder*
Эксклюзивный дистрибьютор в России и странах СНГ — фирма «Карл Цейсс»

проведение диатермокоагуляции сетчатки с доступом через плоскую часть цилиарного тела. Чаще всего такую методику используют для остановки кровотечения. Криокоагуляция также выполняется транссклерально в зоне проекции разрыва сетчатки на склеру (**рис. 3.23**).

Интраоперационную лазеркоагуляцию сетчатки проводят двумя способами: транспупиллярно с помощью бинокулярного офтальмоскопа (**рис. 3.24**) и трансцилиарным подходом с помощью световода, по которому энергия лазера подается внутрь глаза (**рис. 3.25**). Для транспупиллярной лазеркоагуляции необходима хорошая прозрачность сред. Лазеркоагуляцию с использованием световода — эндолазеркоагуляцию — можно успешно применять и при некотором снижении прозрачности сред. Наилучшие результаты дает комбинация этих методов.

Для проведения операций необходим ряд специальных инструментов [98, 116]. Для склеротомии нужно иметь одноразовое лезвие шириной 1,4 мм. Витреоретинальные ножи тоже можно использовать для этой цели, они также применяются для рассечения мембран внутри глаза (**рис. 3.26**).

Цанговые витреальные пинцеты предназначены для разных целей и имеют разную конструкцию. Наиболее тонкие пинцеты служат для удаления преретинальных мембран и субретинальных пролифератов (**рис. 3.27**). Специальные пинцеты предназначены для удаления инородных тел. Они должны быть различными в зависимости от размеров и формы инородного тела (**рис. 3.28**). Наиболее надежны пинцеты с алмазным напылением на рабочих поверхностях (**рис. 3.29**).

Витреальные ножницы необходимы для рассечения мембран и должны иметь бранши с различными углами наклона. В ряде случаев используются ножницы с пневматическим приводом (**рис. 3.30**), но главным образом нужны ручные ножницы, особенно при рассечении эпиретинальных мембран (**рис. 3.31**). Для отделения мембран необходимо использовать

Рис. 3.27. *Витреальные пинцеты, Geuder*

Рис. 3.28. *Пинцеты для удаления инородных тел, Geuder*



Рис. 3.29. *Пинцет с алмазным напылением, Geuder*

Рис. 3.30. *Витреальные ножницы с пневматическим приводом, Geuder*

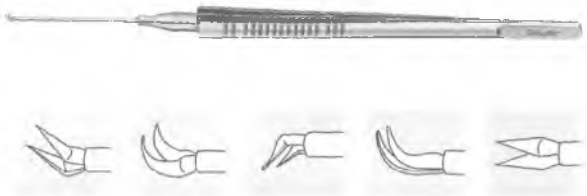

Рис. 3.31. *Ручные витреальные ножницы, Geuder*

Рис. 3.32. *Шпатели для мембранопилинга, Geuder*

Эксклюзивный дистрибьютор в России и странах СНГ — Carl Zeiss

шпатели и крючки различной конфигурации (**рис. 3.32**). Полезным приспособлением являются склеральные заглушки, позволяющие временно закрыть операционный разрез (**рис. 3.33**).

В операционной обязательно должны быть в достаточном количестве такие расходные материалы, как заменители СТ, пломбирующие материалы, интраокулярные линзы, инфузионные растворы. Для введения в полость СТ используют как газообразные, так и жидкие материалы. Чаще всего из газов применяют расширяющиеся, длительно нерассасывающиеся фтористые соединения — сульфургексафторид (SF_6), перфторпропан (C_3F_8) и перфторцикло-

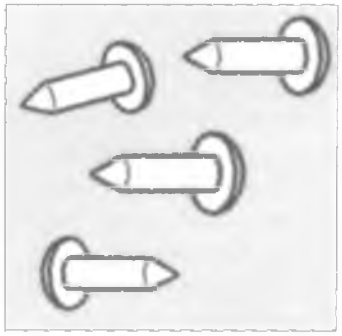

Рис. 3.33. *Заглушки для временного закрытия склеротомии*

Рис. 3.34. *Баллон с фторсодержащим газом*

Рис. 3.35. *ПФОС*

Рис. 3.36. *Силиконовое масло для тампонады витреальной полости*

бутан (C_4F_8) (**рис. 3.34**). Жидкие перфторорганические соединения, имеющие удельный вес 1,7-1,9, что значительно выше удельного веса воды, при введении в полость СТ всегда занимают самое нижнее положение (**рис. 3.35**). Силиконовое масло может иметь удельный вес выше, чем вода (1,09), — «тяжелый» силикон или ниже (0,96) — «легкий» силикон (**рис. 3.36**).

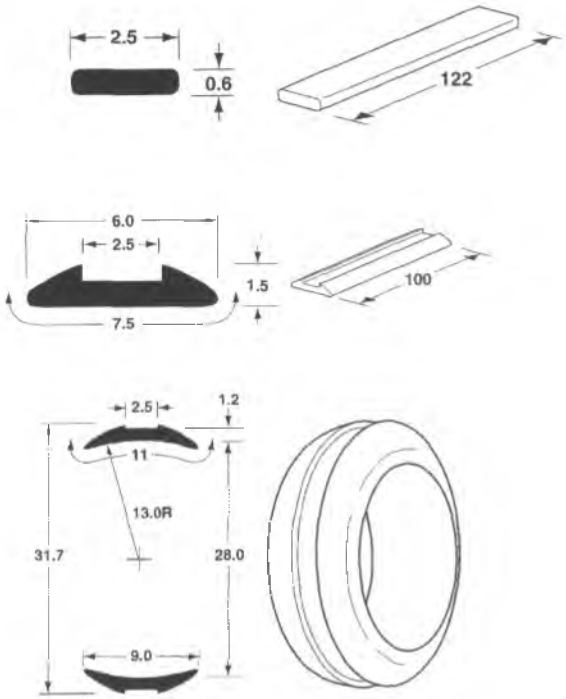

Рис. 3.37. *Склеральные пломбы из монолитного силикона*

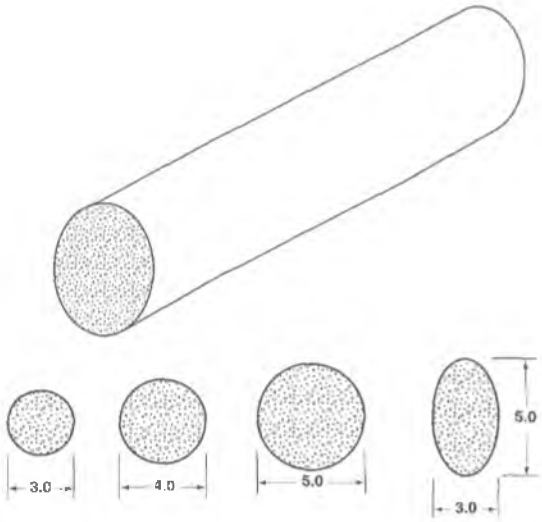

Рис. 3.38. *Пломбы из силиконовой губки*

В качестве склеральных пломб чаще всего используется силиконовая резина либо в виде монолита (**рис. 3.37**), либо в виде мелкоячеистой губки (**рис. 3.38**).

4

Эписклеральное пломбирование

При эписклеральном пломбировании в зависимости от объема вдавления и расположения пломб различают радиальное, секторальное и круговое вдавление склеры [21].

Этот вид пломбирования получил широкое распространение из-за своей простоты, безопасности и эффективности. Чаще всего при этом методе используют в качестве пломбирующего материала мелкоячеистую силиконовую губку [1, 16, 91, 141, 154].

РАДИАЛЬНОЕ ПЛОМБИРОВАНИЕ

При радиальном пломбировании операция начинается с разреза конъюнктивы. Разрез нужно производить в 3,0-4,0 мм от лимба в том квадранте, где обнаружен разрыв сетчатки. Выделяют и берут на швы-держалки 2 прямые мышцы.

Следующим этапом является локализация проекции разрыва сетчатки на склеру с помощью непрямой бинокулярной офтальмоскопии. При офтальмоскопии необходимо видеть разрыв и надавливать на склеру кончиком пинцета в зоне разрыва. Вдавливаемый участок

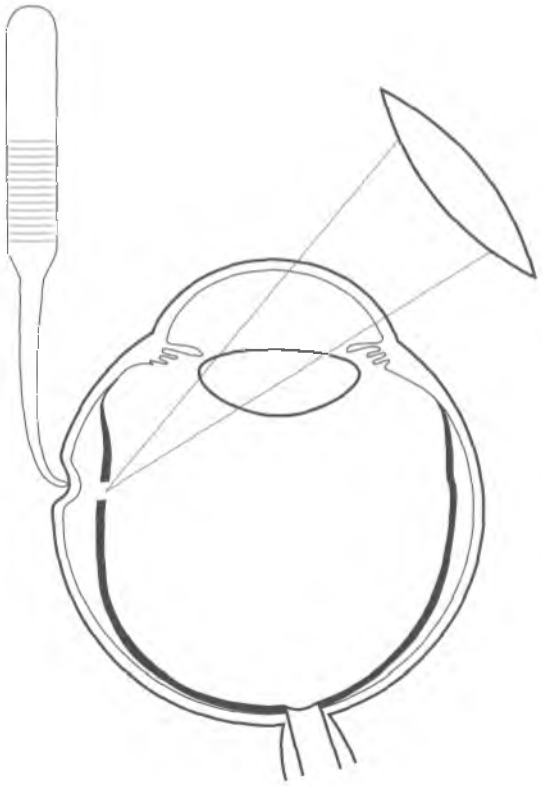

Рис. 4.1. *Локализация проекции разрыва на склеру*

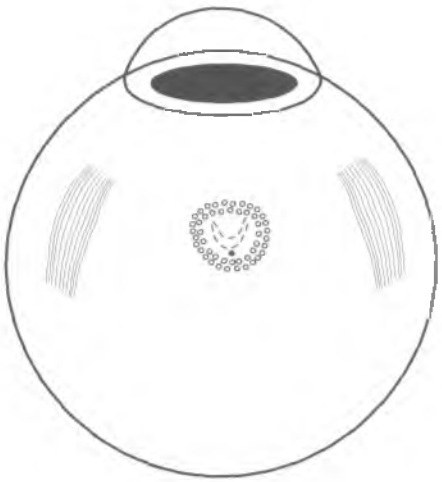

Рис. 4.2. *Трансклеральная криокоагуляция зоны разрыва*

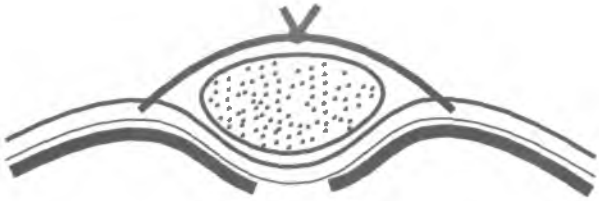

Рис. 4.3. *Эписклеральное пломбирование*

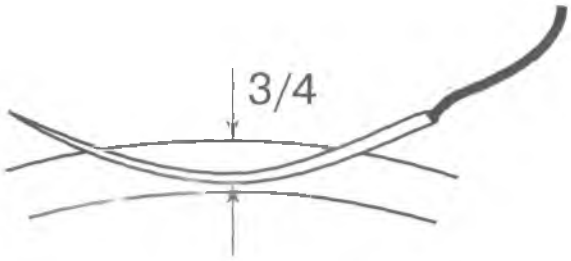

Рис. 4.4. *Проведение иглы через склеру*

Рис. 4.5. *Наложение шва на склеру*

хорошо виден при офтальмоскопии в виде сероватого бугорка. Смещая пинцет, захватывая и вдавливая соседние участки, необходимо добиться, чтобы вдавливаемый участок располагался точно над разрывом (**рис. 4.1**). Участок на склере отмечается либо маркером, либо с помощью диатермокоагуляции.

После того как разрыв сетчатки локализован, нужно провести криокоагуляцию или диатермокоагуляцию зоны разрыва (**рис. 4.2**). Для того чтобы получить надежную ретинопексию по всей окружности разрыва, необходимо контролировать проведение этого этапа офтальмоскопически.

При эписклеральном пломбировании пломбу фиксируют к склере матрасными швами (**рис. 4.3**). В качестве шовного материала лучше всего использовать мерсилен 4-0 с атравматичной режущей иглой. Стабильность фиксации пломбы, степень ее вдавления и, стало быть, ее эффективность целиком зависят от качества наложения шва. Шов должен проходить в слоях склеры не менее чем на 3/4 ее толщины (**рис. 4.4**). Расстояние между склеральными участками шва должно быть на 3,0-4,0 мм больше диаметра пломбы. Важна также не только глубина шва, но и его ширина. Шов необходимо проводить в слоях склеры не менее 4,0-5,0 мм (**рис. 4.5**). При невозможности положить достаточно надежный шов, например, при истонченной склере, его следует продублировать. Некачественное наложение шва приводит к смещению пломбы, ее экструзии и рецидиву отслойки сетчатки [153].

Пломбу выбирают в зависимости от величины разрыва. Ее размер должен быть в 1,5-2,0

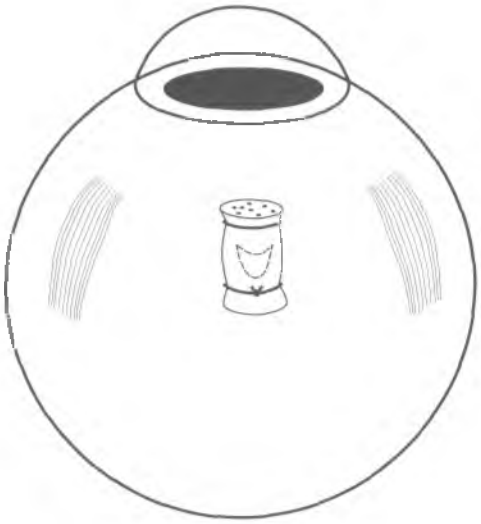

Рис. 4.6. *Радиальная пломба фиксирована к склере*

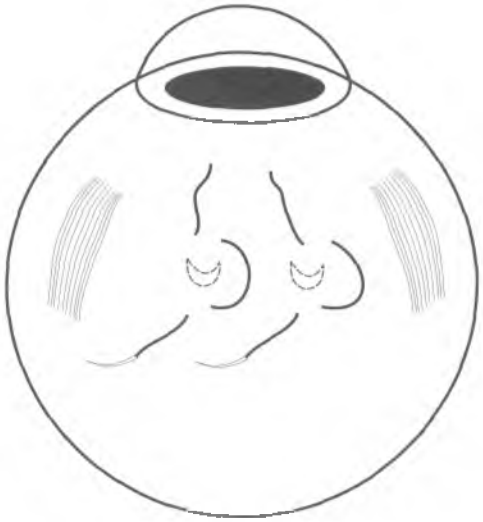

Рис. 4.7. *Проведение швов при секторальном пломбировании*

раза больше разрыва. Пломбу укладывают под швом так, чтобы ее центр располагался точно над разрывом (**рис. 4.6**). При затягивании швов ассистент надавливает на пломбу, вызывая ее сжатие и вдавление в стенку глаза. Степень затягивания шва не должна быть чрезмерной, так как слишком туго затянутый шов может прорезаться в раннем послеоперационном периоде. С другой стороны, очень слабый шов фиксирует пломбу ненадежно, и она может сместиться. Адекватно подшитая пломба должна быть погружена в склеру на 1/2 своей толщины (**рис. 4.3**). Как слишком глубокое вдавление, так и недостаточно глубокое могут быть малоэффективными. При радиальном пломбировании дренаж СРЖ, как правило, не требуется [155]. После подшивания пломбы проводится обязательный офтальмоскопический контроль за положением вала вдавления. Операцию завершают наложением шва на конъюнктиву и субконъюнктивальным введением растворов антибиотиков и дексаметазона.

СЕКТОРАЛЬНОЕ ПЛОМБИРОВАНИЕ

Секторальное пломбирование показано при нескольких рядом расположенных разрывах, при гигантских разрывах и отрывах от зубчатой линии, то есть в тех случаях, когда вал вдавления должен быть более выраженным и протяженным. В зависимости от величины и локализации разрывов выделяются и берутся на швы-держалки 2 или 3 прямые мышцы. При локализации гигантских разрывов и отрывов необходимо определять положение краев разрыва и в соответствии с этим проводить криокоагуляцию склеры и наложение швов. При секторальном пломбировании пломба располагается концентрично к экватору глаза, соответственно этому накладываются и швы (**рис. 4.7**).

При локализации больших разрывов и отрывов необходимо последовательно отмечать на склере проекцию верхнего и нижнего края разрыва, а также место проекции заднего края сетчатки в зоне максимальной ширины разрыва. При отрывах от зубчатой линии до 100-120° без заворота края сетчатки секторальное пломбирование дает неплохие результаты. При локализации отрыва должны быть отмечены его начало и конец, а также задний край разрыва в 2-3 местах [142].

В соответствии с отметками на склере проводят коагуляцию. Коагуляты должны проходить вокруг разрыва на 4,0-5,0 мм шире его краев (**рис. 4.8**). Чем больше разрыв, тем шире должна быть зона его коагуляции. В случаях,

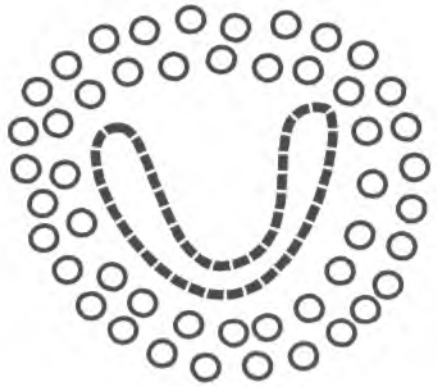

Рис. 4.8. *Криокоагуляция вокруг разрыва*

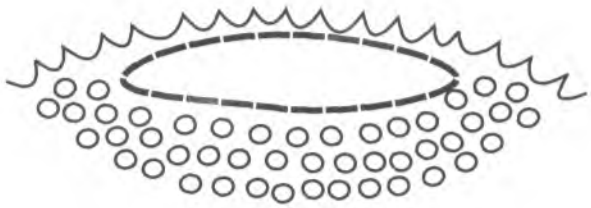

Рис. 4.9. *Коагуляция в виде дуги у зубчатой линии*

когда разрывы расположены вблизи от зубчатой линии или имеются отрывы, зону коагуляции следует располагать в виде дуги, охватывающей разрыв. Края этой дуги должны быть обращены к лимбу и начинаться в 6,0 мм от него (**рис. 4.9**).

Зону разрыва или отрыва, которую сетчатка при прилегании не может закрыть, коагулировать не нужно. Любая коагуляция, а особенно криокоагуляция открытого пигментного эпителия приводит к выходу клеток эпителия в полость СТ, оседанию этих клеток на поверхности сетчатки и ЗГМ. Такая миграция клеток пигментного эпителия является одной из основных причин развития витреоретинальной пролиферации [78].

Иногда коагуляция должна проходить под прямыми мышцами. При этом хирург сдвигает мышцу тенотомическим крючком, а ассистент осуществляет натяжение шва-держалки в противоположном направлении так, чтобы глазное яблоко оставалось на месте. Таким образом, склера под мышцей становится доступной для проведения криокоагуляции или диатермокоагуляции (**рис. 4.10**). При необходимости процедура повторяется с другой стороны мышцы.

После проведения коагуляции на склеру в зоне разрыва накладывают матрасные швы мерсиленом 4-0. Шов проводится на 3/4 толщины склеры концентрично лимбу. Количество матрасных швов зависит от величины пломбы. Размер пломбы, ее диаметр и длина выбираются в зависимости от величины разрыва или от-

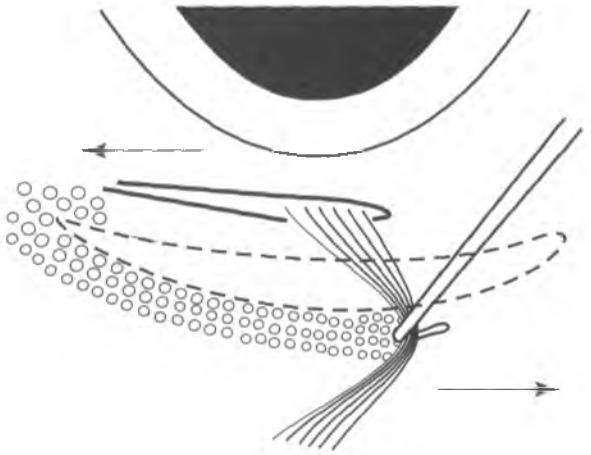

Рис. 4.10. *Проведение коагуляции под прямой мышцей*

рыва. При небольших пломбах, занимающих до 1/2 квадранта, бывает достаточно наложения двух швов (**рис. 4.7**). При пломбах большей величины требуется наложение трех, четырех и более швов. В случае необходимости пломба проводится под прямой мышцей (**рис. 4.11**).

При секторальном вдавлении большей протяженности необходимо выпускание СРЖ. Важным моментом является выбор места для пункции субретинального пространства. Обычно пункцию делают в области наибольшей высоты отслоенной сетчатки. Дренаж нельзя делать вблизи вортикозных вен. Следует помнить, что в сосудистой оболочке вортикозная

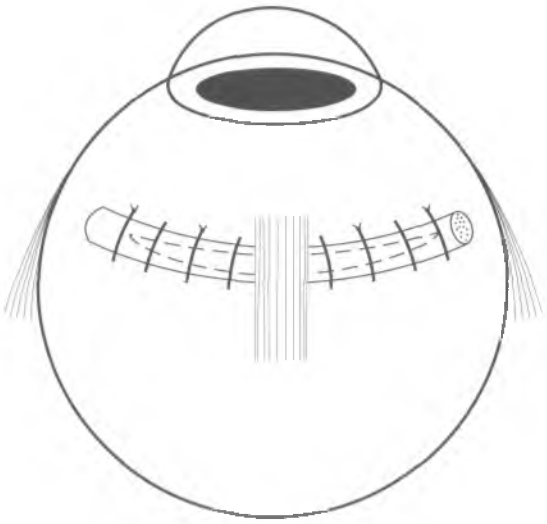

Рис. 4.11. *Положение пломбы под прямой мышцей*

Рис. 4.12. *Склеротомия для удаления субретинальной жидкости*

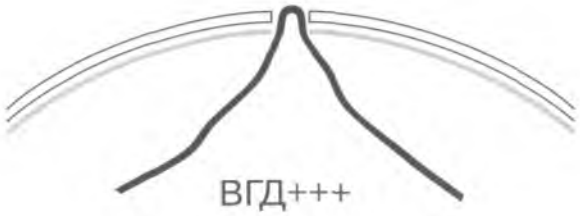

Рис. 4.13. *Ущемление сетчатки в дренажном отверстии*

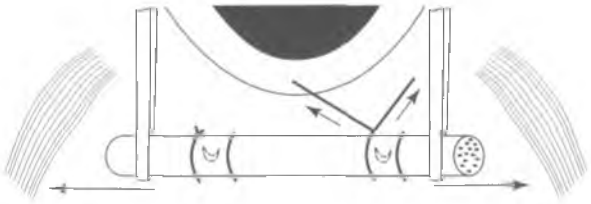

Рис. 4.14. *Растягивание пломбы пинцетами при ее фиксации к склере*

Рис. 4.15. *Выпускание ВГЖ для снижения давления*

вена начинается ампулой, ранение которой может вызвать тяжелое кровотечение. Выпускание СРЖ в горизонтальных меридианах связано с риском повреждения задних длинных цилиарных артерий и нервов. После того как выбрано безопасное место для пункции, одноразовым лезвием выполняют сквозную склеротомию длиной 1,5-2,0 мм. Тупым путем разрез расширяют так, чтобы при большом увеличении операционного микроскопа можно было видеть сосудистую оболочку. Под значительным (16-20-кратным) увеличением крупные сосуды хориоидеи видны, и прокол можно сделать так, чтобы не повредить их (**рис. 4.12**). Если же это сделать трудно, разрез склеры необходимо продлить, чтобы выйти на зону, где нет крупных сосудов [16].

При проведении перфорации хориоидеи нужно максимально уменьшить давление на

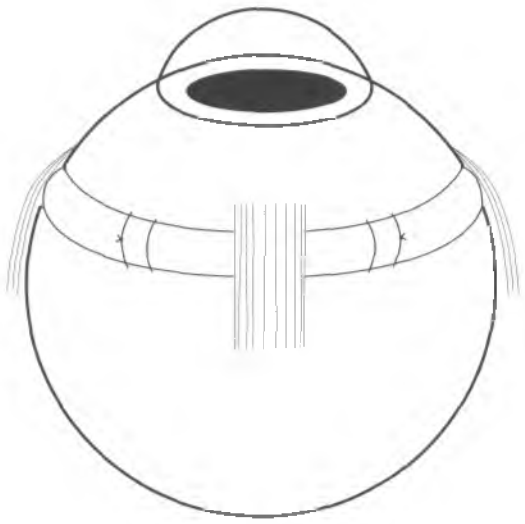

Рис. 4.16. *Круговое пломбирование*



Рис. 4.17. *Лимбальная перитомия с двумя послабляющими разрезами*

глазное яблоко. Диаметр перфорационного отверстия должен быть минимальным, для того чтобы истечение СРЖ было медленным и постепенным. Быстрая, фонтанирующая эвакуация жидкости через большое отверстие может привести к подтягиванию и ущемлению сетчатки (**рис. 4.13**). Кроме того, резкая гипотония, вызванная слишком активным дренажом СРЖ, может быть причиной тяжелого кровотечения из сосудов радужки, цилиарного тела и хориоидеи.

Сразу после дренажа СРЖ нужно начать затягивание матрасных швов, фиксирующих пломбу. Последовательное затягивание швов над пломбой приводит к прогибанию стенки глаза под пломбой внутрь и формирует равномерное вдавление (**рис. 4.14**). После затягивания последнего шва необходимо провести офтальмоскопический контроль за правильностью положения пломбы, которая должна располагаться точно над разрывом сетчатки. Обращают внимание на полноту удаления субретинальной жидкости [1, 21].

В тех случаях, когда субретинальная жидкость удалена полностью, а затягивание швов привело к повышению ВГД, необходим контроль за состоянием сосудов сетчатки и зрительного нерва. Если произошла окклюзия сосудов сетчатки, нужно принять все меры для снижения тонуса. С этой целью выпускают жидкость из передней камеры глаза, сделав парацентез (**рис. 4.15**). Только после того как кровообращение в сетчатке и зрительном нерве нормализовано, можно закончить операцию наложением узлового шва на склеральный разрез для выпускания субретинальной жидкости и непрерывного шва на разрез конъюнктивы.

КРУГОВОЕ ПЛОМБИРОВАНИЕ

В тех случаях, когда имеются множественные разрывы в нескольких квадрантах или обширные зоны периферической дегенерации сетчатки с единичным разрывом, а также выраженные тракции СТ на сетчатку, показано круговое вдавление склеры (циркляж) (**рис. 4.16**).

Для выделения прямых мышц и обнажения склеры проводят лимбальную перитомию конъюнктивы с двумя послабляющими разрезами длиной 8,0 мм в косых меридианах (**рис. 4.17**). Конъюнктива и тенонова капсула отсепаровываются и сдвигаются назад, освобождаются все четыре прямые мышцы [137]. Под ними проводят швы-держалки, которые позволяют ротировать глазное яблоко в нужном направлении, а также фиксировать его. Локали-

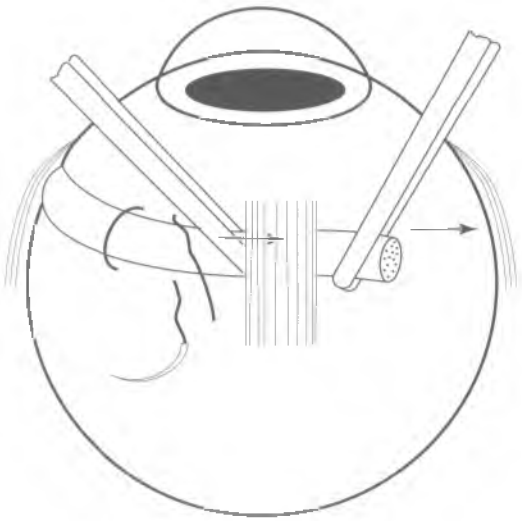

Рис. 4.18. *Проведение пломбы под мышцей*

Рис. 4.19. *Матрасный шов затянут слишком туго*

зацию проекции разрывов на склеру проводят под офтальмоскопическим контролем. В соответствии с нанесенными на склеру отметками в зоне разрывов нужно сделать криокоагуляцию. Состояние коагулятов следует контролировать с помощью непрямой бинокулярной офтальмоскопии. Коагуляты проявляются на сетчатке в виде легкого побеления. Они должны надежно окружать разрыв со всех сторон (**рис. 4.8**). Если разрывы расположены вблизи от зубчатой линии, целесообразно проведение отграничивающей коагуляции в виде дуги, охватывающей разрыв или разрывы сзади (**рис. 4.9**). Коагуляты не должны быть очень слабыми. При недостаточной коагуляции хориоретинальная адгезия может оказаться неэффективной. С другой стороны, чрезмерная коагуляция приводит к атрофии сосудистой оболочки и сетчатки и усилению витреальных тракций.

После того как произведена надежная криокоагуляция зоны разрывов, приступают к наложению матрасных швов на склеру. Для кругового вдавления обычно достаточно одного матрасного шва в каждом квадранте. Однако, если имеются значительные истончения склеры, необходимо положить в каждом квадранте по два шва, которые должны располагаться на одинаковом расстоянии от лимба так, чтобы проведенная под ними пломба проходила без изгибов и точно над разрывами сетчатки. Наложение швов следует делать под большим увеличением микроскопа, с тем чтобы провести шов на достаточной глубине в слоях склеры (не менее чем 3/4 толщины) и не перфорировать стенку глаза (**рис. 4.4**). Перфорация может привести к кровотечению из сосудов хориоидеи, а в тех случаях, когда шов накладывается в той зоне, где сетчатка прилежит, возможно повреждение сетчатки. Использование большого увеличения позволяет накладывать швы более точно и предупредить возможные осложнения [16].

После того как наложены швы во всех четырех квадрантах, циркляжную пломбу последовательно проводят под всеми матрасными швами и всеми прямыми мышцами (**рис. 4.18**) и выполняют дренаж СРЖ. Выпускание СРЖ необходимо при круговом вдавлении не только для того, чтобы сблизить оболочки, но и для того, чтобы снизить ВГД. При затягивании швов гипотония глазного яблока позволяет получать достаточно выраженное вдавление. Затягивая швы, необходимо следить, чтобы они не были перетянуты и не деформировали эластичную пломбу. Слишком туго затянутые швы могут прорезаться, что приводит к смещению пломбы (**рис. 4.19**). В то время как хирург затягивает очередной шов, ассистент подтягивает пломбу (**рис. 4.20**). Этот прием позволяет регулировать степень вдавления — активное растягивание пломбы увеличивает высоту вала вдавления. Ослабление натяжения приводит к уменьшению вала. После того как затянут последний шов, концы пломбы необходимо сшить между собой матрасным швом

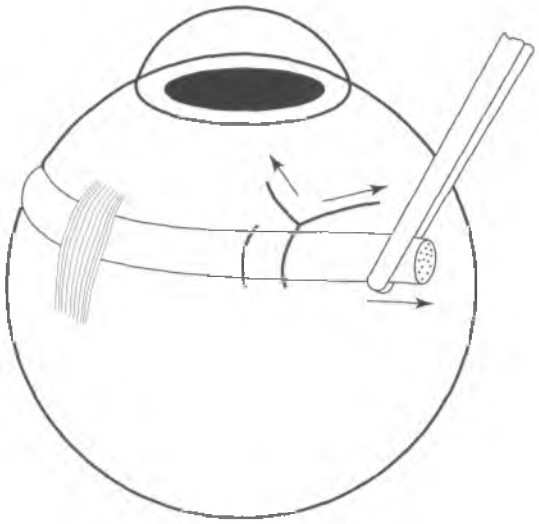

Рис. 4.20. *Натяжение пломбы при завязывании матрасного шва*

Рис. 4.22. *Узловые швы на послабляющие разрезы конъюнктивы*

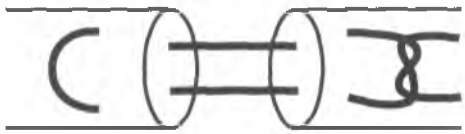

Рис. 4.21. *Сшивание пломбы конец в конец*

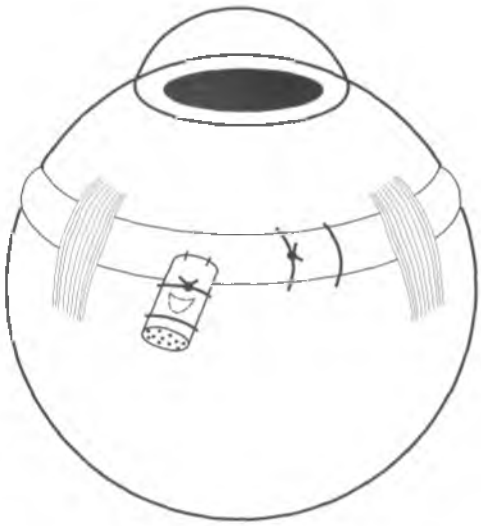

Рис. 4.23. *Комбинированное пломбирование*

(**рис. 4.21**). Дренажное отверстие закрывают узловым швом. Конъюнктиву стягивают над пломбой к лимбу, накладывая узловые швы на послабляющие разрезы (**рис. 4.22**).

Круговое вдавление, проводимое в области основания СТ, наиболее эффективно снимает его тракции. Именно здесь чаще всего и возникают разрывы сетчатки. Если же разрыв расположен более центрально, над ним целесообразно сделать дополнительное радиальное вдавление. Такая комбинация кругового и радиального вдавления позволяет блокировать центрально расположенный разрыв и значительно уменьшить тракции со стороны СТ, создавая благоприятные условия для прилегания сетчатки (**рис. 4.23**).

При эписклеральном пломбировании фиксация пломбы осуществляется с помощью швов. Это значительно упрощает технику, сокращает время операции, снижает количество осложнений. Особое значение приобретает качество швов, которые крепят пломбу. Слишком мелко наложенные швы могут легко прорезаться, что приведет к смещению, а иногда и к экструзии пломбы. Большие трудности при наложении швов возникают при истончении склеры. В таких случаях приходится накладывать двойные, а иногда и тройные швы.

Необходимо отметить, что состояние швов особенно важно в течение первого месяца после операции. За это время над пломбой, если она надежно фиксирована к склере, формируется фиброзная капсула, удерживающая в дальнейшем пломбу.

5

Интрасклеральное пломбирование

При интрасклеральном пломбировании пломба помещается в слои склеры, которая в ходе операции расслаивается в зоне разрыва. Из поверхностных слоев формируется лоскут, под который и укладывается пломба (**рис. 5.1**). В качестве пломбирующего материала чаще используется монолитная силиконовая резина [32]. Отсепаровка поверхностных слоев склеры позволяет проводить коагуляцию только глубоких слоев, это уменьшает интенсивность коагуляции, необходимой для получения достаточного коагулята на сетчатке. Поверхностные слои остаются интактными. Все это значительно снижает процесс рубцевания не только склеры, но и теноновой капсулы и конъюнктивы. Именно поэтому при интрасклеральном пломбировании чаще используется диатермокоагуляция, а при эписклеральном пломбировании предпочтение отдается криокоагуляции.

В случаях свежих отслоек сетчатки, если имеется один относительно небольшой разрыв (до 1/2 диаметра ДЗН) и если нет существенных изменений в стекловидном теле, достаточно использовать локальное вдавление склеры.

Рис. 5.1. *Интрасклеральное пломбирование*

Техника операции. После того как вскрыты конъюнктива и тенонова капсула в том квадранте, где расположен разрыв, выделяют и берут на швы-держалки две соседние прямые мышцы. С помощью непрямой бинокулярной офтальмоскопии проводят локализацию проекции разрыва на склеру [192].

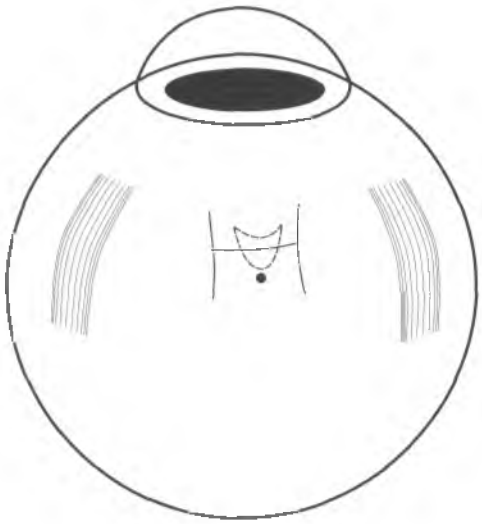

Рис. 5.2. *Несквозной Н-образный разрез в зоне разрыва*

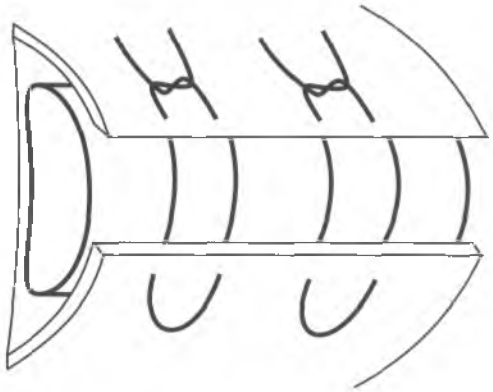

Рис. 5.4. *Наложены матрасные швы, под швы введена пломба*

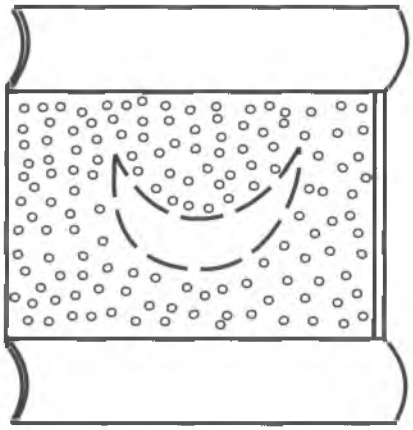

Рис. 5.3. *Сформированы склеральные лоскуты, диатермокоагуляция глубоких слоев склеры*

В зоне проекции разрыва сетчатки одноразовым лезвием необходимо сделать Н-образный несквозной разрез склеры (**рис. 5.2**). Затем скарификатором расслаивают склеру на 1/2 ее толщины и из поверхностных слоев формируют два склеральных лоскута. Размер истонченного участка должен превышать величину разрыва сетчатки в длину на 12,0 мм, в ширину — на 6,0 мм. Тупым коническим электродом проводят диатермокоагуляцию истонченного участка склеры. Коагуляты должны наноситься равномерно по всей площади, окружая область проекции разрыва сетчатки со всех сторон (**рис. 5.3**). Поверхность склеры в ходе коагуляции должна быть подсушена. Необходимо периодически проводить офтальмоскопический контроль за ходом коагуляции. Чрезмерная диатермокоагуляция может привести к развитию ПВР и рецидиву отслойки сетчатки [195].

На края склеральных лоскутов накладывают матрасные швы, которые нужно проводить в 1,5 мм от края лоскута, используя мерсилен 4-0 с атравматичной режущей иглой. На истонченный участок склеры под швы укладывают пломбу, которая должна быть на 3,0 мм уже истонченного участка и на 3,0 мм короче его (**рис. 5.4**). Матрасные швы затягивают, при этом ассистент удерживает пломбу на месте. При затягивании швов лоскуты из поверхностных слоев склеры стягиваются над пломбой, обеспечивая локальное вдавление над разрывом сетчатки (**рис. 5.5**). Соответствие вдавления склеры разрыву сетчатки проверяют офтальмоскопически. При таком локальном вдавлении значительного повышения ВГД обычно не происходит и необходимости выпускать СРЖ нет.

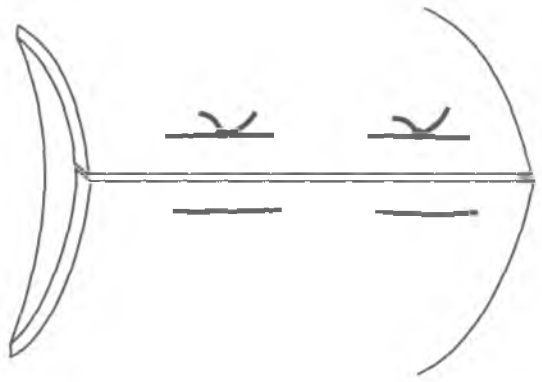

Рис. 5.5. *Матрасные швы затянуты*

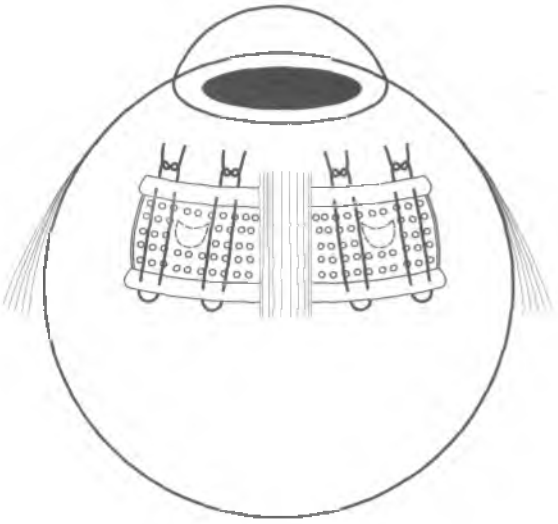

Рис. 5.6. *На края склеральных лоскутов наложены матрасные швы*

В тех случаях, когда имеют место значительные тракции со стороны СТ, одного локального вдавления склеры бывает недостаточно. В этих случаях вдавление в области разрыва дополняют круговым вдавлением с помощью силиконовой циркляжной ленты шириной 2,5 мм и толщиной 0,6 мм. Пломба должна иметь соответствующую канавку. Для проведения циркляжного элемента нужно сделать лимбальную перитомию с двумя послабляющими разрезами в косых меридианах длиной 7,0-8,0 мм (**рис. 4.17**). Освобождают и берут на швы-держалки прямые мышцы. Расслаивание склеры и формирование склеральных лоскутов проводят на различную ширину и длину в зависимости от количества, величины и локализации разрывов, а также от выраженности витреоретинальных тракций. Вдавление склеры может выполняться в двух, трех, а в наиболее тяжелых случаях и в четырех квадрантах [197].

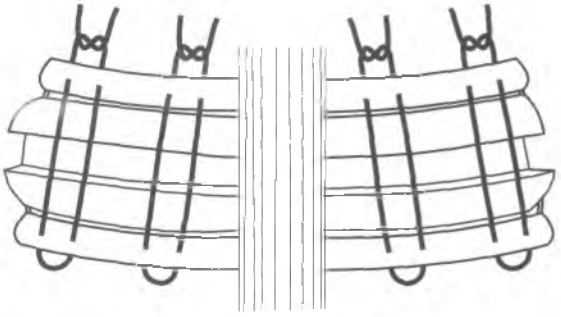

Рис. 5.7. *Пломба проведена под швами и мышцей*

После того как проведена диатермокоагуляция истонченных участков склеры в области проекции разрыва сетчатки и наложены матрасные швы на края склеральных лоскутов (**рис. 5.6**), пломбу укладывают под лоскуты (**рис. 5.7**). Циркляжную ленту проводят под матрасными швами, укладывают в канавку пломбы и протягивают под прямыми мышцами (**рис. 5.8**). Концы ленты соединяют выблеиочным (морским) узлом (**рис. 5.9**), который формируется двумя взаимопересекающимися петлями. Затягивание узла проводят с одновременным натяжением концов циркляжной ленты, с тем чтобы она плотно прилегала к склере (**рис. 5.10**). После затягивания выблеиочный узел укрепляют дополнительным хирургическим узлом, и лента фиксируется к склере матрасными швами (**рис. 5.11**).

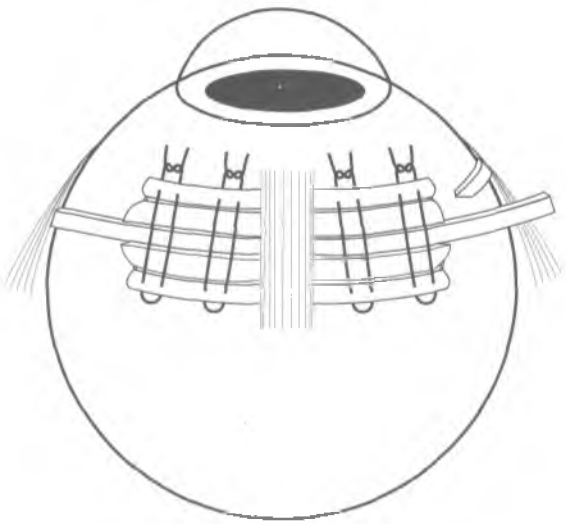

Рис. 5.8. *Через пломбу проведена циркляжная лента*

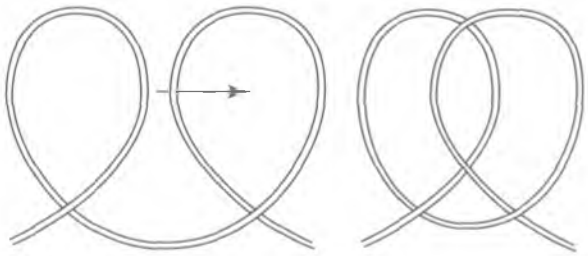

Рис. 5.10. *Формирование выбленочного узла*

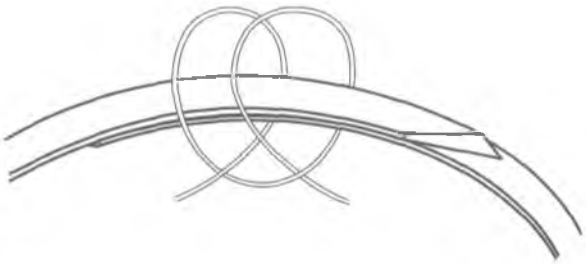

Рис. 5.9. *Соединение концов циркляжной ленты*

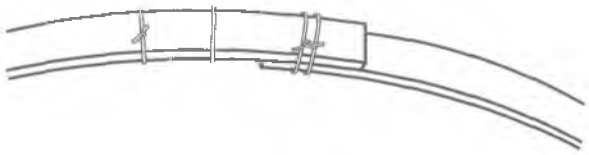

Рис. 5.11. *Фиксация циркляжной ленты к склере матрасным швом*

В тех случаях, когда участок вдавления склеры распространяется более чем на 1 квадрант, требуется выпускание СРЖ. Наиболее безопасным местом для дренажа является истонченный участок склеры под пломбой, достаточно удаленный от вортикозных вен и длинных цилиарных артерий (**рис. 5.12**). Необходимо выбирать тот участок, где имеется наиболее высокая отслойка сетчатки. В местах плоской отслойки проведение дренажа связано с риском повреждения сетчатки. Кроме того, при истечении первых порций СРЖ близко расположенная сетчатка может подтянуться и тампонировать дренажное отверстие. Склеротомию и пункцию сосудистой оболочки необходимо проводить под большим увеличением операционного микроскопа, чтобы избежать ранения крупных сосудов хориоидеи. В ряде случаев выпускание СРЖ приходится проводить вне зоны истонченной склеры. Тогда необходимо в конце операции наложить шов на данную склеротомию. Дренажное отверстие склеры, расположенное под пломбой, можно не зашивать.

После выпускания СРЖ затягивают матрасные швы, наложенные на края лоскута. Последовательное завязывание швов приводит к

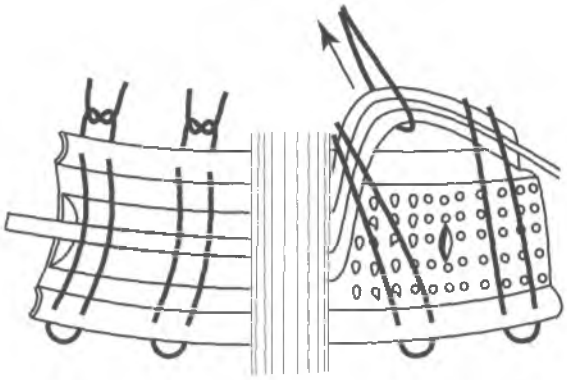

Рис. 5.12. *Дренаж СРЖ под пломбой*

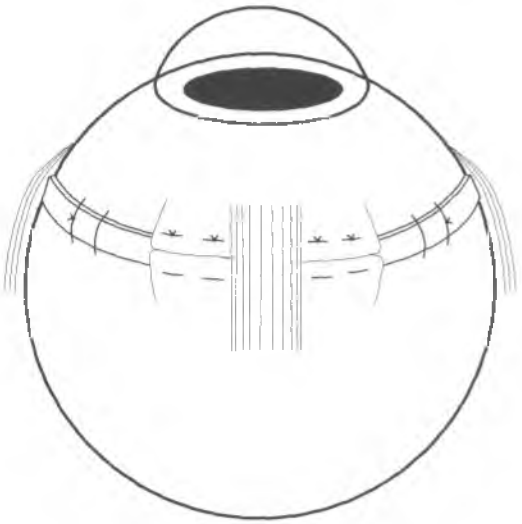

Рис. 5.13. *Склеральные лоскуты стянуты над пломбой матрасными швами*

натяжению лоскутов над пломбой, соединению их краев и вдавлению пломбы. ВГД, сниженное в результате дренажа СРЖ, начинает повышаться (**рис. 5.13**). После затягивания последнего матрасного шва нужно произвести подтягивание циркляжного элемента. Для этого концы циркляжной ленты захватывают иглодержателями и растягивают в противоположных направлениях до тех пор, пока лента не начнет формировать на склере легкое вдавление (**рис. 5.14**). Если после подтягивания ленты остается гипотония, необходимо повысить тонус глаза введением физиологического раствора через лимб или плоскую часть цилиарного тела с помощью тонкой инъекционной иглы. Концы циркляжной ленты отсекают и ее фиксируют к склере матрасными швами в тех квадрантах, где не проходит пломба. Конъюнктиву следует стянуть к лимбу путем наложения узловых швов (кетгут 5-0) на послабляющие разрезы (**рис. 4.22**).



Рис. 5.14. *Подтягивание циркляжной ленты*

Техника интрасклерального пломбирования склеры по сравнению с эписклеральным является более сложной и трудоемкой, однако она обеспечивает более надежную фиксацию пломбы. Оба метода одинаково эффективны, и вопрос о выборе того или иного зависит от опыта хирурга.

6

Осложнения при пломбировании склеры

Послеоперационные осложнения в основном однотипны как для эписклерального, так и для интрасклерального пломбирования. Операционные же осложнения обладают определенными отличиями ввиду различия хирургической техники.

ОПЕРАЦИОННЫЕ ОСЛОЖНЕНИЯ

При накладывании швов на склеру возможна ее перфорация. Особенно легко это осложнение может произойти при значительном истончении склеры. В результате перфорации может возникнуть кровотечение из сосудов хориоидеи, преждевременная эвакуация СРЖ и, соответственно, гипотония глаза. Для предупреждения этого осложнения этап наложения швов на склеру следует проводить под большим увеличением операционного микроскопа, используя только режущие атравматичные иглы и четко контролируя прохождение иглы в слоях склеры.

Если перфорация склеры произошла, то вокруг этого места необходимо провести диатермокоагуляцию для предупреждения кровотечения. Преждевременное истечение СРЖ ведет к гипотонии, что существенно затрудняет продолжение операции. Для восстановления тонуса глаза в СТ вводится физиологический раствор путем пункции тонкой (0,3 x 12 мм) инъекционной иглой через плоскую часть цилиарного тела (**рис. 6.1**). Этот прием позволяет продолжить и успешно закончить операцию [16, 195].

Серьезные осложнения могут возникнуть при выпускании СРЖ. При очень быстром истечении жидкости возможно подтягивание к дренажному отверстию сетчатки. Если отверстие небольшое, сетчатка не ущемляется в нем. Она тампонирует отверстие и препятствует дальнейшей эвакуации СРЖ. В этом случае осторожное отдавливание сетчатки шпателем позволяет восстановить отток жидкости и закончить операцию так, как было запланировано.

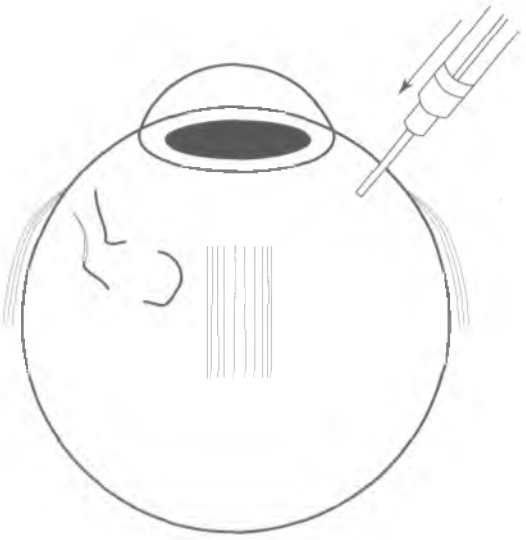

Рис. 6.1. *Трансцилиарное введение BSS-плюс при гипотонии на этапе наложения матрасных швов*



Рис. 6.2. *Звездчатые складки сетчатки в зоне дренажа*

Если дренажное отверстие большое (больше 3,0 мм), сетчатка может ущемиться в ране. Офтальмоскопически при этом обнаруживаются звездчатые складки сетчатки в зоне дренажа (**рис. 6.2**). При этом нередко происходит разрыв сетчатки, и в рану вставляется СТ. В этих случаях необходимо наложить П-образный шов на склеротомию, провести коагуляцию вокруг дренажного отверстия и наложить радиальную пломбу (**рис. 6.3**).

Рис. 6.3. *Радиальная пломба, наложенная на зону дренажа*

Использование активной аспирации СРЖ под контролем непрямого бинокулярного офтальмоскопа или операционного микроскопа позволяет избежать многих осложнений, связанных с эвакуацией СРЖ. Тонкую (0,3 x 12 мм) одноразовую инъекционную иглу, связанную с аспирационной системой, проводят косо через склеру и сосудистую оболочку в субретинальное пространство, и под визуальным контролем СРЖ удаляют, по мере прилегания сетчатки иглу извлекают (**рис. 6.4**).

В конце любой операции пломбирования склеры при офтальмоскопии необходимо убедиться, что пломба расположена правильно, что участок вдавления находится точно над разрывом сетчатки [1, 155]. В том случае, когда вдавление склеры не совпадает с разрывом сетчатки или перекрывает лишь часть разрыва, необходимо изменить положение пломбы. Нужно снять ранее наложенные швы, расширить в нужном направлении расслоение склеры, увеличить зону коагуляции, наложить новые швы. В ряде случаев необходимо использовать пломбу большего размера. В результате всех этих мер участок вдавления склеры должен сместиться так, чтобы он точно находился над разрывом сетчатки [153].

Иногда при офтальмоскопии в конце операции можно обнаружить образование складок сетчатки над пломбой. Опасность представля-

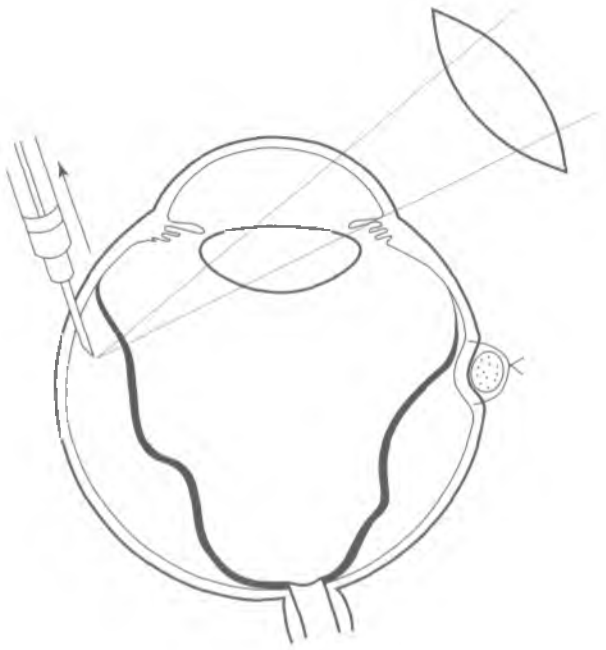

Рис. 6.4. *Аспирация СРЖ в ходе эписклерального пломбирования под офтальмоскопическим контролем*

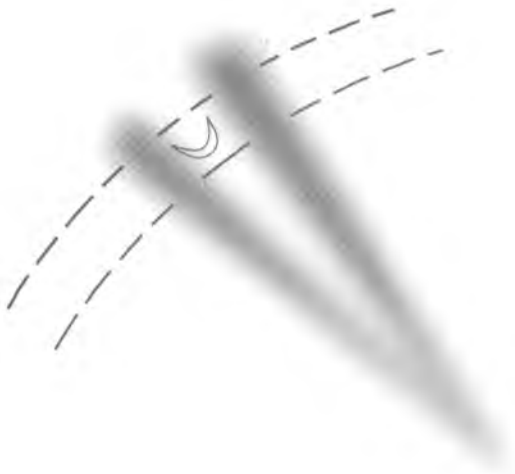

Рис. 6.5. *Складка сетчатки, связанная с разрывом*

ют складки, связанные с разрывом сетчатой оболочки (**рис. 6.5**).

Причинами, которые приводят к появлению складок сетчатки, могут быть: гипотония глазного яблока, чрезмерное вдавление пломбы и слишком быстрая и активная эвакуация

Рис. 6.6. *Дополнительное радиальное пломбирование при наличии складок сетчатки*

СРЖ [16, 153]. Для ликвидации складок бывает достаточно повысить ВГД путем введения в СТ через плоскую часть цилиарного тела физиологического раствора. Иногда требуется ослабление швов и уменьшение высоты вала вдавления. Если эти меры не привели к успеху, необходимо провести крио- или диатермокоагуляцию в зоне складки и положить дополнительную радиальную пломбу (**рис. 6.6**).

В тех случаях, когда не удается обнаружить разрыв сетчатки ни перед операцией, ни в ходе ее, необходимо провести пломбирование в тех квадрантах, где имеется отслойка сетчатки, с соответствующей коагуляцией всей этой зоны. Когда имеется тотальная или субтотальная отслойка сетчатой оболочки, а разрыв ее обнаружить невозможно, проводится круговая коагуляция и круговое вдавление склеры [192].

При выпускании СРЖ, при перфорации склеры в ходе ее расслаивания или наложения матрасных швов возможно кровотечение из сосудов хориоидеи и сетчатки. Кровоизлияние может произойти под сосудистую оболочку, под сетчатку и в СТ. Кровотечение становится более интенсивным при гипотонии глазного яблока и обычно прекращается при восстановлении тонуса глаза. Поэтому необходимо избегать значительной и длительной гипотонии. Истечение СРЖ должно быть медленным. Сразу после дренажа нужно проводить затягивание швов, подтягивание пломбы, натяжение цир-

кляжной ленты, с тем чтобы не было резкой гипотонии. Если же в конце операции при офтальмоскопическом контроле обнаруживается кровоизлияние, нужно провести внутривенное введение гемостатических препаратов (дицинон и др.).

В конце операции также необходим контроль за состоянием офтальмотонуса. Повышение ВГД больше нормы может быть вызвано чрезмерным вдавлением пломбы, слишком сильным затягиванием циркляжной ленты, недостаточным дренажом СРЖ. Гипертензия может вызвать окклюзию сосудов сетчатки и зрительного нерва и потерю зрения. Поэтому ВГД в конце операции должно быть либо нормальным, либо слегка пониженным. Для нормализации ВГД следует выпустить СРЖ. Если и после полной эвакуации СРЖ гипертензия сохраняется, можно через лимбальный парацентез частично выпустить влагу из передней камеры (**рис. 4.15**). Возможно также ослабление натяжения пломбы или швов.

ПОСЛЕОПЕРАЦИОННЫЕ ОСЛОЖНЕНИЯ

Отслойка сосудистой оболочки (ОСО) — нередкое осложнение, возникающее после операций пломбирования склеры. Чаще всего это транссудативные отслойки, но могут быть и геморрагические. Часто небольшие ОСО, расположенные по ходу пломбы или периферичнее ее, в области зубчатой линии, не обнаруживаются. В более выраженных случаях хориоидальная отслойка видна во время офтальмоскопии в виде темно-коричневого неподвижного пузыря, несколько более широкого со стороны зубчатой линии. Пузырь может быть один или их может быть несколько, количество и конфигурация определяются количеством и локализацией вортикозных вен. В месте выхода вортикозных вен хориоидея прочно связана со склерой и не отслаивается. В тяжелых случаях пузыри, прогрессируя, могут соприкасаться друг с другом, закрывая макулярную область и ДЗН.

В большинстве случаев ОСО бывают относительно небольшими и рассасываются самопроизвольно, не требуя лечения. Однако, если имеется тенденция к увеличению, когда ОСО

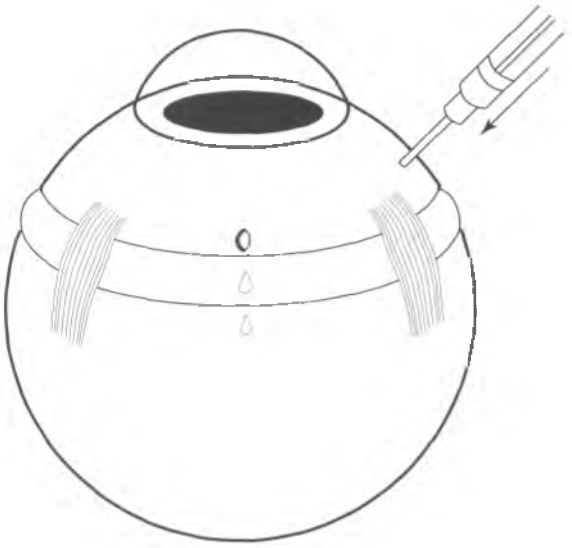

Рис. 6.7. *Выпускание субхориоидальной жидкости и введение в СТ раствора BSS- плюс*

подходит к макулярной зоне или два соседних пузыря, увеличиваясь, начинают касаться друг друга — «целующиеся» пузыри, — требуется оперативное вмешательство. Операция заключается в выпускании субхориоидальной жидкости с одномоментным введением раствора BSS-плюс в полость СТ.

В зоне наибольшей ОСО, в 10,0-12,0 мм от лимба, если позволяет положение пломбы, делают радиальный склеротомический разрез длиной 3,0 мм. В плоской части цилиарного тела тонкой иглой производят пункцию и через иглу в СТ вводят физиологический раствор (**рис. 6.7**). Края склеротомического разреза раздвигают шпателем для облегчения эвакуации субхориоидальной жидкости. При этом нельзя допускать значительных колебаний офтальмотонуса. Даже непродолжительная гипотония может быть причиной рецидива ОСО или хориоидального кровотечения. Гипертензия тоже опасна, так как может привести к ущемлению хориоидеи в разрезе, ее разрыву и кровотечению. Операция заканчивается после того, как наступило полное прилегание хориоидеи, определяемое офтальмоскопически. Если через переднюю склеротомию удалить всю субхориоидальную жидкость не удается, можно провести дополнительную склеротомию позади пломбы [192].

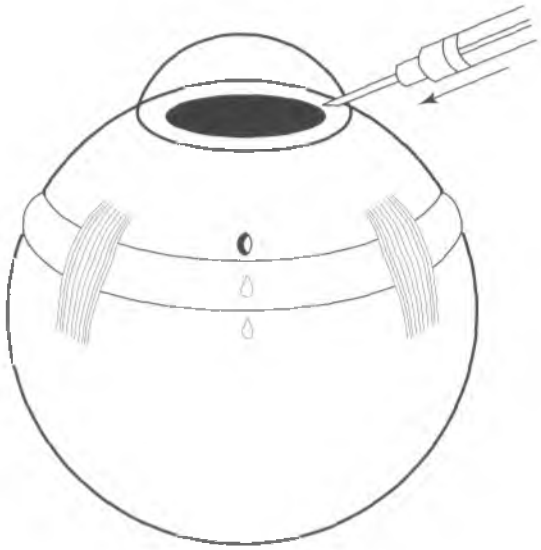

Рис. 6.8. *Выпускание субхориоидальной жидкости и углубление передней камеры*

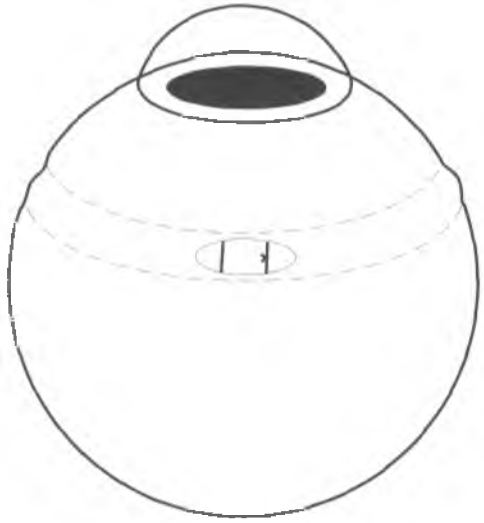

Рис. 6.9. *Эрозия конъюнктивы над пломбой в зоне матрасного шва*

Распространение ОСО на цилиарное тело может привести к измельчению передней камеры, закрытию ее угла и резкому повышению ВГД. Контроль за состоянием офтальмотонуса и глубиной передней камеры в послеоперационном периоде имеет очень большое значение. При повышении давления необходимо прежде всего принять меры для медикаментозного его снижения: местно назначают β-блокаторы, а внутрь — диамокс или лазикс. Если эти меры не помогают или дают лишь частичный эффект, необходимо прибегать к оперативному вмешательству.

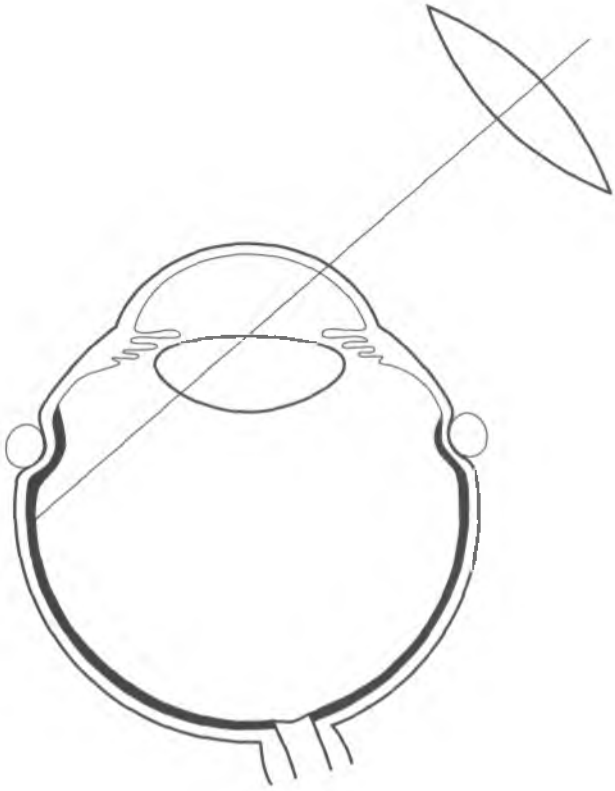

Рис. 6.10. *Профилактическая лазеркоагуляция перед удалением пломбы*

В этом случае операция заключается в выпускании субхориоидальной жидкости. В 4,0 мм от лимба производится радиальная склеротомия длиной 2,0 мм. После вытекания первой порции жидкости отверстие может быть блокировано изнутри цилиарным телом. Для полной эвакуации жидкости нужно ввести в субхориоидальное пространство шпатель, слегка отдавливая сосудистую оболочку. Это может значительно облегчить вытекание жидкости из-под хориоидеи.

Пристальное внимание при хориоцилиарной отслойке должно быть уделено состоянию угла передней камеры глаза. Даже при сравнительно глубокой передней камере угол может быть блокирован корнем радужки.

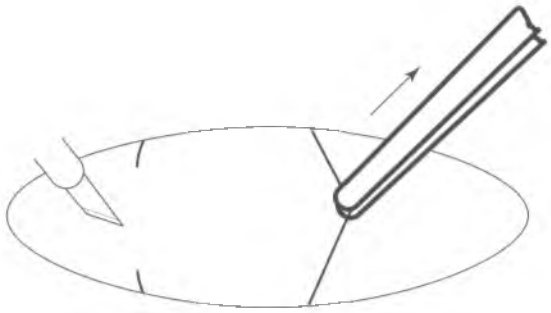

Рис. 6.11. *Удаление матрасного шва*

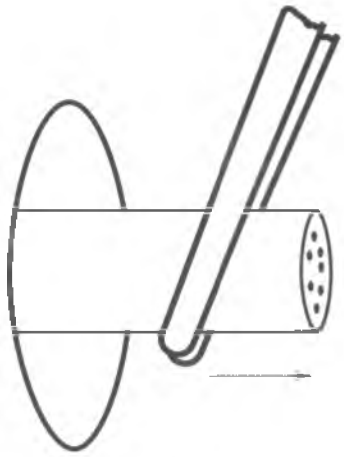

Рис. 6.12. *Удаление эписклеральной пломбы*

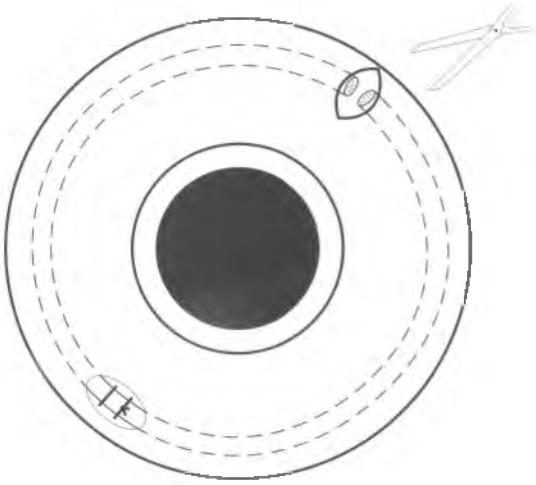

Рис. 6.13. *Рассечение пломбы в противоположном от эрозии меридиане*

В таком случае для того, чтобы предупредить формирование гониосинехий, необходимо провести углубление передней камеры одновременно с выпусканием субхориоидальной жидкости. Через парацентез в переднюю камеру вводят физиологический раствор до полного освобождения угла передней камеры глаза (**рис. 6.8**).

Пломбы и фиксирующие их швы могут прорезаться через тенонову капсулу и конъюнктиву. Образование эрозии и обнажение пломбы чаще бывают при эписклеральном пломбировании и, как правило, связаны с несостоятельностью матрасных швов (**рис. 6.9**). Тогда возникшая эрозия является входными воротами для инфицирования окружающих пломбу тканей. Инфекция обычно сопровождается отеком конъюнктивы и век, гиперемией, слизисто-гнойным отделяемым, выраженными болями. Нередко, однако, осложнение протекает и спокойнее. Больные жалуются лишь на чувство инородного тела, легкое слизистое отделяемое [169]. Может показаться, что ситуация очень простая, что достаточно наложить швы, закрыть дефект и, назначив антибиотики, решить проблему. Во всех случаях такая тактика лечения лишь ухудшает состояние. Швы расходятся, пломба обнажается на еще большем участке, явления раздражения глаза и боли усиливаются.

Во всех случаях эрозии и инфицирования пломбу необходимо удалить. Однако часто удаление пломбы приводит к рецидиву ОС. Новый разрыв может возникнуть в любом месте, в противоположном от пломбы меридиане. Поэтому удалению пломбы должно предшествовать тщательное обследование периферии сетчатки с помощью непрямой бинокулярной офтальмоскопии при максимальном мидриазе. При обнаружении на сетчатке очагов дистрофии необходимо провести профилактическую лазеркоагуляцию (**рис. 6.10**). Каждый очаг должен быть окружен со всех сторон коагулятами в 2-3 ряда. Удаление пломбы возможно только через 2-3 недели после лазеркоагуляции. Все это время больной должен получать антибактериальные и сульфаниламидные препараты в виде капель и мазей [188].

Удалить эписклеральную пломбу несложно. Необходимо с помощью конъюнктиваль-

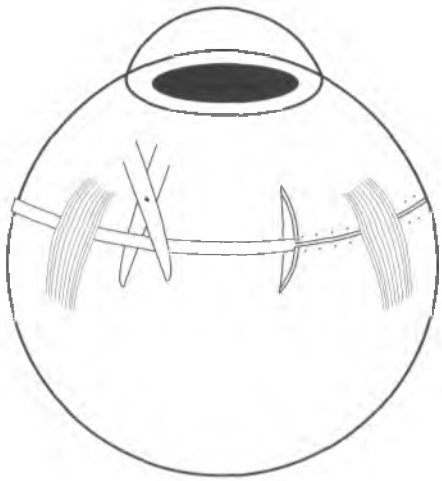

Рис. 6.14. *Рассечение циркляжной ленты с противоположной стороны*

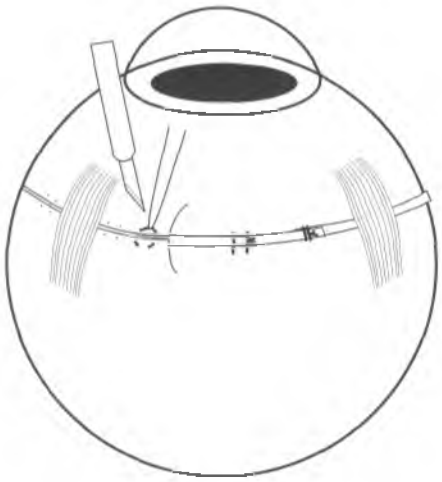

Рис. 6.15. *Снятие матрасных швов*

ных ножниц сделать разрез конъюнктивы и теноновой капсулы, выделив пломбу. Нужно рассечь и удалить все матрасные швы (**рис. 6.11**), после чего пломба легко извлекается (**рис. 6.12**). Циркляжную пломбу требуется перед удалением рассечь в противоположном от эрозии меридиане (**рис. 6.13**). Все окружающие ткани промывают раствором антибиотиков, затем сшивают тенонову капсулу, а над ней —

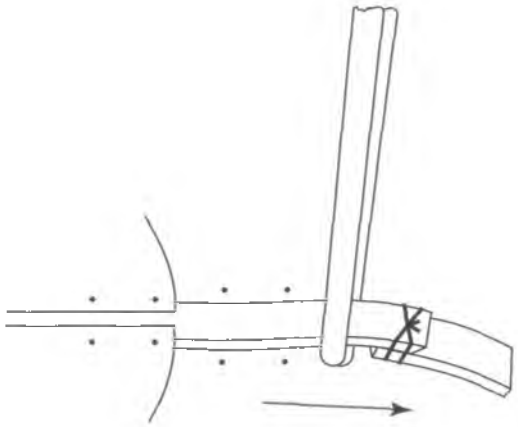

Рис. 6.16. *Удаление циркляжной ленты*

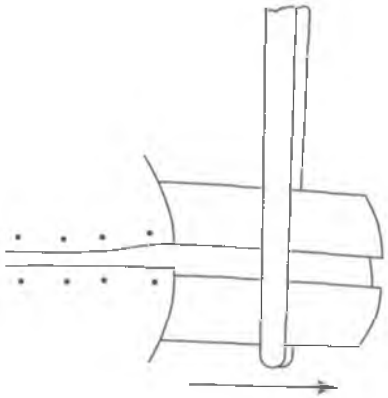

Рис. 6.17. *Удаление интрасклеральной пломбы*

конъюнктиву. Под конъюнктиву нужно ввести раствор антибиотиков [157].

При интрасклеральном пломбировании пломба из монолитной силиконовой резины может прорезаться внутрь глаза. Проявляется это прогрессирующим проминированием вала вдавления, появлением радиальных складок сетчатки, нарастающей атрофией сосудистой оболочки. В выраженных случаях край пломбы можно увидеть под сетчаткой. Причины этого осложнения: слишком тонкий внутренний слой склеры, чрезмерная коагуляция, острые края пломбы, избыточное натяжение циркляжной ленты [144].

При начавшейся склерохориоидальной эрозии иногда достаточно просто рассечь циркляжный элемент (**рис. 6.14**). Сделать это проще всего у края пломбы, где его легко обнаружить и выделить. В ряде случаев, если склерохориоидальная атрофия нарастает, необходимо удалять как циркляжный элемент, так и пломбу. Для этого после вскрытия конъюнктивы над пломбой снимают швы (**рис. 6.15**), выделяют и пересекают в двух местах у концов пломбы циркляжную ленту, удаляют ее (**рис. 6.16**), а затем, захватив пломбу за конец, извлекают и ее (**рис. 6.17**). Промывают полость раствором антибиотиков и затем сшивают послойно тенонову фасцию и конъюнктиву [97].

Основное внимание должно быть уделено профилактике осложнений. Предупредить осложнение значительно легче, чем бороться с ним. Прежде всего нужно контролировать общее состояние больного, его подготовку к операции. Мониторинг основных функций должен проводиться не только в ходе операции, но и в послеоперационном периоде. Некоторые этапы операции, такие, как отсепаровка лоскутов склеры, наложение матрасных швов, дренаж СРЖ имеют решающее значение и должны проводиться под большим увеличением операционного микроскопа. Четкое соблюдение правил асептики и антисептики при операциях пломбирования приобретает особую важность [157, 179].

Своевременное медикаментозное и хирургическое лечение позволяет успешно купировать осложнения, возникшие при пломбировании склеры.

7

Пневморетинопексия

Фторсодержащие газы, такие, как сульфургексафторид (SF_6) или иерфлюорокарбоны (C_3F_8 и C_4F_8), стали широко применяться в витреальной хирургии [22, 156, 175]. Введенные в СТ, они могут блокировать разрыв сетчатки, прижимая ее к сосудистой оболочке и создавая условия для образования хориоретинальной спайки. В отличие от других газов фторсодержащие газы могут оставаться в СТ в достаточном для блокирования разрыва объеме до двух недель и более. Медленное рассасывание этих газов связано с тем, что они обладают способностью адсорбировать растворенный в тканевых жидкостях азот и увеличивать за счет этого свой объем. Чтобы избежать связанного с расширением газа повышения ВГД, необходимо вводить его в виде 20%-ной смеси с воздухом (20% газа, 80% воздуха) [134, 158].

Использование метода пневморетинопексии возможно при свежих ОС с небольшим (менее 1/2 диаметра ДЗН) разрывом сетчатки, расположенным в верхней половине глаза. Эта операция противопоказана при глаукоме, выраженной ПВР в стадиях С и Д, при невозможности расширить зрачок [16, 88].

Техника операции. Операция проводится под местной анестезией при максимальном мидриазе в положении больного лицом вниз. Для создания такого положения необходимо поднять головной конец операционного стола под углом 40-45°. Пациент укладывается так, чтобы подбородок упирался в край стола, а голову можно наклонить вниз.

В шприц 10 мл через миллипоровый фильтр набирают 1,0 мл газа и 4,0 мл воздуха. На шприц одевают тонкую (0,45 х 25 мм) одноразовую иглу длиной 15,0 мм. Прокол через конъюнктиву, склеру и плоскую часть цилиарного тела проводят в 4,0 мм от лимба в меридиане 6 часов. Под офтальмоскопическим контролем с помощью непрямого бинокулярного офтальмоскопа хирург направляет конец инъекционной иглы к центру СТ. Ассистент нажимает на поршень шприца, вводит 0,3-0,4 мл газовой смеси. Пузырьки газа поднимаются вверх к заднему полюсу глаза. Тонус глаза несколько возрастает. Ассистент начинает оттягивать поршень шприца, создавая в нем разряжение и аспирируя жидкость из СТ в количестве 0,3-0,4 мл, что приводит к снижению

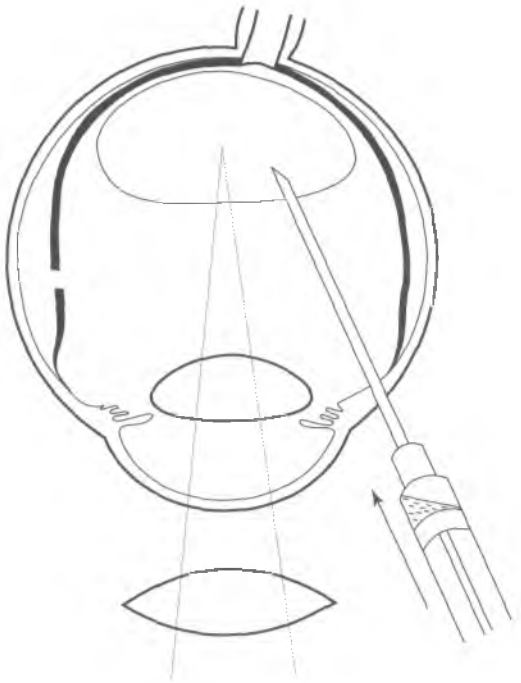

Рис. 7.1. *Газово-жидкостный обмен, введение газа под контролем офтальмоскопа*

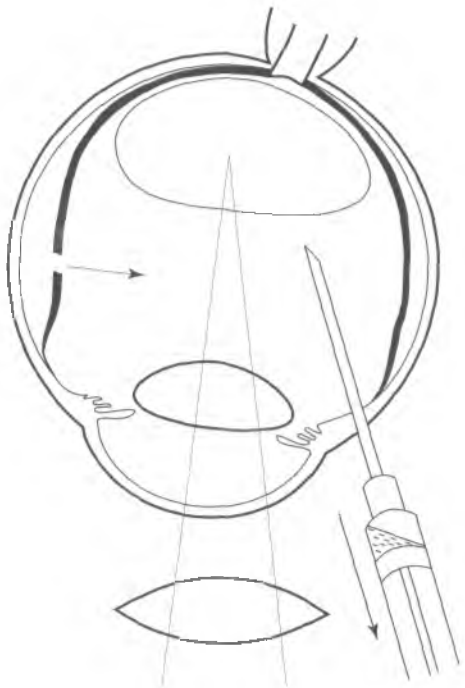

Рис. 7.2. *Газово-жидкостный обмен, аспирация жидкости*

ВГД. Поскольку шприц расположен вертикально, иглой вверх, аспирированная жидкость стекает в шприце вниз. Ассистент, нажимая на поршень шприца, вводит в полость СТ новую порцию газа и вновь производит аспирацию. Введение газа и аспирация чередуются несколько раз до тех пор, пока значительная часть полости СТ не заполнится газовой смесью [129].

Очень важно, чтобы газ заполнял полость в виде одного пузыря и не дробился на множество мелких. Для этого в момент введения хирург под офтальмоскопическим контролем должен продвинуть иглу вверх так, чтобы конец иглы вошел в один из наибольших пузырей газа, введенных на первых этапах (**рис. 7.1**). В момент аспирации иглу необходимо вывести из пузыря, оттянув ее вниз (**рис. 7.2**). Все следующие введения газа нужно производить внутрь того же пузыря. Газовый пузырь, поднимаясь вверх, давит на сетчатку, вытесняя из-под нее СРЖ, которая через разрыв выходит в полость СТ [119].

В ходе операции может возникнуть трудность с аспирацией, особенно на первых этапах. Если конец иглы попадает в зоны плотного, оформленного СТ, то оно может блокировать тонкую иглу, засасываясь в нее. В таком случае не следует форсировать аспирацию. Нужно выдавить уже всосавшееся СТ и переместить конец иглы в другое место. Необходимо помнить, что плотные участки СТ расположены у его основания и пристеночно. Наилучшее место для аспирации расположено к виску и кзади от геометрического центра СТ. Перемещение иглы необходимо контролировать офтальмоскопически. Это особенно важно при высоких пузыревидных ОС [22].

После того как СРЖ вытесняется из-под сетчатки газом и через разрыв выходит в СТ, аспирация заметно облегчается. Очень важно создать в полости СТ достаточно большой пузырь. Необходимо ввести не менее 2,5-3,0 мл газовой смеси. Операция заканчивается извлечением иглы, введением под конъюнктиву раствора антибиотиков и кортикостероидов и наложением стерильной повязки. На повязку целесообразно приклеить метку, указывающую, в каком положении должен находиться больной. Вынужденное положение придают боль-

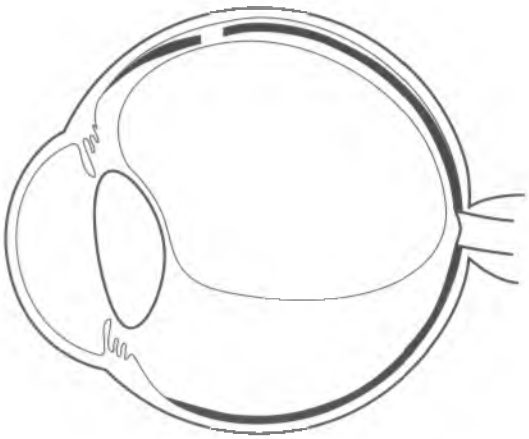

Рис. 7.3. *Газовый пузырь поджимает сетчатку в зоне разрыва*

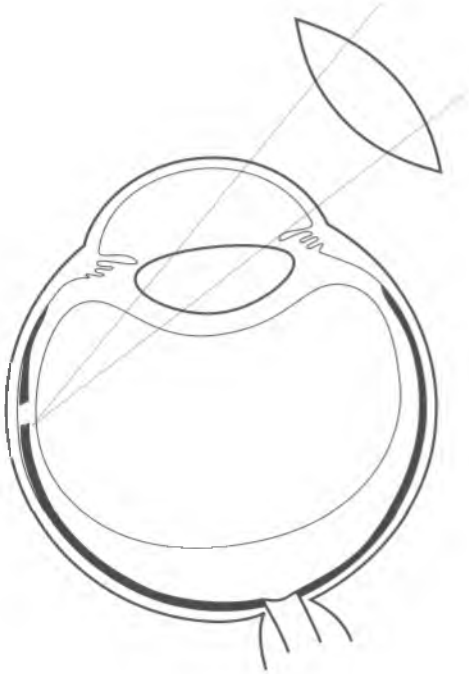

Рис. 7.4. *Лазеркоагуляция краев разрыва через газовый пузырь с помощью бинокулярного офтальмоскопа*

ному сразу после операции. Необходимо, чтобы зона разрыва сетчатки занимала самый верхний уровень. Так, например, если разрыв сетчатки был расположен в меридиане 12 часов, пациенту нужно после операции сохранять вертикальное положение. Если разрыв был на 3 или 9 часах, то больному следует лежать на боку, причем, при разрыве в височной части — на боку, соответствующему здоровому глазу, а если разрыв сетчатки был расположен со стороны носа, то лежать надо на стороне оперированного глаза.

Через 3-4 часа такого вынужденного положения больного нужно провести лазеркоагуляцию зоны разрыва сетчатки. К этому времени края разрыва достаточно плотно прижаты к сосудистой оболочке (**рис. 7.3**). Мелкие пузыри либо слились с большим, либо оттеснены им в сторону и не препятствуют лазеркоагуляции, которую лучше всего проводить с помощью непрямого бинокулярного офтальмоскопа, соединенного фиброглассовым световодом с лазером [22, 119]. Коагуляты должны наноситься максимально близко к краю разрыва и окружать его в 3-4 ряда (**рис. 7.4**).

Лазеркоагуляция с непрямым бинокулярным офтальмоскопом обычно не вызывает больших трудностей. Следует, однако, помнить, что луч лазера должен проходить перпендикулярно границе между газом и СТ. Если луч проходит по краю пузыря, косо к границе газа со СТ, то в силу большой разницы в показателях преломления происходит не только сильное преломление хода луча, но и его отражение и рассеивание. Этот феномен имеет особо большое значение, когда газовый пузырь небольших размеров и у него соответственно малый радиус кривизны поверхности. При заполнении полости СТ больше чем на 1/2 ее объема эффект этот влияет меньше и коагулировать сетчатку проще.

При расположении разрыва на крайней периферии можно провести трансконъюнктивальную криокоагуляцию области разрыва, используя криогенную аппаратуру. Этот этап следует также контролировать офтальмоскопически. Надавливание концом криозонда на стенку глаза в зоне разрыва при одновременной непрямой бинокулярной офтальмоскопии позволяет видеть место коагулята и оценивать степень коагуляции.

После лазеркоагуляции больные должны сохранять то же самое вынужденное положение в течение по меньшей мере 5 дней. Поскольку фторсодержащие газы вначале расширяются и только затем начинают рассасываться, очень важно следить за состоянием офтальмотонуса. Пик расширения газа приходится на 1-2-е сутки после операции. Обычно 20%-ная смесь газа с воздухом не дает значительного расширения и не влияет на ВГД. Однако, если отмечается подъем ВГД, нужно назначить прием внутрь диакарба на 1-2 дня.

Длительный контакт газового пузыря с задней капсулой хрусталика может привести к ее помутнению. Поэтому больным следует объяснить, что нельзя лежать на спине до полного рассасывания газа в глазу. Больные видят газ в виде темного, постепенно день за днем уменьшающегося круга. В период рассасывания газа, несмотря на некоторое расширение режима, больным следует воздерживаться от резких движений, наклонов, поворотов и т.д. Противопоказано пользоваться воздушным транспортом, потому что изменение атмосферного давления может резко изменить объем газового пузыря, вызвать подъем ВГД и рецидив ОС.

Послеоперационный период может осложниться образованием новых разрывов сетчатки и развитием ОС. Нередко эти разрывы образуются в меридиане, диаметрально противоположном первому разрыву. Это осложнение связано с усилением тракций в результате воздействия газового пузыря на структуры СТ при его расширении или перемещении.

Чтобы снизить число этих осложнений, необходимо строго проводить отбор больных. Наличие видимых тракций, периферическая дегенерация сетчатки, структурные изменения в СТ, определяемые не только офтальмоскопически и биомикроскопически, но и при УЗИ, являются противопоказанием для этого метода лечения [84, 110].

Критическим моментом усиления тракций СТ на сетчатку является этап формирования газового пузыря в ходе операции. Введение газа надо начинать в задней половине полости СТ. При высоких ОС это нужно делать в непосредственной близости от сетчатки. Вводить газ следует небольшими порциями (0,3-0,4 мл), дробно. В случае обнаружения нового, обычно нижнего разрыва сетчатки необходимо провести радиальное эписклеральное пломбирование склеры.

Метод пневморетинопексии отличается простотой и малой травматичностью. Нет разрезов и швов, нет пломб, часто нет и наружной коагуляции. А поскольку повреждения тканей отсутствуют, нет и рубцовых изменений конъюнктивы, теноновой капсулы и склеры. Операция легко переносится больными. Единственным отрицательным моментом является необходимость соблюдать вынужденное положение. Сдерживают распространение этой операции ограниченные показания к ее проведению.

8

Гемофтальм и помутнение стекловидного тела

Кровоизлияния в СТ имеют различную природу. Гемофтальмы чаще всего бывают в результате травмы, на почве гипертонии, как следствие диабетической ретинопатии или тромбоза центральной вены сетчатки или ее ветвей. При массивных гемофтальмах показано срочное вмешательство. Особенно это актуально при тромбозе центральной вены сетчатки или ее ветвей. Проведение срочной витрэктомии одномоментно с эндолазеркоагуляцией позволяет сохранить достаточно высокие функции глаза. Консервативное лечение таких больных объясняется боязнью новых тяжелых кровотечений в ходе операции или сразу после нее. Эти опасения не обоснованны.

Витрэктомия проводится при постоянной ирригации физиологического раствора. Степень офтальмотонуса в ходе операции находится под контролем. Он может быть повышен при угрозе кровотечения. В случае возникновения кровотечения из крупного сосуда в ходе операции возможно провести его закрытие либо с помощью эндолазеркоагуляции, либо с помощью диатермокоагуляции. Использование расширяющихся фторсодержащих газов позволяет сохранять нормальное ВГД в послеоперационном периоде, что снижает опасность кровотечения [90]. Затягивание сроков оперативного вмешательства при тромбозе приводит к тому, что патологические изменения в сетчатке становятся необратимыми и функции глаза повышаются незначительно даже при успешно проведенной операции.

Помутнения СТ чаще всего являются проявлением увеита, но могут быть и последствием кровоизлияний. Степень выраженности помутнений СТ может быть разной как по интенсивности, так и по распространенности. Локальные помутнения в виде полупрозрачного облака или более плотной локальной мембраны могут располагаться в непосредственной близости от сетчатки и быть даже сращенными с ней, а могут находиться на некотором расстоянии от стенки глаза [6, 54].

Изменения СТ могут быть и более распространенными. Интенсивность их также бывает

различной, они ослабляют рефлекс с глазного дна в разной степени. При очень плотных помутнениях рефлекс может отсутствовать полностью. Даже легкие локальные помутнения снижают остроту зрения, если они находятся на зрительной оси.

Для решения вопроса о возможности и необходимости операции большое значение имеют данные электрофизиологических исследований (ЭФИ), которые говорят о степени функциональной сохранности сетчатки и зрительного нерва. Нужно помнить, что ретинограмма при гемофтальме может показывать снижение потенциалов из-за отравления сетчатки солями железа, выделяющегося из гемоглобина при гемолизе эритроцитов. После своевременной и успешной операции показатели ретинографии приходят в норму [48, 138].

Очень важными при тяжелых гемофтальмах и плотных помутнениях СТ являются данные УЗИ. Главный вопрос, на который дает ответ УЗИ, — имеется ли ОС. Другой вопрос — имеется ли ОСО. При проникающих ранениях УЗИ дает также ответ на вопрос, имеется ли инородное тело в глазу [170, 181].

Для проведения витрэктомии необходим мидриаз. Несмотря на то, что использование трансиллюминации и широкоугольной оптики позволяет проводить витрэктомию при ширине зрачка 5,0 мм и даже 4,0 мм, необходимо принять все меры для максимальной дилятации зрачка. Для этого за 1 сутки до операции больному назначают инстилляции 1%-ного раствора атропина 3 раза в день. Атропин инстиллируют и в день операции. За 25-30 минут перед операцией в глаз закапывают мезатон или эпинефрин. При отсутствии достаточного мидриаза непосредственно перед операцией под конъюнктиву вводят 0,2-0,3 мл 0,1%-ного раствора адреналина, если нет противопоказаний по общему статусу больного.

Чем больше мидриаз, тем быстрее, легче и безопаснее проходит витрэктомия. При широком зрачке легче контролировать положение инструментов внутри глаза, и значительно облегчается визуализация периферии глазного дна.

Техника операции. Операция витрэктомии начинается с наложения шва-держалки на верхнюю прямую мышцу. Выполняют два разреза конъюнктивы: первый — в меридиане

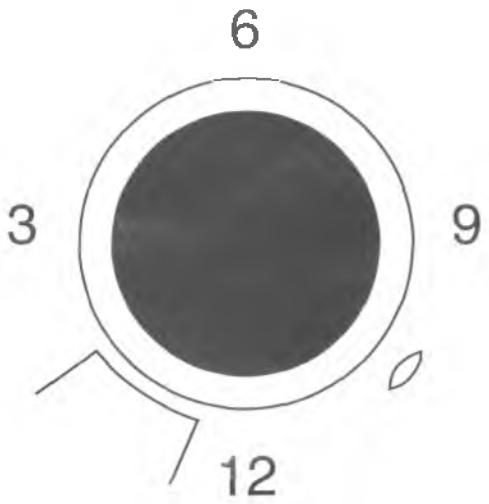

Рис. 8.1. *Разрезы конъюнктивы*

10-11 часов в 2,0 мм от лимба длиной 5,0-6,0 мм, второй — значительно больший — в меридиане 12.30-14.30 длиной 12,0-15,0 мм в 2,0 мм от лимба. По краям этого разреза целесообразно сделать послабляющие надрезы в сторону конъюнктивального свода длиной 2,5-3,0 мм (**рис. 8.1**).

После того как в результате конъюнктивальных разрезов обнажена склера, необходимо провести диатермокоагуляцию сосудов в зоне будущих разрезов склеры (**рис. 8.2**). Первым намечается разрез для подшиваемой инфузионной канюли. Этот разрез обычно располагается в меридиане 2 часов в 4,0 мм от лимба, параллельно ему. В месте предполагаемой склеротомии накладывают матрасный шов (мерсилен 4-0) для фиксации инфузионной канюли (**рис. 8.3**). Длина разреза должна быть равна 1,4 мм, с тем чтобы через него могла пройти канюля диаметром 0,9 мм. Такой разрез удобно проводить либо склеротомическим ножом, либо одноразовым лезвием методом прокола. При этом одновременно с разрезом склеры прокалывается и плоская часть цилиарного тела. Необходимо следить, чтобы лезвие двигалось строго перпендикулярно поверхности склеры по направлению к центру глазного яблока, прокалывая склеру, плоскую часть цилиарного тела и передние слои СТ (**рис. 8.4**).

В прокол сразу же вводится канюля, подсоединенная системой к флакону с инфузионной жидкостью (**рис. 8.5**). В момент введения ка-

Рис. 8.2. *Три склеротомии*

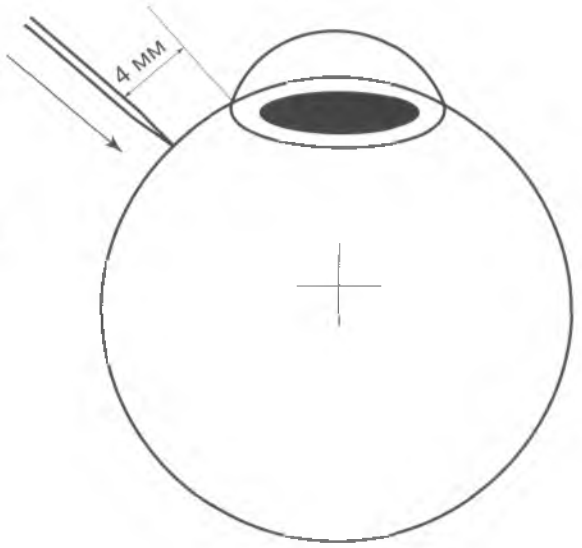

Рис. 8.4. *Проведение склеротомии*

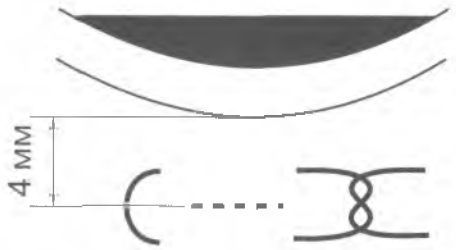

Рис. 8.3. *Предварительный матрасный шов в зоне будущей склеротомии для фиксации инфузионной канюли*

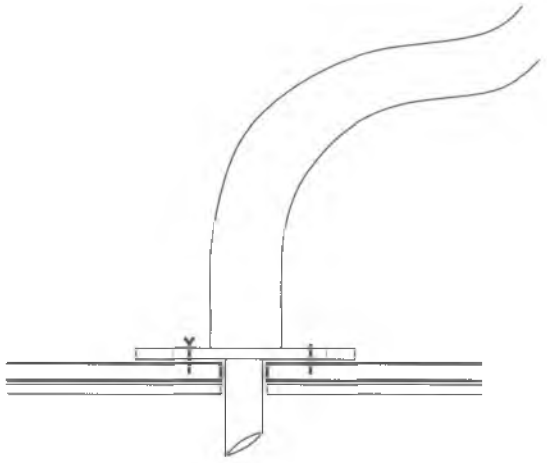

Рис. 8.5. *Положение инфузионной канюли в операционном разрезе*

нюли система должна быть закрыта, жидкость не должна подаваться внутрь глаза. Инфузия начинается только после того, как канюля фиксирована предварительно наложенным швом (**рис. 8.6**). Сосуд с инфузионной жидкостью располагается на 45-50 см выше уровня глаза. Поднимая или опуская сосуд, можно увеличивать или уменьшать ВГД в ходе операции.

Делают еще два прокола для ввода инструментов. Они идентичны первому: также должны быть расположены в 4,0 мм от лимба и иметь длину 1,4 мм. Один из них выполняют обычно в меридиане 10-11 часов, второй — в меридиане 13 часов в непосредственной близости от инфузионной канюли.

Через один разрез на 13 часах вводят световод. Проведение световода, имеющего плоский торец, через склеротомию может вызвать трудности. Чтобы облегчить его, нужно начинать с введения края торца. Оттягивая заднюю

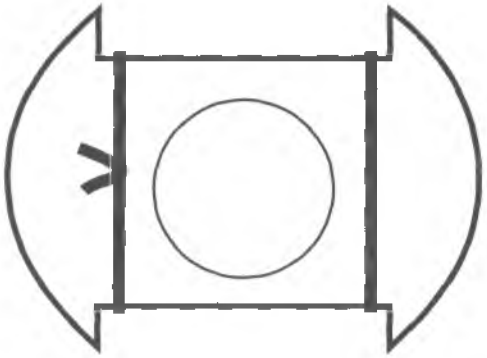

Рис. 8.6. *Фиксация инфузионной канюли швом к склере*

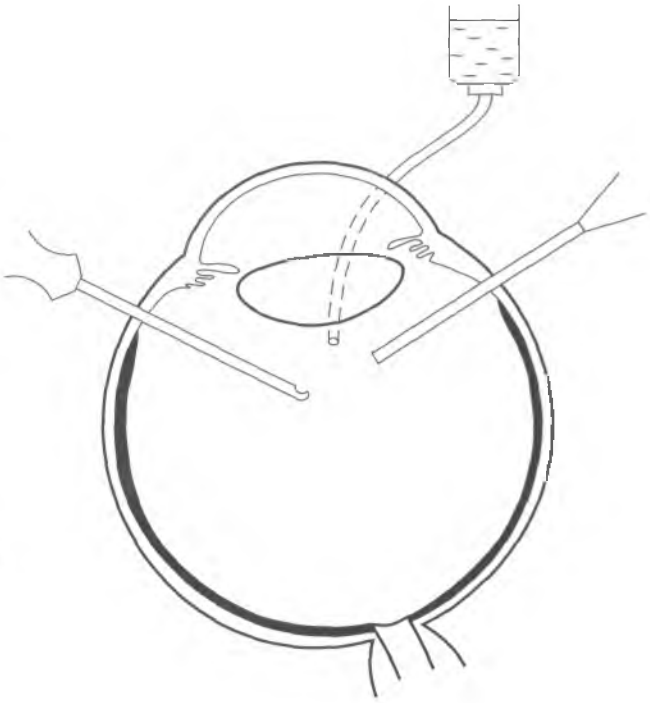

Рис. 8.8. *Витрэктомия в переднем отделе СТ*

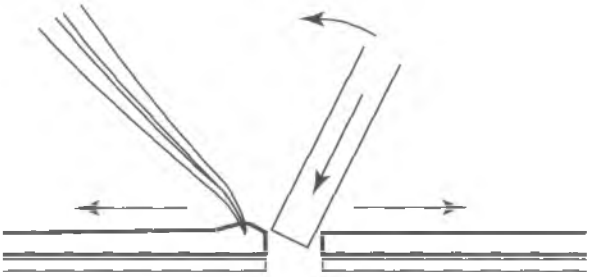

Рис. 8.7. *Введение световода*

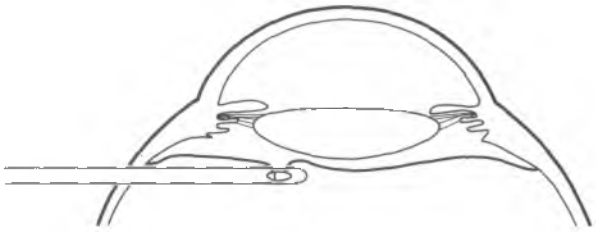

Рис. 8.9. *Удаление передней гиалоидной мембраны*

губу склеротомии торцовым краем световода, переднюю губу необходимо оттянуть пинцетом «колибри», расширяя отверстие (**рис. 8.7**). Введение световода в СТ облегчается, если в этот момент производить им вращательные движения. Вводить рабочую часть витреотома значительно легче, так как ее конец имеет округлую форму.

Начинать витрэктомию нужно в 5,0-6,0 мм от заднего полюса хрусталика. Удаление передних мутных слоев СТ улучшает визуальный контроль за дальнейшим ходом витрэктомии (**рис. 8.8**). В ходе удаления СТ, непосредственно прилегающего к хрусталику, имеется риск повреждения его задней капсулы. Для снижения этой опасности необходимо уменьшить аспирацию, увеличив частоту резания. Рабочее окно витреотома должно быть обращено не к капсуле, а развернуто на 90° в сторону так, чтобы она не могла быть в него затянута. Удаление этих слоев нужно начинать не у заднего полюса, а у края хрусталика, ближе к его экватору, там, где ПГМ отходит от капсулы и не соединена с ней связкой Вегера. При работе вблизи хрусталика нужно использовать большое увеличение микроскопа (**рис. 8.9**).

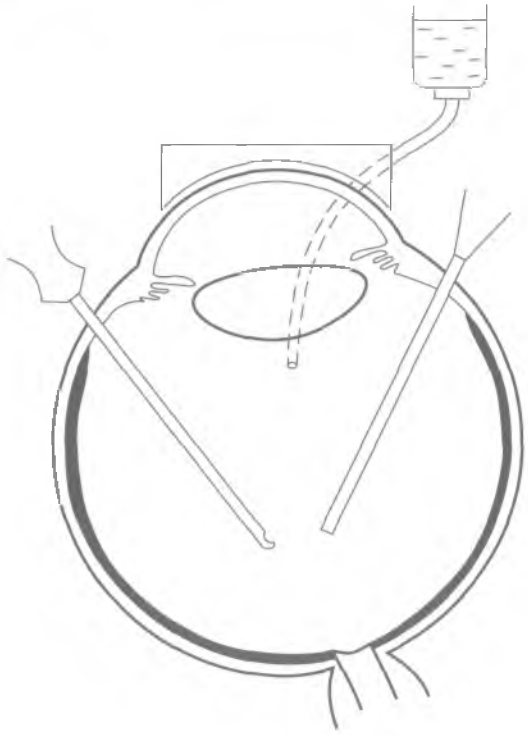

Рис. 8.10. *Витрэктомия в заднем отделе СТ*

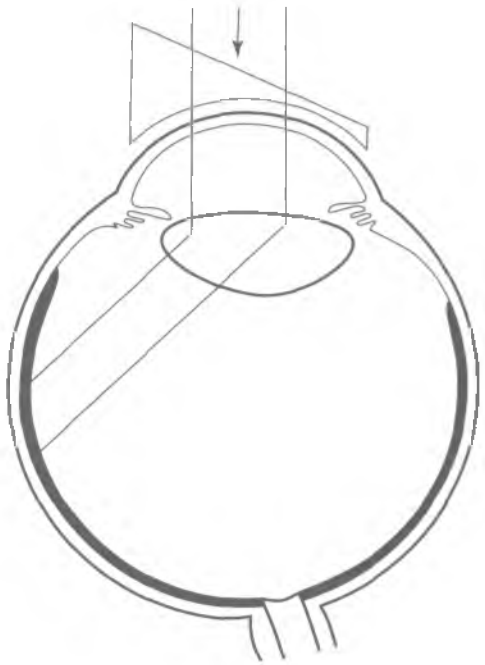

Рис. 8.11. *Призматическая контактная линза для осмотра периферии*

После удаления ретролентальных слоев СТ частоту работы витреотома можно снизить, а вакуум увеличить. Постепенно расширяя зону, свободную от СТ, следует продвигаться к средним слоям, и с этого момента необходимо применять контактную линзу для улучшения визуального контроля. Эндоиллюминация, которая значительно улучшала визуализацию при удалении передних слоев, создавая боковое освещение, приобретает еще большее значение при работе в средних и задних отделах СТ. Осветители микроскопа нужно выключить. Световод и витреотом должны передвигаться согласованно. Освещать необходимо тот участок, где в данный момент проводят витрэктомию (**рис. 8.10**).

Контактная линза уменьшает изображение, но расширяет поле зрения. Для проведения витрэктомии на периферии нужно использовать призматические контактные линзы. Во время операции необходимо поворачивать контактную линзу, переходя постепенно от одного участка к другому по кругу. Таким образом можно провести витрэктомию на периферии на 360° (**рис. 8.11**). Для витрэктомии на самой крайней периферии используют метод склерокомпрессии. В ходе операции ассистент нажимает на склеру, продавливая ее внутрь глаза, и таким образом зона вдавления становится доступна для проведения витрэктомии под визуальным контролем (**рис. 8.12**).

Использование панорамных систем с инвертором изображения позволяет получать широкоугольное (до 100°) изображение глазного дна и также может использоваться для удаления СТ на крайней периферии (**рис. 8.13**). При удалении пристеночного СТ необходимо помнить, что оно может быть тесно связано с сетчаткой. Для того чтобы уменьшить тракции на сетчатку, нужно проводить витрэктомию кортикальных слоев СТ при высокой частоте резания, но с пониженной аспирацией.

При массивных гемофтальмах и плотных помутнениях СТ часто бывает отслоенным. ЗОСТ может быть частичной или полной. При частичной ЗОСТ, когда еще сохранена связь ЗГМ с ДЗН, СТ имеет коническую конфигурацию. Образование с помощью витреотома отверстия в ЗГМ и ее постепенное удаление не должно сопровождаться тракциями. Надо снизить уровень аспирации и повысить частоту резания. Следует помнить, что ЗГМ всегда имеет сращение с сетчаткой.

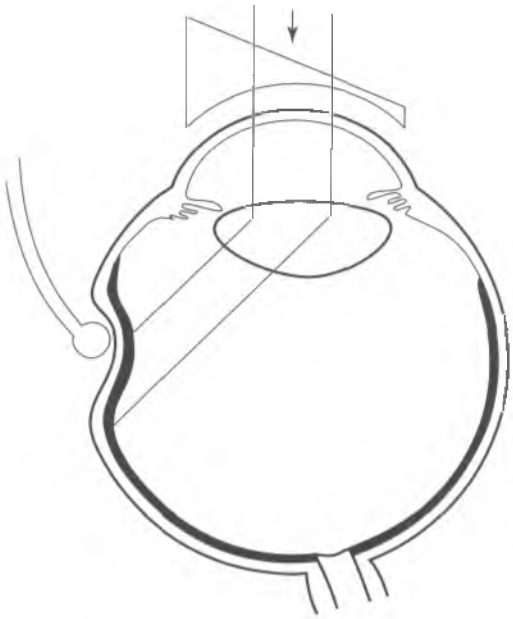

Рис. 8.12. *Склерокомпрессия улучшает обзор крайней периферии*

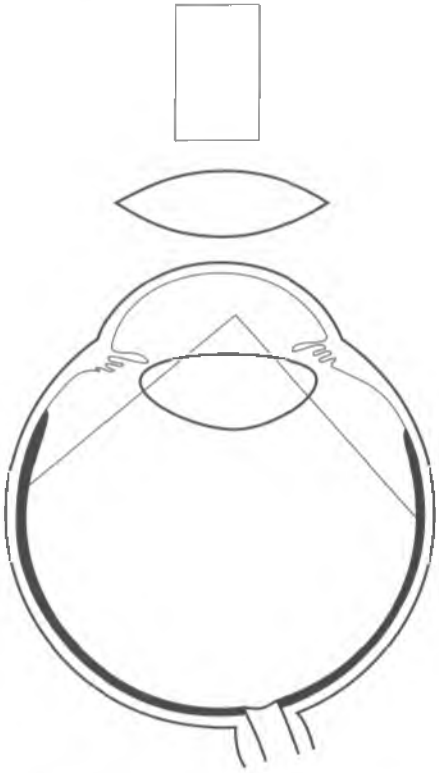

Рис. 8.13. *Широкоугольная оптика в сочетании с инвертором позволяет получить панорамное прямое изображение глазного дна*

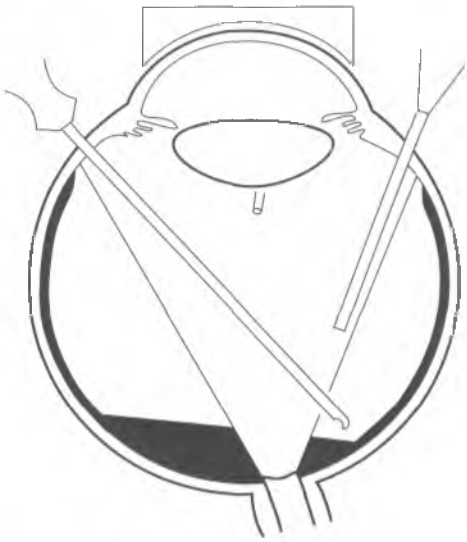

Рис. 8.14. *Аспирация жидкой ретровитреальной крови через отверстие в ЗГМ витреотомом*

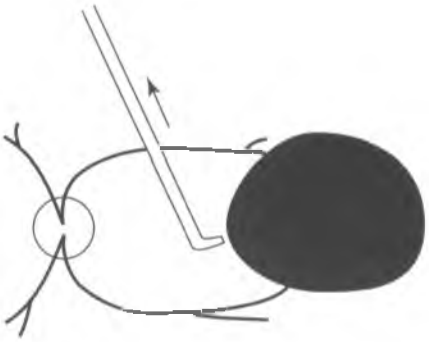

Рис. 8.15. *Аспирация жидкой преретинальной крови с помощью Г-образной канюли*

В ретровитреальной полости при гемофтальмах нередко содержится большое количество жидкой крови, которая достаточно легко удаляется витреотомом путем аспирации (**рис. 8.14**). Иногда кровь в виде большой «лужи» скапливается непосредственно на сетчатке. Самым безопасным способом удаления такой крови является ее аспирация с помощью Г-образной канюли (**рис. 8.15**). После витрэктомии в полости СТ всегда имеется взвесь, состоящая из форменных элементов, сгустков крови, пигмента. Необходимо, включив аспирационную систему витреотома, промыть полость, освободив ее от взвеси. При промывании

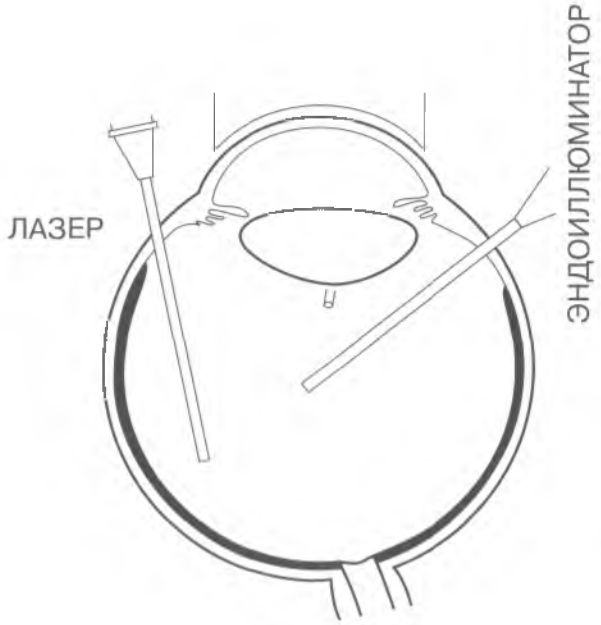

Рис. 8.16. *Эндолазеркоагуляция после витрэктомии*

Рис. 8.17. *Наложение шва на склеротомию*

Рис. 8.18. *Наложение швов на разрезы конъюнктивы*

следует проводить осмотр глазного дна. При обнаружении свежего кровотечения необходимо провести эндолазер- или диатермокоагуляцию. В тех случаях, когда обнаруживаются преретинальные мембраны, нужно их удалить, используя мембранопилинг, деламинацию или сегментацию (**см. главу 9**). При тромбозе центральной вены сетчатки или ее ветвей всегда имеется выраженный отек сетчатки и обширные кровоизлияния. В этих случаях необходимо провести паравазальную эндолазеркоагуляцию всей области поражения сетчатки (**рис. 8.16**).

Последним этапом операции является извлечение инструментов и наложение швов. Швы на склеротомии (шелк 8-0) должны быть очень надежными (двойное прошивание), исключающими подтекание жидкости (**рис. 8.17**). Последней извлекается инфузионная канюля и зашивается склеротомия. Если в момент извлечения канюли и в процессе затягивания шва произошло подтекание жидкости и возникла гипотония, то нужно через тонкую одноразовую инъекционную иглу проколом в области склеротомии между ее краями и наложенным швом ввести в СТ физиологический раствор для восстановления ВГД до нормы.

Конъюнктивальные разрезы закрывают узловыми (шелк 8-0) швами. На первый (меньший) разрез на 10-11 часах накладывают один шов, на второй разрез — два (**рис. 8.18**). Под конъюнктиву вводят раствор дексаметазона и антибиотиков. Накладывают монокулярную стерильную повязку.

Витрэктомия оказывается высокоэффективной операцией, если она проводится по показаниям. При сохранности сетчатки и зрительного нерва удается восстановить функции глаза в подавляющем большинстве случаев [2, 53].

Удаление патологически измененного СТ позволяет не только восстановить светопропускание, но имеет и выраженный лечебный эффект. Витрэктомия при гемофтальмах устраняет интоксикацию тканей глаза солями железа, выделяющимися при гемолизе. Витрэктомия благоприятно влияет на течение увеального процесса. Рецидивы заболевания либо вообще не наступают, либо бывают более редкими и менее интенсивными. В результате своевременной и достаточно полной витрэктомии прерывается пролиферативный процесс.

9

Диабетическая ретинопатия

Сахарный диабет в сроки от 2 до 10 лет ведет к развитию изменений в сетчатке. У пациентов, страдающих сахарным диабетом более 10 лет, ретинопатия наблюдается в 100% случаев и является основной причиной слабовидения и слепоты при этом заболевании. Установлено, что основным фактором, вызывающим возникновение ретинопатии, служит нарушение окислительно-восстановительных процессов в сетчатой оболочке, ведущее к гипоксии ткани. Начинаясь в сетчатке в виде локальных отеков, сужения капилляров, расширения вен, появления микроаневризм, точечных кровоизлияний, очагов неоваскуляризации, процесс, прогрессируя, распространяется на прилежащее СТ. Источником кровоизлияний в СТ, как правило, приводящих к его задней отслойке, являются новообразованные сосуды сетчатки. Полная отслойка СТ, когда ЗГМ полностью отходит от заднего полюса глаза и подтягивается вперед, располагаясь во фонтальной плоскости, случается сравнительно редко. Чаще ЗГМ отслаивается частично, сохраняя связь с ДЗН, тогда конфигурация СТ напоминает конус с острой вершиной (**рис. 9.1**). Если ЗГМ сращена не только с ДЗН, но и с макулярной зоной и сосудами в области сосудистых аркад, конфигурация СТ приобретает вид широкого конуса (**рис. 9.2**).

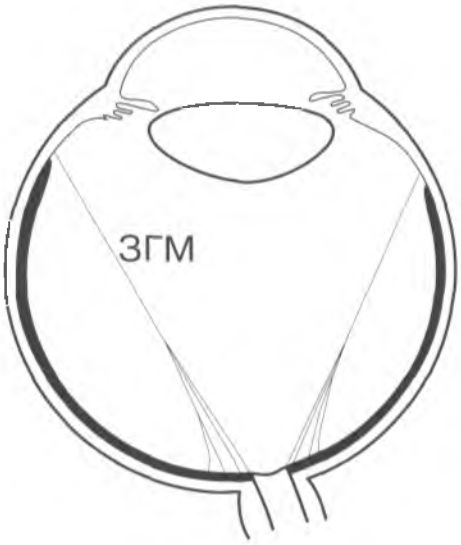

Рис. 9.1. *Частичная ЗОСТ. Острый конус*

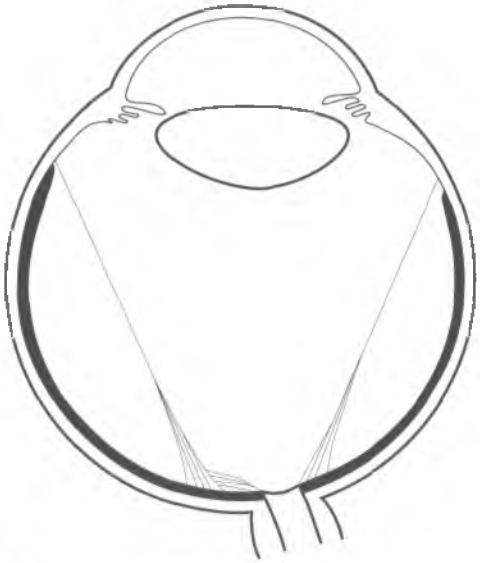

Рис. 9.2. *Частичная ЗОСТ. Широкий конус*

Рис. 9.3. *Частичная ЗОСТ. Тракционная ОС*

Проницаемость гематоофтальмического барьера при сахарном диабете повышена. Из кровеносного русла проникают протеины и клеточные элементы, которые осаждаются на структурах СТ. Наличие среди мигрирующих в СТ факторов роста приводит к запуску механизма клеточной пролиферации [128]. Мембраны и волокна СТ являются тем каркасом, на котором и происходит оседание и последующее разрастание клеточных пролифератов. Это еще более усиливает процесс деструкции СТ. Особенно активно рост пролиферативной ткани идет по ЗГМ [28, 123]. В тех случаях, когда отслойка СТ не произошла и ЗГМ по всей поверхности прилежит к сетчатке, пролиферация может развиваться между сетчаткой и ЗГМ, продвигаясь по ее поверхности. В этих случаях могут иметь место как преретинальные кровоизлияния, так и прорыв крови через ЗГМ в СТ с развитием в нем пролиферации.

Развиваясь, пролиферативный процесс может распространяться как в СТ, так и по поверхности сетчатки в виде эпиретинальных мембран. Постепенно под влиянием вазопролиферативных факторов в пролифераты идет врастание новообразованных сосудов. Чаще всего рост сосудов происходит со стороны ДЗН и сосудистых аркад. Разрастание фиброзной ткани, конденсация и сокращение волокон СТ ведут к усилению тракций на сетчатку и могут быть причиной массивных гемофтальмов, а иногда и ОС [127]. Тракционная ОС при пролиферативной диабетической ретинопатии (ПДР) возникает обычно на этапе фиброваскулярных и фиброзных изменений. Окруженные патологически измененными тканями, такие ОС могут длительное время оставаться стационарными. Характерная особенность таких тракционных ОС — их вогнутая конфигурация (**рис. 9.3**).

В пролиферативный процесс уже на ранних стадиях вовлекается глия сетчатки: глиальные клетки могут мигрировать в СТ. Пролиферативный рост глиальных клеток приводит к образованию прочных витреоретинальных сращений. Развивающиеся витреоретинальные тракции могут вызвать разрыв сетчатки и появление регматогенной ОС с типичной выпуклой конфигурацией [176].

ХИРУРГИЧЕСКИЕ МЕТОДЫ ЛЕЧЕНИЯ ДИАБЕТИЧЕСКОЙ РЕТИНОПАТИИ

Эффективными методами лечения диабетической ретинопатии являются лазеркоагуляция сетчатки и витрэктомия.

На ранних стадиях заболевания используется **аргоновая лазерная коагуляция.** Если патологический процесс ограничен отдель-

ными участками, проводят фокальную лазеркоагуляцию в пределах пораженных участков: зоны неоваскуляризации, отека и кровоизлияний. Эффективность коагуляции нужно контролировать с помощью флюоресцентной ангиографии (ФАГ) [204].

При обширных изменениях, выраженной пролиферации применяют панретинальную лазеркоагуляцию по всему глазному дну. Особенно тщательно должна подвергаться коагуляции центральная часть сетчатки. Коагуляты наносят во всех зонах кровоизлияний, отека, экссудации, начавшейся пролиферации. Необходимо провести и паравазальную коагуляцию, включая зону сосудистых аркад, где необходимо использовать сниженную мощность лазера и максимально уменьшенный диаметр коагулята. Особенно четко нужно действовать при проведении парамакулярной коагуляции, с тем чтобы не повредить фовеолярную зону и папилломакулярный пучок. Лечение следует проводить в несколько этапов и под контролем ФАГ.

Аргоновая лазерная коагуляция (АЛК) сетчатки является очень эффективным методом борьбы с неоваскуляризацией. В зоне коагуляции новообразованные сосуды запустевают, прекращается рост новых сосудов. Закрытие новообразованных сосудов, являющихся основной причиной рецидивирующих геморрагий, приводит к прекращению кровоизлияний как в сетчатку, так и в СТ. Паравазальная АЛК снижает венозный застой и способствует исчезновению отеков сетчатки. Особенно эффективно лазерное лечение при макулярном отеке. Своевременная парамакулярная и паравазальная АЛК снимает отек и существенно повышает остроту зрения.

Закрытие новообразованных сосудов, ликвидация венозного застоя, образование в области коагуляции сосудистых шунтов между сетчаткой и хориоидеей способствуют ускорению кровотока, улучшению оксигенации и исчезновению ацидоза, прекращается рост фиброзной ткани. Своевременно проведенная панретинальная АЛК приводит к стабилизации процесса и является эффективной профилактикой ОС.

Значительные кровоизлияния, наличие плотных пролифератов, помутнение хрусталика затрудняют, а иногда делают невозможной проведение лазеркоагуляции. При выраженных тракциях на сетчатку со стороны СТ, при активной неоваскуляризации лазеркоагуляция противопоказана, так как может вызвать тяжелые осложнения: кровоизлияния, ОС, усиление пролиферации.

Витрэктомия показана при массивных, длительно нерассасывающихся кровоизлияниях, при отслойке сетчатки, захватывающей макулярную зону. Кровоизлияние на лучшем или единственном глазу, так же как и двусторонний гемофтальм, является показанием к срочной витрэктомии [55, 56, 83]. Тракционная ОС, если она не захватывает макулу, не является показанием для срочной хирургии. Динамическое наблюдение, лазерное и консервативное лечение позволяют во многих случаях стабилизировать процесс и сохранять высокие функции в течение многих лет [90].

Срочная витрэктомия не показана в случае свежих кровоизлияний в СТ, если есть надежда на их рассасывание и проведение АЛК. Относительным противопоказанием для операции является выраженный рубеоз радужки. При тяжелой неоваскуляризации радужки от операции следует воздержаться. Противопоказанием к оперативному вмешательству является общее тяжелое состояние пациента. Для решения вопроса о тактике лечения, возможности проведения и выборе анестезии необходимы консультации эндокринолога, терапевта и анестезиолога.

Техника операции. Операция проводится через три склеротомических подхода в плоской части цилиарного тела с подшиванием инфузионной канюли. Если у больного имеется катаракта, ее удаление нужно начать после подшивания канюли, но без включения подачи инфузионной жидкости через малый роговичный или корнеосклеральный разрез методом лазерной или ультразвуковой факоэмульсификации [51]. Для того чтобы не расширять разрез, целесообразно имплантировать мягкую ИОЛ, вводя ее в капсульный мешок в сложенном состоянии. Необходимо обратить внимание на сохранение задней капсулы хрусталика и ПГМ. Интактные ПГМ и задняя капсула являются барьером для выхода в переднюю камеру вазопролиферативных факторов. При ее

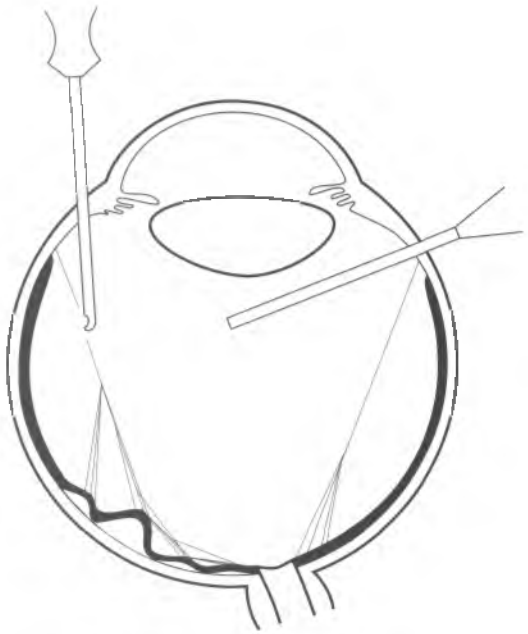

Рис. 9.4. *Удаление ЗГМ витреотомом*

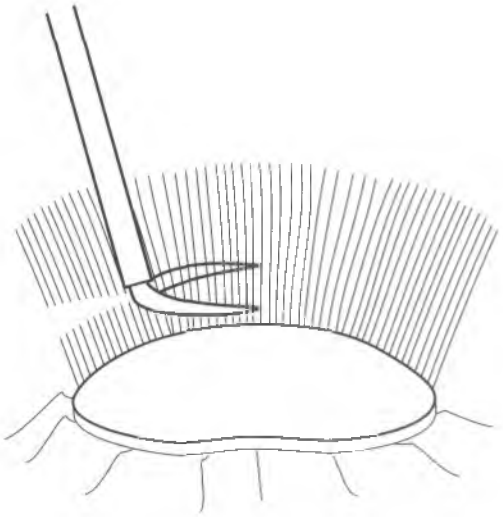

Рис. 9.5. *Рассечение фиброзной ЗГМ*

сохранности значительно снижается количество таких тяжелых осложнений, как неоваскулярная глаукома и ретролентальная неоваскуляризация.

После того как имплантирована ИОЛ и произведена герметизация роговичного разреза, необходимо открыть подачу инфузионной жидкости и сделать еще два прокола через склеру и плоскую часть цилиарного тела для введения активного и пассивного инструментов. Удаление передних слоев СТ не имеет особенностей, тактика удаления задних отделов зависит от конфигурации СТ. При полной отслойке ЗГМ она смещена вперед, расположена во фронтальной плоскости и подвижна в передне-заднем направлении. В ЗГМ имеется овальное отверстие, соответствующее границе бывшего сращения с ДЗН (кольцо Вейса). Через это отверстие полости СТ перед ЗГМ и позади нее сообщаются. Удаление ЗГМ в этих случаях проходит достаточно легко, не создавая заметных тракций на сетчатку [82].

В тех случаях, когда ЗГМ связана с ДЗН и СТ имеет коническую конфигурацию, передняя и задняя полости не сообщаются. ЗГМ напряжена и оказывает тракционное действие на сетчатку. Позади ЗГМ может скапливаться значительное количество взвешенной крови. Для того чтобы избежать выхода крови в передние отделы глаза, предупредить развитие эритроцитарной глаукомы, в ЗГМ витреотомом делается небольшое отверстие, через которое витреотом проводится за мембрану, и путем включения аспирации кровь из ретровитреальной полости вымывается.

Удаление ЗГМ должно проводиться без усиления тракций при высокой частоте резания и низкой аспирации (**рис. 9.4**). Расширяя во все стороны уже образованное отверстие, необходимо удалить мембрану максимально полно, оставив лишь узкую полоску на периферии и около ДЗН. При выраженной фиброваскулярной пролиферации удаление фиброзноизмененной мембраны у ДЗН следует проводить с предварительным ее рассечением ножницами (**рис. 9.5, 9.6**). Если при этом возникает кровотечение из новообразованных сосудов, то его необходимо остановить с помощью диатермокоагуляции (**рис. 9.7**).

Если ЗГМ сохраняет адгезию не только с ДЗН, но и с макулой и сосудистыми аркадами, конфигурация СТ напоминает широкий усеченный конус. Отслойка СТ в этих случаях ограниченная и довольно плоская. Образование отверстия в ЗГМ часто связано с определенными трудностями, особенно если есть ОС, так как при этом можно поранить сетчатку. Действовать нужно осторожно, максимально умень-

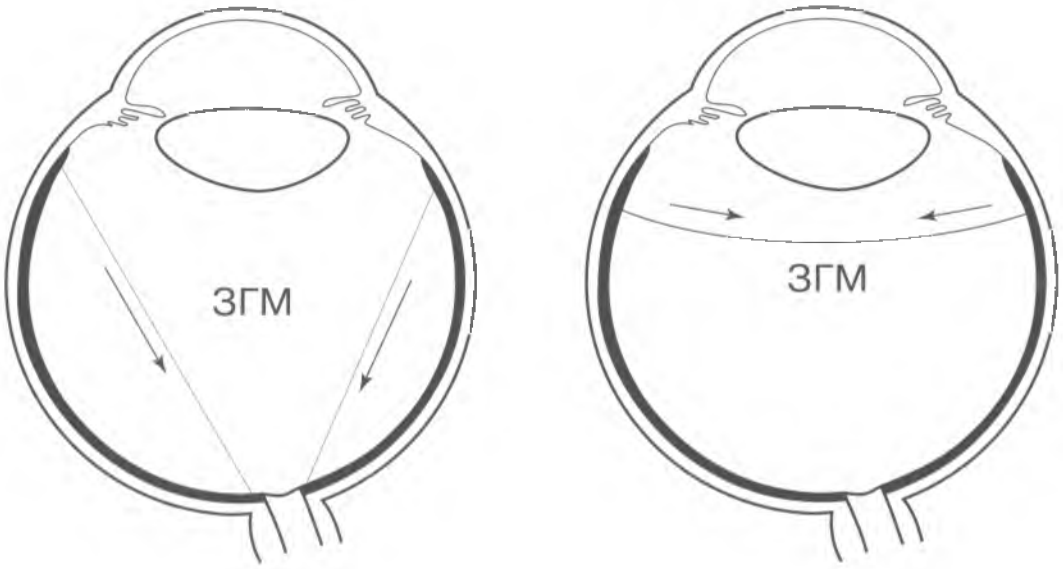

Рис. 9.9. *Перпендикулярные тракции на сетчатку*

Рис. 9.10. *Тангенциальные тракции на сетчатку*

Рис. 9.11. *Рассечение ЭРМ с помощью витреальных ножниц*

перпендикулярно поверхности. При пилинге мембрана должна легко отходить от сетчатки. Если сетчатка начинает сдвигаться и образовывать складку, пилинг нужно немедленно прекратить. Дальнейшее отслоение следует проводить с помощью витреальных ножниц (**рис. 9.11**).

В тех случаях, когда эпиретинальные мембраны тесно спаяны с сетчаткой, их выделение может привести к разрыву сетчатки. Для того чтобы снять тангенциальные тракции, плоскостные мембраны необходимо рассечь на отдельные небольшие сегменты. В процессе фиброза мембрана, сокращаясь, собирает сетчатку в складки. Первый разрез мембраны микровитреальным ножом необходимо произвести между складками (**рис. 9.12**). Вся дальнейшая сегментация мембраны выполняется с помощью прямоугольных витреальных ножниц. Проведя браншу ножниц через разрез под мембрану, производят первое рассечение. Расслаивая мембрану и сетчатку там, где это возможно, рассекают мембрану на отдельные сегменты (**рис. 9.13**).

Расслоение и рассечение мембраны должно проводиться очень осторожно. Слишком активные действия могут привести к повреждению сетчатки. В процессе сегментации могут возникнуть кровотечения из сосудов сетчатки при ее повреждении или из новообразованных сосудов мембраны. Риск повреждения сетчатки существенно снижается, если проводить отслоение и сегментацию мембраны с использованием ПФОС (**рис. 9.14**). Введенное в по-

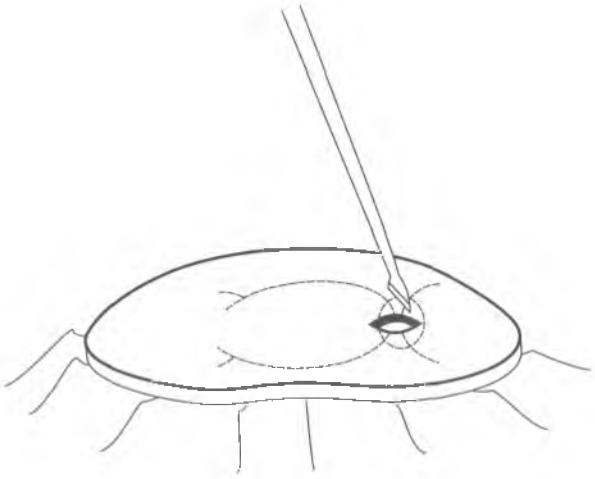

Рис. 9.12. *Начальный разрез ЭРМ витреальным ножом*

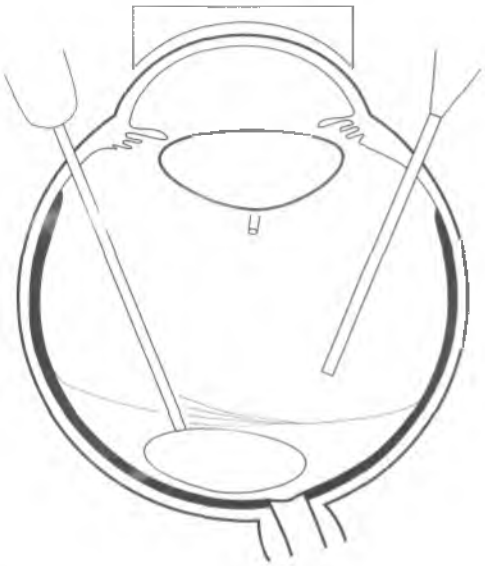

Рис. 9.14. *Введение ПФОС под ЭРМ*

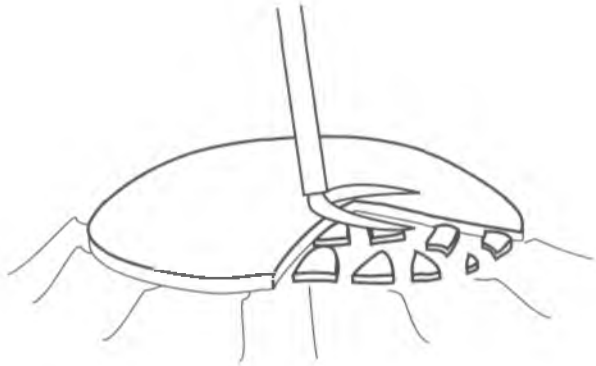

Рис. 9.13. *Сегментация ЭРМ*

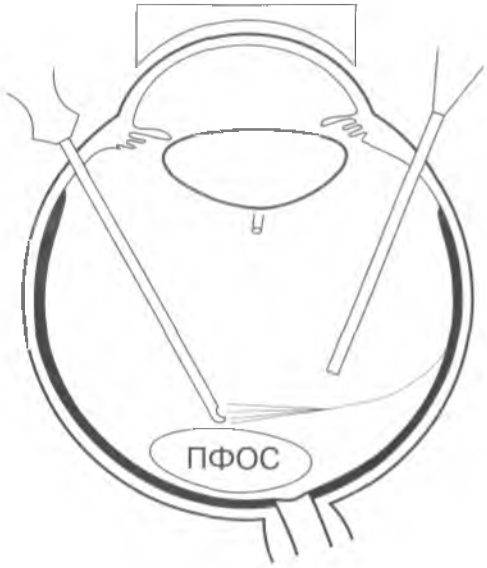

Рис. 9.15. *Удаление ЭРМ витреотомом после ее отслоения от сетчатки*

лость СТ в количестве 1,5-2,0 мл ПФОС своим весом расправляет сетчатку и прижимает ее к хориоидее. Сетчатка становится менее подвижной, деламинация и сегментация мембраны проходят легче и безопаснее. Кроме того, сдавливая стенки сосудов, ПФОС уменьшает опасность кровотечения (**рис. 9.15**). После удаления мембран и полной мобилизации сетчатки полость СТ заполняется ПФОС. Происходит расправление освобожденной от тракций сетчатки, и она прижимается к сосудистой оболочке [87, 168].

Наличие хорошего контакта между сетчаткой и хориоидеей позволяет провести панретинальную ЭЛК (**рис. 9.16**). При этом следует коагулировать все зоны неоваскуляризации. Три ряда плотно расположенных коагулятов должны окружать разрывы сетчатки. Необходимо провести коагуляцию между оставшимися фрагментами эпиретинальной мембраны, коагуляты

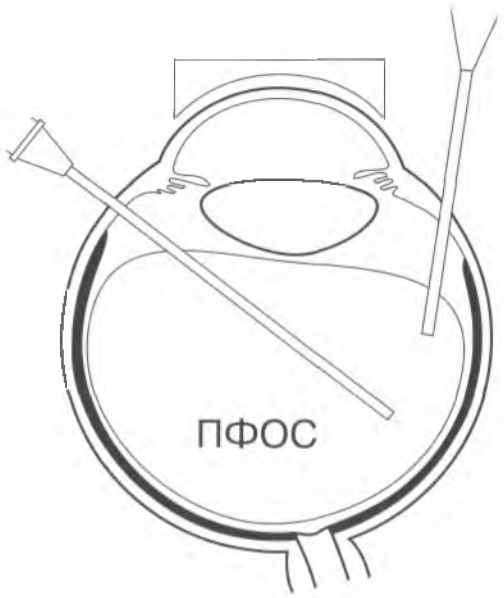

Рис. 9.16. *Проведение ЭЛК при заполнении витреальной полости ПФОС*

должны окружать все зоны атрофии и дегенерации сетчатки. В зоне ретинального отека и геморрагий следует выполнять паравазальную коагуляцию. Недопустима прямая коагуляция крупных сосудов, ДЗН, макулярной зоны и папилломакулярного пучка [8,10, 151].

В случаях, когда не было ОС, после завершения эндокоагуляции полностью удаляется ПФОС и вводится воздушно-газовая смесь. В тяжелых случаях необходимо, удаляя ПФОС, одновременно заполнить витреальную полость силиконом. Силикон может быть удален через 2-3 месяца, если сетчатка полностью прилежит, если в зоне разрыва или разрывов сформировались надежные хориоретинальные сращения и нет угрозы образования новых разрывов сетчатки.

Витреоретинальная хирургия в сочетании с лазерной коагуляцией сетчатки является высокоэффективным методом лечения диабетической ретинопатии. Витрэктомия, восстанавливая прозрачность, приводит к снижению тракций на сетчатку, особую важность при этом приобретает максимально полное удаление ЗГМ. Витрэктомия и ЭЛК создают условия для остановки пролиферативного процесса и не только улучшают функции глаза, но и позволяют сохранить их на долгие годы.

10

Пролиферативная витреоретинопатия

Клеточная пролиферация на структурах СТ и на поверхности сетчатой оболочки тесно связана с ее отслойкой. Несомненно, что не только деструкция СТ, но и ПВР во многих случаях является причиной образования разрывов сетчатки и ее отслойки [118, 187, 189].

Миграция клеток, оседающих в СТ и на сетчатке и дающих пролиферативный рост, может быть из разных источников. На начальных этапах могут мигрировать глиальные клетки при повреждении ВПМ сетчатки при отслойке СТ (**рис. 10.1**). Моноциты могут мигрировать в СТ при субклинических воспалениях цилиарного тела (**рис. 10.2**). В большом количестве мигрируют клеточные элементы при парспланитах и хориоретинитах [112, 200].

Образование разрыва и отслойки сетчатки в значительной степени стимулирует процесс ПВР. Через разрыв сетчатки в полость СТ начинают мигрировать клетки пигментного эпителия (**рис. 10.3**). Эти клетки способны к пролиферативному росту и выработке коллагена [78]. В отслоенной сетчатке, потерявшей связь с хориоидеей — основного поставщика кислорода,— развивается ацидоз. Гипоксия сетчатки увеличивает проницаемость гематоретинального барьера и способствует миграции не только клеточных элементов, но и факто-

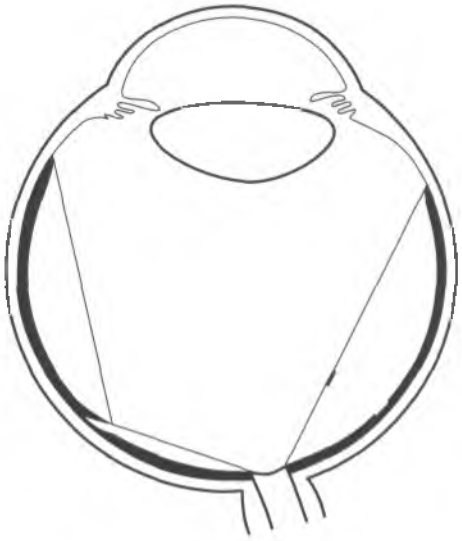

Рис. 10.1. *Частичные дефекты сетчатки при ЗОСТ*

Рис. 10.2. *Миграция клеток глии и моноцитов*

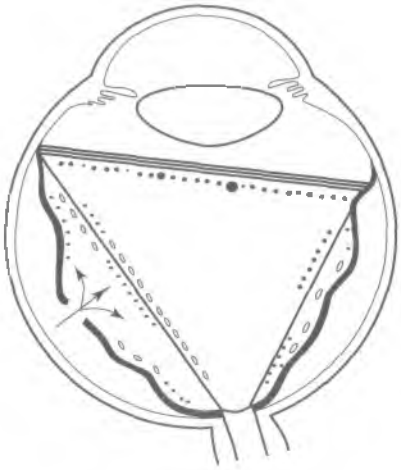

Рис. 10.3. *Миграция клеток пигментного эпителия, пролиферативный рост клеток*

ров роста (митогены, фибронектины, хемотраки и т.д.) [59, 109, 190, 196].

ПВР прогрессирует особенно бурно после неудачных операций. Распространяясь по сетчатке и ЗГМ, пролиферативная ткань, со временем подвергаясь фиброзу, начинает сокращаться, стягивая сетчатку в неподвижные, фиксированные складки. В результате дальнейшего фиброза складки сетчатки подтягиваются к центру, и сетчатка приобретает воронкообразную конфигурацию (**рис. 10.4**) [92, 127, 131].

Ретинальное общество США предложило в 1983 году клиническую классификацию ПВР, в соответствии с которой выделяют 4 стадии ПВР по состоянию сетчатки и СТ:

Рис. 10.4. *Фиброзные изменения, продукция клетками коллагена*

Стадия А — минимальные проявления ПВР — сетчатка отслоена, при биомикроскопии определяются частицы пигмента в СТ, на сетчатке нет фиксированных складок (**рис. 10.5**).

Стадия В — умеренная ПВР. На сетчатке имеется складчатость, сосуды на складках извитые, края разрывов завернуты (**рис. 10.6**).

Стадия С — выраженная ПВР, характеризуется наличием фиксированных складок и делится на 3 подстадии:

С-1 — фиксированные складки распространяются на ширину 3 часовых меридианов (на 1/2 окружности) (**рис. 10.7**);

С-2 — фиксированные складки шириной на 6 часовых меридианов (на 1/2 окружности) (**рис. 10.8**);

С-3 — ПВР с фиксированными складками сетчатки в меридианах 9 часов (3/4 окружности) (**рис. 10.9**).

Стадия D, или массивная ПВР — фиксированные складки сетчатки распространяются на все 4 квадранта. Делится так же, как и С, на 3 подстадии:

D-1 — складки сетчатки, занимая 4 квадранта, сходятся к ДЗН, напоминая широкую воронку (**рис. 10.10**);

D-2 — конфигурация отслойки сетчатки напоминает воронку, но более узкую, чем D-1. Складки не закрывают ДЗН (**рис. 10.11**);

D-3 — воронкообразная отслойка сетчатки. Складки сужаются к центру и срастаются. ДЗН не офтальмоскопируется (**рис. 10.12**).

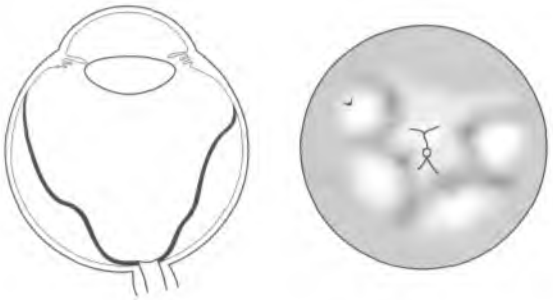

Рис. 10.5. *Стадия А. Отслойка сетчатки в виде пузырей, нет фиксированных складок*

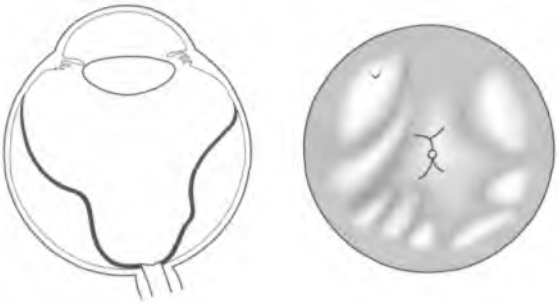

Рис. 10.6. *Стадия В. Единичные складки сетчатки*

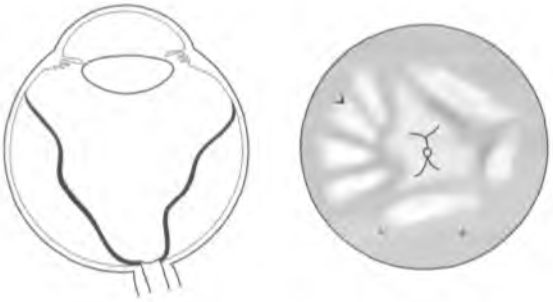

Рис. 10.7. *Стадия С-1. Фиксированные складки сетчатки на протяжении трех часовых меридианов (1/4 окружности)*

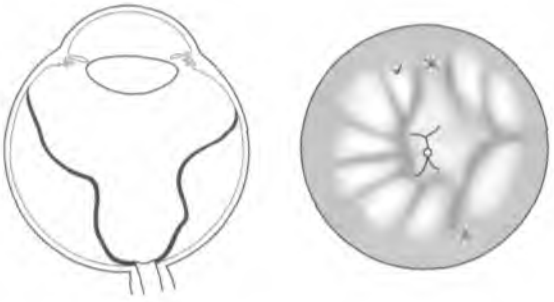

Рис. 10.8. *Стадия С-2. Фиксированные складки на 1/2 окружности*

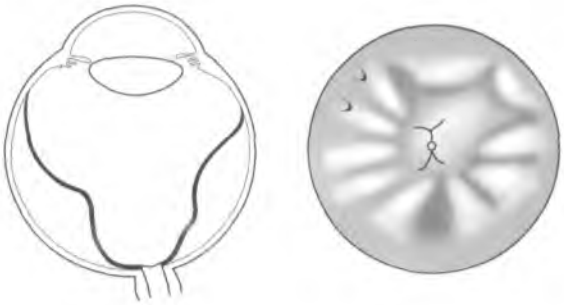

Рис. 10.9. *Стадия С-3. Фиксированные складки сетчатки на 3/4 окружности*

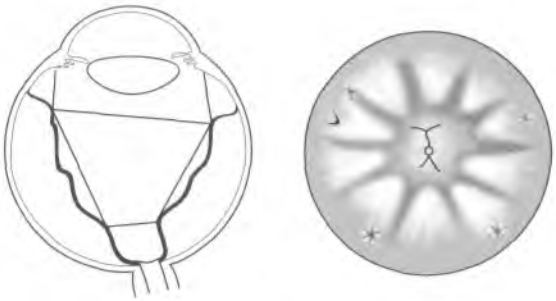

Рис. 10.10. *Стадия Д-1. Фиксированные складки по всему глазному дну*

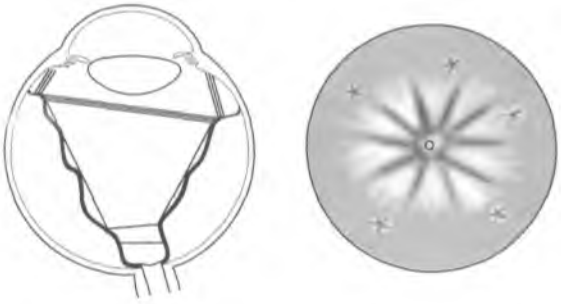

Рис. 10.11. *Стадия Д-2. Воронкообразная отслойка сетчатки*

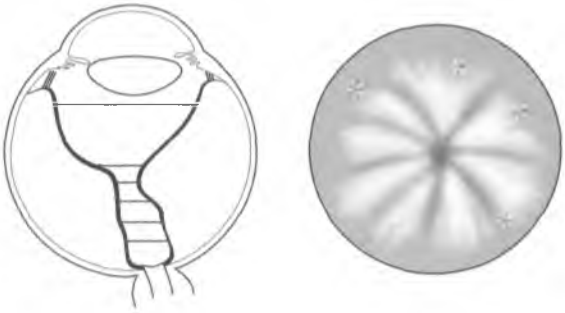

Рис. 10.12. *Стадия Д-3. Стягивание складок к центру, узкая воронкообразная ОС. Диск зрительного нерва не виден*

Рис. 10.13. *Передняя пролиферация, цилиоретинальная тракция*

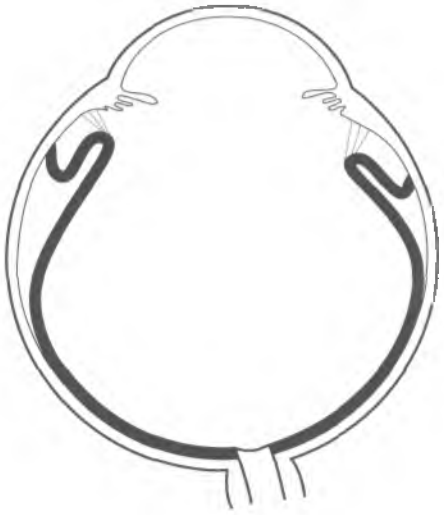

Рис. 10.14. *Цилиоретинальные тракции*

Эта классификация учитывает только изменения в заднем отделе глазного яблока. Однако очень часто ПВР захватывает не только изменения в ЗГМ, пролиферативный процесс в которой и определяет, в основном, деление на стадии, но и пролиферацию в ПГМ, у основания СТ и даже на задних волокнах цинновой связки (**рис. 10.13**).

Передняя ПВР развивается на крайней периферии сетчатки в области основания СТ в виде круговой мембраны, которая, начинаясь от цилиарного тела и задней поверхности радужки, прикрепляется к сетчатке позади зубчатой линии [159]. Эта мембрана образуется в результате пролиферативного роста клеток, осевших на ПГМ и задние зонулярные волокна хрусталика. Сокращаясь в результате фиброза, мембрана начинает подтягивать сетчатку вперед. В силу этих тракций формируется круговая складка преэкваториальной сетчатки. Особенно часто передняя ПВР встречается при афакии и артифакии (**рис. 10.14**).

Хирургическая тактика при ПВР зависит от стадии процесса. При стадии А можно провести либо пневморетинопексию, либо радиальное пломбирование, учитывая величину, расположение разрыва и опыт хирурга. В стадии В необходимо радиальное или секторальное пломбирование. При С-1 и С-2 хороший результат может быть достигнут проведением кругового вдавления. При стадии С-3 одного кругового вдавления может быть недостаточно, необходимо прибегать к комбинированному лечению, сочетая пломбирование с витрэктомией и удалением эпиретинальных мембран [16]. Все случаи стадии D требуют витреальной хирургии. Независимо от того, были или нет предшествующие операции пломбирования склеры, начинать нужно с витрэктомии и удаления преретинальных мембран [178]. Массивная преретинальная пролиферация не является противопоказанием к проведению операции. При воронкообразных ОС, при ПВР в стадии D-2 и D-3 операции возможны и должны проводиться, если процесс двусторонний, или если это единственный глаз, и если сохранено уверенное светоощущение.

Выраженная субретинальная плакоидная (пластинчатая) пролиферация может быть противопоказанием к проведению операции, особенно если второй глаз функционирует. То же самое относится к глазам, которые были несколько раз оперированы безуспешно, особенно если уже несколько раз проводились трансвитреальные операции (витрэктомия, мембранопилинг, введение силикона и т.д.). Значительная гипотония и начавшаяся субатрофия глазного яблока не являются противопоказаниями к операции. От операции следует воздержаться при выраженных воспалительных изменениях. В таких случаях необходимо провести активное противовоспалительное лечение.

ХИРУРГИЧЕСКАЯ ТАКТИКА

Удаление ранее наложенных пломб необходимо в тех случаях, если они не блокируют разрыв. Если рецидив ОС возник через несколько месяцев после успешной операции пломбирования, удаление пломбы нецелесообразно.

Катарактально измененный хрусталик, если он затруднит проведение операции, следует удалить. Предпочтение нужно отдать роговичному или корнеосклеральному подходу. При твердом ядре необходимо использовать лазерную или ультразвуковую факоэмульсификацию (**рис. 10.15**). Капсульный мешок должен быть сохранен, однако хрусталиковые массы нужно удалить максимально полно [51]. Предпочтительнее имплантировать ИОЛ с фиксацией в цилиарную борозду, так как задняя капсула хрусталика у этих больных часто изменена и требуется ее рассечение или даже иссечение (**рис. 10.16**). Сохранение капсульного мешка и имплантация ИОЛ необходимы потому, что в ряде случаев требуется длительная тампонада полости СТ силиконовым маслом, и в случае бескапсульной афакии возможен нежелательный выход силикона в переднюю камеру и контакт его с роговицей. По этой же причине следует сохранять ранее имплантированные ИОЛ.

Конечно, сохранение капсулы хрусталика и ИОЛ уменьшает хирургический обзор, затрудняет визуальный контроль за ходом операции на периферии. Однако применение панорамной оптики и эндоиллюминации, а также использование эндоскопии позволяет устранить этот недостаток.

Операции при ПВР проводятся также через 3 склеротомии. Если планируется широкая эндолазеркоагуляция, то склеротомии для введения инструментов следует располагать в диаметрально противоположенных меридианах (на 3 и 9 часах). Витрэктомия начинается с передних слоев, часто при ПВР имеется передняя отслойка СТ, и ПГМ легко удаляется вместе с передними слоями СТ. ЗГМ нередко может при выраженной полной ЗОСТ так сильно сдвигаться вперед, что удаляется витреотомом непосредственно вслед за ПГМ. С помощью витреотома можно удалить все структуры из полости СТ, если они не прилежат непосредственно к сетчатке и не спаяны с ней. Опасность

Рис. 10.15. *Факоэмульсификация*

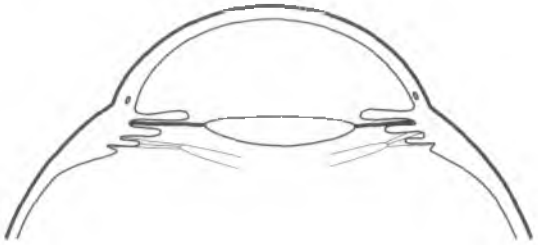

Рис. 10.16. *Имплантированная ИОЛ фиксирована в цилиарной борозде*

травмировать сетчатку на первых этапах невелика, так как она фиксирована преретинальными мембранами и не сдвигается при аспирации.

Трудности могут возникнуть при рассечении и удалении передних петель, формирующих круговую складку сетчатки. Мембрана, образовавшаяся в результате передней пролиферации, может быть рассечена по кругу с помощью витреальных ножниц или удалена витреотомом (**рис. 10.17**). Рассечение передних петель необходимо проводить под визуальным контролем с использованием широкоугольной оптики и склеральной компрессии (**рис. 10.18**).

Удаление эпиретинальных мембран методом мембранопилинга возможно, только если между мембраной и сетчаткой имеется лишь незначительная адгезия (**рис. 10.19**). В тех случаях, когда мембрана спаяна с сетчаткой очень прочно, чересчур активный пилинг может привести к разрыву сетчатки (**рис. 10.20**). Первым проявлением разрыва или надрыва сетчатки является появление кровотечения из сосудов сетчатки. Пилинг нельзя начинать от центра мембраны. Следует найти край и, захватив его пинцетом, начинать отделение мембраны, дви-

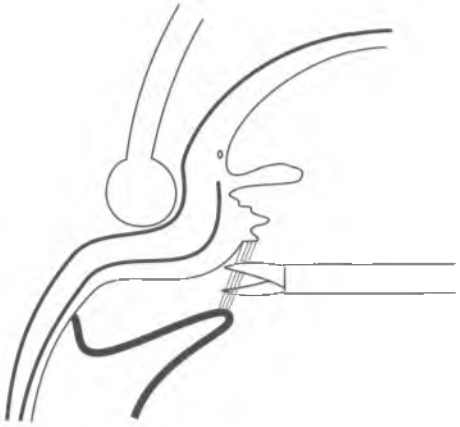

Рис. 10.17. *Рассечение цилиоретинальной мембраны при склеральной компрессии*

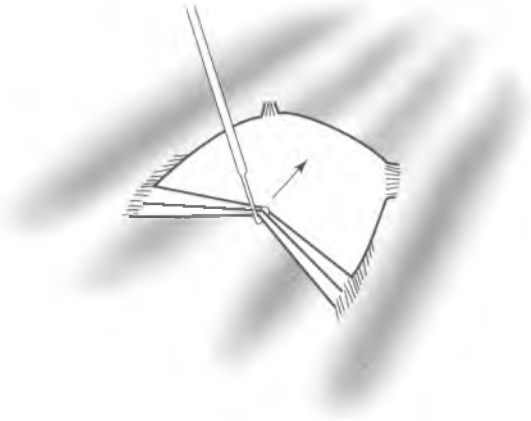

Рис. 10.19. *Мембранопилинг с помощью ретинального шпателя*

Рис. 10.18. *Удаление мембраны витреотомом с применением склеральной компрессии*

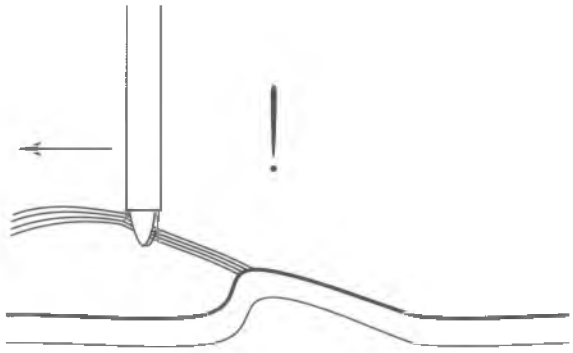

Рис. 10.20. *Образование складки сетчатки в процессе пилинга, пилинг должен быть прекращен*

гаясь параллельно сетчатке по направлению к центру мембраны (**рис. 10.21**). При этом сначала формируется складка мембраны, которая по мере расширения превращается в дупликатуру. При широкой мембране дупликатуру целесообразно формировать с разных сторон, постепенно приближаясь к центру. Полностью отделенную от сетчатки мембрану удаляют витреотомом [62].

Если мембрана прочно сращена с сетчаткой, необходимо рассечь ее с помощью ретинальных прямоугольных ножниц (**рис. 10.22**). Особенно легко можно проводить такие разрезы между складками сетчатки. В этих участках мембрана находится на некотором расстоянии от сетчатки, бранша ножниц легко проходит между мембраной и сетчаткой, и рассекать мембрану можно без особого риска ранить сетчатку (**рис. 10.23**). Значительно труднее отделять мембрану там, где она контактирует с сетчаткой. Однако и в этих участках имеются места, где можно отделить мембрану от сетчатки либо с помощью шпателя, либо браншей витреальных ножниц и рассечь мембрану. Действуя таким образом, можно постепенно сегментировать большую эпиретинальную мембрану, собирающую сетчатку в складки, на отдельные мелкие сегменты. Те сегменты, которые плот-

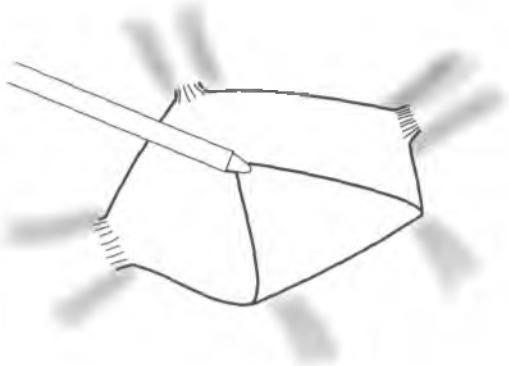

Рис. 10.21. *Мембранопилинг с помощью пинцета*

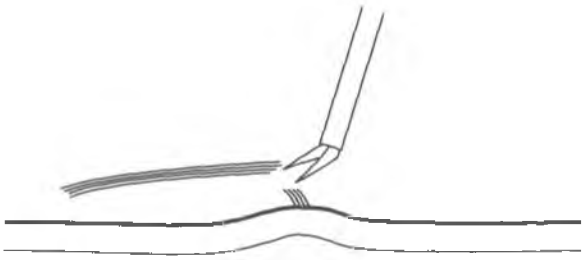

Рис. 10.22. *Отсечение мембраны с помощью ножниц*

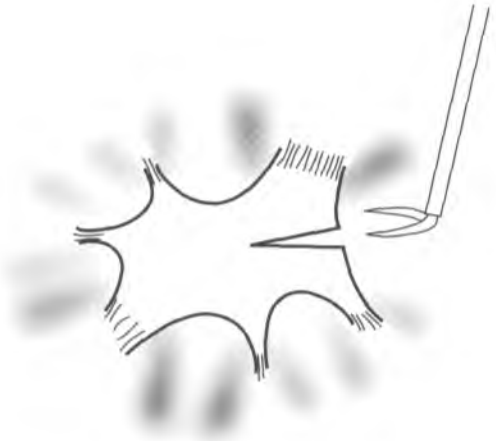

Рис. 10.23. *Рассечение эпиретинальной мембраны с помощью ножниц*

но сращены с сетчаткой, удалять не следует из-за риска разрыва сетчатки.

В первую очередь необходимо освободить от мембран центральную часть сетчатки. Пос-

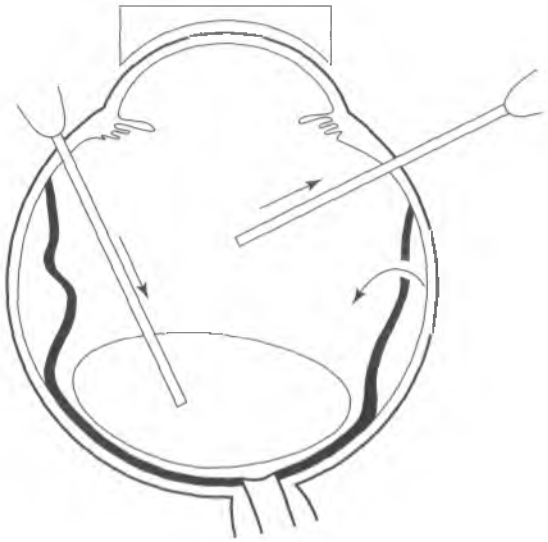

Рис. 10.24. *Введение ПФОС при одновременной аспирации жидкости над ПФОС*

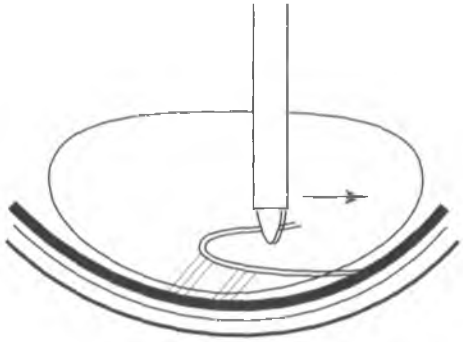

Рис. 10.25. *Пилинг мембраны в среде ПФОС*

ле того как ликвидированы грубые тракции на сетчатку вокруг ДЗН и в зоне сосудистых аркад, необходимо ввести жидкое ПФОС, под действием которого освобожденная от тракций сетчатка расправляется и прижимается к хориоидее (**рис. 10.24**). Расслоение, рассечение мембран, мембранопилинг с применение ПФОС значительно облегчаются. Прижимая сетчатку, ПФОС придерживает ее и делает менее подвижной, работает как «третья рука» (**рис. 10.25**). ПФОС помогает выявить те участки сетчатки, которые еще не освобождены от тракций и не прилегают под его действием [148, 174].

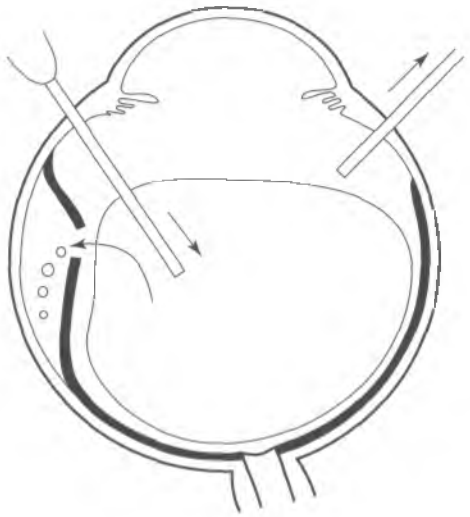

Рис. 10.26. *Подтекание ПФОС под сетчатку из-за ее ригидности в зоне разрыва*

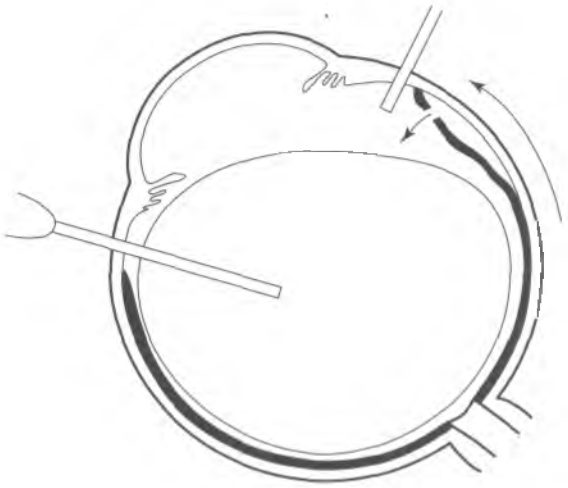

Рис. 10.28. *Ротация глазного яблока при заполнении витреальной полости ПФОС*

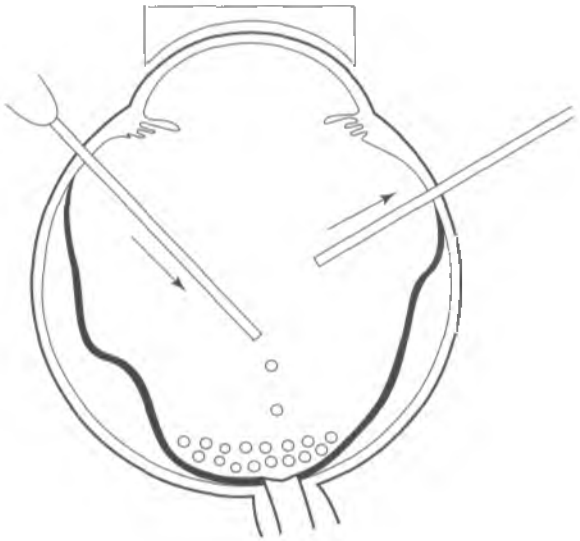

Рис. 10.27. *Введение ПФОС в виде отдельных капель, канюля далеко от сетчатки*

Введение ПФОС целесообразно проводить дробно, вначале нужно ввести 0,75-1,0 мл. По мере увеличения участков, свободных от эпиретинальных мембран, нужно довести количество введенного ПФОС до 1,5-2,0 мл и вновь продолжать рассечение и удаление мембран. Дробное введение ПФОС способствует более равномерному действию на еще не освобожденную сетчатку и снижает риск ее повреждения под тяжестью ПФОС. Кроме того, частичное заполнение полости СТ позволяет раздельно работать в двух разных средах. В среде ПФОС можно действовать пинцетом, ножницами и шпателем. Выше его уровня в среде инфузионной жидкости можно работать витреотомом, удаляя остатки СТ, отсепарованные эпиретинальные мембраны, отсеченные тяжи — все это всплывает на поверхность ПФОС [7, 43].

Постепенное введение ПФОС снижает опасность затекания этой жидкости под сетчатку через разрыв (**рис. 10.26**). В процессе удаления мембран на периферии необходимо следить, чтобы зона разрыва сетчатки была всегда выше уровня ПФОС. Это очень важно до тех пор, пока края разрыва натянуты в результате тракции. Если все мембраны и тяжи в зоне разрыва удалены, сетчатка подвижна и легко прилегает к сосудистой оболочке, риск проникновения ПФОС под сетчатку ликвидируется.

После полного снятия всех тракций на сетчатку витреальная полость заполняется ПФОС полностью. При введении ПФОС необходимо выполнять определенные условия. Начинать введение нужно у ДЗН, все последующие дополнения необходимо производить внутрь уже введенного объема, чтобы избежать дробления ПФОС (**рис. 10.27**). Инфузионная система в процессе введения должна быть перекрыта.

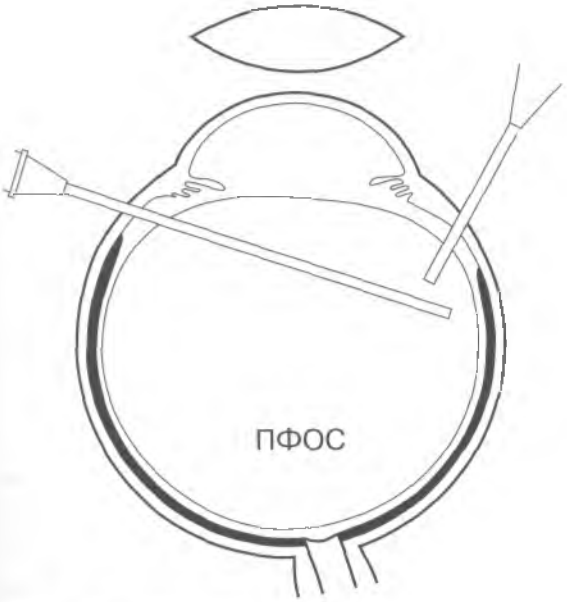

Рис. 10.29. *ЭЛК крайней периферии*

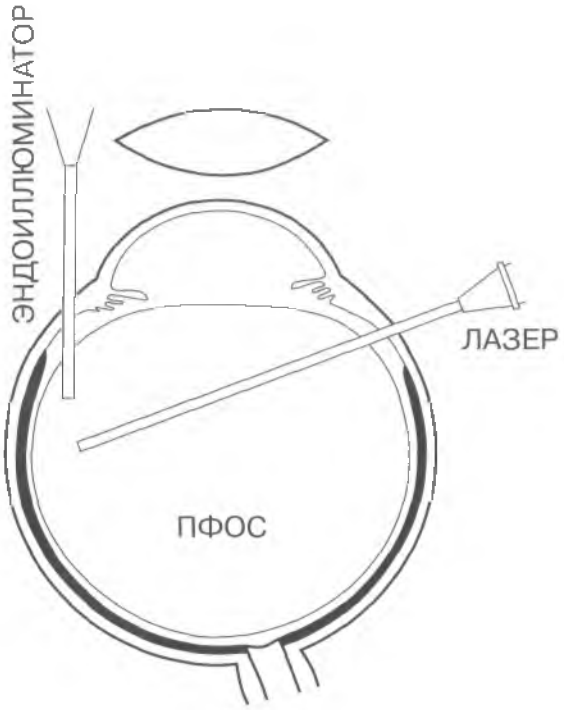

Рис. 10.30. *ЭЛК проводится через первую склеротомию*

В ходе инъекции ПФОС для поддержания ВГД в пределах нормы должна проводиться аспирация жидкости над уровнем ПФОС. Необходимо постоянно следить за тем, чтобы разрыв сетчатки (хотя бы один, если их несколько) находился выше уровня ПФОС и чтобы через него СРЖ могла свободно уходить из-под сетчатки (**рис. 10.28**).

ЭЛК сетчатки проводится непосредственно после заполнения глаза ПФОС. Световод вводят через один из разрезов склеры. Прежде всего коагуляцию необходимо сделать в области разрыва сетчатки. Коагуляты наносят по краю разрыва в несколько рядов. Во многих случаях коагуляцию следует провести по всей периферии сетчатки на 360°, нанося коагуляты в 3-4 ряда (**рис. 10.29**). Вначале коагулируют сетчатку на 180° по окружности (**рис. 10.30**), затем лазерный световод проводят через второй, противоположный операционный разрез и коагулируют вторую половину (**рис. 10.31**). Особую осторожность нужно проявлять, проводя коагуляцию на 3 и 9 часах, с тем чтобы не повредить задние длинные цилиарные артерии и нервы. ЭЛК выполняют также во всех зонах, где были оставлены сегменты

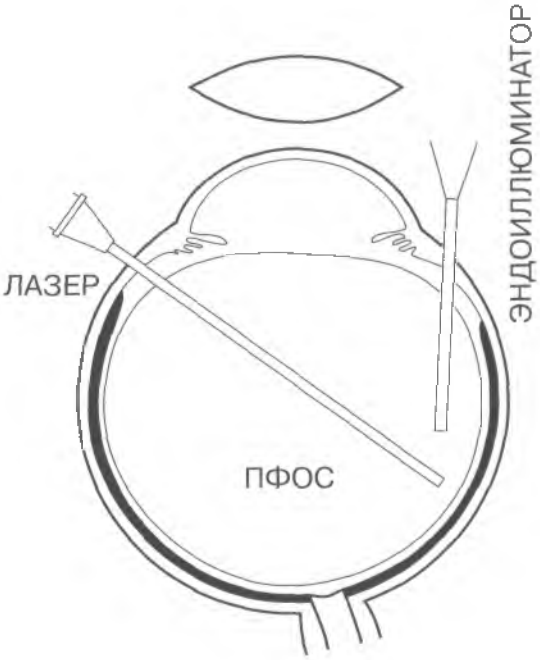

Рис. 10.31. *ЭЛК проводится через вторую склеротомию*

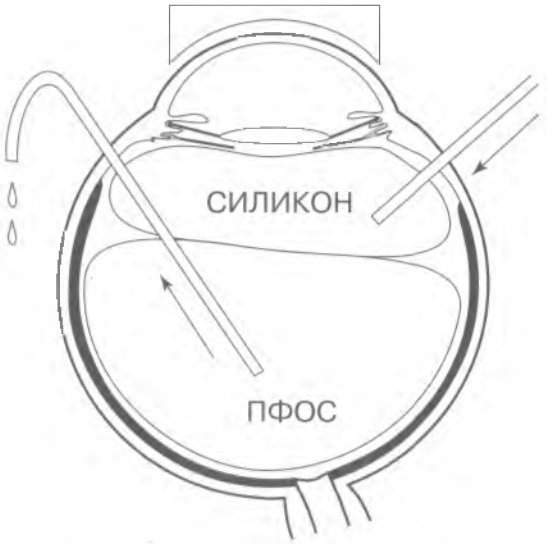

Рис. 10.32. *Замена ПФОС на силиконовое масло*

Рис. 10.33. *Аспирация последних капель ПФОС*

эпиретинальных мембран, где произошли кровотечения или возникли ятрогенные дефекты сетчатки. Все участки выраженной дистрофии сетчатки также должны быть окружены коагулятами. ЭЛК крайней периферии следует проводить с использованием широкоугольной приставки. Кроме того, необходимо проводить компрессию склеры для улучшения визуализации.

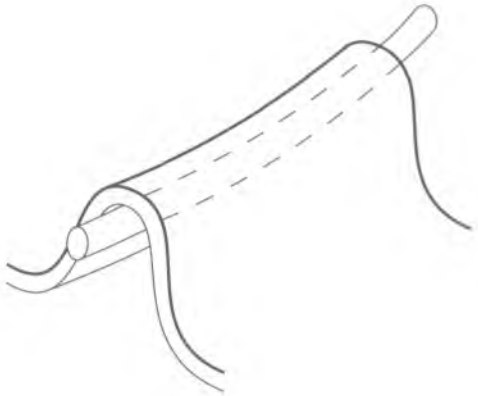

Рис. 10.34. *Субретинальный пролиферат в виде тяжа*

В тех случаях, когда планируется длительная тампонада полости СТ, обычно используют силиконовое масло, поэтому, завершая операцию, необходимо произвести еще одну замену. Нужно ввести силикон и аспирировать ПФОС. Через одну склеротомию в полость СТ проводят канюлю для введения силикона в ретролентальное пространство, в другую склеротомию — Г-образную канюлю, которую направляют к заднему полюсу глаза, и через нее аспирируют ПФОС. Аспирацию и инъекцию нужно делать синхронно и адекватно, так, чтобы ВГД оставалось постоянным и было в пределах нормы. Надо учитывать, что силикон, имеющий большую вязкость, вводится медленно, а значительно более текучее ПФОС удаляется легче и быстрее. Поэтому определяющим является введение силиконового масла, а аспирация ПФОС должна определяться скоростью введения силикона (**рис. 10.32**).

В ходе проведения этого этапа операции необходим строгий контроль за положением канюль. В самом начале введения силикона инъекционная канюля должна располагаться в передних отделах полости СТ, и только после введения некоторого количества силикона она может быть смещена к центру. Важно, чтобы конец канюли все время находился внутри силиконовой капли.

Аспирационная канюля, введенная внутрь ПФОС, по мере его удаления все время должна приближаться к ДЗН. Контроль за положением этой канюли должен быть особенно строгим, когда удаляются последние мелкие капли ПФОС, находящиеся на поверхности сетчатки

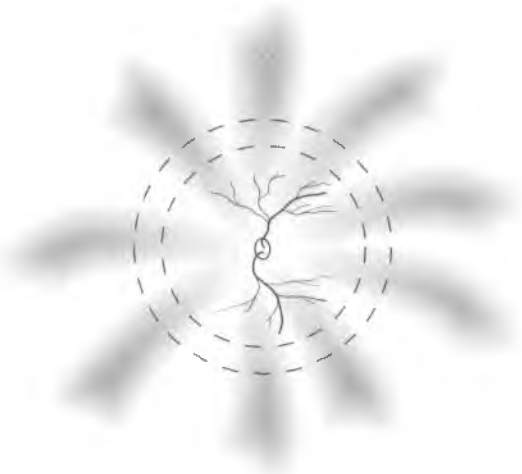

Рис. 10.35. *Кольцевой субретинальный пролиферат*

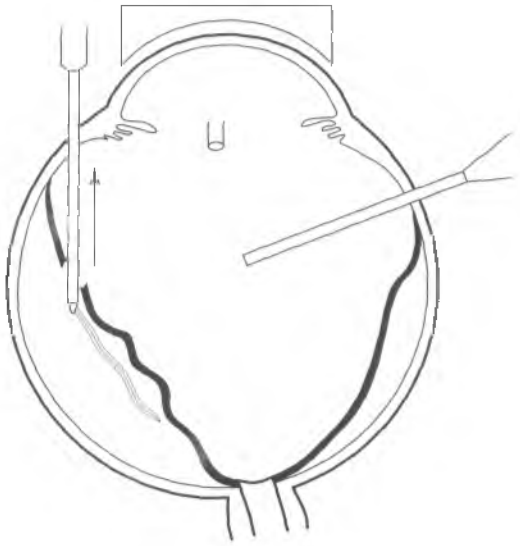

Рис. 10.37. *Удаление субретинального пролиферата пинцетом через разрыв сетчатки*

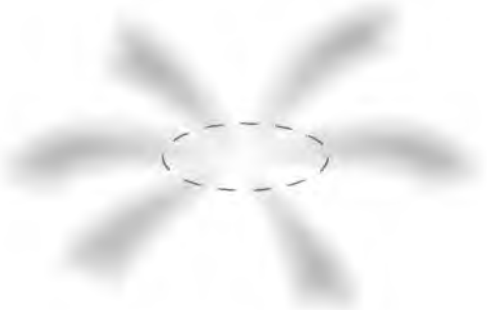

Рис. 10.36. *Сетчатка подтянута к субретинальному пролиферату*

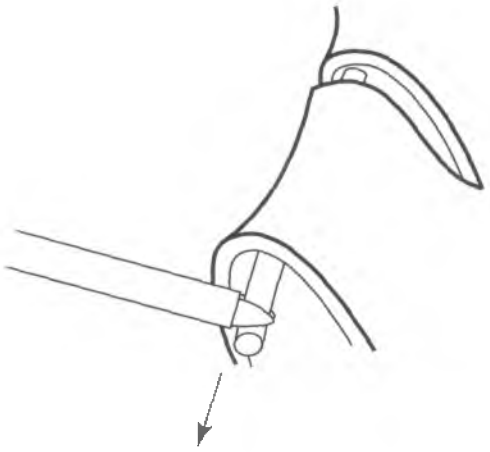

Рис. 10.38. *Извлечение фрагментированного тяжа из-под сетчатки через ретинотомию*

или ДЗН. Именно поэтому нужна Г-образная канюля, аспирационное отверстие которой направлено в сторону и может быть подведено к капле сбоку (**рис. 10.33**). Риск засасывания сетчатки при этом сводится к минимуму. Вводя силикон, необходимо стремиться к тому, чтобы он максимально заполнил полость СТ [27, 44, 95].

При ПВР иногда встречаются и субретинальные пролифераты различной формы (**рис. 10.34**). Тяжи могут быть в виде кольца (**рис. 10.35**), а иногда, разветвляясь, могут принимать древовидную форму. Субретинальные пролифераты, стягивая сетчатку, поднимают ее, собирают в складки, препятствуя прилеганию (**рис. 10.36**). В некоторых случаях небольшие субретинальные пролифераты можно удалить или через разрыв сетчатки, если он расположен недалеко от пролиферата (**рис. 10.37**), или через специально

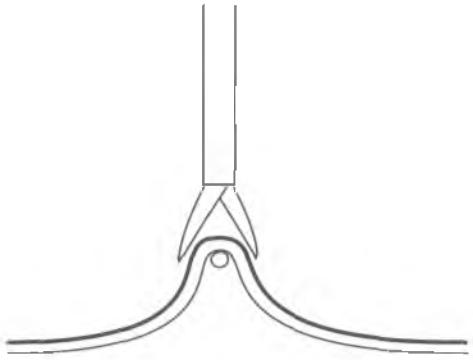

Рис. 10.39. *Рассечение субретинального тяжа через сетчатку*

Рис. 10.40. *Уплощение сетчатки после рассечения тяжа*

сделанную ретинотомию (**рис. 10.38**). Большие субретинальные тяжи необходимо рассечь, с тем чтобы снять тракции и добиться расправления складок (**рис. 10.39, 10.40**). Рассечение субретинальных тяжей возможно или через существующий разрыв сетчатки, или через специально для этого сделанную ретинотомию. После рассечения субретинального тяжа, когда сетчатка расправится, зону ретинотомии необходимо окружить очагами лазеркоагуляции.

Иногда полное удаление эпиретинальных и субретинальных тракций не приводит к устранению фиксированных складок сетчатки, которая остается натянутой (**рис. 10.41**). Это происходит в результате либо ущемления ее в ране (при дренаже СРЖ), либо из-за ретинального укорочения (**рис. 10.42**). В этих случаях приходится прибегать к послабляющей ретинотомии, которая в зависимости от степени ретинальных изменений может быть сравнительно небольшой, требующей проведения лишь ЭЛК (**рис. 10.43**) [163]. В тех случаях, когда используется широкая ретинотомия (**рис. 10.44**) (вплоть до круговой), возникает необходимость фиксировать края сетчатки рети-

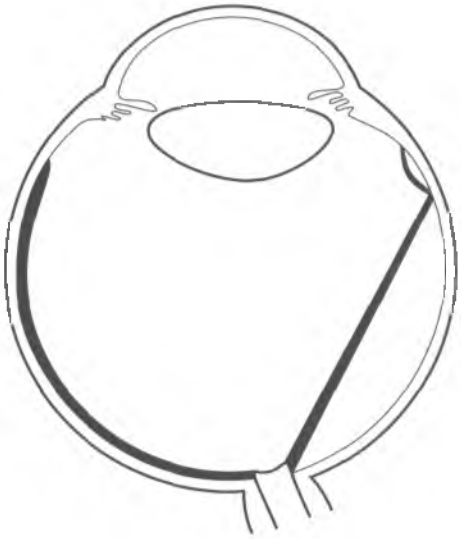

Рис. 10.41. *Укорочение сетчатки, связанное с ее ущемлением в ране*

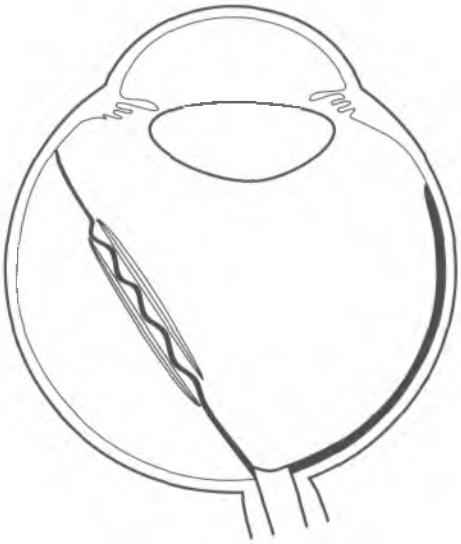

Рис. 10.42. *Укорочение сетчатки, связанное с эпиретинальным и субретинальным фиброзом*

Рис. 10.43. *Послабляющая ретинотомия*

Рис. 10.45. *Ретинальный гвоздь*

Рис. 10.44. *Широкая ретинотомия*

Рис. 10.46. *Ретинальный гвоздь с прокладкой*

нальными гвоздями (**рис. 10.45**) [135]. Эффективность применения ретинальных гвоздей возрастает, если использовать специальные эластичные прокладки (**рис. 10.46**), изготавливаемые из сополимера коллагена. Применение прокладок прижимает сетчатку более эластично, увеличивает площадь давления, уменьшает количество гвоздей, необходимых для закрытия больших разрывов или ретинотомий (**рис. 10.47**) [24].

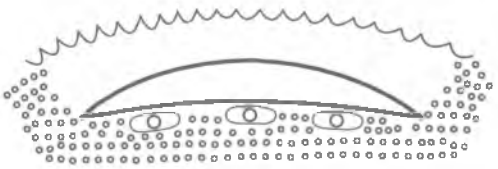

Рис. 10.47. *Край сетчатки после ретинотомии фиксирован ретинальными гвоздями и ЭЛК*

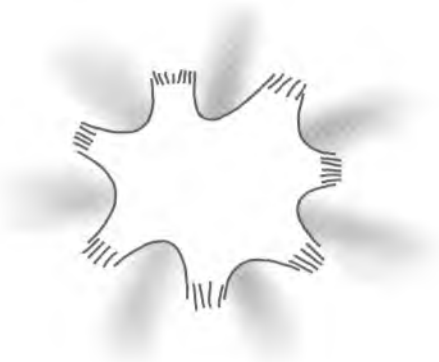

Рис. 10.48. *Эпимакулярная мембрана, складки сетчатки*

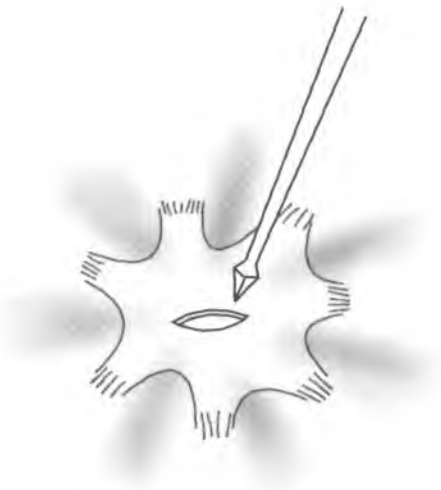

Рис. 10.49. *Рассечение мембраны витреоретинальным ножом*

ЭПИМАКУЛЯРНАЯ МЕМБРАНА

Одним из проявлений ПВР является формирование эпимакулярных мембран. Их появление связано с пролиферативным ростом клеток глии (астроциты, клетки Мюллера), который может быть вызван повреждением ВПМ сетчатки. Эпимакулярные мембраны могут развиться после увеитов, парспланитов, травм, витреоретинальных операций (витрэктомия, циркляж и т.д.). Возможно идиопатическое течение, которое связывают с острой ЗОСТ, в результате которой может образоваться дефект в ВПМ сетчатки. Сокращаясь, мембрана стягивает сетчатку, образуя радиальные складки (**рис. 10.48**). Нередко складчатость сопровождается отеком макулярной области. Все это значительно снижает остроту зрения [121, 133, 173].

Лечение эпимакулярных мембран хирургическое, и заключается в проведении витрэктомии и удалении мембраны. Проводя витрэктомию, нужно помнить, что часто, несмотря на ЗОСТ, ЗГМ может сохранять связь с макулярной зоной, и усиление тракций в ходе удаления ЗГМ может быть причиной разрывов в фовеолярной зоне. Обычно удаление мембраны возможно с помощью пилинга. Одноразовым витреальным микроножом выполняют разрез мембраны в центре (**рис. 10.49**). Его необходимо проводить между складок сетчатки там, где между мембраной и сетчаткой есть зазор. Захватив витреальным пинцетом край разреза, производят пилинг в направлении от центра к краю (**рис. 10.50**). Мембрана при этом разрывается и удаляется. Если в ходе

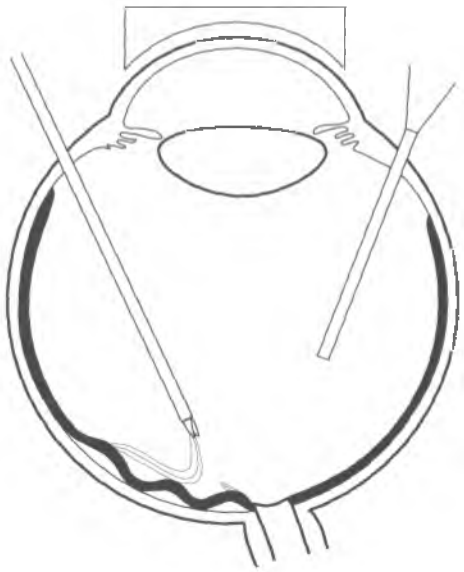

Рис. 10.50. *Удаление эпимакулярной мембраны пинцетом*

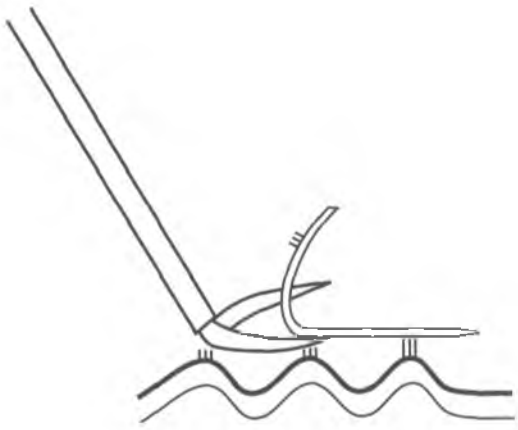

Рис. 10.51. *Отсечение мембраны от сетчатки*

пилинга обнаружатся прочные сращения мембраны с сетчаткой, необходимо использовать прямоугольно изогнутые витреальные ножницы для окончательного отделения мембраны от сетчатки (**рис. 10.51**). Небольшие мембраны или их фрагменты можно удалять из глаза пинцетом. Если мембрана большая, то после ее отделения от сетчатки окончательное удаление следует производить витреотомом [86, 143]. Удаление эпимакулярной мембраны может повысить остроту зрения в 2-2,5 раза.

ОС так или иначе всегда связана с пролиферативным процессом. Развитие пролиферации формирует неподвижные складки сетчатки и постепенно приводит к воронкообразной конфигурации всего витреоретинального комплекса. Витрэктомия в сочетании с мембранопилингом, сегментацией и деламинацией эпиретинальной мембраны (ЭРМ), тампонада с помощью ПФОС и силикона позволяют получать положительные результаты даже в очень тяжелых случаях.

Чаще всего эти сравнительно сложные вмешательства проводятся на единственных глазах. Следует помнить, что восстановление функций находится в прямой зависимости от сроков заболевания. В запущенных случаях можно получить зрение лишь в несколько сотых или даже тысячных.

11

Гигантский разрыв

Разрывы сетчатки, которые занимают больше чем один квадрант, принято называть гигантскими (**рис. 11.1**). Начавшись одним или несколькими небольшими разрывами сетчатки на крайней периферии, расширяясь и сливаясь, разрывы стремительно (за 3-4 дня) могут превратиться в один большой разрыв, занимающий 90, 180 и даже 270°. Такие разрывы встречаются при миопии высокой степени, подвывихе хрусталика, после травм и оперативных вмешательств. Во многих случаях несомненно влияние наследственных факторов [192].

Различают гигантские разрывы и отрывы от зубчатой линии. Отличие заключается в том, что при разрыве край сетчатки находится на некотором расстоянии от зубчатой линии. Разницы в тактике лечения или хирургической технике нет. Край отрыва или разрыва имеет тенденцию закручиваться внутрь (инверсия). Чем больше разрыв, тем более выраженной бывает инверсия (**рис. 11.2**) [113, 125].

Тактика лечения зависит от величины и локализации разрыва, от степени ПВР. В тех случаях, когда величина разрыва не превышает 90°, можно получить хороший результат,

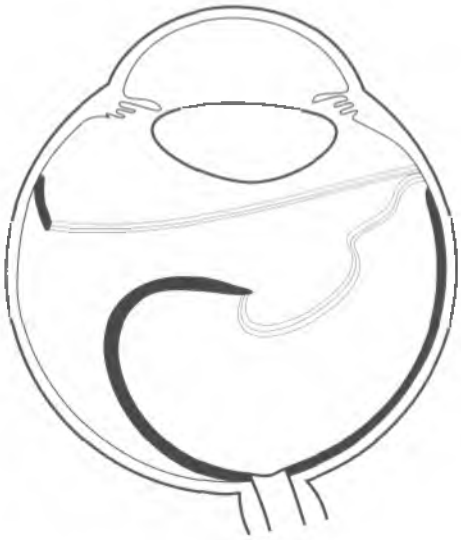

Рис. 11.1. *Образование гигантского разрыва*

используя метод секторального пломбирования склеры. При разрывах больше 90° необходимо проводить витрэктомию, расправление сетчатки при помощи ПФОС, эндолазеркоагуляцию и тампонаду полости СТ газовой смесью или

Рис. 11.2. *Разрыв на 180° с заворотом сетчатки*

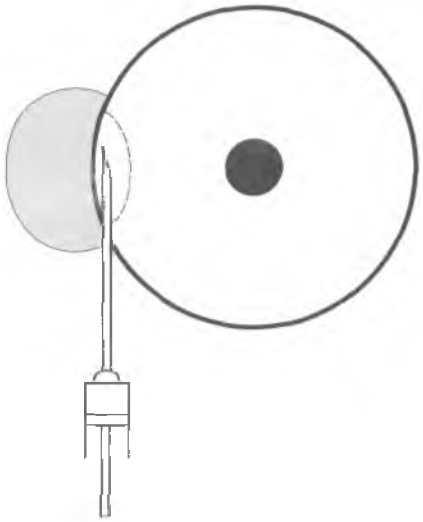

Рис. 11.3. *Введение адреналина под конъюнктиву и в слои роговицы*

силиконовым маслом. При выраженной ПВР, рецидивирующем течении, больших сроках заболевания необходимо также использовать круговое вдавление в сочетании с трансвитреальным вмешательством. В наиболее тяжелых случаях при выраженном ретинальном укорочении следует проводить послабляющие ретинотомии и использовать ретинальные гвозди [24, 71].

Для выполнения операции требуется мидриаз. Зрачок должен быть расширен по меньшей мере до 8,0 мм. Если инстилляция мидриатиков не дает эффекта, возможно введение 0,1%-ного раствора адреналина или мезатона комбинированно в слои роговицы и под конъюнктиву. Для этого конец тонкой одноразовой иглы вводят у лимба в слои роговицы по касательной к лимбу. Отверстие иглы должно быть обращено в сторону роговицы. При введении раствора в слои роговицы появляется легкое помутнение, ширина которого должна быть не больше 0,5-0,7 мм. После этого иглу следует, не извлекая, повернуть так, чтобы отверстие было обращено в сторону конъюнктивы, и ввести под нее 0,1 мл раствора (**рис. 11.3**). Для усиления эффекта аналогичную процедуру можно провести в противоположном меридиане. При введении адреналина или мезатона в слои роговицы необходимо следить, чтобы в игле и шприце не было пузырьков воздуха. Случайное введение воздуха в слои роговицы может затруднить осмотр периферии глазного дна.

Если медикаментозно получить достаточный мидриаз не удается (синехии, ригидность), следует прибегать к хирургическому расширению зрачка с помощью одноразовых ирис-ретракторов. Для этого в четырех местах у лимба делают парацентезы и в переднюю камеру вводят вискоэластик. При необходимости шпателем разделяют синехии. Последовательно в переднюю камеру через парацентезы вводят ирис-ретракторы, с помощью которых зрачковый край в четырех местах оттягивается к лимбу (**рис. 11.4**). Зрачок принимает форму широкого квадрата (**рис. 11.5**) [110].

Использование эндоскопической техники и широкоугольной оптики позволяет проводить удаление СТ на крайней периферии без удаления хрусталика. Удалять следует только катарактально измененный или подвывихнутый хрусталик. Исходя из того что многим больным с гигантскими разрывами требуется длительная тампонада полости СТ силиконовым маслом, удаляя хрусталик, нужно стремиться сохранить капсульный мешок. При мягких катарактах возможно проведение ленсэктомии. Твердые катаракты следует удалять методом лазерной или ультразвуковой факоэмульсификации. Имплантация ИОЛ возмож-

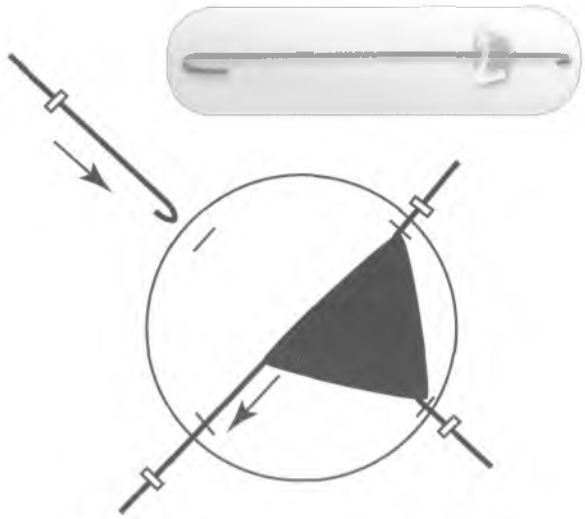

Рис. 11.4. *Применение ирис-ретракторов*

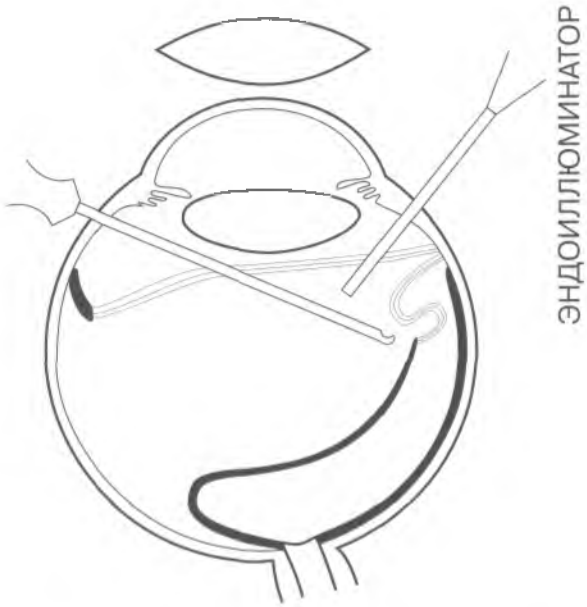

Рис. 11.6. *Витрэктомия с высокой частотой резания при низком уровне аспирации*

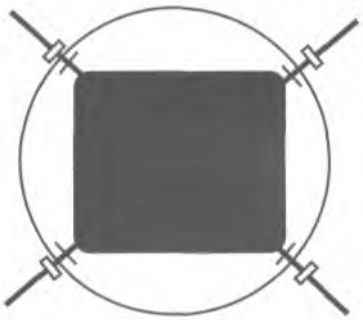

Рис. 11.5. *Зрачок расширен ирис-ретракторами*

на в капсульный мешок, но предпочтительней использовать линзы с фиксацией в цилиарную борозду.

Сохранение капсульного мешка и имплантация ИОЛ создают барьер, препятствующий выходу силикона в переднюю камеру. Даже если введение силиконового масла не планируется, сохранить барьер целесообразно, так как при гигантских разрывах высок процент рецидивов и введение силикона может потребоваться в будущем. С другой стороны, наличие капсулы и ИОЛ снижает визуализацию периферических отделов глазного дна и затрудняет проведение операции. Все манипуляции на периферии необходимо в этих случаях проводить с применением панорамной оптики или эндоскопии.

Разрез конъюнктивы в тех случаях, когда планируется циркляж в дополнение к витрэктомии, делается круговой, отступя от лимба 2,0 мм. Перитомия нежелательна, так как кровотечения из сосудов в области лимба очень мешают, если кровь попадает под контактную линзу. Для проведения трансвитреального вмешательства производят три стандартных склеротомии: одна для подшиваемой инфузионной канюли и две для введения инструментов в диаметрально противоположных меридианах.

Витрэктомию необходимо выполнять при высокой частоте резания с низким уровнем аспирации и осуществлять четкий линеарный контроль за ней: при нажатии на педаль витреотома аспирация возрастает, при уменьшении нажима происходит снижение, а при полном отпускании педали — прекращение аспирации (**рис. 11.6**). Это условие очень важно соблюдать, так как при гигантских разрывах и отрывах сетчатка очень подвижна и легко может быть

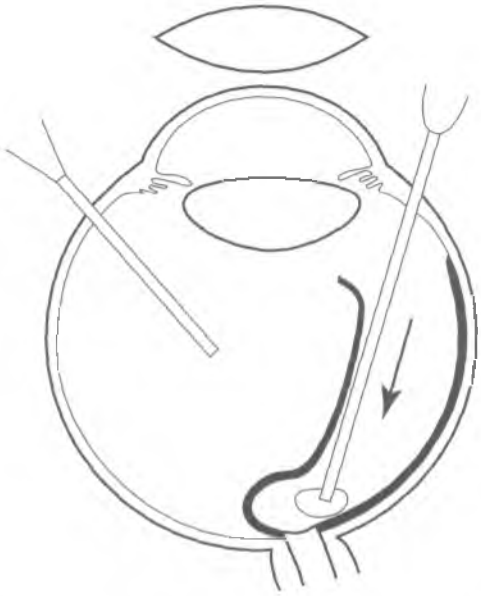

Рис. 11.7. *Начальный этап введения ПФОС*

Рис. 11.8. *Введение ПФОС для разворота сетчатки*

затянута в рабочее отверстие витреотома. Введение 1,0-1,5 мл ПФОС под завернутую сетчатку приводит к ее разворачиванию и значительно уменьшает ее подвижность (**рис. 11.7, 11.8**). После введения ПФОС дальнейшая витрэктомия становится более безопасной. Необходимо уделить внимание максимально полному удалению СТ на крайней периферии. Не следует активно работать витреотомом под сетчаткой вблизи пигментного эпителия. Это может привести к дисперсии клеток пигментного эпителия и вызвать в последующем выраженный пролиферативный процесс.

Миграция клеточных элементов может произойти в момент разрыва сетчатки или сразу после него. На поверхности сетчатки к моменту операции могут быть ЭРМ, удаление которых представляет определенные трудности, так как они обычно очень тонкие и прозрачные. Для их выявления используют подкрашивание флюоресцеином и трипановым синим (Trypan blue). ВПМ сетчатки не воспринимает краситель, в то время как ЭРМ прокрашиваются, становятся более различимы и могут быть удалены. Особенно важно очистить от ЭРМ крайнюю периферию сетчатки. Фиброз мембран является главной причиной рецидивов. Удалять такие мембраны с поверхности подвижной сетчатки, особенно по краю разрыва,

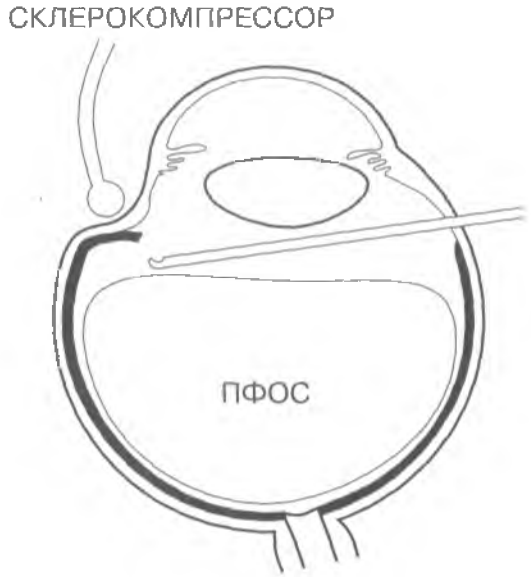

Рис. 11.9. *Витрэктомия после введения ПФОС с применением склерокомпрессии*

довольно сложно, нужно действовать витреальным пинцетом и витреотомом по очереди, используя эндоиллюминатор для удержания сетчатки. Значительно безопаснее работать не обычным витреотомом, а шейвером, у которого имеется не одно аспирационное окно, а несколько небольших щелевидных отверстий (**рис. 11.10**). Риск засасывания сетчатки при

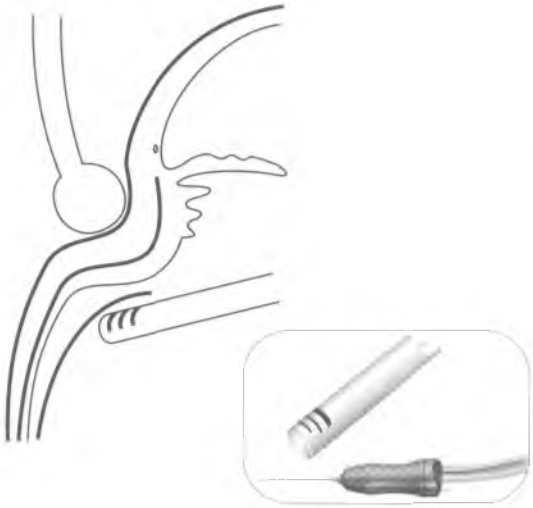

Рис. 11.10. *Удаление пристеночного СТ с поверхности сетчатки шейвером*

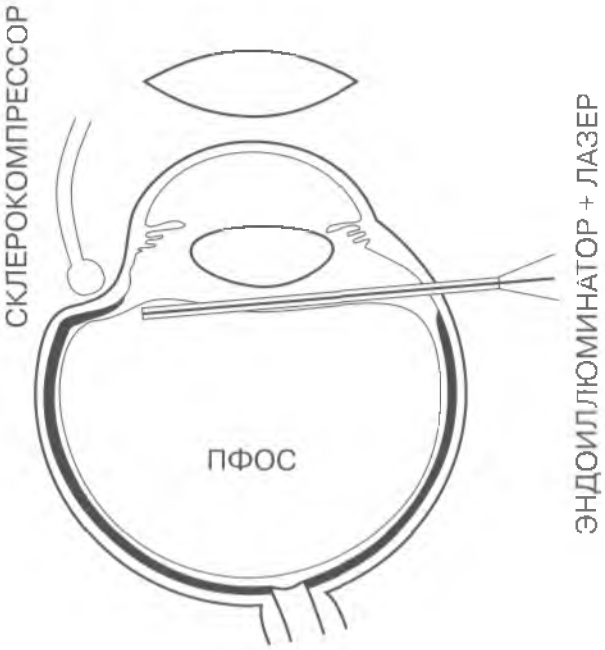

Рис. 11.11. *ЭЛК с применением совмещенного лазерного и осветительного световода*

работе таким инструментом заметно снижается, и можно удалять мембраны с поверхности сетчатки более эффективно.

После полной мобилизации сетчатки и удаления мембран постепенно, постоянно контролируя степень расправления сетчатки, вводят ПФОС, под действием которого сетчатка прижимается к хориоидее. Если этого не происходит, сетчатка не расправляется, сохраняются складки, значит имеются тракции, и дальнейшее введение ПФОС связано с опасностью его затекания под сетчатку. Заполнение витреальной полости ПФОС возможно только при полном равномерном прилегании сетчатки по всей поверхности [39, 182].

ЭЛК проводят по периферии сетчатки в зоне разрыва, наносят коагуляты в 5-6 рядов. Лазерный световод проводится внутрь глаза сначала через одну склеротомию, а затем через другую. Коагуляты первого ряда должны располагаться максимально близко от края разрыва. Для того чтобы получить такую коагуляцию, надо использовать склерокомпрессию. Нельзя коагулировать пигментный эпителий, все коагуляты должны ложиться только на сетчатку. Необходимо отметить, что ПФОС, которое почти в 2 раза тяжелее воды (удельный вес — 1,92), достаточно плотно прижимает сетчатку, и коагуляты проявляются очень четко при небольших мощностях и экспозиции.

ЭЛК необходимо проводить либо с помощью эндоскопа, либо применяя панорамную оптику. При использовании широкоугольной оптики целесообразно применять лазерный световод, совмещенный с эндоиллюминатором (**рис. 11.11**). Это повышает контроль за качеством лазеркоагуляции.

ПФОС после окончания ЭЛК в большинстве случаев заменяют либо на воздушно-газовую смесь, либо на силиконовое масло. 20%-ную смесь газа (SF_6 или C_3F_8) с воздухом применяют в тех случаях, когда разрыв меньше 180° и расположен в верхних, верхневнутренних или верхненаружных отделах, в меридианах от 8 до 4 часов. Для введения газа можно использовать инфузионную канюлю. Одновременно с введением газа должно проводиться выведение ПФОС с помощью Г-образной канюли. Для того чтобы ВГД в ходе замены ПФОС на газ оставалось постоянным, нужно отказаться от аспирации ПФОС, а использовать метод вытеснения его газом. Контроль за заменой нужно осуществлять с помощью широкоугольной системы. К аспирации следует переходить только на заключительном этапе, когда остаются мелкие капли ПФОС.

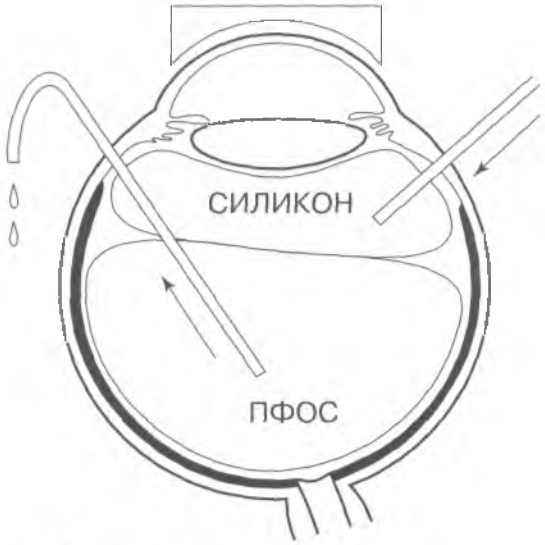

Рис. 11.12. *Замена ПФОС на силикон*

Рис. 11.13. *Старый отрыв сетчатки на 270°*

При разрывах больше 180° необходима более длительная тампонада полости СТ, и нужно использовать силиконовое масло [38, 149]. При верхних и верхнебоковых разрывах целесообразно применять «легкий» (удельный вес — 0,96) силикон, а при нижних разрывах — «тяжелый» силикон с удельным весом 1,08. При замене ПФОС на силикон необходимо также использовать пассивное вытеснение ПФОС силиконом. Силикон обладает значительно более высокой вязкостью, чем ПФОС, и вводится в полость СТ медленно. С такой же скоростью вытесняется из глаза ПФОС, и колебаний ВГД не происходит (**рис. 11.12**).

В послеоперационном периоде необходимо придавать больному определенное положение. При верхних разрывах, когда введен газ или «легкий» силикон, пациенту назначается сидячее или полусидячее положение. При боковых разрывах больной должен лежать на стороне, противоположной разрыву. При нижних разрывах, когда в полость СТ введен «тяжелый» силикон, необходимо соблюдать сидячее или полусидячее положение. Режим вынужденного положения должен быть строгим в течение первой недели и может постепенно расширяться в течение второй недели. Следует помнить, что условия формирования прочной хориоретинальной спайки — тесный контакт сетчатки с хориоидеей и иммобилизация

Рис. 11.14. *Сетчатка расправлена и фиксирована ретинальными гвоздями и ЭЛК*

— имеют большое значение для закрытия любого разрыва сетчатки. Соблюдение этих условий при гигантских разрывах очень часто может быть решающим [77, 140].

В запущенных случаях требуется расширение объема вмешательства (**рис. 11.13**).

Вопрос о необходимости кругового вдавления склеры должен быть решен до операции,

так как его проводят первым этапом. В качестве пломбирующего материала нужно использовать широкие (10,0-12,0 мм) пломбы. Возможно интрасклеральное и эписклеральное пломбирование. Если возникает необходимость наружной транссклеральной коагуляции, то ее следует проводить после заполнения витреальной полости ПФОС [9]. Предпочтение следует отдать диатермокоагуляции, так как она в меньшей степени по сравнению с криокоагуляцией вызывает дисперсию пигментного эпителия [114].

В тех случаях, когда полного прилегания края разрыва достичь не удается, необходимо использовать ретинальные гвозди с прокладками **(рис. 11.14)**. Решение о применении гвоздей окончательно принимается на этапе введения ПФОС, когда из-за ригидности края разрыва создается угроза затекания ПФОС под сетчатку [24].

Непосредственные результаты операций по поводу гигантских разрывов хорошие. Полное прилегание сетчатки удается получить в 95-96% случаев. Даже при отрывах на 270° возможно расправить и приложить сетчатку. Отдаленные результаты значительно скромнее и во многом зависят от величины разрыва и степени ПВР. Если при разрывах меньше 180° в отдаленном периоде полное прилегание достигается в 70% случаев, то при больших разрывах этот процент снижается до 40-50. Рецидивы чаще всего происходят в течение первого месяца после удаления силикона [38].

12

Центральный разрыв

Центральные или задние разрывы сетчатки встречаются сравнительно редко. По данным различных авторов, частота их колеблется от 1 до 5%. Центральные разрывы чаще всего бывают макулярными [202].

Решающую роль в образовании разрывов сетчатки вообще и центральных в частности играет СТ. Изменения СТ, его синхизис и синерезис могут вызвать появление тракций. В области премакулярной сумки и преоптической цистерны ЗГМ имеет адгезию с сетчаткой той или иной степени выраженности. В ряде случаев, когда адгезия более прочная, а тракции СТ развиваются, в этой зоне происходит разрыв сетчатки. Тракции могут быть перпендикулярными (передне-задние) или тангенциальными (**рис. 12.1**). Образование разрыва может быть связано с развитием ЗОСТ. В этих случаях нередко можно видеть на отслоившейся ЗГМ «крышечку» — оторвавшийся участок сетчатки (**рис. 12.2**) [126]. Отслойки сетчатки, возникающие в результате центральных разрывов, вначале распространяются от центра вниз и имеют вид отслоек с нижними разрывами. Постепенно прогрессируя, они становятся тотальными.

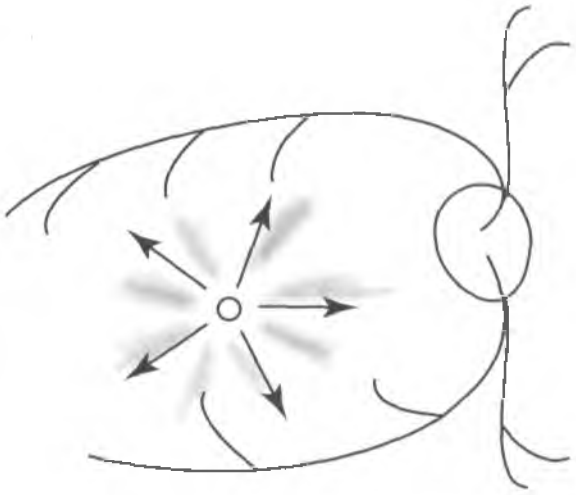

Рис. 12.1. *Образование макулярного разрыва под действием тангенциальных тракций*

По этиологии ОС с центральными разрывами могут быть миопическими, травматическими, сенильными, послеоперационными (афакические, артифакические) [47]. Макуляр-

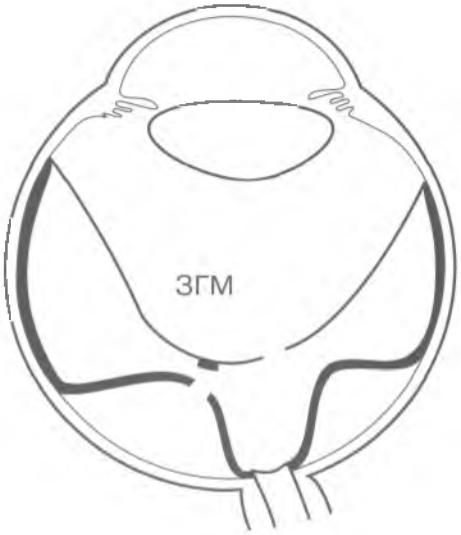

Рис. 12.2. *ЗОСТ с образованием «крышечки», макулярный разрыв сетчатки, ОС*

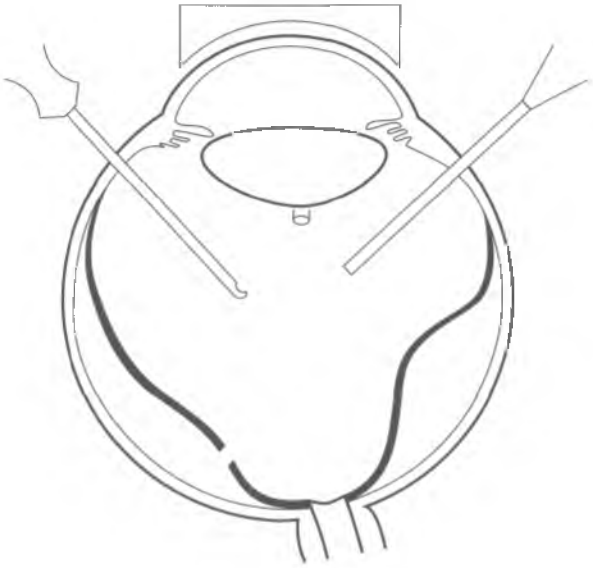

Рис. 12.3. *Витрэктомия при центральном разрыве сетчатки*

ные разрывы иногда трудно диагностировать. Их необходимо отличать от макулярных кист, неполного разрыва, атрофичной макулы. При диагностике нужно использовать комбинацию разных методов: прямую и обратную офтальмоскопию, биомикроскопию с контактной линзой [19, 23]. В ряде случаев центральные разрывы могут сочетаться с периферическими. Часто процесс сопровождается ПВР различной степени выраженности.

Перед операцией больной с макулярным разрывом должен быть предупрежден о тяжести своего состояния, о том, что центральное зрение даже в случае хорошего анатомического результата будет снижено [186]. При макулярных разрывах проводят витрэктомию, индукцию отслойки ЗГМ и ее удаление, дренаж субретинального пространства, вводят воздушно-газовую смесь и блокируют макулярный разрыв коллагеновой губкой, пропитанной аутогенной сывороткой крови [17, 152]. Использование дериватов крови в сочетании с коллагеновой губкой позволяет надежно закрыть макулярный разрыв без повреждения его краев. Биологический адгезив стимулирует глиальную пролиферацию в зоне разрыва, в результате чего образуется прочная хориоретинальная спайка [93, 177].

Сыворотка крови должна готовиться в день операции. Из локтевой вены пациента берется 10,0 мл крови и выдерживается в течение 4 часов на водяной бане при температуре 37°. Затем аспирируется супернатант и центрифугируется при 1500 об./мин в течение 10 минут. Надосадочную жидкость нужно собрать в шприц. Приготовленная таким образом сыворотка крови может использоваться для пропитывания губки [18].

Техника операции. Операцию проводят через три склеротомии. Вначале необходимо провести витрэктомию в передних и средних отделах СТ (**рис. 12.3**). При отсутствии кольца Вейса следует индуцировать отслойку ЗГМ. Индукцию ЗОСТ нужно производить, используя аспирационную Г-образную канюлю. Отверстие канюли располагается на 1,0 мм ниже края ДЗН с височной стороны, и активную аспирацию проводят в непосредственной близости от сетчатки, которую при этом нужно страховать от засасывания, придерживая концом световода. ЗГМ, плотно прилежащая к ВПМ сетчатки, обычно невидима. После того как в результате аспирации она отходит от сетчатки и в ней образуется разрыв, она легко снимается с сетчатки и становится видна в виде очень тонкой белесоватой пленки (**рис. 12.4**). Удаление уже отслоенной от сетчатки ЗГМ проводят витреотомом (**рис. 12.5**).

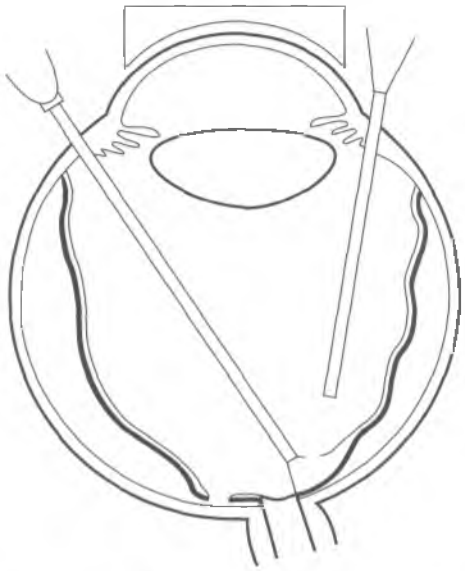

Рис. 12.4. *Образование ЗОСТ с помощью аспирации*

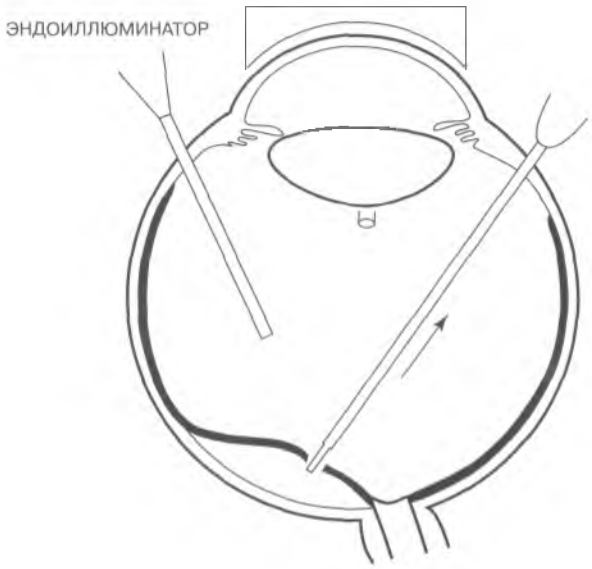

Рис. 12.6. *Аспирация СРЖ через разрыв сетчатки*

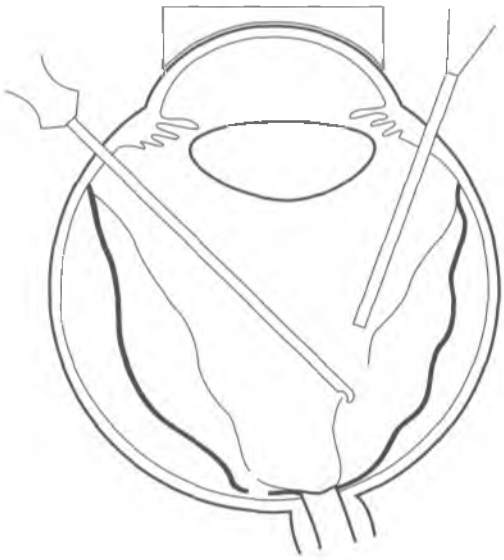

Рис. 12.5. *Удаление ЗГМ витреотомом*

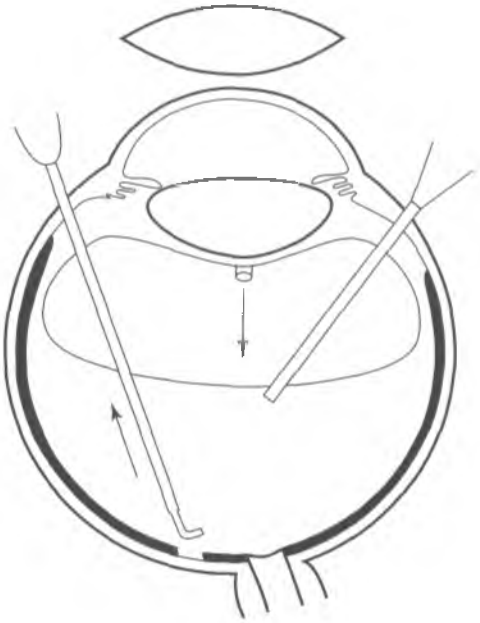

Рис. 12.7. *Введение воздушно-газовой смеси через инфузионную систему с одномоментной аспирацией ВГЖ*

Жидкостно-газовый обмен следует проводить после удаления СТ и аспирации СРЖ дренажной канюлей с мягким силиконовым наконечником через макулярный разрыв (**рис. 12.6**). 20%-ную воздушно-газовую смесь (SF_6 или C_3F_8) вводят через инфузионную систему при одновременной аспирации жидкости с помощью Г-образной канюли, располагаемой перед ДЗН. Визуальный контроль необходимо осуществлять с помощью специальной контактной линзы либо широкоугольной оптики (**рис. 12.7**).

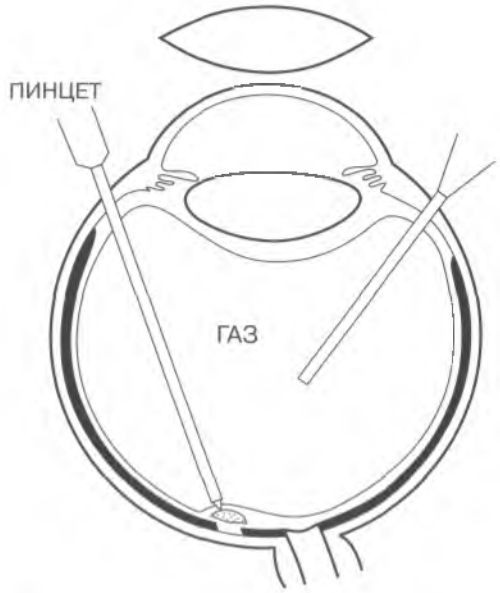

Рис. 12.8. *Блокирование макулярного разрыва коллагеновой губкой*

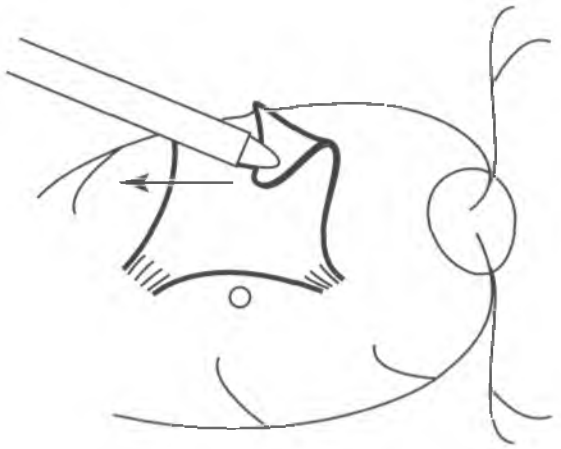

Рис. 12.9. *Пилинг мембраны в макулярной зоне*

После завершения жидкостно-газового обмена проводят тампонаду разрыва сетчатки губкой, пропитанной сывороткой аутокрови. Размер губки должен быть больше диаметра макулярного отверстия на 0,5-1,0 мм. Вводить губку нужно ретинальным пинцетом (**рис. 12.8**).

В тех случаях, когда имеется выраженная ПВР, нужно, кроме удаления ЗГМ, удалить и ЭРМ. Мембранопилинг, рассечение и иссечение мембран должны быть проведены для ликвидации всех тангенциальных тракций (**рис. 12.9**). После освобождения сетчатки в центре необходимо ввести ПФОС в количестве 0,5-1,0 мл и продолжить удаление ЭРМ. Мобилизуя сетчатку и добавляя ПФОС, нужно постепенно проводить удаление мембран и на крайней периферии (**рис. 12.10**). При необходимости следует эвакуировать СРЖ через макулярный разрыв с помощью аспирационной канюли с мягким силиконовым наконечником.

После расправления всей сетчатки и заполнения полости СТ ПФОС необходимо провести круговую ЭЛК крайней периферии сетчатки. Особое внимание должно быть уделено коагуляции очагов ретинальной дегенерации, атрофии сетчатки, участков кровотечений в результате мембранопилинга. ЭЛК следует провести и в тех местах, где остались сегментированные ЭРМ (**рис. 12.11**).

При выраженной ПВР тампонада полости СТ с помощью воздушно-газовой смеси неэффективна. В этих случаях необходимо использовать силиконовое масло. Если ПВР более выражена в нижних отделах, предпочтительно применять «тяжелый» силикон. Если пролиферативный процесс занимает верхнюю половину, следует использовать «легкий» силикон.

Производя замену ПФОС на силикон, необходимо применять способ вытеснения ПФОС через дренажную канюлю силиконом. Только на заключительном этапе нужно использовать аспирацию отдельных мелких капель ПФОС непосредственно с сетчатки. Для этого целесообразно использовать Г-образную канюлю. Вводя силикон, нужно добиваться того, чтобы он заполнил всю витреальную полость. При помощи ретинального пинцета губку, пропитанную плазмой аутокрови, вводят через склеротомию, проводят через силикон и размещают в области разрыва сетчатки [17, 18].

Первые 12 часов после операции больные должны находиться в положении лежа на спине. После этого в тех случаях, когда вводили воздушно-газовую смесь или «легкий» силикон,

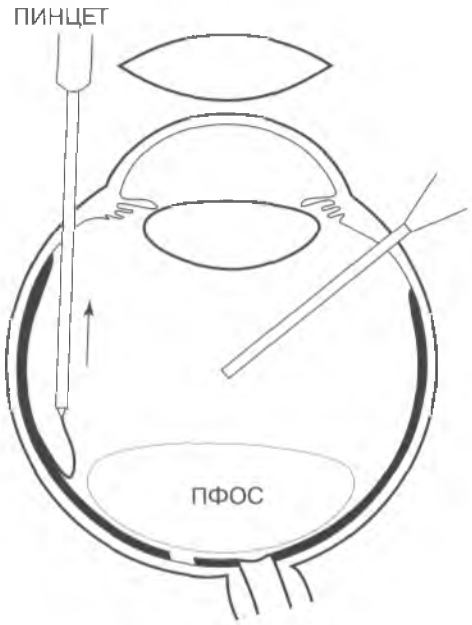

Рис. 12.10. *Мембранопилинг после введения ПФОС*

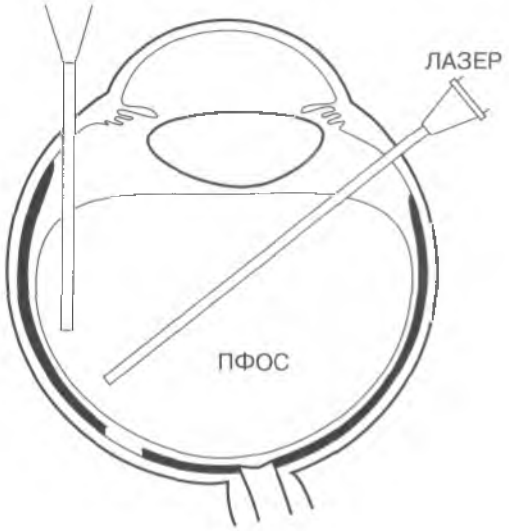

Рис. 12.11. *Эндолазеркоагуляция после витрэктомии и введения ПФОС. Частичная ЗОСТ*

назначают положение «лицом вниз». Больные с «тяжелым» силиконом продолжают лежать на спине. Строгий режим должен продолжаться в течение 3-4 дней, затем его можно постепенно расширять. Обязателен строгий контроль за состоянием офтальмотонуса. Транзиторное повышение ВГД возможно, особенно у больных с большим газовым пузырем. Своевременное назначение гипотензивной терапии (ацетазоломиды, β-блокаторы) дает возможность справиться с этим осложнением. Коллагеновая губка рассасывается через 2-3 дня.

Применение данного метода лечения ОС с центральными разрывами позволяет получить прилегание сетчатки в отдаленном периоде наблюдения в 91,4% случаев. У пациентов со свежими ОС и небольшими разрывами достигается острота зрения 0,2-0,4. Использование биологического адгезива, стимулирующего глиальную пролиферацию, позволяет блокировать разрыв, не вызывая повреждения его краев. Этим и объясняются относительно высокие функции глаза, полученные в результате операции.

13

Ретинопатия недоношенных

Ретролентальная фиброплазия, или ретинопатия недоношенных, характеризуется выраженной клеточной миграцией и пролиферацией на поверхности СТ и сетчатки. Развивающиеся вследствие фиброза тракции вызывают появление складок сетчатки. Дальнейшее постепенное прогрессирование процесса приводит к тотальной нерегматогенной ОС. В тяжелых случаях ОС принимает типичную воронкообразную конфигурацию [34].

Преэкваториальная часть сетчатки из-за адгезии в этой зоне ЗГМ при развитии фиброза стягивается к центру. Одновременно идет и передняя пролиферация, в результате которой формируется круговая складка сетчатки, и она подтягивается к цилиарному телу. Стягивание сетчатки вперед идет еще и под влиянием фиброза ЗГМ, которая, сокращаясь, смещается вместе с сетчаткой вперед и сливается с ПГМ в единую пластину. Эта пластина спаяна с одной стороны с задней капсулой хрусталика, а с другой — с сетчаткой (**рис. 13.1**).

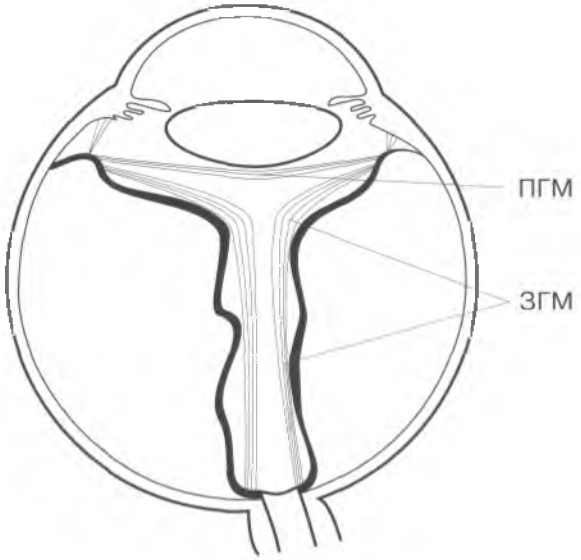

Рис. 13.1. *Ретинопатия недоношенных*

Передняя пролиферация может распространиться и на радужку. Образование синехий и полное зарастание зрачка приводит к блоку зрачка, измельчению передней камеры и вторичной глаукоме. Контакт радужки с роговицей и подъем ВГД могут привести к отеку роговицы [57]. Пролиферация нередко развивается и в ретроретинальном пространстве.

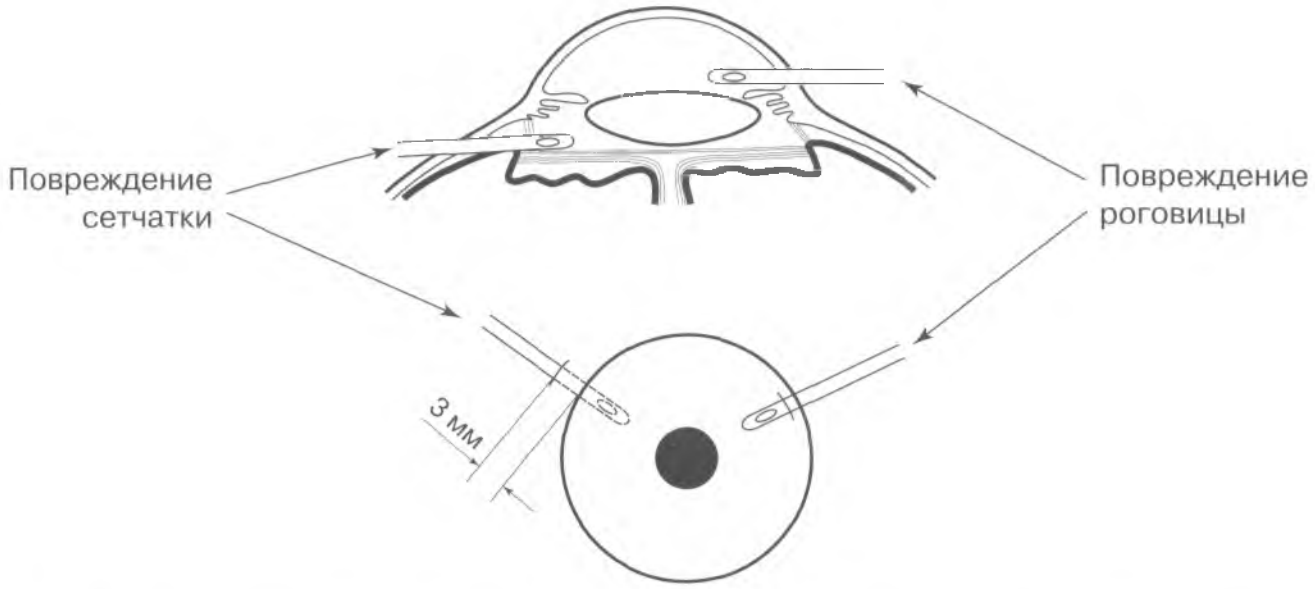

Рис. 13.2. *Подходы через лимб и через плоскую часть цилиарного тела связаны с тяжелыми осложнениями*

Там может сформироваться пластинчатая или древовидная пролиферация, в более поздних случаях характерно скопление кристаллов холестерина.

Осмотр глаз нужно проводить в привычном для ребенка положении на руках родителей. Следует воздерживаться от оттягивания век. Вооружившись бинокулярным офтальмоскопом, бинокулярной лупой, осветителем и терпением, можно в те моменты, когда ребенок открывает глаза, оценить состояние роговицы, передней камеры, радужки, сетчатки. Из-за риска сердечных и легочных осложнений исследование глаза под анестезией должно проводиться в случаях крайней необходимости с привлечением опытного анестезиолога в условиях операционной. Ценная информация может быть получена при УЗИ, позволяющем выяснить конфигурацию сетчатки, состояние ретролентального и субретинального пространства. В-сканирование возможно провести в амбулаторных условиях без применения анестезии.

Решение о необходимости и возможности оперативного вмешательства должно приниматься с учетом многих факторов. Операция, проведенная в ранние сроки, позволяет получить более высокий функциональный результат. Однако анестезия у детей до 6 месяцев и с весом до 4,5 кг связана с риском тяжелых осложнений. Операция должна быть отсрочена в тех случаях, когда имеются признаки воспаления — расширенные сосуды, перикорнеальная гиперемия, экссудация. Необходимо проведение противовоспалительной терапии, для того чтобы снизить риск послеоперационной репролиферации. От операции следует воздержаться, если процесс односторонний или если ОС не распространяется на макулярную область.

Окончательное решение об операции нужно принимать с учетом мнения неонатолога и опытного детского анестезиолога. Следует учитывать, что успешные операции возможны до 18-месячного возраста. Иногда операция должна быть проведена по срочным показаниям. Это относится к случаям возникновения блока зрачка и развития глаукомы. Чаще всего данное осложнение возникает в возрасте 3-4 месяцев. Распознать его можно по отеку век, слезотечению, блефароспазму. При осмотре определяются мелкая передняя камера и повышенное ВГД. Операция заключается в ленсэктомии, углублении передней камеры и секторальной иридэктомии. Проведение витрэктомии может быть отсрочено.

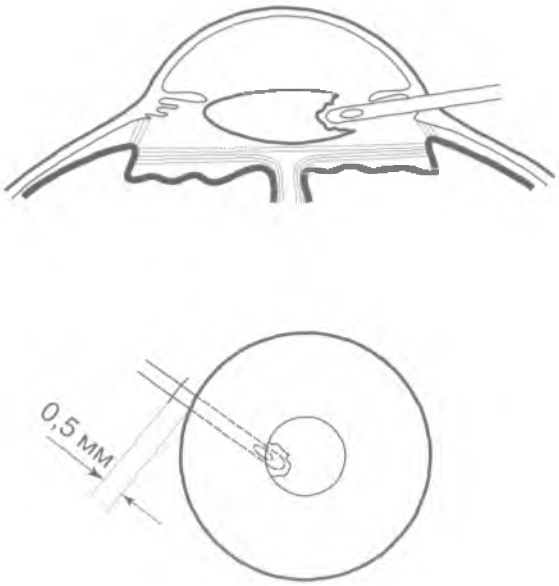

Рис. 13.3. *Подход через отростчатую часть цилиарного тела*

Глаз недоношенных уменьшен в размере, плоская часть цилиарного тела не развита. Кроме того, в результате передней пролиферации имеются выраженные ретиноцилиарные тракции, подтягивающие сетчатку вперед. Все это делает обычный подход через плоскую часть цилиарного тела опасным. Лимбальный подход связан с риском поражения эндотелия и развитием эндотелиально-эпителиальной дистрофии роговицы. Кроме того, при лимбальном доступе затруднено устранение тракций на крайней периферии (**рис. 13.2**). Наиболее безопасным является подход через цилиарное тело (**рис. 13.3**) [90].

Техника операции. После конъюнктивальных разрезов склеротомии проводят в 0,5 мм от лимба с помощью одноразового лезвия шириной 1,4 мм методом прокола. Обычно достаточно двух склеротомий: одна делается у верхнего края медиальной прямой мышцы, другая — у верхнего края латеральной. Через одну хирург проводит длинную инфузионную канюлю, после чего сразу включают инфузию. Применение подшиваемых канюль нецелесообразно из-за риска ранения сетчатки и попадания под нее инфузионной жидкости. Через вторую склеротомию вводится активный инструмент. Ввиду того, что сетчатка подтянута вперед, эндоиллюминатор и контактная линза не нужны, достаточно коаксиального осветителя микроскопа. Использование бимануальной техники (инфузионная канюля и активный инструмент) позволяет двигать глазное яблоко и менять местами инструменты, перекладывая их при необходимости из одной руки в другую.

Удаление хрусталика является необходимым этапом операции. Через склеротомию микрохирургический витреальный нож вкалывают в хрусталик в области его экватора.

Рис. 13.4. *Рассечение передней капсулы*

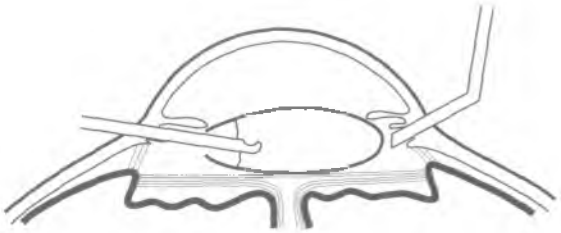

Рис. 13.5. *Ленсэктомия, режим аспирации*

Рис. 13.6. *Удаление капсульного мешка витреотомом*

Нож продвигают в передние кортикальные слои, и производится рассечение передней капсулы изнутри (**рис. 13.4**). В сформированный канал следует ввести аспирационную канюлю. Мягкие хрусталиковые массы достаточно легко аспирируются (**рис. 13.5**). Внимание должно быть обращено на максимально полное удаление всех хрусталиковых масс. Капсульный мешок необходимо удалить витреотомом (**рис. 13.6**).

Если требуется углубление передней камеры, то это можно сделать после удаления капсульного мешка. Для этого инфузионную канюлю через зрачок вводят в переднюю камеру и с ее помощью начинают отжимать радужку назад. При очень мелкой передней камере необходимо использовать вначале тонкий шпатель для углубления камеры с противоположной стороны. Действуя шпателем и инфузионной канюлей, отжимая радужку с двух сторон, можно разрушить синехии, углубить переднюю камеру и освободить угол (**рис. 13.7**). Делать это нужно осторожно из-за опасности повреждения сосудов и развития кровотечений. Если операция предпринималась для снижения высокого ВГД и если есть элементы экссудации и резко расширенные сосуды сетчатки, то операцию на этом следует закончить [90].

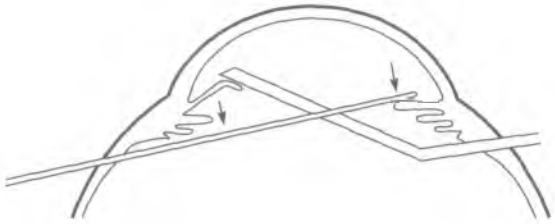

Рис. 13.7. *Углубление передней камеры шпателем и инфузионной канюлей*

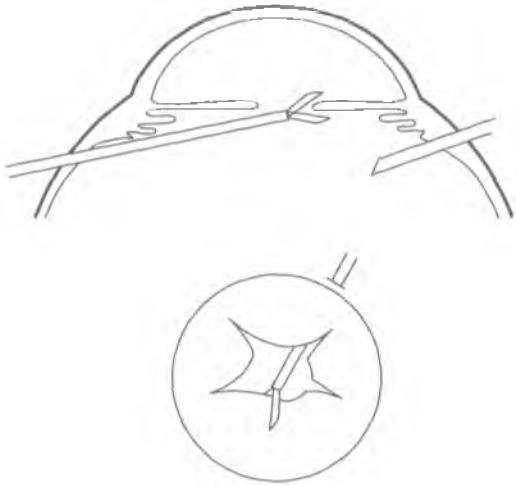

Рис. 13.8. *Сфинктеротомия*

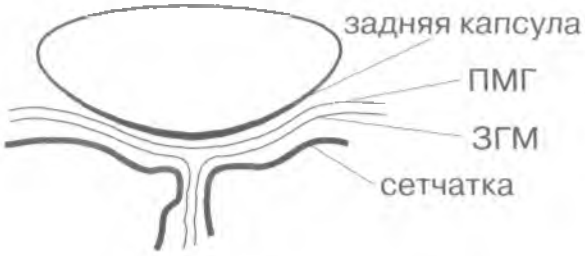

Рис. 13.9. *Фиброзная ретролентальная пластина*

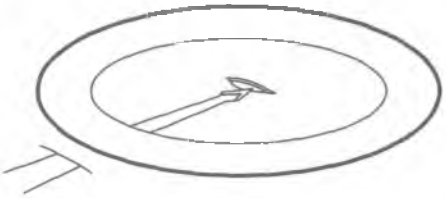

Рис. 13.10. *Начальный разрез фиброзной пластины*

В тех случаях, когда нет явных признаков активного воспалительного процесса, операция может быть продолжена. Для расширения ригидного зрачка возможно использовать его растягивание с помощью шпателя и инфузионной канюли и проведение сфинктеротомии в нескольких местах (**рис. 13.8**). Выполнение широкой иридэктомии нежелательно.

Фиброзная ретролентальная пластина, состоящая из задней капсулы хрусталика, ПГМ и ЗГМ, плотно спаянных между собой (**рис. 13.9**), сращена с ВПМ сетчатки. Сращение это может быть прочным, но никогда не бывает сплошным. Подтянутая к пластине сетчатка



Рис. 13.11. *Рассечение пластины с помощью ножниц*

Рис. 13.13. *Отслоение сегмента ретролентальной мембраны с помощью ножниц*

Рис. 13.12. *Рассечение пластины по кругу*

Рис. 13.14. *Удаление полностью отделенного сегмента мембраны витреотомом*

образует складки, имеющие в основном радиальное направление. Зоны адгезии проходят по вершинам складок. В центре сетчатка, собираясь в складки, образует конус, обращенный вершиной к ДЗН.

Таким образом, в центре ретролентальная пластина не связана с сетчаткой. Именно здесь нужно проводить первый разрез. Этот начальный разрез необходимо делать очень острым инструментом (витреоретинальный нож, одноразовое лезвие) так, чтобы не сдвигать пластину (**рис. 13.10**). Резкое смещение пластины в сторону может быть причиной разрыва или диализа сетчатки. По этой причине все последующие разрезы должны проводиться с помощью ножниц. Через разрез можно видеть сетчатку, которая отличается от фиброзной пластины, имеющей белый матовый цвет, тем, что содержит сосуды и имеет серо-желтоватый цвет и глянцеватую поверхность.

Для рассечения и иссечения мембраны нужно использовать ручные витреальные ножницы, имеющие тупоконечные бранши, как прямые, так и изогнутые под углом 45 и 90°. После выполнения первого разреза в центре браншу ножниц проводят через этот разрез под пластину в промежутках между складками сетчатки и рассекают пластины в направлении от центра к периферии (**рис. 13.11**). Используя различные ножницы, необходимо рассечь пластину вначале по радиусам, а затем по кругу на периферии (**рис. 13.12**). При этом нужно использовать для проведения ножниц вначале одну склеротомию, а затем другую, меняя местами инфузионную канюлю и активный инструмент [89].

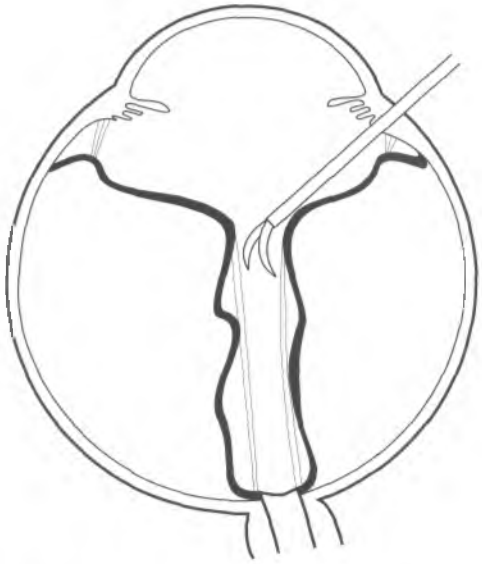

Рис. 13.15. *Разделение складок сетчатки*

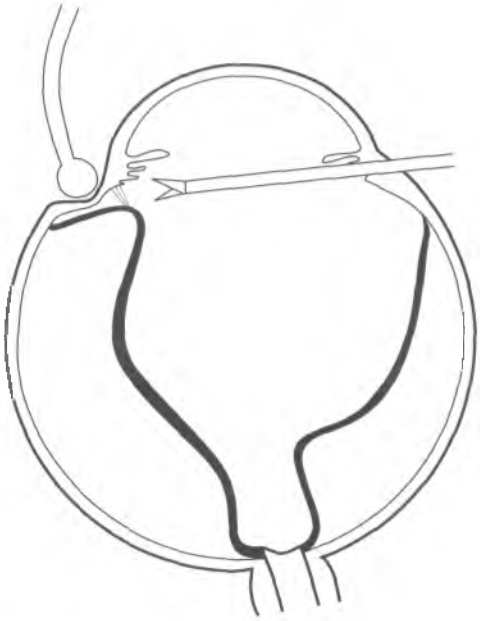

Рис. 13.16. *Рассечение цилиоретинальных сращений*

Рассечение ретролентальной пластины на отдельные сегменты позволяет провести их отслоение от сетчатки и последовательно удалить (**рис. 13.13**), используя витреотом (**рис. 13.14**). Мембранопилинг применять нельзя из-за риска повреждения сетчатки. Деламинацию и сегментацию нужно проводить только с помощью ножниц. Предпочтение следует отдавать ручным ножницам, работу автоматических значительно труднее контролировать.

Вслед за иссечением ретролентальной пластины нужно мобилизировать сетчатку в заднем отделе (**рис. 13.15**). Эта часть сетчатки собрана в складки и по своей конфигурации напоминает конус. Между складками имеются сращения, образованные ЭРМ. Эти сращения, однако, значительно менее прочные, чем в ретролентальном отделе. Раздвигая изнутри конус, разделяя последовательно складки, можно проводить пилинг ЭРМ.

После того как удалена ретролентальная фиброзная пластина и сняты все ЭРМ, внутри конуса необходимо ликвидировать передние цилиоретинальные тракции, создаваемые кольцеобразной пролиферативной мембраной между цилиарным телом и преэкваториальной сетчаткой. В результате цилиоретинальной тракции образуется кольцевая складка сетчатки. Рассечение мембраны также нужно проводить ножницами. Для того чтобы мембрана стала видна в области зрачка, следует использовать вдавление склеры, применяя склеральную компрессию (**рис. 13.16**).

После того как ликвидированы все тракции и в ходе их удаления обнаружено, что ОС тракционная и разрывов сетчатки нет, нужно провести аспирацию СРЖ. Для этого склеротомию активного инструмента закрывают склеральной заглушкой и тонкой иглой, соединенной с аспирационной системой, проводят прокол склеры в экваториальной зоне. Иглу проводят в субретинальное пространство и медленно, контролируя положение сетчатки, осуществляют аспирацию СРЖ (**рис. 13.17**). Инфузия должна быть понижена. Снижение инфузии и медленная аспирация необходимы для того, чтобы не создать слишком большой градиент давления, так как это может привести к разрыву сетчатки (**рис. 13.18**).

Под влиянием инфузии и аспирации СРЖ сетчатка начинает расправляться и прилегать, если в ней нет разрыва. Добиваться полного прилегания не следует из-за риска повреждения сетчатки. По этой же причине нецелесообразно вводить газ. Силиконовое масло может вызвать повышение ВГД и дистрофию роговицы, и поэтому также не должно применяться [90].

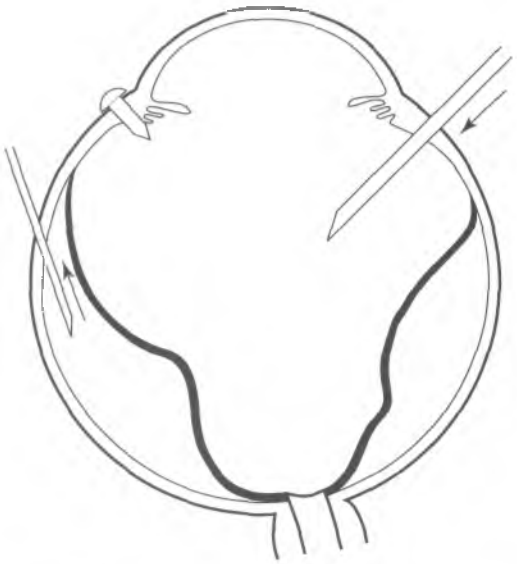

Рис. 13.17. *Аспирация субретинальной жидкости*

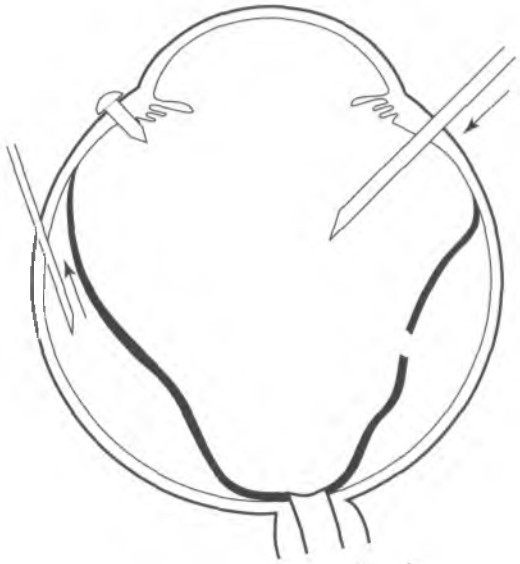

Рис. 13.18. *Разрыв сетчатки при избыточной аспирации и инфузии*

В случае возникновения кровотечений в ходе операции необходимо повысить офтальмотонус, подняв вверх сосуд с инфузионным раствором. Применение диатермокоагуляции нежелательно, так как она может вызвать репролиферацию. Для предупреждения кровотечения как в процессе операции, так и в послеоперационном периоде нужно использовать гемостатические средства [79]. При обнаружении разрыва сетчатки необходимо сделать локальное промбирование склеры. В этом случае оправдано введение воздушно-газовой смеси (**рис. 13.19**).

В послеоперационном периоде нередко наблюдаются рецидивы в результате развития репролиферации. На поверхности сетчатки образуются новые ЭРМ. Причинами, приводящими к новому пролиферативному процессу, являются выполнение операции в стадии активной пролиферации, остаточные хрусталиковые массы, кровь, повреждение ВПМ сетчатки в ходе деламинации, диатермия, введение газа и силикона. Часто при репролиферации формируются иридоретинальные сращения.

Операции по поводу репролиферации необходимо проводить при отсутствии воспалительных явлений. Используется та же техника деламинации, как и при первичной операции.

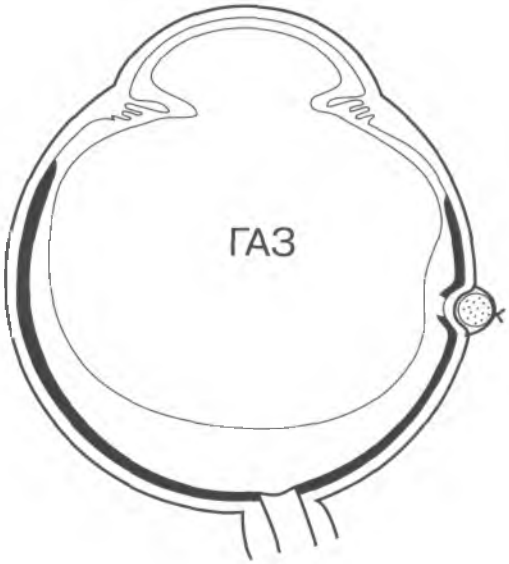

Рис. 13.19. *Эписклеральное пломбирование, тампонада воздушно-газовой смесью*

Из-за риска повреждения сетчатки, подтянутой к радужке, инфузионную канюлю и инструменты нужно вводить очень близко к корню радужки и параллельно ее задней поверхности. Для рассечения иридоретинальных сращений нужно использовать витреоретинальный нож и ножницы.

Остаточная СРЖ рассасывается в послеоперационном периоде медленно, прилегание сетчатки растягивается до 2-6 месяцев. Только после ее прилегания наступает регенерация наружных члеников палочек и колбочек. С этого периода необходима постоянная полная очковая коррекция, определенная с помощью рефрактометрии. Афакические очки из-за малой длины глаза могут иметь силу от 18 до 30 диоптрий, их необходимо носить постоянно. Развитие зрительных функций идет медленно и может занимать 2-3 года.

Положительный анатомический результат может быть получен в 46% случаев, включая и очень тяжелые. Функциональные результаты отличаются от анатомических. Иногда при полном прилегании сетчатки острота зрения сохраняется лишь на уровне светоощущения или движения руки у лица. Это связано с необратимыми изменениями в нейрорецепторном аппарате. Максимальная острота зрения не превышает 0,1. Многие дети могут самостоятельно ориентироваться в знакомой обстановке, видят игрушки. Старшие дети различают крупные буквы [90].

Применение современных средств, подавляющих пролиферацию, снижающих проницаемость сосудов, улучшение техники операции, особенно методики рассечения и иссечения ретролентальной пластины могут существенно улучшить результаты.

14

Проникающее и сквозное ранение глазного яблока

ПРОНИКАЮЩЕЕ РАНЕНИЕ

Своевременная витреоретинальная хирургия, проведенная по поводу проникающего ранения, может иметь решающее значение как для сохранения зрительных функций, так и для сохранения глаза как косметического органа. В ответ на разрушение тканей начинается пролиферативный процесс, призванный восстановить структуру поврежденных оболочек. Пролиферация при проникающих ранениях затрагивает и внутренние оболочки. Выраженность этого процесса зависит от степени разрушения тканей, наличия внутри глаза крови, хрусталиковых масс, инородных тел, экссудата (**рис. 14.1**). В наибольшей степени пролиферация развивается по ходу раневого канала (**рис. 14.2**). Мигрирующие клетки оседают на структурах СТ, поверхности хрусталика, радужки, сетчатки [203]. Пролиферативный рост и последующий фиброз приводят к развитию витреоретинальных тракций (**рис. 14.3**), что может вызвать вторичную ОС (**рис. 14.4**). Дальнейшее прогрессирование фиброза может привести к появлению хориоцилиарной отслойки, стойкой гипотонии и фтизису глазного яблока [58, 64, 136].

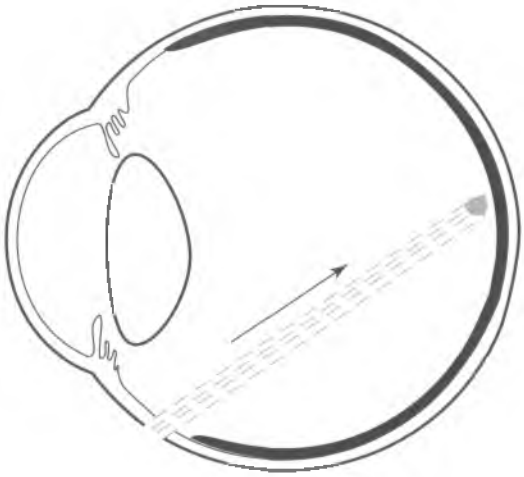

Рис. 14.1. *Внутриглазное инородное тело, раневой канал*

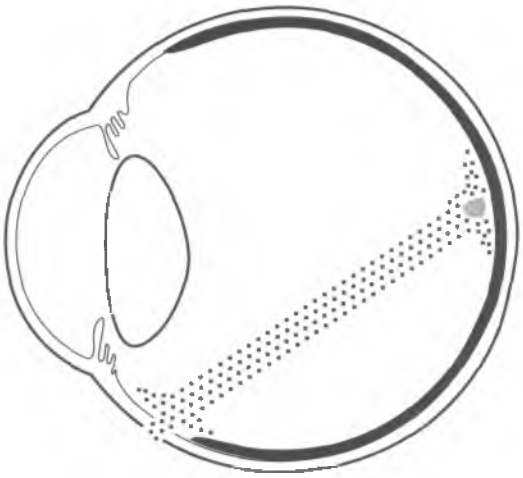

Рис. 14.2. *Клеточная пролиферация по ходу раневого канала*

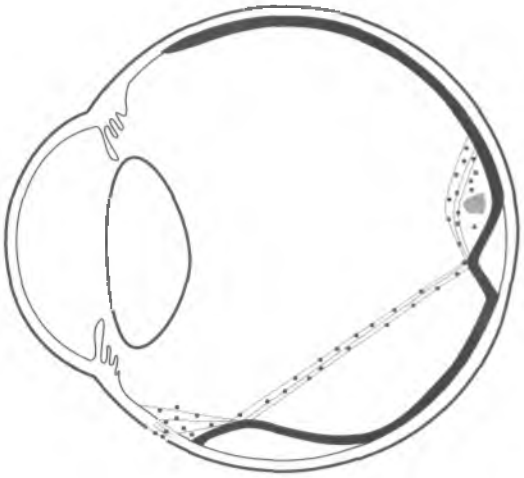

Рис. 14.3. *Тракционная отслойка сетчатки*

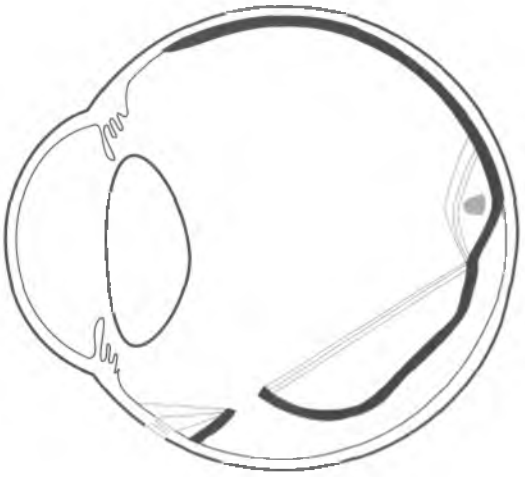

Рис. 14.4. *Регматогенная отслойка сетчатки, вторичный разрыв сетчатки*

Проведение витрэктомии немедленно после травмы бывает затруднено в случаях артериального кровотечения, негерметизированной раны, выраженного десцеметита. Кроме того, у молодых людей, у которых чаще всего и происходят проникающие ранения, нет ЗОСТ, и это может осложнить выполнение витрэктомии и течение послеоперационного периода. Кровоизлияния в СТ и воспалительный процесс приводят к ЗОСТ в сроки от 5 до 14 дней. Клеточная пролиферация начинается обычно на 10-14-й день после травмы. Таким образом, если отсутствует инородное тело (ИТ), операцию целесообразно отсрочить на 10-14 дней [3, 13, 90].

Во всех случаях проникающих ранений обязательно проведение УЗИ, рентгенографии и компьютерной томографии для обнаружения и локализации внутриглазных ИТ. Наличие ИТ вносит определенные коррективы в хирургическую тактику. Железные, медные, большие, содержащие органический материал ИТ требуют срочного проведения операции. Напротив, при ИТ из стекла, пластика, камня, алюминия, свинца операцию можно отсрочить на 10-14 дней.

Диасклеральное удаление магнитных инородных тел с помощью магнита может быть оправдано при небольших ИТ, расположенных пристеночно в передних отделах глазного яблока. Удаление с применением магнита требует очень точной локализации ИТ, так как разрез склеры необходимо проводить точно над ИТ.

Удаление интраокулярного ИТ пинцетом после витрэктомии может быть проведено под визуальным контролем и не требует очень точной локализации. Этим методом можно дос-

таточно атравматично удалять большие ИТ. При этом нет необходимости выяснять, магнитное оно или амагнитное [4, 70].

Техника операции. Непосредственно после травмы при первичной обработке на обнаруженные раны роговицы и склеры должны быть наложены швы. Необходимо ликвидировать подтекание ВГЖ и восстановить офтальмотонус. На линейную рану роговицы следует накладывать непрерывный шов, на рваную рану — узловые швы. В качестве шовного материала необходимо применять нейлон 10-0 с атравматичной иглой (**рис. 14.5**). Начинать непрерывный шов нужно «из раны» и заканчивать «в рану», тогда при затягивании узел будет погружен в ткань роговицы. Узловые швы нужно сдвигать пинцетом так, чтобы узел ушел в толщину роговицы (**рис. 14.6**). Склеральные раны следует зашивать шелком 8-0, но можно использовать и нейлон 8-0. Лучше применять узловые швы как более надежные [3].

При больших ранениях нередко выпадают в рану внутренние оболочки глаза (**рис. 14.7**), которые можно заправить, если они сохранили структуру. При значительном разрушении выпавшие ткани нужно иссекать. Накладывая швы, необходимо внимательно следить за тем, чтобы не произошло ущемление выпавших оболочек в ране. В то время, когда хирург накладывает очередной шов, ассистент должен с помощью шпателя отдавливать оболочку внутрь так, чтобы исключить возможность ее подшивания или ущемления в ране (**рис. 14.8**) [13].

Как обычно, для проведения витрэктомии проводят два разреза конъюнктивы: один длиной 5,0-6,0 мм в 2,0 мм от лимба в меридиане 10 часов, второй — также в 2,0 мм от лимба с двумя послабляющими разрезами длиной 12,0-15,0 мм на 1-2 часах. В зоне второго разреза делают отметку для проведения первой склеротомии в 4,0 мм от лимба и на склеру для фиксации инфузионной канюли накладывают предварительный матрасный шов так, чтобы будущий разрез располагался между стежками. Разрез следует проводить одноразовым лезвием, при этом необходимо следить, чтобы инструмент был перпендикулярен поверхности склеры. Через этот разрез вводят инфузионную канюлю. Перед ее введением из системы

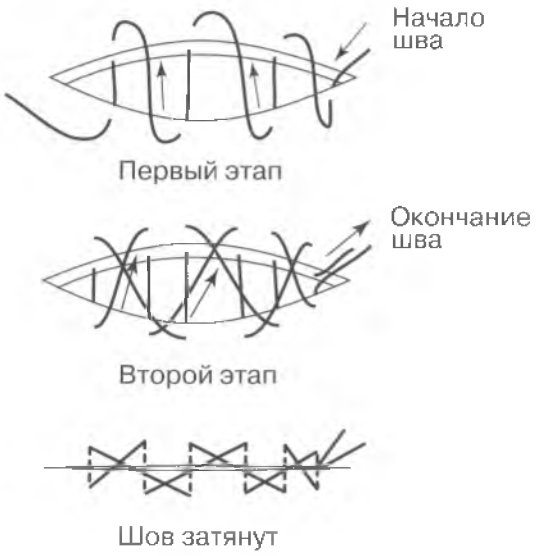

Рис. 14.5. *Наложение непрерывного шва*

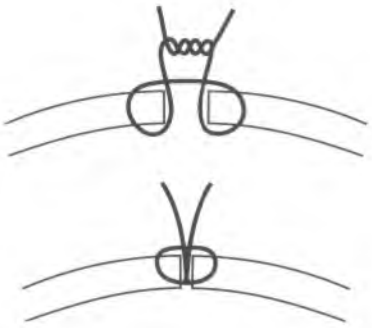

Рис. 14.6. *Формирование узла в глубине ткани*

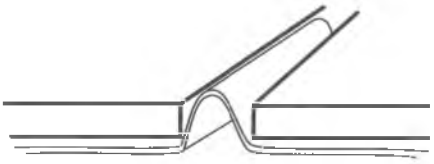

Рис. 14.7. *Выпадение оболочки в рану*

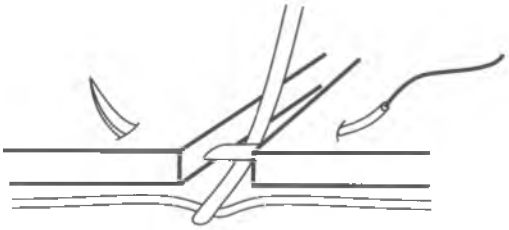

Рис. 14.8. *Отдавливание оболочки шпателем при наложении шва*

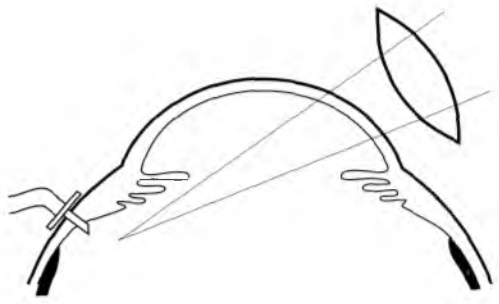

Рис. 14.9. *Офтальмологический контроль за правильностью наложения инфузионной канюли*

Рис. 14.10. *Инфузионная канюля введена под сосудистую оболочку*

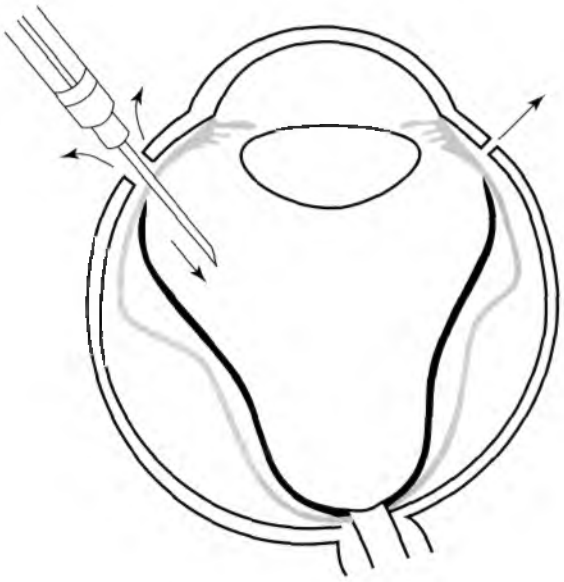

Рис. 14.11. *Введение физиологического раствора в стекловидное тело через склеротомию*

необходимо удалить пузырьки воздуха. В момент проведения и фиксации канюли подача жидкости должна быть прекращена.

После фиксации инфузионной канюли с помощью предварительного шва необходимо убедиться, что канюля открывается в полость СТ. Это можно сделать, используя широкоугольную оптику или непрямую бинокулярную офтальмоскопию (**рис. 14.9**). В случаях резкой гипотонии введение инфузионной канюли сопряжено с опасностью отслойки цилиарного тела. При этом инфузионная жидкость в процессе витрэктомии будет попадать под сосудистую оболочку, отслаивая ее (**рис. 14.10**).

Чтобы избежать этого осложнения, перед выполнением склеротомии нужно в месте ее проведения сделать с помощью тонкой (0,3 х 12 мм) одноразовой инъекционной иглы пункцию и ввести в витреальную полость физиологический раствор до создания нормального ВГД. Только после этого можно делать склеротомию. Этот прием целесообразно применять и в тех случаях, когда УЗИ свидетельствует о уже имеющейся цилиохориоидальной отслойке. Однако при этом необходимо сделать концом лезвия чисто склеральный разрез, затем, проколов инъекционной иглой плоскую часть цилиарного тела, медленно вводить в СТ физиологический раствор, постепенно повышая давление и вытесняя через склеротомию субхориоидальную жидкость (**рис. 14.11**). После того как плоская часть цилиарного тела будет поджата к разрезу, можно одноразовым лезвием сделать ее прокол и ввести инфузионную канюлю. В этих случаях, а также при значительном отеке хориоидеи нужно использовать более длинные, чем обычно, канюли — 4,5; 5,0; 6,0 мм.

В случаях выраженной передней ВРП, когда имеются цилиоретинальные тракции и преэкваториальная сетчатка в виде кольцевой складки подтянута вперед, есть риск введения инфузионной канюли под сетчатку (**рис. 14.12**). Обычно передняя ВРП наблюдается при афакии или артифакии. Для предупреждения этого осложнения склеротомии необходимо делать не в 4,0 мм от лимба, а в 3,0 мм.

После того как инфузионная канюля введена, подшита и имеется твердая уверенность, что она открывается в СТ, инфузионная сис-

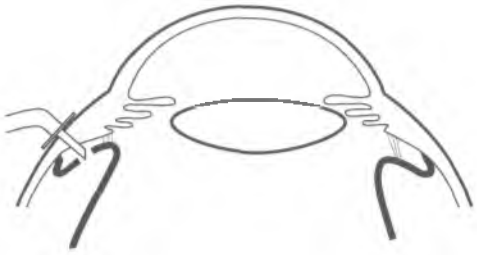

Рис. 14.12. *Инфузионная канюля введена под сетчатку*

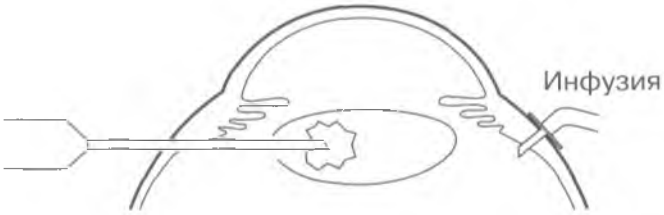

Рис. 14.13. *Факоэмульсификация через плоскую часть цилиарного тела*

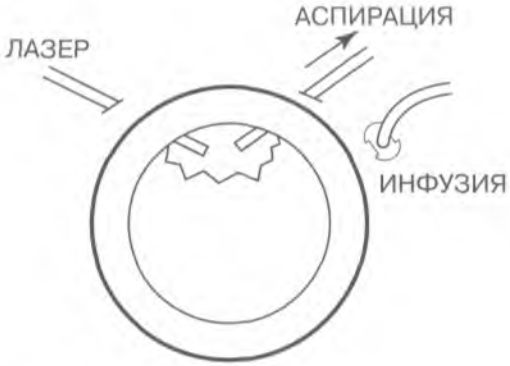

Рис. 14.14. *Лазерная факоэмульсификация*

тема может быть открыта. Теперь следует сделать две другие склеротомии для проведения активного инструмента и эндоиллюминатора.

Если хрусталик прозрачен или если имеются лишь незначительные локальные непрогрессирующие помутнения, то его можно оставить. При выраженном помутнении хрусталик должен быть удален [46]. В тех случаях, когда нет плотного ядра, удаление можно произвести витреотомом — сделать ленсэктомию. Однако, если ядро достаточно плотное, необходимо использовать метод факоэмульсификации. При средней плотности ядра применяется ультразвуковая факоэмульсификация, которую возможно провести через плоскую часть цилиарного тела. Для этого используют удлиненную иглу факофрагментатора без силиконового инфузионного рукава. Инфузию проводят через подшитую канюлю (**рис. 14.13**).

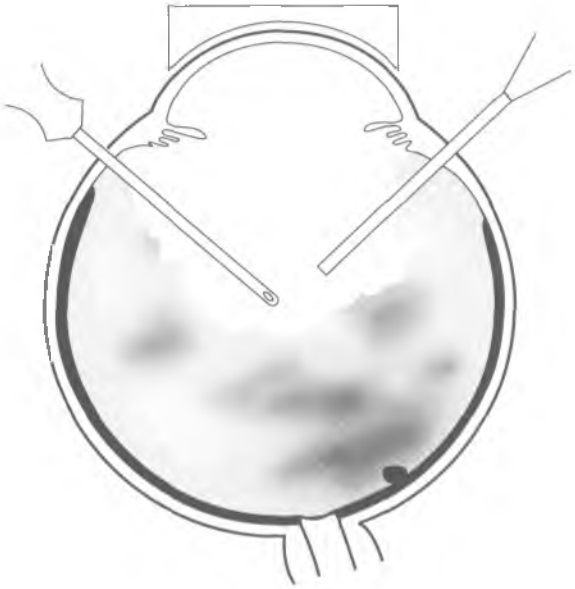

Рис. 14.15. *Витрэктомия для обнаружения и освобождения инородного тела*

При очень твердых ядрах целесообразно применять метод лазерной факоэмульсификации. При этом используют обычную инфузионную канюлю. Через одну склеротомию вводят лазерный световод, с помощью которого проводят разрушение хрусталика, а через другую — аспирационную канюлю для удаления разрушенных масс (**рис. 14.14**).

При проникающих ранениях СТ почти всегда изменено: от легких кровоизлияний или помутнений до тяжелого тотального гемофтальма. В тех случаях, когда имеется ИТ, витрэктомию проводят с целью визуального его

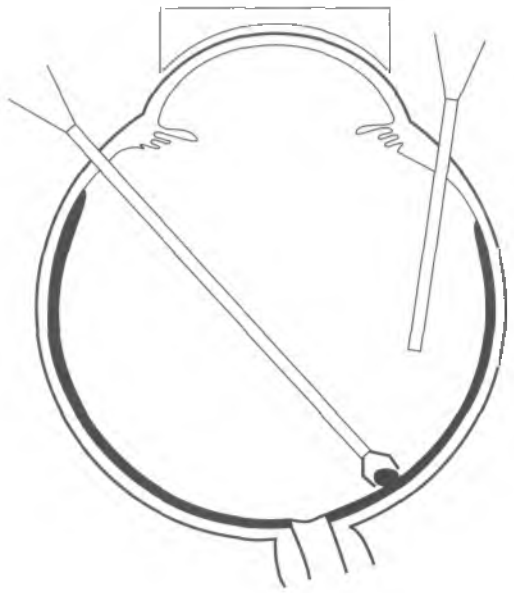

Рис. 14.16. *Захват инородного тела цанговым пинцетом*

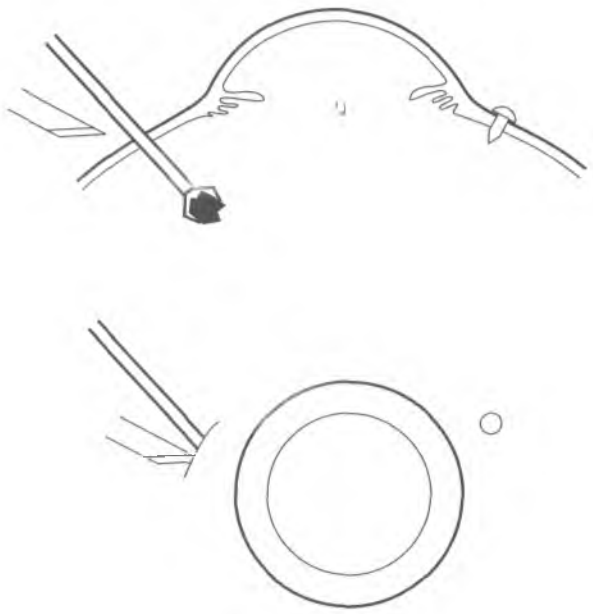

Рис. 14.17. *Расширение разреза при удалении большого инородного тела*

обнаружения. Кроме того, необходимо убрать СТ, окружающее ИТ, чтобы не было витреальных тракций на сетчатку в процессе его удаления (**рис. 14.15**) [4, 70, 122].

ИТ нужно удалять цанговым витреальным пинцетом с алмазным напылением на рабочих поверхностях бранш. Захватывать его в тех случаях, когда оно лежит на сетчатке, нужно так, чтобы исключить его поворот или выскальзывание из пинцета и не повредить сетчатку (**рис. 14.16**). После того как ИТ захвачено пинцетом, оно должно быть выведено в переднюю часть полости СТ для оценки его размера. Если меньший размер ИТ не превышает 6,0 мм, его можно удалить через склеротомию. Для этого выводят эндоиллюминатор и освободившуюся склеротомию закрывают заглушкой. После этого хирург с помощью одноразового лезвия расширяет склеротомию, через которую проходит пинцет. Лезвие необходимо провести достаточно глубоко, чтобы рассекать не только склеру, но и плоскую часть цилиарного тела. Расширение должно быть таким, чтобы можно было достаточно легко ИТ извлечь (**рис. 14.17**).

Инородные тела, имеющие удлиненную форму, необходимо извлекать так, чтобы они проходили через операционный разрез меньшим своим размером. Сразу захватить такое ИТ нужным образом бывает трудно, особенно если оно лежит на сетчатке. Для того чтобы правильно расположить ИТ в пинцете, нужно вывести его вперед, сменить эндоиллюминатор на второй пинцет и перехватить ИТ. После этого повторно захватить первым пинцетом, ориентируя ИТ так, чтобы выведение через склеротомию проходило по длинной оси (**рис. 14.18**).

Удаление ИТ размером больше 6,0 мм нужно проводить через роговичный разрез. Для этого предварительно на роговице в 0,6-0,8 мм от лимба производят несквозную насечку на 3/4 толщины роговицы, длина которой должна соответствовать размерам ИТ, определенным рентгенографически. После того как ИТ выведено вперед с помощью пинцета, необходимости в эндоиллюминаторе нет. Его выводят из глаза, и эту склеротомию закрывают склеральной заглушкой. Удерживая одной рукой ИТ, хирург другой рукой делает парацентез в области ранее сделанной насечки на

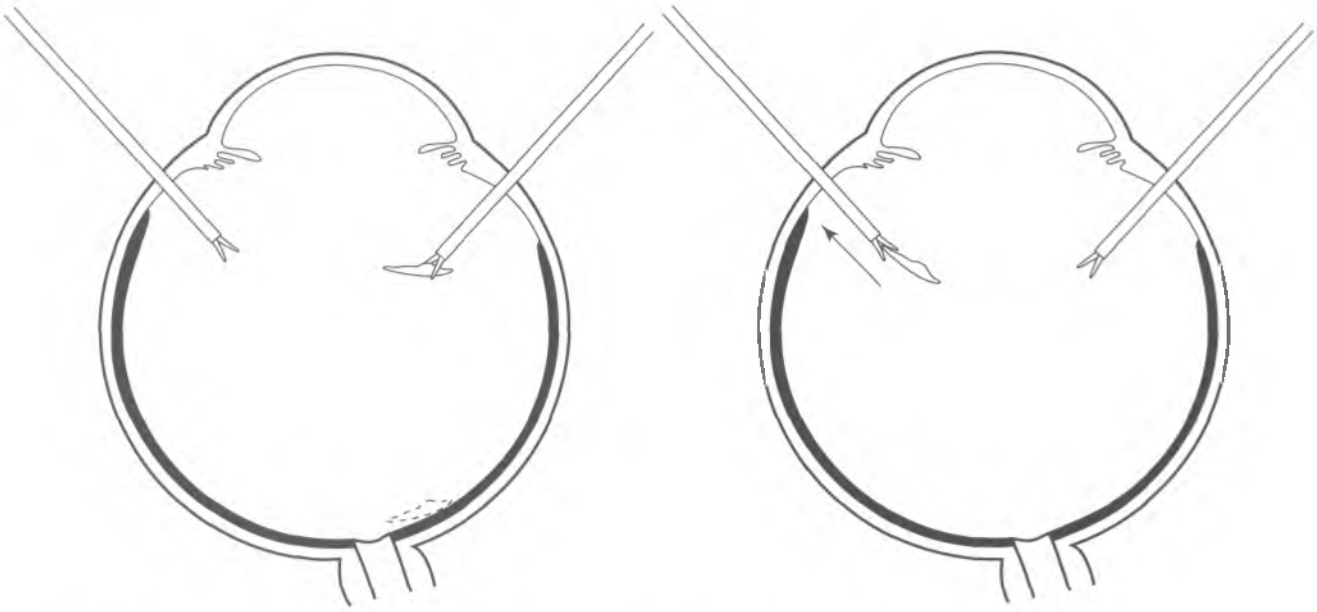

Рис. 14.18. *Удлиненное инородное тело удаляется после перехвата вторым пинцетом*

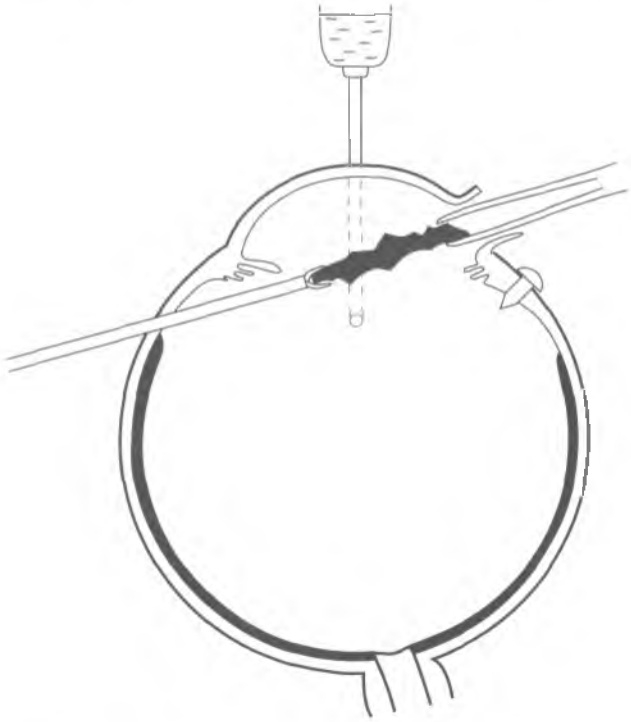

Рис. 14.19. *Удаление инородного тела больше 6 мм через роговичный разрез*

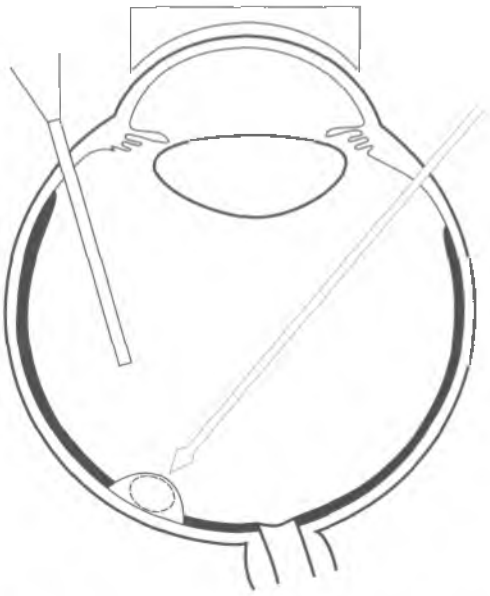

Рис. 14.20. *Рассечение капсулы инородного тела витреоретинальным ножом*

роговице. Расширив парацентез до необходимого размера, вставляют в образовавшуюся рану ИТ изнутри. Как только край ИТ показывается в роговичной операционной ране, его нужно захватить другим пинцетом и извлечь (**рис. 14.19**). Если под действием подтекающей

Рис. 14.21. *Крестообразное рассечение капсулы с помощью ножниц*

Рис. 14.22. *Удаление инородного тела цанговым пинцетом после освобождения от капсулы*

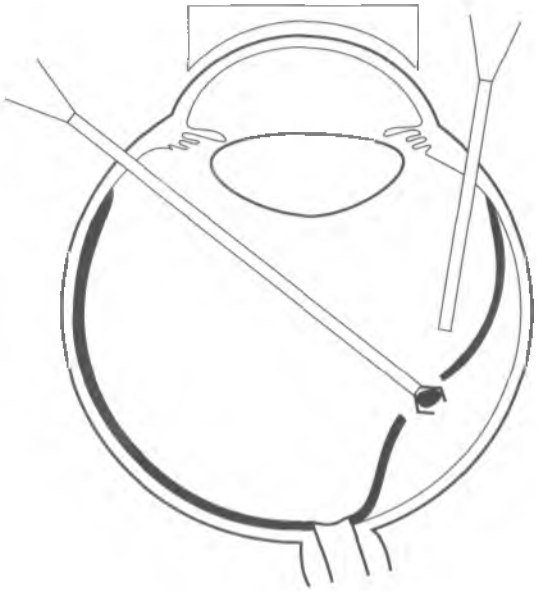

Рис. 14.23. *Удаление инородного тела из-под сетчатки*

инфузионной жидкости произошло выпадение радужки, ее заправляют шпателем при закрытой инфузии. На роговичную операционную рану нужно наложить непрерывный шов монофильным нейлоном 10-0.

При инкапсулированном ИТ сначала проводят витрэктомию, чтобы ликвидировать все тракции, которые могут возникнуть в процессе выделения и удаления ИТ. Начальный разрез фиброзной капсулы, окружающей ИТ, нужно произвести с помощью микрохирургического витреоретинального ножа (**рис. 14.20**). Расширение разреза целесообразно проводить витреальными ножницами, бранши которых изогнуты под прямым углом. После того как капсула разрезана в одном направлении, необходимо выполнить разрезы перпендикулярно первому, образовав таким образом крестообразное вскрытие капсулы над ИТ (**рис. 14.21**). Только после того как ИТ полностью освобождено от окружающих тканей, оно может быть удалено тем или иным способом в зависимости от его размера и формы (**рис. 14.22**) [12, 147].

Расположенное субретинально ИТ извлекается через разрыв сетчатки, если находится недалеко от него. В тех случаях, когда удалить ИТ через разрыв сетчатки невозможно, нужно произвести ретинотомию над ИТ и удалить через нее (**рис. 14.23**).

После того как ИТ удалено, на расширенную склеротомию накладывают швы виргинским шелком 8-0 так, чтобы оставить свободный участок для введения инструмента. Витрэктомия должна быть завершена. Необходимо удалить все остатки капсулы, сгустки крови, ЗГМ. Если имеются ЭРМ, их нужно удалить, используя мембранопилинг, сегментацию и деламинацию.

В тех случаях, когда есть ОС, удаление мембран и расправление сетчатки значительно упрощается введением в полость СТ ПФОС. При этом СРЖ вытесняется из-под сетчатки, сетчатка поджимается к сосудистой оболочке и становится менее подвижной. Целесообразно использовать дробное введение ПФОС. Удаление мембран с помощью витреальных ножниц и пинцетов возможно в среде ПФОС. Витрэктомию же нужно проводить в среде инфузионного раствора, над уровнем ПФОС.

После полного удаления всех ЭРМ, остатков СТ, сгустков крови и ЗГМ в витреальную полость вводят ПФОС. Нужно обратить внимание на необходимость максимального заполнения всей полости. При введении ПФОС следует отключить инфузию и обеспечить отток жидкости из глаза, с тем чтобы не вызвать повышения ВГД. Последние порции ПФОС нужно вводить медленно, при этом так ротировать глазное яблоко, чтобы разрыв сетчатки занимал самое высокое положение, чтобы СРЖ могла свободно оттекать из-под сетчатки (**рис. 10.28**) [104, 205].

ЭЛК должна проводиться после того, как вся полость СТ заполнена ПФОС. Коагуляцию нужно делать в зоне разрывов и атрофии сетчатки, на участках удаленных ЭРМ и местах кровоизлияний.

После окончания ЭЛК ПФОС необходимо заменить на воздушно-газовую смесь или на силиконовое масло. В свежих случаях (с давностью не более одного месяца) можно использовать для замены газ. В более тяжелых и запущенных случаях применяется силиконовое масло. Если разрывы сетчатки локализуются вверху, надо использовать «легкий» силикон с удельным весом 0,96. При нижних разрывах — «тяжелый» с удельным весом 1,08. В послеоперационном периоде в тех случаях, когда введен газ или «легкий» силикон, необходимо соблюдать положение больного «лицом вниз». При использовании «тяжелого» силикона больным нужно находиться в положении лежа на спине.

В осложненных случаях при больших сроках, прошедших с момента ранения, и когда есть ОС, необходимо проводить комбинированное вмешательство, включающее и круговое вдавление склеры [183]. При этом операция начинается с перитомии, отсепаровки конъюнктивы с проведением двух послабляющих разрезов в косых меридианах. После того как выделены и взяты на швы-держалки прямые мышцы, на склеру накладывают четыре матрасных шва. Пломба проводится под швами и прямыми мышцами. В соответствии с данными УЗИ дренаж СРЖ делают в зоне наибольшей ОС. После подтягивания пломбы и фиксации ее швами к склере она сшивается конец в конец. Этот этап заканчивают наложением шва на дренажную склеротомию. Коагуляцию склеры не проводят.

В дальнейшем необходимо выполнять витрэктомию, удаление ИТ, мембранопилинг, введение ПФОС и эндолазеркоагуляцию сетчатки. В тяжелых случаях можно отсрочить замену ПФОС на силикон на 2-3 недели. При этом следует использовать не перфтордекалин или перфтороктан, а перфторполиэфир. В послеоперационном периоде в таких случаях больным должен быть назначен строгий постельный режим в положении лежа на спине в течение 5 дней. После этого режим может быть расширен, но большую часть времени пациент должен находиться в положении лежа на спине.

Замену ПФОС на силикон проводят через те же три склеротомии. Швы, наложенные на склеротомии, снимают, в зоне одной из них проводят матрасный шов для фиксации инфузионной канюли. Образовавшиеся сращения разделяют шпателем, через склеротомию вводят и подшивают инфузионную канюлю. После этого шпателем открывают две другие склеротомии, через одну проводят канюлю для введения силикона, через другую — канюлю для удаления ПФОС. Для того чтобы избежать резких колебаний ВГД и максимально заполнить полость СТ силиконом, удаление ПФОС нужно проводить методом вытеснения его силиконом. Канюля для удаления ПФОС должна располагаться у заднего полюса глаза. ПФОС, обладающий высокой текучестью, легко вытекает под действием вводимого силикона (**рис. 11.12**).

Для удаления последних капель ПФОС необходимо использовать аспирацию. Для этого прекращают введение силиконового масла, вместо этой канюли вводят эндоиллюминатор и включают инфузию. Аспирацию мелких капель ПФОС, лежащих на сетчатке, нужно проводить Г-образной канюлей, это значительно уменьшает риск засасывания сетчатки (**рис. 10.33**).

СКВОЗНЫЕ РАНЕНИЯ

При взрывах и огнестрельных ранениях иногда скорость ИТ может быть так велика, что оно пробивает глаз насквозь. В этих случаях имеются две раны, одна — в переднем отделе глаза, другая — в заднем (**рис. 14.24**).

Первичную хирургическую обработку раны роговицы и передних отделов склеры необходимо провести немедленно. Для наложения швов используют нейлон 10-0, на рану роговицы менее 2,0 мм достаточно одного узлового шва. Завязанный шов нужно протянуть с помощью пинцета так, чтобы узел ушел в глубину ткани. После того как узел утоплен достаточно глубоко, полезно протянуть его в обратном направлении. При этом концы монофильной нейлоновой нити остаются в глубине, а узел сдвигается к поверхности роговицы. Это облегчит в дальнейшем снятие шва. На линейные раны роговицы более 2,0 мм нужно накладывать непрерывный шов монофильным нейлоном 10-0. Начало шва следует проводить «из раны», а заканчивать — «в рану», тогда узел после затягивания окажется внутри стромы роговицы.

Монофильный нейлоновый шов на роговице в тех случаях, когда узлы погружены и не торчат на поверхности, полностью покрывается эпителием, и больные его не чувствуют. Напротив, когда узлы не погружены, возникает ощущение инородного тела. При движении век узлы сдвигаются, и вокруг них образуются эрозии, которые могут стать входными воротами для инфекции [13].

На раны склеры нужно накладывать узловые швы шелком 8-0. Выпавшие оболочки, если они жизнеспособны, нужно промыть раствором антибиотика и заправить. Деформированные и некротизированные оболочки следует иссекать.

Рану задней части глаза зашить невозможно, поэтому после наложения шва на переднее повреждение не следует форсировать введение физиологического раствора или воздуха для повышения ВГД. Нужно исключить любое давление на глазное яблоко.

Интравитреальное вмешательство должно быть проведено через 7-14 дней после травмы. За этот период уменьшается отек оболочек, снижается застойная инъекция сосудов, а следовательно, и опасность кровотечений. За это время развивается ЗОСТ, что позволит более полно удалить СТ и снизит риск развития пролиферации. Срочное вмешательство бывает необходимо в случаях развития эндофтальмита или резкого повышения ВГД, связанного с набуханием хрусталика.

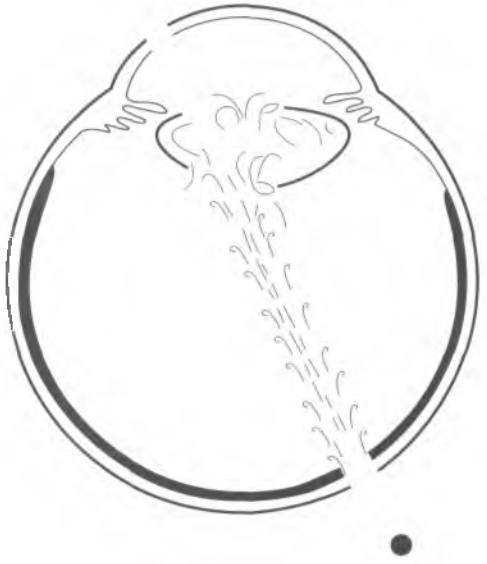

Рис. 14.24. *Сквозное ранение. Инородное тело в орбите*

Техника операции. При сквозных ранениях хрусталик бывает поражен почти всегда. Если он не удален при первичной обработке, это необходимо сделать перед проведением витрэктомии (**рис. 14.25**). Набухающие хрусталиковые массы можно аспирировать с помощью витреотома или аспирационной канюли трансцилиарным доступом. Для удаления твердого ядра следует использовать метод факоэмульсификации. Подход может быть лимбальный или через плоскую часть цилиарного тела. Если по данным УЗИ имеется ОС, то капсульный мешок следует сохранить на тот случай, если потребуется использование силикона. При значительном повреждении задней капсулы, когда невозможно имплантировать ИОЛ в капсульный мешок, надо использовать ИОЛ с фиксацией в цилиарную борозду. Необходимо создать барьер, препятствующий выходу силиконового масла в переднюю камеру и контакту его с роговицей. Следует принять

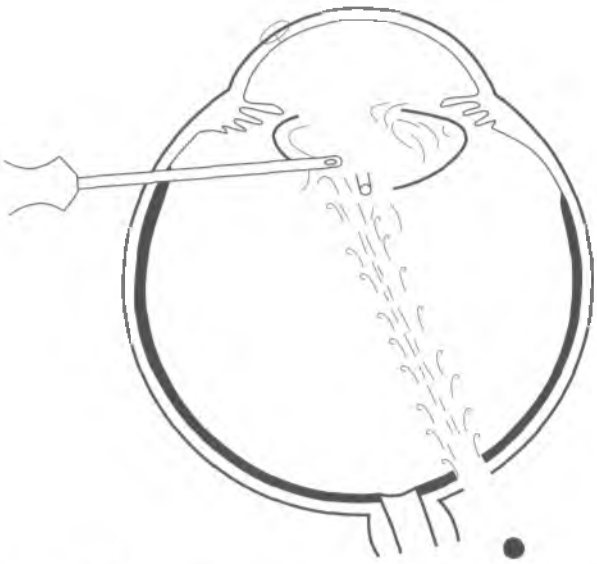

Рис. 14.25. *Удаление хрусталиковых масс витреотомом*

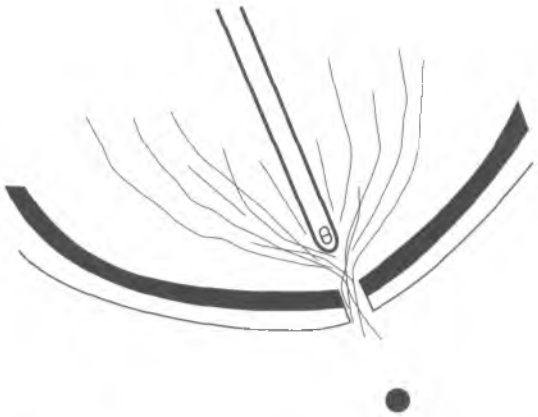

Рис. 14.26. *Витрэктомия в зоне заднего ранения*

меры для максимально полного удаления всех хрусталиковых масс, так как они могут быть причиной развития передней ВРП, для предупреждения которой необходимо также удалить ПГМ.

Для проведения трансвитреального вмешательства нужен мидриаз, а между тем зрачок при сквозных ранениях расширяется с трудом. Часто имеются задние синехии, не позволяющие получить нужную величину зрачка. В этих случаях следует использовать принудительное растягивание зрачка с помощью одноразовых ирис-ретракторов. Для этого в области лимба нужно сделать четыре парацентеза с интервалом в 90°. Шпателем разрушают задние синехии. Последовательно через парацентезы в переднюю камеру вводят ирис-ретракторы, с их помощью захватывают зрачковый край, подтягивают к лимбу и фиксируют в этом положении. В результате получается широкий зрачок четырехугольной формы, обеспечивающий хорошую визуализацию в процессе операции.

Витрэктомию следует вести, начиная с ретролентальных слоев. СТ обычно пропитано кровью, визуализация затруднена, и всегда есть риск ранения сетчатки в тех случаях, когда она отслоена. Поэтому необходимо учитывать данные УЗИ. Начиная удаление каждого следующего участка, целесообразно двигаться в центре СТ спереди назад. Более активно можно действовать в тех отделах, где, согласно данным УЗИ, сетчатка прилежит или отслоена незначительно. Именно в таких участках необходимо углубляться до тех пор, пока не будет сделано окно в ЗГМ и не откроется сетчатка. В ретровитреальном пространстве может быть жидкая кровь, иногда в довольно большом количестве. Вымывание крови нужно проводить через образованное окно в ЗГМ, не расширяя его, используя аспирацию с очень низким уровнем вакуума. После того как кровь аспирирована, в образовавшееся отверстие видна сетчатка, витрэктомию можно проводить более уверенно. Постепенное удаление имбибированного кровью СТ приводит к расширению оптически прозрачной зоны, контроль за ходом витрэктомии становится проще. Удаление СТ вблизи отслоенной сетчатки следует проводить с особой осторожностью. Подвижная сетчатка, засасываясь под действием аспирации в рабочее отверстие витреотома, может быть повреждена. Чтобы исключить это, нужно снижать аспирацию, повышая при этом частоту резания. В ряде случаев можно использовать световод

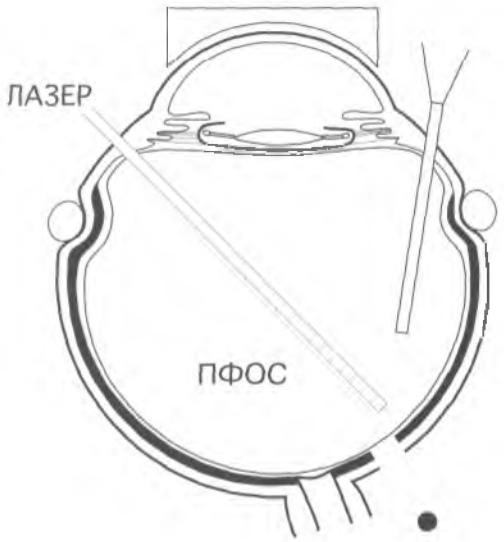

Рис. 14.27. *Проведение эндолазерной коагуляции сетчатки*

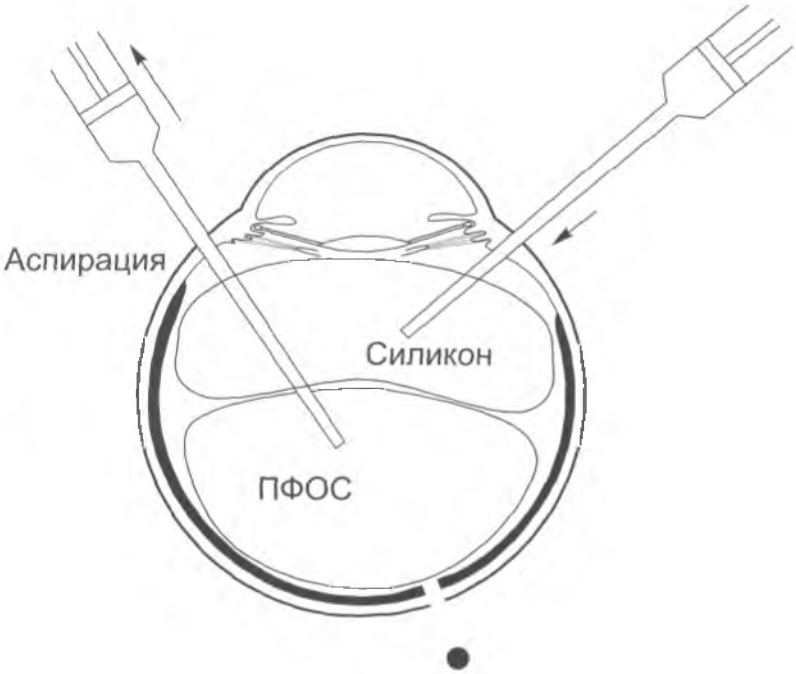

Рис. 14.28. *Замена ПФОС на силиконовое масло*

эндоиллюминатора, располагая его между витреотомом и сетчаткой, чтобы предупредить ее повреждение [41].

Крайне осторожно нужно действовать в зоне заднего повреждения стенки глазного яблока. Это место определяется достаточно легко по подтянутому СТ. Проводить витрэктомию в этой зоне нужно, уменьшив инфузию и аспирацию. Не следует стремиться к полному удалению СТ, подтянутому к ране. Обтурируя рану, СТ способствует поддержанию офтальмотонуса. Кроме того, оно прикрывает дефект сетчатки (**рис. 14.26**).

После того как значительная часть заднего отдела освобождена от СТ, можно значительно уменьшить подвижность сетчатки, введя 1,0-1,5 мл ПФОС. После того как пропитанное кровью СТ будет удалено почти полностью, нужно добавить ПФОС, доведя его уровень до зубчатой линии. После этого необходимо провести ЭЛК. Область разрыва сетчатки на периферии должна быть ограничена тройным рядом коагулятов (**рис. 14.27**). Коагуляцию нужно провести в зоне ретинальных кровоизлияний. Если в области задней раны края сетчатки перед введением ПФОС не зияли, а были припаяны к оболочкам, коагуляция не требуется.

После окончания ЭЛК необходимо сделать замену ПФОС на газ или силиконовое масло. Для того чтобы исключить повышение ВГД, в процессе замены нужно удалять ПФОС путем аспирации синхронно с введением воздушно-газовой смеси или силикона (**рис. 14.28**). Необходимо использовать только 20%-ную смесь газа с воздухом, с тем чтобы не получить повышения ВГД, связанного с расширением газа в послеоперационном периоде. Введение воздушно-газовой смеси целесообразно и тогда, когда нет ОС, так как газ, тампонируя кровоточащие сосуды, снижает опасность рецидива гемофтальма. Кроме того, газовый пузырь благодаря эффекту поверхностного натяжения повышает герметичность ран и способствует их закрытию первичным натяжением.

В большинстве случаев сквозных ранений глазного яблока необходимо проведение кру-

гового пломбирования склеры, которое может быть проведено в конце операции. После наложения швов на склеротомии накладывают матрасные швы на склеру. Круговую пломбу проводят под швами и прямыми мышцами, фиксируют к склере швами, а затем сшивают конец в конец. Диатермокоагуляцию проводят в зоне периферического разрыва сетчатки, там, где не удалось сделать ЭЛК.

В тех случаях, когда имеются обширные рваные центральные раны роговицы, а также при имбибиции роговицы кровью, выполнение трансвитреальной хирургии возможно только с применением временного кератопротеза при одновременной кератопластике [20].

Витреоретинальные операции по поводу проникающих ранений должны проводиться своевременно. В большинстве случаев, сделав первичную обработку, следует отложить основное вмешательство на 10-14 дней. Дальнейшее промедление нецелесообразно. Развитие пролиферативного процесса может привести к необратимым изменениям и сделает невозможным не только восстановление зрительных функций, но и сохранение глаза как косметического органа.

15

Бельмо и отслойка сетчатки

Помутнения роговицы самой разной этиологии, обширные рубцы при травмах глаза, контузиях и проникающих ранениях, при имбибиции роговицы кровью нередко сочетаются с ОС. Она может быть связана с повреждением сетчатки непосредственно в результате травмы, а может возникать и вторично как следствие пролиферативного процесса. При химических и термических ожогах ОС развивается, как правило, вторично. Довольно часто ОС встречается при дистрофиях роговицы, связанных с оперативным вмешательством при афакии, артифакии, после кератопластики. ОС может возникнуть и после кератитов самой различной этиологии.

Ввиду того что офтальмоскопия невозможна, диагноз ОС при бельмах ставится на основании типичных жалоб больных и данных УЗИ. Ультразвуковое В-сканирование помогает не только установить факт ОС, но и определить ее высоту и распространенность.

Лечение ОС при помутнении роговицы представляет собой очень трудную задачу. Проведение транссклеральной коагуляции и пломбирование склеры без обнаружения и точной локализации разрывов неэффективны, так как проводятся наугад. Пересадка роговицы, проводимая как первый этап в надежде на прозрачное приживление и последующую операцию по поводу ОС, связана с недопустимо большой потерей времени и не может считаться целесообразной. Операции типа «открытое небо» сложны технически и очень рискованны из-за большого количества тяжелых операционных осложнений. Положительные исходы этих вмешательств довольно редки [145].

Трансвитреальная хирургия при одновременной пересадке роговицы с использованием временного кератопротеза (ВК) открывает новые возможности в лечении этой тяжелой сочетанной патологии [29, 76, 100, 111]. ВК, подшиваемый к роговице после сквозной трепанации, обеспечивает четкую визуализацию, позволяющую проводить в полном объеме витрэктомию, пилинг ЭРМ, их сегментацию и деламинацию (**рис. 15.1**). Конструктивно ВК представляет собой круглую тонкую прозрачную пластинку с четырьмя выступами для подшивания (**рис. 15.2**) [20].

В случаях свежих ранений роговицы, осложненных ОС, нужно провести первичную хирургическую обработку. На рану роговицы

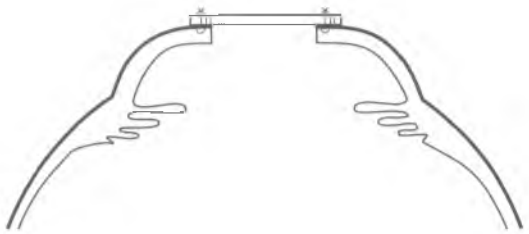

Рис. 15.1. *ВК подшит к роговице после сквозной трепанации*

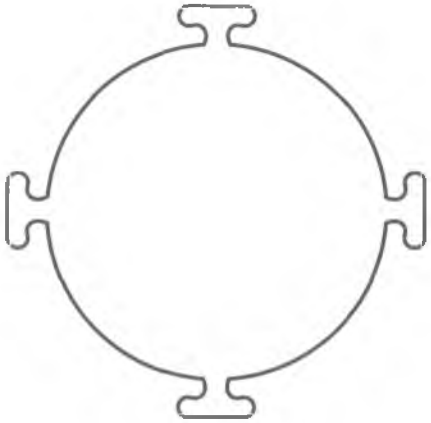

Рис. 15.2. *Временный кератопротез*

необходимо наложить швы монофильным нейлоном 10-0. Выпавшую в рану радужку иссечь или заправить в зависимости от ее состояния. При разрушении хрусталика нужно вымыть хрусталиковые массы из передней камеры.

В запущенных случаях вопрос о показаниях к операции должен решаться с учетом состояния как пораженного, так и парного глаза. Иногда операция может быть проведена для получения косметического эффекта.

Техника операции. Операция начинается трансконъюнктивальным подшиванием к глазному яблоку кольца Флиринга. Обычно достаточно положить 7-8 швов, два из которых, на 6 и 12 часах, выполняются в виде швов-держалок, позволяющих фиксировать глазное яблоко. Необходимо использовать кольцо Флиринга диаметром 15,0-16,0 мм и, подшивая, децентрировать его, сместив вверх так, чтобы оставить место для подшивания инфузионной канюли и проведения склеротомий (**рис. 15.3**). После подшивания кольца нужно

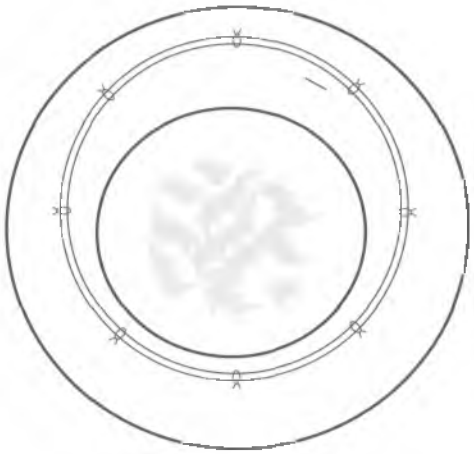

Рис. 15.3. *Подшито кольцо Флиринга и сделана склеротомия для инфузионной канюли*

сделать 2 разреза и отсепаровку конъюнктивы между кольцом и лимбом так, как это делается для проведения витрэктомии. В меридиане 12-12.30 часов накладывают предварительный матрасный шов для подшивания канюли. После этого нужно сделать склеротомию, ввести инфузионную канюлю и зафиксировать ее. В случае выраженной гипотонии глазного яблока перед проведением склеротомии целесообразно повысить тонус глаза путем введения через тонкую одноразовую инъекционную иглу физиологического раствора в полость СТ.

Предварительные швы (виргинский шелк 8-0) для фиксации ВК необходимо сделать в области лимба в меридианах 3 и 9 часов. Перед сквозной трепанацией роговицы нужно открыть инфузионную систему и повысить ВГД (**рис. 15.4**). В зависимости от состояния роговицы следует использовать трепаны 7,0; 7,5; 8,0 мм. Как только в процессе трепанации начинается подтекание жидкости из передней камеры, инфузия должна быть прекращена (**рис. 15.5**). Завершение иссечения корнеального диска надо проводить с помощью роговичных круглых ножниц. Сразу после этого при необходимости удаляют ИОЛ или ядро хрусталика. Затем на трепанационное отверстие накладывают ВК и фиксируют ранее наложенными швами за два выступа (**рис. 15.6**). После этого необходимо восстановить офтальмотонус

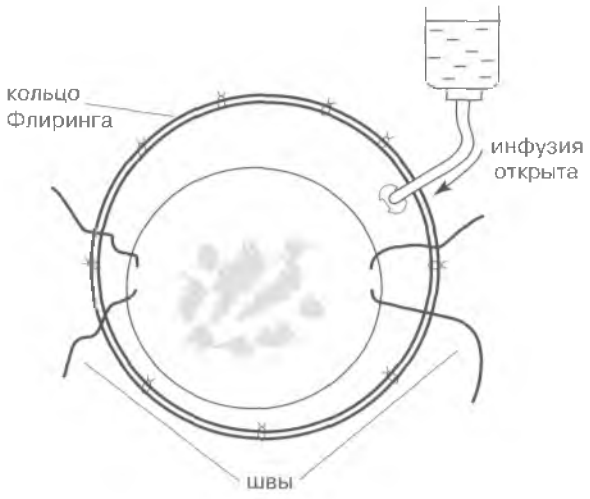

Рис. 15.4. *Наложены два предварительных шва для фиксации ВК*

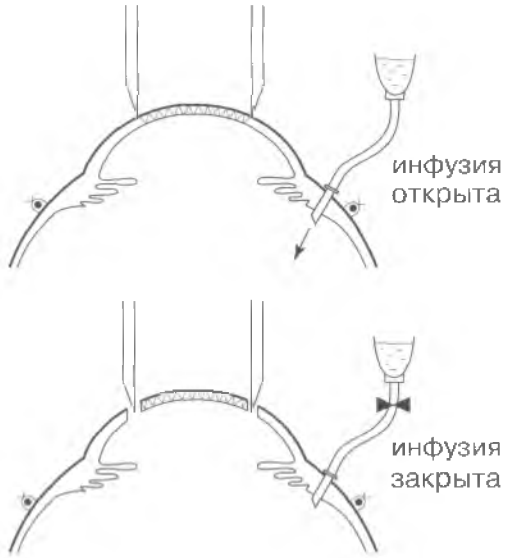

Рис. 15.5. *Трепанация роговицы*

путем кратковременного включения инфузии. Окончательную фиксацию ВК нужно провести, наложив еще два шва на оставшиеся выступы. Теперь можно включить инфузию постоянно. Под воздействием ВГД края трепанационного отверстия поджимаются к задней поверхности ВК, и подтекания жидкости не происходит. Это позволяет поддерживать нормальный тонус в ходе операции. Еще две склеротомии проводят в 3,0 мм от лимба: одну —

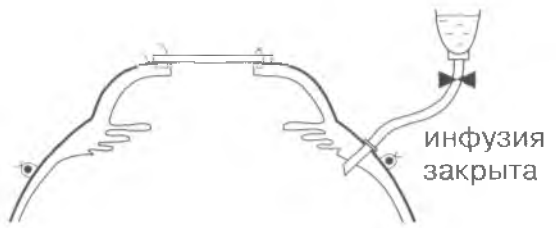

Рис. 15.6. *Подшивание временного кератопротеза*

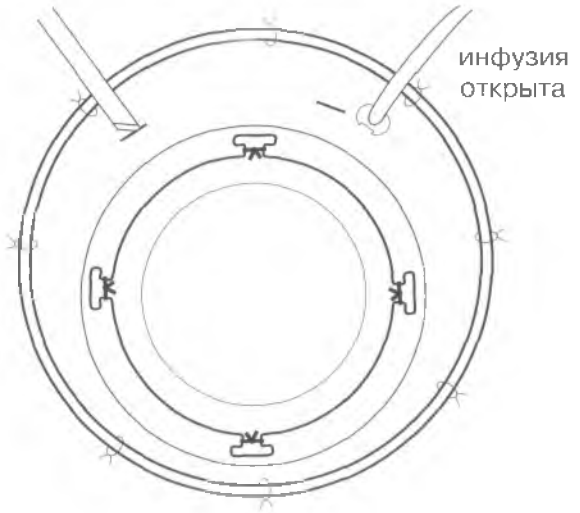

Рис. 15.7. *Проведение двух склеротомий после подшивания временного кератопротеза*

для активного инструмента в меридиане 10 часов, вторую — для эндоиллюминатора на 13 часах (**рис. 15.7**).

Витрэктомию начинают непосредственно у задней поверхности ВК. В тех случаях, когда имеется мягкая катаракта, она может быть удалена через плоскую часть цилиарного тела методом ленсэктомии. Так же могут быть удалены остаточные хрусталиковые массы, зрачковая мембрана, фрагменты радужки и остатки капсулы — все, что затрудняет обзор. В первую очередь необходимо удалить СТ, расположенное по краю трепанационного отверстия, так как часть его могла выпасть и ущемиться между ВК и роговицей. Кроме того, нужно удалить кровь, которая может скопиться при трепанации сосудистого бельма.

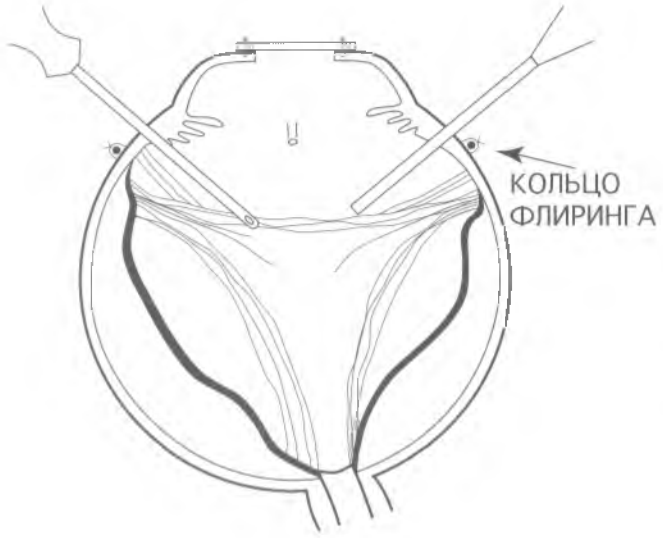

Рис. 15.8. *Проведение витрэктомии после подшивания временного кератопротеза*

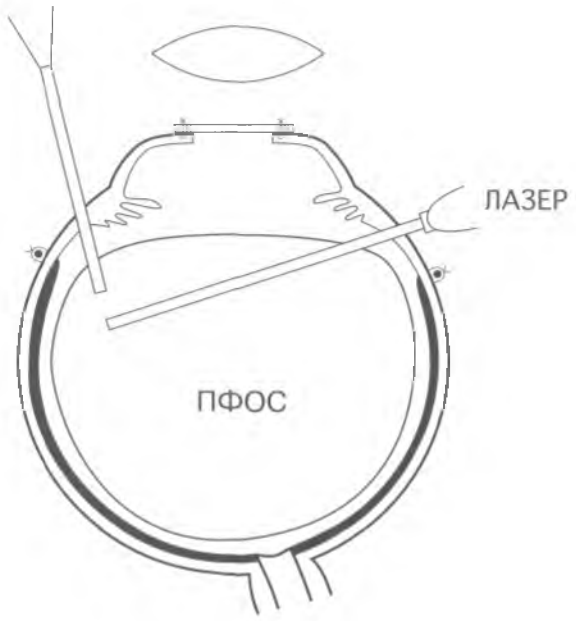

Рис. 15.9. *Эндолазеркоагуляция с использованием широкоугольной оптики после введения ПФОС*

Витрэктомию, как обычно, необходимо проводить спереди назад в направлении ДЗН (**рис. 15.8**). Если СТ пропитано кровью или интенсивно мутное, имеется угроза ранения сетчатки. В этих случаях надо использовать данные УЗИ, двигаясь в ту сторону, где сетчатка прилежит или имеется плоская отслойка. Когда в процессе витрэктомии в СТ образуется окно, через которое видна сетчатка, степень опасности ее ранения уменьшается.

После того как центральная часть сетчатки освобождена от СТ и ЭРМ, необходимо ввести 1,0-1,5 мл ПФОС. Во время введения ПФОС нужно прекратить инфузию и проводить дренаж жидкости над уровнем ПФОС, с тем чтобы предупредить повышение ВГД. Резкий подъем давления может вызвать разрыв или прорезывание швов, фиксирующих ВК, в результате чего наступит коллапс глазного яблока. После введения ПФОС дальнейшее удаление СТ заметно облегчается, так как сетчатка становится менее подвижной. Легче проходит и удаление ЭРМ — мембранопилинг, сегментация и деламинация мембран. ВК обеспечивает четкую визуализацию только центральной части глазного дна. Для проведения витрэктомии и пилинга ЭРМ на периферии в зоне основания СТ необходимо применять панорамную оптику с конвертором и склерокомпрессию.

После доведения уровня ПФОС до зубчатой линии следует провести ЭЛК (**рис. 15.9**), объем которой определяется степенью ПВР. В первую очередь необходимо коагулировать зону разрывов. Каждый разрыв должен быть окружен тройным рядом плотно расположенных коагулятов. ЭЛК должны быть подвергнуты зоны ретинальных кровоизлияний, участки мембранопилинга, сегментации и деламинации. Нужно коагулировать все зоны периферической дегенерации сетчатки. В тяжелых случаях, особенно при развитии или угрозе развития передней ПВР, коагулировать следует всю периферию сетчатки. Особенно тщательно и широко ЭЛК должна быть проведена в верхней половине. Здесь коагуляты должны начинаться у зубчатой линии и доходить почти до экватора. А между тем коагуляция именно в этой зоне часто бывает затруднена, особенно если склеротомии расположены вверху и близко друг к другу. Возникают «мертвые зоны», в которых невозможно провести ЭЛК, не повредив световодом сетчатку. Проблема решается достаточно просто с применением изогнутых лазерных световодов. Совмещение световода для лазера с эндоиллюминатором

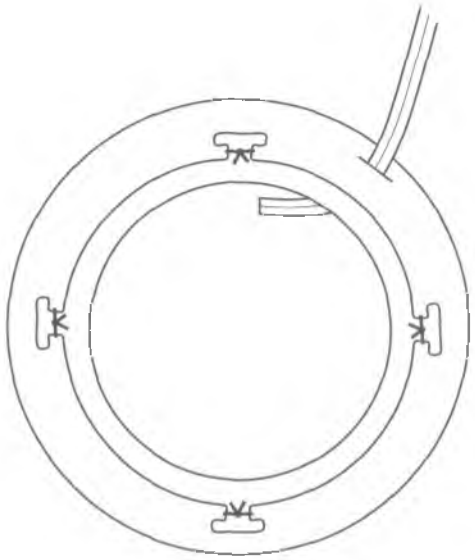

Рис. 15.10. *Использование изогнутого лазерного световода, совмещенного с эндоиллюминатором*

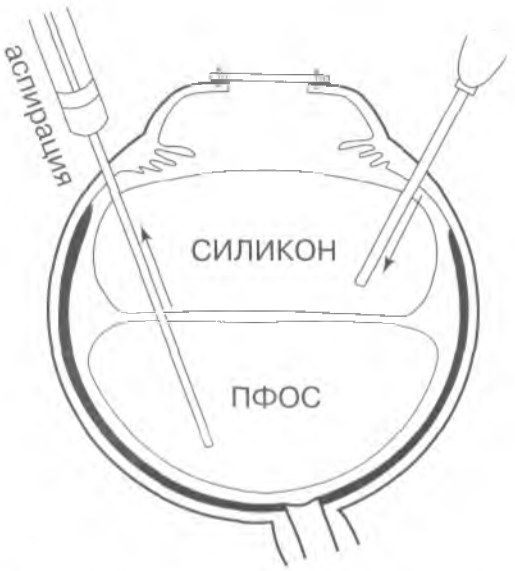

Рис. 15.11. *Замена ПФОС на «тяжелый» силикон*

также упрощает проведение ЭЛК. Используя такие световоды и панорамную оптику, можно достаточно просто выполнить ЭЛК вверху на крайней периферии сетчатки (**рис. 15.10**).

Обширная ЭЛК в горизонтальных меридианах, на 3 и 9 часах, связана с риском повреждения задних длинных цилиарных артерий и нервов. Если возможно, целесообразно не проводить коагуляцию этой зоны. В тех случаях, когда коагуляция обязательна, лучше использовать трансскleральную криокоагуляцию, при которой не повреждаются крупные сосуды и нервы.

После окончания ЭЛК следует произвести замену ПФОС (перфтордекалин или перфторoктан) на «тяжелый» силикон с удельным весом 1,08. Необходимость использования «тяжелого» силиконового масла определяется тем, что он лучше, чем «легкий», сохраняется в полости СТ при снятии ВК и проведении кератопластики. Замена ПФОС на силикон должна проводиться так, чтобы не вызвать подъема ВГД. Целесообразно использовать аспирацию ПФОС с одномоментным и адекватным введением силикона (**рис. 15.11**). Обязательно нужно удалять последние отдельные мелкие капли ПФОС с помощью Г-образной аспирационной канюли под визуальным контролем с использованием эндоиллюминатора.

Перед выкраиванием трансплантата нужно снять инфузионную канюлю и исключить любое давление на глазное яблоко. Закрывать склеротомии заглушками не требуется. Швы-держалки на кольце Флиринга должны быть натянуты очень легко. Роговичный трансплантат выкраивают тем же трепаном, который использовали для удаления бельма, а для завершения выкраивания применяют круглые роговичные ножницы.

После того как роговичный трансплантат готов, снимают швы, фиксирующие ВК (**рис. 15.12**). При этом ассистент, надавливая на ВК в центре, удерживает его на месте, а хирург пинцетом сдвигает ВК в сторону и сразу же укладывает на его место трансплантат (**рис. 15.13**). Последний пришивают четырьмя временными узловыми швами шелк 8-0. Через склеротомию добавочно вводят силикон для поднятия офтальмотонуса. После этого на трансплантат накладывают непрерывный шов из монофильного нейлона 10-0 (**рис. 15.14**), который следует начинать из трепанационного отверстия наружу, а заканчивать с поверхности трансплантата внутрь. При этом в процессе затягивания шва узел оказывается погруженным в слои роговицы и в последующем не вызывает раздражения.

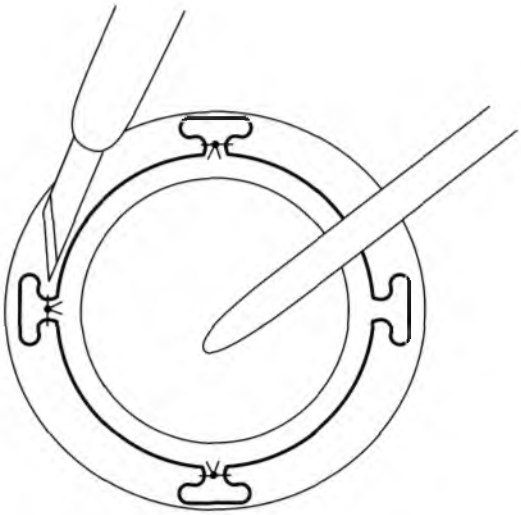

Рис. 15.12. *Рассечение швов, ВК удерживается шпателем*

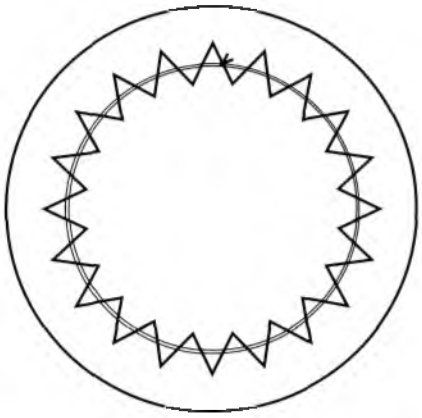

Рис. 15.14. *Фиксация роговичного трансплантата непрерывным швом*

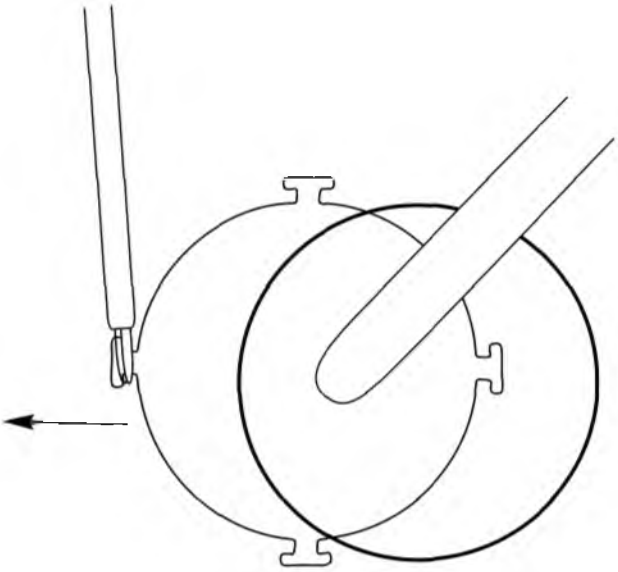

Рис. 15.13. *Удаление ВК*

После затягивания непрерывного нейлонового шва снимают временные шелковые узловые швы, фиксировавшие трансплантат, и швы, удерживающие кольцо Флиринга. Зашивают две склеротомии, а на третью — накладывают, но не затягивают шов. Через эту склеротомию еще раз добавляют силикон и закрывают швом (**рис. 15.15**). В переднюю камеру нужно ввести физиологический раствор или стерильный воздух, исключив таким образом контакт трансплантата с силиконом (**рис. 15.16**). После того как зашиты разрезы конъюнктивы, под нее вводят раствор дексаметазона и антибиотика.

В послеоперационном периоде больные должны соблюдать определенное положение. В первые сутки все больные лежат на спине. Если разрыв сетчатки находится вверху, такое положение должно сохраняться еще в течение 4-5 дней. Если имеются нижние разрывы, то больной должен после операции находиться в сидячем или полусидячем положении. При боковых разрывах нужно лежать на боку, соответствующем разрыву сетчатки.

Силикон может быть удален через 2,5-3 месяца после операции, если имеется полное прилегание сетчатки. При осмотре необходимо тщательное обследование крайней периферии сетчатки методом непрямой бинокулярной офтальмоскопии. Особое внимание нужно обратить на верхние отделы, там, где сетчатка может быть не прижата силиконом.

При использовании этой методики прозрачное приживление получено в 80% случаев. Достаточно высокий процент прозрачного приживления связан с тем, что запол-

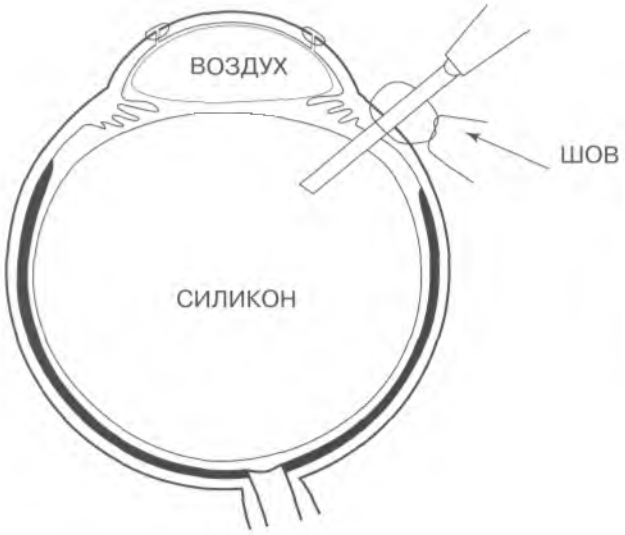

Рис. 15.15. *Добавление силикона*

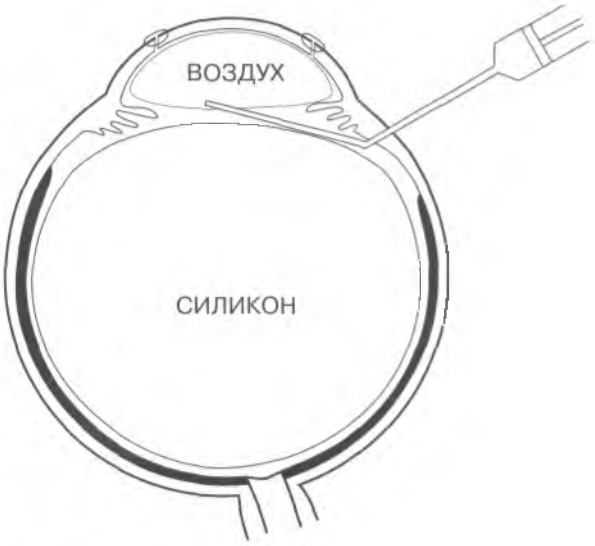

Рис. 15.16. *Введение воздуха в переднюю камеру*

нение глазного яблока «тяжелым» силиконом позволяет сохранять определенный офтальмотонус в процессе кератопластики. Полное прилегание сетчатки с учетом и очень тяжелых случаев получено в 63%. При свежих ОС возможно получить остроту зрения 0,6-0,8.

Таким образом, комбинированное вмешательство, состоящее из витрэктомии, введения силикона, эндолазеркоагуляции и кератопластики с применением временного кератопротеза, является эффективным в лечении тяжелой сочетанной патологии — отслойки сетчатки с помутнением роговицы.

16

Эндофтальмит

Эндофтальмит — острое гнойное воспаление внутренних оболочек, очень часто ведущее не только к полной потере зрения, но и глаза как органа. Проявляясь смешанной инъекцией сосудов, гипопионом, экссудацией в СТ, резкой цилиарной болезненностью, процесс обычно стремительно (иногда в течение нескольких часов) прогрессирует. Накопление экссудата приводит к исчезновению рефлекса с глазного дна [85].

Эндофтальмиты могут вызываться бактериями, вирусами, грибками и паразитами. Различают эндогенные и экзогенные эндофтальмиты. У ослабленных пациентов, а также при иммунодефиците или интоксикации эндофтальмит может развиться как первичное заболевание. В этих случаях процесс, как правило, двусторонний. Лечение таких больных очень затруднено из-за общего состояния. Витрэктомия, проведенная в ранней стадии, может оказаться полезной [14, 66, 99].

Экзогенные эндофтальмиты встречаются чаще. Они связаны либо с проникающими ранениями, либо с полостными глазными операциями. Инфицирование внутренних структур глаза очень опасно в силу анатомических особенностей глазного яблока, которое является замкнутой полостью. Относительная изолированность передней камеры и полости СТ создает благоприятные условия для развития патогенной микрофлоры и скопления экссудата. По этой же причине очень трудно создать внутри глаза достаточную концентрацию лекарственных веществ, что в значительной степени снижает эффективность антибактериальной терапии [108].

Своевременно проведенная витрэктомия позволяет активно удалить скопившийся экссудат, возбудителя и создать в глазу терапевтическую концентрацию антибиотиков. К оперативному вмешательству необходимо прибегать, когда проводимое интенсивное антибактериальное лечение, включающее субконъюнктивальное и внутривенное введение антибиотиков широкого спектра действия, не дает эффекта. Витрэктомию нужно проводить тогда, когда начинает исчезать рефлекс с глазного дна. С исчезновением рефлекса операция должна быть выполнена срочно. Промедление даже на несколько часов может при-

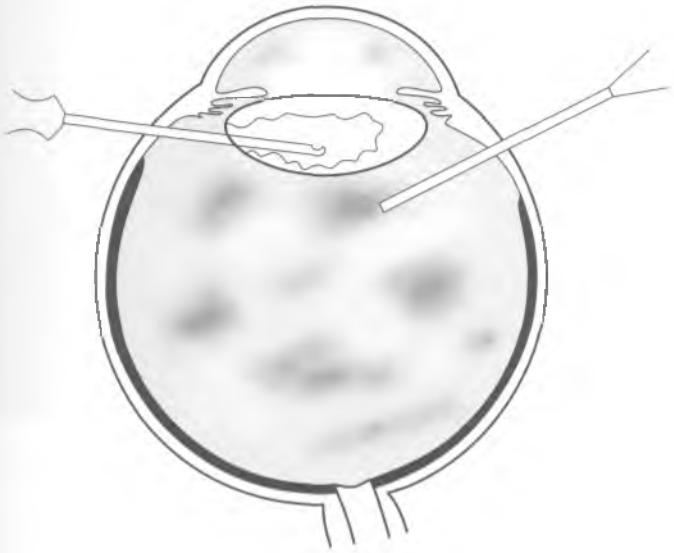

Рис. 16.1. *Ленсэктомия при эндофтальмите*

вести к тяжелым изменениям и сделает витреальную хирургию менее результативной.

Витрэктомию по поводу эндофтальмита следует проводить в изолированной операционной, предназначенной для гнойной хирургии. Необходимо предусмотреть специальную послеоперационную обработку и уборку, исключающую контаминацию оборудования, инструментов и материалов. Операцию нужно проводить под общей анестезией, потому что в результате отека тканей орбиты ретробульбарная анестезия недостаточно эффективна и связана с риском геморрагий.

Все подтекающие раны, в том числе и операционные, должны быть тщательно зашиты. Нужно снять все узловые швы, шелковые и рассасывающиеся швы и заменить их непрерывными швами, используя нейлон 8-10-0. В тех случаях, когда в процессе замены швов или наложения новых, открывается доступ в переднюю камеру, ее можно промыть и удалить экссудативные пленки. Это особенно важно при артифакии, удаление экссудата с поверхности ИОЛ улучшает обзор в ходе последующей витрэктомии. Удалять ИОЛ не следует из-за риска кровотечения из сосудов радужки и опасности повреждения роговой оболочки.

Витрэктомию проводят через три стандартные склеротомии в 3,0 мм от лимба. При выраженной гипотонии для введения инфузионной канюли следует вначале сделать разрез склеры, затем с помощью тонкой одноразовой инъекционной иглы (0,45 x 12 мм) через подлежащую плоскую часть ввести физиологический раствор в СТ для подъема ВГД и только после этого делать прокол цилиарного тела. Следует использовать инфузионные канюли длиной 6,0 мм. Имеющийся хрусталик должен быть полностью удален трансцилиарно, независимо от его состояния (**рис. 16.1**). Хрусталик может быть разрушен и находиться в СТ. Хрусталиковые массы и мягкие хрусталики можно удалить витреотомом. Для удаления твердых ядер может потребоваться применение ультразвуковой или лазерной факоэмульсификации.

Необходимо удалить ПГМ, при этом следует соблюдать осторожность и не повредить радужку. Ткань радужки может быть некротизирована, и даже простое касание может вызвать ее разрушение и, как следствие, — обильное кровотечение. При удалении передних отделов СТ достаточно осветителя операционного микроскопа. Для витрэктомии в задних отделах требуется введение эндоиллюминатора и использование контактной линзы. Удаление СТ должно проводиться с использованием высокой скорости резания и при низкой аспирации (**рис. 16.2**). Такой режим витрэктомии нужен для того, чтобы максимально снизить тракции на сетчатку. Некротизированная сетчатка легко разрушается при малейшем воздействии на нее. Участки гнойного расплавления сетчатки выглядят белыми, неравномерно утолщенными, с расширенными извитыми сосудами. В таких зонах лучше оставить пристеночное СТ, не удаляя его, так как приближаться к сетчатке даже при минимальной аспирации очень опасно. По этой же причине пилинг ЭРМ должен быть исключен.

Самый густой участок экссудата необходимо удалить отдельно для проведения микробиологического исследования с целью определения возбудителя и его чувствительности к антибиотикам. Это исследование может быть решающим для успеха послеоперационного лечения.

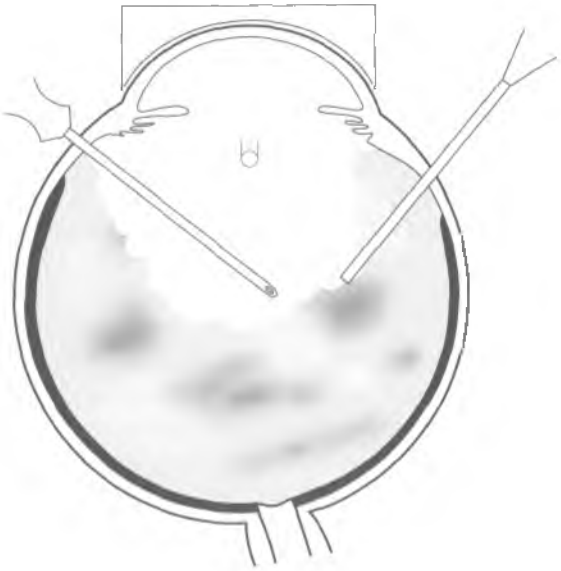

Рис. 16.2. *Витрэктомия при эндофтальмите*

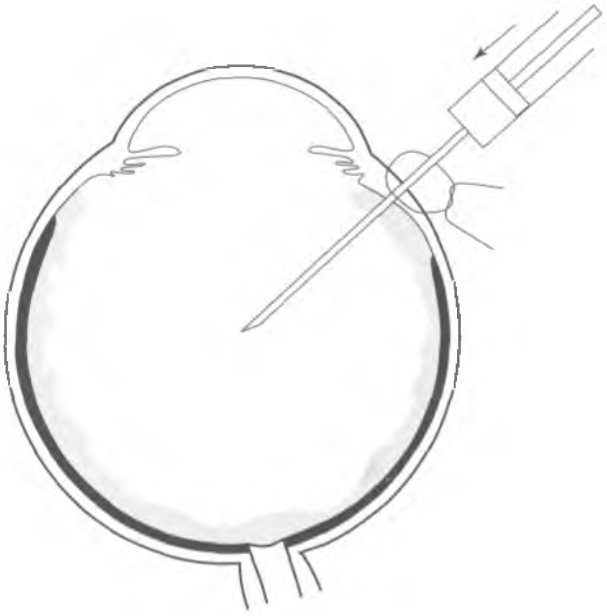

Рис. 16.3. *Введение раствора антибиотика после витрэктомии*

Добавление антибиотиков в инфузионную жидкость опасно из-за токсичного влияния их на сетчатку. Более безопасно и достаточно эффективно озонирование инфузионной жидкости. Выделяющийся внутри глаза озон действует на любую микрофлору, не оказывая токсического действия на сетчатку. Озонирование не исключает применения антибиотиков. В конце операции антибиотики могут быть введены как в переднюю камеру, так и в СТ. Антибиотик, введенный в СТ, выводится из глаза значительно медленнее, дольше сохраняется терапевтическая концентрация, чем при введении его в переднюю камеру [11, 185]. При внутриглазном введении антибиотиков очень важным является выбор безопасной дозы. Экспериментально было установлено, что безопасной для гентамицина является 0,1-0,2 мг, для клафорана — 3,0-3,5 мг, для кефзола — 2,0-2,5 мг.

В конце операции, после того, как зашиты две склеротомии, на третью накладывают, но не затягивают шов. Через эту склеротомию иглой (0,45 х 12 мм) в центр СТ медленно вводят антибиотик, и сразу же после извлечения иглы шов затягивают (**рис. 16.3**). После наложения швов на конъюнктиву необходимо провести субконъюнктивальное введение антибиотика.

В послеоперационном периоде антибактериальная терапия должна быть продолжена. Обычно показано применение кортикостероидов, за исключением тех случаев, когда точно установлено, что возбудителем является грибковая флора. Операцию можно повторить, если не получен положительный эффект.

Результаты хирургического лечения зависят от вирулентности возбудителя, сроков проведения операции и эффективности антибактериальной терапии. Оправдано выполнение витрэктомии в то время, когда в результате нарастания экссудации исчезает рефлекс с глазного дна. Проведение операции в более поздние сроки может не дать положительных результатов.

17

Дислокация хрусталика

Чаще всего дислокация хрусталика в СТ происходит в результате травмы. Разрыв цинновых связок может произойти и при проникающем ранении, и при тупой травме глаза. При слабости связочного аппарата вывих хрусталика иногда возникает вследствие резкого сотрясения тела (падение, удар). Спонтанная дислокация хрусталика в СТ нередко наблюдается при синдроме Марфана. В ряде случаев хрусталик целиком смещается в СТ во время экстракции катаракты из-за разрыва цинновых связок, или ядро тонет при разрыве задней капсулы. Большую роль в патогенезе дислокации хрусталика играет разжижение СТ [31, 35].

Разрыв цинновых связок может быть неполным. В этих случаях вывихнутый в СТ хрусталик фиксируют в пристеночных слоях СТ, обычно внизу. При полном разрыве связок и значительном разжижении СТ хрусталик может стать подвижным, свободно перемещаясь в витреальной полости. При расширении зрачка такой хрусталик может выходить в переднюю камеру, если пациент принимает положение «лицом вниз». Лишенные воздействия цинновых связок, подвижные хрусталики обычно имеют шаровидную форму, часто они длительное время сохраняют прозрачность, но иногда быстро мутнеют.

Дислокация хрусталика может вызывать тяжелые осложнения. Особенно часто развивается повышение ВГД, которое почти не поддается медикаментозному лечению. Нередко возникают тяжелый увеит, отслойка сетчатки, кровоизлияния. Наилучшим методом предупреждения и лечения этих осложнений является трансцилиарное удаление люксированного хрусталика с одновременной витрэктомией. Техника операции зависит от плотности ядра хрусталика. При мягком хрусталике его удаление не представляет больших трудностей и проводится витреотомом. При твердых хрусталиках необходимо использовать ультразвуковую или лазерную факоэмульсификацию.

Техника операции. После отсепаровки конъюнктивы выполняют, как обычно, три склеротомии в 3,0 мм от лимба. Подшивают инфузионную канюлю, в СТ вводят витреотом и эндоиллюминатор. Дислоцированный хрусталик обнаруживается обычно на глазном дне.

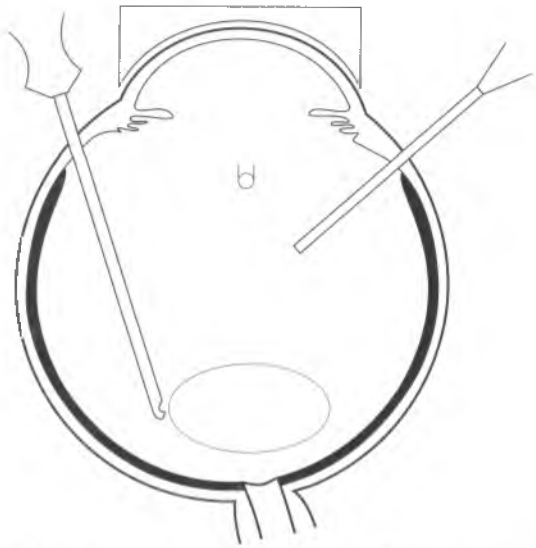

Рис. 17.1. *Положение витреотома перед аспирацией*

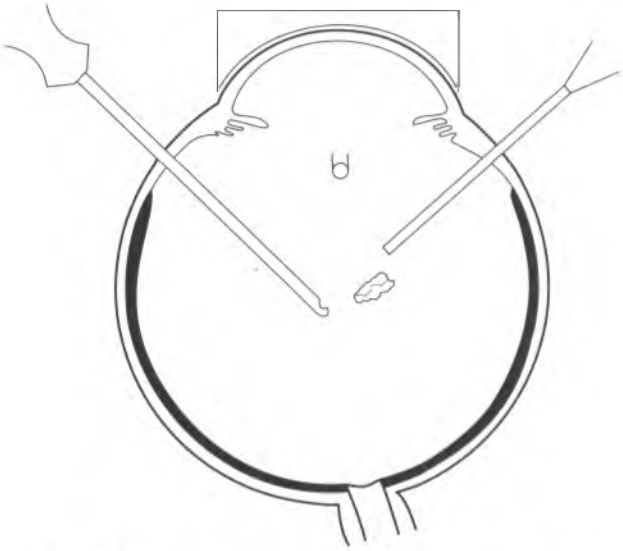

Рис. 17.3. *Удаление остатков хрусталика в процессе витрэктомии*

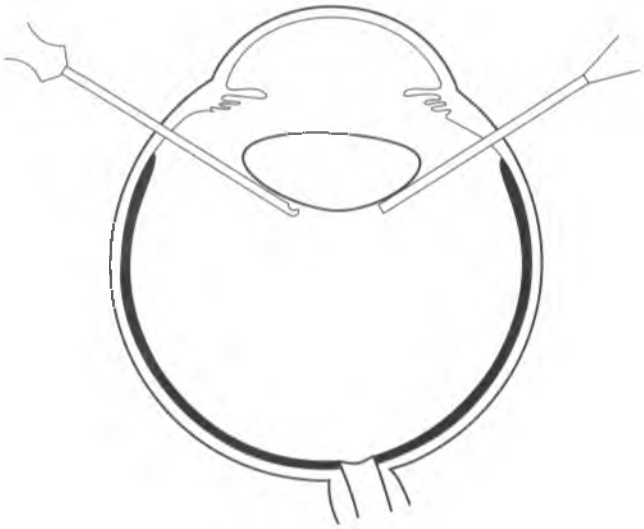

Рис. 17.2. *Ленсэктомия поднятого в передние отделы СТ люксированного хрусталика*

У молодых пациентов хрусталик мягкий, и его удаляют методом ленсэктомии непосредственно в полости СТ. Если хрусталик подвижен, то вплотную к нему нужно приблизить отверстие витреотома и включить аспирацию (**рис. 17.1**). При этом необходимо следить, чтобы волокна СТ не попали между хрусталиком и витреотомом. Удерживаемый с помощью аспирации хрусталик нужно вывести в передние отделы СТ. Не снижая аспирацию, следует кратковременно включить резание и разрушить капсулу. При этом витреотом и эндоиллюминатор нужно располагать под хрусталиком, чтобы исключить его падение на глазное дно. Используя в основном аспирацию, лишь изредка включая резание, можно удалить содержимое хрусталика (**рис. 17.2**). Капсульный мешок нужно удалять в последнюю очередь в режиме резания с максимальной аспирацией.

После завершения ленсэктомии проводят удаление СТ. В ходе витрэктомии удаляют и те фрагменты хрусталика, которые могли быть потеряны при ленсэктомии (**рис. 17.3**). В тех случаях, когда хрусталик фиксирован, следует вначале провести витрэктомию, удалить СТ, окружающее хрусталик, и освободить его. Только после мобилизации хрусталика можно поднимать его в передние отделы СТ, не опасаясь тракций на сетчатку.

Для удаления хрусталика с плотным ядром необходимо вначале провести витрэктомию (**рис. 17.4**). При дроблении плотного ядра с применением ультразвуковой эмульсификации хрусталик следует вывести в передние отделы полости СТ. С этой целью в СТ вводят ПФОС, начиная у ДЗН, для того чтобы не было его дробления и он вводился единой массой.

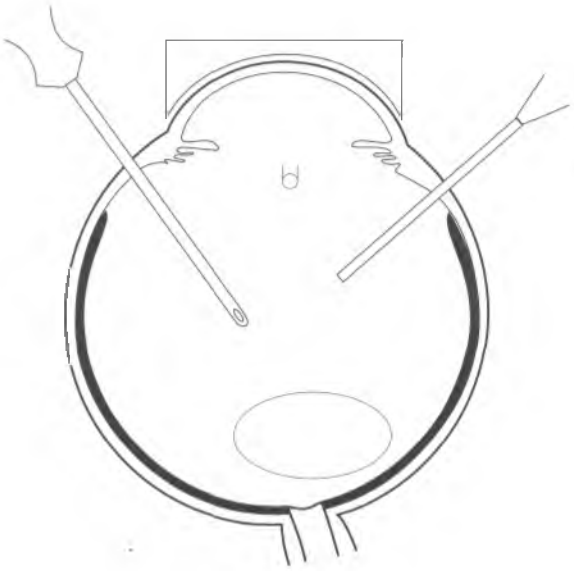

Рис. 17.4. *Витрэктомия при плотном хрусталике*

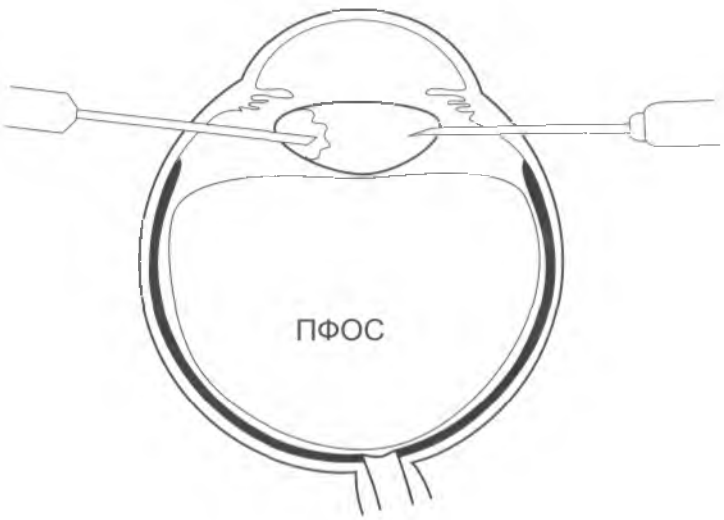

Рис. 17.5. *Факоэмульсификация люксированного хрусталика, поднятого с помощью ПФОС. Хрусталик фиксирован инъекционной иглой*

С целью профилактики повышения ВГД при этом нужно закрыть инфузию и обеспечить дренаж жидкости над уровнем ПФОС. Поскольку удельный вес хрусталика меньше, чем ПФОС, он всплывает на его поверхность.

Факоэмульсификация в передних отделах СТ более безопасна, чем в передней камере, где имеется риск повреждения радужки и эндотелия роговицы. Плавающий на поверхности ПФОС хрусталик очень подвижен, что затрудняет проведение факоэмульсификации. Для фиксации хрусталика надо использовать дополнительный инструмент, вводимый вместо эндоиллюминатора, необходимости в котором при работе в передних отделах СТ уже нет, достаточно осветителей операционного микроскопа. Дополнительным инструментом может быть либо витреоретинальный нож, либо инъекционная игла. Хрусталик вначале удерживают с помощью аспирации факоэмульсификатора, затем в области его экватора вкалывают нож или иглу, и после этого можно включать ультразвук и начинать разрушение хрусталика (**рис. 17.5**).

При факоэмульсификации в СТ используют удлиненный наконечник без ирригационного силиконового рукава, что позволяет работать инструментом через склеротомию в плоской части цилиарного тела. Подача жидкости осуществляется через инфузионную канюлю, как это происходит при витрэктомии.

Разрушить и удалить очень твердое ядро с помощью ультразвукового факоэмульсификатора сложно. Лучше использовать лазерный факоэмульсификатор. После витрэктомии хрусталик поднимается с помощью ПФОС в передние отделы СТ. Через одну склеротомию вводят световод лазера, а через вторую — аспирационную канюлю. Хрусталик удерживают в центре двумя этими инструментами, при этом под воздействием лазерной энергии идет разрушение хрусталика, а измельченные частицы удаляют из глаза через аспирационную канюлю.

В тех случаях, когда возникают трудности, связанные с подвижностью хрусталика, нужно вывести его в переднюю камеру. Для этого добавляют ПФОС так, чтобы вплывающий хрусталик показался в зоне зрачка. Используя аспирационную канюлю и канюлю для введения ПФОС, хрусталик через зрачок выводят в переднюю камеру. Хрусталик, поддерживаемый ПФОС со стороны СТ, не может выйти из передней камеры независимо от ширины зрачка. Теперь он может быть удален методом лазерной факоэмульсификации [117, 139].

Если применение этого метода невозможно, то хрусталик удаляют через роговичный

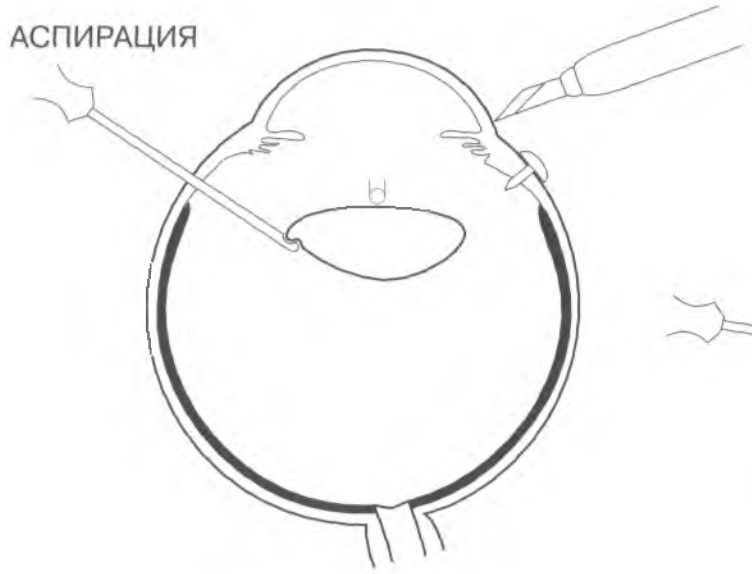

Рис. 17.6. *Проведение роговичного разреза*

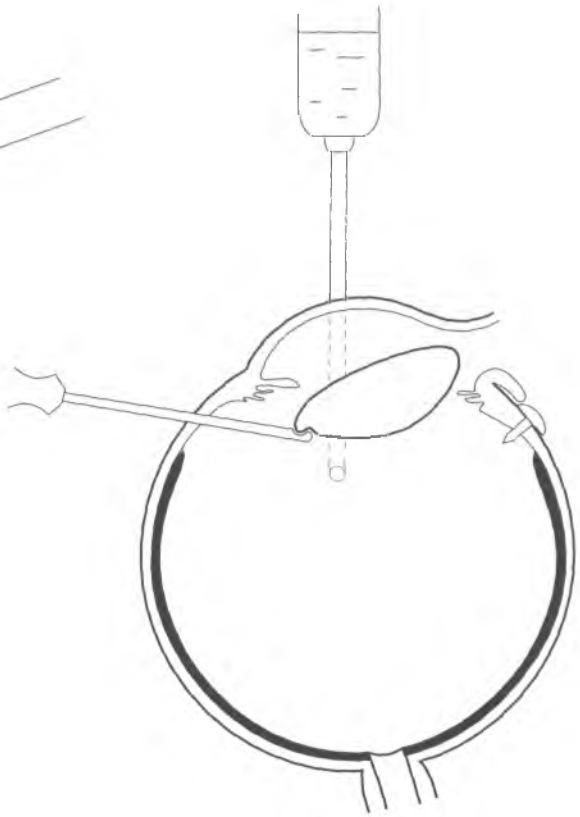

Рис. 17.7. *Удаление люксированного хрусталика через роговичный разрез*

или корнеосклеральный разрез. Для этого с помощью заглушек закрывают склеротомию, одноразовым лезвием вскрывают переднюю камеру и выключают инфузию (**рис. 17.6**). После того как передняя камера вскрыта, необходимо ввести вискоэластик для защиты эндотелия роговицы. Разрез расширяют, вискоэластик вводят за хрусталик, и последний начинает выходить в рану. В этот момент нужно производить надавливание на заднюю губу разреза, облегчая выведение хрусталика. На роговичный разрез накладывают непрерывный шов нейлоном 10-0 (**рис. 17.7**).

Во всех случаях, когда применяли ПФОС, после удаления тем или иным способом хрусталика необходимо удалить и ПФОС. Для этого нужно открыть склеротомии и ввести эндоиллюминатор и Г-образную канюлю, соединенную со свободной силиконовой трубкой. Канюлю под визуальным контролем подводят к ДЗН и включают инфузию. Под давлением инфузионной жидкости ПФОС через канюлю вытесняется из глаза. Операцию заканчивают наложением швов на склеротомии и конъюнктивальные разрезы.

Удаление люксированного в СТ хрусталика через плоскую часть цилиарного тела является достаточно простой и эффективной методикой. Своевременное и успешное проведение этого вмешательства позволяет предупредить развитие тяжелых осложнений, связанных с наличием в глазу подвижного хрусталика.

ДИСЛОКАЦИЯ ИНТРАОКУЛЯРНОЙ ЛИНЗЫ

При вывихе ИОЛ в СТ следует производить либо ее репозицию, либо, если это невозможно, удаление. В любом случае необходимо проведение витрэктомии. Сравнительно легко поставить на место люксированную ирис-клипс-линзу.

Расширять зрачок перед операцией нужно с применением мидриатиков кратковременного действия (мидриацил, неосинефрин). Вначале проводят стандартную витрэктомию через три склеротомии с использованием подшиваемой инфузионной канюли и эндоиллюмина-

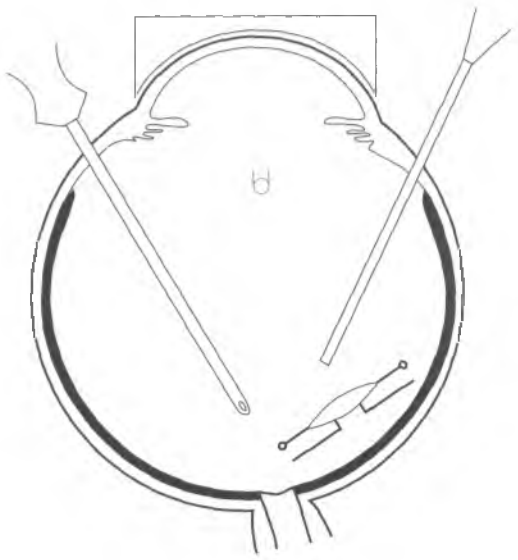

Рис. 17.8. *Витрэктомия при вывихе ИОЛ*

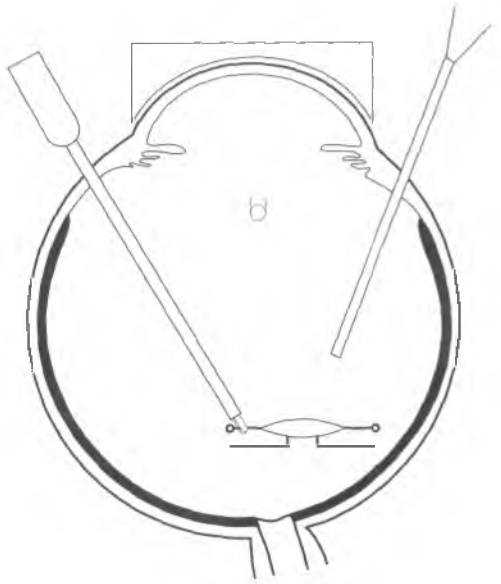

Рис. 17.9. *Подъем ИОЛ с глазного дна витреальным пинцетом*

тора (**рис. 17.8**). ИОЛ освобождают от волокон СТ, захватывают витреальным пинцетом и выводят в переднюю камеру (**рис. 17.9**). Эндоиллюминатор извлекают из глаза, и через освободившуюся склеротомию в переднюю камеру вводят раствор ацетилхолина для сужения зрачка и удержания ИОЛ в передней камере (**рис. 17.10**). После выведения витреального пинцета склеротомии закрывают заглушками. С помощью одноразового лезвия выполняют два парацентеза. Если ИОЛ расположена неправильно, то после закрытия инфузии и введения вискоэластика проводят коррекцию ее положения, например, заправление дужки. Для этого через один парацентез вводят шпатель, с помощью которого ИОЛ сдвигают в сторону, а через другой — крючок, которым под дужкой оттягивают зрачковый край. Затем нужно нажать шпателем на дужку, завести ее за радужку и центрировать ИОЛ. Для того чтобы исключить дислокацию ИОЛ в будущем, нужно подшить ее к радужке, наложив два узловых шва.

Для подшивания ИОЛ к радужке следует использовать режуще-колющую иглу и монофильный шовный материал 10-0. Предпочтение нужно отдавать полипропиленовому шву, который в ткани радужки рассасывается значительно медленнее, чем нейлон [72, 73]. Через па-

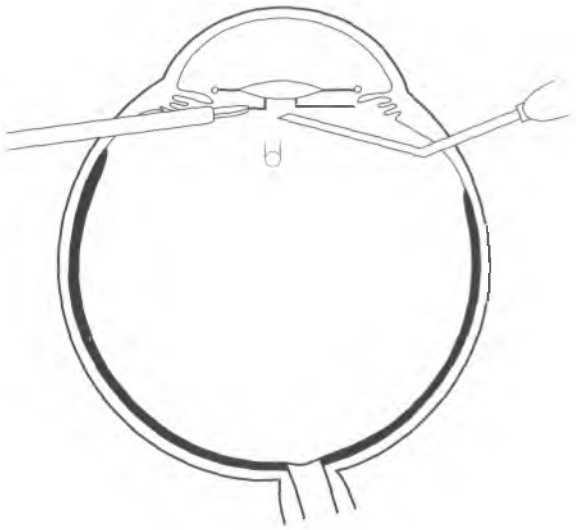

Рис. 17.10. *Выведение ИОЛ в переднюю камеру с помощью витреального пинцета, введение раствора ацетилхолина*

рацентез конец шовной иглы проводят в переднюю камеру. Для того чтобы при этом не прошить ткань роговицы, необходимо делать иглой боковые движения, убеждаясь, что она свободно проходит через парацентез. После того как конец иглы показался в передней камере, нужно сделать глубокий прокол радужки вблизи дужки, пройти иглой под ней и сделать выкол

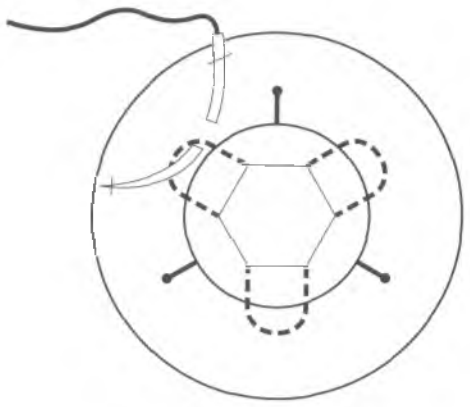

Рис. 17.11. *Подшивание зрачковой линзы, игла проходит через радужку, захватив дужку ИОЛ*

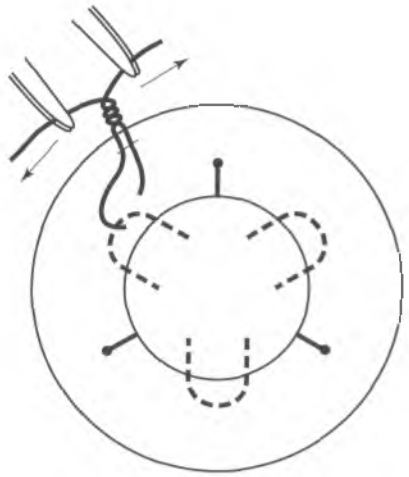

Рис. 17.13. *Затягивание узла*

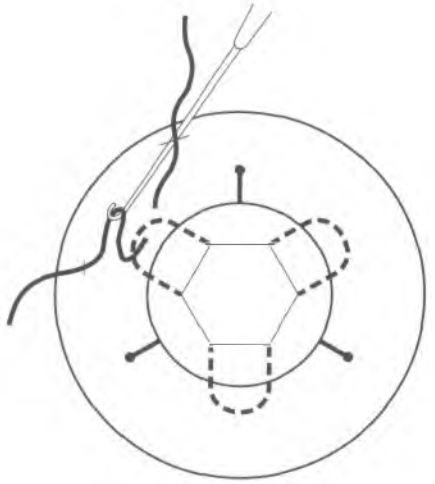

Рис. 17.12. *Вытягивание нити из передней камеры микрокрючком через парацентез*

через радужку. Продвигая иглу дальше, необходимо проколоть роговицу. Когда конец иглы показывается на поверхности роговицы, его захватывают иглодержателем и иглу извлекают (**рис. 17.11**). Таким образом, шовная нить входит через парацентез в переднюю камеру, проходит через радужку, огибает дужку, через радужку возвращается в переднюю камеру и через роговицу уходит из глаза. Нить вместе с иглой нужно отрезать в 10,0-15,0 мм от роговицы. Пользуясь микрокрючком, необходимо этот конец вытянуть в парацентез (**рис. 17.12**). Теперь, когда оба конца нити вместе, можно затянуть узел, и дужка ИОЛ будет подшита к радужке (**рис. 17.13**). Еще один шов нужно положить этим же способом через второй парацентез.

Возможно провести репозицию капсульной ИОЛ, если ее гаптика выполнена в виде замкнутой или незамкнутой петли. Новая фиксация осуществляется подшиванием в борозду цилиарного тела. Для этого ИОЛ нужно вывести в переднюю камеру и сделать два парацентеза на 3 и 9 часах. Длинная тонкая прямая атравматичная игла с полипропиленовой нитью 10-0, выполненной в виде петли, проводится через один парацентез в переднюю камеру, проходит под линзой и выходит через второй парацентез. Для облегчения проведения ее через второй парацентез нужно использовать в качестве проводника тонкую инъекционную иглу (**рис. 17.14**). Полипропиленовая петля извлекается из передней камеры крючком над гаптикой ИОЛ. Пропустив иглу через извлеченную петлю, нужно получить двойную петлю, охватывающую дужку ИОЛ (**рис. 17.15**). При подтягивании нити двойная петля уходит через парацентез в переднюю камеру.

Таким же способом нужно сформировать двойную петлю на второй дужке ИОЛ. После этого напротив парацентезов выкраивают лоскуты конъюнктивы основанием к своду и на склере в 1,5 мм от лимба делают два несквозных разреза склеры радиально к лимбу длиной

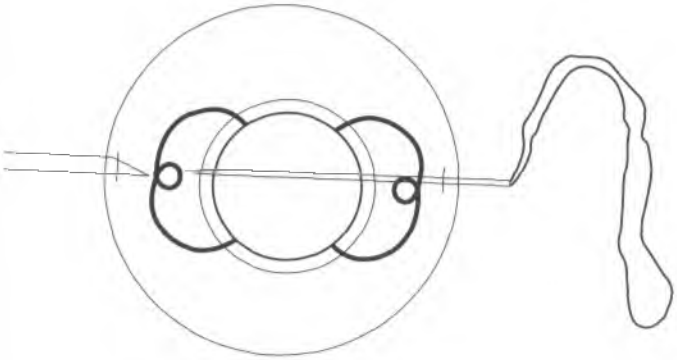

Рис. 17.14. *Игла через парацентез проходит в передней камере под ИОЛ*

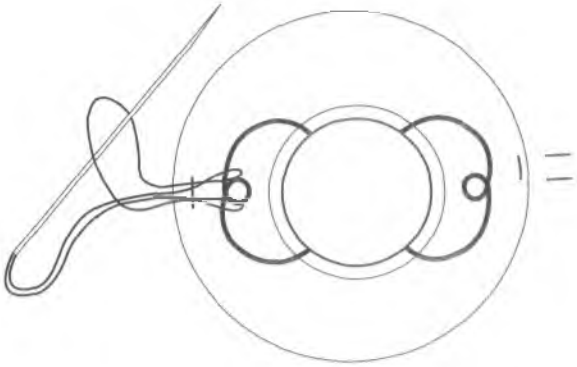

Рис. 17.16. *Формирование петли вокруг дужки ИОЛ*

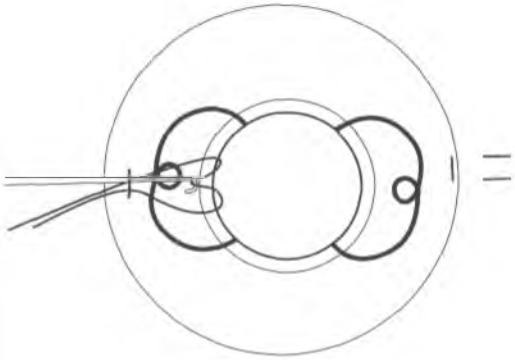

Рис. 17.15. *Полипропиленовая нить вытягивается микрокрючком через парацентез над дужкой ИОЛ*

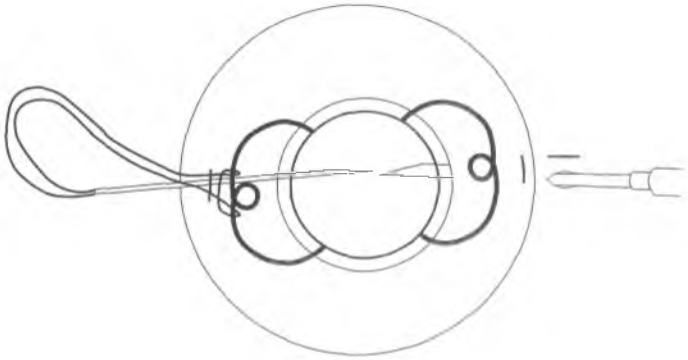

Рис. 17.17. *Проведение иглы через парацентез в склеротомию*

2,0 мм. Прямую иглу через парацентез вновь вводят в переднюю камеру. С противоположной стороны навстречу ей через одну из насечек вводят инъекционную иглу для выведения прямой иглы через склеротомию (**рис. 17.16**). Процедуру повторяют на противоположной стороне. При подтягивании полипропиленовой нити с двух сторон ИОЛ разворачивается и уходит за радужку (**рис. 17.17**). Проводя иглу через склеру между склеротомиями, нужно образовать матрасный шов. Затянув узел шва, необходимо спрятать его в глубине склеральной ткани, чтобы исключить прорезывание через конъюнктиву [124].

В тех случаях, когда репозиция ИОЛ невозможна, ее нужно удалять. Обычно это относится к линзам с внутрикапсульной фиксацией, выполненным в виде монолитного блока, вывих которых происходит при разрыве задней капсулы. Проще всего удалять ИОЛ через роговичный разрез. После того как отсепарована конъюнктива и сделаны три склеротомии, введена и подшита инфузионная канюля, нужно сделать несквозную насечку на роговице длиной 6,0-7,0 мм в зависимости от размера ИОЛ. После этого проводят обычную витрэктомию. Обнаруженную ИОЛ, освобожденную от волокон СТ, захватывают витреальным пинцетом и выводят в передние отделы СТ. Здесь ИОЛ с помощью второго пинцета, введенного вместо эндоиллюминатора, перехватывают так, чтобы ее можно было легко вывести через зрачок и разрез роговицы. Один пинцет выводят и склеротомию закрывают заглушкой. Одной рукой удерживая пинцетом ИОЛ, хирург должен второй рукой сделать прокол роговицы

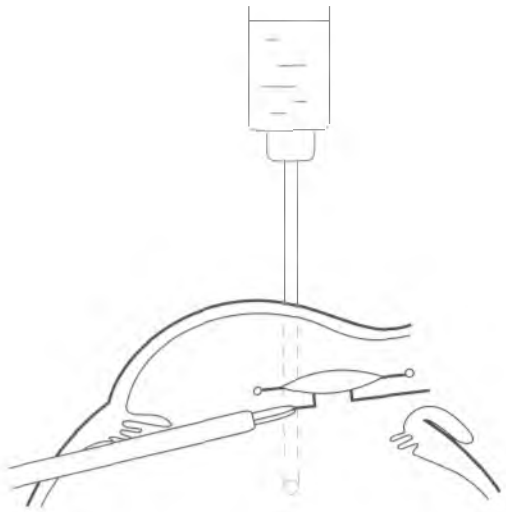

Рис. 17.18. *Удаление ИОЛ через роговичный разрез*

через ранее сделанную насечку. Инфузию прекращают и в переднюю камеру вводят вискоэластик, после чего разрез продляют по насечке так, чтобы через него можно было вывести ИОЛ. Через зрачок ИОЛ из СТ подается в переднюю камеру, и гаптика направляется в операционную рану (**рис. 17.18**). Здесь ИОЛ нужно захватить пинцетом и вывести из глаза. На разрез роговицы необходимо наложить непрерывный шов монофильным нейлоном 10-0. После этого включают инфузию и проводят дополнительную витрэктомию, для того чтобы удалить все остатки СТ, кровь, фрагменты задней капсулы. Если в процессе удаления ИОЛ волокна СТ вместе с линзой вышли в рану и ущемились, их нужно убрать витреотомом.

Репозиция дислоцированной ИОЛ является идеальным выходом из этого тяжелого осложнения. Возможность вернуть ИОЛ на место и надежно ее фиксировать целиком зависит от конструктивных особенностей линзы. Подшивание ИОЛ после вправления может быть произведено либо к радужке, либо трансклерально в тех случаях, когда гаптика выполнена в виде петли [194]. Монолитные линзы, изготовленные в виде пластинки, необходимо удалять.

18

Вмешательства на переднем сегменте

Методы и инструменты, используемые при витрэктомии, могут с успехом применяться и при операциях на переднем отрезке глаза. Эти операции могут выполняться как отдельные, самостоятельные вмешательства, а могут быть этапом, проводимым с целью улучшения визуализации при витрэктомии, а также с целью борьбы с осложнениями, возникшими при операциях на переднем сегменте [171, 172].

Возможно применение как лимбального (переднего) подхода, так и трансцилиарного (заднего). Лимбальный подход предпочтительнее, когда в ходе ленсэктомии нужно сохранить заднюю капсулу. При подходе через плоскую часть цилиарного тела сохранить заднюю капсулу трудно, однако во многих случаях он имеет несомненные преимущества: меньше опасность повреждения эндотелия роговицы и радужки [33, 50]. Этот подход следует использовать при грубых помутнениях задней капсулы, а также во всех случаях, когда необходима как передняя, так и задняя витрэктомия. Трансцилиарный подход дает возможность более полно, с наименьшей травмой удалить зрачковые и ретролинзовые мембраны при афакии и артифакии, а также вторичные катаракты.

ТРАНСЛИМБАЛЬНАЯ ЛЕНСЭКТОМИЯ

Витреотом может быть использован для удаления мягкой катаракты (врожденные, травматические, осложненные катаракты). Для этого целесообразно использовать лимбальный подход и бимануальную хирургическую технику.

Техника операции. Для проведения ленсэктомии необходим максимальный мидриаз. Если медикаментозно получить достаточное расширение зрачка не удается, нужно использовать одноразовые ирис-ретракторы (**см. главу 14**). Два парацентеза выполняют одноразовыми лезвиями на 1-2 и 10-11 часах. Через один

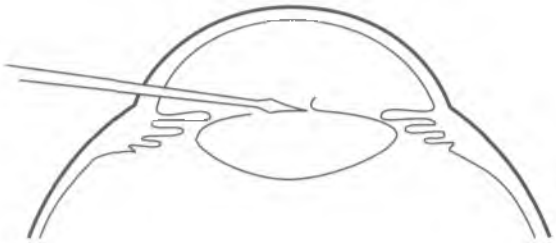

Рис. 18.1. *Рассечение передней капсулы*



Рис. 18.3. *Иссечение передней капсулы*

Рис. 18.2. *Удаление передних кортикальных слоев*

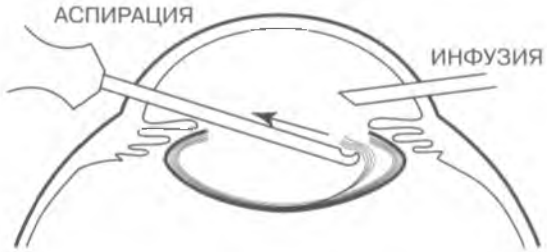

Рис. 18.4. *Удаление экваториальных масс*

парацентез нужно ввести в переднюю камеру вискоэластик и с помощью микроцистотома рассечь переднюю капсулу хрусталика (**рис. 18.1**). В другой парацентез вводят длинную инфузионную канюлю и начинают подачу жидкости в переднюю камеру.

Затем под рассеченную капсулу хрусталика вводят витреотом. При этом давление на хрусталик должно быть минимальным, чтобы не вызвать повреждения задней капсулы и цинновых связок. Рабочее отверстие витреотома должно быть обращено в сторону ядра хрусталика в момент включения витреотома. Вначале следует удалить часть передних кортикальных слоев и вслед за этим — центральную часть передней капсулы (**рис. 18.2, 18.3**). После удаления ядерной части хрусталика необходимо оставить задние кортикальные слои и сосредоточить внимание на экваториальной зоне. Здесь нужно больше проводить аспирацию, отключая режим резания. Каждый раз, когда в рабочее отверстие витреотома засасывается некоторое количество хрусталиковых волокон в экваториальной зоне, нужно сделать движение в сторону центра (**рис. 18.4**). Это не только помогает аспирировать хрусталиковые волокна, но и приводит к отслаиванию задних кортикальных слоев. По мере того как уменьшается количество хрусталиковых масс, аспирация должна уменьшаться, удаление последних волокон нужно выполнять при минимальной аспирации, с тем чтобы не повредить заднюю капсулу. Операция может быть завершена введением стерильного воздуха в переднюю камеру.

ТРАНСЦИЛИАРНАЯ ЛЕНСЭКТОМИЯ

Трансцилиарная ленсэктомия редко используется только для удаления катаракты. При ее проведении довольно высок риск повреждения задней капсулы и ПГМ. Особенно высок этот риск при удалении катаракты с плотным ядром. Чаще всего эту операцию проводят в сочетании с витрэктомией. Ленсэктомия через

777777777777

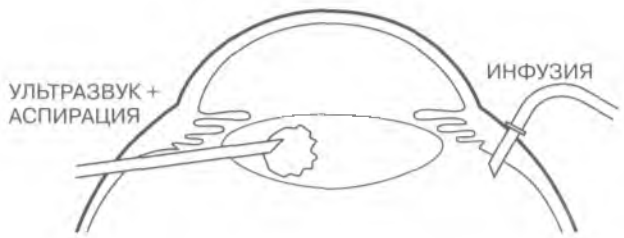

Рис. 18.5. *Трансцилиарная факоэмульсификация*

плоскую часть цилиарного тела показана при травматических катарактах, когда имеется гемофтальм, при ПВР, при гигантских разрывах сетчатки. Необходимость максимального удаления хрусталиковых масс не вызывает сомнения. Решение об удалении капсульного мешка нужно принимать индивидуально в каждом конкретном случае с учетом различных данных о состоянии глаза. Полное удаление капсульного мешка улучшает визуализацию периферии глазного дна и уменьшает опасность развития передней ПВР. С другой стороны, отсутствие капсулы существенно уменьшает возможности интраокулярной коррекции афакии. Кроме того, ликвидация барьера между передней камерой и полостью СТ может иметь отрицательные последствия при ПДР и при длительной тампонаде силиконовым маслом. При ПДР свободный выход вазопролиферативного фактора в переднюю камеру может стать причиной развития неоваскулярной глаукомы. Выход силикона в переднюю камеру и его длительный контакт с роговичным эндотелием приводят к дистрофии роговицы.

Техника операции. В 3,0 мм от лимба вводят и подшивают стандартную инфузионную канюлю, через вторую склеротомию производят прокол в капсуле хрусталика в экваториальной зоне с помощью витреоретинального ножа. Формируя таким образом канал для ввода в хрусталик инструментов, необходимо определять величину и плотность ядра. При большом и плотном ядре нож с трудом проникает внутрь хрусталика. В таких случаях для удаления ядра нужно использовать ультразвуковую факоэмульсификацию.

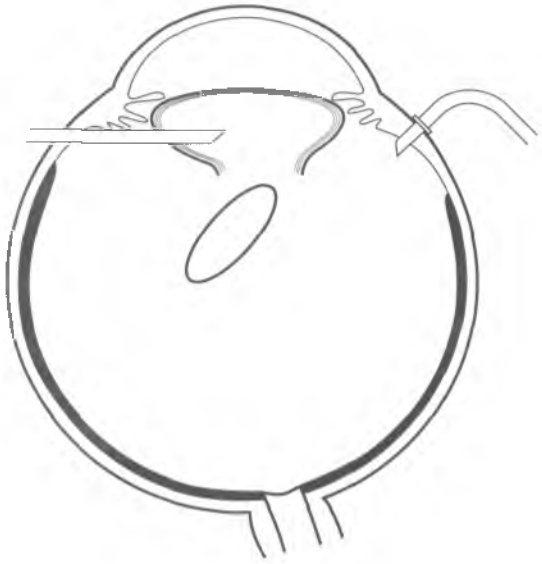

Рис. 18.6. *Разрыв задней капсулы, люксация ядра*

В ходе разрушения ядра применяется длинная игла без инфузионного рукава. Это позволяет проводить факоэмульсификацию через стандартную склеротомию в 3,0 мм от лимба (**рис. 18.5**). Для того чтобы игла активно охлаждалась в ходе операции, необходимо постоянно проводить аспирацию. Разрушение хрусталика без аспирации может вызвать разогрев иглы и ожог краев операционной раны. Выполняя удаление ядра, нужно держать инструмент в плоскости центра хрусталика, не смещая ни вперед, ни назад. При смещении факоэмульсификатора назад возможен разрыв задней капсулы и люксация фрагментов ядра в СТ (**рис. 18.6**). Смещение вперед и разрыв передней капсулы, который происходит реже, чем разрыв задней капсулы, приводит к измельчению передней камеры глаза (**рис. 18.7**).

Начиная удаление хрусталиковых масс в зоне экватора, необходимо постепенно продвигаться к центру, все время веерообразно расширяя зону ленсэктомии. Разрушая ядро внутрикапсулярно, нужно использовать максимальную мощность ультразвука. Уменьшение мощности приводит к затягиванию операции и повышает риск осложнений. Удаление менее плотных кортикальных слоев можно

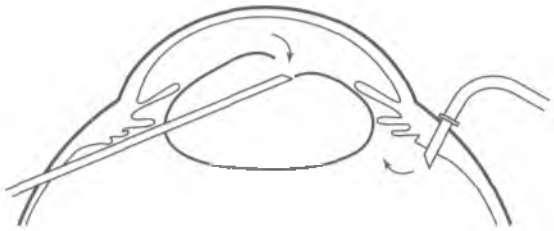

Рис. 18.7. *Разрыв передней капсулы, измельчение передней камеры*

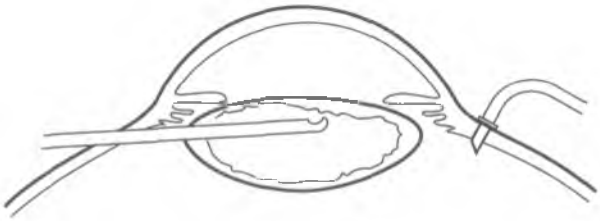

Рис. 18.8. *Удаление кортикальных масс витреотомом*

проводить с помощью витреотома. При этом в основном нужно использовать только аспирацию (**рис. 18.8**).

Для разрушения очень твердых ядер, например, при бурой катаракте, следует использовать лазерный факоэмульсификатор. В этих случаях нужно сделать три склеротомии: одну — для подшивания инфузионной канюли, вторую — для введения аспирационной канюли и третью — для лазерного световода. Последние две склеротомии должны располагаться сравнительно недалеко друг от друга (например на 1 и 10 часах). В отличие от ультразвуковой факоэмульсификации, где разрушение хрусталика и аспирация осуществляются одним инструментом, при лазерной используются раздельно световод и аспирационная канюля. Они вводятся в глаз через разные склеротомии и совмещаются внутри хрусталика (**рис. 18.9**). Соответственно должны быть сформированы каналы для проведения инструментов. Очень важно, чтобы оба инструмента достаточно легко вошли внутрь хрусталика, чтобы не создавать опасных натяжений цинновых связок и задней капсулы. После начала работы, когда разрушена и аспирирована часть хрусталика и внутри капсульного мешка образована полость, давление инструментов на хрусталик уменьшается, становится легче контролировать их положение. По мере расширения созданной полости она заполняется инфузионной жидкостью по каналам, через которые проходят инструменты. Расширение полости должно идти в одной плоскости равномерно во всех направлениях. Следует избегать удаления кортикальных слоев, особенно задних, до полного удаления ядра. Кортикальные массы целесообразно удалять, используя в основном аспирацию.

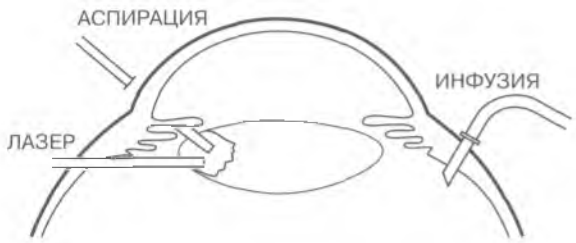

Рис. 18.9. *Лазерная трансцилиарная факоэмульсификация*

В тех случаях, когда в ходе ультразвуковой или лазерной факоэмульсификации произошел разрыв задней капсулы и СТ попало в капсульный мешок, оно должно быть удалено с помощью витреотома (**рис. 18.10**). СТ обтурирует аспирационные системы факоэмульсификаторов и затрудняет удаление хрусталика. При аспирировании СТ могут возникнуть опасные тракции на сетчатку, потому что факоэмульсификаторы не разрушают коллагеновых волокон СТ.

Если в результате разрыва задней капсулы произошел вывих фрагментов ядра в СТ, то их удаление возможно только после витрэктомии. Для разрушения и удаления таких плотных фрагментов лучше всего использовать ультразвуковой факоэмульсификатор.

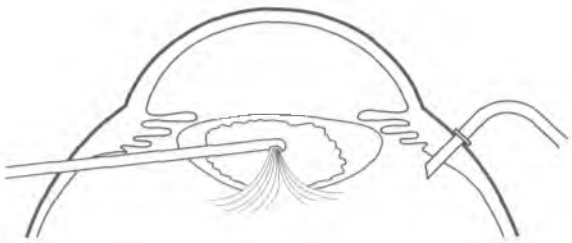

Рис. 18.10. *Удаление стекловидного тела из капсульного мешка витреотомом*

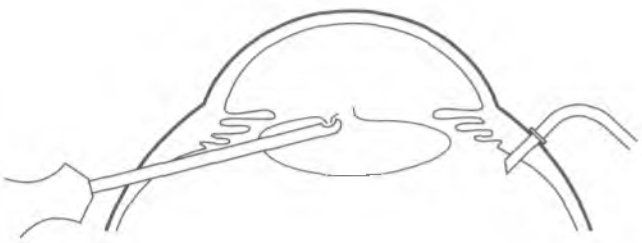

Рис. 18.12. *Удаление передней капсулы витреотомом*

Рис. 18.11. *Рассечение передней капсулы*

С помощью аспирации фрагменты нужно поднять в передние отделы полости СТ и только здесь включать ультразвук. Большие и плотные фрагменты можно измельчить путем сдавливания их между факоэмульсификатором и световодом эндоиллюминатора. Мелкие фрагменты удаляют аспирацией и эмульсификацией.

Полное или частичное удаление капсульного мешка нужно проводить с помощью витреотома. Предварительно переднюю и заднюю капсулы рассекают с помощью витреоретинального ножа (**рис. 18.11**). Даже небольшое отверстие, сделанное в капсуле, облегчает ее засасывание в отверстие витреотома и отсечение. Таким образом формируют в передней и задней капсулах отверстие любого размера. При необходимости можно произвести и полное удаление капсульного мешка. В ходе удаления капсулы под радужкой необходимо следить, чтобы рабочее отверстие витреотома было направлено в сторону капсулы, а не в сторону радужки, для того чтобы предупредить повреждение последней (**рис. 18.12**).

ВИТРЕАЛЬНЫЕ ВМЕШАТЕЛЬСТВА НА ПЕРЕДНЕМ ОТРЕЗКЕ ГЛАЗА

Афакия. Осложнения, которые возникают на афакичном глазу в раннем и позднем послеоперационном периодах, можно успешно купировать с применением методов, используемых при витреальной хирургии. Осложненные грыжи СТ, вторичные катаракты, зрачковые мембраны, зрачковый блок, кистозный макулярный отек — те осложнения, при которых использование витреальной техники оказывается достаточно эффективным.

Грыжа стекловидного тела. Выпадение СТ в переднюю камеру чаще происходит при интракапсулярной экстракции катаракты. В тех случаях, когда СТ контактирует с эндотелием роговицы, может развиться ее отек. Прогрессируя, такой отек приводит к эндотелиально-эпителиальной дистрофии роговой оболочки. В отличие от отека, связанного с повреждением эндотелия в ходе операции, который возникает непосредственно после нее, отек, вызванный грыжей СТ, развивается постепенно и в более отдаленном периоде [201].

Использование передней витрэктомии достаточно эффективно в лечении этого осложнения. Витрэктомию следует проводить через две склеротомии в плоской части цилиарного

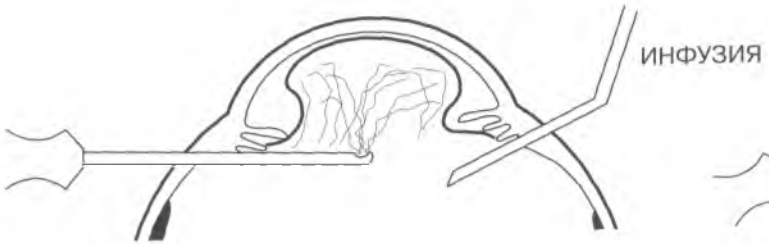

Рис. 18.13. *Удаление грыжи СТ*

тела. В процессе витрэктомии инструменты должны оставаться в зоне зрачка. Выход в переднюю камеру связан с риском повреждения эндотелия роговицы (**рис. 18.13**).

Зрачковый блок — тяжелое осложнение, которое нередко бывает после интракапсулярной экстракции катаракты, особенно если не произведена базальная иридэктомия. Вставившееся в зрачок СТ при интактной ПГМ блокирует выход внутриглазной жидкости в переднюю камеру. Это приводит к измельчению передней камеры, блоку угла и резкому подъему ВГД.

Наиболее радикальным методом в лечении этого осложнения является передняя витрэктомия. Лимбальный подход невозможен потому, что передняя камера глаза мелкая. Операцию следует проводить через две склеротомии в плоской части цилиарного тела. Непосредственно после введения инфузионной канюли и витреотома необходимо сделать отверстие в ПГМ, затем проводить более широкую витрэктомию (**рис. 18.14**). Инфузионная жидкость сразу после разрушения ПГМ начинает проникать в переднюю камеру, вызывая ее углубление. В ряде случаев для того чтобы углубить переднюю камеру, необходимо оттянуть радужку назад с помощью инфузионной канюли и витреотома.

Зрачковые мембраны. Остатки хрусталиковых масс, капсульный мешок, ПГМ, воспалительный экссудат, сгустки крови могут принимать участие в формировании зрачковых мембран при афакии. С этим связано большое морфологическое разнообразие пленок в

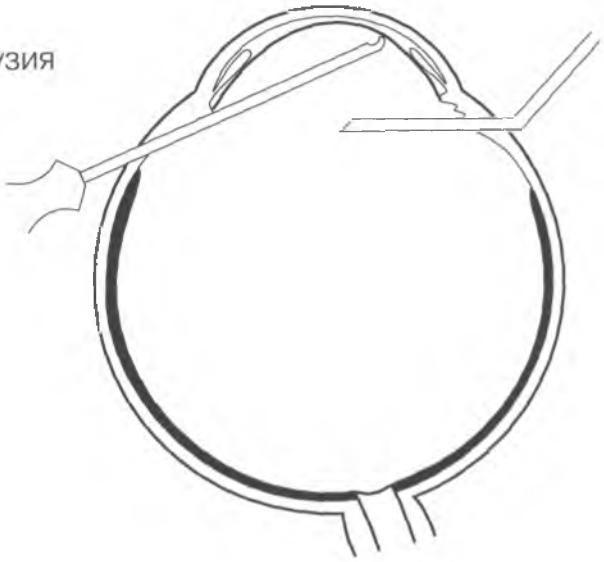

Рис. 18.14. *Витрэктомия при зрачковом блоке, иссечение ПГМ*

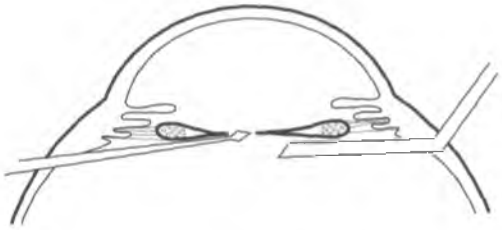

Рис. 18.15. *Рассечение мембраны трансцилиарно*

зоне зрачка. Они могут быть в виде плотных толстых фиброзных образований или представлять собой помутневшую ПГМ или заднюю капсулу хрусталика. Мембраны формируются либо после операции, либо в результате травмы.

Тонкие мембраны достаточно легко и просто могут быть разрушены с помощью ИАГ-лазера. При более плотных пленках необходимо оперативное вмешательство. Простое рассечение — мембранотомия — может быть проведено как лимбальным подходом, так и через плоскую часть цилиарного тела.

Трансцилиарный подход предпочтительнее в тех случаях, когда требуется не только рассечение, но и иссечение мембраны — мем-

Рис. 18.16. *Дальнейшее рассечение мембраны с помощью витреальных ножниц*

Рис. 18.17. *Иссечение мембраны витреотомом*

бранэктомия [199]. Очень часто удалить мембрану только одним витреотомом не удается. Необходимо предварительно сделать рассечение (**рис. 18.15**). Края разреза легко засасываются в отверстие витреотома и иссекаются. При очень плотных мембранах следует использовать витреальные ножницы (**рис. 18.16**). Производя радиальные разрезы мембраны, формируют треугольные лоскуты, которые удаляют витреотомом (**рис. 18.17**).

Диафрагмальная функция радужки в этих случаях обычно бывает нарушена. Поэтому отверстие в мембране не следует делать слишком большим, чтобы у больных не было ощущения дискомфорта, ослепления и ухудшения зрения. С другой стороны, очень маленькое отверстие затрудняет офтальмоскопию и может зарасти в случае пролиферативных изменений. Оптимальным следует считать отверстие диаметром 4,0-5,0 мм.

Зрачковые мембраны при артифакии. Рассечение зрачковых пленок на артифакичных глазах можно проводить как лимбальным, так и трансцилиарным подходом (**рис. 18.18**), а иссечение мембраны менее травматично при подходе через плоскую часть цилиарного тела. Чаще всего эти вмешательства предпринимаются при помутнении задней капсулы хрусталика. При наличии переднекамерных и зрачковых ИОЛ имеется зазор между оптической частью и мембраной, и в этих случаях можно произвести лазерную дисцизию мембраны. При внутрикапсульной фиксации ИОЛ, когда существует плотный контакт задней капсулы с оптической частью, применение ИАГ-лазера может привести к повреждению оптики ИОЛ.

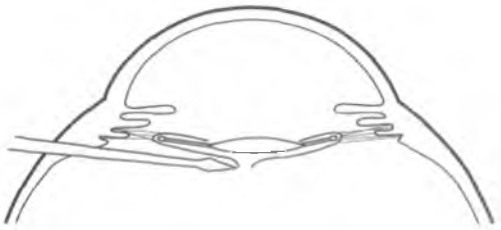

Рис. 18.18. *Трансцилиарное рассечение мембраны при артифакии*

Кроме того, лазерное рассечение неэффективно при плотных мембранах.

Выпадение стекловидного тела. Если в ходе факоэмульсификации или экстракапсулярной экстракции катаракты происходит разрыв задней капсулы и СТ выпадает в рану, то витреотом может быть с успехом использован для удаления СТ. Как только обнаружено выпадение СТ, после выведения ядра на операционную рану надо наложить швы. Выпавшее СТ удаляют с помощью губки и ножниц. Между швами в переднюю камеру вводят инфузионную канюлю и витреотом и СТ удаляют из передней камеры и из капсульного мешка. С помощью аспирации из капсульного мешка выводят и удаляют оставшиеся хрусталиковые массы (**рис. 18.19**).

В тех случаях, когда планировалась имплантация ИОЛ в капсульный мешок, она может быть произведена, только если разрыв задней капсулы небольшой и расположен в центре. Нужно, однако, иметь в виду, что это

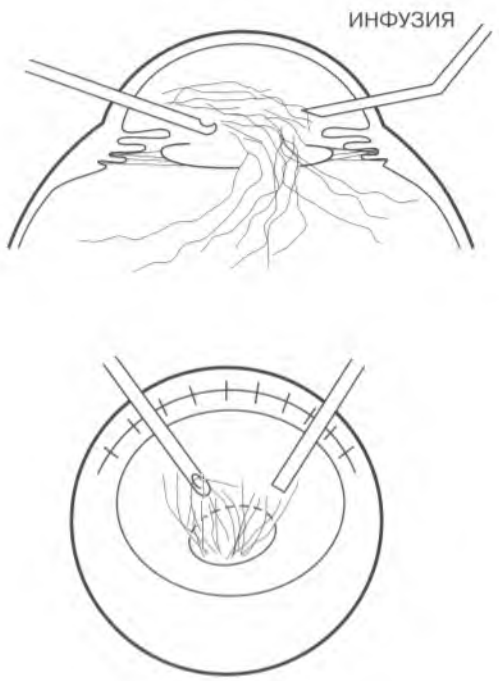

Рис. 18.19. *Витрэктомия при выпадении стекловидного тела*

Рис. 18.20. *Имплантация ИОЛ с фиксацией в борозду цилиарного тела при разрыве задней капсулы*

связано с риском люксации ИОЛ в СТ. Значительно безопаснее имплантировать линзу с фиксацией в борозду цилиарного тела. Для этого в переднюю камеру после удаления хрусталиковых масс вводят вискоэластик и распускают швы. ИОЛ вводят так, чтобы она располагалась между передней капсулой и задней поверхностью радужки (**рис. 18.20**). После повторного наложения швов нужно удалить вископротектор, промывая переднюю камеру.

Кератопластика при афакии. Выпадение СТ может произойти при сквозной пересадке роговицы на афакичном глазу. Во многих случаях имеется прочная адгезия помутневшей роговицы со СТ, и при удалении роговичного диска выпадение СТ становится неизбежным. Отсечение СТ с помощью ножниц снимает тракции, но не решает проблему. Оставшееся в передней камере СТ может ущемиться в ране и быть причиной помутнения трансплантата, развития вторичной глаукомы и отслойки сетчатки.

Для удаления выпавшего СТ нужно использовать витреотом. Необходимости применять инфузию в данном случае нет. Витреотом вводят через трепанационное отверстие в заднюю камеру. Витрэктомию производят с высокой частотой резания и при активной аспирации (**рис. 18.21**). По мере удаления СТ передняя камера заполняется воздухом, и витрэктомия может быть прекращена. С помощью губки нужно убедиться, что по краям трепанационного отверстия нет волокон СТ.

Злокачественная глаукома. После антиглаукоматозных операций фильтрующего типа, производимых при закрытоугольной глаукоме, иногда возникает тяжелое осложнение, связанное с блоком цилиарного тела. При этом ВГЖ скапливается позади хрусталика, сдвигая иридохрусталиковую диафрагму вперед. Передняя камера исчезает, радужка прилегает к роговице, полностью закрыт угол передней камеры, хрусталик выходит в переднюю камеру. Резко повышается ВГД, отекает роговица. Такое состояние может развиться

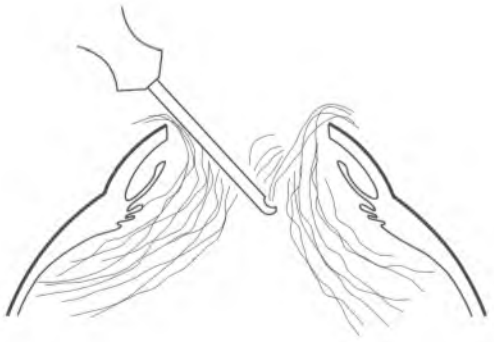

Рис. 18.21. *Витрэктомия выпавшего при сквозной кератопластике СТ*

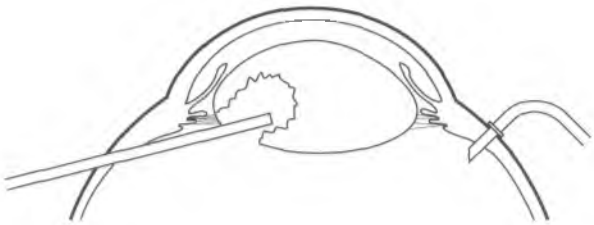

Рис. 18.22. *Факоэмульсификация при злокачественной глаукоме*

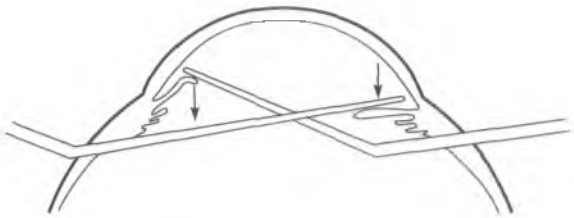

Рис. 18.24. *Восстановление передней камеры отжиманием радужки двумя шпателями*



Рис. 18.23. *Рассечение передней капсулы хрусталика*

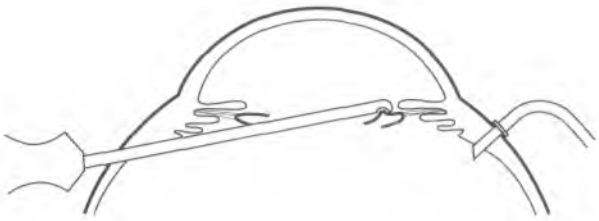

Рис. 18.25. *Удаление передней капсулы витреотомом*

при относительно большом хрусталике, слабости цинновых связок и интенсивной фильтрации ВГЖ.

Единственным эффективным методом лечения злокачественной глаукомы является ленсэктомия в сочетании с витрэктомией, проводимые через плоскую часть цилиарного тела. Хрусталик необходимо удалять, даже если он прозрачен. Нужно использовать технику трех склеротомий с подшиванием инфузионной канюли. После удаления первых порций СТ ВГД снижается, и постепенно восстанавливается прозрачность роговицы. При помощи витреотома удаляют заднюю капсулу и задние кортикальные слои. Для удаления ядра хрусталика следует использовать факоэмульсификацию (**рис. 18.22**).

После удаления ядра необходимо рассечь переднюю капсулу. Это можно сделать тонкой (0,45 x 12 мм) инъекционной иглой, изогнутой под углом 120°. Рассекать капсулу нужно очень осторожно самым кончиком иглы в области зрачка, где обычно есть зазор между капсулой и роговицей (**рис. 18.23**). После рассечения передней капсулы инфузионная жидкость начинает проникать между радужкой и роговицей. Происходит восстановление передней камеры.

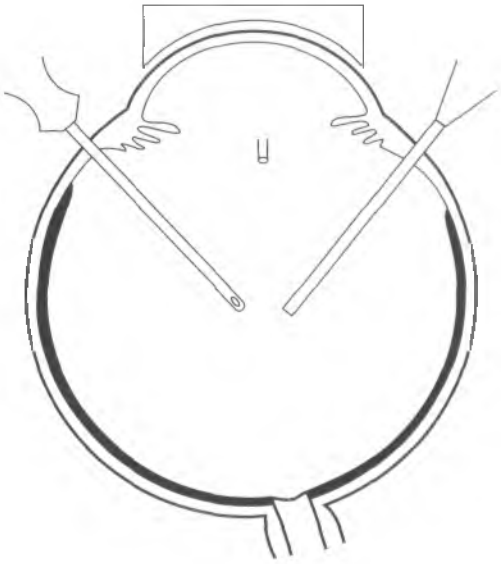

Рис. 18.26. *Витрэктомия после восстановления передней камеры при злокачественной глаукоме*

Начальный момент отделения радужки от роговицы может быть затруднен. Для активизации этого процесса следует использовать шпатель, оттягивая им переднюю капсулу, а затем и радужку в зоне зрачкового края назад. Иногда целесообразно применять для этой цели два шпателя, введенные через склеротомии (**рис. 18.24**). Углубляя таким образом переднюю камеру, необходимо добиться полного открытия угла. После этого с помощью витреотома нужно закончить удаление передней капсулы. В ходе капсулэктомии рабочее отверстие витреотома должно быть обращено в сторону капсулы, чтобы исключить возможность засасывания радужки (**рис. 18.25**) [49]. Операцию следует завершить, проведя витрэктомию в средних и задних отделах, используя эндоиллюминатор и контактную линзу (**рис. 18.26**).

Использование витрэктомии в хирургии переднего отдела глаза возможно в качестве самостоятельного оперативного вмешательства (ленсэктомии). Значительно чаще эта методика применяется для борьбы с операционными и послеоперационными осложнениями. В некоторых случаях хирург, проводящий операции на переднем отделе, может сделать витрэктомию самостоятельно. Если же такой возможности нет, необходимо вовремя направить больного к специалисту по витреоретинальной хирургии.

19

Транслокация макулы

При возрастной дегенерации желтого пятна достаточно эффективной является операция ротации сетчатки. Это делается для того, чтобы переместить макулярную зону с патологически измененным участком хориоидеи на здоровый с интактным пигментным эпителием [162, 165]. Для достижения этой цели необходимо вызвать искусственную тотальную отслойку сетчатки, провести периферическую ретинотомию на 360°, развернуть сетчатку вокруг ДЗН и зафиксировать ее в новом положении [69, 105].

После разворота сетчатки изменяется положение макулы, и возникает стойкая циклофория. Для того чтобы предупредить ее появление, еще до проведения ротации сетчатки необходимо на такой же угол развернуть глазное яблоко в обратную сторону, проведя операцию на глазодвигательных мышцах [102, 193].

Выполнение операции требует обширных действий на крайней периферии глазного дна. Необходимо провести витрэктомию, круговую ретинотомию, эндолазеркоагуляцию. Существенной преградой для всей этой хирургии является хрусталик, в котором могут быть или возникнуть после операции катарактальные изменения. Целесообразно поэтому включить в план операции в качестве этапа факоэмульсификацию с имплантацией ИОЛ.

Проведение этой операции показано при различных формах макулярной дегенерации. Наиболее высокие результаты получают при развитии неоваскулярных хориоидальных мембран. Большое значение имеют сроки проведения операции. Патологический процесс, начинаясь в хориоидее, постепенно приводит к необратимым изменениям и в сетчатке. Операцию следует выполнять при прогрессирующем снижении функций, когда есть типичные изменения хориоидеи, но макулярная зона сетчатки выглядит интактной. Проведение операции через 4 месяца после начала заболевания еще может дать положительный эффект. Результаты в более запущенных случаях будут менее значительными. Операция малоэффективна при очень низкой остроте зрения, оперировать нужно, когда она не ниже 0,1. Во многих случаях к хирургии целесообразно прибегать при остроте зрения 0,4-0,5.

Рис. 19.1. *Наложение шва на косую мышцу*

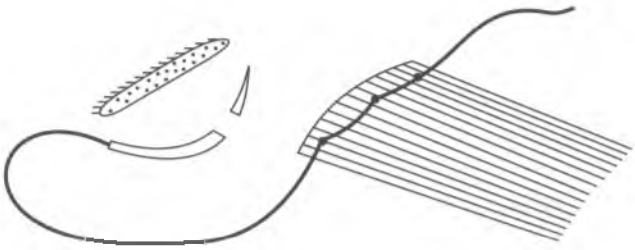

Рис. 19.3. *Подшивание мышцы к склере*

Рис. 19.2. *Отсечение мышцы у места прикрепления*

Перед операцией необходимо определить угол ротации сетчатки. Этот угол зависит от величины макулярного очага и может колебаться от 10 до 45°. На такой же угол, но в обратном направлении должно быть развернуто глазное яблоко. Обычно макулу смещают вверх, ротируя сетчатку правого глаза по часовой стрелке, а левого — против часовой стрелки [103].

Операцию необходимо проводить под общим интратрахеальным наркозом при достаточной мышечной релаксации. Учитывая сложность и многоэтапность вмешательства, а также то, что оно проводится в основном у пожилых людей, следует выполнять мониторинг основных функций в ходе операции, в до- и послеоперационном периодах.

Техника операции. Операция начинается круговым рассечением конъюнктивы в 2,0 мм от лимба и выделением всех 6 глазодвигательных мышц, на которые необходимо наложить швы-держалки.

Первым этапом операции является вмешательство на косых мышцах для разворота глазного яблока. Если нужно будет сместить макулу вверх, то глазное яблоко должно быть развернуто в противоположную сторону. Для этого следует произвести рецессию косых мышц следующим образом: мышцу прошивают у места ее прикрепления к склере одной нитью (мерсилен 6-0) в трех местах с затягиванием узлов (**рис. 19.1**) и отсекают ножницами (**рис. 19.2**). В зависимости от того угла, на который нужно развернуть глазное яблоко, мышцу подшивают к склере, отступя на 3-4-5-6 мм от места ее прикрепления. Подшивая мышцу, следует провести два стежка параллельно линии прикрепления, прошивая склеру на 2/3 ее толщины (**рис. 19.3**).

Вторым этапом нужно провести удаление хрусталика и имплантацию ИОЛ. Удалять хрусталик можно как через роговичный, так

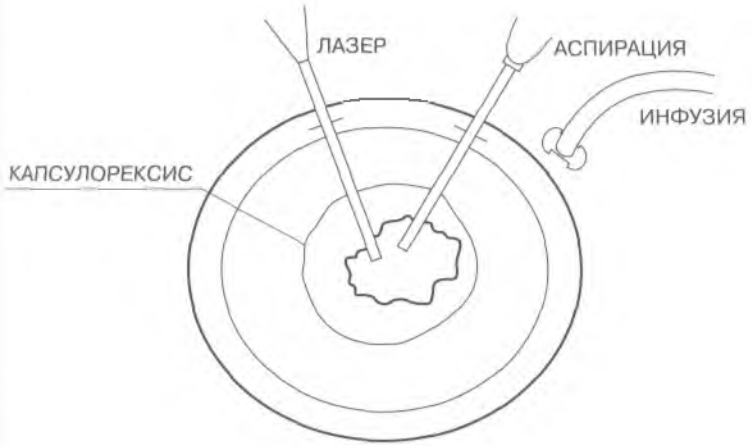

Рис. 19.4. *Лазерная факоэмульсификация*

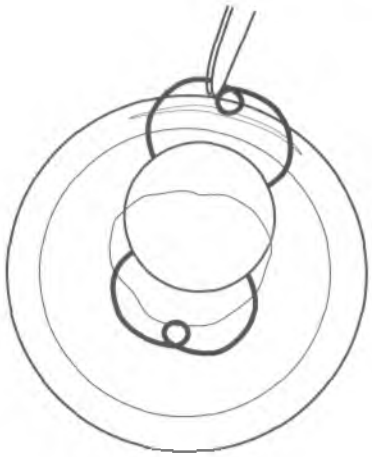

Рис. 19.5. *Имплантация ИОЛ в капсульный мешок*

и корнеосклеральный разрезы. В зависимости от плотности ядра используют ультразвуковую или лазерную факоэмульсификацию (**рис. 19.4**). В ряде случаев возможно проведение механической фрагментации ядра с удалением его через тоннельный разрез. Внимание должно быть обращено на проведение достаточно широкого (5,0-6,0 мм) капсулорексиса. Необходимо максимально удалить хрусталиковые массы из экваториальной зоны. Все манипуляции в передней камере, включая и имплантацию ИОЛ, должны проводиться с использованием вископротекторов, с тем чтобы защитить эндотелий роговицы (**рис. 19.5**). Прозрачность роговицы при проведении дальнейших этапов операции имеет очень большое значение. После имплантации ИОЛ в капсульный мешок переднюю камеру надо промыть, удалив вискоэластик. Операционную рану следует герметизировать наложением швов. На тоннельный и корнеосклеральный разрезы нужно наложить узловые швы шелком 8-0. Роговичный разрез закрывают непрерывным нейлоновым швом 10-0.

Все дальнейшие этапы выполняют через три обычные склеротомии в 3,0 мм от лимба. При проведении первой склеротомии необходимо, чтобы тонус глаза был нормальным. Если он снижен, нужно ввести физиологический раствор в переднюю камеру. После введения и подшивания инфузионной канюли и открытия инфузионной системы делают еще две склеротомии для активного (витреотом) и пассивного (эндоиллюминатор) инструментов.

При удалении прозрачного СТ необходимо использовать эндоиллюминатор даже в передних отделах. Витрэктомия должна быть сделана максимально полно. Даже небольшое количество неудаленного СТ может значительно осложнить проведение операции. Особенно тщательно нужно удалять СТ в области его основания (**рис. 19.6**). Здесь витрэктомию нужно вести с большой частотой резания при низком уровне аспирации, с тем чтобы не вызвать образования разрывов сетчатки, которые могут существенно затруднить формирование ОС.

Для получения искусственной ОС необходимо провести инъекцию физиологического раствора между сетчаткой и хориоидеей. Раствор вводят под сетчатку с помощью сверхтонкой канюли. Диаметр канюли в ее тонкой, вводимой под сетчатку части, равен 60 микронам, поэтому она легко проходит под сетчатку. Прокалывать сетчатку канюлей лучше всего приблизительно посредине между ДЗН и экватором. Подача раствора для отслаивания сетчатки производится под большим давлением. Управление осуществляется ножной педалью с двойным линейным контролем ско-

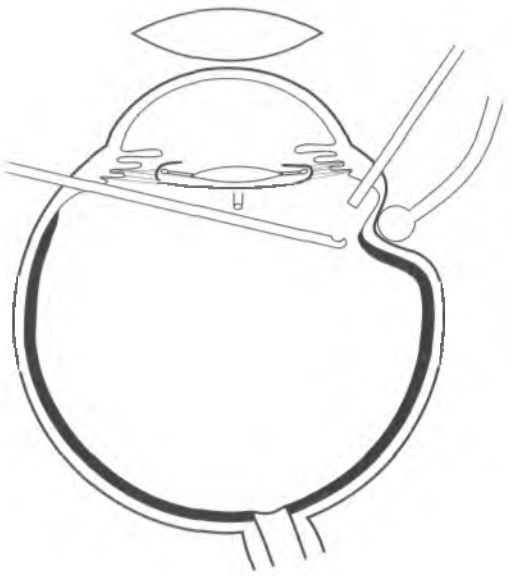

Рис. 19.6. *Витрэктомия на периферии глазного дна*

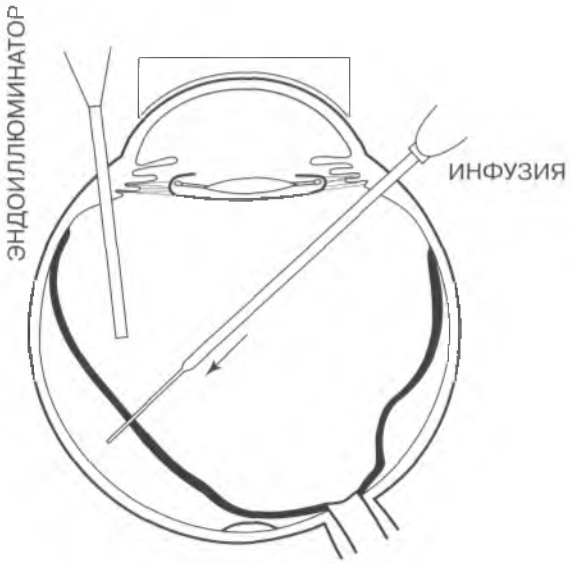

Рис. 19.8. *Расширение отслойки сетчатки*

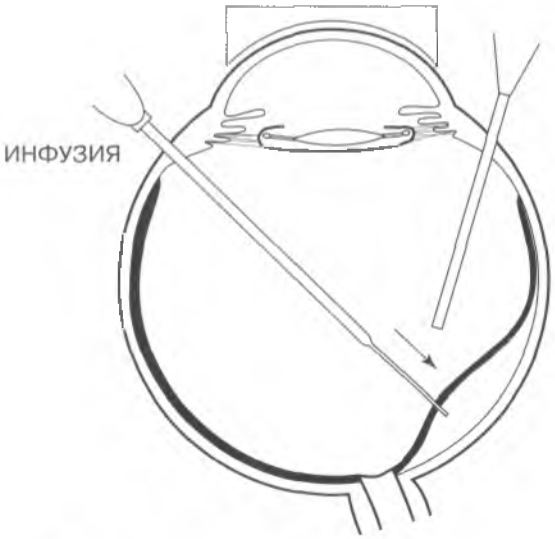

Рис. 19.7. *Отслаивание сетчатки*

рости введения. С началом введения раствора под сетчатку инфузионная система должна быть отключена и обеспечен отток жидкости из полости СТ, с тем чтобы ВГД оставалось нормальным или слегка пониженным (**рис. 19.7**).

Если полученная ОС, занимая один квадрант, не распространяется на другие квадранты, а увеличивается в виде высокого пузыря, следует начать отслаивать сетчатку в другом квадранте (**рис. 19.8**). Если и при этом не удается получить тотальную ОС, нужно инициировать процесс отслоения в третьем квадранте. В тех случаях, когда сетчатка отслаивается в виде высоких пузырей, а полной ОС достигнуть не удается, можно провести временную замену жидкости перед сетчаткой на стерильный воздух. При введении воздуха необходимо одновременно удалять жидкость из полости СТ, при этом дренажную канюлю располагают у ДЗН, инфузия в момент введения воздуха должна быть отключена. Введенный воздух, сдавив, сделает высокие пузыри сетчатки плоскими и таким образом вызовет расширение площади ОС. После того как ОС станет тотальной, вновь включается инфузия и воздух аспирируется (**рис. 19.9**).

Круговую ретинотомию необходимо проводить на крайней периферии сетчатки вблизи зубчатой линии с помощью ретинальных ножниц (**рис. 19.10**) сначала через одну склеротомию, а затем через другую. Отсеченную по кругу сетчатку нужно сдвигать к ДЗН, убеждаясь, что нет участков адгезии между сетчаткой и хориоидеей. Шпателем отделяют макулярную зону сетчатки от хориоидальной мембраны и медленно удаляют неоваскулярную мембрану витреальным пинцетом (**рис. 19.11**), так как быстрое удаление может вызвать кровоте-

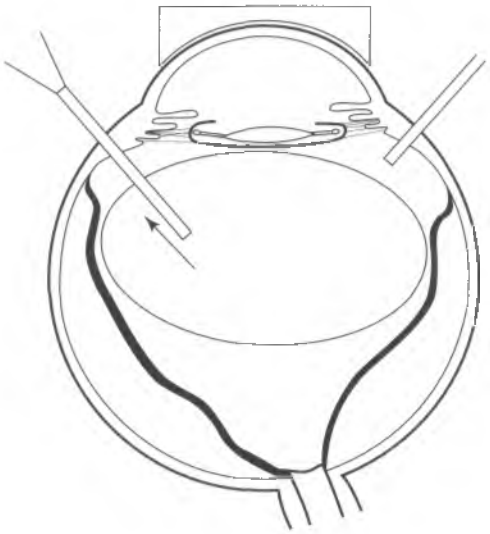

Рис. 19.9. *Тотальная ОС, удаление воздуха*

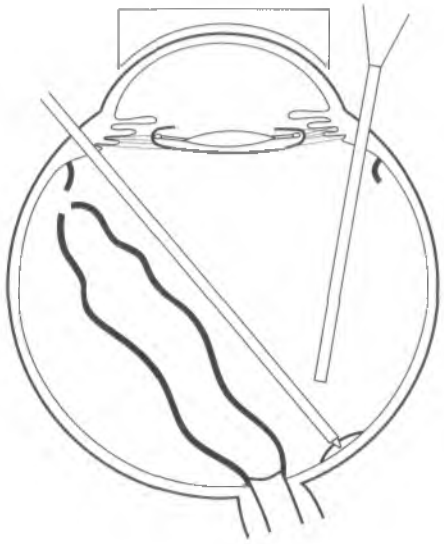

Рис. 19.11. *Удаление неоваскулярной хориоидальной мембраны*

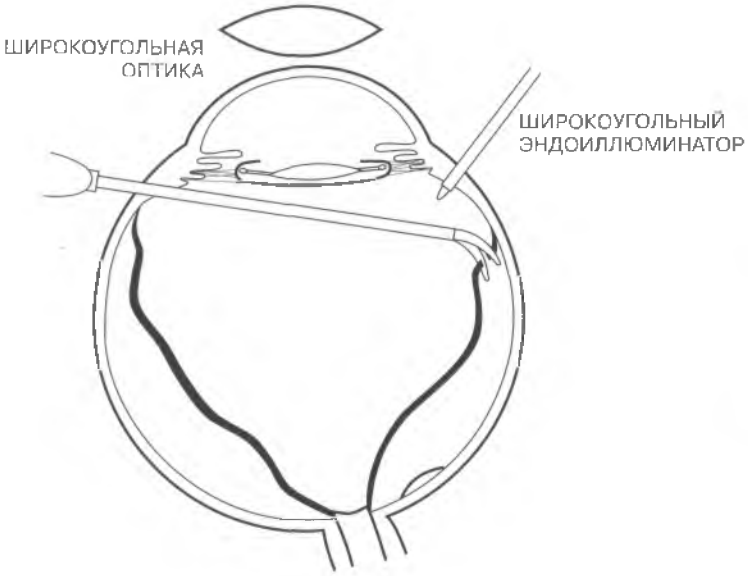

Рис. 19.10. *Ретинотомия*

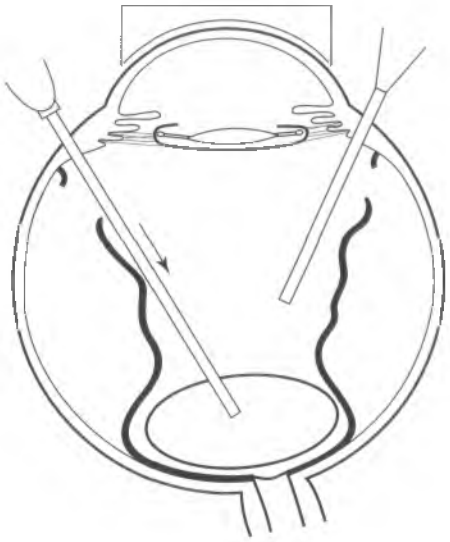

Рис. 19.12. *Введение ПФОС*

чение. Небольшие кровотечения можно остановить, прижимая кровоточащее место шпателем. При значительном кровотечении необходимо прибегать к бинокулярной высокочастотной диатермии. С помощью ирригации и аспирации нужно тщательно удалить излившуюся кровь.

Разворот сетчатки следует начинать с введения ПФОС непосредственно перед ДЗН (**рис. 19.12**). Небольшая (0,5-0,6 мл) капля этого вещества, расправив сетчатку в центре, позволяет четко ориентироваться в положении макулы и контролировать ее перемещение. Кроме того, прижимая сетчатку к сосудистой оболочке, ПФОС удерживает ее на месте при развороте, препятствуя обратному смещению. Разворачивать сетчатку нужно с помощью шпателей, совмещенных с иллюминационными световода-

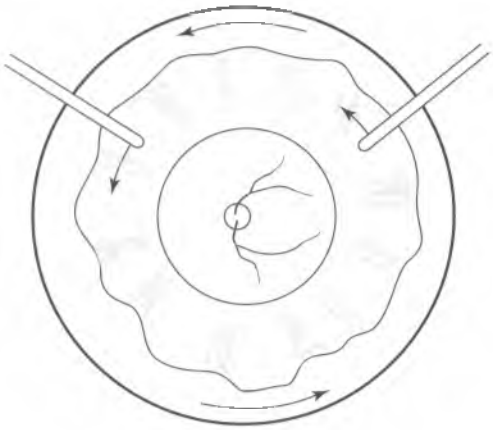

Рис. 19.13. *Ротация сетчатки*

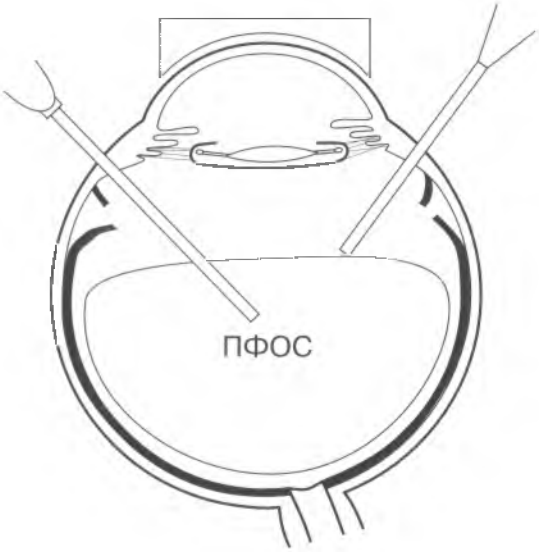

Рис. 19.14. *Заполнение витреальной полости ПФОС*

ми, используя бимануальную технику (**рис. 19.13**). Возможно применение аспирационных канюль с очень тонкими всасывающими отверстиями, к которым сетчатка только подсасывается, но не может быть аспирирована внутрь.

После того как достигнута главная цель операции, макулярная зона сетчатки перемещена на здоровую область хориоидеи, развернутую вокруг ДЗН сетчатку необходимо зафиксировать в новом положении. Для этого полость СТ нужно заполнить ПФОС (**рис. 19.14**), которое прижимает сетчатку к сосудистой оболочке, и искусственно созданная ОС ликвидируется. По ретинотомическому краю сетчатки необходимо провести круговую ЭЛК, образуя коагуляты в 4-5 рядов (**рис. 19.15**). После этого выполняется замена ПФОС на «легкое» силиконовое масло. Очень важно получить максимальное заполнение полости СТ силиконом.

Рис. 19.15. *Круговая эндолазеркоагуляция*

В послеоперационном периоде в течение 5-6 дней больные должны соблюдать положение «лицом вниз». В таком положении они могут сидеть и даже ходить. Через 5 дней режим можно постепенно расширять. Удаление силикона возможно не ранее чем через 1-1,5 месяца после операции.

В результате операции возможно улучшение зрения с 0,1 до 0,2-0,3; с 0,2 до 0,4; с 0,4-0,5 до 0,8-1,0. Необходимо отметить, что повышение остроты зрения стойкое, снижения зрения не отмечено при наблюдении в течение 5 лет. Несколько более высокие визуальные результаты отмечаются при исследовании остроты зрения вблизи.

20

Осложнения

Осложнения витреоретинальной хирургии могут быть связаны с техническими погрешностями, общим состоянием пациентов и с тяжестью заболевания глаза. Качество инструментария и оборудования, квалификация и слаженная работа персонала, опыт хирурга и ассистентов самым непосредственным образом влияют на количество и тяжесть осложнений. На результаты операций могут оказывать влияние общие тяжелые заболевания, в этой связи большое значение имеют предоперационное обследование, подготовка больных к операции и послеоперационное лечение. Состояние самого глаза, тяжесть структурных и функциональных изменений определяют как объем хирургического вмешательства, так и его исход [67, 106].

КРОВОТЕЧЕНИЕ

Кровотечения нередко осложняют течение послеоперационного периода. Наиболее часто геморрагии встречаются при ПДР, но могут быть и при других заболеваниях. Источником кровотечения являются операционные разрезы, неоваскулярные ЭРМ, сосуды радужки и сетчатки. По интенсивности геморрагии могут быть различными: от легкой взвеси, затрудняющей осмотр глазного дна, до более выраженной, когда исчезает рефлекс. Степень интенсивности геморрагий зависит, главным образом, от состояния офтальмотонуса непосредственно после операции. Поэтому очень важна тщательная герметизация операционных разрезов. Значительных геморрагий обычно не бывает в тех случаях, когда в витреальную полость вводится силикон или воздушно-газовая смесь. Полезно после витрэктомии вводить некоторое количество (1,0-1,5 мл) стерильного воздуха для пневмовазопексии в зоне склеротомий. Этот прием целесообразно использовать также при удалении силикона и в некоторых других ситуациях (**рис. 20.1**).

В тех случаях, когда имеется опасность кровотечений, необходимо профилактически использовать гемостатические препараты перед операцией. Хороший эффект дает применение гемостатических препаратов в процессе операции, если произошло кровотечение [150].

Для лечения кровоизлияний в послеоперационном периоде также необходимо назначе-

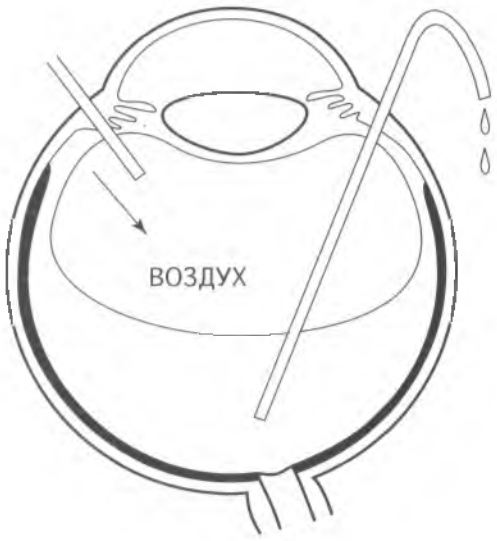

Рис. 20.1. *Введение воздуха после витрэктомии*

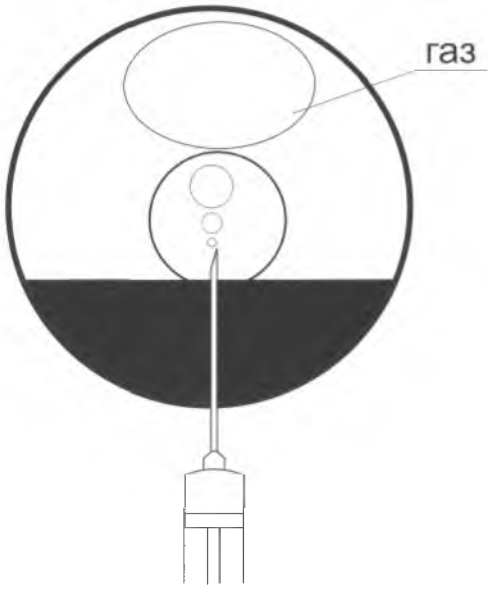

Рис. 20.2. *Введение воздушно-газовой смеси*

ние, в первую очередь, гемостатических средств (дицинон, контрикал, викасол, гистохром и т.д.) и проведение активной рассасывающей терапии (реополиглюкин, гемодез, эмульсия Перфторан в виде внутривенных капельных введений) [80].

К хирургическим вмешательствам следует прибегать, только если по данным УЗИ кровоизлияние сопровождается отслойкой сетчатки. В таких случаях, кроме витрэктомии, необходимы введение ПФОС, эндолазеркоагуляция и замена ПФОС на газ или силикон.

Достаточно редким осложнением, которое связано с выраженной гипотонией глаза, является субхориоидальное кровоизлияние. Попытки выпустить кровь из-под хориоидеи в первые часы или дни после геморрагии обречены на неудачу. Выпускать кровь через склеротомию или склерэктомию можно только через 10-15 дней, когда наступает гемолиз и кровь становится жидкой. К этому вмешательству нужно прибегать в крайних случаях, если осложнение сопровождается ОС или если на единственном глазу имеется большой пузырь геморрагической ОСО без тенденции к рассасыванию. В большинстве случаев субхориоидальные кровоизлияния рассасываются через 1-2 месяца. Назначение гемостатической и рассасывающей терапии ускоряет процесс излечения [25, 90].

РЕЦИДИВИРУЮЩИЙ ГЕМОФТАЛЬМ

Серьезной проблемой являются рецидивирующие гемофтальмы, которые могут возникать на афакичных глазах после тяжелых травм, при ПДР и увеите. Достаточно эффективным при этом осложнении является метод пневмовазопексии. Эта процедура проводится за щелевой лампой.

Техника операции. После капельной анестезии и наложения векорасширителя под биомикроскопическим контролем выполняют парацентез на 6 часах в области лимба тонкой (0,3 x 12 мм) одноразовой инъекционной иглой, одетой на шприц с воздушно-газовой смесью.

Хирург, введя конец иглы в переднюю камеру, удерживает шприц в этом положении неподвижно, а ассистент, нажимая на поршень шприца, вводит небольшое количество смеси так, чтобы получить небольшое повышение ВГД (**рис. 20.2**). Иглу извлекают, под влиянием избыточного давления кровь вытекает через парацентез (**рис. 20.3**). Иглу вновь вводят в пе-

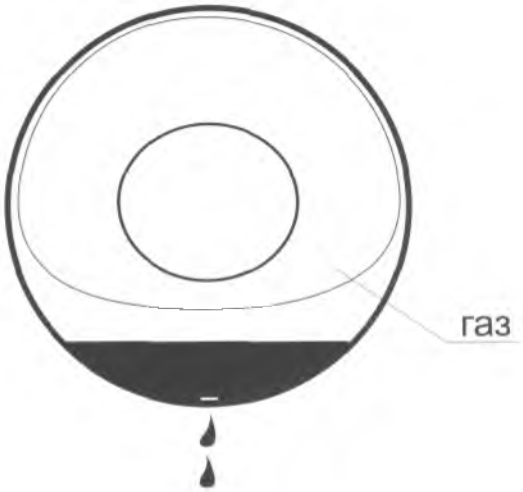

Рис. 20.3. *Вытеснение крови газом*

реднюю камеру и добавляют новую порцию смеси, после чего иглу опять выводят из глаза. Эту процедуру нужно повторять несколько раз.

После того как газ заполнит большую часть полости глаза, включая и всю переднюю камеру, больному предлагается снять подбородок с подставки и, наклонив вперед голову, смотреть вниз. При таком положении газовый пузырь уходит вверх в витреальную полость, а передняя камера заполняется взвесью крови, жидкостно-газовая замена может быть продолжена. Чередуя смену положения головы и введение газа несколько раз, можно полностью удалить из глаза жидкую кровь. При этом и витреальная полость, и передняя камера будут заполнены газом.

В тех случаях, когда необходимо сохранить зрительные функции, нужно использовать 20%-ную смесь фторсодержащего газа с воздухом. В тех же случаях, когда целью лечения является сохранение глаза как косметического органа, можно использовать более концентрированные смеси (40-60%). Когда имеется стойкая гипотония и угроза субатрофии, оправдано использование 100%-ного фторсодержащего газа (перфторциклобутан, перфторметан, сульфургексафторид).

Пневмовазопексия может при необходимости проводиться неоднократно, на фоне гемостатического лечения. Эта методика с успехом используется не только в борьбе с рецидивирующими гемофтальмами, но и при хронической хориоцилиарной отслойке.

ВОСПАЛЕНИЕ

Витрэктомия является малотравматичной операцией, и реактивное воспаление после нее бывает незначительным. Однако у ослабленных пациентов, а также при системных заболеваниях воспалительная реакция может быть выраженной. Существенно усиливают воспалительный процесс неполное удаление хрусталиковых масс, спонтанная или запланированная иридэктомия витреотомом. Имеется прямая зависимость реакции глаза на операцию от объема вмешательства.

Реактивное воспаление усиливается при обширной коагуляции. Затяжной воспалительный процесс после витреоретинальных операций может стимулировать развитие ПВР, в результате которой могут быть и рецидивы ОС. Особенно активно следует бороться с послеоперационной воспалительной реакцией на глазах, где еще до операции имелась выраженная неоваскуляризация. В тяжелых случаях при отсутствии адекватного противовоспалительного лечения прогрессирующая ПВР может привести к субатрофии глазного яблока.

После завершения каждой витреоретинальной операции необходимо вместе с антибиотиками вводить под конъюнктиву и кортикостероиды. В послеоперационном периоде в большинстве случаев достаточно инстилляций кортикостероидов (дексаметазон, триамсинолон) в сочетании с нестероидными противовоспалительными препаратами (наклоф) и мидриатиками (1%-ный раствор атропина). В тяжелых случаях необходимо применять субконъюнктивальные инъекции стероидов.

ИЗМЕНЕНИЕ РОГОВИЦЫ

Чаще всего роговая оболочка поражается при бескапсульной афакии, когда проводится тампонада полости СТ силиконом. Силиконовое масло нередко выходит в переднюю камеру, иногда заполняя ее (**рис. 20.4**). Возникающий

Рис. 20.4. *Силикон в передней камере контактирует с роговицей*

Рис. 20.6. *Эмульсия силиконового масла в передней камере*

Рис. 20.5. *Базальная иридэктомия на 6 часах снижает риск выхода силикона в переднюю камеру*

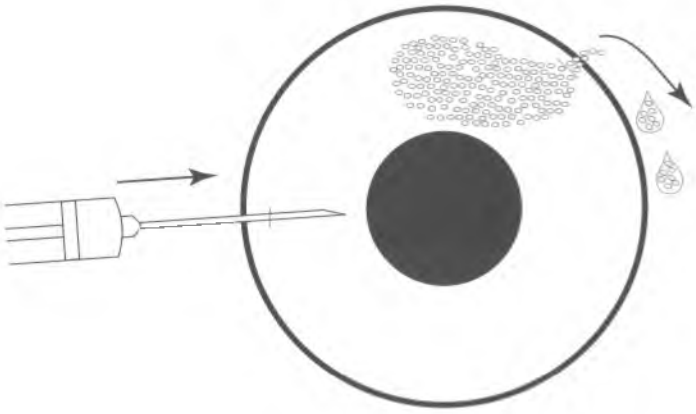

Рис. 20.7. *Вымывание эмульсии силикона*

при этом длительный постоянный контакт силикона с эндотелием роговицы приводит к эндотелиально-эпителиальной дистрофии. Процесс развития дистрофии на ранних стадиях обратимый: если ликвидировать контакт силикона с роговицей, прозрачность ее восстанавливается. В тех случаях, когда удалить силикон полностью нельзя из-за риска ОС, необходимо предпринять попытку заправить силикон в полость СТ. Это можно сделать, введя с помощью тонкой иглы стерильный воздух в переднюю камеру.

Для предупреждения повторного выхода силикона в переднюю камеру нужно сделать базальную иридэктомию (**рис. 20.5**). При использовании «легкого» силикона она делается

в меридиане 6 часов, при «тяжелом» силиконе — на 12 часах. Миграции силикона в переднюю камеру способствует движение ВГЖ. Смысл образования базальных колобом заключается в создании обходного пути для ВГЖ, что уменьшает ее выталкивающее действие на силикон. Более надежной преградой для силикона при бескапсульной афакии является зрачковая ИОЛ, которую можно имплантировать в ходе основной операции или в послеоперационном периоде, когда создается угроза миграции силикона.

Безусловно, необходимо принимать все меры, чтобы тампонада силиконом была временной мерой. В тех случаях, когда имеется остаточная ОС, нужно выполнить либо добавочное пломбирование, либо транспупиллярную лазеркоагуляцию. Если эти меры не приводят к успеху, нужно вновь сделать трансвитреальную операцию. При этом необходимо заменить силикон на ПФОС. Аспирируя силикон, нужно одновременно вводить ПФОС под силикон. После этого удаляют ЭРМ, проводят ЭЛК и вновь ПФОС заменяют на силикон.

Силикон может контактировать с роговой оболочкой в виде эмульсии. Низкое поверхностное натяжение силикона предрасполагает к эмульгированию в таком подвижном органе, как глаз. Однако выраженное накопление эмульсии является проявлением воспалительного процесса, экссудат играет роль эмульгатора. Эту же роль могут выполнять остатки СТ, кровь, хрусталиковые массы. Эмульсия скапливается в передней камере в виде белой пенистой подвижной массы с горизонтальным уровнем. При использовании «тяжелого» силикона эмульсия скапливается внизу передней камеры, напоминая гипопион. Эмульсия «легкого» силикона скапливается вверху (**рис. 20.6**). Эмульгированный силикон редко вызывает изменение роговицы. Удаление его не представляет трудности. Эмульсия легко вымывается струей физиологического раствора через парацентез (**рис. 20.7**).

ИЗМЕНЕНИЕ РАДУЖКИ

При обширной коагуляции, захватывающей одновременно носовую и височную половины глазного яблока, например, при круговой наружной диатермокоагуляции или при ЭЛК, возможно развитие атрофии радужки и появление мидриаза. Это осложнение связано с повреждением в результате коагуляции задних длинных цилиарных артерий и нервов. Чтобы предупредить развитие этого осложнения, необходимо в горизонтальных меридианах (на 3 и 9 часах) проводить только транссклеральную криокоагуляцию, которая меньше повреждает крупные сосуды и нервы.

Неоваскуляризация радужки чаще всего наблюдается после операции при ПДР, очень быстро этот процесс может идти на фоне воспаления, особенно если явления рубеоза имелись и до операции, а также в тех случаях, когда операция не привела к успеху. Применение активной противовоспалительной терапии во многих случаях приводит к обратному развитию вновь образованных сосудов.

ГЛАУКОМА

Повышение офтальмотонуса в послеоперационном периоде может быть вызвано различными причинами: блокада путей оттока эритроцитами (гемолитическая глаукома), зрачковый блок газом или силиконом, неоваскулярная глаукома, стероидная глаукома. Контроль за ВГД должен проводиться как в раннем послеоперационном периоде, так и в отдаленном, особенно в тех случаях, где можно ожидать развития глаукомы.

Гемолитическая глаукома. Если в ходе операции кровь удалена не полностью или если кровотечение возникло после операции, возможно закрытие дренажной зоны угла передней камеры эритроцитами и повышение ВГД. Промывание в ходе операции витреальной полости, коагуляция кровоточащих сосудов, тщательное зашивание склеротомий, применение гемостатических средств значительно снижают частоту этого осложнения. Подъем ВГД обычно временный, прекращается по окончании гемолиза и при назначении антиглаукоматозных препаратов. Пилокарпин в этих случаях обычно снижает ВГД незначительно, более эффективно применение ксалатана,особенно в сочетании с β-адреноблокаторами (тимолол, арутимол). В ряде случаев



Рис. 20.8. *Измельчение передней камеры под действием газового пузыря*

требуется назначение ингибиторов карбангидразы (диакарб).

Тампонадозависимая глаукома. Тампонада полости СТ фторсодержащими расширяющимися газами может быть связана с повышением ВГД. Необходимо применять 20%-ные смеси этих газов с воздухом. Такая смесь не расширяется и обычно не вызывает гипертензию. Но применение даже такой смеси при афакии и артифакии не исключает подъема ВГД.

Механизм действия в этих случаях не связан с расширением газа, а обусловлен блокадой зрачка газовым пузырем при несоблюдении пациентом положения «лицом вниз» (**рис. 20.8**). Постоянное напоминание больным о необходимости соблюдения режима, контроль со стороны персонала помогают избежать этого осложнения. При непродолжительном нарушении режима возникшее осложнение быстро купируется при изменении положения. Если по каким-либо причинам пациент находился в положении «лицом вверх» в течение нескольких дней, то в результате адгезии между радужкой и роговицей передняя камера может не восстановиться. В таких случаях требуется хирургическое вмешательство — углубление передней камеры через плоскую часть цилиарного тела.

Блок зрачка может возникать и при использовании для тампонады витреальной полости силиконового масла, и в этом случае осложнение тоже связано с нарушением режима.

Неоваскулярная глаукома. Неоваскулярная форма глаукомы обычно встречается после операций по поводу ПДР и связана с ростом сосудов в трабекулярной зоне. Это осложнение характеризуется прогрессирующим и плохо контролируемым повышением ВГД. Ситуацию может улучшить проведение панретинальной лазеркоагуляции. Уменьшение вазопролиферативного фактора может остановить рост новых сосудов и даже привести к их инволюции. Целесообразно выполнение противовоспалительной терапии.

В начальных стадиях можно получить снижение ВГД при использовании местных антиглаукомных препаратов (пилокарпин, тимолол, ксалатан, трусопт). Диакарб у больных диабетом нужно применять осторожно и только в исключительных случаях.

При неэффективности медикаментозного лечения следует применять лазерную трабекулопластику, непроникающую глубокую склерэктомию, эндоциклокоагуляцию или криоциклопексию.

Стероидная глаукома. У некоторых больных кортикостероидные препараты необходимо назначать на достаточно продолжительный период. Длительное применение стероидов часто приводит к повышению ВГД. Тонометрический контроль у таких больных должен быть систематическим. Отмена стероидной терапии, как правило, способствует нормализации ВГД. В тех случаях, когда отменять кортикостероиды нельзя, следует одновременно с их применением проводить антиглаукомное лечение. Обычно для того чтобы контролировать уровень ВГД, достаточно инстилляций β-блокаторов, но иногда требуется применение ксалатана или комбинации ксалатана с β-блокаторами.

КАТАРАКТА

Развитие катаракты в раннем послеоперационном периоде может быть связано с повреждением задней капсулы в процессе операции. Ранение хрусталика может произойти концом подшитой инфузионной канюли при случайной резкой гипотонии. При работе на крайней периферии инструменты проходят в непосредственной близости от заднего полюса хрусталика и могут травмировать заднюю капсулу. Небольшие повреждения капсулы могут ос-

таться незамеченными во время операции и привести к возникновению катаракты в послеоперационном периоде.

Наиболее частой причиной развития катаракты является длительный контакт капсулы с тампонирующими веществами (фтористые газы, ПФОС, силикон). При использовании ПФОС и газов катаракта может возникнуть, если больной не соблюдал послеоперационный режим. В тех случаях, когда больной соблюдал предписанное положение и длительного контакта с задней капсулой не было, катаракта, как правило, не развивается.

Значительно сложнее предупредить контакт, если применяется длительная тампонада силиконом. Если силикон удаляется при появлении незначительных помутнений на задней капсуле, то они могут постепенно рассосаться. Таким больным целесообразно назначение капель, предупреждающих развитие катаракты (тауфон, витайодурол, витафакол, квинакс, каталин и т.д.).

В тех случаях, когда удаление силиконового масла неизбежно приведет к рецидиву отслойки сетчатки, помутнение хрусталика нарастает, необходимо планировать удаление катаракты с имплантацией ИОЛ. Следует применять лимбальный путь с использованием методов малых разрезов и имплантацию ИОЛ в капсульный мешок.

ОСЛОЖНЕНИЯ СО СТОРОНЫ СЕТЧАТКИ

Отслойка сетчатки. Разрывы сетчатки во время витрэктомии происходят, главным образом, в результате тракций со стороны СТ. Тракции могут возникнуть уже при введении инструментов, поэтому движение инструментов до начала иссечения нужно свести к минимуму. Усиление натяжения СТ может быть вызвано чрезмерно активной, избыточной аспирацией, которая особенно опасна при работе вблизи сетчатки. Причиной разрыва становится и прямой контакт инструмента с сетчаткой. Подшитая инфузионная канюля при повороте глазного яблока вверх может под действием верхнего века наклоняться, и ее конец будет травмировать сетчатку.

Надрывы и разрывы сетчатки могут быть не замечены в ходе операции, особенно если они небольшие и расположены на периферии. Связанные с такими разрывами ОС происходят в раннем послеоперационном периоде. В более поздние сроки разрывы возникают в результате развития ПВР [130, 180]. Пролиферация в послеоперационном периоде чаще всего идет по поверхности сетчатки, возникающие ЭРМ могут вызвать значительные тангенциальные тракции, приводящие к разрывам сетчатки. ОС после витрэктомии развивается очень быстро, в течение нескольких дней она может стать тотальной, пузыревидной и имеет тенденцию за небольшой срок принимать воронкообразную конфигурацию [74, 81, 120].

Лечение таких отслоек требует удаления ЭРМ, введения ПФОС, проведения ЭЛК и замены ПФОС на газ или силикон. Операция может быть дополнена локальным пломбированием зоны разрыва и транссклеральной криокоагуляцией.

Макулярный отек. Отек макулярной зоны сетчатки может осложнить течение послеоперационного периода и вызвать значительное снижение остроты зрения. Достаточно быстро при отсутствии лечения отек может переходить в кистозную форму, а затем и в макулодистрофию.

Своевременное назначение кортикостероидов (дексаметазон) в виде субконъюнктивальных инъекций обычно дает положительный эффект. В ряде случаев требуется транспупилярная барьерная лазеркоагуляция макулярной зоны.

Окклюзия сосудов. Значительный продолжительный подъем ВГД в ходе операции или в послеоперационном периоде может привести к окклюзии сосудов сетчатки и полной потере зрения. Это грозное осложнение легче предупредить, чем вылечить. Обязательный систематический контроль за состоянием офтальмотонуса должен проводиться и в ходе операции, и в послеоперационном периоде. Необходимо также постоянно проверять зрительные функции. Во всех случаях повышения ВГД нужно принимать самые решительные меры для его снижения независимо от времени суток.

Проведение операций строго по показаниям и в оптимальные сроки, адекватная подготовка больных, четкая хирургическая техника и постоянный контроль за состоянием оперированного глаза позволяют значительно сократить количество осложнений. Своевременное выявление осложнений, активная медикаментозная и хирургическая тактика их лечения дают возможность до минимума свести их отрицательное влияние и повысить эффективность витреоретинальных вмешательств.

Список литературы

1. *Аксенов А.О.* Хирургическое лечение больных с отслойкой сетчатки методом эписклерального пломбирования силиконовой губкой: Дис. ... канд. мед. наук.– М., 1985.– 164 с.

2. *Батманов Ю.Е., Серебряков Г.В.* Тотальная витрэктомия в глазах с рецидивирующими гемофтальмами // Вестн. офтальмологии.– 1985.– № 1.– С. 24-25.

3. *Волков В.В.* О современных тенденциях в определении задач хирургической обработки ран глаз // Офтальмол. журн.– 1989.– № 7.– С. 386-389.

4. *Волков В.В.* Трансвитреальный подход при извлечении инородных тел // Вестн. офтальмологии.– 1980.– № 4.– С. 52-57.

5. *Глинчук Я.И., Киселев А.В.* Сравнительная оценка результатов предоперационной ультразвуковой диагностики с офтальмоскопическими данными, полученными во время и после витрэктомии у больных с интравитреальными кровоизлияниями // Офтальмол. журн.– 1985.– № 5.– С. 267-268.

6. *Глинчук Я.И., Косточкина М.В., Лазаренко Л.Ф.* Результаты применения метода закрытой витрэктомии при хирургическом лечении хронических увеитов и их осложнений // Офтальмол. журн.– 1986.– № 2.– С. 84-87.

7. *Глинчук Я.И., Сидоренко В.Г., Каштан О.В., Шкворченко Д.О.* Результаты хирургического лечения неприлеганий и рецидивов отслоек сетчатой оболочки, осложненных тяжелой пролиферативной витреоретинопатией // Офтальмохирургия.– 1994.– № 2.– С. 20-25.

8. *Глинчук Я.И., Субанбаева З.К., Киселев А.В.* Клинический анализ результатов лечения отечно-геморрагических форм диабетической ретинопатии, классификация, практические рекомендации // Офтальмохирургия.– 1997.– № 2.– С. 68-75.

9. *Глинчук Я.И., Шкворченко Д.О., Сидоренко В.Г. и др.* Комбинированное лечение отслоек сетчатки, осложненных гигантскими разрывами и отрывами от зубчатой линии, с применением ПФОС // Офтальмохирургия.– 1992.– № 4.– С. 39-44.

10. *Глинчук Я.И., Югай А.Г., Киселев А.В.* Закрытая витрэктомия с одновременной эндолазеркоагуляцией сетчатки при лечении осложненных форм пролиферативной диабетической ретинопатии // Офтальмохирургия.– 1989.– № 1-2.– С. 34-36.

11. *Гундорова Р.А., Быков В.П.* Закрытая витрэктомия в лечении посттравматического эндофтальмита // Офтальмол. журн.– 1984.– № 5.– С. 267-269.

12. *Гундорова Р.А., Вериго Е.Н., Кодзов М.Б.* Особенности диагностики и хирургии огнестрельных амагнитных внутриглазных осколков // Вестн. офтальмологии.– 2000.– № 2.– С. 3-5.

13. *Гундорова Р.А., Малаев А.А., Южаков А.М.* Травмы глаза.– М., 1986.– 367 с.

14. *Гундорова Р.А., Южаков А.М., Филман Ф.Е., Малюта Г.Д.* Хирургическое лечение посттравматического эндофтальмита // Вестн. офтальмологии.– 1982.– № 6.– С. 346-351.

15. *Захаров В.Д.* Оснащение и оборудование глазной операционной // Оптико-реконструктивные операции и аллопластика в офтальмологии.– М., 1974.– С. 111-113.

16. *Захаров В.Д.* Хирургия отслойки сетчатки: Дис. ... д-ра мед. наук.– М., 1985.– 390 с.

17. *Захаров В.Д., Айрапетова Л.Э.* Анатомо-функциональные результаты витреоретинальных вмешательств по поводу отслоек сетчатки с макулярными разрывами с применением аутогенных дериватов крови // Офтальмохирургия.– 2001.– № 2.– С. 37-43.

18. *Захаров В.Д., Айрапетова Л.Э.* Временная тампонада силиконом макулярных разрывов сетчатки // Офтальмохирургия.– 2000.– № 2.– С. 48-53.

19. *Захаров В.Д., Аксенов А.О.* Хирургическая тактика при лечении отслойки сетчатки с разрывами в центральной зоне // Офтальмол. журн. - 1984.– № 6.– С. 353-356.

20. *Захаров В.Д., Горшков И.М.* Комбинированное хирургическое лечение отслойки сетчатки при помутнениях роговицы // Офтальмохирургия.– 2000.– № 4.– С. 39-45.

21. *Захаров В.Д., Захарова Э.И.* Наружное вдавление склеры при отслойке сетчатки с использованием силиконовой губки // Актуальные вопросы современной офтальмохирургии.– М., 1977.– С. 113-117.

22. *Захаров В.Д., Кушнарев В.И.* Использование сульфургексафторида при лечении отслоек сетчатой оболочки // Вестн. офтальмологии.– 1976.– № 6.– С. 36.

23. *Захаров В.Д., Синедубская В.И.* Результаты хирургического лечения отслоек сетчатки с макулярным разрывом // Вестн. офтальмологии.– 1987.– № 2.– С. 15-18.

24. *Захаров В.Д., Лыскин П.В., Зайцев В.С.* Новый метод хирургического лечения отслоек сетчатки Д-стадии пролиферативной витреоретинопатии, сочетанных с гигантскими разрывами и отрывами: комбинированная аллоретинопексия // Офтальмохирургия.– 1997.– № 4.– С. 3-11.

25. *Захаров В.Д., Моисеенко О.М., Лебединская О.В., Тюляев А.П.* Динамика электрофизиологических и ультрасонографических показателей при лечении экспериментального гемофтальма эмульсией перфторан // Офтальмохирургия.– 1995.– № 1.– С. 32-36.

26. *Захаров В.Д., Султанова Э.О., Узунян Д.Г., Миронова Э.М.* Хирургическое лечение свежих отслоек сетчатки методом пневморетинопексии // Офтальмохирургия.– 1995.– № 2.– С. 30-35.

27. *Захаров В.Д., Федоров С.Н., Бедило В.Я.* Замещение стекловидного тела силиконовой жидкостью // Вестн. офтальмологии.– 1965.– № 5.– С. 83-86.

28. *Краснов М.М., Сдобникова С.В., Федоров А.А., Столяренко Г.Е.* Заднегиалоидная мембрана как структурная основа роста новообразованной ткани при пролиферативной диабетической ретинопатии // Вестн. офтальмологии.– 1998.– № 3.– С. 16-20.

29. *Куликов В.С.* Сравнительная оценка различных видов временных кератопротезов для витрэктомии // Офтальмохирургия.– 1996.– № 2.– С. 50-51.

30. *Махачева З.А.* Анатомия стекловидного тела // Офтальмохирургия.– 1994.– № 2.– С. 38-42.

31. *Паштаев Н.П.* Ленсэктомия подвывихнутого в стекловидное тело хрусталика: Дис. ... канд. мед. наук.– М., 1986.– 135 с.

32. *Пивоваров Н.Н., Багдасарова Т.Р.* Склеропластические операции с использованием силиконовой резины при тяжелых формах отслоек сетчатки // Вопросы этиологии, патогенеза, клиники, диагностики и лечения отслоек сетчатой оболочки.– М., 1977.– С. 29-32.

33. *Рыдевский С.Т.* Трансцилиарная микрохирургия катаракт - ленсэктомия: Дис. ... канд. мед. наук.– М., 1983.– 110 с.

34. *Сидоренко Е.И., Асташова И.Б., Аксенова И.И., Годорозя В.В.* Применение ультразвукового метода исследования в диагностике ретинопатии недоношенных // Вестн. офтальмологии.– 2001.– № 3.– С. 5-7.

35. *Синедубская В.И.* Вывих хрусталика в стекловидное тело после интравитреального введения хемотрепсина при гемофтальме // Офтальмол. журн.– 1985.– № 6.– С. 376-377.

36. *Сомов Е.Е.* Клиническая анатомия органа зрения человека.– 2-е изд., перераб. и доп.– СПб., 1997.– 140 с.

37. *Старков Г.Л.* Патология стекловидного тела.– М.: Медицина, 1967.– 200 с.

38. *Тахчиди Х.П., Казайкин В.Н.* Проблема завершения силиконовой тампонады при гигантских ретинальных разрывах // Офтальмохирургия.– 2001.– № 3.– С. 49-55.

39. *Тахчиди Х.П., Казайкин В.Н.* Хирургическое лечение гигантских ретинальных разрывов с применением жидких перфторорганических соединений и силиконовой тампонады // Офтальмол. журн.– 1999.– № 1.– С. 44-47.

40. *Тихомирова А.А.* Изменения стекловидного тела // Многотомное руководство по глазным болезням.– М.: Медицина, 1960.– Т. 2.– С. 522-540.

41. *Федоров С.Н., Глинчук Я.И.* Роль витрэктомии в лечении травматических отслоек сетчатки, сопровождающихся гемофтальмами // Офтальмол. журн.– 1985.– № 1.– С. 4-7.

42. *Федоров С.Н., Захаров В.Д.* Операционный стол для офтальмохирургии // Вестн. офтальмологии.– 1972.– № 1.– С. 65-67.

43. *Федоров С.Н., Метаев С.А.* Эффективность метода удаления преретинальных мембран // Офтальмохирургия.– 1999.– № 3.– С. 25-30.

44. *Федоров С.Н., Бедило В.Я., Захаров В.Д.* Применение силиконовой жидкости при отслойках сетчатой оболочки глаза // Офтальмол. журн.– 1965.– № 7.– С. 527-532.

45. *Федоров С.Н., Глинчук Я.И., Захаров В.Д. и др.* Результаты удаления вывихнутого в стекловидное тело хрусталика методом ленсэктомии // Вестн. офтальмологии.– 1981.– № 6.– С. 34-37.

46. *Федоров С.Н., Глинчук Я.И., Захаров В.Д. и др.* Удаление травматических катаракт через плоскую часть цилиарного тела // Офтальмол. журн. - 1982.– № 2.– С. 85-88.

47. *Федоров С.Н., Глинчук Я.И., Сидоренко В.Г. и др.* Лечение отслоек сетчатки с разрывами в заднем полюсе глаза, осложненных пролиферативной витреоретинопатией, с применением перфторорганических соединений // Офтальмохирургия.– 1994.– № 4.– С. 18-24.

48. *Федоров С.Н., Захаров В.Д., Глинчук Я.И.* Результаты операции закрытой витрэктомии в клинике // Офтальмол. журн.– 1976.– № 7.– С. 487-492.

49. *Федоров С.Н., Захаров В.Д., Глинчук Я.И.* Способ лечения злокачественной глаукомы. А.с. 1211917 СССР: МКИЗ А 61F 9/00/. Моск. НИИ микрохирургии глаза (СССР).– № 3305053. Заявл. 16.07.81; ДСП.– УДК 617.7.

50. *Федоров С.Н., Захаров В.Д., Глинчук Я.И.* Экстракция катаракты ленсэктомом через pars plana // Вестн. офтальмологии.– 1977.– № 3.– С. 17-21.

51. *Федоров С.Н., Захаров В.Д., Комарова М.Г.* Выбор техники трансцилиарной факоэмульсификации в зависимости от степени плотности ядра хрусталика // Офтальмохирургия.– 1998.– № 2.– С. 3-11.

52. *Федоров С.Н., Тимошкина Н.Т., Захаров В.Д. и др.* Применение интраокулярной микроэндоскопии в офтальмотравматологии // Офтальмохирургия.– 1999.– № 1.– С. 18-25.

53. *Федоров С.Н., Глинчук Я.И., Захаров В.Д., Зуев В.К.* Удаление и замена стекловидного тела физиологическим раствором при помощи витреотома // Вестн. офтальмологии.– 1974.– № 3.– С. 24-27.

54. *Федоров С.Н., Глинчук Я.И., Захаров В.Д., Косточкина М.В.* Хирургическое лечение рецидивирующих увеитов // Офтальмол. журн.– 1983.– № 2.– С. 98-101.

55. *Федоров С.Н., Глинчук Я.И., Захаров В.Д., Семенов А.Д.* Витрэктомия в лечении тяжелых форм диабетической ретинопатии // Офтальмол. журн.– 1980.– № 8.– С. 464-467.

56. *Федоров С.Н., Глинчук Я.И., Семенов А.Д., Захаров В.Д.* Удаление стекловидного тела и лазерные вмешательства при осложненных формах диабетической ретинопатии // Офтальмол. журн.– 1982.– № 1.– С. 44-47.

57. *Хватова А.В., Катаргина Л.А., Дементьева Г.М. и др.* Эффективность выявления и профилактического лечения ретинопатии недоношенных // Вестн. офтальмологии.– 2000.– № 5.– С. 34-37.

58. *Хорошилова-Маслова И.П., Андреева В.П., Быков В.П., Чичуа Г.А.* Функционально-морфологические особенности витреоретинальной пролиферации после проникающих ранений глаза, осложненных гемофтальмом (иммуногистохимическое и электронно-микроскопическое исследование) // Вестн. офтальмологии.– 1998.– № 6.– С. 10-14.

59. *Хорошилова-Маслова И.П., Ганковская Л.В., Киселева О.А. и др.* Роль иммунных факторов в патогенезе пролиферативной витреоретинопатии // Актуальные вопросы патологии глазного дна: Сб. науч. тр.– М., 1997.– С. 149-151.

60. *Шамшинова А.М., Волков В.В.* Функциональные методы исследования в офтальмологии.– М.: Медицина, 1998.– С. 11-12.

61. *Шепкалова В.М.* Анатомия и гистология глаза // Многотомное руководство по глазным болезням.– М.: Медгиз, 1962.– Т. 1.– Кн. 1.– С. 137-205.

62. *Шишкин М.М., Трояновский Р.Л., Даниличев В.Ф., Дискаленко О.В.* Комбинированное лечение оперированных отслоек сетчатки, осложненных передней пролиферативной витреоретинопатией // Офтальмол. журн.– 1995.– № 4.– С. 199-204.

63. *Шкворченко Д.О., Хорошилова-Маслова И.П., Андреева Л.Д. и др.* Индукция задней отслойки стекловидного тела путем интраоперационного витреосинерезиса при введении водорастворимых полимеров (экспериментально-морфологическое исследование) // Вестн. офтальмологии.– 2001.– № 3.– С. 16-20.

64. *Чичуа Г.А., Быков В.П.* Современные данные об этиологии и патогенезе посттравматической пролиферативной витреоретинопатии // Вестн. офтальмологии.– 1997.– № 3.– С. 43-44.

65. *Чупров А.Д., Замыров Ю.А., Плотникова К.В., Дмитриев К.В.* Особенности структуры заднего сегмента глаза и морфологии ЗОСТ в зависимости от характера патологического процесса по данным ультразвукового В-сканирования // Вестн. офтальмологии.– 2001.– № 2.– С. 18-21.

66. *Южаков А.М., Быков В.П., Оразбаев А.А. и др.* Классификация эндофтальмита и его лечение методом витрэктомии // Вестн. офтальмологии.– 1981.– № 5.– С. 21-27.

67. *Aaberg T.M., van Horn D.L.* Late complications of pars plana vitreous surgery // Ophthalmology.– 1978.– Vol. 85.– No. 2.– P. 126-139.

68. *Abrams G.W., Williams J.A.* "En bloc" excision of diabetic membranes // Am. J. Ophthalmol.– 1987.– Vol. 103.– No. 3.– Pt. 1.– P. 302-308.

69. *Akduman L., Karavellas M.P., McDonald C.J. et al.* Macular translocation with retinotomy and retinal rotation for exudative age-related macular degeneration // Retina.– 1999.– Vol. 19.– P. 418-423.

70. *Alfaro D.V., Lygget P.E.* Vitreoretinal surgery of the injured eye.– New York, 1998.

71. *Ando F., Kondo J.* Surgical techniques for giant retinal tears with retinal tacks // Ophthalmic Surg.– 1986.– Vol. 17.– No. 7.– P. 408-411.

72. *Azar D.T., Wiley W.F.* Doube-knot transscleral suture fixation technique for displaced intraocular lenses // Am. J. Ophthalmol.– 1999.– Vol. 128.– P. 644-666.

73. *Bergen R.L.* Four-point fixation technique for sutured posterior chamber intraocular lenses // Arch. Ophthalmol.– 1994.– Vol. 112.– P. 1485-1487.

74. *Barry P.J., Hiscott P.S., Grierson J. et al.* Reparative epiretinal fibrosis after diabetic vitrectomy // Trans. Ophthalmol. Soc. U.K.– 1985.– Vol. 104.– No. 7.– Pt. 3.– P. 285-296.

75. *Beansencourt E., Elsner A.E., Hartnet M.E., Tremple C.L.* Quantitative analysis of macular holes with scanning laser tomography // Ophthalmology.– 1997.– Vol. 104.– P. 2018-2029.

76. *Benner J.D., Landers M.B.* An infusion temporary keratoprosthesis for pars plana vitrectomy // Am. J. Ophthalmol.– 1996.– Vol. 122.– No. 4.– P. 579-580.

77. *Billington B.M., Liver P.K.* Vitrectomy and fluid/silicon oil exchange for giant retinal tears: results at 18 months // Graefes Arch. Clin. Exp. Ophthalmol.– 1986.– Vol. 224.– No. 1.– P. 7-10.

78. *Bishara S.A., Buzney S.M.* Dispersion of retinal pigment epithelial cells from experimental retinal holes // Graefes Arch. Clin. Exp. Ophthalmol.– 1991.– Vol. 229.– No. 2.– P. 195-199.

79. *Blacharski P.A., Charles S.* Thrombin infusion to control bleeding during vitrectomy for stage V retinopathy of prematurity // Arch. Ophthalmol.– 1987.– Vol. 105.– No. 2.– P. 65.

80. *Blankenship G.W.* Management of vitreous cavity hemorrhage following pars plana vitrectomy for diabetic retinopathy // Ophthalmology.– 1986.– Vol. 93.– No. 1.– P. 39-44.

81. *Blankenship G.W.* Stability of pars plana vitrectomy results for diabetic retinopathy complications Comparison of five-year and six-month postvitrectomy findings // Arch. Ophthalmol.– 1981.– Vol. 99.– No. 4.– P. 1009-1012.

82. *Blankenship G.W., Machemer R.* Long-term diabetic vitrectomy results // Ophthalmology.– 1985.– Vol. 92.– No. 4.– P. 503-506.

83. *Blankenship G.W., Machmer R.* Pars plana vitrectomy for the management of severe diabetic retinopathy: an analysis of results five years following surgery // Ophthalmology.– 1978.– Vol. 85.– P. 553-559.

84. *Boker T., Schmitt C., Mougharbel M.* Results and prognostic factors in pneumatic retinopexy // Ger. J. Ophthalmol.– 1994.– Vol. 3.– No. 2.– P. 73-78.

85. *Brinton G.S., Topping T.M., Hyndiuk R.A. et al.* Post-traumatic endophthalmitis // Arch. Ophthalmol.– 1984.– Vol. 102.– P. 547.

86. *de Bustros S., Rice T.A., Michels R.G. et al.* Vitrectomy for macular pucker. Use after treatment of retinal tears or retinal detachment // Arch. Ophthalmol.– 1988.– Vol. 106.– No. 6.– P. 758-760.

87. *Chang S.* Low viscosity liquid fluorochemicals in vitreous surgery // Am. J. Ophthalmol.– 1987.– Vol. 103.– P. 38-43.

88. *Chang S., Lincoff H., Coleman D. et al.* Perfluorocarbon gases in vitreous surgery // Ophthalmology.– 1985.– Vol. 92.– P. 651-656.

89. *Charles S.* Delamination advised for treating stage V retrolental fibroplasias // Ophthalmol. Times.– 1982.– Vol. 7.– No. 17.– P. 11.

90. *Charles S.* Vitreous microsurgery.– 2-nd ed.– Baltimore: Williams and Wilkins, 1987.

91. *Chawla H.B.* Retinal detachment treated with encircling silastic sponge // Br. J. Ophthalmol.– 1971.– Vol. 55.– No. 5.– P. 331-377.

92. *Cherfan G.M., Smiddy W.E., Micheles R.G. et al.* Clinicopathologic correlation of pigment epiretinal

membranes // Am. J. Ophthalmol.– 1988.– Vol. 106.– No. 6.– P. 536-545.

93. *Christmas N.J., Skolik S.A., Howard M.A. et al.* Treatment of retinal breaks with autologous serum in an experimental model // Ophthalmology.– 1995.– Vol. 102.– No. 2.– P. 263-271.

94. *Chu T.G., Lopes P.F., Cano M.R. et al.* Posterior vitreoschisis // Ophthalmology.– 1996.– Vol. 103.– P. 315-322.

95. *Cibis P.A., Becher B., Okun E. et al.* The use of liquid silicone in retinal detachment surgery // Arch. Ophthalmol.– 1962.– Vol. 68.– P. 690.

96. *Coleman D.J., Lizzi F.L., Jack R.L.* Ultrasonography of the eye and orbit.– Philadelphia: Lea and Febiger, 1977.– P. 196-201.

97. *Colosi N.S.* Intrusion of scleral implant associated with conjunctival epithelial ingrowth // Am. J. Ophthalmol.– 1977.– Vol. 83.– No. 4.– P. 504-507.

98. *Corcostegui B., Garcia-Arumi J., Rodrigues-Infante R., Paradinas R.* Evaluation of the instruments for dissection of the epiretinal membranes // Ophthalmology.– 1987.– Vol. 1.– No. 4.– P. 421-423.

99. *Cottingham A.J., Forster R.K.* Vitrectomy in endophthalmitis. Results of study using vitrectomy, intraocular antibiotics or a combination of both // Arch. Ophthalmol.– 1976.– Vol. 94.– P. 2078.

100. *Eckardt C.* A new temporary keratoprosthesis for pars plana vitrectomy // Retina.– 1987.– Vol. 7.– No. 1.– P. 34-37.

101. *Eckardt C., Uterman D.* Surgical pupillary dilatation within the scope of complicated retinal detachment surgery // Klin. Monatsbl. Augenheilkd.– 1986.– Bd. 188.– No. 2.– S. 118-121.

102. *Eckardt U., Eckardt C.* Orthoptic problems after macular rotation with and without muscle surgery // Klin. Monatsbl. Augenheilkd.– 1998.– Bd. 212.– No. 4.– S. 212-217.

103. *Eckardt C., Eckardt U., Conrad H.G.* Macular rotation with and without counter-rotation of the globe in patients with age-related macular degeneration // Graefes Arch. Clin. Exp. Ophthalmol.– 1999.– Vol. 237.– No. 4.– P. 313-325.

104. *Desai U.R., Peyman G.A., Harper C.A.* Perfluorocarbon liquid in traumatic vitreous hemorrhage and retinal detachment // Ophthalmic Surg.– 1993.– Vol. 24.– No. 8.– P. 537-541.

105. *Faude F., Wiedemann P., Reichenbach A.* A detachment infusion for macular translocation surgery // Retina.– 1999.– Vol. 12.– P. 173-174.

106. *Faulborn J., Conway B.P., Machemer R.* Surgical complications of pars plana vitreous surgery // Ophthalmology.– 1978.– Vol. 85.– P. 116-125.

107. *Foos R.Y., Kreiger A.E., Nofsinger K.* Pathologic study following vitrectomy for proliferative diabetic retinopathy // Retina.– 1985.– Vol. 5.– No. 2.– P. 101-106.

108. *Forster R.K.* Etiology and diagnosis of bacterial post operative endophthalmitis // Ophthalmology.– 1978.– Vol. 85.– P. 320.

109. *Fredj-Reygrobellet D., Baudonin C., Negre F. et al.* Acidic FGF and other growth factors in proliferative vitroretinopathy // Ophthalmic Res.– 1991.– Vol. 23.– No. 3.– P. 154-161.

110. Garcia-Arumi J., Correa C.A., Corcostegui B. Comparative study of different techniques of intraocular gas tamponade in the treatment of retinal detachment due to macular hole // Ophthalmology.– 1990.– Vol. 201.– No. 2.– P. 83-91.

111. *Garcia-Valenzuela E., Blaiz N.P., Shapiro M.J. et al.* Outcome of vitreoretinal surgery and penetrating keratoplasty using temporary keratoprosthesis // Retina.– 1999.– Vol. 19.– No. 5.– P. 425-429.

112. *Gilbert C., Hiscott P., Unger W.* Inflammation and the formation of epiretinal membranes // Eye.– 1988.– Vol. 2.– Suppl. 6.– P. 144-156.

113. *Glaser B.M.* Treatment of giant retinal tears combined with proliferative vitreoretinopathy // Ophthalmology.– 1986.– Vol. 93.– No. 9.– P. 1193-1197.

114. *Glaser B.M., Vidaurri Leal J., Michels R.G., Campochiaro P.A.* Cryotherapy during surgery for giant retinal tears and intravitreal dispersion of viable retinal pigment epithelial cells // Ophthalmology.– 1993.– Vol. 100.– No. 4.– P. 466-470.

115. *Goldberg R.E., Sarin L.K.* Experiences with ultrasonography // Am. J. Ophthalmol.– 1966.– Vol. 61.– P. 1497-1502.

116. *Gonvers M.* New instrumentation and technique for epiretinal surgery // Arch. Ophthalmol. 1987.– Vol. 105.– No. 9.– P. 1292-1293.

117. *Greve M.D., Peyman G.A., Mehta N.J., Millsap C.M.* Use of perfluoropergydrophenantrene in the management of posteriorly dislocated crystalline and intraocular lenses // Ophthalmic Surg.– 1993.– Vol. 24.– No. 9.– P. 593-597.

118. *Greven C.M., Slusher M.M., Weaver R.G.* Epiretinal membrane release and posterior vitreous detachment // Ophthalmology.– 1988.– Vol. 95.– No. 7.– P. 902-905.

119. *Gribomont A.C., Croughs P.* Simplified treatment of retinal detachment: pneumatic retinopexy // Bull. Soc. Belg. Ophthalmol.– 1990.– Vol. 235.– No. 3.– P. 25-34.

120. *Griffiths P.G., Richardson J.* Causes of proliferative retinopathy following pneumatic retinopexy // Arch. Ophthalmol.– 1990.– Vol. 108.– P. 1515.

121. *Guerin C.J., Wolfshagen R.W., Eifring D.E., Anderson D.H.* Immunocytochemical identification of Muller's glia as a component of human epiretinal membranes // Invest. Ophthalmol. Vis. Sci.– 1990.– Vol. 31.– No. 8.– P. 1483-1491.

122. *Hamid A. et al.* Surgical managment of intraretinal foreign bodies // Retina.– 1994.– Vol. 5.– P. 397-403.

123. *Hamilton C.W., Chandler D., Klintworth G.K., Machemer R.* A transmission and scanning electron microscopic study of surgically excised preretinal membrane proliferations in diabetes mellitus // Am J. Ophthalmol.– 1982.– Vol. 94.– No. 4.– P. 473-488.

124. *Hanemoto T., Ideta H., Kawasaki T.* Dislocated intraocular lens fixation using intraocular cowhitch knot // Am. J. Ophthalmol.– 2001.– Vol. 131.– P. 265-267.

125. *Hara A.* Myoastrocytes in vitreous membrane in nontraumatic giant retinal tear // Jpn. J. Ophthalmol.– 1985.– Vol. 29.– No. 2.– P. 177-186.

126. *Hee M.R., Puliafito C.A., Wong C. et al.* Optical coherence tomography of macular holes // Ophthalmology.– 1995.– Vol. 102.– P. 748-756.

127. *Heidenkummer H.P., Kampic A., Petrovski B.* Proliferative activity in epiretinal membranes // Retina.– 1992.– Vol. 12.– P. 52-58.

128. *Hernandez C., Burgos R., Canton A. et al.* Vitreous levels of vascular cell adhesion molecule and vascular endothelial growth factor in patients with proliferative diabetic retinopathy: a case control study // Diabetes Care.– 2001.– Vol. 24.– No. 3.– P. 516-521.

129. *Hilton G.F., Grizzard W.S.* Pneumatic retinopexy. A two-step outpatient operation without conjunctival incision // Ophthalmology.– 1986.– Vol. 93.– No. 5.– P. 625-641.

130. *Hilton G.F., Tornambe P.E.* Pneumatic retinopexy. An analysis of intraoperative and postoperative complications // Retina.– 1991.– Vol. 11.– No. 3.– P. 285-294.

131. *Hiscott P.S., Grierson I., McLeod D.* Natural history of fibrocellular epiretinal membranes: a quantitative, autoradiographic and immunohistochemical study // Br. J. Ophthalmol.– 1985.– Vol. 69.– No. 11.– P. 810-823.

132. *Jalkh A., Takahashi M., Topilow H.* Prognostic value of vitreous findings in diabetic retinopathy // Arch. Ophthalmol.– 1982.– Vol. 100.– P. 432-434.

133. *Jerdan J.A., Pepose J.B., Hyashi H. et al.* Proliferative vitreoretinopathy membranes. An immunohistochemical study // Ophthalmology.– 1989.– Vol. 96.– No. 6.– P. 801-810.

134. *John T., Thompson M.D.* Kinetics of intraocular gases // Arch. Ophthalmol.– 1989.– Vol. 107.– No. 4.– P. 687-691.

135. *De Juan E., McCuen B.W., Machemer R.* Mechanical retinal fixation using tacks // Ophthalmology.– 1987.– Vol. 94.– P. 337-340.

136. *Kantelip B., Bacin F.* Intraocular fibrosis after perforating injury of the posterior segment. Experimental study // J. Fr. Ophthalmol.– 1985.– Vol. 8.– No. 3.– P. 245-253.

137. *King G., Schepens C.L.* Limbal peritomy in retinal detachment surgery // Arch. Ophthalmol.– 1974.– Vol. 91.– No. 4.– P. 295-298.

138. *Kloti R.* Vitrectomy via the pars plana cilliaris with the vitreous stripper // Advances in vitreous surgery / Ed. by A.R. Irvine, C.O. Malley.– Charles & Thomas, 1976.– P. 243-257.

139. *Korobelnin J.F., Nabet L., Fran E.* Utilisation des perfluorocarbones liquides dans le traitement chirurgical des luxations posterienes du cristallin // J. Fr. Ophthalmol.– 1992.– Vol. 15.– No. 4.– P. 235-242.

140. *Kreiger A.E., Lewis H.* Management of giant retinal tears without scleral buckling. Use of radical dissection of the vitreous base and perfluoro-octane and intraocular tamponade // Ophthalmology.– 1992.– Vol. 99.– No. 4.– P. 491-497.

141. *Kreissig I.* Prognosis of return of macular function after retinal reattachment // Mod. Probl. Ophthalmol.– 1977.– Vol. 18.– P. 415-420.

142. *Kreissig I., Simader E., Rose D.* Role of segmental buckling surgery in treatment of stages B and C proliferative vitreoretinopathy detachment. A long-term follow-up // Klin. Monatsbl. Augenheilkd.– 1994.– Bd. 205.– No. 6.– S. 336-343.

143. *Kroll P., Normann J., Busse H.* Epiretinal gliosis (macular pucker) – indications for vitrectomy in relation to the retinometer value // Klin. Monatsbl. Augenheilkd.– 1985.– Bd. 187.– No. 3.– S. 202-204.

144. *Kurz G.H., Ezrow L.* Transscleral erosion of silicone band // Arch. Ophthalmol.– 1965.– Vol. 73.– No. 3.– P. 183-188.

145. *Langefeld S., Kompa S., Redbrake C. et al.* Aachen keratoprosthesis as temporary implant for combined vitreoretinal surgery and keratoplasty: report

on 10 clinical applications // Graefes Arch. Clin. Exp. Ophthalmol.– 2000.– Vol. 238.– No. 9.– P. 722-726.

146. *Landers M.B., Foulks G.N., Landers D.M. et al.* Temporary keratoprosthesis for use during pars plana vitrectomy // Am. J. Ophthalmol.– 1981.– Vol. 91.– No. 5.– P. 615-619.

147. *Laqua H.* Extraction of encapsulated foreign body by means of pars plana vitrectomy // Klin. Monatsbl. Augenheilk.– 1979.– Bd. 174.– No. 4.– S. 542-547.

148. *Lavin M.* Heavy liquids for postoperative tamponade // Br. J. Ophthalmol.– 1992.– Vol. 76.– P. 513-514.

149. *Leaver P.K.* Vitrectomy and fluid/silicone oil exchange for giant retinal tears 10-years follow-up // Ger. J. Ophthalmol.– 1993.– Bd. 2.– No. 1.– S. 20-23.

150. *Lewis H.* Intraoperative fibrinolisis of submacular hemorrhage with tissue plasminogen activator and surgical drainage // Am. J. Ophthalmol.– 1994.– Vol. 118.– P. 559-568.

151. *Lewis H., Abrams G.W., Blumenkranz M.S., Campo R.V.* Vitrectomy for diabetic macular traction and edema associated with posterior hyaloidal taction // Ophthalmology.– 1995.– Vol. 102.– No. 7.– P. 1071-1076.

152. *Ligget P.E., Skolik S.A., Horio B. et al.* Human autologous serum for the treatment of full-thickness macular holes. A preliminary study // Ophthalmology.– 1995.– Vol. 102.– No. 7.– P. 1071-1076.

153. *Lincoff H.* Radial buckling in the repair of retinal detachment // Int. Ophthalmol. Clin.– 1976.– Vol. 16.– No. 2.– P. 127.

154. *Lincoff H.A., Kreissig I.* Limits of constriction in the treatment of retinal detachment // Arch. Ophthalmol.– 1976.– Vol. 94.– No. 9.– P. 1473-1477.

155. *Lincoff H., Kreissig I.* The treatment of retinal detachment without drainage of subretinal fluid // Trans. Am. Acad. Ophthalmol. Otolaryngol.– 1972.– Vol. 76.– P. 1221-1223.

156. *Lincoff H., Moore D., Ramizer V.* Long lasting gases as a substituts for intravitreal air in the teatment of retinal detachments // Proc. Cornell Alumni Meet.– 1967.– P. 56-59.

157. *Lincoff H., Nadel A., O'Connor P.* The changed character of the infected scleral implant // Datelines Ophthalmol.– 1969.– Vol. 6.– No. 1.– P. 4-5.

158. *Lincoff H., Coleman J., Kreissig I., Chang S.* The perfluorocarbon gases in the treatment of retinal detachment // Ophthalmology.– 1983.– Vol. 90.– P. 546-551.

159. *Lopes P.F., Grossniklaus H.E., Aaberg T.M. et al.* Pathogenetic mechanisms in anterior proliferative vitreoretinopathy // Am. J. Ophthalmol.– 1992.– Vol. 114.– P. 257-279.

160. *Lowe M.A., McDonald H.R., Campo R.V. et al.* Pneumatic retinopexy. Surgical results // Arch. Ophthalmol.– 1988.– Vol. 106.– No. 12.– P. 1672-1676.

161. *Machemer R.* A new concept for vitreous surgery. Surgical technique and complication // Am. J. Ophthalmol.– 1972.– Vol. 74.– P. 1022-1033.

162. *Machmer R.* Macular translocation (editorial) // Am. J. Ophthalmol.– 1998.– Vol. 125.– P. 698-700.

163. *Machemer R.* Retinotomy // Am. J. Ophthalmol.– 1981.– Vol. 92.– P. 768-774.

164. *Machemer R.* Subtotal vitrectomy through the pars plana // Trans. Am. Acad. Ophthalmol. Otolaryngol.– 1973.– Vol. 77.– P. 198-201.

165. *Machemer R., Steinhorst U.H.* Retinal separation, retinotomy and macular relocation: II. A surgical approach for age-related macular degeneration? // Graefes Arch. Clin. Exp. Ophthalmol.– 1993.– Vol. 231.– P. 635-641.

166. *Machemer R., Parel J.M., Buettner H.* A new concept for vitreous surgery. 1. Instrumentation // Am. J. Ophthalmol.– 1972.– Vol. 73.– No. 1.– P. 1-7.

167. *Machemer R., Buettner H., Norton E.W.D., Parel J.M.* Vitrectomy: a pars plana approach // Trans. Am. Acad. Ophthalmol. Otolaryngol.– 1971.– Vol. 75.– P. 813-820.

168. *Mathis A., Pagot V., Idder A., Maleceze F.* Use of perfluorodecalin during vitrectomy in diabetics // J. Fr. Ophthalmol.– 1993.– Vol. 16.– No. 11.– P. 584-590.

169. *McMeel W.J.* Acute and subacute infections following scleral buckling operations // Trans. Am. Acad. Ophthalmol. Otolaryngol.– 1978.– Vol. 85.– No. 4.– P. 341-350.

170. *Michels R.G.* Vitreous surgery.– St. Lonis: C.V. Mosby, 1981.

171. *Michels R.G., Shockett D.E.* Vitrectomy techniques for removal of cataract lens material // Arch. Ophthalmol.– 1977.– Vol. 95.– No. 10.– P. 1767.

172. *Michels R.G., Stark W.J.* Vitrectomy technique in anterior segment surgery // Trans. Am. Acad. Ophthalmol. Otolaryngol.– 1976.– Vol. 81.– P. 382.

173. *Miller B., Miller H., Ryan S.J.* Experimental epiretinal proliferation induced by intravitreal red blood cells // Am. J. Ophthalmol.– 1986.– Vol. 102.– No. 2.– P. 188-195.

174. *Miyamotto K., Refojo M.F., Tolentino F.I. et al.* Perfluoroether liquid as a long-term vitreous substitute // Retina.– 1984.– No. 4.– P. 264-268.

175. *Norton E.W.D.* Intraocular gas in the managment of selected retinal detachment // Trans. Am. Acad. Ophthalmol. Otolaryngol.– 1973.– Vol. 77.– P. 85-98.

176. *Ohira A., de Juan E.* Characterization of glial involvement in proliferative diabetic retinopathy // Ophthalmologica.– 1990.– Vol. 201.– No. 4.– P. 187-195.

177. *Olsen T.W., Sternberg P., Capone A. et al.* Macular hole surgery using trombin-activated fibrinogen and selective removal of the internal limiting membrane // Retina.– 1998.– Vol. 18.– No. 4.– P. 322-329.

178. *Oshima Y., Emi K., Motokura M., Yamanishi S.* Survey of surgical indication and results of primary pars plana vitrectomy for regmatogenous retinal detachment // Jpn. J. Ophthalmol.– 1999.– Vol. 43.– No. 2.– P. 120-126.

179. *Oshima Y., Ohji M., Jnone Y. et al.* Methicillin-resistent Staphylococcus aureus infection after scleral buckling procedures for retinal detachments associated with atopic dermatitis // Ophthalmology.– 1999.– Vol. 106.– No. 1.– P. 142-147.

180. *Park S.S., Marcus D.M., Duker J.S. et al.* Posterior segment complications after vitrectomy for macular hole // Ophthalmology.– 1995.– Vol. 102.– No. 5.– P. 775-781.

181. *Peyman G.A., Schulman J.A.* Intravitreal surgery: principles and practice.– New-York: Appleta-Century-Crofts, 1986.– P. 1-13.

182. *Peyman G.A., Smith R.T.* Use of fluorosilicone to unfold a giant retinal tear // Int. Ophthalmol.– 1987.– Vol. 10.– No. 3.– P. 149-151.

183. *Peyman G.A., Huamonte F.U., Rose M.* Management of traumatic retinal detachment with pars plana vitrectomy, scleral buckling and gas injection // Acta Ophthalmol.– 1975.– Vol. 53.– No. 5.– P. 731-737.

184. *Peyman G.A., May D.R., Ericson E.S.* Techniques of vitreous removal // Surv. Ophthalmol.– 1972.– Vol. 17.– P. 29-34.

185. *Peyman G.A., Vashine D.W., Crouch E.R., Herbst R.W.* Clinical use of intravitreal antibiotics to treat bacterial endophthalmitis // Trans. Am. Acad. Ophthalmol. Otolaryngol.– 1974.– Vol. 78.– P. 862.

186. *Rashed O., Sheta S.H.* Evaluation of the functional results after different techniques for treatment of retinal detachment due to macular holes // Graefes Arch. Clin. Exp. Ophthalmol.– 1989.– Vol. 227.– No. 6.– P. 508-512.

187. *Rayan S.J.* The pathophysiology of proliferative vitroretinopathy in its management // Am. J. Ophthalmol.– 1985.– Vol. 100.– No. 1.– P. 188-195.

188. *Russo C.E., Ruiz R.S.* Silicone sponge rejection: early and late complications in retinal detachment surgery // Arch. Ophthalmol.– 1971.– Vol. 86.– No. 6.– P. 647-650.

189. *Sahel J.* Pathology of the vitreoretinal interface // J. Fr. Ophthalmol.– 1985.-Vol. 8l.– No. 4.– P. 353-369.

190. *Scheiffarth O.F., Kampik A., Gunter H., Von der Mark K.* Proteins of the extracellular matrix in vitreoretinal membranes // Graefes Arch. Clin. Exp. Ophthalmol.– 1988.– Vol. 226.– No. 4.– P. 357-361.

191. *Schepens C.L.* Clinical aspects of pathology changes in the vitreous body // Am. J. Ophthalmol.– 1964.– P. 8-21.

192. *Schepens C.L.* Retinal detachtment and allied diseases.– Philadelphia: WB Saunders, 1983.

193. *Seaber J.H., Machemer R.* Adaptation to monocular torsion after macular translocation // Graefes Arch. Clin. Exp. Ophthalmol.– 1997.– Vol. 235.– P. 76-81.

194. *Seo M.S., Yoon K.C., Yang K.J., Park Y.G.* A new technique for repositioning a posteriorly dislocated intraocular lens // Ophthalmic Surg. Lasers.– 1998.– Vol. 29.– P. 147-150.

195. *Sharma T., Challa J.K., Ravishankar K.V., Murugesan R.* Scleral buckling for retinal detachment. Predictors for anatomic failure // Retina.– 1994.– Vol. 14.– No. 4.– P. 338-343.

196. *Sramek S.J., Wallow I.H., Stevens T.S., Nork T.M.* Immunostaining of preretinal membranes for actin, fibronectin and glial fibrillary acidic protein // Ophthalmology.– 1989.– Vol. 96.– No. 6.– P. 835-841.

197. *Tolentino F.I., Schepens C.L., Freeman H.M.* Vitreoretinal disorders: diagnosis and management.– Philadelphia: WB Sannders, 1976.

198. *Tezel T.N., Del-Priore L.V., Kaplan H.J.* Posterior vitreous detachment with dispase // Retina.– 1998.– Vol. 18.– No. 1.– P. 7-15.

199. *Treister G., Machemer R.* Pars plana approach for papillary membranes // Arch. Ophthalmol.– 1978.– Vol. 96.– No. 6.– P. 1014.

200. *Vinores S.A., Campochiaro P.A., Conway B.P.* Ultrastructural and electron-immunocytochemical characterization of cells in epiretinal membranes // Invest. Ophthalmol. Vis. Sci.– 1990.– Vol. 31.– No. 1.– P. 14-28.

201. *Wilkinson C.P., Ramsey J.J.* Closed vitrectomy for the vitreous touch syndrome // Am. J. Ophthalmol.– 1978.– Vol. 90.– No. 3.– P. 304.

202. *Willis A.W., Garsia-Cosio J.F.* Macular hole surgery // Ophthalmology.– 1996.– Vol. 103.– P. 1811-1814.

203. *Winthrop S., Cleary P., Minckler D.* Penetrating eye injuries: a histopathological review // Br. J. Ophthalmol.– 1980.– Vol. 64.– P. 809-817.

204. *Wiznia R.A.* Photocoagulation of nonproliferative exudative diabetic retinopathy // Am. J. Ophthalmol.– 1979.– Vol. 88.– No. 1.– P. 22-27.

205. *Wong T., Ho T.* Retained perfluorodecalin after retinal detachment surgery // Int. Ophthalmol.– 1996-1997.– Vol. 20.– No. 6.– P. 293-294.

206. *Worst J.G., Los L.I.* Comparative anatomy of the vitreous body in rhesus monkeys and man // Doc. Ophthalmol.– 1992.– Vol. 82.– No. 1-2.– P. 169-178.

207. *Yamamoto T., Yamashita H., Hori S.* Electron microscopic observation of preretinal membranes // Jpn. J. Ophthalmol.– 1989.– Vol. 33.– No. 2.– P. 151-165.