УЧЕБНАЯ ЛИТЕРАТУРА
Для студентов медицинских институтов

С.Т. Павлов
О.К. Шапошников
В.И. Самцов
И.И. Ильин

Кожные и венерические болезни

Под редакцией
академика АМН СССР О.К. Шапошникова

Сканирование текста, OCR: Шишкин А.А. (9.05.2005).
e-mail: alex-keiler@rambler.ru
Первое электронное издание
19 апреля 2006

Издание четвёртое,
переработанное и дополненное

Допущено Главным управлением учебных заведений
Министерства здравоохранения СССР в качестве учебника
для студентов медицинских институтов

Москва «Медицина» 1985

ББК 55 8 П12
УДК 616 5 + 616 97/(075 8)
Рецензент Б. А. Зенин, проф., зав кафедрой кожных и венерических болезней Куйбышевского медицинского института
Павлов С. Т., Шапошников О. К., Самцов В. И., Ильин И. И.
П12 Кожные и венерические болезни/Под ред. О. К. Шапошникова. — М.: Медицина, 1985.—368 с., ил. В пер.: 1 р. 30 к. 100000 экз.

В четвертом издании (третье вышло в 1975 г) с современных позиции изложены вопросы общей и частной дерматологии и венерологии Приведены данные о строении кожи и ее специфических функциях, этиологии, патогенезе, клинике, профилактике и лечении кожных болезней, современная классификация болезней кожи. Освещены болезни, передающиеся половым путем, а также вопросы организации профилактики и лечения венерических болезней. Учебник соответствует программе, утвержденной Министерством здравоохранения СССР и предназначен для студентов медицинских институтов

ББК 55.8
© Издательство «Медицина», 1975 © Издательство «Медицина», 1985, с изменениями

ПРЕДИСЛОВИЕ

Развитие специализированной медицинской помощи населению настоятельно требует постоянного совершенствования уровня подготовки кадров. Преподавание кожных и венерических болезней как одного из разделов клинической медицины невозможно без учета не только новых данных о структуре и функциях кожи, но и закономерностей взаимосвязи различных органов и систем, механизмов формирования основных патологических процессов на различных уровнях интеграции организма Именно с этих позиции в учебнике приведены новые современные данные по этиологии, патогенезу, клинике, терапии и профилактике наиболее часто встречающихся в практике кожных и венерических болезней.

Структура кожи и ее функциональные свойства рассматриваются во взаимосвязи. Все анатомические термины приведены в соответствии с Международной анатомической номенклатурой. В разделе общей терапии кожных болезней и при описании отдельных клинических форм указаны новые фармакологические средства, главным образом отечественного производства.

Успехи иммунологии позволили шире и конкретнее представить положения, касающиеся роли и значения неспецифической и иммунной реактивности как при инфекционных (пиодермиты, микозы), гак и при неинфекционных заболеваниях (системные болезни соединительной ткани, васкулиты); рассмотрены вопросы не только иммунодиагностики, но и иммунотерапии. Обращено внимание на значение генетической предрасположенности в развитии ряда кожных болезней.

Специальный раздел посвящен системе мероприятий, форм организации, законодательных положений и др. по борьбе с заразными кожными и венерическими заболеваниями. Тем самым отражена совместная работа органов здравоохранения, административного аппарата, общественных организаций по ряду принципиальных положений в этой области. Дана характеристика оказания специализированной помощи на всех ее этапах, среди которых важнейшее место принадлежит кожно-венерологическому диспансеру как основному специализированному лечебно-профилактическому учреждению.

В последние годы получены принципиально важные сведения о биологии и морфологии гонококка, которые позволяют по-новому подойти к трактовке различных вариантов течения этой инфекции и внести определенные коррективы в методику ее лечения. Разработаны новые способы иммунологической диагностики гонореи, дающие основания судить об этиологии процесса при отсутствии возбудителей в мазках и посевах патологического материала. Значительные дополнения внесены в раздел о смешанных и негонорейных уретритах (трихомонадная, хламидийная инфекции). При изложении принципов диагностики сифилиса обращено

внимание на серологические реакции, введенные за последние годы.

Академик АМН СССР проф. *О. К. Шапошников*

ОБЩИЕ ВОПРОСЫ ДЕРМАТОВЕНЕРОЛОГИИ

АНАТОМИЯ И ГИСТОЛОГИЯ КОЖИ

Кожа является внешним покровом тела человека и выполняет ряд важных жизненных функций. Она отличается сложным строением.

Площадь поверхности кожи составляет у взрослого человека в среднем 1,6 $м^2$. В области естественных отверстий (рот, нос, задний проход, мочеиспускательный канал и влагалище) кожа непосредственно переходит в слизистые оболочки. Кожный покров имеет матовый оттенок. Его своеобразный цвет зависит от окраски тканей, близости кровеносных сосудов и наличия в коже особого пигмента коричневого цвета — меланина.

На всей поверхности кожи можно наблюдать своеобразный рисунок, состоящий из треугольных и ромбических полей, ограниченных бороздками. Эти поля вытянуты в одном направлении, различном на отдельных участках. Более отчетлив и своеобразен рисунок кожи ладоней и подошв. На коже ладонной и подошвенной поверхности пальцев параллельно идущие гребешки и бороздки образуют разнообразные фигуры. Рисунок этих фигур индивидуален и может служить для опознавания отдельных лиц (дактилоскопия).

Почти на всем протяжении кожа человека покрыта волосами. Свободны от волос ладони и подошвы, боковые поверхности и ногтевые фаланги пальцев, красная кайма губ, головка полового члена и внутренний листок крайней плоти, а также малые и большие (внутренние поверхности их) половые губы. Различают три вида волос:

1) длинные волосы головы, бороды и усов, подмышечных впадин и половых органов;

2) щетинистые волосы бровей и ресниц, носового входа и наружного слухового прохода;

3) пушковые волосы, покрывающие остальную поверхность кожного покрова.

Развиваясь в онтогенезе из двух зачатков — наружного (эктодерма) и среднего (мезодерма) — кожа состоит из двух отделов: верхнего — эпителиального (эпидермис — epidermis) и нижнего — соединительнотканного (собственно кожа — cutis propria, dermis), топографически резко обособленных друг от друга, но в то же время тесно связанных между собой (рис. 1). В нижнем отделе собственно кожа, дерма, непосредственно переходит в подкожную жировую клетчатку (hypoderma, subcutis, tela adiposa).

Граница между эпидермисом и дермой представляется в виде волнистой линии вследствие наличия на поверхности соединительнотканного

слоя особых выростов, так называемых кожных сосочков, промежутки между которыми выполнены эпителиальными отростками. Своеобразное расположение кожных сосочков обусловливает образование на поверхности кожного покрова ромбических полей и борозд, формирующих кожный рисунок.

ЭПИДЕРМИС

Эпидермис представляет собой многослойный ороговевающий эпителий. Он состоит из пяти слоев, или зон, клеточных элементов, отличных друг от друга по своему строению. Толщина эпидермиса неодинакова на различных участках кожного покрова. Наиболее мощный он на коже ладоней и подошв (рис. 2), более тонкий — на коже век, головке полового члена и крайней плоти.

Клетки эпидермиса называют эпидермоцитами. Основную массу их составляют к легки, выполняющие кератинообразовательную функцию, базальные, шиповатые и зернистые кератиноциты. В эпидермисе имеются также клетки, осуществляющие различные функции: пигментообразовательную — меланоциты, происходящие из нервного гребешка; рецепторную — осязательные клетки (клетки Меркеля), происхождение которых точно не установлено; фагоцитарную — белые отростчатые эпидермоциты (клетки Лангерганса), происходящие, по-видимому, из мезодермы

Самый глубокий слой эпидермиса, граничащий непосредственно с дермой — базальный слой (stratum basale). Он состоит из одного ряда призматических клеток, разъединенных узкими щелевыми пространствами, так называемыми межклеточными канальцами. Основную массу клеток составляют кератиноциты. Овальные ядра этих клеток богаты хроматином, интенсивно окрашиваются основными ядерными красками и представляются значительно более темными, чем ядра клеток вышележащих слоев. Являясь основными ростковыми (камбиальными) элементами эпидермиса, из которых путем постепенной дифференцировки образуются клетки всех лежащих выше слоев, базальные кератиноциты размножаются делением (митоз). В цитоплазме верхнего полюса кератиноцитов, под ядром, располагаются зерна меланина. У людей со светлой кожей пигмент содержится почти исключительно в клетках базального слоя и лишь на отдельных участках кожного покрова, представляющихся и в норме более темными (молочной железы, кожа мошонки, окружность анального отверстия), может быть обнаружен в клетках шиповатого слоя, что для людей с темной кожей является нормальным. Между базальными кератиноцитами располагаются меланоциты. Это отростчатые клетки, цитоплазма которых заполнена зернами меланина (прежнее название этих клеток — дендритические аргирофильные). Своими отростками меланоциты смыкаются с несколькими соседними кератиноцитами. Функция пигментообразования присуща меланоцитам. Наличие пигментных зерен в кератиноцитах объясняется вторичным проникновением их по отросткам меланоцитов. Меланин

образуется в цитоплазме меланоцитов путем полимеризации продуктов окисления аминокислоты тирозина, возникающих под влиянием фермента тирозиназы, которая содержится в этих клетках. Активность тирозиназы зависит от присутствия ионов меди. Регуляция меланогенеза осуществляется меланоцитстимулируюшим гормоном, вырабатываемым гипофизом, а также адреналином и норадреналином, гормонами щитовидной и половых желез. Образование пигмента стимулируется действием ультрафиолетовых лучей, ионизирующей радиации, некоторых химических веществ. Известно также, что раздражение симпатического нерва тормозит пигментообразование. Заметную роль в образовании меланина играют некоторые витамины, в частности витамин С.

Среди базальных кератиноцитов имеется небольшое количество осязательных клеток — клеток Меркеля. Последние несколько крупнее кератиноцитов, цитоплазма их более светлая и в них выявляются осмиофильные гранулы. К этим клеткам вплотную примыкают безмиелиновые нервные волокна.

Следующий слой эпидермиса, расположенный непосредственно над базальным, носит название шиповатого слоя (stratum spinosum). Он состоит из нескольких (3—8) рядов клеток кератиноцитов неправильной многоугольной формы, отделенных друг от друга межклеточными канальцами. По данным электронно-микроскопических исследований, сцепление клеток осуществляется, во-первых, благодаря проникновению протоплазматических отростков одной клетки в соответствующие углубления другой и, во-вторых, за счет десмосом. Десмосомы представляют собой специализированные структуры, образованные элементами двух соседних клеток. Каждая из десмосом включает в себя два расположенных друг против друга очага уплотнения в клеточных оболочках и прилегающих участках цитоплазмы и межклеточное вещество, находящееся между ними.

Пузыреобразные, круглые ядра клеток шиповатого слоя бедны хроматином и бледно окрашиваются. В клетках нижнего ряда этого слоя, непосредственно прилегающих к клеткам базального слоя, можно иногда, особенно при регенеративных процессах, обнаружить митозы. Основная особенность клеток шиповатого слоя — наличие в их цитоплазме особых тонофибрилл, не переходящих из клетки в клетку, а оканчивающихся в цитоплазматических отростках. Тонофибриллы обнаруживаются и в цитоплазме призматических клеток базального слоя, однако здесь они выражены менее отчетливо.

В верхних рядах шиповатого слоя клетки принимают более плоскую форму и без резких границ переходят в следующий, зернистый, слой.

Среди шиповатых кератиноцитов имеются белые отростчатые эпидермоциты. В световом микроскопе они не отличаются от кератиноцитов; в электронном микроскопе их распознают по имеющимся в их цитоплазме особым структурам в форме стержней и ракеток. Считают, что эти клетки представляют собой блуждающие между дермой и эпидермисом эпидермальные макрофаги, а их совокупность рассматривают как

своеобразную «интраэпидермальную фагоцитарную систему».

Зернистый слой (stratum granulosum) состоит из 1—2, на отдельных участках (ладони, подошвы) из 3—4 рядов клеток. Клетки этого слоя имеют уплощенно-ромбическую форму, вытянутую параллельно поверхности кожи. Они тесно прилегают друг к другу. Ядра их меньше, чем ядра клеток шиповатого слоя, бедны хроматином. Тонофибриллы в очень незначительном количестве встречаются лишь в периферической части клеток.

Особенностью клеток зернистого слоя является наличие в их цитоплазме своеобразных зерен, интенсивно окрашивающихся основными анилиновыми красками и носящих устаревшее, не соответствующее существу название зерен кератогиалина. Вещество, из которого они состоят близко по своей структуре к дезоксирибонуклеиновой кислоте (ДНК).

Блестящий слой (stratum lucidum) расположен непосредственно над зернистым. Он хорошо различим лишь на участках кожи с толстым эпителиальным слоем, например на коже ладоней, и при обычных методах окраски имеет вид бесцветной блестящей полости. Этот слой составляют уплощенные, плохо контурированные, безъядерные гомогенные кератиноциты. В блестящем слое обнаруживаются гликоген, жировые вещества (олеиновая кислота, липиды) и особое белковое вещество — элеидин.

Последним слоем эпидермиса, непосредственно соприкасающимся с внешней средой, является роговой слой (stratum corneum). Толщина его различна на разных участках кожного покрова. Наиболее мощный на коже ладоней и подошв, он значительно тоньше на сгибательных поверхностях конечностей, животе, боковых поверхностях туловища и особенно тонок на коже век и наружных половых органах мужчин.

Роговой слой состоит из тонких безъядерных роговых пластинок, тесно соединенных между собой. Лишь в самой наружной части он менее компактен, отдельные пластинки здесь отстают друг от друга, обусловливая постоянное физиологическое отхождение отживших эпителиальных элементов. Роговые чешуйки состоят из рогового вещества — кератина. Предполагают, что кератин —это альбуминоидное вещество, богатое серой и бедное водой.

ДЕРМА

Соединительнотканная часть кожи (dermis, corium) разделяется на два нерезко отграниченных слоя: подэпителиальный, так называемый сосочковый (stratum papillare), и сетчатый (stratum reticulare). Последний без резких границ переходит в подкожную жировую клетчатку, связывающую кожу с подлежащими тканями. Дерма состоит из волокнистой субстанции, к которой относятся коллагеновые, эластические и аргирофильные (преколлагеновые) волокна, и аморфного бесструктурного межуточного вещества, расположенного между волокнами соединительной ткани. Одной

из важных в физиологическом отношении составных частей межуточного вещества являются кислые гликозоаминогликаны — ГАГ (гиалуроновая и хондроитинсерная кислоты).

Сосочковый слой получил свое название от наличия в этой части дермы многочисленных, вдающихся в эпителий выступов — кожных сосочков. Сосочковый слой построен из нежноволокнистой соединительной ткани, состоящей из тонких пучков коллагеновых волокон и значительного количества тонких эластических и аргирофильных волокон. Последние на границе с эпидермисом образуют нежноволокнистую сеть и вместе с межуточным веществом формируют так называемую основную, базальную, мембрану, играющую важную роль в обменных процессах между эпидермисом и дермой. Тонкие пучки коллагеновых волокон сосочкового слоя постепенно переходят в более компактные и толстые пучки подлежащего сетчатого слоя, переплетающиеся в густую петлистую сеть. Между коллагеновыми пучками располагаются многочисленные эластические волокна, более толстые, чем в сосочковом слое, образуя здесь густое сплетение.

Прочность кожи зависит в основном от структуры сетчатого слоя, различного но своей мощности на разных участках кожного покрова Как в сетчатом, так и особенно в сосочковом слое содержатся разнообразные клеточные элементы: фиброциты, гистиоциты, различные блуждающие клеточные элементы, тучные клетки, цитоплазма которых заполнена базофильной зернистостью, а также своеобразные пигментные клетки (меланофаги).

ПОДКОЖНАЯ ЖИРОВАЯ КЛЕТЧАТКА

Толстые пучки коллагеновых волокон сетчатого слоя переходят непосредственно в подкожную жировую клетчатку. Здесь они образуют грубую широкопетлистую сеть, петли которой выполнены жировыми дольками. Последние представляют собой конгломераты жировых шарообразных клеток, почти сплошь заполненных большой каплей жира. Сплющенное овальное ядро клетки располагается эксцентрично в узком ободке цитоплазмы.

Жировая клетчатка развита неодинаково. В отдельных участках (кожа живота, ягодиц) толщина ее достигает нескольких сантиметров. Образуя под кожей упругую подкладку, жировая клетчатка благодаря рыхлому расположению своих элементов обусловливает подвижное прикрепление кожи к подлежащим тканям и значительную смещаемость ее по отношению к последним, предохраняя кожу от механических повреждений и разрывов.

МЫШЦЫ КОЖИ

Среди соединительнотканных волокон в дерме заложено значительное количество гладких мышечных волокон, собранных в небольшие пучки. Эти

пучки, как правило, оплетают волосяные фолликулы и обусловливают движение волоса (образование у человека «гусиной кожи» Они носят название мышцы, «поднимающие волосы» (mm arrectores pilorum) Мышечные пучки, не связанные с волосяными фолликулами, встречаются в коже волосистой части головы, щек, лба, тыльной поверхности кистей и стоп. Гладкие мышечные элементы развиты особенно сильно и образуют значительные прослойки в сосочковом слое кожи мошонки, сосков молочных желез, соскового поля, в области заднею прохода, крайней плоти и подмышечных впадин. Поперечно-полосатые мышцы имеются в коже лица (мимические мышцы).

КРОВЕНОСНАЯ И ЛИМФАТИЧЕСКАЯ СИСТЕМЫ КОЖИ

Кровеносные сосуды образуют в коже несколько сетей. Артерии кожи берут свое начало от артериальной сети, расположенной над фасциями (фасциальная сеть). Отдельные артериальные сосуды проходят по соединительнотканным пучкам между дольками жировой ткани, образуя небольшие ответвления, питающие отдельные дольки. Достигнув нижней границы дермы, они распадаются на многочисленные веточки, часть которых отходит в горизонтальном направлении, и, анастомозируя с такими же веточками, отходящими от соседних сосудов, образуют на границе между дермой и подкожной жировой клетчаткой глубокую сеть, снабжающую кровью поверхностный слой подкожной жировой клетчатки и потовые железы. Помимо веточек, отходящих в горизонтальном направлении, от тех же основных артерий значительное количество веточек поднимается вверх в виде расходящегося пучка тонких артериальных сосудов. Проникая через дерму, они отдают горизонтальные веточки, питающие волосяные фолликулы и сальные железы, а в верхнем ее отделе, на границе с сосочковым слоем, распадаются на тончайшие веточки, которые, анастомозируя между собой, образуют поверхностную или подсосочковую артериальную сеть. От нее берут начало капилляры, образующие в каждом сосочке капиллярную петельку.

Венозные сосуды образуют в коже три сети; непосредственно под сосочками, в нижней половине дермы и в подкожной жировой клетчатке. Эпидермис лишен кровеносных сосудов.

В коже лица, особенно носа и щек, васкуляризация кожи имеет свою особенность: здесь довольно крупные венозные сосуды располагаются горизонтально под самыми сосочками, длина их незначительна, диаметр непостоянен. Они возникают из небольшого количества тонких вен и, пройдя короткий путь горизонтально, изгибаются под прямым углом вниз и впадают в глубокую (дермальную) венозную сеть.

Лимфатические капилляры в дерме образуют две сети — поверхностную и глубокую. От поверхностной лимфатической сети отходят слепые, оканчивающиеся закругленными расширениями отростки лимфатических капилляров, или сосочковые синусы, которые проникают до

половины высоты отдельных сосочков. Из глубокой сети лимфатических капилляров возникают снабженные клапанами отводящие лимфатические сосуды, которые погружаются в подкожную жировую клетчатку, анастомозируют между собой и образуют широкопетлистое сплетение — plexus lymphaticus cutaneus.

НЕРВНЫЙ АППАРАТ КОЖИ

Являясь посредником между внешней средой и организмом, кожа снабжена необычайно богатым нервным аппаратом и представляет собой большое рецепторное поле. Нервный аппарат кожи состоит из многочисленных нервных волокон и особых концевых нервных образований в форме так называемых инкапсулированных телец. Кожа иннервируется как черепными и спинномозговыми нервами, так и, вегетативными (симпатическими) нервными волокнами. Кожные нервы берут свое начало от основного сплетения, заложенного в глубоких отделах подкожной жировой клетчатки. Поднимаясь через толщу дермы, они образуют многочисленные веточки, иннервирующие сальные и потовые железы, волосяные фолликулы и сосуды. В нижнем отделе сосочкового слоя они образуют сплетение, от которого отходят отдельные веточки, проникающие в сосочки и эпидемис. Больше всего нервных элементов в коже красной каймы губ, кончиков пальцев и половых органов.

Иннервация эпидермиса осуществляется тонкими нервными волокнами, которые, подойдя к нему, теряют миелиновую оболочку и в виде осевых цилиндров проникают в межклеточные канальцы основного и шиповатого слоев. Здесь на различной высоте они заканчиваются или простым заострением, или пуговчатым утолщением.

В соединительной ткани различают свободные нервные окончания и особые нервные аппараты в форме инкапсулированных телец. Инкапсулированные тельца отличаются от свободных окончаний наличием вокруг концевых разветвлений нерва соединительнотканной капсулы.

В коже человека имеются осязательные тельца (тельца Мейсснера), пластинчатые тельца (тельца Фатера — Пачини), концевые колбы Крау-зе и тельца Руффини.

Тельца Мейсснера заложены в отдельных сосочках. Они имеют овальную форму и состоят из тонкой соединительнотканной капсулы, внутри которой поперечно к длинной оси расположены особые клетки. К нижнему полюсу капсулы подходит мякотное волокно, которое, теряя свои оболочки, в виде голого осевого цилиндра проникает в капсулу, где образует утолщение в форме менисков, прилегающих к клеткам, расположенным внутри капсулы. Концевые колбы Краузе располагаются под сосочками, имеют овальную форму и состоят из тонкой соединительнотканной капсулы. В эту капсулу входит, лишившись своих оболочек, нервное волокно, образующее внутри капсулы густой клубок.

Тельца Руффини заложены в глубоких отделах дермы и верхних

отделах подкожной клетчатки. Они состоят из тонкой соединительнотканной капсулы, к которой подходит нервное волокно. Последнее в виде голого осевого цилиндра входит внутрь капсулы, где делится на многочисленные веточки.

Тельца Фатера — Пачини расположены обычно в подкожной жировой клетчатке. Величина их настолько значительна, что они иногда видны невооруженным глазом. Каждое тельце состоит из толстой капсулы, построенной из тонких соединительнотканных пластинок, между которыми находится тканевая жидкость. В центре капсулы имеется полость (внутренняя колба) цилиндрической формы. Подходящее к тельцу мякотное нервное волокно теряет свои оболочки и в виде голого осевого цилиндра входит во внутреннюю колбу, тянется через всю ее полость, отдавая тонкие боковые веточки, и заканчивается булавовидным утолщением.

ЖЕЛЕЗЫ КОЖИ

Кожа обладает развитым железистым аппаратом в виде многочисленных сальных и потовых желез.

Сальные железы (glandulae sebaceae) имеются на всем протяжении кожного покрова, за исключением кожи ладоней и подошв. Как правило, они находятся в тесном контакте с волосяными фолликулами. Только в коже красной каймы губ, головки полового члена, внутреннего листка крайней плоти, венечной борозды (железы крайней плоти —тизониевы железы) малых половых губ, а также в соске и околососковом кружке молочной железы, по краю век (железы хряща век — мейбомиевы железы) сальные железы открываются непосредственно на поверхности кожи. Около каждого фолликула имеется одна или несколько сальных желез.

Величина сальных желез разнообразна. Особенно крупные железы можно обнаружить в коже лица (нос, щеки), груди (область грудины) и спины (над и между лопатками). По своему строению сальные железы относятся к простым альвеолярным железам, а по типу секреции —к так называемым голокринным железам, т. е. таким, в которых образование секрета связано с разрушением сецернирующих клеток. Тело железы состоит из нескольких альвеол, окруженных тонкой соединительнотканной оболочкой. Самый наружный слой железистого эпителия представляет собой один ряд небольших призматических клеток, являющихся ростковым слоем. Размножаясь путем митоза, клетки этого ряда образуют клеточные элементы, расположенные внутри альвеол. Последние имеют круглую или полигональную форму, цитоплазма их выполнена жировыми капельками. В самых центральных частях альвеол клетки сплошь выполнены жиром. Ядра их постепенно сморщиваются и отмирают. Такие перерожденные клетки распадаются, и продукт их распада составляет секрет сальных желез — кожное сало.

Короткий выводной проток сальных желез выстлан многослойным эпителием, непосредственно переходящим в эпителий наружного

эпителиального влагалища волосяного фолликула.

Потовые железы (glandulae sudoriferae) представляют собой простые трубчатые железы. Количество их в коже человека очень велико (до 3,5 млн.). Их можно обнаружить в любом участке кожного покрова, за исключением кожи головки полового члена, внутреннего листка крайней плоти и наружной поверхности малых половых губ. Большая часть потовых желез кожи человека относится к эккринным железам, секреция которых не сопровождается даже частичной гибелью сецернирующих клеточных элементов. Лишь на отдельных участках, а именно в подмышечных впадинах, вокруг заднего прохода, в коже лобка и околососкового кружка молочной железы, а также в коже больших половых губ, обнаруживаются железы апокринного типа, секреция которых связана с частичной гибелью клетки. Апокринные потовые железы отличаются от эккринных большей величиной, а также тем, что их выводные протоки, как и у сальных желез, открываются в волосяной фолликул.

В потовых железах выделяют трубчатый секреторный отдел (тело железы), расположенный в глубоких слоях дермы, на границе с подкожной жировой клетчаткой, и длинный выводной проток. Стенка секреторного отдела железы состоит из железистого эпителия, базальной мембраны и соединительнотканной оболочки. Между эпителием и базальной мембраной можно обнаружить слой продольно идущих мышечных волокон, имеющих эпителиальное происхождение (миоэпителиальные клетки). Железистый эпителий состоит из одного ряда призматических клеток, имеющих различную высоту в зависимости от фазы секреции. В цитоплазме клеток обнаруживаются секреторные гранулы и капельки жира. В апокринных железах вместе с образовавшимся секретом отторгается апикальная часть клетки, после чего происходит ее регенерация.

Выводной проток эккринных потовых желез поднимается через дерму в виде почти прямой трубки. Его стенки выстланы двух- или трехрядным эпителием, расположенным на базальной мембране, за которой следует наружная соединительнотканная оболочка. Вступая в эпидермис между сосочками, выводной проток прокладывает в нем штопорообразный извилистый ход, который сохраняет собственные стенки. Клубочки потовых желез оплетены густой сетью капилляров. Иннервация потовых желез осуществляется веточками симпатического нерва.

ВОЛОСЫ

В каждом волосе (pilus) различают стержень, т.е. ту часть волоса, которая видна над поверхностью кожи, и заложенный в дерме корень. Самая глубокая расширенная часть корня носит название волосяной луковицы, которая обеспечивает рост волоса. Корень и луковица волоса заложены в дерме в особом эпителиальном мешочке, окруженном соединительнотканной сумкой, — волосяном фолликуле. В основании фолликула в луковицу волоса вдается волосяной сосочек, содержащий сосуды, питающие луковицу волоса.

Волосяной фолликул имеет цилиндрическую форму и открывается на поверхность кожи своеобразным расширением, носящим название воронки фолликула волоса, в которой свободно проходит стержень волоса. На границе верхней и средней третей фолликула в него открываются выводные протоки сальных желез. Эпителиальная часть волосяного фолликула образуется на 2—3-м месяце внутриутробной жизни путем погружения в соединительную ткань дермы отростков покровною эпителия. Однако только в области воронки эпителий сохраняет все свои слои. Ниже воронки эпителий, выстилающий фолликул, состоит лишь из клеток базального и шиповатого слоев. Эта часть эпителиальной стенки фолликула носит название наружного корневою влагалища. По мере углубления и приближения к луковице наружное корневое влагалище становится все тоньше и в самой глубине фолликула сливается с клетками волосяной луковицы.

Волосяная луковица состоит из полигональных клеток, постоянно размножающихся и содержащих большое количество пигмента. Среди этих клеток встречаются и дендритические элементы. Клетки луковицы образуют как самый волос, так и несколько рядов клеток, расположенных между корнем волоса и наружным корневым влагалищем, формирующих внутреннее корневое влагалище. Внутреннее корневое влагалище простирается приблизительно до места выводных протоков сальных желез и состоит из трех слоев: кутикулы, слоя Гексли и переходного эпителия (слой Генле).

В корне волоса можно различить три слоя:

1) центральный — мозговое вещество. Определяется только в длинных волосах и состоит из полигональных ороговевших клеток, содержащих остатки ядра и большее или меньшее количество пигмента;

2) корковое вещество, представляющее основную массу волоса. Сформировано из веретенообразных роговых элементов, содержащих большое количество пигмента;

3) кутикула волоса, состоящая из роговых пластинок, располагающихся черепицеобразно и не содержащих пигмента. Кутикула корня волоса, соединяясь с кутикулой внутреннего корневого влагалища, создает прочную связь волоса со стенками волосяного фолликула.

Соединительнотканная сумка волосяного фолликула состоит из нежноволокнистой соединительной ткани с большим количеством эластических и аргирофильных волокон. Последние на границе с наружным корневым влагалищем образуют базальную мембрану. Волосяные фолликулы оплетены большим количеством нервных волокон.

Трофическая функция по отношению к волосу осуществляется как нервной системой, так и гормонами некоторых желез внутренней секреции (гипофиза, щитовидной железы, половых желез).

НОГТИ

Ноготь (unguis) представляет собой роговую пластинку, покрывающую тыльную поверхность дистальной фаланги пальцев. Участок кожи, на котором располагается эта пластинка, носит название ложе ногтя. Сзади и с боков тело ногтя прикрыто кожными складками, так называемыми валиками ногтя Валик ногтя, дугообразно покрывая проксимальную часть ногтя, образует тонкую роговую пластинку эпидермиса — надногтевую пластинку (eponychium). Свободный край ногтя (margo liber) выступает вперед. Самая задняя часть ногтя — это корень ногтя (radix unguis). Он глубоко вдается под валик ногтя. Участок эпителия ногтевого ложа, на котором лежит корень ногтя, носит название ложа ногтя (matrix unguis) и является местом роста ногтя. Передняя часть ложа просвечивает через свободный край в виде белого, полулунной формы участка, особенно хорошо заметного на больших пальцах. Ноготь состоит из плотной компактной роговой массы. Наружная поверхность ее гладкая, внутренняя неровная вследствие образования роговых выступов, благодаря которым ноготь плотно прилегает к ложу. В области скрытого края, где происходит формирование ногтя, а также ногтевою ложа, в области корня ногтя в эпителии имеются особые клетки, отличающиеся более крупными размерами и светлой гомогенной цитоплазмой — онихобласты Функция этих клеток — образование рогового вещества. В то время как онихобласты корня ногтя обусловливают рост ногтя в направлении к свободному краю, онихобласты ложа ногтя участвуют лишь в увеличении его толщины.

ФИЗИОЛОГИЯ КОЖИ

Кожа как анатомо-физиологическая часть целостного организма является органом, выполняющим важные физиологические функции.

Защитная функция. Кожа является прежде всего органом защиты организма от различных вредных воздействий внешней среды. Так, кожа способна противостоять вредному влиянию ряда физических агентов. Сильные механические раздражения обезвреживаются в значительной степени присущей коже высокой эластичностью. Наличие в коже большого количества эластических волокон, значительная растяжимость эпидермиса и наличие упругой подстилки в виде подкожной жировой клетчатки обеспечивают коже способность противостоять сильным растяжениям, давлению, ушибам и т. д., защищая подлежащие органы и ткани.

Кожа является плохим проводником тепла, ее роговой слой предохраняет более глубокие слои от высыхания. Благодаря наличию в коже пигмента меланина, обладающего способностью поглощать ультрафиолетовые лучи, кожа защищает организм от повреждающих воздействий солнечного света. Известно, что люди с более пигментированной кожей переносят инсоляцию лучше, чем люди со слабо пигментированной кожей.

Кожа способна противостоять электрическому току; последнее свойство в значительной степени зависит от толщины рогового слоя.

Увлажнение кожи резко снижает ее сопротивляемость электрическому току. Нормальный роговой слой кожи устойчив в отношении химических вредных влияний. Только химические вещества, разрушающие роговой слой, а также растворимые в липидах эпидермиса, получают доступ в более глубокие слои кожи, откуда по лимфатическим и кровеносным сосудам могут распространяться по организму.

Особенно большое значение имеет защитная функция кожи против разнообразных микробов. Механизмы ее различны. Надежной защитой против микробов является прежде всего роговой слой. Ненарушенный (нормальный) роговой слой непроницаем для инфекции. Однако кожа является не только механическим барьером; кератин рогового слоя, а также выделяемые сальными и потовыми железами кожное сало и пот создают на ее поверхности кислую среду, не благоприятную для многих микробов. Установлено, что кожа обладает стерилизующими свойствами, вследствие чего микробы, попадающие на ее поверхность, особенно такие, которые приходят с ней в соприкосновение сравнительно редко, быстро погибают. Предполагают, что стерилизующее свойство кожи обусловлено своеобразным химическим составом кожного сала. Бактерицидное действие кожи связано со степенью ее чистоты. Охлаждение кожи, обезжиривание ее (спиртом, эфиром) снижают бактерицидные свойства кожи. Известную роль в очищении кожи от попадающих на нее микробов играет и постоянное физиологическое отшелушивание рогового слоя.

Терморегулирующая функция. Второй важной физиологической функцией кожи является ее участие в процессе терморегуляции организма. Известно, что 82% всей теплоотдачи приходится на кожу и осуществляется по трем направлениям:

1) теплоизлучение, т, е. излучение тепла в виде лучистой энергии (инфракрасные лучи);

2) теплопроведение, т. е. отдача тепла при соприкосновении с окружающей внешней средой, что определяется разностью температуры между телом и средой и теплопроводностью последней;

3) испарение воды с поверхности кожи.

Регулирование теплоотдачи, происходящей путем теплоизлучения и теплопроведения, основано на изменении кровообращения в кровеносных сосудах кожи. При высокой внешней температуре кожные сосуды расширяются, объем протекающей по ним крови увеличивается и теплоотдача усиливается. Если внешняя температура низкая, то сосуды суживаются, большая масса крови циркулирует по внутренним органам и теплоотдача резко снижается.

Отдача тепла путем испарения происходит в основном в процессе потоотделения. Испарение пота отнимает значительное количество тепла. Если в нормальных условиях суточное количество пота составляет 600—800 мл, то в условиях высоких температур оно может достигать нескольких литров.

Теплорегуляция осуществляется вследствие раздражения или

температурных рецепторов кожи, или теплорегулирующих центров, расположенных в гипоталамической области. В регуляции процессов теплоотдачи (сосудистая реакция, потоотделение) участвует симпатическая иннервация.

Секреторная функция. Эта функция осуществляется заложенными в коже сальными и потовыми железами. Секрет сальных желез — кожное сало — представляет собой сложное по химическому составу жировое вещество полужидкой консистенции. Выделяясь на поверхность кожи и смешиваясь с потом, оно образует тонкую пленку водно-жировой эмульсии, играющую большую роль в поддержании нормального физиологического состояния кожного покрова. Основными компонентами кожного сала являются: свободные низшие и высшие жирные кислоты, связанные жирные кислоты в виде эфиров холестерина и других стеринов и высокомолекулярных алифатических алкоголей и глицерина, небольшие количества углеводородов, свободного холестерина, следы азотистых и фосфорных соединений. Стерилизующее действие кожного сала обусловлено, как полагают, значительным содержанием в нем свободных жирных кислот. Функция сальных желез регулируется нервной системой, а также гормонами эндокринных желез (половых, гипофиза и коры надпочечников). Помимо секреторной, сальные железы выполняют отчасти и экскреторную функцию. Так, с кожным салом могут выделяться некоторые введенные в организм лекарственные вещества: йод, бром, антипиРИН, салициловая кислота и др., а также некоторые токсические вещества, образующиеся в организме, в частности в кишечнике. В выведении сала на поверхность кожи принимают участие мышцы кожи.

Пот, секретируемый эккринными потовыми железами, представляет собой жидкость слабокислой реакции с плотностью 1,004—1,008. Он состоит в основном из воды (98—99%) и небольшого количества (1—2%) растворенных в ней неорганических (хлорид натрия, хлорид калия, сульфаты, фосфаты) и органических (мочевина, мочевая кислота, аммиак, аминокислоты, креатин и др.) веществ. Химический состав пота непостоянен и может изменяться в зависимости от общею состояния организма, количества выделяемого пота и т. п. При некоторых нарушениях обмена количество выделяемых с потом веществ, в том числе и таких, которые в норме в нем не определяются, может быть значительным (например, выделение сахара у больных диабетом). С потом могут выводиться из организма различные лекарственные вещества: йод, бром, ртуть, хинин и др. Секреция пота эккринными железами в обычном состоянии организма происходит в пульсирующем ритме, что наряду с испарением воды с поверхности эпидермиса обусловливает равномерное, неощутимое испарение. Выделение пота видимое, профузное, наступающее в периоды повышенной теплоотдачи, имеет постоянный, непрерывный характер.

Секреция пота регулируется симпатическими, холинергическими нервами (вырабатывающими при возбуждении ацетилхолин). Этим и объясняется то, что парасимпатические яды (пилокарпин, мускарин)

усиливают потоотделение. Потоотделительные центры заложены в спинном, а высшие центры — в продолговатом и промежуточном мозге. Кора головного мозга оказывает регулирующее влияние на потоотделение. Этим объясняется возможность повышения потоотделения под влиянием эмоциональных факторов (гнев, испуг и т. д.). Следует иметь в виду, что потовые железы кожи ладоней и подошв не принимают участия в терморегуляции потоотделение на этих участках не увеличивается при воздействии обычных термических раздражителей, но легко усиливается при эмоциональных влияниях или умственном напряжении. Секреция пота, в особенности видимого, в значительной степени зависит от реакции кожных сосудов.

Функция апокринных потовых желез изучена недостаточно. Она, несомненно, связана с функцией эндокринных, в частности половых желез, о чем свидетельствует то, что апокринные железы начинают функционировать лишь в возрасте полового созревания человека, а с наступлением климактерическою периода функция их постепенно угасает. По-видимому, они не имеют того значения в процессе терморегуляции, какое имеют эккринные потовые железы, но, так же как потовые железы ладоней и подошв, резко реагируют на эмоциональные раздражения. Секрет их имеет нейтральную или слабощелочную реакцию и содержит, помимо обычных составных частей пота, холестерин и ею эфиры, гликоген. железо.

Рецепторная функция. Кожа, являясь периферическим отделом кожною анализатора, представляет собой обширное рецепторное поле, воспринимающее извне и передающее в центральную нервную систему ряд ощущений.

Различают следующие виды кожной чувствительности:

1) тактильную (чувство осязания и давления);

2) болевую;

3) температурную (чувство холода и тепла).

Чувство осязания (прикосновения) возникает при легком надавливании на кожу, при соприкосновении кожной поверхности с окружающими предметами, оно дает возможность судить об их свойствах и ориентироваться во внешней среде. Оно воспринимается осязательными тельцами, количество которых на различных участках кожи неодинаково. Дополнительным рецептором осязания являются нервные волокна, оплетающие волосяной фолликул (так называемая волосковая чувствительность). Чувство глубокого давления воспринимается пластинчатыми тельцами.

Боль воспринимается главным образом свободными нервными окончаниями, расположенными как в эпидермисе, так и в дерме.

Температурное чувство, восприятие тепла и холода, имеет большое значение для рефлекторных процессов, регулирующих температуру тела. Предполагают, что тепловые раздражения воспринимаются тельцами Руффини, а холодовые — концевыми колбами Краузе. Холодовых точек на всей поверхности кожи значительно больше, чем тепловых.

Резорбционная функция, как было отмечено, благодаря роговому слою и наличию на поверхности кожи водно-жировой пленки крайне ограничена. Химические вещества, растворимые в жирах и липидах, могут проникать через роговой слой и всасываться кожей. Лучше проникают через кожу газообразные (сероводород) и некоторые летучие вещества (эфир, хлороформ и др.).

Участие кожи в дыхании, т. е. в поглощении кислорода и выделении углекислоты, настолько незначительно, что в норме не может приниматься в расчет.

Обменная функция. Помимо особых, присущих только коже сложных и еще недостаточно изученных биохимических процессов, связанных с образованием рогового вещества —кератина, кожного пигмента — меланина и витамина D, кожа принимает деятельное участие в регуляции общего обмена веществ в организме. Особенно выражена ее роль в водном и минеральном (калий, натрий и др.) обмене. Основное значение кожи в регуляции обмена веществ в организме заключается, по-видимому, в том, что в ней могут накапливаться различные продукты общего и тканевого обмена, не нарушая в нормальных условиях общего физиологического состояния организма.

Большую роль в биохимических процессах, происходящих в коже, играют витамины. Так, витамин А участвует в образовании рогового вещества, витамин С - в образовании кожного пигмента меланина.

ОБЩИЕ ДАННЫЕ ОБ ЭТИОЛОГИИ И ПАТОГЕНЕЗЕ БОЛЕЗНЕЙ КОЖИ

Причины кожных заболеваний крайне разнообразны. Кожа постоянно подвергается различным воздействиям факторов внешней среды, многие из которых при известных условиях могут вызвать развитие в коже патологических изменении, т. е. явиться внешними, экзогенными, причинами кожных болезней. Нередко патологические изменения в коже являются результатом заболеваний всего организма в целом или отдельных его органов и систем, т. е. происходят под влиянием эндогенных этиологических факторов.

Деление этиологических факторов кожных болезней на экзогенные и эндогенные до известной степени условно. Как было указано в разделе «Физиология кожи», одной из основных физиологических функций является ее защитная функция, выражающаяся в способности противостоять вредным воздействиям факторов внешней среды, Отсюда следует, что внешние факторы могут явиться причиной кожного заболевания только в том случае, если они способны преодолеть физиологические защитные механизмы кожи или когда эти механизмы представляются нарушенными под влиянием других, чаще всего эндогенных, факторов, создающих как бы «предрасположение» к тому или иному заболеванию. И действительно, кожные заболевания, вызванные воздействием только

одного экзогенного фактора, наблюдаются относительно редко (например, термические или химические ожоги).

Значительно чаще мы встречаемся с более сложной, комбинированной этиологией кожных болезней, состоящей из взаимодействия внешних и внутренних факторов.

Хорошо известно, что на поверхности кожи здорового человека можно обнаружить различные микроорганизмы, в частности стафилококки, среди которых нередко встречаются и патогенные штаммы. Однако стафилококкового поражения кожи обычно не возникает. Оно разовьется лишь тогда, когда под влиянием каких-либо эндогенных причин, например неполноценного питания (гиповитаминоз) или нарушений обмена (диабет), будет снижена сопротивляемость кожи инфекции или предварительно нанесенная на кожу хотя бы мельчайшая травма (микротравма) нарушит целость рогового слоя и тем самым откроет доступ для проникновения инфекции в более глубокие слои кожи.

Экзогенные этиологические факторы кожных заболеваний разнообразны:

а) физические агенты, к которым относятся механические раздражители (длительное давление, трение, ушибы и т. п.), способны вызвать различной интенсивности воспалительный процесс, кровоизлияния, иногда гиперпластические изменения кожи (мозоли, омозолелости); высокая и низкая температура, электрический ток, солнечный свет, в частности ультрафиолетовые лучи, ионизирующая радиация могут быть причиной не только воспалительных, но и дистрофических изменений кожи;

б) химические агенты самого разнообразного происхождения, с которыми люди соприкасаются в условиях профессиональной работы, в быту или применяют с лечебной целью, могут явиться причиной патологических изменений кожи;

в) инфекционные агенты — попадающие в кожу извне бактерии, вирусы, простейшие;

г) растительные микроорганизмы (патогенные грибы) и животные паразиты (клещи, личинки овода и др.).

д) некоторые кровососущие насекомые являются или непосредственным этиологическим фактором кожных заболеваний, или переносчиками других инфекционных агентов (вирусы, простейшие), которых они вносят в кожу при укусах.

Эндогенные этиологические факторы дерматозов еще более разнообразны. Следует прежде всего отметить разнообразные общие инфекционные болезни —острые (корь, скарлатина, оспа и др.) и хронические (туберкулез и др.), которые в процессе своего развития поражают кожу, вызывая в ней своеобразные изменения воспалительного характера. Особое значение в развитии ряда кожных заболеваний в настоящее время придается так называемым очаговым, «фокальным», инфекциям (хронический тонзиллит, зубные гранулемы и т. д.), которые путем сложных патогенетических механизмов способны вызвать в коже

разнообразные патологические процессы, начиная от острых вазомоторных реакций (крапивница) и кончая тяжелыми воспалительно-дегенеративными изменениями (красная волчанка).

Значительную роль в этиологии ряда кожных заболеваний играют интоксикации, вызванные нарушенной функцией отдельных внутренних органов, в частности печени, почек, желудочно-кишечного тракта. Сюда же следует отнести интоксикации, возникающие в результате введения внутрь различных пищевых или лекарственных веществ, чаще всего обусловленные особо повышенной к ним чувствительностью (аллергия).

Немаловажное значение имеют нарушения обмена веществ — углеводного, водного, минерального, липидного, возможно, и белкового, являющихся, однако, чаще факторами, предрасполагающими к развитию кожных поражений другой этиологии (например, фурункулез при диабете), реже основной причиной кожного заболевания (ксантомы при нарушении холестеринового обмена). Здесь также следует отметить роль гипо- и авитаминозных состояний Недостаток многих из витаминов (А, С, РР, Р, комплекс витамина В и др.) может не только создать предрасположение к развитию кожных поражений другой этиологии, но и явиться основной причиной своеобразных патологических изменений кожи, например нарушения рогообразования — фринодермы — при недостатке витамина А, цинготных кровоизлияний при авитаминозе С, пеллагры при недостатке никотиновой кислоты и т. д.

Этиологическим фактором кожных заболеваний могут явиться Функциональные и органические нарушения нервной системы, как Центральной, так и периферической.

Возможность возникновения кожных заболеваний в результате нарушений функции центральной нервной системы под влиянием психических, эмоциональных факторов была отмечена клиницистами давно. Этот факт подтвержден физиологами экспериментально. Так, у собак с вызванными нарушениями корковой динамики (экспериментальные неврозы) нередко возникают не только функциональные, но и органические, дистрофические изменения в различных органах и тканях, в частности в коже.

Становится понятным, что функциональные изменения нервной системы могут вызывать нарушения физиологических функций кожи и создавать «предрасположенность» к развитию кожных поражений другой этиологии или явиться основным этиологическим фактором патологических, в частности дистрофических, процессов в коже. Аналогичное влияние могут оказывать и органические поражения как центральной, так и периферической нервной системы.

Этиологическим фактором дерматозов могут быть нарушения функции эндокринных желез. Примером могут служить своеобразный слизистый отек кожи — микседема, развивающаяся при недостаточной функции щитовидной железы, бронзовая окраска кожи при хронической недостаточности коры надпочечников (болезнь Аддисона), некоторые поражения кожи,

возникающие у женщин во время беременности Являясь при подобных заболеваниях основным этиологическим фактором, эндокринные нарушения могут при других заболеваниях кожи служить лишь предрасполагающей причиной для развития заболеваний кожи другой этиологии. В качестве примера можно указать на рецидивирующее высыпание герпеса (вирусная инфекция) у женщин во время менструального цикла и т. п.

Причиной заболеваний кожи могут явиться нарушения кровообращения в результате функционального или органического изменения сосудов. Так, застойные явления, наблюдаемые у больных с расширением вен нижних конечностей, вызывая кислородное голодание тканей и в связи с этим нарушение обменных процессов в коже, служат предрасполагающим фактором для развития разнообразных кожных поражений. Облитерирующий эндартериит нередко является причиной гангрены кожи. У больных тяжелой формой гипертонической болезни в результате резкого изменения сосудов могут развиваться язвенные поражения кожи нижних конечностей и т. п.

Кожные заболевания могут возникнуть в результате метастазирования, т. е. переноса в кожу гематогенным или лимфогенным путем элементов живой ткани (злокачественные опухоли —рак, саркома), а также вследствие распространения патологического процесса на кожу с пораженных подлежащих органов per continuitatem (переход туберкулезного процесса на кожу с подлежащих лимфатических узлов).

Наконец, следует иметь в виду возможность вовлечения кожи в патологический процесс в ходе развития системных заболеваний (болезни кроветворных органов, соединительной ткани и др.). Таким образом, кожные заболевания представляют собой не местные кожные патологические процессы, а чаще в той или иной степени связаны с поражением организма в целом или отдельных его органов и тканей. К этому следует добавить, что первично возникающие кожные поражения также влияют на весь организм или отдельные его органы.

Наибольшее значение в патогенезе дерматозов имеет аллергия, в частности атопия — аллергическая реакция, в развитии которой основная роль принадлежит наследственной необычной склонности к сенсибилизации при вдыхании или пероральном поглощении мельчайших количеств повсеместно распространенных аллергенов. В большинстве случаев химические вещества (аллергены), повинные в развитии аллергических дерматозов, являются неполными антигенами (гаптенами) и оказываются способными вызывать аллергическую реакцию лишь после соединения с белком организма, т. е. после образования конъюгата, имеющего свойства полноценного антигена.

В развитии аллергической реакции ведущую роль играют иммунокомпетентные клетки —лимфоциты. Различают аллергические реакции немедленного (быстрого, раннего) типа и замедленного (позднего) типа (тип клеточной сверхчувствительности).

Ранняя аллергическая реакция развивается через 15—20 мин после

воздействия аллергена. Она обусловлена образованием антител и связана с функцией В-лимфоцитов. Классический пример ее —крапивница.

Поздняя аллергическая реакция проявляется через 6—12 ч после воздействия аллергена и достигает максимума к концу 1—2-суток. Механизм ее развития сводится к сенсибилизации Т-лимфоцитов. Примером аллергической реакции замедленного типа являются аллергические дерматиты.

Сенсибилизация кожи развивается обычно в результате ее неоднократных контактов с аллергенами внешней среды — экзоаллергенами, воздействующими непосредственно на кожу или предварительно поступающими внутрь организма. Аллергены могут образовываться в самом организме (эндоаллергены) за счет необычных продуктов обмена, появляющихся вследствие нарушения функции желудочно-кишечного тракта, печени, почек.

В патогенез ряда дерматозов играют роль аутоаллергены — белки самого организма, приобретающие при определенных условиях свойства аллергенов. Аутоаллергены вызывают формирование антител против собственных тканей организма (аутоантитела). что приводит к развитию аутоиммунных реакций. Все аутоиммунные проявления можно разделить на 3 категории:

1) образование в небольшом количестве аутоантител у здоровых субъектов,

2) временная аутоиммунизация после травм, вызывающих нарушение структуры тканей, после чего они становятся чужеродными для организма,

3) аутоиммунные (аутоагрессивные) заболевания, связанные с хронической иммунизацией против компонентов организма. В основе последних лежит нарушение функции иммунокомпетентной системы. Примером аутоиммунной болезни может служить системная красная волчанка.

Наконец, существует наследственная передача некоторых кожных заболеваний, причем в одних случаях она происходит по доминантному, в других — по рецессивному типу. От наследственных следует отличать врожденные болезни кожи, возникающие в результате внутриутробной патологии плода, проникновения инфекции, интоксикаций, нарушений кровообращения и т. д. Такие болезни не закрепляются в наследственной основе и по наследству не передаются.

Изучение этиологии, патогенеза и клиники кожных болезней показывает, что ряду этиологических факторов свойственно вызывать только им присущую клиническую картину заболевания кожи, что дает возможность одновременно с клиническим диагнозом устанавливать и этиологический диагноз кожного поражения.

В других случаях кожные болезни не имеют единой этиологии и могут быть вызваны разнообразными этиологическими факторами («кожные реакции»).

ОСНОВЫ ДИАГНОСТИКИ БОЛЕЗНЕЙ КОЖИ

Диагностика кожных заболеваний должна быть основана прежде всего на тщательном осмотре и исследовании кожного покрова. При этом следует обращать внимание не только на патологически измененные, но и на непораженные, на вид нормальные участки кожи. Это дает возможность составить представление о некоторых функциональных изменениях, возможно, явившихся предрасполагающими факторами к развитию данного заболевания (например, повышенная сальность либо влажность или, наоборот, сухость кожи). Поскольку при ряде кожных заболеваний поражаются видимые слизистые оболочки, следует осматривать и их. Учитывая связь многих заболеваний кожи с общим состоянием организма, патологическими изменениями отдельных его органов и систем, во многих случаях осмотр кожного покрова необходимо дополнить общим обследованием больного, используя для этого как клинические, так и лабораторные методы исследования.

Большое значение имеет тщательно собранный анамнез. Учитывая возможность видеть проявления болезней кожи, целесообразно, выслушав жалобы больного, лишь в общих чертах ознакомиться с анамнезом и сразу же приступить к осмотру кожного покрова. После этого полученные представления о характере заболевания позволят более целенаправленно собрать необходимые анамнестические данные.

Собирая анамнез жизни, нужно обращать особое внимание на условия быта и характер работы больного, что нередко позволяет установить роль внешних факторов, особенно профессиональных, в развитии кожного поражения. Необходимо опросить больного о ранее перенесенных им заболеваниях, переносимости пищевых, лекарственных веществ, а также о наличии кожных и некоторых общих заболеваний в семье. Это имеет значение для установления диагноза некоторых инфекционных (чесотка, грибковые заболевания, туберкулез и др.) заболеваний кожи и заболеваний, связанных с наследственностью или имеющих врожденный характер.

Опрашивая больного о данном кожном заболевании, следует установить его давность, особенности развития, выяснить, с чем сам больной его связывает. В отдельных случаях имеет значение установление сезонности заболевания, а также связи его с пребыванием в той или иной местности.

Особого внимания заслуживают жалобы больного на ощущения зуда, жжения, боли, покалывания, характерные для некоторых форм кожных заболеваний. Необходимо иметь в виду, что интенсивность этих ощущений при одном и том же заболевании у разных больных различна и зависит от степени возбудимости нервной системы данного больного. Объективными признаками зуда являются расчесы кожи, а также сточенность свободного края ногтей пальцев рук и отполированность ногтевых пластинок.

Осмотр больного следует производить в теплом и хорошо освещенном помещении, лучше всего при рассеянном свете. Осматривать следует весь кожный покров, не ограничиваясь теми участками, на которых фиксирует внимание врача сам больной; в противном случае от внимания врача могут

ускользнуть изменения кожи, не беспокоящие больного, но имеющие значение для раскрытия сущности заболевания, например рубцы, пигментация от бывших ранее поражений и т. п.

Объективными признаками болезней кожи являются разнообразные морфологические элементы на коже, представляющие собой клиническое отображение развивающихся в коже патологических процессов. Изучая морфологические признаки, можно в большинстве случаев составить представление о тех патологоанатомических изменениях, которые лежат в их основе, и тем самым подойти к раскрытию сущности патологического процесса и поставить клинический диагноз.

Морфологические элементы кожных сыпей принято делить на первичные, т. е. возникающие на неизмененной до того коже, и вторичные, образующиеся из первичных в процессе их дальнейшего развития. Такое деление до известной степени условно, так как при некоторых заболеваниях изменения, относимые ко вторичным, могут образоваться первично и наоборот (рис. 3).

К первичным элементам кожных сыпей относятся: 1) пятно, 2) волдырь 3) пузырь, 4) пузырек, 5) гнойничок, 6) узелок, 7) бугорок, 8) узел. Ко вторичным элементам кожных сыпей относятся: 1) вторичное пятно, 2) чешуйка, 3) эрозия, 4) экскориация, 5) трещина, 6) корка, 7) язва, 8) рубец, 9) вегетации, 10) лихенификация (лихенизация).

ПЕРВИЧНЫЕ МОРФОЛОГИЧЕСКИЕ ЭЛЕМЕНТЫ

Пятно (macula). Пятном называют ограниченное на большем или меньшем участке изменение окраски кожи без изменения ее рельефа и консистенции, В зависимости от причины, вызвавшей образование пятен, они разделяются на сосудистые, пигментные и искусственные.

Наиболее часто наблюдаются пятна, имеющие различные оттенки красною цвета (от светло-розового до вишнево-красного) и зависящие от изменений величины просвета кровеносных сосудов кожи.

Если красная окраска зависит от временного расширения сосудов, которое приводит к избыточному притоку крови к соответствующему участку кожи, пятно называется гиперемическим. Такое пятно исчезает при надавливании на него пальцем или стеклом и возникает вновь при прекращении давления. Пятна, возникшие в результате расширения артериальных сосудов, имеют розовый или ярко-красный цвет, а образовавшиеся вследствие венозного застоя — темно-красный, синюшный. Множественные гиперемические пятна небольшой величины (до размера трехкопеечной монеты) называют розеолой (roseola), крупные пятна — эритемой (erythema). Причиной образования гиперемических пятен чаще всего является воспаление. Иногда они возникают в результате рефлекторного расширения сосудов. Такие пятна отличаются эфемерностью. Они существуют на протяжении нескольких десятков минут и исчезают; такова, например, эритема стыдливости, наблюдающаяся чаще всего у

женщин на коже лица, шеи, верхней части груди, возникающая под влиянием эмоциональных факторов.

Иногда образование красных пятен, обычно синюшно-красных, бывает обусловлено стойким паралитическим расширением кожных сосудов (так называемых телеангиэктатические пятна, teleangiectasiae) или новообразованием их, чаще всею врожденным (сосудистые родимые пятна). Они так же, но не всегда полностью исчезают от давления. При слабом надавливании стеклом на эти пятна, а нередко и без надавливания, особенно при рассматривании через лупу, можно отчетливо видеть расширенные сосуды в форме ветвящихся и переплетающихся между собой темно-красных нитевидных полосок.

Возникновение сосудистых пятен может быть вызвано выхождением крови из сосудов в окружающую соединительную ткань в результате разрыва сосудистой ткани (per rexin), либо увеличения ее проницаемости (per diapedesin). Такие пятна носят название геморрагических. Вначале ярко-красные, они постепенно в результате изменения гемоглобина, превращения его в гемосидермин, синеют, затем становятся зеленоватыми, желтыми и, наконец, коричневыми. В отличие от гиперемических пятен геморрагические не исчезают от давления. Небольшие геморрагии (до 1 см в диаметре) называют петехиями (petechiae), более крупные — экхимозами (ecchymoses), полосовидные кровоизлияния — vibices, обширные кровоизлияния — suggillatio. Заболевание или синдром, характеризующийся высыпанием геморрагических пятен (независимо от их величины и формы), называют пурпурой.

Появление пятен на коже может быть вызвано изменением содержания в ней пигмента. При увеличении количества пигмента (гиперпигментация) образуются пятна различных оттенков коричневого цвета. Такие пятна могут быть врожденными (пигментные родимые пятна) или возникают во время жизни (веснушки). При уменьшении количества пигмента (гипопигментация) или полном его исчезновении (депигментация) образуются пятна белого цвета.

Изменение окраски кожи возможно в результате отложения в коже красящих веществ (оранжевые пятна от отложения каротина) или искусственного введения их в кожу (татуировка) — так называемые искусственные пятна. К ним относятся также пятна отрубевидного лишая (паразитарные пятна).

Волдырь (urtica). Это возникающее над уровнем кожи ограниченное плотноватое образование круглой, овальной или неправильной формы, розового или белого цвета, в последнем случае волдырь окружен розовой каемкой. Величина волдырей различна— от чечевицы до ладони и более. Поверхность их ровная, гладкая. Возникновение их всегда связано с ощущением зуда. Особенно характерны для волдырей быстрое, почти мгновенное, возникновение, кратковременное, от десятков минут до нескольких часов, существование и быстрое бесследное исчезновение.

В основе развития волдыря лежит ограниченный отек сосочкового слоя

кожи, образующийся в результате остро возникающего расширения капилляров и увеличения проницаемости их стенок. Резкое нарастание отека может привести к сдавлению сосудов, чем и объясняется возникновение волдырей белого цвета (фарфоровидные волдыри).

Образование волдырей может быть вызвано как экзогенными (укусы насекомых, ожог крапивой), так и эндогенными факторами (см. «Крапивница»), у некоторых людей волдыри могут возникать от незначительного механического раздражения кожи (аутографизм).

Пузырь (bulla). Пузырь представляет собой возвышающееся над поверхностью кожи ограниченное образование, развивающееся в результате скопления жидкости в эпидермисе или под ним. Величина пузырей может варьировать от размеров горошины до куриного яйца и более. Форма их круглая или овальная, поверхность полушаровидная или плоская. В пузыре различают покрышку, основание и полость. Последняя может быть расположена под роговым слоем (субкорнеальный пузырь), в толще шиповатого слоя (интраэпидермальный пузырь) или глубоко между эпителием и дермой (субэпидермальный пузырь). Содержимое пузырей чаще бывает прозрачным, медово-желтым, реже мутноватым или кровянистым. В пузырной жидкости содержится обычно большее или меньшее количество клеточных элементов (лейкоциты, эозинофилы, эпителиальные клетки). При некоторых кожных заболеваниях клеточный состав имеет свои особенности, ввиду чего цитологическое исследование мазков-отпечатков или соскоба со дна пузыря (метод Тцанка) имеет практическое значение для диагностики некоторых дерматозов.

Появлению пузыря чаще всего предшествует образование эритематозного пятна, однако при некоторых кожных заболеваниях пузыри могут возникать и на видимо здоровой коже. Образование пузырей можно наблюдать и на слизистых оболочках. Просуществовав некоторое время, пузыри или подсыхают с образованием корки, или вскрываются, оставляя после себя поверхностный дефект кожи в форме эрозии. Они развиваются лишь при условии предварительного повреждения эпителиальных клеток и нарушения существующей в норме прочной связи между слоями эпителиальных клеток или между эпидермисом и дермой. При образовании пузырей под влиянием внешних повреждающих агентов (термический ожог) развитию полости предшествует некроз эпидермиса. Поступающий в эпидермис серозный экссудат приподнимает его поврежденные слои и образует полость. При пузырных поражениях, вызываемых экзогенным проникновением в кожу микробов (например, стрептококков), повреждающее действие на эпителий оказывает или сам инфекционный агент, или его токсины.

Если возникновение пузырей обусловлено эндогенной причиной, повреждение эпидермиса происходит в результате различных дистрофических процессов. Так, образованию интраэпидермальных пузырей , предшествуют дегенеративные изменения эпидермальных клеток, выражающиеся в нарушении межклеточных связей (акантолиз).

Накапливающийся выпот формирует полость между разделенными слоями эпидермиса. Образованию субэпидермальных пузырей предшествует нарушение структуры базальной мембраны: экссудат, или отечная жидкость, выступая из сосудов, отслаивает весь эпидермис (так называемый эпидермолиз).

После пузырей стойких следов на коже обычно не остается. Лишь по заживлению субэпидермальных пузырей в результате происшедшего частичного повреждения сосочкового слоя дермы могут образоваться поверхностные рубцы.

Пузырек (vesicula). Это содержащее полость небольшое, слегка возвышающееся над уровнем кожи полушаровидное образование круглой формы медово-желтого или слегка мутноватого цвета. Содержимое пузырьков обычно серозное, редко —кровянистое. Величина пузырьков — от просяного зерна до малой горошины. Высыпая обычно в большом числе, они могут сливаться между собой, образуя элементы большей величины, отличающиеся от пузырей многокамерностью. Пузырьки последовательно подсыхают с образованием корочек или вскрываются, оставляя после себя поверхностный дефект эпителия в форме небольшой эрозии. Полость пузырька располагается или под роговым слоем, или в толще шиповатого слоя эпителия. Представляя собой одно из проявлений серозного воспаления кожи, пузырьки, как правило, высыпают на фоне эритематозных пятен.

Пузырьки, так же как и пузыри, не могут образоваться чисто механически в результате разъединения неизмененных клеток эпидермиса поступающим из дермы экссудатом Их возникновению обязательно предшествуют изменения клеток шиповатого слоя. Эти изменения наиболее отчетливо выражены при образовании пузырьков по типу так называемой, балонной дистрофии, наблюдаемой главным образом при заболеваниях вирусной природы (герпесы, ветряная оспа и др.). Образованию пузырька в таких случаях предшествует очаговое изменение клеток шиповатого слоя, которые округляются, увеличиваются в размере и, приобретая вид шаров, отделяются друг от друга. Одновременно в результате амитотического деления образуются многоядерные клетки. Последовательно проникающий в эпидермис серозный экссудат разъединяет измененные клетки и формирует полость, выполненную экссудатом со взвешенными в нем измененными эпидермальными клетками.

Причина столь своеобразного изменения эпидермальных клеток точно не установлена. Вероятно, оно происходит в результате внедрения в клетки вируса (при некоторых заболеваниях обнаружены клеточные включения). Предполагают также, что изменение клеток шиповатого слоя возможно вследствие нейротрофических влияний.

При некоторых заболеваниях образование пузырьков происходит по типу так называемого спонгиоза (межклеточный отек). В этих случаях их появлению предшествует резкое расширение межклеточных канальцев на ограниченных участках эпидермиса. В дальнейшем клетки разъединяются и образуются мелкие полости, сливающиеся между собой и формирующие

полость пузырька, нередко остающуюся многокамерной. Создается впечатление как бы простого механического разрыва эпидермиса проникающим в межклеточные канальцы серозным экссудатом. Однако, как показывают исследования, образованию пузырька и в таких случаях предшествуют предварительные дистрофические изменения.

Гнойничок (pustula). Он представляет собой образование, выполненное гнойным экссудатом, состоящим из большого числа лейкоцитов, альбуминов и глобулинов. Полость гнойничка образуется в эпидермисе в результате гибели (некроза) эпителиальных клеток чаще всего под влиянием действия на них продуктов жизнедеятельности микробов, например стафилококков, являющихся наиболее частой причиной образования гнойничков. Внешне гнойничок — это ограниченное, слегка возвышающееся над уровнем кожи образование полушаровидной формы, зеленоватого или белого цвета, окруженное розовым венчиком. Величина гнойничков колеблется от размеров булавочной головки до горошины. При проколе из полости гнойничка выделяется капля густого гноя. Особенно часто гнойнички образуются вокруг устья волосяных фолликулов. В этих случаях гнойничок бывает пронизан в центре волосом. Иногда пустулы возникают вторично из пузырьков или пузырей, прозрачное содержимое которых становится мутным и принимает зеленоватый цвет. Подобное превращение обусловливается чаще всего вторичной инфекцией пиококками. Скопление гнойного экссудата в глубоких отделах дермы и подкожной клетчатки с образованием большей или меньшей величины ограниченной полости носит название абсцесса.

Узелок (папула, papula). Папулой называют небольшое возвышающееся над уровнем кожи более или менее плотное образование, не содержащее полости. Папулы возникают или в результате скопления в верхних отделах дермы клеточного инфильтрата, или вследствие чрезмерного разрастания тканей кожи (эпидермис, соединительная ткань, гладкие мышцы), или ее добавочных в частности железистых, образований. Наконец, они могут образоваться за счет отложения в коже некоторых продуктов обмена, например холестерина. В тех случаях, когда причиной папулы является образование, в дерме неспецифического воспалительного инфильтрата, они при своем разрешении не оставляют стойких изменений в форме рубца или атрофии; что позволяет отличить их от бугорков (см. далее).

Величина папул колеблется от размеров просяного зерна (milium), имеющего диаметр до 1 мм (милиарные папулы), до размеров монеты (nummus) - нуммулярные папулы. Папулы размером с чечевицу (lenticula) диаметром 3—5 мм называют лентикулярными. Очертания папул то круглые, то полигональные. По форме различают папулы полушаровидные, плоские и остроконечные. Полушаровидные папулы образуются в тех случаях, если патологический процесс локализуется в верхних отделах дермы и в нем не участвует эпителиальный покров; последний в области папулы остается нормальным или истончается (дермальные папулы). Плоская форма папулы

всегда свидетельствует об участии в ее формировании эпидермиса с утолщением последнего за счет разрастания шиповатого слоя и нередко с удлинением межсосочковых эпителиальных отростков (акантоз). Плоские папулы могут образоваться или в результате только разрастания эпидермиса — эпидермальные папулы, или вследствие одновременных изменений, чаще всего воспалительного характера, и в дерме — дермоэпидермальные папулы. Остроконечные папулы наблюдаются, если патологический процесс локализуется вокруг воронки волосяного фолликула (фолликулярные папулы) В центре таких папул обнаруживается волос или роговая пробочка. Цвет папул может быть различен: чаще встречаются папулы различных оттенков красного цвета (воспалительные папулы), иногда— серовато-желтого (эпидермальные папулы) или цвета нормальной кожи.

При ряде заболеваний папулы имеют наклонность к периферическому росту или слиянию между собой. В результате этого образуются значительной величины, слегка возвышающиеся над уровнем нормальной кожи бляшки. Поверхность их может быть ровной, со сглаженным кожным рисунком; иногда, наоборот, рисунок кожи на поверхности бляшек выражен очень резко, кожа при этом имеет вид как бы шагреневой. Подобное состояние принято обозначать как лихенификацию.

В отдельных случаях папулы, разрастаясь периферически, в центральной части рассасываются; это приводит к образованию кольцевидных папул.

Бугорок (tuberculum). Бугорки возникают в результате развития в дерме ограниченных очагов продуктивного воспаления типа инфекционной гранулемы. Они представляют собой небольшие образования, то несколько возвышающиеся над уровнем кожи, то заложенные в уровень с нею, величиной от просяного зерна до горошины. Консистенция их плотная, тестоватая или мягкая; цвет от буровато-красного до застойно-синюшного. В дальнейшем бугорки или распадаются с образованием язвы, или постепенно уплощаются и разрешаются. На их месте остаются стойкие изменения кожи в форме рубца или рубцовой атрофии. Эта особенность, объясняющаяся характером формирующею бугорок воспалительного инфильтрата (инфекционная гранулема), отличает их от узелков, с которыми они в начале своего развития имеют большое сходство. Бугорки, как правило, возникают в большем или меньшем количестве лишь на ограниченных участках кожного покрова, причем или группируются, располагаясь близко друг к другу, или, постепенно сливаясь, образуют сплошной, резко ограниченный инфильтрат. Высыпание бугорков наблюдается при некоторых хронических инфекционных заболеваниях, таких, как туберкулез, сифилис и др.

Узел (nodus). Узел представляет собой крупное, величиной от лесного ореха до куриного яйца и более шаровидное или овоидное, более или менее плотное образование, расположенное в подкожной клетчатке и глубоких слоях дермы. Узлы или возвышаются над уровнем кожи, или определяются в ее толще при пальпации. Они могут быть следствием различных патологических процессов. Нередко узлы возникают в результате развития в

коже воспалительного процесса. Общим для таких воспалительных узлов является то, что кожа над ними окрашена в различные оттенки красного цвета. Узлы, обусловленные острым воспалением, характеризуются нерезкими контурами, пастозной консистенцией и склонностью к сравнительно быстрому разрешению. Узлы, возникающие вследствие хронического воспаления, отличаются плотностью, четкой отграниченностью от окружающих тканей и длительным течением *(в отдельных случаях возможно обызвествление узлов, что придает им чрезмерную плотность)*. Для узлов, являющихся следствием специфического воспаления (инфекционные гранулемы при туберкулезе, сифилисе и др.), характерна, помимо плотности и резкой ограниченности, склонность к распаду с образованием язв *(иногда узлы замещаются соединительной тканью формирующей рубец без предварительного изъязвления)*.

ВТОРИЧНЫЕ МОРФОЛОГИЧЕСКИЕ ЭЛЕМЕНТЫ

Вторичное пятно. Образуется вторичное пятно вследствие гипер- или гипопигментации на месте разрешения некоторых, преимущественно воспалительных, процессов. Вторичные гиперпигментации могут возникать в результате избыточного образования кожного пигмента меланина или отложения в коже кровяного пигмента гемосидерина. Вторичные пятна, причиной образования которых является уменьшение содержания меланина в коже (гипопигментация), носят название лейкодермы.

Чешуйка (squama). В норме постоянное, физиологическое отторжение отживших роговых пластинок происходит незаметно для невооруженного глаза. При многих кожных заболеваниях наблюдается повышенное образование таких пластинок, которые, накапливаясь на поверхности кожи, отделяются в виде заметных для глаза чешуек. Этот процесс называется шелушением. Иногда чешуйки очень мелкие. Такое нежное, мукообразное шелушение принято называть отрубевидным. В других случаях чешуйки имеют вид пластинок разной величины. Данное шелушение называют пластинчатым. При некоторых дерматозах роговой слой отшелушивается очень крупными пластами. Чаще всего шелушение возникает вторично, как следствие другого, первично развившегося патологического процесса. В отдельных случаях оно может быть первичным изменением кожи, например при ихтиозе (рыбья чешуя).

Причиной шелушения является образование неполноценных клеток рогового слоя, которое носит название паракератоза и гистологически выражается в отсутствии в эпидермисе зернистого слоя и наличии в роговых пластинках остатков ядер. Паракератоз развивается только вторично и исключительно на фоне воспалительных изменений кожи.

В ряде случаев чешуйки образуются в результате чрезмерного развития клеток рогового слоя — гиперкератоза *(несмотря на отсутствие гистологических изменений, образование клеток рогового слоя в этих случаях отличается от физиологического и заключается в пока еще не*

изученных биохимических свойствах рогового вещества), при этом они с трудом удаляются с поверхности кожи. Наслоение плотных сухих роговых масс восковидно-желтого или сероватого цвета называют кератозом (например, мозоли).

Эрозия (erosio). Эрозией называется поверхностное нарушение целости эпителиального покрова кожи. Возникают эрозии в результате вскрытия полостных образований (пузыря, пузырька, гнойничка) или нарушения питания эпидермиса, вызванного образованием в дерме клеточного инфильтрата, повреждающего кровеносные и лимфатические сосуды верхних отделов соединительной ткани. Эрозии имеют розовый или красный цвет и влажную, мокнущую поверхность.

Величина и форма эрозий зависят от первичных изменений, которые предшествовали их образованию. Эрозии, образовавшиеся после вскрытия пузырей, имеют значительную величину и правильные круглые или овальные очертания. По краю их можно обнаружить обрывки эпидермиса —остатки покрышки пузыря. Эрозии после вскрывшихся пузырьков представляются небольшими, иногда почти точечными (микроэрозии), и нередко обнаруживаются лишь по отделяющемуся с их поверхности серозному экссудату. В тех случаях, когда мелкие эрозии сливаются, образуется эрозия значительной величины, отличающаяся мелкофестончатыми очертаниями. Эрозии, развившиеся на поверхности папул, имеют несколько приподнятое над уровнем кожи основание. Таким образом морфологические особенности эрозий позволяют установить характер тех первичных патологических изменений, которые вызвали их образование. Представляя собой нарушение целости только эпителиального покрова, эрозии заживают путем эпителизации, не оставляя стойких изменений.

Экскориация (excoriatio). Это повреждение кожи возникает в результате механической травмы, чаще всего расчеса при зудящих заболеваниях. Характеризуется нарушением целости не только эпидермиса, но и сосочкового слоя дермы. Чаще всего имеет линейную форму.

Трещина (fissura, rhagas). Трещина — это надрыв кожи линейной формы, проникающий только через эпидермис или также и через поверхностные слои дермы. Трещины возникают от растяжения кожи при сухости ее рогового слоя, а также при утрате эластичности кожи в результате длительной воспалительной инфильтрации. Образуются они преимущественно в кожных складках. Глубокие трещины очень болезненны и легко кровоточат. Трещина и экскориация (ссадина) могут быть не только вторичными, но и первичными.

Язва (ulcus). Язвой называют глубокий дефект кожи —дермы и подкожной клетчатки, образовавшийся вследствие распада развившегося здесь первичного патологического процесса. Этим язвы отличаются от ран, при которых нарушение целости всегда вызвано травматическим повреждением нормальных тканей. Исключение представляют так называемые трофические язвы, образующиеся в результате первичного

некроза до того видимо здоровых тканей вследствие трофических расстройств.

К образованию язв могут вести: гнойное воспаление кожи, пролиферативное, в частности специфическое, воспаление (инфекционные гранулемы —бугорки, гуммы), злокачественные новообразования. При диагностике язвенных поражений следует прежде всего обращать внимание на края язвы, нередко сохраняющие остатки основного патологического процесса, а также на дно язвы и характер отделяемого, свидетельствующие о том процессе, который привел к разрушению тканей (гнойное расплавление, некроз). Так, отечные, мягкие края при наличии разлитой гиперемии и гнойного отделяемого свидетельствуют о гнойном воспалительном процессе. Резко ограниченный плотный инфильтрат и застойная гиперемия по периферии характерны для язв, образовавшихся вследствие распада инфекционных гранулем. Плотный инфильтрат вокруг язвы без воспалительных явлений заставляет предположить новообразование. Язвы заживают путем образования рубца.

Корка (crusta). Корка образуется от засыхания на коже серозного экссудата, гноя, крови. Наслаиваясь на поверхности кожи, корки могут возвышаться над ее уровнем. Свежие корки рыхлы и легко удаляются более старые ссыхаются и становятся плотными. Корки, образовавшиеся от высыхания серозного экссудата, имеют медово-желтый цвет, гнойного — зеленовато-серый, кровянистого — черновато-бурый. Наблюдаются смешанные, серозно- или гнойно-кровянистые корки. По цвету, величине и форме корок можно определить характер первичных патологических изменений, которые привели к их образованию. Так, медово-желтые корки возникают в результате ссыхания пузырей и пузырьков, гнойные — вследствие ссыхания пустул. Кровянистые корки заставляют предполагать глубокое повреждение тканей кожи.

Рубец (cicatrix). Рубцом называют новообразованную ткань кожи, развившуюся после распада или разрушения ткани. Внешне (по величине и форме) рубец соответствует предшествовавшему поражению кожи. Вначале он окрашен в розовый цвет, но затем становится белым, нередко окружен пигментной каемкой. Значительно реже рубец представляется пигментированным. Поверхность рубца обычно гладкая, ровная, лишенная кожного рисунка, реже неровная, бахромчатая, с перемычками и небольшими карманами. Рубец располагается на одном уровне с окружающей здоровой кожей или ниже ее уровня, нередко будучи спаян с подлежащими тканями (кости, мышцы). Рубцовая ткань по консистенции может быть плотнее здоровой кожи. Такие рубцы нередко возвышаются над ее уровнем —так называемые гипертрофические, или келоидные, рубцы. В других случаях ткань рубца представляется истонченной и при сдавливании ее между пальцами собирается в тонкие складочки наподобие папиросной бумаги. Такие рубцы называются атрофическими.

Изменения кожи, похожие как клинически, так и гистологически на а трофические рубцы, но развивающиеся без предшествующего

изъязвления после некоторых хронических воспалительных процессов, носят название рубцовой атрофии.

Вегетации (vegetationes). Вегетации имеют вид ворсинчатых разрастаний, придающих пораженному участку неровный бугристый вид, и напоминают петушиные гребешки. Поверхность вегетации покрыта утолщенным роговым слоем или, наоборот, лишена его — эрозирована. В первом случае вегетации представляются сухими, жесткими, окрашенными в пепельно-серый цвет. Эрозированные вегетации сочные, мягкие, окрашены в красный цвет, отделяют с поверхности серозную или серозно-гнойную жидкость и легко кровоточат. Вегетации представляют собой разрастания сосочков кожи, иногда древовидные, обычно сопровождающиеся утолщением шиповатого слоя эпидермиса, в частности межсосочковых эпидермальных отростков. Они образуются или первично, или вторично —на поверхности папул, эрозий, воспалительных инфильтратов.

Лихенификация (lichenificatio). Лихенификацией (лихенизацией) принято называть изменения кожи, характеризующиеся резкой выраженностью кожного рисунка, придающей коже вид шагреневой. Кожа на пораженных участках уплотнена и сухая, нередко покрыта мелкими отрубевидными чешуйками. Цвет ее на пораженных участках то розовый, то синюшно-красный, то пестрый. Лихенификация может развиваться или первично под влиянием длительного раздражения кожи при расчесах, или вторично на фоне различных воспалительных инфильтратов. Явления лихенификации объясняются развитием акантоза, т. е. гипертрофии шиповатого слоя эпидермиса со значительным увеличением межсосочковых эпителиальных отростков, которые глубоко внедряются в дерму, а также одновременным удлинением сосочков в сочетании с хронической воспалительной инфильтрацией верхних отделов дермы.

Исследуя при осмотре больного морфологические элементы, нужно обращать внимание на их распространенность, локализацию, нередко типичную для отдельных клинических форм кожных заболеваний, а также на взаимное соотношение элементов (сыпь рассеянная, диссеминированная, или сгруппированная, склонная к слиянию).

Большое значение имеет пальпация отдельных элементов, при которой определяются их консистенция; то более плотная, то более мягкая по сравнению с окружающей здоровой кожей, а также глубина их залегания.

Уточнению природы морфологических элементов нередко помогает диаскопия —надавливание на пораженную поверхность кожи часовым стеклом или стеклянным шпателем. Диаскопия позволяет отличить эритематозную окраску от геморрагической, выявить стойкое расширение сосудов (телеангиэктазии), определить устранением розового воспалительного фона своеобразную коричневую окраску (симптом яблочного желе), свойственную волчаночным бугоркам, обусловленную наличием в воспалительном инфильтрате большого количества эпителиоидных клеток.

При диагностике шелушащихся поражений кожи рекомендуется

прибегать к методу послойного поскабливания (скальпелем). Этот метод позволяет уточнить характер шелушения (более рыхлое при паракератозе, с трудом удаляемое при гиперкератозе), а также выявить изменения эпидермиса, не видимые при простом осмотре (наличие скрытых пузырьков в толще эпидермиса).

Метод поскабливания дает возможность выявить повышенную ломкость капилляров сосочкового слоя кожи в очаге поражения, что выражается в появлении точечных или разлитых кровоизлияний.

Для уточнения диагноза инфекционных заболеваний нередко приходится прибегать к бактериоскопическому и бактериологическому (посевы) исследованиям патологического материала, взятого с пораженных участков кожи (чешуек, волос, покрышек либо содержимого пузырей или пузырьков, отделяемого с поверхности эрозий или язв). Особое значение подобного рода исследования имеют при диагностике грибковых поражений кожи, при которых микроскопическое исследование волос и чешуек и посев их на питательные среды позволяют быстро установить этиологический диагноз, а также при диагностике венерических болезней, при которых в отделяемом с поверхности эрозий и язв можно обнаружить возбудителей соответствующих заболеваний. В редких случаях с той же целью приходится прибегать к прививке патологического материала животным (например, прививка пораженной ткани морским свинкам для уточнения диагноза туберкулеза и др.).

В тех случаях, когда диагноз не может быть точно установлен клинически, производят биопсию и гистологическое исследование пораженных тканей.

Наконец, для уточнения диагноза некоторых форм кожных заболеваний изучение морфологических изменений должно быть дополнено определением функционального состояния кожного покрова. В ряде случаев имеет значение определение функционального состояния (возбудимости) сосудисто-нервного аппарата кожи, осуществляемое путем исследования дермографизма, позволяющего судить о характере местных сосудистых реакций. Для одних заболеваний характерен белый, для других — розовый дермографизм. Дермографизм определяется нанесением на кожу штрихов пальцем или тупой палочкой, а точнее при помощи особого аппарата дермографа (дозированное давление).

Для уточнения диагноза при аллергических заболеваниях кожи, а также для подтверждения диагноза некоторых инфекционных заболеваний (туберкулез и др.) широко пользуются кожными пробами. Такие пробы позволяют выявить повышенную чувствительность кожи к определенным аллергенам (различные химические вещества, продукты питания, бактериальные аллергены и т. п.).

Различают аппликационные (накожные) пробы (тесты), тесты уколом и скарификационные, при которых повреждается эпидермис, и интрадермальные (внутрикожные) тесты.

Наибольшее практическое значение имеют аппликационные пробы.

Эти пробы проводят компрессным (лоскутным) методом: предполагаемый аллерген в минимальном количестве и концентрации наносят на кожу в виде компресса. На сгибательную поверхность предплечья или плеча накладывают сложенный в несколько слоев кусочек марли размером 2Х2 см, смоченной водным раствором или взвесью соответствующего аллергена в воде. Марлю покрывают тонкой клеенкой несколько больших размеров, укрепляют на коже липким пластырем и прибинтовывают. Результаты оценивают через 24 ч, иногда через 48 ч. Можно пользоваться и капельным методом: по одной капле раствора испытуемого вещества в этиловом спирте в разных концентрациях наносят на непораженную кожу живота. Спирт испаряется, а нанесенное вещество остается на коже. Реакция учитывается через 24—48ч. Как при первом, так и при втором методе положительная реакция у разных больных имеет разную степень выраженности и характеризуется или покраснением кожи (эритема), или краснотой и отеком, или образованием пузырьков и пузырей. Более чувствительный скарификационно-компрессный метод (компрессная проба на участке кожи, лишенном рогового слоя). Помимо компрессного и капельного методов, применяются так называемые камерные и пленочные методы.

ПРИНЦИПЫ ТЕРАПИИ ЗАБОЛЕВАНИЙ КОЖИ

При лечении больных следует исходить из основного положения что любое поражение кожи не является только местным патологическим процессом, а всегда в большей или меньшей степени обусловлено общими изменениями в организме, а также в отдельных его органах или системах.

Поэтому при лечении большинства больных нельзя ограничиваться только местной (наружной) терапией пораженных участков кожи, а необходимо назначать также общее лечение. Последнее может быть направлено на устранение или непосредственной причины кожного поражения, или патогенетических и предрасполагающих к заболеванию факторов. Надо иметь в виду, что применяемое при заболеваниях кожи наружное медикаментозное лечение во многих случаях отнюдь не является исключительно местным, так как оно оказывает и общее действие на организм больного.

ОБЩАЯ ТЕРАПИЯ

Для общего лечения кожных больных приходится пользоваться почти всем арсеналом лекарственных средств и методов, применяемых в терапии внутренних болезней. Приводим некоторые средства и методы общей терапии, наиболее широко применяемые при различных кожных болезнях.

Средства воздействия на нервную систему. Широко используются

различные седативные средства, препараты брома (бромид натрия, бромкамфора), валерианы и т. д., а также нейроплегические средства, так называемые транквилизаторы (аминазин, триоксазин, мепротан и др.). Показанием к их назначению является состояние повышенной возбудимости, чаще у больных, страдающих выраженными субъективными расстройствами, зудом.

При тех же показаниях в отдельных случаях полезна терапия сном, она проводится методом нормализации и удлинения физиологического сна и состоит в назначении снотворных средств и в условнорефлекторном воздействии путем создания соответствующей обстановки (полная тишина, мигающий синий цвет и т.д.). Рекомендуется гипнотический сон, а также электросон.

Широко применяются соли кальция (хлорид, глюконат, лактат и др.), оказывающие влияние на вегетативную (симпатическую) нервную систему. Одна из особенностей препаратов кальция —действие их, нормализующее проницаемость, «уплотняющее» стенки кровеносных и лимфатических капилляров. Поэтому они показаны в качестве средств симптоматической терапии при лечении различных островоспалительных заболеваний кожи.

Препараты кальция применяются per os и в виде внутривенных инъекций (10% водный раствор хлорида кальция или глюконата). При внутривенном введении эти препараты оказывают рефлекторное стимулирующее действие на центральную нервную систему. Это действие, по-видимому, в результате раздражения ангиорецепторов и выражается, в частности, в нормализующем влиянии на измененную реактивность организма. Поэтому препараты кальция показаны при различных аллергических заболеваниях кожи (неспецифическая десенсибилирующая терапия).

По тем же показаниям применяются в форме внутривенных инъекций 30% водный раствор тиосульфата натрия, оказывающий также антитоксическое действие.

Антигистаминные средства. В патогенезе некоторых кожных заболеваний, преимущественно аллергических, играют большую роль гистамины и вещества гистаминоподобного действия. Основными проявлениями гистаминной реакции являются эритема и отек, обусловленные расширением сосудов и повышением их проницаемости, а также появление резкого зуда. Эти симптомы снимаются антигистаминными препаратами, к которым относятся димедрол, назначаемый 2—3 раза в день по 0,025— 0,05 г в таблетках или по 1 мл 1% раствора внутримышечно; дипразин (пипольфен) —по 0,025 г в таблетках (после еды) или по 1 мл 2,5% раствора внутримышечно; супрастин — по 0,025 г в таблетках (во время еды) или по 1 мл 2% раствора внутримышечно; диазолин —по 0,05—0,1 г в драже (после еды). При наружном применении димедрол оказывает анестезирующее действие, поэтому его назначают в качестве местного противозудного средства.

При ряде аллергических заболеваний, сопровождающихся снижением

гистаминопексии, т. е. способности сыворотки крови связывать гистамин, эффективен гистаглобулин (гистаглобин). Его вводят подкожно по 1—3 мл с интервалом в 3—4 дня, на курс 4—10 инъекций.

Стимулирующая терапия. Сущность ее заключается в повышении физиологических функций органов и систем, активировании защитных механизмов организма (повышение титра иммунных тел, фагоцитарного индекса). Из разнообразных методов неспецифической стимуляции широкое применение имеет аутогемотерапия Кровь, взятую стерильным шприцом из локтевой вены больного, вводят в толщу ягодичных мышц. Инъекции повторяют с промежутками в 1—2 дня в дозах от 3—5 до 10—15 мл. В отдельных случаях применяются гемотрансфузии (по 100-250 мл.).

К методам стимулирующей терапии относится и лихорадочная (пирогенная) терапия, осуществляемая путем введения пирогенных веществ, в частности пирогенала или продигиозана (микробные липополисахариды). Пирогенал вводят внутримышечно с постепенным повышением дозы от 25 до 1000 МПД через 2-3 дня.

Методом неспецифической стимуляции является лечение биогенными стимуляторами (инъекции экстракта алоэ, экстракта плаценты), а также гамма-глобулином.

Витамины играют значительную роль в терапии больных. Они абсолютно показаны при тех кожных поражениях, которые развиваются в результате недостатка в организме соответствующих витаминов (авитаминозы и гиповитаминозы). Многие из них в силу присущих им фармакологических свойств с успехом применяются и при нормальном балансе витаминов.

Терапевтическое значение витамина С (аскорбиновая кислота) заключается в его способности повышать сопротивляемость организма инфекциям, регулировать окислительно-восстановительные процессы, оказывать детоксицирующее и десенсибилизирующее действие. Кроме, того, витамин С улучшает функцию кроветворения, повышает свертываемость крови, влияет на состояние межуточного вещества соединительной ткани, а также задерживает образование кожного пигмента меланина. Показаниями к его применению являются: инфекционные, токсические и аллергические заболевания кожи и поражения кожи, характеризующиеся геморрагическими явлениями и повышенным образованием пигмента.

Аскорбиновую кислоту назначают внутрь по 0,1—0,3 г 3 раза в день или в форме концентрата витамина С, настоя из плодов шиповника или хвойных игл и пищи, богатой этим витамином (свежие овощи, ягоды, фрукты); внутримышечно и внутривенно по 1—2 мл 5% раствора аскорбиновой кислоты ежедневно или через день.

Витамины группы Р нормализуют проницаемость стенок кровеносных сосудов и предупреждают их ломкость. Ввиду этого препараты витамина Р применяются при лечении тех больных, у которых развитие дерматоза патогенетически связано с повышением проницаемости и ломкости сосудов (геморрагический синдром). Назначают рутин внутрь по 0,02—0,05 г 3 раза в

день.

Из витаминов группы В широкое применение нашли витамины В1 и РР. Витамин В1 (тиамин) —противоневритический витамин, оказывает обезболивающее действие и уменьшает зуд. Обладает способностью снижать воспалительную реакцию кожи. Назначают внутрь по 0,01—0,02 г 2- 3 раза в день или внутримышечно по 0,5—1,0 мл 5—6% водного раствора.

Витамин РР (никотиновая кислота), помимо специфического этиотропного лечебного действия при пеллагроидных состояниях, оказывает разнообразное фармакологическое действие. В дерматологической практике наиболее важным являются сосудорасширяющий и противозудный эффекты никотиновой кислоты. В связи с этим она применяется при кожных заболеваниях, характеризующихся спастическим состоянием артериальных сосудов, и зудящих дерматозах. Назначают витамин РР внутрь по 0,05— 0,1 г 2—3 раза в день после еды (прием натощак нередко вызывает чрезмерную общую сосудистую реакцию) или внутривенно по 2—5 мл 1% раствора.

Другие витамины комплекса В, в частости витамин В2 (рибофлавин), В6 (пиридоксин), В12 (цианокобаламин), В5 (пантотенат кальция), фолиевая кислота, В15 (пангамат кальция) применяются в дерматологической практике лишь по частным показаниям.

Витамин А (ретинол) оказывает нормализирующее действие на состояние эпидермиса, в частности регулирует образование клеток рогового слоя. Он показан при кожных поражениях, характеризующихся гиперкератозом. Витамин А назначают внутрь в форме концентрата из расчета 50000—100000 МЕ в сутки. Суточная доза делится на две разовые. Лечение проводится в течение 2—3 мес. Целесообразно также (особенно детям) назначать рыбий жир.

Антибиотики. При кожных заболеваниях инфекционной этиологии широко применяются антибиотики, в частности группы пенициллина. Вводят антибиотики внутримышечно в изотоническом растворе хлорида натрия по 50000—100000 ЕД через каждые 3 ч или в форме дюрантных препаратов — экмоновоциллина (2 раза в сутки по 150000—300000 ЕД), а также бициллина-1, 3, 5 по 1200000 ЕД 1 раз *в* 5—7 дней. Рекомендуется введение пенициллина с аутокровью по следующей методике: 150000—200000 ЕД бензилпенициллина растворяют в 1 мл изотонического раствора хлорида натрия; раствор набирают в шприц, где смешивают с 2—3 мл крови, взятой из локтевой вены больного; вводят внутримышечно с интервалами 10—12 ч. При резистентности микрофлоры к биосинтетическим пенициллинам эффективны их полусинтетические препараты: оксациллин, метициллин, ампициллин и др., а также препараты группы цефалоспоринов. Широкое применение находят антибиотики других групп: хлортетрациклин и тетрациклин назначают внутрь по 200 000 ЕД на прием, от 600000 до 1000000 ЕД в сутки, эритромицин - по 100000-250000 ЕД на прием, до 1000000 - 1500000 ЕД в сутки; олеандомицин и олететрин — по 250000 ЕД 4—6 раз в сутки. Другие антибиотики применяются реже (см. отдельные нозологические формы). При лечении заболеваний, вызванных

растительными микроорганизмами (грибами) применяются нистатин (по 250000-500000 ЕД на прием, 1500000-3000000 ЕД в сутки), гризеофульвин (по 0,125 г 4—8 раз в день), леворин и др.

Гормонотерапия. Гормональными препаратами пользуются или как средством для проведения заместительной терапии, когда непосредственной причиной или предрасполагающим фактором развития кожного поражения является гипофункция той или иной железы внутренней секреции, или как средством, обладающим специфическими фармакодинамическими свойствами.

С последней целью применяются: адреналин — гормон мозгового вещества надпочечников, повышает тонус симпатической нервной системы и оказывает сосудосуживающее действие; тиреоидин — гормон щитовидной железы, повышает обменные процессы (белковый, жировой, водный); паратиреоидин — гормон паращитовидных желез, регулирует кальциевый и фосфорный обмен в организме и оказывает десенсибилизирующее действие при некоторых аллергических заболеваниях; гормоны мужских и женских половых желез и др.

За последние годы в терапии некоторых особо тяжелых кожных заболеваний находят широкое применение гормоны коры надпочечников, так называемые кортикостероиды — гидрокортизон и кортизон и их синтетические аналоги: преднизолон, триамцинолон (полькортолон), дексаметазон (дексазон), обладающие большей активностью и оказывающие меньшее побочное действие. Эти гормональные препараты относятся к группе глюкокортикоидов. Они обладают разносторонними свойствами. Особенно важное практическое значение, на котором основано их терапевтическое применение, имеет противовоспалительное, противоаллергическое и иммунодепрессивное действие их. Используемые как симптоматические средства, эти препараты позволяют при ряде тяжелых заболеваний быстро улучшать общее состояние больного. Однако в. большинстве случаев оказываемый ими терапевтический эффект является временным, и с прекращением введения препаратов состояние больного вновь ухудшается. Поэтому добившись стабилизации болезненного процесса, приходится длительное время назначать небольшие, так называемые поддерживающие, дозы.

Глюкокортикоиды влияют на углеводный, белковый, водно-солевой и отчасти жировой обмен. Они способствуют накоплению углеводов в печени, повышают содержание сахара в крови, увеличивают выделение азота с мочой. Под их влиянием изменяется картина белой крови, развивается эозинопения, лимфопения и нейтрофилез. При длительном применении отмечается повышение свертываемости крови и протромбинового индекса. Иногда развивается эйфория.

При длительном применении препаратов в больших дозах наряду с положительным терапевтическим эффектом наблюдается отрицательное действие, выражающееся в возникновении ряда осложнений. Наиболее частыми из них являются:

1) уменьшение выделения воды и ионов натрия и хлора, что ведет к образованию отеков и увеличению выделения калия. В связи с этим рекомендуется во время лечения кортикостероидами назначать диету с низким содержанием поваренной соли и вводить соли калия (Sol. kalii chloridi 10% по столовой ложке 3 раза в день либо ацетат, оротат калия, панангин);

2) повышение содержания сахара в крови и появление его в моче (диабетогенное действие); 3) развитие синдрома Иценко —Кушинга, характеризующееся увеличением массы тела и избыточным содержанием жира на лице (лунообразное лицо), над ключицами, на верхней части спины,

4) гипертензия,

5) повышение протромбинового индекса, что может привести к тромбозу сосудов, в частности головного мозга,

6) развитие пептических язв желудка и двенадцатиперстной кишки, прободение их и желудочные кровотечения;

7) остеопороз.

Следовательно, лечение кортикостероидами надо проводить с осторожностью, тщательно наблюдая за больными, проводя соответствующие исследования и назначая корригирующую терапию.

Следует также иметь в виду, что кортикостероиды, угнетая выработку антител (на этом основано их антиаллергическое действие), а также снижая фагоцитарную активность лейкоцитов и продукцию глобулинов, понижают сопротивляемость организма инфекции и при длительном применении могут вызвать активизацию латентных инфекций или возникновение новых, нередко протекающих с маловыраженной к типической симптоматикой. Особенно настороженным надо быть при назначении кортикостероидов больным с туберкулезной инфекцией.

Наконец, необходимо помнить о том, что длительное лечение кортикостероидами может привести к угнетению функции коры надпочечников. Это состояние является временным и обратимым, но восстановление функции происходит медленно. Поэтому лечение кортикостероидами не следует прекращать быстро, обрывая его на больших дозах, надо снижать их постепенно.

Средняя суточная доза преднизолона 20—30 мг, однако при некоторых тяжелых кожных заболеваниях лечение начинают с более высоких, «ударных», доз —60—80 мг. По мере затихания процесса дозу постепенно снижают до минимальной поддерживающей, индивидуальной для каждого больного (5—10 мг).

При назначении кортикостероидов и вычислении необходимой дозы следует учитывать следующие сравнительные показатели их фармакологической активности: одна таблетка кортизона (25 мг) по активности соответствует одной таблетке преднизолона (5 мг), одной таблетке триамцинолона (4 мг) и одной таблетке дексаметазона (0,5 мг).

Противопоказаниями к применению кортикостероидов являются: гипертоническая болезнь, диабет, язва желудка и двенадцатиперстной кишки, болезнь Иценко — Кушинга, нервно-психические заболевания органического

и функционального характера, тромбоэмболическая болезнь.

Помимо общего действия, кортикостероиды оказывают противовоспалительное и противозудное действие и при местном их применении. Поэтому они широко (особенно фторированные производные) используются для наружного лечения ряда воспалительных заболеваний кожи в виде мазей и кремов.

Диетотерапия. Возникновение ряда заболеваний кожи может быть связано с нарушением обмена веществ, заболеваниями пищеварительных органов, пищевыми интоксикациями, а иногда и с повышенной чувствительностью к отдельным пищевым веществам. В таких случаях нередко применяется диетотерапия. Диета назначается по индивидуальным показаниям в зависимости от характера заболевания пищеварительных органов или нарушений обмена, а иногда и при отсутствии патологических изменений обмена или пищеварительных органов Так, при, аллергических заболеваниях рекомендуется диета с ограничением углеводов, оказывающая десенсибилизирующее действие. При острых воспалительных процессах, особенно экссудативных, эффективна бессолевая диета. При заболеваниях, сопровождающихся зудом, больным запрещается употребление в пищу консервов, копченостей, мясных бульонов, жареного мяса и других блюд, богатых экстрактивными веществами, а также пряностей, шоколада, крепкого кофе, чая, алкогольных напитков. Больным, склонным к полноте, для повышения обменных процессов при хронически протекающих у них воспалительных поражениях кожи назначают разгрузочные дни (1—2 раза в неделю) При подозрении на то, что кожное поражение является проявлением пищевой аллергии, применяется так называемая исключающая диета, при которой последовательно исключают из пищевого рациона отдельные продукты; это нередко позволяет установить аллерген и, устранив его, излечить больного.

НАРУЖНАЯ ТЕРАПИЯ

Наружное лечение больных с дерматозами преследует различные цели. В одних случаях оно может быть направлено на устранение непосредственной причины заболевания (например, назначение дезинфицирующих средств при поверхностных инфекционных и паразитарных поражениях кожи), в других —на защиту пораженных участков кожи от внешних раздражающих влияний. Чаще всего применяется симптоматическая наружная терапия, направленная на устранение и разрешение развившихся в коже патологических изменений или сопутствующих им субъективных расстройств. Применяя наружную терапию, следует учитывать, что как нормальная, так и патологически измененная кожа обладает слабой резорбционной способностью. Между тем при лечении многих заболеваний кожи оказывается необходимым создать условия для проникновения лекарственных веществ в глубокие слои кожи Поэтому применяются особые лекарственные формы, позволяющие, с одной

стороны, использовать фармакологические средства в различных концентрациях, с другой — регулировать глубину проникновения их в кожу.

Таким образом, для получения положительного результата от наружной терапии необходимо правильно выбрать не только фармакологическое средство и его концентрацию, но и лекарственную форму его применения.

Наиболее часто употребляются следующие формы наружного применения лекарственных средств: раствор (водный и спиртовой), пудра, взбалтываемая взвесь, паста, мазь, пластырь и лак.

Растворы. Часто лекарственные вещества, преимущественно противовоспалительные, вяжущие и дезинфицирующие, применяются в форме водных или спиртовых растворов.

Действие лекарственных веществ в виде водных растворов во многом зависит от способа их применения. Чаще всего они употребляются в виде примочки, влажновысыхающей повязки и согревающего компресса. При назначении примочек на пораженный участок кожи накладывают сложенный в 4—5 слоев кусок марли или другой мягкой ткани, смоченной в охлажденном растворе. По мере согревания ее через каждые 10—15 мин вновь смачивают. Такая процедура продолжается 1—1,5 ч, после чего делают перерыв на 1—2 ч. Вследствие испарения воды примочки резко охлаждают кожу и вызывают сужение кровеносных сосудов. Учитывая это, их назначают при островоспалительных поражениях кожи, характеризующихся активной гиперемией, отеком, мокнутием.

Влажновысыхающая повязка применяется следующим образом: сложенную в 4—5 слоев марлю, смоченную в соответствующем растворе, накладывают на пораженный участок кожи, покрывают тонким слоем гигроскопической ваты и прибинтовывают. Повязку меняют по мере ее высыхания, обычно через 3-4 ч. Медленно испаряющаяся жидкость охлаждает кожу и тем самым, как и примочка, только менее активно, способствует стиханию симптомов острого воспаления. Влажновысыхающие повязки показаны при лечении подострых воспалительных процессов, сопровождающихся мокнутием.

Согревающие компрессы действуют на кожу влажным теплом и применяются главным образом при лечении хронических воспалительных процессов. Вызывая активную гиперемию, они повышают обменные процессы на пораженном участке кожи и способствуют разрешению воспалительного инфильтрата.

Спиртовые растворы преимущественно дезинфицирующих (например, анилиновые красители) и противозудных средств применяются в форме смазываний и обтираний. Растворы готовят на 70% спирте. Следует иметь в виду, что спирт сам по себе оказывает на кожу дезинфицирующее, противозудное, обезжиривающее и высушивающее действие.

Пудра. В форме пудр (присыпок) используются минеральные или растительные порошкообразные вещества, химически нейтральные.

Из минеральных веществ в состав пудр вводят чаще всего тальк —

силикат магния (Talcum) и окись цинка (Zinci oxydum), из растительных — крахмал, чаще всего пшеничный (Amylum tritici). Нередко применяются сочетания из нескольких порошков.

Нанесенная на кожу пудра благодаря своей гигроскопичности высушивает и обезжиривает ее; кроме того, усиливая теплоотдачу, охлаждает кожу и вызывает сужение поверхностных сосудов ее. Учитывая эти свойства, пудрами пользуются для лечения острых воспалительных процессов кожи, выражающихся в активной гиперемии, отеке и ощущении жара и зуда. При островоспалительных процессах, сопровождающихся мокнутием, применение пудры противопоказано; так как, смешиваясь с экссудатом, она образует корки, раздражающие кожу и усиливающие воспалительный процесс. Назначают пудру для высушивания кожи при повышенном сало- и потоотделении. При повышенной потливости, особенно в кожных складках, не следует употреблять крахмал, так как, подвергаясь брожению, он образует клейкую массу, вызывающую раздражение кожи.

Взбалтываемые взвеси. Отрицательной стороной применения пудр является то, что они быстро осыпаются с поверхности кожи. Значительно удобнее пользоваться взбалтываемыми взвесями — «болтушками», которые состоят из тех же порошков, взвешенных в воде с глицерином. После испарения воды порошки остаются на коже тонким равномерным слоем и благодаря глицерину удерживаются на протяжении многих часов. Действие взбалтываемых взвесей и показания к их применению те же, что и для пудр.

Rp.: Zinci oxydi
Talci aa 20,0
Glycerini 20,0 ml
Aq. destillatae 40,0 ml
M.D.S. Наружное Перед употреблением взбалтывать.

Паста. Паста представляет собой смесь жировых или жироподобных веществ с индифферентными порошками (окись цинка, тальк, крахмал и др.) в равных весовых частях. Официнальная цинковая паста (Pasta Zinci) имеет следующую пропись: Zinci oxydi, Amyli tritici aa 10,0, Vaselini 20,0.

Уменьшая количество порошков, можно изготовлять мягкие пасты. Обладая, благодаря наличию порошков гигроскопичностью, пасты высушивают кожу, понижают ее температуру и вызывают сужение сосудов, Наличие жировых веществ в пасте придает ей свойство смягчать роговой слой и делать его более проницаемым для лекарственных веществ, однако в значительно меньшей степени, чем мази. Вследствие этого фармакологические вещества, применяемые в пасте, оказывают лишь поверхностное действие. Пасты показаны для лечения главным образом подострых воспалительных процессов кожи, не сопровождающихся мокнутием.

Благодаря густой консистенции пасты хорошо удерживаются на коже, особенно если поверх пасты просыпается индифферентная пудра (например,

тальк), и защищают пораженные участки кожи от внешних раздражающих воздействий. Реже поверх пасты накладывают повязку. Пасты не следует назначать на участки кожи, густо покрытые волосами.

Наложенную на кожу пасту удаляют ватой, смоченной растительным маслом.

Мазь. Мазь представляет собой соединение действующего лекарственного вещества с жировой основой. В качестве основы используются животные жиры, жироподобные вещества, а также сложные смеси из плотных жировых веществ (воск, спермацет) и растительных масел. Жировые и жироподобные вещества должны быть химически нейтральными, чтобы не вызывать раздражения кожи, и обладать мягкой, эластичной консистенцией, которая не изменялась бы под влиянием температуры тела. При этих условиях мазь равномерно распределяется на поверхности кожи, образуя нежный защитный покров. Из животных жиров применяется ланолин (Lanolinum) — жировое вещество, добываемое из овечьей шерсти. Обладая густой консистенцией, ланолин в качестве мазевой основы используется в смеси с вазелином или растительными маслами. Ланолин не прогоркает и даже при длительном хранении остается химически нейтральным. Особенностью ланолина является его способность смешиваться с водой с образованием эмульсионной массы, чем, в частности, пользуются для приготовления охлаждающих мазей (кольдкремы).

Особенно часто для приготовления мазей применяется вазелин (Vaselinum) — жироподобное вещество (углеводород), получаемое при перегонке нефти. В медицинской практике используются лишь очищенные сорта вазелина, не содержащие нефтяных примесей.

Физические свойства мазевой основы таковы, что, будучи нанесенной на кожу, она препятствует испарению с поверхности кожи воды, уменьшает теплоотдачу и, согревая кожу, вызывает расширение сосудов. Накапливающаяся под слоем мази влага мацерирует роговой слой эпидермиса и делает его более проницаемым для фармакологических средств, входящих в состав мази. Кроме того, мазевая основа размягчает корки и чешуйки и способствует их механическому удалению с поверхности пораженных участков кожи.

Учитывая эти физические свойства, применять мази следует главным образом при хронических воспалительных процессах с явлениями застойной гиперемии и инфильтрации. При большинстве острых, особенно экссудативных, воспалительных поражений кожи мази противопоказаны. Мазь можно назначить на короткий срок, например для размягчения и удаления корочек или оказания дезинфицирующего действия при некоторых инфекционных поражениях кожи.

В настоящее время все более широкое применение находят мазевые основы из новых синтетических препаратов, которые лучше перечисленных выше проникают в кожу и легче освобождаются от включенных в них фармакологических веществ. К ним относятся полимеры этиленоксидов, производные целлюлозы, эстеры сорбитана и высших жирных кислот и др.

Эти синтетические мазевые основы не окисляются и не разлагаются, хорошо переносятся, легко удаляются с поверхности кожи. Благодаря высокой фармакологической активности и отмеченным физическим свойствам они могут назначаться при подострых воспалительных состояниях кожи.

Мази применяются в форме мазевых повязок, смазываний кожи, иногда втираний.

Пластырь. Пластырь представляет собой густую липкую массу, изготовленную путем сплавления в тех или иных вариантах жиров, окиси свинца, канифоли, воска, смол, каучука и других веществ. Намазанная тонким слоем на какую-нибудь ткань и слегка размягченная подогреванием пластырная масса прилипает к коже и плотно на ней удерживается. Индифферентным пластырем (липкий пластырь — Emplastrum adhaesivum) широко пользуются для фиксации на коже небольших повязок. Включая в пластырную массу фармакологические средства, изготовляют лечебные пластыри (например, салициловый, эпилиновый и др.).

Лак. Это жидкость, быстро высыхающая на поверхности кожи с образованием тонкой пленки. В качестве лака чаще всего применяется коллодий (раствор пироксилина в смеси спирта и эфира), в который вводят различные фармакологические вещества. Физическое действие лака аналогично действию пластыря. Он также способствует глубокому проникновению лекарственных веществ в кожу. Применение пластыря и лака показано при необходимости воздействовать на ограниченные пораженные участки кожи сильно действующими фармакологическими средствами.

Применяемые для наружного лечения заболеваний кожи фармакологические средства по характеру оказываемого ими действия принято объединять в следующие группы: 1) противовоспалительные; 2) разрешающие; 3) кератолитические; 4) противозудные; 5) прижигающие; 6) дезинфицирующие, 7) противопаразитарные; 8) фунгицидные. Такое деление является до некоторой степени условным. Во-первых, многие из фармакологических средств оказывают разностороннее действие и могут быть отнесены к нескольким группам; во-вторых, нередко одно и то же лекарственное средство в различных концентрациях оказывает совершенно разное действие. Так, например, деготь —типичное разрешающее средство — является в то же время средством противопаразитарным и фунгицидным, а отчасти и противозудным; резорцин в слабой (1—2%) концентрации оказывает противовоспалительное, вяжущее действие, а в более сильной (5—10% и выше) является средством кератолитическим.

Противовоспалительные средства. К противовоспалительным препаратам, применяемым при лечении острых и подострых воспалительных процессов, относятся прежде всего вяжущие средства. Вяжущими называются вещества, которые при взаимодействии с белками осаждают их с образованием плотных альбуминатов. Наложенные на воспаленную кожу, они свертывают белок экссудата и образуют пленку, которая защищает кожу, в частности нервные окончания, от внешних раздражений. В результате понижается чувствительность кожи, и вследствие ослабления местных

рефлексов наступает сужение сосудов. Вяжущие вещества подразделяются на неорганические и органические: ацетат свинца применяется в виде 2% водного раствора (свинцовая вода — Aq.plumbi); жидкость Бурова (Liquor Burovi)—8% раствор ацетата алюминия; 1—2% раствор резорцина (Resorcinum); жидкость Алибура (Zinci sulfatis 4,0, Cupri sulfatis 1,0, Aq. destillatae-1000,0 ml); 0,25% раствор нитрата серебра —ляпис (Argentum nitricum); 1% раствор танина (Tanninum) и др. Все растворы используются в качестве примочек или влажновысыхающих повязок. Широко применяется в последние годы также димексид (диметилсульфоксид, ДМСО) в виде наружных водных растворов 30—50 и 90%.

К противовоспалительным средствам относятся также нафталан и ихтиол. Нафталан (Naphthalanum) — продукт обработки нафталановой нефти, добываемой в Азербайджане, вещество жироподобной консистенции, бурого цвета, без запаха. Обладает противовоспалительным и дезинфицирующим свойствами, не раздражают кожу, в форме паст и мазей различное концентрации способствует регенерации эпителия. Может быть использован и в качестве основы для изготовления мазей и паст.

Ихтиол (Ichthyolym) добывают из сланцев, богатых окаменелыми остатками ископаемых рыб; содержит органические и неорганические соединения серы. Растворяется в воде. В слабых концентрациях (1—5%) оказывает противовоспалительное действие и применяется для лечения подострых воспалительных процессов в форме пасты, болтушки.

Противовоспалительным свойством обладают также кортикостероидные мази и кремы: гидрокортизоновая мазь, оксизон, фторокорт, дексаме-тазоновая мазь, лоринден, флуцинар и др.

Разрешающие средства. Применяются для лечения хронических воспалительных поражений кожи (за исключением специфического воспаления), характеризующихся застойной гиперемией, инфильтрацией, а также акантозом и гипер- или паракератозом. Сущность их действия заключается в рефлекторном расширении сосудов, усилении кровотока, оживлении обменных процессов в пораженных тканях и в конечном итоге разрешении воспалительного инфильтрата.

К разрешающим средствам относятся: препараты серы, дегтя, ихтиол в высоких концентрациях (от 5% до per se) и др. Особенно широко применяются древесные дегти: березовый (Ol. Rusci), сосновый (Pix liquida). Из препаратов серы обычно используется сера осажденная (Sulfur praecipitatum).

Все перечисленные разрешающие средства применяются главным образом в форме мазей и паст.

Кератолитические средства. Кератолитическими называют вещества, способствующие отторжению с поверхности кожи рогового слоя. Они широко применяются при заболеваниях, сопровождающихся гиперкератозом или шелушением. Наиболее выраженными кератолитическими свойствами обладают салициловая кислота и резорцин (в концентрациях от 5—10% и выше), щелочи (мыла, особенно калийное — зеленое мыло). Действие их

неодинаково. Салициловая кислота и щелочи вызывают набухание и размягчение (мацерация) рогового слоя. Последний постепенно становится белым и легко соскабливается с поверхности кожи или снимается крупными пластами. Учитывая эту особенность, салициловую кислоту нередко добавляют к мазям, чтобы усилить проникновение другого включенного в мазь фармакологического вещества в глубокие слои кожи. Резорцин, наоборот, высушивает роговой слой, который принимает вид пергамента и снимается с поверхности кожи тонкой пленкой. Кератолитические средства применяются чаще всего в форме мази, реже — в форме пластыря или лака.

Противозудные средства. К противозудным средствам относятся вещества, влияющие на афферентную иннервацию: салициловая кислота (Ac. salicylicum 1—2%), ментол (Mentholum 0,5—1%), карболовая кислота (Ac.carbolicum 1—3%), тимол (Thymolum 1—2%), лимонная кислота (Ac. citricum 1%), разведенный в 2—3 раза столовый уксус, спирт, анестезин (Anaesthesinum) в форме 5—10% пасты или мази, димедрол (Dimedrolum) в форме 2% мази или пасты.

Противозудным свойством обладают также кортикостероидные мази и кремы.

Прижигающие средства. Прижигающие или разрушающие лекарственные средства в связи со все большим использованием для этих целей физических методов (электролиз, диатермокоагуляция, криотерапия и др.) применяются в настоящее время редко. К этой группе относятся: нитрат серебра в 5—10% концентрации и выше, до per se, 50% раствор молочной кислоты (Ac.lacticum) и др.

Дезинфицирующие средства. Применяются для лечения инфекционных (главным образом пиококковых) поражений кожи. Они очень разнообразны. Используются красители (бриллиантовый зеленый, метиленовый синий, генциановый фиолетовый, этакридина лактат — риванол), препараты серы, салициловая и борная кислоты, фурацилин, антибиотики и др. Дезинфицирующее действие оказывают и многие противовоспалительные вяжущие средства, как-то: водные растворы резорцина, нитрата серебра, сульфага меди и цинка и в меньшей степени нафталан и березовый деготь.

Противопаразитарные средства. Основными веществами противопаразитарного действия, способными уничтожить животных паразитов, являются сера и деготь, назначаемые обычно в мазях. Эффективное противочесоточное средство —бензилбензоат.

Фунгицидные средства. При лечении кожных заболеваний, вызванных растительными микроорганизмами —грибами, пользуются фунгицидными средствами: 2—5% спиртовыми растворами йода, серой и дегтем в форме мази, ундециленовой кислотой (мази «Цинкундан», «Ундецин» и «Микосептин»), нитрофунгином (спиртовой раствор), жидкостью Кастеллани:

Rp
Fucsini basici spirituosi concentrati 10 ml

Sol. acidi carbolici 5% 95 ml
Ac bonci 1,0 Acetoni puri 5 ml
Resorcini 10,0
M D S Наружное.

Для лечения поражений кожи, вызванных дрожжеподобными грибами, применяются нистатин, декамин и леворин в форме мази, а также 1—2% водные и спиртовые растворы генцианового фиолетового.

ФИЗИЧЕСКИЕ МЕТОДЫ ЛЕЧЕНИЯ

Физические методы также имеют широкое применение при лечении больных с заболеваниями кожи.

Тепловые процедуры. Назначаемое местно, на ограниченные участки кожного покрова, тепло вызывает активную гиперемию, усиливает обменные процессы в тканях и этим оказывает разрешающее действие. Помимо этого, тепло успокаивает боли. Тепло показано при лечении dято протекающих воспалительных процессов. Назначают согревающие компрессы, местные горячие ванночки, светотепловой облучатель — соллюкс, лампу Минина, аппликации парафина и озокерита, с целью глубоких прогреваний — УВЧ-терапию и диатермию (см. «Электротерапия»).

Криотерапия. Углекислый газ (CO_2) под давлением 60 атм превращается в жидкость, которая при выпускании из баллона в условиях комнатной температуры и давления быстро испаряется, превращаясь в снегообразную массу температуры — 70°С. Замораживание «углекислым снегом» применяется главным образом для разрушения некоторых новообразований кожи, а иногда как разрешающее средство при упорно протекающих хронических воспалительных процессах. С этой же целью используется замораживание жидким азотом.

Светолечение. Для лечения светом пользуются как естественным солнечным облучением (гелиотерапия, включающая действие ультрафиолетовых и тепловых лучей), так и ультрафиолетовыми лучами, получаемыми от искусственных источников света (ртутно-кварцевая лампа). Поглощаясь кожей, ультрафиолетовые лучи раздражают нервно-рецепторный аппарат кожи и вызывают рефлекторно местную и общую реакции. Местная реакция проявляется в более или менее выраженной (в зависимости от дозировки) эритеме, которая держится несколько дней и заканчивается пигментацией. Общая реакция выражается в улучшении обмена веществ, обогащении организма витамином D, в тонизирующем действии на нервную систему, а также в активации иммунобиологических реакций. Светолечение назначают как на ограниченные участки кожи, так и в виде общих освещений.

При ряде заболеваний кожи, сопровождающихся повышенной митотической активностью клеток эпидермиса, применяется также воздействие длинноволновыми ультрафиолетовыми лучами в сочетании с

фотосенсибилизирующими средствами (бероксан, пувален и др.), так называемый метод фотохимиотерапии (ПУВА).

Электротерапия. В дерматологической практике используется как постоянный ток (гальванический, диадинамический), так и переменный (диатермический, УВЧ). Гальванический ток применяется для электролиза (прижигание тканей раскаленной платиновой петлей) волос, бородавок, мелких сосудистых новообразований кожи, а также для ионогальванизации (электрофорез) —введение через кожу лекарственных веществ; диадинамический ток —для оказания обезболивающего и противозудного действия; диатермический ток — для диатермии с целью глубоких прогреваний, а также для диатермокоагуляции, при помощи которой достигается разрушение тканей (доброкачественные опухоли, бородавки и т.д.) в результате происходящего свертывания белка. Ток ультравысокой частоты, создающий электромагнитное поле (УВЧ), используется для глубоких прогреваний.

Ультразвук. Применяется с целью разрешения воспалительных инфильтратов, уменьшения зуда, а также при некоторых трофических поражениях кожи.

Лучевая терапия. Лучи Рентгена и некоторые другие виды ионизирующей радиации оказывают противовоспалительное, противозудное и особенно разрешающее действие. Редко применяются дробные облучения небольшими дозами (50—100 рад) мягких рентгеновских лучей с промежутками в 7 дней, до общей дозы не выше 350—450 рад, а также освещения ультрамягкими рентгеновскими лучами (пограничные лучи Букки) Для лечения злокачественных новообразований кожи рекомендуется близкофокусная рентгенотерапия в высоких разовых и суммарных дозах рентгеновских лучей.

В последние годы в дерматологии все шире применяются различные оптические квантовые генераторы (лазеры) с диапазоном излучения от ультрафиолетового до инфракрасного. При этом используются как стимулирующие свойства слабоэнергетического лазерного излучения, так и разрушающее действие его высокоэнергегических излучений в импульсном и непрерывном режимах работы.

Рефлекторная (косвенная) терапия. В настоящее время многие физические методы лечения (ультрафиолетовые лучи, диатермия, УВЧ-терапия, диадинамический ток, ультразвук) применяются при некоторых заболеваниях кожи в форме косвенной терапии, заключающейся в воздействии на симпатические узлы, соответствующие локализации поражения кожи (рефлекторно-сегментарно).

Большое значение при лечении и реабилитации больных с заболеваниями кожи придается системе курортных методов терапии пациентов.

СИСТЕМА ПРОФИЛАКТИЧЕСКИХ МЕРОПРИЯТИЙ ПО БОРЬБЕ С КОЖНЫМИ И ВЕНЕРИЧЕСКИМИ ЗАБОЛЕВАНИЯМИ В СССР

Великая Октябрьская социалистическая революция коренным образом изменила социальную структуру общества. Одной из важнейших государственных задач социалистического общества стала охрана здоровья всего населения. С этой целью в стране была создана и постоянно совершенствуется стройная система здравоохранения, а также система оздоровительных мероприятий, направленных на планомерное улучшение условий труда и отдыха трудящихся, на укрепление физического развития населения и повышение продолжительности жизни. Общеизвестны успехи советского здравоохранения, общеизвестен и демократический характер нашей первой в мире системы бесплатного и общедоступного здравоохранения. Широко развитая сеть государственных стационарных и амбулаторно-поликлинических учреждений, доступность квалифицированной и специализированной медицинской помощи, большое внимание мероприятиям по предупреждению заболеваемости и оздоровлению населения, охране окружающей среды —все это, как и постоянное повышение материального благосостояния и культурного уровня трудящихся, обусловило повышение рождаемости, снижение общей и детской смертности, снижение уровня заболеваемости с временной утратой трудоспособности, уменьшение числа случаев первичного выхода на инвалидность.

В СССР ликвидирован ряд опасных инфекций, резко снижена заболеваемость некоторыми заразными и неинфекционными заболеваниями Крайне редки стали лепра (проказа), туберкулез кожи, практически не встречаются мягкий шанкр (шанкроид), венерическая лимфогранулема (четвертая венерическая болезнь) и др. Например, широко распространенное в России до революции грибковое заболевание фавус (парша) в настоящее время в СССР практически ликвидировано Почти не наблюдается и протекает значительно мягче носившее ранее выраженный социальный характер тяжелое кожное заболевание «болезнь детей подвалов»—почесуха Гебры. Благодаря успехам медицинской науки и доступности медицинской помощи постепенно исчезают наиболее тяжелые, обезображивающие и инвалидизирующие формы кожных и венерических заболеваний.

Тем не менее, как подчеркнут на июньском (1983 г.) Пленуме ЦК КПСС, в социальной политике нашей партии вопросы здравоохранения будут занимать все большее место Постановлениями ЦК КПСС и Совета Министров СССР «О мерах по дальнейшему улучшению народного здравоохранения» (1977) и «О дополнительных мерах по улучшению охраны здоровья населения» (1982) предусмотрены дальнейшее развитие материально-технической базы здравоохранения, повышение качественного уровня медицинскою обслуживания населения. Обращено особое внимание на повышение квалификации врачей всех специальностей, организацию общедоступных консультативно-диагностических поликлиник на базе высших медицинских учебных заведений и консультативных приемов населения в территориальных поликлиниках высококвалифицированными

специалистами медицинских высших учебных заведений и научно-исследовательских институтов. Эти постановления партии и правительства возлагают ответственность на руководителей предприятий, организаций и учреждений за строгое соблюдение санитарных правил и норм, безопасность труда, проведение оздоровительных мероприятий, направленных на дальнейшее улучшение условий труда и отдыха трудящихся; за снижение уровня производственного травматизма и профессиональной заболеваемости. Впервые в мире вводимая ежегодная диспансеризация всего населения нашей страны несомненно явится важнейшим звеном в повышении качества медицинской помощи и укреплении народного здоровья.

Профилактическая направленность советского здравоохранения отразилась и на организации борьбы с кожными и венерическими заболеваниями. Основным специализированным лечебно-профилактическим учреждением, обеспечивающим в полном объеме оказание лечебно-диагностической амбулаторной и стационарной помощи больным кожными и венерическими заболеваниями на определенной территории, а также отвечающим за организацию профилактических мероприятий и привлечение к этой работе других служб здравоохранения и других ведомств, является кожно-венерологический диспансер (республиканский, краевой, областной, городской, районный). Диспансер является не только организационно-методическим центром борьбы с кожными и венерическими болезнями, но и служит базой для систематического повышения квалификации врачей, среднего медицинского персонала и лаборантов.

Должности врачей для обеспечения амбулаторного приема и организационно-методической работы в штате областных (краевых, республиканских) диспансеров устанавливаются из расчета 0,3 должности на 100 000 взрослого и детского населения области (края); в городских диспансерах — из расчета 0,55 должности на 10 000 человек. Должности врачей-дерматовенерологов для работы в стационаре устанавливаются из расчета 1 должность на 40 коек Число коек в стационаре определено показателем-4 койки на 10 000 человек.

ПРИМЕРНАЯ СТРУКТУРА КРУПНЫХ КОЖНО-ВЕНЕРОЛОГИЧЕСКИХ ДИСПАНСЕРОВ

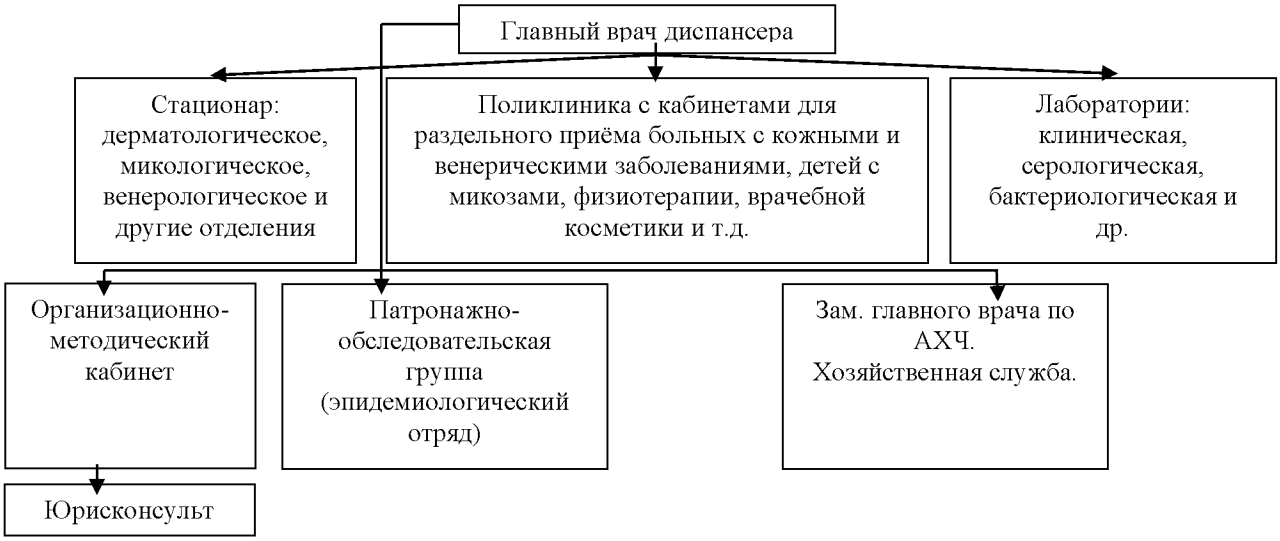

Следует подчеркнуть, что кожно-венерологическим диспансерам присущи специфические диспансерные методы обслуживания больных. Суть их заключается прежде всего в организации полного учета больных и анализе заболеваемости кожными и венерическими болезнями, в активном выявлении и санации заразных больных, контроле с помощью современных клинических и лабораторных методов за полнотой и успешностью их лечения, в обеспечении охраны здоровья членов семьи заболевших и окружающих лиц. Кожно-венерологические диспансеры берут также под наблюдение больных с тяжелыми хроническими незаразными дерматозами, чтобы своевременными профилактическими лечебными мероприятиями предотвратить или смягчить обострения и рецидивы заболевания. Более подробно методика и характер профилактических мероприятий изложены при описании отдельных видов дерматозов и венерических болезней.

Кроме кожно-венерологических диспансеров, лечебно-диагностическая помощь больным с кожными и венерическими заболеваниями и проведение определенных профилактических мероприятий осуществляются научно-исследовательскими кожно-венерологическими институтами *(кожно-венерологические научно-исследовательские институты изучают также этиологию, патогенез и клинические особенности кожных и венерических заболеваний, совершенствуют методы диагностики и терапии, издают методические материалы, проводят специализацию и повышение квалификации врачей-дерматовенерологов, осуществляют контроль за работой и оказывают помощь практическим лечебно-профилактическим учреждениям в курируемой ими зоне)*, специализированными микологическими, дерматологическими и венерологическими больницами и отделениями в многопрофильных больницах и детских объединениях, косметологическими лечебницами, а также кожно-венерологическими кабинетами территориальных поликлиник и медико-санитарных частей. Наконец, для взрослых и детей, больных хроническими рецидивирующими дерматозами, на некоторых бальнеологических курортах (Пятигорск, Сочи и др.) развернуты специализированные дерматологические санатории и

отделения.

Борьба с венерическими болезнями — одна из важнейших задач здравоохранения. Несмотря на большие достижения медицинской науки в изучении венерических болезней, наличие эффективных методов терапии, заболеваемость ими остается на относительно высоком уровне или снижается весьма медленно. Трудность решения этой проблемы связана с тем, что на распространение венерических болезней решающее влияние оказывают социальные факторы, факторы общественной среды, материальный и культурный уровень населения, нормы морали и нравственности.

Великая Октябрьская социалистическая революция, ликвидировав социальное неравенство и другие присущие капитализму социальные факторы, способствовавшие распространению венерических болезней (безработица, профессиональная проституция и т. д.), создала предпосылки успешной борьбы с венерическими болезнями. Действительно, уровень заболеваемости ими в СССР в предвоенные годы и сейчас в несколько десятков раз ниже того, который был в царской России, и много меньше аналогичных показателей в капиталистических странах. Чтобы добиться этого, потребовалась огромная целенаправленная работа государственных и общественных организаций, а не только органов здравоохранения. Успешный опыт борьбы с венерическими болезнями в СССР послужил основой организации профилактики таких заболеваний в социалистических странах.

Борьба с венерическими болезнями в СССР стала делом государственной важности и носит систематический, плановый характер. Исходя из этих основных положений, постепенно сложились существующие принципы организации профилактики венерических болезней. Признание борьбы с венерическими болезнями общегосударственной задачей означает, что, кроме органов здравоохранения, к этой работе привлекаются и другие государственные ведомства и службы (органы внутренних дел, юстиции, народного образования и т. д.) и общественные организации (профсоюзы, общество «Знание» и др.). Координируют усилия всех этих ведомств и организаций, осуществляют контроль за их работой междуведомственные комиссии по борьбе с венерическими болезнями, созданные в городах, районах и областях (краях) при Советах депутатов трудящихся, а в союзных республиках — при Советах Министров.

Еще в 1927 г. было принято постановление ВЦИК и СНК РСФСР «О мерах борьбы с венерическими болезнями», а также в 1971 г был принят Указ Президиума Верховного Совета СССР «Об усилении ответственности за распространение венерических заболеваний», которые органам здравоохранения предоставляют право принудительного медицинского освидетельствования лиц, в отношении которых имеются достаточные данные предполагать, что они больны венерической болезнью, если они уклоняются от обследования в добровольном порядке;

установлена уголовная ответственность за уклонение от лечения венерической болезни, продолжаемое после предупреждения, сделанного

органами здравоохранения;

установлена уголовная ответственность за заражение другого лица венерической болезнью лицом, знавшем о наличии у него этой болезни, а также за заведомое поставление другого лица через половое сношение или иными действиями в опасность заражения;

установлена административная ответственность в форме штрафа за сокрытие больным венерическим заболеванием источника заражения, а также лиц, имевших с ним контакты;

учреждены специальные стационары, охраняемые милицией, для лечения лиц, уклоняющихся от лечения в венерологических отделениях общего типа, нарушающих в них режим, не имеющих постоянного места жительства и т. д.;

введены обязательные профилактические осмотры лиц определенных профессий и некоторых социальных групп, которые имеют целью предотвращение распространения венерических заболеваний среди населения *(сроки и периодичность профилактических осмотров и перечень профессий устанавливаются Министерством здравоохранения СССР по согласованию с ВЦСПС).*

Перечисленные выше и некоторые другие законы и постановления существенно облегчают органам здравоохранения профилактику венерических заболеваний. Хотя основным звеном, организующим и непосредственно проводящим на местах борьбу с венерическими заболеваниями и лечение больных, являются кожно-венерологические диспансеры, это не означает, что борьбой с венерическими болезнями должны заниматься только дерматовенерологи. Особенности клиники и эпидемиологии венерических болезней служат причиной того, что больные часто обращаются не к венерологам, а к врачам других специальностей, прежде всего к гинекологам, урологам, терапевтам, хирургам и т. д. *Поэтому знание клинических проявлений венерических болезней, умение их диагностировать и проводить необходимые профилактические мероприятия являются служебным и профессиональным долгом врачей всех клинических специальностей и предусмотрены приказами министра здравоохранения СССР и рядом соответствующих инструкций.* Прямое участие в борьбе с венерическими заболеваниями обязаны принимать также работники санитарно-эпидемиологических станций и домов санитарного просвещения.

Работа кожно-венерологических диспансеров (кабинетов, отделений поликлиник, специальных больниц) по борьбе с венерическими болезнями сводится в основном к следующим мероприятиям:

1. Обязательная регистрация и учет всех венерических больных по единой системе с последующим анализом причин и условий возникновения венерических заболеваний на данной территории; разработка конкретных мер по профилактике и представление рекомендаций в вышестоящие органы здравоохранения, штабы и межведомственные комиссии по борьбе с венерическими болезнями.

2. Обеспечение безотказной госпитализации при наличии показаний и в установленные сроки заразных венерических больных и проведение лечения всем больным с соблюдением существующих инструкций и схем.
3. Активное выявление и санация источников заражения и половых контактов больных венерическими болезнями, используя с этой целью патронажно-обследовательский аппарат диспансеров, оперативно-патронажные группы (эпидемиологические отряды) и помощь органов милиции в необходимых случаях.
4. Обследование и при необходимости превентивное лечение лиц, находившихся в бытовом контакте с больными заразными формами венерических болезней, в первую очередь детей.
5. Диспансерное наблюдение и проведение контрольных обследований на излечение у лиц, закончивших лечение, вплоть до снятия с учета в установленные сроки.
6. Контроль за качеством диагностики, лечения и полнотой проведения последующих профилактических мероприятий у венерических больных в акушерско-гинекологических, неврологических, психиатрических и других лечебно-профилактических учреждениях на подведомственной территории.
7. Контроль за полнотой охвата серологическими исследованиями на наличие сифилиса беременных в женских консультациях и родильных домах и больных в терапевтических и неврологических стационарах, а в местах с повышенной заболеваемостью — всех больных, поступающих на лечение в больницы, и женщин, направляемых для прерывания беременности.
8. Контроль за качеством проведения периодических профилактических осмотров определенных инструкциями групп населения (персонал детских учреждений, парикмахерских, пищевых предприятий и т. д.) в поликлиниках или кабинетах профосмотров.
9. Проведение медицинских осмотров на венерические заболевания в группах повышенного риска (страдающие алкоголизмом, лица без определенного места жительства, лица аморального поведения, задержанные органами милиции, и т. д.).
10. Санитарно-просветительная работа среди населения.
Кроме того, кожно-венерологические диспансеры обязаны обеспечить повышение профессиональных знаний в области венерологии врачей всех клинических специальностей и лаборантов в лечебно-профилактических учреждениях на подведомственной территории, расследовать случаи диагностических ошибок, создавать пункты индивидуальной профилактики венерических болезней и т. д.

КОЖНЫЕ БОЛЕЗНИ

ИСТОРИЯ РАЗВИТИЯ ДЕРМАТОЛОГИИ

История дерматологии — науки о болезнях кожи — восходит к

глубокой древности. В литературных памятниках Индии, Китая, Греции и Рима, написанных за много веков до нашей эры, содержатся описания симптомов кожных болезней, проказы, парши, чесотки, ихтиоза и многих других. Особенно четкое описание отдельных кожных заболеваний дали врачи Греции и Рима: Гиппократ (V в. до н.э.), Цельс (I в. до н.э.) и Гален (II в. н.э.), установившие для них особые названия, некоторые из которых применяются и в современной дерматологии. Много сведений о кожных болезнях сообщает в своем известном труде «Канон медицины» Авиценна (конец X —начало XI в. н.э.).

Во второй половине XVI в. издаются первые учебники по кожным болезням, в XVII в.— ряд работ по анатомии кожи, в частности работы Мальпиги и др. Во второй половине XVIII в. в связи с общим прогрессом естествознания дерматология начинает выделяться в самостоятельную дисциплину. В этот период появляются новые учебники и атласы по анатомии и физиологии кожи, делается попытка вскрыть этиологию и патогенез кожных болезней и классифицировать их на основании морфологических признаков.

В начале XIX в. начинают формироваться дерматологические школы и происходит окончательное становление дерматологии как отдельной отрасли клинической медицины. Французская дерматологическая школа, которую создал Ж. Л. Алибер, рассматривала кожные заболевания как отражение различных внутренних патологических процессов, но объясняла их в то время с позиций гуморальной патологии, туманными теориями о дискразиях и диатезах. Позднее, в 40-х годах прошлого столетия, в Вене возникла дерматологическая школа, возглавлявшаяся Ф. Гебра, который положил в основу изучения кожных болезней патологоанатомические исследования кожи и создал патологоанатомическую классификацию дерматозов. Рассматривая большинство кожных заболеваний как чисто местные кожные процессы, вызванные преимущественно внешними причинами, он свел до минимума роль внутренних факторов в этиологии заболеваний кожи.

Формирование русской отечественной дерматологии началось в конце 60-х — начале 70-х годов прошлого столетия. Впервые в 1869 г. были почти одновременно организованы самостоятельные кафедры кожных болезней в Медико-хирургической академии (Петербург) и на медицинских факультетах Московского и Варшавского университетов; несколько позднее они были созданы и в других университетах (Киев, Харьков и др.) До этого времени преподавание кожных болезней проводилось в терапевтических и некоторых хирургических клиниках.

Основоположником отечественной дерматологической школы явился проф. А. Г. Полотебнов (1838—1907), возглавлявший кафедру кожных болезней в Медико-хирургической академии *(В 1881 г переименована в Военно-медицинскую академию).*

Ученик знаменитого русского терапевта проф. С. П. Боткина, А. Г. Полотебнов получил специальное образование в Вене и Париже. Уже будучи опытным клиницистом-терапевтом, он осознал несостоятельность

идеалистического и метафизического направлений в изучении кожных болезней западно-европейских школ и создал новое оригинальное направление в дерматологии. В основу этого направления, явившегося отражением тех положений в дерматологии, на основе которых развивалась в то время отечественная медицина, А. Г. Полотебнов положил два принципа: 1) необходимость изучения кожных болезней с позиций целостного организма, при ведущей роли нервной системы и его внешних и внутренних связях; 2) необходимость изучения патологических функциональных ее изменений, поскольку кожа является органом, выполняющим ряд крайне важных для всего организма физиологических функций. Эти научные положения А. Г. Полотебнова, правильность которых была им доказана в ходе изучения ряда заболеваний кожи, явились руководящими для дальнейшего развития дерматологии в нашей стране. На их основе проводилось изучение кожных боле шей и другими отечественными дерматологами, например проф. Т.П.Павловым (1860—1932), руководившим к тому времени объединенной проф. В. М. Тарновским кафедрой кожных и венерических болезней в Военно-медицинской академии и создавшим крупную научную школу, многочисленные ученики которой возглавляли кафедры медицинских институтов. Среди них следует особо отметить проф. В. В. Иванова (1873—1931), руководившего с 1917 по 1925 г. кафедрой кожных и венерических болезней в 1 Московском медицинском институте, автора крупных работ по вопросам дерматологии, основателя и редактора двух журналов —«Дерматология» и «Русский вестник дерматологии», и А. И. Лебедева — первого профессора-дерматолога Туркестанского медицинского института, автора первого русского руководства по гистопатологии кожи.

Московскую дерматологическую школу возглавлял проф. А. И. Поспелов (1846—1916). Его перу принадлежат многочисленные научные работы и первые оригинальные руководства по кожным болезням. Ученики А И. Поспелова, продолжая развивать его научное направление, руководили кафедрами медицинских институтов. В числе отечественных дерматологов необходимо отметить проф. П. В. Никольского (1858—1940), возглавлявшего кафедру кожных и венерических болезней сначала в Варшавском университете, затем в Ростове-на-Дону и написавшего ряд руководств по дерматологии; проф. И. Ф. Зеленева (1860—1918), руководившего кафедрой сначала в Харькове, 5атем в Москве; проф. М. И. Стуковенкова (1843—1897), создавшего киевскую школу дерматовенерологов; проф. А. Г. Ге (1842—1907), руководившего кафедрой в Казани; проф. А. А. Боголепова (1874—1941), работавшего в Томске, а затем в Новосибирске.

Большие успехи, достигнутые в развитии медицинской науки в конце XIX и начале XX столетия в области физиологии, микробиологии, иммунологии, биологической химии, эндокринологии и др., подтвердили правильность положения о необходимости изучения кожных болезней с позиций целостного организма и связи кожных заболеваний с состоянием как всего организма, так и отдельных его органов и систем.

Развитие отечественной дерматологии в советский период отличается рядом особенностей, главная из которых — плановая разработка дерматологических проблем, направленная главным образом на изучение вопросов этиологии, патогенеза, лечения и профилактики тех кожных заболеваний, которые имеют широкое распространение среди населения и наибольшую социальную значимость. В связи с этим особенно углубленно разрабатывались и разрабатываются проблемы гнойничковых, грибковых, а также профессиональных заболеваний кожи, туберкулеза кожи, экземы и ряда других заболеваний. В этой области советскими дерматологами достигнуты значительные успехи.

Среди отечественных дерматологов, сыгравших выдающуюся роль в развитии науки о болезнях кожи в советский период, следует отметить действительного члена АМН СССР проф. О. Н. Подвысоцкую (1884— 1958), создавшую школу советских микологов и много работавшую над проблемой физиологии и патофизиологии кожи и неврогенного патогенеза дерматозов; проф. Г. И. Мещерского (1874—1936), много лет руководившего московской дерматологической школой, автора большого числа оригинальных работ по различным вопросам дерматологии; проф. П. С. Григорьева (1879—1940), возглавлявшего кафедру кожных болезней медицинского института в Саратове, затем в Москве, автора руководства по кожным и венерическим болезням; проф. А. М. Кричевского (1896— 1956), руководившегося украинскими дерматологами; проф. Н. А. Черногубова (1883-1942), Л. Н. Машкиллейсона (1898-1964), М.М.Желтакова (1903-1968), А. И. Картамышева (1897-1973) и Н. С. Смелова (1898-1975) —видных московских дерматологов; члена-корреспондента АМН СССР проф. П.В.Кожевникова (1898—1969). основные исследования которого были посвящены физиологии кожи и ее патофизиологическим реакциям; члена-корреспондента АМН СССР проф. В. А. Рахманова (1901—1969), известного своими исследованиями в области профессиональных дерматозов, рентгеновских поражений кожи; члена-корреспондента АМН СССР проф. С. Т. Павлова (1897—1971), в течение многих лет возглавлявшего Всесоюзное и Ленинградское научные общества дерматовенерологов, внесшего вклад в изучение экземы и экземоподобных заболеваний, пиодермии, буллезных дерматозов, общей патологии и лечения сифилиса.

Успешному развитию дерматологии в СССР способствовало то, что, помимо многочисленных кафедр кожных и венерических болезней, были организованы научно-исследовательские кожно-венерологические институты.

ГНОЙНИЧКОВЫЕ БОЛЕЗНИ (ПИОДЕРМИТЫ)

Гнойничковыми болезнями, или пиодермитами, называют обширную группу поражений кожи, вызываемых внедрением в нее извне гноеродных кокков (пиококков) — стафилококков и стрептококков.

Гнойничковые заболевания имеют широкое распространение. Занимая

первое место среди кожных болезней, они являются частой причиной временной нетрудоспособности. Частота гнойничковых заболеваний объясняется прежде всего крайней распространенностью в природе их возбудителей, особенно стафилококков, и ввиду этого широкой возможностью занесения их на кожу человека, а также значительной биологической изменчивостью пиококков с возможным при известных условиях переходом непатогенных форм в патогенные на поверхности самой кожи.

Согласно многочисленным исследованиям, стафилококки почти всегда находятся на коже человека, однако в большинстве случаев среди них преобладают апатогенные формы, патогенные обнаруживаются лишь у 8—10% здоровых людей. Значительно чаще (приблизительно в 90% случаев) патогенные стафилококки обнаруживают у лиц, болеющих или переболевших той или иной формой стафилококкового поражения кожи. Стрептококки выявляют на здоровой коже людей реже и преимущественно в кожных складках.

В возникновении той или иной формы пиодермита играют роль не только пиогенные кокки, но и разнообразные экзогенные и эндогенные предрасполагающие факторы, способные изменить физиологические функции кожи, в частности, понизить ее защитные функции против инфекции (см. «Физиология кожи»).

К числу наиболее частых экзогенных факторов, предрасполагающих к развитию пиодермитов, относятся: 1) чрезмерное загрязнение кожи, в частности профессиональное загрязнение ее во время работы смазочными маслами, горючими жидкостями (бензин, керосин), грубыми пылевыми частицами (уголь, цемент, известь и др.); 2) микротравматизм (порезы, уколы, расчесы, укусы насекомых, прижоги и т. п.); 3) мацерация кожи; 4) переохлаждение и перегревание организма. Среди разнообразных эндогенных факторов следует иметь в виду понижение питания, в частности гиповитаминозы (А, С), истощающие острые и хронические заболевания, кишечные интоксикации, нарушения обмена веществ (особенно углеводного), длительное физическое переутомление, нервное перенапряжение (вегетативные неврозы), местные нарушения кровообращения.

Необходимо отметить, что естественного иммунитета к пиококковым инфекциям не существует. Но в процессе развития стафилококковых и стрептококковых поражений, а также под влиянием иммунопрепаратов наблюдаются развитие и нарастание как клеточного, так и гуморального иммунитета, носящего антимикробный и антитоксический характер.

Иммунитет к пиококковым инфекциям не является длительным и напряженным и колеблется в широких пределах. Наряду с иммунитетом в течение пиококковых поражений кожи нередко возникают аллергические реакции, что доказывается положительными реакциями на внутрикожное введение соответствующих вакцин.

Единой и общепризнанной классификации гнойничковых заболеваний

до настоящего времени не существует. Наиболее рациональной является классификация по этиологическому признаку, согласно которой пиодермиты делятся на стафилококковые и стрептококковые. Помимо этих двух основных групп, выделяют группу так называемых хронических или «атипических» пиодермитов. В этиологии таких пиодермитов играет роль смешанная инфекция, однако их развитие обусловлено не столько инфекционными агентами, сколько необычной реактивностью макроорганизма.

СТАФИЛОКОККОВЫЕ ПИОДЕРМИТЫ

Особенность стафилококковых пиодермитов —развитие воспалительного процесса преимущественно в области придаточных образовании кожи; волосяных фолликулов, сальных и потовых желез, а также гнойный или гнойно-некротический характер воспалительной реакции Значительно реже стафилококки вызывают поверхностные поражения кожи, не связанные с ее придатками, характеризующиеся высыпанием пузырей.
Различают следующие разновидности стафилококковых пиодермитов: остиофолликулит, сикоз, фолликулит, фурункул, карбункул, гидраденит, множественные абсцессы детей, пиококковый пемфигоид.

Остиофолликулит (ostiofolliculitis). Для остиофолликулита характерно высыпание небольших, величиной с булавочную головку, пустул, расположенных в устье волосяного фолликула, пронизанных в центре волосом и окруженных узкой розовой каемкой. Пустулы высыпают то ограниченно, на небольшом участке кожного покрова, то рассеянно в большом количестве. Локализуются чаще всего на коже лица (область бороды), шеи, предплечий, голеней, бедер. Сопровождаются легким зудом. На 4—5-й день пустулы подсыхают с образованием корочек и заживают, не оставляя следов. Остиофолликулиты возникают чаще всего под влиянием механических раздражений кожи - трения, бритья, втирания мазей, мацерации кожи под компрессами или длительными повязками и в результате потливости, расчесывания кожи, при чесотке, вшивости и т. п. Отдельные элементы остиофолликулита могут, разрастаясь периферически, достигать величины крупной горошины — так называемое стафилококковое импетиго (импетиго Бокхардта).

Патогистологически: характерно образование в эпителии устья волосяного фолликула, непосредственно под роговым слоем, небольшой полости Полость заполнена массой распадающихся нейтрофилов, среди которых можно обнаружить большое количество стафилококков.

Лечение. Вскрытие отдельных пустул и смазывание пораженных участков кожи 1—2% спиртовым раствором красителей, обтирание кожи 2% салициловым спиртом с последующей присыпкой 5—10% борной или сульфаниламидной пудрой; смазывание 5—10% серной «болтушкой» Устранение причины, способствовавшей возникновению остиофолликулитов.

Сикоз (sycosis staphilogenes) Это хроническое стафилококковое поражение кожи. Наблюдается у взрослых мужчин. Локализуется чаще всего на коже лица, в области усов и бороды, на внутренней поверхности крыльев носа, реже в области бровей, подмышечных впадин Характеризуется рецидивирующим высыпанием остиофолликулярных пустул на ограниченных участках кожного покрова (рис. 4). Постепенно кожа пораженного участка в результате развивающегося вокруг фолликулов воспалительного инфильтрата уплотняется и приобретает синюшную окраску. Вскрывающиеся пустулы подсыхают с образованием гнойных корок. Заболевание протекает длительно, месяцы и годы, то обостряясь, то затихая Субъективные расстройства отсутствуют или выражаются в чувстве легкого зуда.

Патогистологически: в эпителии устья волосяного фолликула образуется полость, выполненная нейтрофилами, аналогичная пустуле остиофолликулита В отличие от последней при сикозе непосредственно под первичной пустулой образуются микроабсцессы (глубокие пустулы) Вокруг фолликулов и между ними, в дерме, отмечается воспалительный инфильтрат, состоящий из полиморфноядерных лейкоцитов

Этиология и патогенез. Непосредственной причиной развития сикоза является стафилококковая инфекция. По мнению А.И.Поспелова, в основе развития сикоза лежит нарушение нормальных функций сальноволосяного аппарата под влиянием функциональных изменений со стороны нервной и эндокринной систем. Другие ученые считают, что сикоз возникает вследствие малой активности иммуно-биологических реакций организма или при аллергическом состоянии, обусловленном наличием фокальных инфекций со стороны ЛОР-органов. В отдельных случаях развитие сикоза может быть связано и с воздействием экзогенных факторов. Так, сикоз верхней губы нередко развивается у лиц, страдающих хроническим ринитом, в результате постоянного раздражения кожи истекающим из полости носа слизистым отделяемым. Развитию заболевания может способствовать длительное загрязнение кожи грубыми пылевыми частицами (угольная, металлическая пыль), особенно при работе в условиях высокой температуры (горячий цех, кочегарка).

Лечение. В остром периоде назначают антибиотики: оксациллин, метациклин, эритромицин, олеандомицин *(целесообразно определение чувствительности к ним выделенного штамма возбудителя)*; мази, содержащие антибактериальные средства и глюкортикостероиды (оксизон, лоринден С, гиоксизон, дермозолон и др.), затем борно-дегтярные или серно-дегтярные мази. Показана также неспецифическая стимулирующая терапия (аутогемотерапия) или специфическая иммунотерапия (аутовакцина, поливалентная вакцина, анатоксин). Если резко выражена инфильтрация кожи, назначают УФ-терапию в эритемных дозах; одновременно проводится ручная эпиляция (извлечение волос из фолликулов). При наличии функциональных изменений нервной системы показаны седативные средства, при пониженной половой функции — метилгестостерон. В случае

установления связи с экзогенными раздражающими факторами необходимо их устранение (лечение ринита и др.).

Фолликулит (folliculitis). Характеризуется высыпанием болезненных узелков красного цвета величиной от горошины до вишни, иногда увенчанных пустулой, пронизанной волосом. Через несколько дней узелки или рассасываются, или нагнаиваются, превращаясь в небольшой абсцесс, и вскрываются. Локализация разнообразна. Чаще всего элементы глубокого фолликулита выявляются наряду с высыпанием остиофолликулитов. Возможно их высыпание на волосистой части головы и задней поверхности шеи. После заживления остается небольшой точечный рубчик.

Патогистологически: развитие глубокого фолликулита начинается с образования вокруг фолликула воспалительного инфильтрата, состоящего из нейтрофилов и лимфоцитов. Инфильтрат переходит на стенки фолликула и ведет к гнойному расплавлению и гибели последнего.

Лечение. Обтирание пораженных участков 2% салициловым спиртом. Смазывание отдельных элементов спиртовым раствором анилиновых красителей или чистым ихтиолом.

Фурункул (чирей, furunculus). Эго острое гнойно-некротическое воспаление волосяного фолликула и окружающей его соединительной ткани. Вызывается внедрением извне патогенных стафилококков.

Началом фурункула чаще всего является остиофолликулит или воспалительный узелок, расположенный вокруг устья волосяного фолликула, пронизанный волосом. Реже развитие фурункула начинается в более глубоких отделах волосяного фолликула с образованием в толще дермы болезненного узелка, величиной с горошину, кожа над которым имеет вначале нормальную окраску. Независимо от начала через 1—2 сут в дерме начинает прощупываться инфильтрат в форме нерезко ограниченного узла, быстро увеличивающийся в размерах и слегка конусообразно возвышающийся над уровнем здоровой кожи. Кожа над инфильтратом окрашена в багрово-красный цвет. Развитие инфильтрата сопровождается нарастающей болезненностью. В окружности инфильтрата отмечается отечность, которая при некоторых локализациях фурункула, например на лице, особенно около губ и глаз, а также на мошонке, может быть резко выражена. На 3—4-и сутки в центре инфильтрата начинает определяться флюктуация. К этому времени начальная пустула подсыхает, а на ее месте возникает новая, достигающая подчас величины чечевицы. Вскоре после размягчения фурункул вскрывается и из его толщи выделяется небольшое количество гноя. После отхождения гноя в месте прорыва выявляется некротическая ткань зеленого цвета, так называемый некротический стержень (рис. 5). В последующие дни количество отделяемою гноя увеличивается и через 2—3 дня вместе с гноем и кровью отходит некротический стержень. По его отторжении образуется довольно глубокая кратерообразная язва. Боль быстро стихает, воспалительный инфильтрат и отек спадает, дно язвы заполняется грануляциями, и через 2—3 дня наступает полное заживление с образованием небольшого слегка втянутого, рубца.

Весь цикл развития фурункула занимает 8—10 дней и лишь редко втягивается на более долгий срок. Средняя величина фурункула с лесной орех. Иногда фурункулы достигают величины мелкой вишни и даже горошины и производят впечатление простого фолликулита, однако отличаются от последнего образованием центрального некротического стержня. Увеличение объема фурункула происходит в результате чрезмерного скопления гноя. В таких случаях некротический стержень подвергается почти полному расплавлению и фурункул превращается в абсцесс — это так называемый абсцедирующий фурункул. В некоторых случаях фурункулы протекают с очень незначительным нагноением — «сухие фурункулы».

Фурункулы могут возникать одиночно и в дальнейшем не повторяться или появляться вновь, но через большие промежутки времени (несколько месяцев и более) — одиночные фурункулы. При рецидивировании фурункулов или высыпании их в большом количестве говорят о фурункулезе. Фурункулы появляются или на ограниченном участке кожного покрова (например, на коже предплечья, шеи, поясницы, живота) — локализованный фурункулез, или диссеминированно, на различных участках кожного покрова — общий фурункулез. При этом множественное высыпание фурункулов может происходить остро, почти одновременно — острый локализованный или острый общий фурункулез, и продолжаться в течение многих месяцев и даже лет, иногда с короткими перерывами - хронический локализованный и хронический общий фурункулез.

Фурункулы могут возникать на любом участке кожного покрова, за исключением кожи ладоней и подошв. Одиночные фурункулы чаще локализуются на коже предплечий, лица, задней поверхности шеи, поясницы, живота, ягодиц и бедер. Эти же участки кожного покрова являются и местом наиболее частой локализации местного —острого или хронического — фурункулеза. При общем фурункулезе локализация фурункулов может быть самой разнообразной.

Одиночные фурункулы в большинстве случаев не сопровождаются общими явлениями. Лишь у отдельных больных при созревании фурункула наблюдаются повышение температуры и общее недомогание. Значительно чаще общие явления отмечаются у больных фурункулезом, особенно острым. Осложнения. В отдельных случаях фурункулы могут осложняться лимфангитом и лимфаденитом. Наиболее тяжелые осложнения наблюдаются при локализации фурункулов на коже лица, особенно на губах, в носогубном треугольнике и на носу. Они заключаются в развитии гнойного тромбофлебита лицевых вен с возможным в дальнейшем развитием менингита, сепсиса или септикопиемии, с образованием множественных абсцессов в различных органах и тканях, что при несвоевременном лечении может привести к смерти больного.

Поводами к развитию «злокачественного фурункула» могут явиться, попытка выдавливания фурункула, срезание начальных элементов фурункула во время бритья, нерациональное местное лечение.

Клиническая картина «злокачественного фурункула» характеризуется увеличением воспалительного инфильтрата и нарастанием отека. Иногда за пределами отека удается прощупать пораженные тромбофлебитом вены в виде плотных тяжей. Болевые ощущения усиливаются. Одновременно возникают общие симптомы: повышение температуры, нередко до 40°С, головная боль, затемнение сознания и т. п.

Патогистологически: в начальной стадии развития фурункула наблюдается образование в эпителии, в устье волосяного фолликула, полости, выполненной нейтрофилами и большим количеством стафилококков, которые, проникая в глубь фолликула, вызывают некроз последнего и окружающей ею соединительной ткани Вокруг некротического стержня образуется вал из нейтрофилов и макрофагов, которые проникают в зону некроза и фагоцитируют стафилококки

Этиология и патогенез. Одиночные фурункулы и локализованный фурункулез возникают чаще всего под влиянием внешних предрасполагающих факторов, как-то: загрязнение кожи, в частности устьев волосяных фолликулов, недостаточный уход за ней и невыполнение обычных гигиенических норм. Большую роль играют производственные загрязнения кожи химическими веществами: смазочными маслами, горючими жидкостями, охлаждающими смесями, а также грубыми пылевыми частицами. Особенно благоприятные условия создаются при сочетании загрязнения с длительным трением кожи одеждой. Имеют значение нарушения секреторной функции кожи, особенно повышенная потливость, микротравмы (уколы, порезы, расчесы, укусы насекомых). Возникновение рецидивирующих одиночных фурункулов обычно связано с нарастающей сенсибилизацией кожи к стафилококковой инфекции.

Общий фурункулез возникает обычно под влиянием эндогенных предрасполагающих факторов: истощающих общих заболеваний, недостатка питания, гиповитаминоза (А, С), анемии, хронических кишечных интоксикаций, длительного физического переутомления, нарушений обмена веществ (в частности, углеводного), а также функциональных нарушений нервной системы и сенсибилизации к стафилококкам. Острый фурункулез, как локализованный, так и общий, нередко развивается вследствие местного или общего переохлаждения либо перегревания.

Лечение. Наружное лечение фурункулов заключается в основном в применении разрешающих и в меньшей степени дезинфицирующих средств. Рекомендуется смазывание невскрывшихся фурункулов чистым ихтиолом с последующим наложением слоя ваты (повязка, клеол, пластырь при этом не требуются). Смазывания производятся 1—2 раза в день. Ранее наложенный ихтиол удаляют теплой водой. После вскрытия фурункула накладывают сложенную в несколько слоев марлю, смоченную гипертоническим раствором хлорида натрия, или дезинфицирующую мазь, а сверху—небольшой кусок марли, который закрепляют клеолом. При локализации фурункула на лице применять ихтиол не следует; необходим полный покой мимических мышц, что достигается запрещением разговора и

переводом на жидкую пищу или искусственное питание.

Целесообразны применение сухого тепла (грелка, светотепловой облучатель соллюкс, лампа Минина), а также УВЧ-терапия. Применение влажного тепла, в частности согревающих компрессов, следует избегать ввиду возможной диссеминации инфекции, а также мацерации окружающей здоровой кожи. Вне зависимости от метода лечения кожу в окружности фурункула необходимо тщательно дезинфицировать обтиранием 2% салициловым и борным спиртом либо 0,5% водным раствором хлорамина или нашатырного спирта. Обтирание кожи следует производить в направлении от периферии к центру. Мытье в бане, ванне или под душем при наличии одного или многих фурункулов противопоказано. Волосы вокруг фурункула следует коротко остричь, но не брить. Во избежание диссеминации инфекции необходимо избегать наложения больших круговых повязок. Хирургическое лечение (разрез) показано только при абсцедирующих фурункулах.

Широкое применение при лечении фурункулов имеют антибиотики. Не предупреждая рецидивов, они способствуют более быстрому разрешению фурункулов и устраняют осложнения. Бензилпенициллин применяется внутримышечно по 100000 ЕД через каждые 3 ч или в форме дюрантных препаратов (бициллин), а также в смеси с аутокровью — общая доза до 1 500000—2000000 ЕД. Кроме биосинтетических пенициллинов, можно назначать оксациллин, метициллин, хлортетрациклин, олеандомицин, олететрин, метациклин. При одиночных неосложненных фурункулах лечение антибиотиками не является обязательным. Лишь при фурункулах кожи лица, как неосложненных, так в особенности осложненных, при фурункулах, осложненных лимфангитом и лимфаденитом, оно является абсолютно показанным, а при «злокачественных фурункулах» отвечает жизненным показаниям. Антибиотики применяют также при фурункулезе в период множественного высыпания фурункулов. При отсутствии антибиотиков назначают сульфаниламиды (норсульфазол, сульфадимезин, этазол, сульфадиметоксин и др.).

Помимо этого, при хроническом фурункулезе, а также при одиночных рецидивирующих фурункулах для повышения сопротивляемости организма и предотвращения рецидивов рекомендуются неспецифическая стимулирующая терапия (аутогемотерапия), а также специфическая иммунотерапия в форме инъекций: а) стафилококковую вакцину (поливалентная или аутовакцина) вводят подкожно или внутрикожно в дозах от 0,1—0,2 до 1 мл с промежутками в 2—3 дня, всего 8—10 инъекций*(при внутрикожном введении в одно место вводят не более 0,25 мл; большие дозы вводят в несколько участков)*; б) стафилококковый анатоксин (стафилококковый токсин, лишенный путем прибавления формалина токсических свойств при сохранении антигенных) или препарат А2 вводят подкожно, начиная с 0,5 мл, в дальнейшем по 1,0—1,5—2,0 мл с промежутками в 2— 3 дня, всего 6—8 инъекций; в) стафилококковый антифагин вводят ежедневно подкожно, начиная с 0,2 мл, при каждой

последующей инъекции дозу увеличивают на 0,1 мл до максимальной дозы 1 мл; на курс 10 инъекций.

При хроническом фурункулезе больного тщательно обследуют для выявления предрасполагающих к заболеванию причин и назначения соответствующего индивидуального лечения.

Карбункул (carbunculus). Развитие карбункула обусловлено внедрением стафилококков извне в волосяные фолликулы. Постепенно инфекция проникает в лимфатические сосуды глубоких отделов дермы и подкожной клетчатки и вызывает гнойно-некротическое воспаление. Образуется резко болезненный плотный инфильтрат, постепенно увеличиваясь, он может достигнуть величины детской ладони. Кожа над инфильтратом окрашена в багрово-красный, а в центральной части — в синюшный цвет. Вокруг инфильтрата отмечается выраженный отек. Через несколько дней в области инфильтрата образуется несколько отверстий, из которых выделяется густой гной, смешанный с кровью. Через образовавшиеся дефекты кожи видны глубоко заложенные некротические массы зеленого цвета, которые постепенно начинают отделяться вместе с гноем. По отторжении некротической ткани образуется глубокая язва, нередко доходящая до фасции и даже до мышц. Постепенно язва заполняется грануляциями и заживает с образованием плотного, спаянного с подлежащими тканями рубца. Общее состояние больного, как правило, нарушено: высокая температура, ознобы, головная боль; у истощенных больных возможно развитие сепсиса.

Карбункулы обычно бывают одиночными. Наиболее частая их локализация—кожа затылка, спины, поясницы. Крайне опасны карбункулы лица, нередко сопровождающиеся теми же осложнениями, что и «злокачественные фурункулы».

Патогистологически: глубокий прогрессирующий некроз подкожной клетчатки и нижних отделов дермы. Вокруг некротического участка образуется густой инфильтрат из нейтрофилов, ведущий к гнойному расплавлению окружающих участок тканей.

Особую роль в развитии карбункула играют эндогенные предрасполагающие факторы, перенесенные тяжелые общие заболевания, диабет.

Лечение. Назначают антибиотики, в частности группы пенициллина (внутримышечные инъекции по 100000 ЕД через 3 ч), а также другие антибиотики. При вялом течении заболевания антибиотики можно сочетать с неспецифической стимулирующей терапией (аутогемотерапия). В тяжелых случаях возможно одновременное назначение антибиотиков и сульфаниламидов. Наружно — тепло (припарки, грелки), УВЧ-терапию. По вскрытии карбункула — отсасывающая повязка с гипертоническим раствором хлорида натрия. При вялом отхождении некротических масс рекомендуется применение салициловой кислоты или салицилата натрия, которыми покрывают поверхность карбункула слоем толщиной примерно 0,5 см. Обширный некроз тканей, прогрессирующий отек, нарастающая

интоксикация служат показанием к оперативному вмешательству, переливанию крови, введению плазмозамещающих растворов — полиглюкина, гемодеза. Обязательна тщательная дезинфекция окружающей здоровой кожи, как и при лечении фурункула.

Гидраденит (hidradenitis). Это гнойное воспаление апокринных потовых желез. Локализуется чаще всего в подмышечных впадинах (обычно одностороннее), реже — в области заднего прохода, у женщин — в области больших половых губ. В толще кожи образуются вначале небольшие, величиной с горошину, болезненные узлы, которые быстро увеличиваются, достигают величины лесного ореха или голубиного яйца и возвышаются над уровнем окружающей здоровой кожи. Кожа над ними окрашена в багрово-красный цвет (рис. 6). Вначале плотные, узлы быстро размягчаются и вскрываются небольшим перфорационным отверстием, из которого выделяется большое количество гноя. Постепенно полость абсцесса заполняется грануляциями, и процесс заканчивается образованием небольшого втянутого рубца. В некоторых случаях узлы при гидрадените разрешаются без вскрытия и рубца не оставляют. Количество узлов —от одного до нескольких. При множественных узлах образующиеся отдельные абсцессы могут сливаться в одну сплошную полость.

Заболевание начинается остро, но в дальнейшем может принять хронический характер, когда вследствие распространения инфекции возникает один узел за другим. Общее состояние больных обычно не нарушено; лишь при одновременном множественном высыпании узлов может повыситься температура тела. Гидраденит наблюдается исключительно после возраста полового созревания, одинаково часто как у мужчин, так и у женщин.

Патогистологически: характерно образование воспалительного инфильтрата, состоящего преимущественно из нейтрофилов, вокруг тела и выводного протока апокринных потовых желез с последующим гнойным расплавлением и гибелью железы

Этиология и патогенез. Заболевание возникает в результате внедрения стафилококков через устье волосяного фолликула в выводной проток апокринной потовой железы. Предрасполагающими причинами являются: повышенная потливость, особенно при несоблюдении чистоты, раздражение кожи при бритье подмышечных впадин тупой бритвой и дисфункции половых желез.

Диагноз. Не представляет затруднений; от фурункулов гидраденит отличается отсутствием некроза.

Лечение. То же, что и при фурункулезе. Хороший эффект оказывает ультразвук. В случае образования сливных абсцессов *показано* хирургическое вмешательство (разрез). При наклонности к рецидивам и длительному течению рекомендуется рентгенотерапия.

Множественные абсцессы кожи у детей (псевдофурункулез

Фингера). Это стафилококковое поражение эккринных потовых желез. Заболевание наблюдается у детей грудного и раннего детского возраста и характеризуется образованием большого числа заложенных в толще кожи плотных узлов величиной с горошину, увеличивающихся затем до размера вишни и полностью размягчающихся с образованием абсцесса. Кожа над абсцессами окрашена в багрово- или синюшно-красный цвет. Абсцессы долго не вскрываются. При проколе их выделяется значительное количество гноя. Поражение локализуется на коже туловища, особенно на спине, на волосистой части головы (затылок), ягодицах, верхних и нижних конечностях. Наряду с узлами нередко отмечается одновременное высыпание небольших, величиной с просяное зерно, поверхностных пустул, образующихся в устье выводного протока эккринных потовых желез (везикулопустулез или остиопориг). Кожное поражение может привести к развитию пиемии, сепсиса.

Патогистологически: образование в дерме или в дерме и подкожной клетчатке абсцессов, исходным местом которых является выводной проток потовой железы.

Этиология и патогенез. Множественные абсцессы возникают в результате проникновения стафилококковой инфекции в выводные протоки эккринных потовых желез. Этому способствуют нечистоплотное содержание детей, чрезмерное укутывание, потливость, кроме того, пониженное питание, истощающие заболевания (особенно энтериты, общие инфекции), рахит, искусственное вскармливание.

Лечение. Рекомендуются обтирания кожи водкой, применение ихтиола или вскрытие абсцессов проколом с последующим смазыванием спиртовым раствором анилиновых красителей, светолечение. Общее лечение заключается в назначении антибиотиков, общеукрепляющих средств, правильного питания.

Пиококковый пемфигоид (эпидемическая пузырчатка новорожденных, pemphigus neonatorum). Острое инфекционное заболевание, отличающееся высокой контагиозностью. Поражает новорожденных в первые 7—10 дней жизни. Отличается очень быстрым возникновением пузырей, образующихся на фоне эритематозного пятна или на здоровой на вид коже, окруженных узким розовым венчиком. Начальные пузыри величиной с крупную горошину полушаровидно возвышаются над уровнем окружающей кожи и выполнены серозным прозрачным содержимым. Быстро увеличиваясь путем периферического роста, могут достигать нескольких сантиметров в диаметре. В то же время они становятся более плоскими и менее напряженными, так что покрышка их принимает складчатый характер, содержимое становится мутным. В результате трения бельем пузыри вскрываются, образуя ярко-розовые эрозии, вокруг которых свисают остатки покрышки пузыря. При потягивании их пинцетом можно продолжить отслойку эпителия за пределы эрозии. Наиболее часто высыпание пузырей начинается на коже верхних конечностей и живота

(вокруг пупка), но затем они могут распространиться по всему кожному покрову. Общее состояние больных в легких случаях может быть ненарушенным; в более тяжелых отмечается повышение температуры тела до 38°С и выше; может развиться септикопиемия, нередко заканчивающаяся смертью ребенка.

Особо тяжелую форму заболевания представляет так называемый эксфолиативный дерматит Риттера. Он начинается с высыпания пузырей, которые, быстро увеличиваясь в размерах и вскрываясь, ведут к образованию обширных эрозий. В течение нескольких дней процесс поражает почти весь кожный покров и, как правило, ведет к развитию сепсиса.

Патогистологически: полость пузыря расположена непосредственно под роговым слоем и выполнена незначительным количеством нейтрофилов. Клетки шиповатого слоя, составляющие дно пузыря, в состоянии дистрофии, между ними встречаются отдельные лейкоциты.

Диагноз. В дифференциально-диагностическом отношении следует иметь в виду сифилитическую пузырчатку новорожденных и врожденный эпидермолиз, отличающийся тем, что выявляется уже в момент родов и локализуется на участках кожи, подвергающихся травме (у новорожденных —голова, плечи, нижние конечности). В сомнительных случаях содержимое пузырей исследуют на наличие бледной трепонемы, а кровь берут для постановки реакции Вассермана, осадочных реакции и реакции иммобилизации бледных трепонем.

Этиология. Заболевание вызывается золотистым стафилококком, обладающим высокой токсичностью. Источником инфекции чаще всего является медицинский персонал (сестры, няни) или матери новорожденных, болеющих или недавно переболевшие какой-либо формой стафилококкового поражения кожи (фурункулы, гидраденит). Последовательная передача инфекции от одного новорожденного другому через руки медицинского персонала или белье может привести к развитию в родильных домах эпидемической вспышки заболевания.

Лечение. Пузыри вскрывают и осторожно удаляют остатки покрышек, смазывают эрозии дезинфицирующей мазью Теплые ванны с перманганатом калия. Общее лечение, антибиотики или сульфаниламиды, витамины группы В и С, инъекции крови матери.

Профилактика. Немедленное отделение здоровых новорожденных от больных, временное отстранение от работы больных лиц медицинского персонала. Тщательная дезинфекция помещения, стерилизация белья.

СТРЕПТОКОККОВЫЕ ПИОДЕРМИТЫ

В отличие от стафилококков стрептококки не поражают добавочные образования кожи. Вызываемые ими заболевания носят преимущественно поверхностный характер, первичным элементом их является вялый пузырь — фликтена, характеризующаяся наклонностью к периферическому росту. Различают следующие клинические формы стрептококковых поражений

кожи.

Стрептококковое импетиго (impetigo streptogenes). Характеризуется острым высыпанием на гиперемированном основании небольших, поверхностных пузырей — фликтен, окруженных узким розовым венчиком. Быстро, в течение нескольких часов, фликтены вскрываются и содержимое их засыхает, образуя слоистые или бугристые медово-желтого цвета корки, постепенно увеличивающиеся путем периферического роста и слияния. В запущенных случаях они могут покрывать значительные участки кожи В результате присоединения вторичной стафилококковой инфекции корки приобретают зеленовато-желтый, а при расчесывании — кровянистый, буроватый цвет (так называемое стрептостафилококковое, или **вульгарное импетиго — impetigo vulgaris)** (рис. 7). После удаления корок обнажается влажная розового цвета эрозия, окруженная узеньким бордюром отслаивающегося рогового слоя эпидермиса. Субъективно отмечаются зуд, регионарные лимфатические узлы нередко увеличиваются и становятся болезненными. Импетиго локализуется преимущественно на коже лица, у мужчин — нередко в области бороды и усов, у женщин —на волосистой части головы Особенно часто импетиго наблюдается у детей Следует иметь в виду возможность развития вульгарного импетиго в качестве осложнения других, особенно зудящих, кожных поражений экземы, почесухи, чесотки, вшивости и др. Иногда наряду с поражением кожи лица, особенно у детей, наблюдается поражение слизистых оболочек полости рта, носа и конъюнктивы, где также высыпают фликтены, быстро вскрывающиеся с образованием болезненных эрозий.

Кольцевидное импетиго (impetigo circinata) начинается с острого высыпания небольших плоских пузырей, наполненных мутноватым содержимым. Быстро увеличиваясь в размере за счет периферического роста, пузыри в центральной части подсыхают с образованием пластинчатой желто-коричневой корочки, вокруг которой фликтена располагается в форме кольца. **Пузырное импетиго (impetigo bullosa)** характеризуется высыпанием пузырей, постепенно увеличивающихся в размере и достигающих иногда величины лесного ореха или голубиного яйца. Пузыри наполнены мутноватым содержимым. Если пузырь вскрывается, то образуется эрозия, также постепенно увеличивающаяся в размерах за счет периферического роста, окруженная клочьями остатков покрышки пузыря. Буллезная и цирцинарная формы импетиго локализуются чаще всего на тыле кистей, реже — на стопах и голенях. Нередко пузырь начинается" с ногтевого валика и, разрастаясь, подковообразно окружает ноготь (поверхностный панариций — «турниоль») *(считают, что impetigo circinata и bullosa могут быть следствием не только стрептококковой, но и стафилококковой инфекции).*

Пиококковая трещина спайки губ (impetigo fissurica, заеда). В углу рта (с одной стороны или с двух сторон) образуется небольшая эрозия, окруженная узким роговым воротничком, оставшимся от покрышки фликтены. В центре эрозии неглубокая трещина. На коже в углу рта нередко отмечаются медово-желтоватые корочки Заболевание чаще наблюдается

у детей, что объясняется привычкой облизывать углы рта, а также у пожилых людей, носящих протезы, вследствие мацерации кожи в углу рта слюной, стекающей во время сна (заеда обычно односторонняя—на той стороне, на которой больной спит). Заеды, помимо стрептококков, могут быть вызваны дрожжеподобными грибами (кандидоз); стрептококковая заеда отличается от них большей сочностью эрозии и наличием корочек От сифилитических папул в углах рта (см. «Вторичный сифилис») заеда отличается отсутствием инфильтрата.

Сифилоиодобное постэрозивное папулезное импетиго (impetigo papulosa posterosiva syphiloides). На ягодицах и задней поверхности бедер у детей появляются фликтены, которые быстро вскрываются, оставляя после себя эрозии. В основании эрозий вскоре развивается папулезный инфильтрат и образуются элементы, напоминающие папулоэрозивный сифилид.

При дифференциальной диагностике следует производить лабораторное исследование отделяемого эрозий на наличие бледных трепонем.

Импетиго очень контагиозно. Этим объясняются нередко наблюдаемые семейные вспышки или массовое распространение кожного поражения в детских учреждениях. Предрасполагающими причинами возникновения импетиго у детей чаще всего являются смачивание кожи лица слюной, носовой слизью и ее мацерация, у взрослых — микротравмы: на лице — порезы во время бритья, на кистях — порезы и уколы во время работы, мелкие ожоги. Нередко импетиго возникает на фоне расчесов и укусов кровососущих насекомых (например, импетиго волосистой части головы при вшивости). Причиной образования поверхностного панариция чаще всего являются заусенцы.

Патогистологически: при всех формах импетиго наблюдается образование полости под роговым слоем эпидермиса Полость выполнена серозным экссудатом и большим или меньшим количеством нейтрофилов, среди которых встречаются отдельные десквамированные эпителиальные клетки В верхних рядах шиповатых клеток отмечается незначительный межклеточный отек. Нижние ряды клеток как шиповатого, так и базального слоя не изменены. В дерме — расширение сосудов и незначительная периваскулярная инфильтрация, преимущественно нейтрофилами и лимфоцитами.

Простой лишай лица (pityriasis simplex faciei) — своеобразная абортивная форма импетиго. Наблюдается преимущественно у детей, а также у лиц, работающих вне помещений. На коже лица образуются различной величины светло-розовые пятна, обильно покрытые мелкими чешуйками, отчего они выглядят белыми, особенно резко выделяясь у лиц с пигментированной кожей (син. — pityriasis alba). Заболевание может возникнуть как первично, так и вторично, вслед за перенесенным вульгарным импетиго. Летом под влиянием солнечных лучей кожное поражение может пройти, но кожа лица, загорая на пораженных участках слабее, чем на здоровых, приобретает пеструю окраску.

Лечение. Назначают дезинфицирующие средства, при наличии корок —мазевые повязки (2% белая ртутная мазь, 5% борно-нафталановая с

добавлением 0,5% этакридина, 5% стрептоцидная, 1% эритромициновая, «лоринден С», «Дермазолон», оксизон). При эрозиях и мокнутии показаны дезинфицирующие средства в форме растворов (0,25% раствор нитрата серебра, 2% раствор резорцина, жидкость Алибура, раствор риванола 1:1000), их применяют в виде влажновысыхающих повязок или эмульсии (5% стрептоцидная). Пузыри следует вскрывать и срезать покрышку ножницами. Здоровую кожу вокруг очагов поражения необходимо тщательно обтирать 2% салициловым спиртом (взрослым — 70%, детям —40%). При простом лишае лица назначают стрептоцидную или белую ртутную мазь, лоринден. При импетиго, осложнившем другое кожное заболевание, одновременно проводят лечение последнего. Кончики пальцев рук и свободные края ногтей больного во избежания разноса инфекции рекомендуется смазывать 2% спиртовым раствором йода. Дети, страдающие импетиго, должны быть изолированы. Взрослые, работающие в детских учреждениях и болеющие этим заболеванием, временно отстраняются от работы.

Стрептококковая опрелость *(intertrigo streptogenes*). Развивается на соприкасающихся поверхностях кожных складок: бедренно-мошоночной, межъягодичной, в подмышечных впадинах, под молочными железами у женщин, за ушными раковинами, у тучных людей — в складках живота, иногда в межпальцевых складках кисти и стопы. Характеризуется образованием сплошной эрозированной мокнущей поверхности ярко-розового цвета, резко отграниченной от окружающей здоровой кожи узким эпидермальным воротничком. Контуры пораженного участка обычно крупнофестончатые. В глубине складок нередко имеются кровоточащие болезненные трещины. Субъективно отмечаются жжение, зуд и боль. Течение длительное.

Предрасполагающими причинами являются повышенная потливость и сальность кожи при недостаточно опрятном ее содержании, а также тучность. Иногда стрептококковая опрелость развивается на фоне диабета.

Возможно развитие аналогичных поражений, вызванных дрожжеподобным грибом.

Лечение. При мокнутии назначают примочки из дезинфицирующих растворов. Эффективны пасты и мази с генциановым фиолетовым. При. упорном течении заболевания — серно-дегтярные мази, лоринден С. После окончания лечения в целях предупреждения рецидива необходимо ежедневно обтирать пораженные участки 2% салициловым спиртом и присыпать 5% борной пудрой (на тальке).

Эктима (ecthyma vulgare). Заболевание начинается с появления на фоне воспалительного инфильтрата пузыря или глубокой эпидермальной пустулы *(имеются работы, показывающие возможность образования эктим стафилококковой этиологии)* величиной с крупную горошину и более.

Проникновению стрептококка в глубину кожи способствуют микротравмы и расчесы.

На 2—3-е сутки пустула подсыхает, образуется гнойно-кровянистая

корка, после удаления которой обнаруживается язва круглой или овальной формы, с отвесными краями, сочным, покрытым грязно-серым налетом и легко кровоточащим дном (рис. 8). Просуществовав 2—3 нед, язва медленно заживает, на ее месте остается поверхностный рубец, окруженный зоной пигментации.

Эктимы образуются, как правило, в значительном числе и локализуются чаще всего на коже голеней, бедер, ягодиц, поясницы; очень редко —на коже верхних конечностей (область локтевого сустава — см. «Чесотка»). Чаще всего эктимы развиваются в результате расчесывания кожи как осложнение зудящих паразитарных заболеваний (чесотка, педикулез), а также укусов кровососущих насекомых. Недостаточная гигиена кожи, повышенная потливость, длительное пребывание на ногах (походы), застойные явления, недостаток питания способствуют их развитию. Количество больных эктимами, незначительное в мирное время, увеличивается как в войсках, так и среди гражданского населения в военное время.

Патогистологически: центральный некроз эпидермиса и дермы, окруженный густым валом инфильтрата, состоящего из нейтрофилов и лимфоцитов, вокруг инфильтрата — значительный отек и расширение сосудов

Диагноз. Следует дифференцировать от сифилитической эктимы и болезни Боровского.

Лечение. Рекомендуются дезинфицирующие мази (2—5% белая ртутная, 5% стрептоцидная и др.) Окружающую здоровую кожу обтирают 2% салициловым спиртом. При медленном заживлении показано туширование 1—2% раствором нитрата серебра.

Общее лечение - назначение общеукрепляющих средств, при вялом течении болезни — аутогемотерапия, переливание донорской крови, введение пирогенных препаратов.

Хроническая диффузная стрептодермия (streptodermia diffusa chronica). Это хроническое стрептококковое, возможно, стрептостафилококковое заболевание, характеризующееся диффузным поражением значительного участка кожного покрова, чаще всего кожи голеней. Пораженный участок имеет крупнофестончатые очертания и резко отграничен от здоровой кожи каемкой отслаивающегося рогового слоя Кожа в очагах поражения резко гиперемирована, иногда застойно-синюшная, слегка инфильтрирована и покрыта большим количеством крупных пластинчатых корок коричневато-желтого или зеленоватого цвета. После удаления корок обнажается сплошная мокнущая поверхность с густым серозным или серозно-гнойным отделяемым. Поражение имеет наклонность к медленному периферическом росту. Иногда вокруг основного очага отмечается появление свежих фликтен, а также остиофолликулитов. По мере стихания воспалительного процесса мокнутие и образование корок прекращаются и поверхность пораженной кожи покрывается крупными пластинчатыми чешуйками (рис. 9) Заболевание протекает хронически и

нередко рецидивирует
В длительно существующих очагах поражения возможен постепенный переход к экзематизации (см. «Экзема»), что выражается в появлении на эритематозном фоне мелкоточечных эрозий (микроэрозий), отделяющих мельчайшие капли серозной жидкости. Своеобразие воспалительного процесса при хронической диффузной стрептодермии объясняется длительным местным нарушением кровообращения, развитием гипоксии тканей и нарушением обменных процессов в коже, особенно часто при наличии варикозного расширения вен, а также в результате длительного охлаждения конечностей, длительного пребывания на ногах и т. п.

Хроническая диффузная стрептодермия нередко развивается вокруг длительно незаживающих ран и язв («паратравматическая стрептодермия»).

Патогистологически: эпидермис на большом протяжении лишен рогового и зернистого слоев На участках, где роговой слой сохранен, отмечаются явления паракератоза В шиповатом слое расширение межклеточных канальцев (спонгиоз) и нерезко выраженные явления акантоза В дерме наблюдаются значительное расширение сосудов и воспалительный инфильтрат, преимущественно из лимфоцитов.

Лечение. При мокнутии рекомендуется применение влажновысыхающих повязок из дезинфицирующих и вяжущих растворов (0,25% раствор нитрата серебра, 1% раствор резорцина, разведенная в 2 раза жидкость Алибура) При обилии корок показаны повязки с 5% борно-нафталановой мазью или 2% мазью с генциановым фиолетовым. При вялом течении — постепенный переход к назначению препаратов, содержащих деготь - дегтярно-нафталановой (деготь и нафталан в равных частях) или вилькинсоновой мазей (в чистом виде или пополам с цинковой пастой).

ХРОНИЧЕСКИЕ ФОРМЫ ПИОДЕРМИИ

Возбудителями хронических (атипических) пиодермии являются разнообразные микроорганизмы, способные вызывать гнойное воспаление в коже: стафилококки, стрептококки, энтерококки, кишечная и синегнойная палочки, вульгарный протей и др. Как правило, в этиологии хронических пиодермии играет роль смешанная инфекция. Развитие хронических пиодермии определяется необычной реактивностью макроорганизма. Общая иммунологическая реактивность больных оказывается сниженной (фагоцитарный индекс снижен, фагоцитоз стафилококка незавершенный), а аллергический фон — выраженным (повышен уровень иммуноглобулинов, антитоксических и противовоспалительных антител, кожно-аллергические реакции со стафилококковой вакциной резкоположительны).

Хроническая язвенная пиодермия (хроническая пиогенная язва). Локализуется почти исключительно на коже голеней и характеризуется образованием одной, реже нескольких, язв, возникающих, как правило, остро, но затем принимающих длительное, вялое течение. Исходным

пунктом язвенного поражения обычно является вульгарная эктима или своеобразный островозникающий воспалительный инфильтрат, быстро, в течение нескольких дней, некротизирующийся. Дно язвы вначале покрыто некротическими массами, в дальнейшем —вялыми грануляциями. Края нерезко приподняты над уровнем здоровой кожи, вначале отечно-пастозны, затем слегка инфильтрированы, синюшно-красного цвета. Пальпация основания и краев язв болезненна.

Диагноз. При постановке диагноза следует иметь в виду варикозные язвы (наличие расширения вен), а также трофические язвы. Иногда поверхностная пиококковая язва, локализуясь на половых органах, красной кайме губ, напоминает твердый шанкр (шанкриформная пиодермия). Для постановки точного диагноза проводят повторные исследования отделяемого язвы на наличие бледной трепонемы и серологическое исследование крови на реакцию Вассермана.

Лечение. В начальном периоде рекомендуется обмывание язв перекисью водорода или теплым раствором перманганата калия с последующей присыпкой сульфаниламидами.

В дальнейшем с целью стимулировать образование грануляций показаны повязки с мазью Микулича. При длительно существующих язвах — цинкжелатиновые повязки (Zinci oxydi 40,0; Glycerini 40 ml; Gelatinae 40,0; Aq. destill 100 ml), одновременно общеукрепляющее лечение, витаминотерапия (аскорбиновая кислота, рутин, витамин B_1)

Хроническая вегетирующая пиодермия. Начинается с глубокой пустулы, после вскрытия которой образуется эрозия с сочными папилломатозными разрастаниями. Очаг поражения эксцентрически увеличивается. Локализуется в крупных складках кожи, углах рта, голени. Антибиотики малоэффективны. Хорошие результаты дают общеукрепляющее лечение и кортикостероиды.

Хроническая язвенно-вегетирующая пиодермия. В развитом виде представляется в форме ограниченных, инфильтрированных, воспалительных бляшек синюшно-красного цвета с папилломатозной поверхностью, местами покрытой гнойными корками. При их сдавливании из межсосочковых щелей, глубоких трещин и небольших фистулезных отверстий выделяются капли густого зеленого гноя. Бляшки имеют различную величину и увеличиваются медленно за счет периферического роста. В окружности основного очага нередко наблюдаются глубокие пустулы. При исследовании с помощью пуговчатого зонда в глубине инфильтрата обнаруживаются глубокие, сообщающиеся между собой гнойные полости. Заболевание протекает крайне медленно и может затягиваться на многие месяцы и даже годы, заканчивается образованием своеобразного рубца с небольшими островками сохраняющейся нормальной кожи.

Характерная локализация поражений — тыльная поверхность кисти, область лодыжек, тыл стопы. При локализации на тыле кисти и стопы возможны распространение патологического процесса на глубжележащие ткани и развитие гнойного воспаления суставов.

Лечение. При обильном гнойном отделяемом показаны согревающие компрессы с раствором этакридина лактата 1:1000, 2% раствором резорцина и т. д. В период затишья —повязки с 2% генцианвиолетовой мазью. Лечение только антибиотиками малоэффективно. Такое лечение следует сочетать с неспецифической стимулирующей терапией (аутогемотерапия, гемотрансфузии). Лучший результат достигается при обкалывании очага поражения растворами антибиотиков. При неуспехе консервативного лечения рекомендуется выскабливание грануляций острой ложкой.

Хроническая абсцедирующая пиодермия. В толще кожи образуются узлы, поверхность которых окрашена в буровато-фиолетовый цвет. Узлы медленно размягчаются, образуя мешковидную полость, и вскрываются одним или несколькими небольшими отверстиями, из которых выделяется жидкий гной или сукровично-гнойная жидкость. В таком виде поражение может существовать недели и даже месяцы. Наиболее частая локализация — задняя поверхность шеи, лицо, ягодицы. Хронические абсцессы возникают то одиночно, то множественно, нередко образуя целые скопления. В последнем случае полости отдельных абсцессов могут соединяться друг с другом. После заживления остается неровный рубец с перемычками и мостиками, напоминающий рубец после колликвативного туберкулеза.

Лечение. Иссечение узлов или широкое вскрытие их с последующим выскабливанием вялых грануляций острой ложкой. Одновременно проводится неспецифическая стимулирующая и общеукрепляющая терапия.

Пиоаллергиды

При длительно существующих пиококковых поражениях кожи могут возникать своеобразные вторичные поражения кожи — пиоаллергиды. Чаще всего они наблюдаются при хронических стрептококковых заболеваниях кожи (хроническая диффузная стрептодермия, длительно существующее импетиго, интертригинозная стрептодермия), значительно реже — при стафилококковых, в частности атипических, формах пиодермии.

Пиоаллергиды возникают внезапно, симметрично на коже туловища и конечностей. Они имеют вид ярко-розовых пятен различной величины и формы, покрытых в центре мелкопластинчатыми чешуйками, или мелких фолликулярных папул либо папуловезикул, папулопустул. На ладонях и подошвах нередко отмечается диссеминированное высыпание плотных на ощупь пузырьков и пузырей. Оно сопровождается зудом и часто повышением температуры тела до 38 °С. В таких случаях общее состояние больного нарушено (головная боль, разбитость, слабость). Усиливаясь в течение нескольких дней, кожная сыпь может принять распространенный характер. Продержавшись 7—10 дней, заболевание начинает регрессировать.

Пиоаллергиды развиваются в результате гематогенного распространения поступающих из основного пиогенного очага микробов или продуктов их распада, при наличии выраженного аллергического состояния. Непосредственным поводом к появлению пиоаллергидов часто являются

примененные на основные очаги поражения раздражающие наружные препараты, введение иммунобиологических препаратов, интеркуррентные заболевания (грипп и др.).

Лечение. При высокой температуре и общем недомогании показаны антибиотики, при отсутствии общих явлений —внутривенные инъекции хлорида кальция или внутримышечные инъекции глюконата кальция. Наружно — индифферентная болтушка и пудра.

ПРОФИЛАКТИКА ГНОЙНИЧКОВЫХ ЗАБОЛЕВАНИЙ

Значительная заболеваемость пиодермитами среди населения и вызываемые ими потери трудоспособности диктуют необходимость проведения широких профилактических мероприятий.

Возникновение гнойничковых заболеваний обусловливается не только особыми свойствами их возбудителей, но и влиянием неблагоприятных внешних факторов, а также нарушениями общего состояния организма. Поэтому профилактика пиодермитов складывается из различных мероприятий. Основными из них являются:

1) точный учет и анализ заболеваемости пиодермитами, дающие возможность установить ее истинные причины;

2) санитарно-гигиенические мероприятия, направленные на поддержание чистоты кожи и устранение чрезмерного ее загрязнения в быту и на производстве;

3) санитарно-технические мероприятия, цель которых путем улучшения и совершенствования санитарно-технических условий производства устранить действующие в процессе работы вредные факторы, способствующие возникновению гнойничковых заболеваний;

4) мероприятия, направленные на укрепление физического состояния людей, повышение их сопротивляемости по отношению к инфекции;

5) санитарно-просветительная работа.

Наиболее широкие возможности проведения всех указанных мероприятий имеются в отношении организованной части населения, в частности рабочих различных отраслей промышленности и сельского хозяйства, а также военнослужащих. Среди мероприятий санитарно-гигиенического характера особое значение имеет создание условий для соблюдения личной гигиены.

На предприятиях рабочие должны быть обеспечены умывальниками с горячей и холодной водой, достаточным количеством мыла, полотенцами, чтобы иметь возможность очищать загрязненную кожу во время перерывов в работе и в конце рабочего дня. Для полноценной очистки кожи от производственных загрязнений (смазочные масла, эмульсии, керосин и др.), кроме жидкого или сухого мыла, рекомендуется пользоваться особыми отмывочными средствами.

Для предохранения кожи от загрязнения и раздражающего действия попадающих на нее во время работы химических веществ большое значение имеет обеспечение рабочих одеждой, соответствующей специфике производства. Необходима регулярная стирка ее, так как загрязненные комбинезоны, фартуки, рукавицы, обувь и т. п. подчас приносят больший вред, чем их отсутствие. Имеют значение также поддержание санитарного состояния жилых (общежития, казармы) и рабочих (цех, мастерская, машинный парк и др.) помещений и по возможности обеспечение в них нормального температурного режима. При невозможности соблюдения последнего (горячий цех, полевая работа в летнее время, особенно в южных районах) необходимо создание условий для мытья под душем после работы.
Не меньшую роль как предрасполагающий фактор, способствующий возникновению гнойничковых заболеваний (в особенности фурункулеза), играет и систематическое переохлаждение тела, в связи с чем важно обеспечение лиц, работающих в холодное время на открытом воздухе, теплой одеждой.

К мероприятиям санитарно-технического характера относятся: наблюдение за правильным содержанием производственного инструментария, очистка рабочих мест от отходов производства (металлическая стружка, опилки, гвозди и т. д.), что способствует снижению микротравматизма; технические мероприятия, направленные на предупреждение загрязнений кожи рабочих химическими веществами; правильная организация оказания первой помощи при микротравмах. В рабочих помещениях, цехах, мастерских, гаражах, на полевых станах должны быть аптечки с 1—2% спиртовым раствором бриллиантового зеленого или другого красителя, 2% спиртовым раствором йода, стерильным перевязочным материалом. Для обработки микротравм рекомендуется жидкость Новикова (Tannini 1,0, Viridus nitentis 0,2, Spiritus aethylici 96% 0,2 ml, ol. Ricini 0,5 ml, Collodii 20,0), бактерицидный лейкопластырь, фурапласт, 5% раствор йода в этилцеллосольве.

В ходе санитарно-просветительной работы, а также при специальном инструктаже следует обучать работающих само- и взаимопомощи.

Большое значение имеют диспансеризация рабочих, забота об улучшении жилищно-бытовых условий, наблюдение за общественным питанием и т. д. Необходима широкая пропаганда физических методов укрепления здоровья: физкультурных упражнений и занятий спортом, ежедневных обтираний кожи прохладной водой, а в летнее время прием солнечных и воздушных ванн, купанья и т. п. В общем комплексе профилактических мероприятий большое значение имеет санитарно-просветительная работа: ознакомление работающих с патогенезом заболеваний, необходимыми мерами профилактики.

К числу профилактических мероприятий следует отнести также раннее выявление начальных форм гнойничковых заболеваний и своевременное их лечение.

В ависимости от специфики промышленности, отдельных цехов,

особенностей деятельности совхозов и т. п., условий работы и быта, а также климатических факторов должны на местах разрабатываться конкретные планы профилактических мероприятий, основанные на анализе заболеваемости пиодермитами, и строго проводиться в жизнь.

ГРИБКОВЫЕ БОЛЕЗНИ (ДЕРМАТОФИТИИ)

Грибковые болезни кожи развиваются в результате внедрения в нее патогенных микрогрибов. При обитании вне организма человека или животного грибы могут сохранять свою жизнеспособность и вирулентность на протяжении нескольких лет. Этим объясняется возможность заражения путем непрямого контакта—через различные предметы, загрязненные спадающими с кожи больных чешуйками или обломками волос, содержащими элементы гриба.

Единой и общепризнанной классификации грибковых болезней не существует. Чаще пользуются классификацией, разработанной в отделе микологии Центрального научно-исследовательского кожно-венерологического института Министерства здравоохранения СССР. В соответствии с этой классификацией выделяют 4 группы микозов.

1. Кератомикозы: разноцветный лишай и др. По традиции вместе с разноцветным лишаем рассматривалось сходное с ним заболевание эритразма, которая вызывается, как это доказано в последнее время, не грибами, а коринебактериями и относится к псевдомикозам (см. «Эпидермофития паховая»).
2. Дерматофитии: эпидермофития паховая (истинная); микоз, обусловленный интердигитальным трихофитоном (эпидермофития стоп); микоз, обусловленный красным трихофитоном (рубромикоз); трихофития; микроспория; фавус.
3. Кандидозы.
4. Глубокие микозы: хромомикоз и др. Вместе с глубокими микозами в учебнике рассматривается актиномикоз — бактериальное заболевание, относимое в настоящее время к псевдомикозам.

В диагностике большинства микозов существенную роль играют микроскопические исследования чешуек, покрышек везикул, ногтевых пластинок, волос. Возбудителя грибкового заболевания удается обнаружить после просветления рогового вещества в горячем растворе едкой щелочи.

Лечение. Для лечения микозов используют противогрибковые препараты. Внутрь назначают гризеофульвин. Предполагают, что этот антибиотик оказывает не фунгицидное, а лишь фунгистатическое действие. Поступая из кишечника в кровь, он адсорбируется клетками эпидермиса и скапливается в роговом слое и придатках кожи, вследствие чего они становятся недоступны для внедрения гриба. Это доказывается тем, что примерно через 2—3 нед от начала лечения у больных в проксимальной части волос (или ногтя) появляется здоровая, свободная от грибов, зона, тогда как в дистальной части остаются элементы гриба. В процессе

дальнейшего применения гризеофульвина пораженная часть волоса (или ногтя) постепенно «выталкивается» растущей частью. Вот почему рекомендуется при лечении гризефульвином через каждые 7—10 дней сбривать отрастающие волосы.

Гризеофульвин принимают в таблетках (по 0,125) во время еды и запивают 1 чайной ложкой подсолнечного масла или рыбьего жира. Первое контрольное исследование на грибы проводят через 12—14 дней от начала лечения, последующие — через каждые 3—4 дня до отрицательных результатов, затем через каждые 5—7 дней. Критериями излеченности служат клиническое выздоровление и троекратные отрицательные анализы. Суточная и курсовая дозы гризеофульвина зависят от массы тела и возраста больного.

У отдельных больных во время лечения гризеофульвином наблюдаются головная боль, боли в животе, понос, рвота, в крови — незначительная эозинофилия, как очень редкое явление — коревидная или скарлатиноподобная токсидермия, крапивница. Иногда развивается дезориентация, поэтому гризеофульвин не рекомендуется назначать амбулаторно водителям всех видов транспорта.

Противопоказания: заболевания печени, почек, крови, злокачественные новообразования, нарушения мозгового кровообращения, инсульт, порфирии (гризеофульвин способен усилить фотосенсибилизацию), беременность, период грудного кормления ребенка. Гризеофульвин можно заменить препаратами группы имидазола (кетоконазол и др.).

К противокандидозным антибиотикам относятся амфоглюкамин, назначают по 200000 ЕД (2 таблетки), затем по 500000 ЕД 2 раза в день после еды; микогептин — по 250000 ЕД (5 таблеток или капсул) 2 раза в день; леворин — по 500000 ЕД (1 таблетка) 2—3 раза в день; нистатин — по 2000000—3000000 ЕД (4—6 таблеток) в сутки. Лучше растворяются в желудочно-кишечном тракте натриевые соли нистатина и леворина. Продолжительность курса лечения противокандидозными антибиотиками — 10—14 дней. Местно при микозах применяют 2—5% спиртовые растворы йода, нитрофунгин, жидкость Кастеллани, а также мази — 5— 15% серные и дегтярные, мазь Вилькинсона (Picis liquidae, Sulfuris depurati aa 15,0; Calcii carbonatis praecipitati 10,0; Saponis viridis, NAPHTHALANI aa 30,0; Aq. DESTILL 4 ml), 5% амиказоловую, 0,5—1% дека-миновую, 1% эсулановую, цинкундан, ундецин, микосептин, канестен и др. Избирательное противокандидозное действие оказывают также антибиотики микогепгин, нистатин и леворин, применяемые в форме мазей и растворов, амфотерициновая и декаминовая мазь. При островоспалительных процессах рекомендуются мази, содержащие кортико-стероиды и противогрибковые средства: дермозолон, микозолон, лоринден С. Для лучшего проведения фунгицидных препаратов в пораженную кожу используют их растворы в димексиде (ДМСО).

ОТРУБЕВИДНЫЙ (РАЗНОЦВЕТНЫЙ) ЛИШАЙ

Заболевание (pityriasis versicolor) характеризуется поражением только рогового слоя эпидермиса, отсутствием воспалительных явлений и незначительной контагиозностью. Возбудитель — Pityrosporum orbiculare. Процесс локализуется главным образом на туловище, преимущественно на груди и спине, реже — на шее, наружной поверхности плеча, волосистой части головы. Предрасполагающей причиной развития микоза служит повышенное потоотделение.

Поражение кожи начинается с появления мелких пятен, имеющих у разных больных самые различные оттенки коричневого цвета (отсюда название «разноцветный лишай»). Пятна увеличиваются в размерах, сливаются друг с другом, образуя более или менее крупные очаги с мелкофестончатыми очертаниями. На их поверхности отмечается едва заметное отрубевидное шелушение, связанное с разрыхлением рогового слоя. Заболевание продолжается многие месяцы и годы. У загорелых людей очаги поражения выглядят более светлыми, чем здоровая кожа (псевдолейкодерма). Эго объясняется тем, что под влиянием солнца они разрешаются, однако через разрыхленный роговой слой кожа получает недостаточную для загара дозу инсоляции.

Диагноз. В сомнительных случаях разрыхление рогового слоя можно выявить путем поскабливания пятна ногтем: роговые массы снимаются в виде стружки. Другой способ — смазывание пятна и окружающей кожи спиртовым раствором йода или анилиновых красителей; в результате интенсивного впитывания раствора разрыхленным роговым слоем пораженная кожа окрашивается значительно ярче, чем здоровая. В диагностике отрубевидного лишая волосистой части головы имеет важное значение люминесцентный метод: под лучами Вуда (ультрафиолетовые лучи кварцевой лампы, пропущенные через стекло, импрегнированное солями никеля) в затемненном помещении пятна приобретают красновато-желтое или бурое свечение.

Гипопигментные пятна на шее и верхних частях груди и спины могут оказаться проявлением сифилиса. В отличие от сифилитической лейкодермы светлые пятна при отрубевидном лишае имеют различные размеры и сливаются между собой. Кроме того, у недолеченных больных удается выявить «симптом стружки» и положительный результат йодной пробы.

Лечение. Ограниченные очаги поражения смазывают 2% спиртовым раствором йода, нитрофунгином, другими фунгицидными средствами. При распространенном поражении втирают 60% раствор тиосульфата натрия и 6% раствор хлористоводородной (разведенной соляной) кислоты по методу Демьяновича (см. «Чесотка»). После ликвидации клинических проявлений необходимо проведение в течение месяца противорецидивного лечения: ежедневные обтирания ранее пораженной кожи 2% салициловым спиртом или 5% раствором разведенной соляной кислоты, обработка кожи раз в неделю по методу Демьяновича. Излечение может наступить после УФ-облучений, однако при этом, до тех пор пока не сойдет загар, остается лейкодерма.

ЭПИДЕРМОФИТИЯ ПАХОВАЯ

Очаги поражения локализуются преимущественно в паховых складках (epidermophytia inguinalis). Реже они наблюдаются в подмышечных впадинах и под молочными железами, поэтому данный микоз называют также эпидермофитией больших складок. Возбудитель — Epidermophyton floccosum. Заболевание характеризуется образованием слабо шелушащихся, резко очерченных воспалительных пятен розового цвета, которые, разрастаясь по периферии, сливаясь друг с другом и разрешаясь в центре, формируют кольцевидные и гирляндообразные фигуры, распространяющиеся за пределы складок. В чешуйках обнаруживают нити септированного ветвящегося мицелия. Очаги поражения могут быть слегка отечными, их края — валикообразными, покрытыми мелкими везикулами и корочками. Микоз, сопровождаясь незначительным зудом, существует в течение многих месяцев.

Заражение происходит при пользовании общей ванной, через мочалки, белье, подкладные судна и клеенки, термометры. Способствует ему повышенное потоотделение. Нарушения правил гигиены могут привести к эпидемии микоза в лечебном учреждении.

Диагноз. Паховую эпидермофитию следует дифференцировать от эритразмы — заболевания, характеризующегося поражением рогового слоя кожи соприкасающихся поверхностей складок — бедренно-мошоночных, реже межъягодичной, подмышечных, под молочными железами, иногда между пальцами на стопах. Предрасполагающей причиной эритразмы является повышенное потоотделение. Очаги поражения представляют собой коричневатые, четко очерченные пятна. Как и при отрубевидном лишае, происходит разрыхление рогового слоя, которое обнаруживается или в виде едва заметного отрубевидного шелушения, или в результате поскабливания пятен, а также с помощью йодной пробы. Заболевание продолжается бесконечно долго, однако смазывание пораженной кожи 2% спиртовым раствором йода, нитрофунгином или втирание 5% эритромициновой мази быстро приводит к выздоровлению.

Лечение. Наиболее эффективны трехдневные чередования смазываний пораженной кожи фунгицидными растворами с втираниями фунгицидных мазей. Для предупреждения рецидивов как паховой эпидермофитии, так и эритразмы следует в течение месяца после излечения протирать кожу складок 2% салициловым спиртом или 5% раствором хлористоводородной разведенной кислоты и припудривать 10% борной пудрой.

Профилактика. Дезинфекция общих ванн, термометров, подкладных суден и клеенок, мочалок; содержание кожного покрова в чистоте.

ЭПИДЕРМОФИТИЯ СТОП

Возбудитель эпидермофитии стоп — Trichophyton mentagrophytes var.

interdigitale (ранее назывался эпидермофитоном) —поражает не только кожу, но и ногти (см. «Онихомикозы»). Кожные изменения (epidermophytia pedum) проявляются в трех клинических формах — сквамозной, интертригинозной и дисгидротической.

Сквамозная форма характеризуется мелкопластинчатым шелушением на подошве и в межпальцевых складках, чаще в четвертой и третьей. Иногда в глубине складки образуется трещина. Субъективно отмечается незначительный зуд. В ряде случаев эти симптомы настолько слабо выражены, что больные не замечают заболевания (стертая, скрытая эпидермофития).

Интертригинозная разновидность эпидермофитии развивается в межпальцевых складках стоп, нередко из сквамозной эпидермофитии.

Первые признаки в виде гиперемии кожи и мацерации рогового слоя проявляются в четвертой и третьей складках. В результате отторжения мацерированного эпидермиса обнажается эрозия, окаймленная белым воротничком Набухшего рогового слоя. Постепенно процесс распространяется на подошвенную поверхность пальцев и прилегающую часть подошвы. Больные жалуются на зуд и болезненность, затрудняющие ходьбу.

Дисгидротическая эпидермофития локализуется на подошвах, главным образом на своде стоп, и характеризуется высыпанием зудящих везикул величиной с горошину с толстой покрышкой. Везикулы могут быть единичными и множественными, сгруппированными. Со временем везикулы или ссыхаются в корки, или вскрываются с образованием эрозий. При их слиянии формируется сплошной эрозивный очаг на фоне гиперемии, имеющий четкие фестончатые очертания и окаймленный воротничком рогового слоя (рис. 10). После заживления очагов поражения остаются явления сквамозной эпидермофитии, при обострении которой вновь во шикают дисгидротические пузырьки.

Следует помнить, что дисгидротическая эпидермофития стоп может сопровождаться аналогичными высыпаниями на ладонях, отражающими экзематизацию микотического процесса (эпидермофитиды). Поэтому в тех случаях, когда больные жалуются на поражение кистей, совершенно обязательным является осмотр кожи стоп. Грибы в эпидермофитидах отсутствуют

Диагноз. Рассмотренные изменения кожи не являются патогномоничными. Они наблюдаются, в частности, при межпальцевых опрелостях, дерматитах, токсидермиях, экземе и других дерматозах. Кроме того, при несвоевременном лечении эпидермофития стоп может осложниться пиококковой инфекцией, что приводит к усилению и распространению гиперемии, появлению отека, превращению везикул в пустулы, развитию лимфангита, лимфаденита, рецидивирующей рожи, тромбофлебита.

Об эпидермофитии свидетельствуют начало заболевания с поражения одной стопы, вовлечение в процесс ногтей. Однако этих признаков недостаточно для установления окончательного диагноза. Поэтому диагноз

должен основываться на данных лабораторного исследования. В чешуйках, мацерированном роговом слое и в покрышках везикул обнаруживаются ветвящиеся нити мицелия, нередко распадающиеся на круглые или квадратные споры (артроспоры), отделенные друг от друга небольшими промежутками и имеющие вид пунктирных линий (рис. 11) Следует иметь в виду, что при исследовании чешуек, взятых из очагов поражения на подошвах и в межпальцевых складках, встречаются образования, напоминающие мицелий гриба, но отличающиеся от него своим полиморфизмом; они имеют вид сеточки или петель, очертания которых соответствуют границам роговых пластинок. Этот так называемый мозаичный грибок, по-видимому, представляет собой не элементы гриба, а продукт распада холестерина в коже.

Пути и условия заражения. Заражение эпидермофитией стоп происходит через чещуйки, которые попадают на кожу здорового человека чаще всего в банях, душевых, плавательных бассейнах, спортивных залах, а также через обезличенные тапочки, спортивную обувь, больничные туфли, носки, портянки. Иногда наблюдается заражение путем прямого контакта в общей постели

Предрасполагающими причинами заражения служат повышенная потливость стоп, их промачивание, загрязнение, потертости, трещины, сосудистые расстройства, связанные с длительным перегреванием или переохлаждением стоп.

Лечение. При сквамозной эпидермофитии ограничиваются применением наружных фунгицидных средств.

При интертригинозной и дисгидротической формах следует обращать особое внимание на тщательную обработку очагов поражения. Назначают ежедневные теплые ножные ванны с перманганатом калия. При этом необходимо удалить корки, вскрыть пузырьки, срезать бахромку рогового слоя, нависающую по краям эрозий, а также покрышки нагноившихся пузырьков и пузырей. После ванны накладывают влажновысыхающие повязки или примочки с водным раствором сульфатов меди (0,1%) и цинка (0,4%) или с 2% водным раствором резорцина По прекращении мокнутия применяют дермозолон, микозолон, лоринден С, а затем спиртовые фунгицидные растворы, жидкость Кастеллани и, наконец, если в этом есть необходимость, — фунгицидные пасты и мази. Эффективность лечения зависит не столько от выбора фармакологического препарата, сколько от правильного, последовательного применения указанных лекарственных форм в соответствии с характером воспалительной реакции. Лечение фунгицидными препаратами проводится до отрицательных результатов исследования на грибы.

Чрезвычайно важное значение имеет противорецидивное лечение, проводимое в течение месяца после ликвидации очагов поражения; обтирание кожи стоп 2% салициловым или 1% тимоловым спиртом и припудривание 10% борной пудрой. С этой же целью необходимо тщательно протереть внутреннюю поверхность обуви раствором формальдегида,

завернуть ее на 2 дня в воздухонепроницаемую ткань, затем проветрить и просушить, а носки и чулки в течение 10 мин прокипятить.

При осложнении эпидермофитии пиококковой инфекцией назначают антибиотики группы пенициллина, цефалоспорина, олеандомицин, метациклин, эритромицин. Больной должен соблюдать постельный режим.

Больным дисгидротической эпидермофитией назначают антигистаминные препараты, витамины С и Р, внутривенные вливания 10% раствора хлорида либо глюконата кальция или внутримышечные инъекции 10% раствора глюконата кальция по 10 мл через день в течение месяца. При акроцианозе назначают никотиновую кислоту.

Эпидермофитиды обрабатывают так же, как очаги поражения на стопах. По прекращении мокнутия применяют кольдкрем (Lanolini 10,0, Ol. Persicorum, Aq. *destill*. aa. 10 ml), кортикостероидные мази, пасты, содержащие нафталан (5—10 %) и борную кислоту (3—5%).

Профилактика эпидермофитии стоп предусматривает, во-первых, дезинфекцию полов, деревянных настилов, скамеек, тазов, шаек в банях, душевых, бассейнах, а также дезинфекцию обезличенной обуви; во-вторых, регулярные осмотры банщиков и лиц, занимающихся в плавательных бассейнах для выявления больных эпидермофитией и раннего их лечения; в-третьих, проведение санитарно-просветительнои работы. Населению необходимо разъяснять правила личной профилактики эпидермофитии:

1) ежедневно мыть ноги на ночь (лучше холодной водой с хозяйственным мылом) и тщательно их вытирать;

2) не реже чем через день менять носки и чулки;

3) не пользоваться чужой обувью;

4) иметь для бани, душа, бассейна собственные резиновые сандалии или тапочки. Для закаливания кожи подошв рекомендуется хождение босиком по песку, траве в жаркое время года.

РУБРОМИКОЗ

Рубромикоз (rubromycosis, руброфития) — наиболее распространенное грибковое заболевание. Поражает главным образом ладони и подошвы, а также ногти (см. «Онихомикозы»), Возбудитель —Trichophyton rubrum.

Кожа ладоней и подошв грубая, сухая, утолщенная вследствие разлитого гиперкератоза; нередко образуются омозолелости с глубокими болезненными трещинами. Характерно муковидное шелушение в кожных бороздках. Изменения кожи на стопах могут иметь вид сквамозной или дисгидротической эпидермофитии; межпальцевые складки при руброфитии поражаются все.

В больших складках кожи рубромикоз проявляется так же, как паховая эпидермофития.

В патологический процесс может вовлекаться кожа голеней, ягодиц, реже —живота, спины, лица; иногда он принимает распространенный характер. Наблюдаются высыпания шелушащихся эритем с синюшным

оттенком и фолликулярных узелков. Характерны: фестончатые очертания очагов, прерывистость их границ, группировка узелков, формирование из них дугообразных, кольцевидных, гирляндообразных фигур по периферии эритематозно-сквамозных поражений. В пушковых волосах нередко обнаруживаются элементы гриба, располагающиеся преимущественно внутри волоса, что обусловливает длительность течения заболевания и резистентность ею по отношению к наружной фунгицидной терапии.

Руброфития волосистой части головы, верхней губы, подбородка иногда напоминает сикоз (см. «Стафилококковые пиодермиты»).

Диагноз. Руброфития может симулировать самые разнообразные дерматозы, и поэтому постановка диагноза нередко представляет большие трудности. Подтверждением грибковой этиологии поражения кожи служат, как и при эпидермофитии, положительные результаты микроскопического исследования (в чешуйках — нити ветвящегося мицелия, иногда артроспорового), однако решение вопроса о характере микоза нередко требует посева патологического материала на искусственные питательные среды (культуральная диагностика).

Пути и условия заражения. Аналогичны таковым при эпидермофитии. Кроме того, возможна передача инфекции через полотенца, перчатки, рукавицы.

Лечение. При рубромикозе ладоней и подошв лечение необходимо начинать с отслойки роговых масс. Для этого пользуются кератолитическими мазями и лаками. Правильно проведенная отслойка является залогом успешного лечения фунгицидными средствами. Как ладони, так и подошвы обрабатывают поочередно: вначале одну, затем другую. После горячей мыльно-содовой ванны (2—3 чайные ложки соды и 20—30 г мыла на 1 л воды) накладывают под компрессную повязку 20—30% салициловую мазь или мазь, содержащую 6% молочной и 12% салициловой кислоты. Через 48 ч накладывают на сутки 5— 10% салициловую мазь. При обработке подошвы больные должны пользоваться костылями, иначе при ходьбе мазь будет смещаться с пораженного участка кожи. В амбулаторных условиях лучше использовать молочно-салициловый коллодий: в течение 3 дней ежедневно смазывать кожу подошв равномерным слоем. После применения кератолитических средств вновь назначают мыльно-содовую ванну и скальпелем или браншей ножниц удаляют роговые массы. Если очистить от них кожу полностью не удалось, на 2—3 дня накладывают 5 % салициловую мазь. По завершении отслойки применяют фунгицидные мази и растворы. Целесообразно втирание мазей и смазывание растворами чередовать каждые 3-4 дня или мази втирать на ночь а раствором смазывать днем. Раз в неделю больной должен принимать ванны для рук или ног.

Лечение очагов руброфитии, локализующихся вне ладоней и подошв, проводится с самого начала фунгицидными средствами Учитывая возможность поражения пушковых волос, одновременно назначают гризеофульвин: по 6 таблеток в сутки при массе тела до 70 кг, 7 таблеток — при массе 70—80 кг, 8 таблеток —при массе свыше 80 кг.

В течение 1-го месяца гризеофульвин принимают ежедневно, затем через день, с 3-го месяца —2 раза в неделю. Лечение заканчивается спустя месяц после получения первого отрицательного анализа на наличие грибов.
По разрешении клинических явлений необходимо провести противорецидивное лечение и дезинфекцию обуви, носков, чулок, перчаток, рукавиц и белья, как это делается при эпидермофитии.

Профилактика рубромикоза не отличается от профилактики эпидермофитии.

ТРИХОФИТИЯ

Трихофития (trichophytia) вызывается или антропофильными грибами, паразитирующими только у человека, или зоофильными, которые паразитируют как у человека, так и у животных (рогатый скот, лошади, кошки, собаки, мыши и др.). Антропофильные трихофитоны характеризуются тем, что при поражении волос элементы гриба располагаются преимущественно внутри волоса (Trichophyton endothrix), не вызывая резкой воспалительной реакции со стороны кожи. Очаги поражения носят поверхностный характер и отличаются подострым или хроническим течением —поверхностная трихофития.

Зоофильные трихофитоны отличаются преимущественным расположением вокруг волоса и в эпителии внутреннего волосяного влагалища (Trichophyton ectothrix) Вызываемое ими поражение кожи — инфильтративно-нагноительная (глубокая) трихофигия —характеризуется образованием перифолликулярного воспалительного инфильтрата, приводящего к гнойному расплавлению волосяных фолликулов и окружающей соединительной ткани.

Поверхностная трихофития

Поверхностная трихофигия гладкой кожи чаше наблюдается у детей, характеризуется образованием гиперемического, слегка отечного, четко очерченного отрубевидно-шелушащегося пятна, на фоне которого видны мелкие везикулы, подсыхающие в корочки (рис 12). Пятно обладает периферическим ростом, со временем разрешается в центре и принимает кольцевидную форму. Внутри кольца может возникнуть новый очаг, что приводит к образованию кольца в кольце В случае образования нескольких очагов трихофитии они, сливаясь, приобретают гирляндоподобные очертания.

При микроскопическом исследовании обнаруживают нити мицелия, иногда споры.

Лечение. Назначают наружные фунгицидные средства, а также 5% раствор гризеофульвина в 90% растворе ДМСО. При поражении пушковых волос гризеофульвин назначают внутрь в дозе 15 мг на 1 кг массы тела ежедневно до первого отрицательного анализа на грибы, затем через день в

течение 2 нед и далее 2 раза в неделю.

Поверхностная трихофития волосистой части головы характеризуется образованием нескольких мелких круглых плешинок в результате поредения волос (рис. 13). При внимательном осмотре обнаруживается, что оно связано не с выпадением волос, а с их обламыванием на различных уровнях. Одни волосы обламываются на высоте 2—3 мм и имеют вид пеньков сероватого цвета, другие обламываются в устье волосяного фолликула и выглядят черными точками. Кожа в области плешинок едва заменю гиперемирована и слегка шелушится. Заболевание начинается, как правило, и детском возрасте и продолжается годами. Плешинки при лом медленно увеличиваются в размерах.

Эта клиническая форма наблюдается чаще всего у детей дошкольного и школьного возраста; в период полового созревания трихофития может самопроизвольно излечиться. Последнее чаще наблюдается у мальчиков, чем у девочек, и объясняется, по-видимому, изменением среды, в частности усилением в этом периоде под влиянием гормональных сдвигов функции сальных желез и изменением химического состава кожного сала (повышение его фунгицидных свойств). Если самоизлечения не происходит, поверхностная трихофития принимает форму хронической черноточечной трихофитии, нередко наблюдаемой у взрослых женщин (см. далее).

У взрослых возможно развитие этой формы трихофитии в области усов и бороды.

Микроскопически обломанный волос представляется как бы набитым круглыми и кубическими спорами (см. рис. 20,а).

Лечение проводится в микологических кабинетах, назначают гризеофульвин и наружные фунгицидные средства. В случае непереносимости гризеофульвина приходится ограничиваться наружным лечением после предварительного удаления волос эпилиновым пластырем или рентгеновскими лучами Большую роль при таком лечении играет тщательная ручная эпиляция оставшихся волос при помощи ресничного пинцета.

Хроническая трихофития волосистой части головы наблюдается почти исключительно у женщин. Как правило, она является продолжением поверхностной трихофитии детского возраста, не разрешившейся в период полового созревания. Клинические проявления настолько скудны, что остаются незамеченными в течение десятков лет и обнаруживаются лишь при специальном осмотре матерей и бабушек, проводимом с целью выявления источников заражения детей, в виде черных точек на фоне незначительного шелушения (черноточечная трихофития). Черные точки представляют собой пеньки волос, обломанных в устьях фолликулов Нередко удается заметить мелкие атрофические рубчики.

Диагностике этой формы трихофитии способствуют нередко встречающиеся одновременно с ней поражения гладкой кожи и ногтей.

Лечение. Аналогично лечению поверхностной трихофитии волосистой части головы

Хроническая трихофития гладкой кожи характеризуется образованием шелушащихся розовато-фиолетовых пятен с неправильными, размытыми границами. На их фоне могут появляться мелкие красные узелки, располагающиеся группами или в виде кольцевидных фигур. Наиболее частая локализация — голени, ягодицы, предплечья, разгибательная поверхность коленных и локтевых суставов Заболевание продолжается многие годы, что объясняется незаметным поражением пушковых волос. Предрасполагающими причинами служат эндокринные расстройства, гиповитаминозы А, С, нарушения кровообращения в коже и др.

Лечение. Показаны гризеофульвин, витамины А и С, наружные фунгицидные средства, при застойных явлениях — никотиновая кислота, компламин, при эндокринопатиях — соответствующие гормоны

Хроническая трихофития ладоней и подошв проявляется гиперкератозом и шелушением. Характерны кольцевидное шелушение и образование воздушных пузырьков. Клинический диагноз облегчает сопутствующее поражение ногтей.

Лечение. Такое же, как при рубромикозе ладоней и подошв.

Инфильтративно-нагноительная трихофития

Инфильтративно - нагноительная трихофития гладкой кожи характеризуется образованием округлой, четко очерченной воспалительной бляшки ярко-красного цвета, возвышающейся над уровнем кожи. На ее поверхности видны множественные пустулы, подсыхающие с образованием гнойных корок. Бляшка постепенно увеличивается в размерах, однако через несколько недель ее периферический рост прекращается и наступает самопроизвольное разрешение. На месте бывшего очага поражения остаются пигментация и иногда точечные рубчики.

Лечение. Назначают согревающие компрессы с водным раствором сульфатов меди (0,1%) и цинка (0,4%), с 1% водным раствором резорцина, после отторжения гноя — фунгицидные мази. При вялом течении показан гризеофульвин (как при поверхностной трихофитии)

Инфильтративно-нагноительная трихофития волосистой части головы — это болезненный, плотный, резко ограниченный, опухолевидно возвышающийся воспалительный инфильтрат полушаровидной или бугристой формы, на поверхности которого обнаруживаются пустулы и обломанные волосы (рис. 14). При микроскопическом исследовании пораженных волос определяются цепочки из круглых спор, располагающиеся продольно вокруг волоса (см. рис. 20, б) Со временем инфильтрат размягчается и покрывается гнойно-геморрагическими корками. После удаления их выявляются мелкие фолликулярные отверстия, напоминающие медовые соты (отсюда старинное название болезни «керион»). При сдавливании инфильтрата из отверстий, как через сито, выделяются капли гноя. С корками и гноем отторгаются пораженные волосы.

В результате периферического роста очаг поражения может достигнуть

крупных размеров (6—8 см в диаметре) Нередко при этом наблюдаются болезненный регионарный лимфаденит, повышение температуры тела, недомогание.

Возбудители инфильтративно-нагноительной трихофитии (зоофильные трихофитоны) вызывают развитие иммунитета Поэтому через 2—3 мес после сформирования инфильтрата происходит его самопроизвольное разрешение

Лечение. Такое же, как при поражении гладкой кожи

Инфильтративно - нагноительная трихофития области бороды и усов (sycosis parasitaria) не отличается от предыдущей формы Проводят дифференциальный диагноз стафилококкового (вульгарного) сикоза от паразитарного Для последнего характерны опухо-леподобныи инфильтрат, четкая его очерченность (рис 15), более глубокое гнойное расплавление, наклонность к самопроизвольному разрешению отсутствие рецидивов В сомнительных случаях диагноз подтверждается путем лабораторного исследования волос или гноя Гной рассматривают под микроскопом в капле глицерина

Трихофитиды— это вторичные сыпи Преждевременное применение мазей, до стихания острых воспалительных явлении и отхождения гноя, способствует проникновению грибов или продуктов их распада в кровь и обусловливает развитие таких высыпании Они проявляются мелкими фолликулярными папулами, разлитыми эритемами, реже узлами (см «Узловатая зритема») и, как правило, сопровождаются чувством разбитости и, повышением температуры тела, иногда артралгиями, лейкоцитозом

Эритематозные трихофитиды разрешаются через несколько дней, папулезные и узловатые — через 1—2 нед Грибы в них обнаружить не удается.

МИКРОСПОРИЯ

Микроспория (microsporia) вызывается или антропофильными грибами, паразитирующими только на человеке, или зоофильными, паразитирующими как у человека, так и у животных (чаще всего кошек и собак) И те, и другие возбудители (Microsporum) образуют вокруг волоса чехол из мелких спор которые располагаются хаотично (мозаично) При надавливании на покровное стекло чехол распадается на отдельные кучки спор (см рис 20, в) Внутри волоса обнаруживаются небольшие скопления спор и септированные, ветвящиеся нити мицелия, расположенные по длине волоса

Болеют преимущественно дети, в период полового созревания заболевание обычно самопроизвольно разрешается Микроспория бывает, как правило, поверхностной Инфильтративно-нагноительная форма и поражение ногтей наблюдаются крайне редко

Микроспория гладкой кожи практически не отличается от поверхностной трихофитии (ни клинически, ни микроскопически)

Микроспория волосистой части головы проявляется двояко. В тех

случаях, когда возбудителем является зоофильныи гриб, образуется 1—2 крупных, круглых или овальных, четко очерченных очага поражения, все волосы в которых обломаны на одной высоте — 5—8 мм — и выглядят поэтому как бы подстриженными (рис 16) Обломанные волосы имеют белый цвет за счет муфты из спор, легко выдергиваются Кожа при этом густо покрыта муковидными чешуйками. Микроспория, вызванная антропофильным грибом, напоминает поверхностную трихофитию волосистой части головы с тои лишь разницей, что волосы обламываются (не все!) более высоко и имеют белый цвет.

Диагноз. Важное дифференциально-диагностическое значение имеет зеленоватое свечение пораженных волос в лучах Вуда — ультрафиолетовых лучах кварцевой лампы, пропущенных через стекло, импрегнированное солями никеля Люминесцентный метод следует широко использовать при обследовании детей, имевших контакт с больным микроспорией, а также кошек и собак, подозреваемых в заражении Обследование проводят в затемненном помещении.

Лечение Такое же, как при поверхностной трихофитии волосистой части головы Гризеофульвин назначают в больших суточных дозах —22 мг на 1 кг массы тела(детям — не более 6 таблеток).

ФАВУС

Старое русское название фавуса (favus) «парша» в настоящее время не употребляется, так как оно обидно для больного («паршивый» больной) Возбудитель фавуса — Trichophyton schöenleinii. Заражение происходит от больного человека или, крайне редко, от мышей кошек и других животных Наибольшее значение имеет передача инфекции через предметы обихода. Заболевание начинается в детском возрасте и продолжается у взрослых. Страдает главным образом волосистая часть головы, значительно реже — ногти и гладкая кожа.

Специфическим для фавуса является коркоподобный, сухой, ярко-желтый, блюдцеобразный элемент, который называют скутулой (щиток). Скутула представляет собой чистую культуру гриба в роговом слое устья волосяного фолликула. При микроскопическом исследовании видно, что она состоит из различных по величине и форме спор и нитей мицелия. Первоначально скутулы не превышают размеров булавочной головки. Разрастаясь и сливаясь друг с другом, они могут образовывать сплошные конгломераты. Со временем скутулы приобретают серовато-белый цвет (рис. 17).

При поражении волосистой части головы в центре каждой скутулы виден пепельно-серый, тусклый волос. Волосы при фавусе не обламываются, но сравнительно легко выдергиваются. При микроскопическом исследовании внутри волоса обнаруживают немногочисленные нити мицелия и споры. Характерно образование внутри волоса пузырьков воздуха (см. рис. 20, г).

Одновременное периферическим ростом очагов поражения происходит

их разрешение в центральной части, что сопровождается развитием рубцовой атрофии. В конце концов стойкое облысение захватывает всю волосистую часть головы. Лишь по периферии ее остается венчик непораженных волос.

В редких случаях наблюдаются атипические формы фавуса— импетигинозная и сквамозная. При импетигинозной форме вместо скутул образуются пустулы, засыхающие в импетигоподобные корки, а при сквамозной форме — серовато-белые чешуйки. Следует помнить, что неподдающиеся лечению «импетиго» волосистой части головы и «перхоть» могут оказаться проявлениями фавуса. В таких случаях необходимо тщательно осматривать волосистую часть головы с целью выявления пораженных волос, едва заметных скутул, рубцовой атрофии. Надо обращать внимание на противный мышиный запах, который нередко исходит от больного фавусом. Решающее значение имеет лабораторная диагностика.

Поражение грибом гладкой кожи, как правило, наблюдается при фавусе волосистой части головы, отличаясь от него отсутствием рубцовой атрофии. Наиболее частая локализация очагов поражения — лицо, шея, конечности, мошонка, половой член, однако иногда выявляются весьма распространенные поражения (рис. 18). Атипические формы встречаются крайне редко.

Лечение. Такое же, как поверхностной трихофитии.

Эпидемиология и профилактика трихофитии, микроспории и фавуса. Заражение происходит путем прямого контакта с больными людьми или животными либо через различные предметы, загрязненные спадающими с кожи больных чешуйками и обломками волос, содержащими элементы гриба. Наиболее опасны в этом отношении одежда больного, в частности головные уборы, меховые воротники и т. д., гребенки, головные щетки, детские игрушки и т. п. Заражение может произойти в парикмахерской при стрижке, бритье, маникюре. Особенно опасны как источники заражения лица, страдающие хроническими стертыми и атипическими формами. Наиболее контагиозна из дерматофитий микроспория, нередко возникающая в виде эпидемических вспышек (в детских учреждениях, школах, интернатах); на втором месте стоит трихофития; наименее контагиозным является фавус.

С целью профилактики проводятся следующие мероприятия:

1) активное выявление больных путем специальных медицинских осмотров, производимых в коллективах, в частности в детских учреждениях (детские сады, ясли, школы);

2) выявление источников заражения, в частности путем семейных обследований;

3) изоляция больных и их лечение (критерием излеченности служат отрицательные результаты троекратного микроскопического исследования, проводимого после окончания лечения с интервалами в 5—7 дней, и контрольного исследования спустя месяц);

4) дезинфекция в пароформалиновой камере верхней одежды и

постельных принадлежностей больных, а также предметов, которыми они постоянно пользовались (гребенки, щетки, игрушки и т. д.); уничтожение (сжигание) головных уборов;

5) тщательное наблюдение за парикмахерскими; систематические осмотры обслуживающего персонала и контроль за выполнением обязательных санитарных мероприятий, к которым относятся дезинфекция инструментов 3% раствором формалина (гребенки, ножницы) и прижиганием над пламенем горелки (машинки для стрижки), приглаживание белья горячим утюгом, запрещение пользоваться массажными щетками;

6) ветеринарный надзор за животными, своевременное выявление и изоляция больных животных;

7) санитарно-просветительная работа.

При выявлении больного трихофитией, микроспорией или фавусом врач обязан направить специальное извещение в кожно-венерологический диспансер и санитарно-эпидемиологическую станцию.

Онихомикозы

Грибковые поражения ногтей (onychomycoses) наблюдаются у больных эпидермофитией стоп, рубромикозом (на стопах и кистях), хронической трихофитией и фавусом (преимущественно на кистях), крайне редко — при микроспории.

Онихомикоз начинается со свободного или латерального края ногтя. В его толще появляются округлые и полосовидные пятна желтоватого, реже серовато-белого цвета, которые постепенно сливаются друг с другом; развивается подногтевой гиперкератоз, ноготь утолщается, разрыхляется, становится ломким, крошится (рис. 19). Процесс разрушения, медленно распространяясь, может захватить весь ноготь. Вместе с, тем при рубромикозе ноготь рук может остаться гладким и блестящим, но подвергнуться истончению или отслойке от ложа ногтя, отслоившаяся часть приобретает грязно-серый цвет.

Онихомикоз может быть изолированный, т. е. без поражения кожи и волос. При микроскопическом исследовании кусочков пораженных ногтей определяются преимущественно нити мицелия.

Лечение. Это сложный и трудоемкий процесс. Его эффективность зависит в основном от тщательности проведения назначенных манипуляций. Лечение онихомикозов предусматривает применение гризеофульвина, удаление ногтя и местную фунгицидную терапию. Для улучшения трофики пораженных тканей рекомендуется рефлекторная (косвенная) физиотерапия: воздействие ультрафиолетовыми лучами (в эритемных дозах), ультразвуком, диадинамическим, диатермическим токами и УВЧ-терапия на крестцово-поясничные или шейно-грудные паравертебральные симпатические узлы. При акроцианозе показано внутривенное введение никотиновой кислоты. Гризеофульвин принимают по схеме (см. «Рубромикоз»).

Удаление ногтей производится хирургически или при помощи

кератолитических пластырей. Операция и первое наложение пластыря должны совпадать с началом приема гризеофульвина.

Хирургический метод удаления ногтей. Для обезболивания применяют 1% раствор новокаина. На палец накладывают жгут, раствор новокаина вводят подкожно в латеральную поверхность дистальной фаланги в количестве 3—5 мл. Браншей ножниц или распатором отслаивают ногтевую кожицу от ногтя и ноготь от его ложа. Затем ноготь удаляют пеаном и производят тщательную очистку ложа от гиперкератотических масс маникюрными щипцами. Ложе ногтя обрабатывают 5% спиртовым раствором йода, накладывают повязку с мазью Вишневского или 5% синтомициновой эмульсией на 5—6 дней, в последующие 3—4 дня перевязку производят ежедневно. После заживления ножа ногтя (через 10—12 дней) назначают наружные фунгицидные средства.

Удаление ногтей кератолитическими пластырями. Применяют 20% мочевинный (уреапласт) или 10% трихлоруксусный пластырь. Для изготовления пластырей 20 г мочевины (можно использовать техническую мочевину) или 10 г трихлоруксусной кислоты растворяют соответственно в 10 или 15 мл горячей воды. Полученный раствор вливают при непрерывном помешивании в предварительно расплавленную в фарфоровой чашке на водяной бане пластырную массу, состоящую из 45 г свинцового пластыря, 20 г ланолина и 5 г пчелинового воска. Перед наложением кератолитического пластыря назначают горячую мыльно-содовую ванну и соскабливают верхний блестящий слой ногтя скальпелем или лезвием безопасной бритвы. На ноготь наносят толстым слоем (3—5 мм) пластырную массу и заклеивают липким пластырем. Пластырную массу меняют через 4 сут 3—4 раза. После снятия пластыря ноготь удаляют маникюрными кусачками или ножницами, затем назначают местную фунгицидную терапию.

Фунгицидные наружные средства применяют в форме растворов, мазей и пластырей (Phenoli, Cerae albae aa 1,0; Spiritus aethylici 95% 2 ml, Lanolini 4,0; Emplastri Plumbi simplicis 12,0). Аппликации фунгицидных пластырей производят 4—5 раз через 4 суток.

В заключительной стадии лечения, после отрастания ногтя, гиперкератотические массы, появляющиеся на ложе ногтя, следует удалять путем смазывания резорцино(5%)-салицилово-молочным (по 10%) лаком. Образовавшуюся после четырехдневного смазывания пленку удаляют при помощи повязки с 20% салициловой мазью. Ложе ногтя смазывают фунгицидными растворами в течение 3—4 мес до полного отрастания ногтей. Следует иметь в виду, что ногти на пальцах рук отрастают быстрее, чем на пальцах ног, и поэтому лечение онихомикозов пальцев стоп более продолжительное.

ПОВЕРХНОСТНЫЕ КАНДИДОЗЫ

Кандидоз (candidosis) — заболевание кожи, слизистых оболочек, ногтей и внутренних органов, вызываемое дрожжеподобными грибами рода

Candida.

Грибы рода кандида широко распространены в природе. Они обнаруживаются на овощах, фруктах, ягодах, в молочных продуктах и постоянно как сапрофиты обитают на коже и слизистых оболочках человека и животных, лишь при известных условиях вызывая кандидозы. Наиболее частым возбудителем является Candida albicans. Для микроскопической картины патологического материала характерны почкующиеся клетки и псевдомицелий, который отличается от истинного мицелия тем, что не образует настоящего ветвления.

К поверхностным кандидозам относят поражения кожи, видимых слизистых оболочек и ногтей.

Кандидоз слизистых оболочек (молочница) наблюдается чаще всего в полости рта, реже во влагалище (кандидозный вульвовагинит). Процесс начинается с появления на фоне гиперемии белого крошковатого налета, напоминающего манную крупу. Постепенно образуется сплошная белая пленка, которая сначала легко снимается, а затем уплотняется, приобретает грязно-серый цвет и прочно удерживается на поверхности слизистой оболочки (после ее удаления остается кровоточащая эрозия). Молочница часто встречается у новорожденных.

Вульвовагинит сопровождается мучительным зудом и крошковатыми выделениями из влагалища. Дрожжеподобные грибы могут передаваться половым путем. Кандидозный баланопостит характеризуется мацерацией ограниченных участков головки полового члена и внутреннего листка крайней плоти с последующим отторжением набухшего рогового слоя, после чего остаются небольшие эрозии или очаги сухой блестящей гиперемированной кожи. Субъективно отмечается сильный зуд.

Лечение. Назначают полоскания 2—3 раза в день взвесью леворина (1 : 1000) или раствором леворина натрия, приготовляемым перед употреблением -из расчета 20000—30000 ЕД в 1 мл, а также растворами амфотерицина В, натриевой соли нистатина; смазывания 5—10% растворами буры в глицерине, раствором Люголя. Эти же средства используют для спринцеваний, смачивании влагалищных тампонов и примочек для полового члена. Баланопостит лечат, кроме того, амфотерициновой, микогептиновой, левориновой, деками-новой или нистатиновой мазью. В плохо поддающихся лечению случаях заболевания назначают полиеновые антибиотики внутрь: амфоглюкамин, микогептин, леворин, нистатин.

Кандидоз углов рта (кандидозная заеда) представляет собой эрозию, окруженную воротничком набухшего рогового слоя. В глубине складки возникает трещина. Медово-желтые корочки, образующиеся вокруг стрептококковой эрозии (см. «Импетиго»), при дрожжевом поражении отсутствуют. При длительном существовании кандидозной заеды развивается незначительная инфильтрация, что может симулировать одну из форм папулоэрозивного сифилида.

Лечение. Назначают амфогерициновую, микогептиновую, левориновую, декаминовую или нистатиновую мази. Больным, если они

носят зубные протезы, следует рекомендовать не снимать их на ночь, чтобы не нарушать привычного смыкания губ.

Интертригинозный кандидоз (дрожжевая опрелость) наблюдается чаще всего в пахово-мошоночной области, в межъягодичной складке (часто у детей грудного возраста), под молочными железами у женщин, реже — в подмышечных впадинах и складках живота у тучных людей. Заболевание начинается с высыпания мелких, величиной с булавочную головку, поверхностных пузырьков и пустул, которые, вскрываясь, образуют эрозии, быстро разрастающиеся по периферии и сливающиеся между собой. В стадии полного развития болезни на соприкасающихся поверхностях кожи видна премированная поверхность полициклических очертаний, резко отграниченная от окружающей здоровой кожи и окаймленная воротничком набухшего мацерированного рогового слоя. Поверхность эрозии вишнево-красного цвета, умеренно влажная. В глубине складки — небольшие трещины и скопление белесоватой кашицеобразной массы. Вокруг основного очага наблюдается высыпание свежих пузырьков и пустулок (так называемые отсевы).

Для дрожжевой опрелости характерны темно-красный цвет и умеренная влажность эрозивной поверхности, наличие отсевов по периферии основного очага. Это отличает ее от поражений больших складок другой этиологии. Однако дифференциальный диагноз не всегда бывает прост. Точный диагноз устанавливается лишь на основании лабораторного исследования.

Лечение. Такое же, как интертригинозной стрептодермии (см. «Гнойничковые болезни»).

Характерна для дрожжевых поражений кожи **межпальцевая эрозия,** развивающаяся обычно между III и IV пальцами рук. В межпальцевой складке и на прилегающих боковых поверхностях пальцев происходит мацерация и отторжение рогового слоя. В результате образуется эрозия вишнево-красного цвета, окаймленная белым воротничком набухшего рога. Больные испытывают ощущение жжения и зуда. Заболевание имеет наклонность к длительному течению и частым рецидивам.

На стопах кандидозные межпальцевые эрозии в отличие от соответствующего поражения кистей локализуются не в одной, а в нескольких, нередко во всех, межпальцевых складках.

Лечение. Назначают жидкость Кастеллани, амфотерициновую, микогептиновую, левориновую, декаминовую или нистатиновую мазь.

Кандидозные паронихия и онихия начинаются с корня ногтя, переходят на латеральные края, а затем распространяются на весь ноготь. Валики становятся отечными, ярко-красными, резко болезненными. Надногтевая кожица исчезает. Нередко из-под ногтевого валика удается выдавить каплю гноя. Прилегающая часть ногтя мутнеет и может выкрошиваться с образованием лунки.

Трудно поддается лечению. Применяют спиртовой раствор тимола (1%) и резорцина (5%), спирто-глицериновый раствор йода, салициловой

кислоты и буры (Iodi, Kalii iodidi aa 1,0; Acidi salicylici 2,0; Natrii tetraboratis 10,0; Glycerini 20 ml, Spiritus aethylici 70% ad 100 ml), амфотерициновую, микогептиновую, левориновую, декаминовую или нистатиновую мази. Следует обращать внимание на то, чтобы фунги-цидные средства попали под ногтевые валики. Рекомендуется также электрофорез натриевой соли нистатина или леворина с наложением на валик ногтя сразу же после сеанса компресса с амфотерициновой мазью. При не поддающимся лечению заболевании удаляют ногти, назначают общее лечение полиеновыми антибиотиками (амфоглюкамин, микогептин), поливалентной кандидавакциной.

В развитии кандидозов кожи и слизистых оболочек большое значение имеют предрасполагающие причины, как эндогенные, так и экзогенные: создаются благоприятные условия для проявления патогенных свойств грибов. Причины эти разнообразны. Так, поражения слизистой оболочки полости рта наблюдаются у ослабленных, недоношенных новорожденных, страдающих диспепсией, поносом, желтухой и т. п. У взрослых поражения слизистой оболочки полости рта встречаются при тяжелых общих заболеваниях или хронических болезнях желудочно-кишечного тракта. Высказывается предположение о значении в таких случаях нарушений баланса витаминов, в частности витаминов комплекса В, в особенности витамина В2 —рибофлавина.

Возникновению кандидозных поражений больших складок способствуют повышенная потливость и в связи с этим постоянная мацерация кожи, нередко —выделение с потом продуктов обмена веществ, в частности сахара, чем объясняется частота этих поражений у больных диабетом. В развитии баланопостита и вульвовагинита также большую роль играет сахарный диабет: выделяющийся с мочой сахар служит хорошей питательной средой для дрожжеподобных грибов. Кандидоз углов рта наблюдается чаще у лиц, имеющих привычку облизывать губы или спать с открытым ртом, из которого вытекает слюна, увлажняющая углы рта. Повышенная влажность кожи рук вследствие потливости или связанная с условиями работы, частое смачивание рук в процессе выполнения домашней и производственной работы при одновременном обсеменении кожи дрожжами, например при чистке овощей, в кондитерском, плодоовощном производстве и т. д., являются предрасполагающими факторами для возникновения кандидозных межпальцевых эрозий кистей, поражения ногтевых валиков и ногтей.

Акроцианоз, микротравматизм также создают благоприятные условия для развития этих поражении.

Следует иметь в виду возможность развития кандидозных поражений не только слизистых оболочек и кожи, но и внутренних органов как осложнения при лечении антибиотиками и кортикостероидами у больных тяжелыми общими заболеваниями. Патогенез этих поражений еще не установлен. Высказывается предположение о роли нарушений обменных процессов, снижения баланса витаминов, нарушений нормального

биологического равновесия между организмом и привычной для него микрофлорой (дисбактериоз); допускается возможность перехода грибов Candida под влиянием антибиотиков из сапрофитного в патогенное состояние.

ХРОМОМИКОЗ

Возбудителем европейского хромомикоза (chromomycosis) является гриб Hormodendron. В патологическом материале гриб предстает в форме сферических телец коричневого цвета, напоминающих дрожжевые клетки, с двухконтурной оболочкой и гонких нитей мицелия. При посеве на питательные среды вырастают колонии гриба в виде серовато-зеленой массы, покрытой пушком.

Поражение локализуется почти исключительно на коже нижних конечностей (голени, бедра, ягодицы) и выражается в образовании резко ограниченных бляшек круглых, овальных или полициклических очертаний. На их поверхности развиваются мягкие папилломатозные разрастания серовато-белого или красного цвета, покрытые рыхлой коркой. Лишь самая периферическая часть бляшки свободна от этих разрастаний и имеет вид фиолетово-красной каймы с гладкой поверхностью. После удаления корок среди папилломатозных разрастаний выявляются трещинообразные изъязвления, из которых выделяется серозно-гнойный экссудат. Обращает на себя внимание значительная плотность инфильтратов; в отдельных случаях эта плотность распространяется за пределы видимых на коже изменений. Величина очагов от нескольких сантиметров в диаметре до размеров ладони взрослого человека и более. В последнем случае это обычно результат слияния нескольких очагов, о чем свидетельствуют их полициклические очертания.

Помимо папилломатозно-язвенной формы хромомикоза, наблюдается бугорковая форма, характеризующаяся высыпанием плотных, величиной с чечевицу, буровато-красных бугорков. Постепенно увеличиваясь в размерах, они сливаются между собой и образуют разной величины плотные бляшки, поверхность которых покрыта небольшим количеством чешуек и мелких кровянистых корочек. У отдельных больных можно одновременно наблюдать обе формы хромомикоза. Заболевание длится годы и десятки лет без наклонности к самопроизвольному разрешению. Предполагается возможность лимфогенной и гематогенной диссеминации.

Диагноз. От бородавчатой формы туберкулеза кожи папилломатозно-язвенная форма хромомикоза отличается отсутствием гиперкератоза и плотностью инфильтрата. Бугорковая форма хромомикоза отличается от волчанки плотностью инфильтрата и отсутствием склонности к обратному развитию в центре

Клинический диагноз подкрепляется микроскопическим исследованием. Возбудитель обнаруживают в корках, чешуйках, в соскобе с поверхности трещинообразных язв и папилломатозных разрастаний, а также

в гистологических препаратах.

Эпидемиология. Хромомикоз развивается на фоне травмы, чаще всего гнилым деревом или ржавым металлом. Это заставляет предполагать, что гриб сапрофитирует во внешней среде и лишь при известных условиях, попадая в кожу человека, приобретает патогенные свойства. Передача заболевания от человека к человеку не установлена.

Лечение. При наличии небольших очагов показано их хирургическое иссечение или диатермокоагуляция. Значительные по размеру очаги рекомендуется выскабливать острой ложкой. Показано также длительное лечение витамином D2 (по 150000—200000 ЕД в сутки), амфотерицином-В методом внутриочаговой инфильтрации.

АКТИНОМИКОЗ

Актиномикоз (actinomycisis) — хроническое заболевание. Вызывается различными видами актиномицетов, широко распространенных в природе и сапрофитирующих на слизистых оболочках полости рта и желудочно-кишечного тракта. При микроскопическом исследовании гнойного отделяемого, а также при гистологическом исследовании пораженных тканей актиномицеты представляются в виде клубка тонких нитей, окруженного лучеобразно расходящимися нитями с булавовидными утолщениями (друзы). Поражение кожи чаще возникает вторично, вследствие распространения патологического процесса с глубжележащих тканей и органов per continuitatem или путем метастазов, реже — первично, в результате экзогенного заражения. Наиболее часто встречается гуммозно-узловатая форма. Для нее характерно образование в подкожной клетчатке одного или нескольких плотных узлов, покрытых неизмененной кожей. Постепенно увеличиваясь в размерах, узлы сливаются между собой и образуют бугристый инфильтрат, отличающийся деревянистой плотностью. Кожа над ним приобретает синюшно-красный цвет. В дальнейшем инфильтрат на отдельных участках размягчается и вскрывается небольшими свищевыми отверстиями, из которых выделяется жидкий гной; в последнем иногда можно обнаружить желтоватые зернышки — друзы.

Реже наблюдается язвенная форма, развивающаяся вследствие распада крупных узлов. Чаще актиномикоз кожи локализуется в шейно-лицевой области, на ягодицах (при актиномикозных парапроктитах), груди (при первичном поражении легких) и животе (при первичном поражении кишечника). Течение хроническое с наклонностью к прогрессированию.

Диагноз. Принимают во внимание чрезвычайную плотность бугристого инфильтрата и наличие свищевых отверстий. Окончательный диагноз устанавливают при обнаружении возбудителя (друзы гриба) в гнойном отделяемом, получении культуры гриба, а также на основании кожно-аллергических проб с актинолизатом.

Лечение. Назначают иммунопрепараты (актинолизат, актиномицетная поливалентная вакцина), антибиотики (пенициллины, стрептомицин, тетрациклин, эритромицин) или сульфаниламидные препараты, переливания крови. Рекомендуется хирургическое иссечение очага поражения в пределах здоровых тканей.

Техника микроскопической диагностики микозов

Материалом для микроскопической диагностики грибковых поражений служат чешуйки, волосы, кусочки ногтя, покрышки пузырьков (дисгидротическая эпидермофития), обрывки мацерированного рогового слоя по краю пораженных участков (кандидозы), реже гной, серозно-гнойный экссудат или образованные ими корки. Чешуйки следует брать с периферии пораженного участка; волосы при исследовании на трихофитию и микроспорию — короткие, обломанные, а при исследовании на фавус — длинные, но потерявшие блеск, сухие.

Грибы, как правило, исследуют в неокрашенных препаратах, предварительно растворив роговое вещество волос, чещуек и ногтя едкой щелочью (30% раствор КОН). Добытый для исследования материал размельчают при помощи скальпеля и препаровальной иглы, помещают на середину предметного стекла и наносят на него каплю едкой щелочи. Затем предметное стекло подогревают над пламенем горелки до появления по периферии капли ободка из кристаллов щелочи. Подогревать до кипячения не следует. Подогретую каплю покрывают покровным стеклом и рассматривают под микроскопом. Элементы гриба обнаруживаются среди просветленных роговых масс в форме нитей мицелия и спор, ясно различимых благодаря двояко преломляющей свет оболочке (см. рис. 11).

При исследовании гноя или серозно-гнойного экссудата последние разбавляются каплей глицерина. При этом лейкоциты растворяются и легче обнаруживаются элементы гриба.

Более точная диагностика (определение рода гриба) устанавливается путем посева патологического материала на искусственные питательные среды, а в некоторых случаях по расположению гриба в пораженном волосе.

Для получения чистых культур дерматофитов пользуются плотными кислыми (pH 6,5) питательными средами. Чаще всего используют:

1) среду Сабуро (мальтозы 4 г, пептона 1 г, агар-агара 1,8; дистиллированной воды 100 мл);

2) сусло-агар (пивного сусла 1 л, агар-агара 18 г);

3) овощные питательные среды (морковь).

Наиболее благоприятной для роста гриба в термостате является температура 25—28°С. Значительно медленнее идет их рост при комнатной температуре не ниже 16—18°С.

ПАРАЗИТАРНЫЕ БОЛЕЗНИ (ДЕРМАТОЗООНОЗЫ)

Вшивость

На коже человека паразитируют три вида вшей: головные, платяные и лобковые.

Головные вши (Pediculi capitis) сероватого цвета, самец величиной 2—3 мм, самка — 2,4-4,0 мм. Поселяясь на волосистой части головы, откладывают яйца (гниды) серовато-белого цвета длиной 0,75—0,8 мм, которые хитиновым веществом плотно приклеиваются к волосам. Укусы вшей вызывает зуд. Образуемые при расчесывании кожи экскориации нередко осложняются пиогенной инфекцией, преимущественно в форме вульгарного импетиго.

Лечение. При неосложненной вшивости рекомендуется смочить волосы керосином пополам с каким-нибудь растительным маслом, покрыть голову вощеной бумагой и завязать косынкой, через 8—10 ч вымыть голову горячей водой с мылом. Для удаления гнид в течение нескольких дней расчесывают волосы частым гребнем с начесанной на него ватой, смоченной в подогретом столовом уксусе. При осложнении импетиго назначают смазывание волосистой части головы 2— 5% дезинфицирующей мазью.

Платяные вши (Pediculi vestimenti) беловато-серого цвета, крупнее головных: самец величиной 2,1—3,75 мм, самка — 2,2—4,75 мм. Поселяются в белье и платье, откуда попадают на кожу. Укусы их, чаще всего на участках кожи, тесно соприкасающихся с бельем (поясница, область лопаток, голени, шея), вызывают сильный зуд. Образующиеся при расчесываний линейные экскориации нередко осложняются пиогенной инфекцией, чаще в форме вульгарных эктим и фурункулов. При длительно существующей завшивленности кожа на этих участках пигментируется и лихенизируется.

Необходимы общегигиенические мероприятия: дезинсекция белья (проглаживание горячим утюгом, кипячение), платья (камерная дезинсекция), мытье в бане.

Лобковые вши (Pediculi pubis) — площицы — имеют очень малую величину: самец около 1 мм, самка-1,5 мм Поселяются преимущественно в области промежности (лобок, мошонка) заднепроходной области, иногда в подмышечных ямках, крайне редко в бороде, ресницах. У волосатых людей могут распространяться по всему кожному покрову. Площицы плотно прикрепляются к коже устья фолликула волоса особыми клешневидными образованиями. На волосах обнаруживаются мелкие гниды Присутствие паразитов вызывает зуд, расчесы и появление на коже живота и боковых поверхностях груди синюшных пяген (maculae coeruleae), не исчезающих от давления пальцев. Заражение происходит при половых сношениях, через белье.

Лечение. Рекомендуется сбрить волосы и смазать кожу на пораженных участках 5—10% белой или серой ртутной мазью, 25% эмульсией бензилбензоата.

Pediculosis всегда указывает на неблагополучные санитарно-гигиенические условия (скученность, неудовлетворительная постановка

банно-прачечного обслуживания и т. д.). В мирное время завшивленность почти не наблюдается, но во время войн может приобретать широкое распространение.

ЧЕСОТКА

Чесотка (scabies) — заразное паразитарное заболевание, возникающее при занесении в кожу чесоточного клеща (чесоточного зудня).

Чесоточный клещ имеет овальную форму. Самки размером 0,4— 0,45 мм в длину и 0,25—0,35 мм в ширину, самцы —0,2 мм в длину и 0,14—0,19 мм в ширину. Попавшая на кожу оплодотворенная самка зарывается в роговой слой, где прокладывает параллельно поверхности кожи так называемый чесоточный ход, в котором откладывает яйца (до 20). Из яиц через 3—4 дня образуются личинки, которые, пройдя стадию нимфы, превращаются в зрелую форму. Весь цикл развития занимает около 2 нед. Самцы ходов не делают; оплодотворив самку, они погибают.

Заражение чесоткой происходит вследствие непосредственного контакта с больным или через его нательное либо постельное белье, а также в банях; дети могут заражаться при пользовании общими игрушками. Инкубационный период 7—10 дней.

Характерный признак чесотки—чесоточные ходы. Они обнаруживаются чаще всего на коже кистей, особенно на боковых поверхностях пальцев, передней области запястья, на половом члене, в окружности соска молочной железы у женщин. Реже выявляются на коже живота, ягодиц и передней подмышечной линии, у маленьких детей — нередко на подошвах. На кистях и запястье чесоточные ходы имеют вид тонких, сероватого цвета полосок, прямолинейных или изогнутых в форме буквы С длиной 0,5—0,75 см, с расположенным на одном из концов маленьким серозным пузырьком, в котором помещается самка. На всех остальных участках ходы имеют вид удлиненных, слегка выступающих над уровнем кожи розовых валиков, на одном из концов которых также можно обнаружить пузырек или желтоватого цвета корочку.

Для заболевания характерны резкий зуд, усиливающийся к ночи, и высыпание на коже мелких папуловезикулезных элементов, быстро расчесываемых с образованием точечных кровянистых корочек. Наряду с этим отмечаются и линейные расчесы. Зуд и высыпания папуловезикулезных элементов имеют характерную локализацию.

В настоящее время встречаются формы чесотки, при которых клиническая картина ограничивается единичными, парно расположенными папуловезикулами, узелками, мельчайшими пузырьками, уртикоподобными элементами. У чистоплотных больных не всегда удается обнаружить чесоточные ходы, может отсутствовать поражение кистей. У лиц, кожа которых подвергается воздействию горюче-смазочных веществ (шоферы, слесари, токари и др.), проявления чесотки на кистях выражены слабее или отсутствуют.

У детей чесотка нередко имеет распространенный характер.

Расчесывая кожу, больные нередко заносят в расчесы пиококки, вследствие чего наблюдается осложнение чесотки пиодермитом (импетиго, эктимы, фолликулиты, фурункулы). Характерной считается локализация импетиго и эктим на задней поверхности локтевой области (симптом Арди). Иногда у больных чесоткой отмечаются эозинофилия и альбуминурия.

Если клинический диагноз чесотки затруднителен, следует провести лабораторное исследование содержимого чесоточного хода. Материал получают, вскрывая иглой пузырек на конце хода, или путем поверхностного среза лезвием бритвы всего хода, или при глубоком выскабливании его (до крови) глазной ложечкой. Для исследования используют 20% раствор едкой щелочи, в котором при чесотке под микроскопом можно обнаружить клеща или его яйца и экскременты.

Лечение. Назначают различные противопаразитарные средства, которые должны проникнуть в ходы и уничтожить чесоточных клещей.

Любое их этих средств следует втирать в весь кожный покров (за исключением головы), особенно тщательно в места локализации чесоточных ходов. Перед втиранием больному полезно вымыться с целью механического удаления с поверхности кожи клещей и микробной флоры. Во время лечения мыться нельзя. После каждого вынужденного мытья рук необходимо вновь обработать их противочесоточным средством. При осложнении чесотки гнойничковым или экзематозным процессом втирание заменяют смазыванием пораженных участков (одновременно проводится лечение осложнений).

Наиболее эффективные средства и способы лечения чесотки.

Бензилбензоат (бензиловый эфир бензойной кислоты) применяется в виде 20% водно-мыльной эмульсии (10% —для маленьких детей). Для приготовления эмульсии 20 г зеленого или другого мелко измельченного мыла смешивают с 780 мл теплой кипяченой воды, добавляют 200 мл бензилбензоата и полученную суспензию тщательно взбалтывают. Проводят два последовательных втирания по 10 мин с 10-минутным перерывом, после чего больной надевает обеззараженную одежду и меняет постельное белье. Втирания повторяют в течение 2 дней. Через 3 дня после окончания лечения—мытье в бане или под душем и смена белья. Эмульсия бензилбензоата сохраняет свою активность в течение 7 дней после приготовления.

Способ Демьяновича — лечение 60% раствором тиосульфата натрия и 6% раствором хлористоводородной кислоты;

Rp. Natrii thiosulfatis 120,0
Aq. destillatae 80 ml
M.D.S. Раствор №1

Rp. Ac. hydrochlorici puri 12 ml
Aq. destillatae ad 200 ml
M.D.S Раствор №2

Раствор № 1 (тиосульфат натрия) наливают в тарелку и рукой, смоченной в растворе, втирают в кожу в течение 10 мин (по 2 мин в каждую конечность и туловище); после 5-минутного перерыва втирание повторяют. Как только кожа обсохнет, переходят к натиранию раствором хлористоводородной кислоты, проводя его в том же порядке в течение 20 мин. Раствор № 2 наливают непосредственно из бутылки в пригоршню. По окончании лечения производят смену белья. Лечение повторяют на следующий день. Мыться разрешается через 3 дня.

Серную мазь (33%) втирают в кожу раз в день в течение 5 дней, при этом белье не меняют. Через день — мытье в бане или под душем и смена нательного и постельного белья. Для лечения детей применяется 10-15% мазь.

На каждого выявленного больного чесоткой врач или средний медицинский работник заполняет специальное извещение. Если лечение проводят в домашних условиях, лечащий врач организует текущую дезинсекцию. По окончании амбулаторного лечения, как и после госпитализации больного, проводится аналогичная заключительная дезинсекция. Все нательное и постельное белье больного должно быть подвергнуто длительному кипячению или замачиванию в продолжении часа в 10% растворе лизола или нафтализола. Верхняя одежда и одеяла подвергаются обработке в сухопаровой или влажной камерах. Проводятся влажная уборка помещения и обтирание мебели.

При значительном распространении чесотки лечебные и дезинсекционные мероприятия лучше проводить в специальных учреждениях — скабиозориях.

При вспышке чесотки в детских коллективах, когда нет возможности госпитализировать заболевших в лечебное учреждение, медицинские работники должны:

1) организовать изоляцию заболевших на месте, в специально выделенных администрацией помещениях;

2) провести заключительную и текущую дезинфекцию;

3) проводить систематические (в течение 1,5 мес раз в неделю) осмотры с привлечением среднего медицинского персонала, воспитателей;

4) ограничить контакт данного коллектива с окружающим населением.

Профилактика. Заболеваемость чесоткой, как и педикулезом, свидетельствует о санитарно-гигиеническом неблагополучии. Своевременное выявление больных, их изоляция и лечение предотвращают распространение заболевания среди окружающих.

При неблагоприятной эпидемической обстановке необходимы тщательное выявление чесоточных больных (медицинские осмотры,

особенно в организованных коллективах), их изоляция и лечение, наблюдение за лицами, находившимися в контакте с больными.

Возможно поражение человека клещами, паразитирующими на животных и птицах: клещом лошадей, крысиные клещом, куриным и голубиным клещами. Эти виды клещей могут при известных условиях вызвать массовые поражения людей в семьях, коллективах (общежитиях) В отличие от Sarcoptes hominis вызывающего чесотку у человека, указанные виды клещей не зарываются в роговой слой и не образуют ходов, а лишь наносят укусы, вызывающие сильный зуд и образование в месте укуса папул или волдырей. Клещей обнаруживают в нательном и постельном белье, в помещениях

Лечение состоит в назначении противозудных средств — спиртовых обтираний (1% ментоловый, 2% салициловый спирты), болтушек. Одновременно необходимо производить дезинсекцию нательного и постельного белья, а также помещений. Для этого применяют инсектициды (гексахлоран, флицид и др.). При поражении крысиной чесоткой уничтожают крыс и их норы, при обнаружении чесотки, вызванной лошадиным клещом, выявляют больных лошадей и проводят их лечение. Своеобразная клиническая картина может наблюдаться при поражении человека клещами-железницами (см. «Розацеа»).

Известны массовые поражения людей так называемой зерновой чесоткой, вызываемой пузатым клещом, живущим на злаках и зернах и питающимся личинками зерновой моли. На кожу человека он попадает чаще при непосредственном контакте с инфицированным зерном (погрузка зерна, работа в зерновых и фуражных складах и т.п.), а также во время сна на мешках, набитых соломой, зараженной клещами. Поражение кожи выражается в высыпании небольших папул или волдырей, сопровождающихся сильным зудом. Лечебные и профилактические мероприятия те же, что и при других видах чесотки.

ТУБЕРКУЛЕЗ КОЖИ

Туберкулезные поражения кожи составляют группу клинически и морфологически различных заболеваний, обусловленных внедрением в кожу микобактерий туберкулеза.

Первичный туберкулез кожи (первичный туберкулезный шанкр и острый милиарный туберкулез кожи) встречается крайне редко. Как правило, туберкулез кожи развивается вторично у болеющих или ранее болевших туберкулезом людей.

По сравнению с другими формами туберкулезной инфекции, в частности с легочной формой, туберкулезные поражения кожи относительно редки. Предполагают, что нормальная кожа является неблагоприятной средой для микобактерий туберкулеза и для развития туберкулезных поражений кожи необходимы особые условия. Имеются указания на значение расстройств обмена веществ в коже, в частности водного и

минерального обмена, снижение витаминного баланса. При некоторых формах кожного туберкулеза несомненную роль играют сосудистые нарушения: застойные явления, изменение проницаемости и резистентности сосудистой стенки. Способствуют возникновению туберкулезных поражений кожи плохие санитарно-гигиенические, бытовые и производственные условия, недостаточное или неполноценное питание, неблагоприятные климатические условия, перенесенные инфекционные заболевания (корь, скарлатина, коклюш и др.).

В СССР вследствие резкого подъема материального благосостояния населения и улучшения условий труда и быта, а также в результате широко проводимых профилактических мероприятий отмечается низкая заболеваемость туберкулезом кожи.

В патогенезе туберкулеза кожи в качестве фактора, определяющего разнообразие его клинических форм, большое значение имеет степень выраженности иммунобиологической реактивности кожи. У большинства больных отчетливо определяется специфическая аллергическая реакция на туберкулин. Так, реакция Пирке у больных кожным туберкулезом резко положительная на 1—5—10% разведение туберкулина Вместе с тем на фоне выраженного иммунитета она может оказаться отрицательной.

Известное значение для развития туберкулезных поражений кожи имеет возраст. Так, для ряда клинических форм (люпоидный, колликвативный, лихеноидный) характерно начало заболевания в детском и юношеском возрасте, в то время как другие формы (бородавчатый, язвенный, индуративный) развиваются преимущественно у взрослых. В настоящее время в результате широко проводимой противотуберкулезной вакцинации и ревакцинации детей и подростков туберкулезом заболевают в основном взрослые (20—40 лет) и даже пожилые люди.

Относительно мало выяснен вопрос о значении для развития той или иной формы кожною туберкулеза качества и количества проникающих в кожу микобактерий туберкулеза. Известно, что в очагах туберкулеза кожи чаще обнаруживаются микобактерий человеческого типа (Typus humanus), реже —рогатого скота (Typus bovinus) и лишь в исключительных случаях — птичьи (Typus gallinaceus). Однако тот или иной тип микобактерий туберкулеза не свойствен какой-либо определенной клинической форме туберкулезного поражения кожи. Отмечено, что микобактерий, выделяемые из очагов кожного туберкулеза, обладают пониженной вирулентностью Вероятно это связано с тем, что вирулентность микобактерий при туберкулезе кожи часто ослаблена, так как они длительно пребывают в неблагоприятной для них среде, какой является кожа.

Микобактерий туберкулеза проникают в кожу чаще всего гематогенным или лимфогенным путем из какого-либо туберкулезного очага во внутренних органах или per continuitatem с пораженных туберкулезом подлежащих органов и тканей (лимфатические узлы, кости). Реже отмечается экзогенное заражение вследствие попадания микобактерий извне в поврежденную кожу (травма).

Возможно заражение и путем экзогенной аутоинокуляции микобактерий туберкулеза, выделяемых больным с мокротой, мочой, калом. Различают очаговый и диссеминированный туберкулез кожи.

ОЧАГОВЫЙ ТУБЕРКУЛЕЗ

Люпоидныи туберкулез кожи (туберкулезная, или обыкновенная волчанка) — tuberculosis cutis luposa (lupus vulgaris). Это наиболее часто встречающаяся форма туберкулеза. Заболевание начинается обычно в детском или юношеском возрасте, нередко у взрослых, и отличается крайне длительным течением при очень медленном периферическом росте очагов поражения

В толще кожи образуются своеобразные бугорки (люпомы) величиной от булавочной головки до чечевицы, то более или менее возвышающиеся над уровнем кожи, то совершенно плоские, имеющие вид небольшого пятнышка. Бугорки имеют полупрозрачный вид, буровато-розовый цвет и мягкую консистенцию. При надавливании стеклом (диаскопия) на месте бугорков остается желто-бурое пятнышко (симптом яблочного желе), а при надавливании тупым зондом образуется ямка или они легко протыкаются, что сопровождается кровотечением (симптом зонда). Тесно сгруппированные вначале, в дальнейшем они сливаются в сплошной инфильтрат, медленно увеличивающийся вследствие периферического роста и высыпания новых бугорков по периферии (рис. 21).

Помимо описанной выше основной, так называемой плоской, формы волчанки (L. v. PLANUS), различают несколько ее разновидностей.

L.V. PSORIASIFORMIS, отличается скоплением на поверхности волчаночного инфильтрата серебристо-белых чешуек, вследствие чего создается сходство с бляшкой чешуйчатого лишая;

L.V.TUMIDUS — опухолевидная форма. Волчаночный инфильтрат гипертрофируется и резко, наподобие опухоли, выступает над уровнем кожи, сохраняя в то же время все характерные черты, свойственные люпоме.

L.V.ULCEROSUS — язвенная форма Возникает вследствие травмирования очага волчанки и осложнения пиогенной инфекцией Волчаночные язвы поверхностные, имеют неровные, фестончатые очертания, дно их мелкозернисто, покрыто скудным гнойным отделяемым, легко кровоточит Располагаясь на открытых участках кожи, они покрываются бугристыми гнойно-кровянистыми корками.

По истечении многих месяцев от начала заболевания в центре очагов волчанки постепенно появляются признаки разрешения. Бугорки сглаживаются и исчезают, замещаясь нежным атрофическим рубцом белого цвета, собирающимся в складки наподобие папиросной бумаги. Особенность волчанки —возможность образования в рубцах новых волчаночных бугорков.

Локализация волчанки разнообразна. Наиболее часто она поражает кожу лица, особенно нос и щеки (рис. 22), кожу ушных раковин и шеи.

Нередко очаги волчанки возникают на коже ягодиц, верхних и нижних конечностей (кисти, стопы).

При поражении кожи носа, особенно при одновременном поражении слизистой оболочки, волчаночный процесс в своем дальнейшем развитии может разрушить хрящи крыльев носа и носовой перегородки, вследствие чего нос укорачивается и заостряется, принимая вид птичьего клюва. В запущенных случаях волчанка лица может привести к вывороту век, сужению ротового отверстия и в значительной степени обезобразить больного. При локализации на ушных мочках она нередко принимает опухолевидную форму.

Если поражена кожа пальцев, то процесс может распространиться на подлежащие ткани, надкостницу и кость и вызвать разрушение последних (мутилирующая форма волчанки — L.V.MUTILANS). При локализации на стопах вследствие последовательного поражения лимфатических сосудов голени может развиться слоновость, чему нередко способствует осложнение основного заболевания вспышками рожи. Помимо кожи, волчанка может поражать изолированно слизистые оболочки полостей носа и рта. Поражение слизистой оболочки носа выражается в образовании мягкого бугристого инфильтрата синюшного цвета, легко кровоточащего и распадающегося с образованием язвы. При локализации процесса на слизистой оболочке перегородки носа разрушается хрящевая ее часть с образованием перфорации. Следует иметь в виду, что поражение слизистой оболочки носа нередко бывает первичным, а затем поражается волчанкой кожа лица.

В полости рта волчаночный процесс чаще всего локализуется на слизистой оболочке десен и твердого неба и выражается вначале в высыпании мелких, величиной с просяное зерно, бугорков синюшно-красного цвета. Тесно группируясь, они придают пораженному участку своеобразный зернистый вид. В дальнейшем вследствие постоянного травмирования образуется изъязвление. Язва имеет неправильные мелкофесгончатые очертания, зернистое дно, покрытое желтоватым налетом, легко кровоточит. Вокруг язвы отмечаются отдельные бугорки. При поражении десен возможны рассасывание костной части альвеол, обнажение, расшатывание и выпадение зубов.

Общее состояние больных волчанкой обычно вполне удовлетворительное. Поражение легких и других органов отмечается приблизительно У 25% больных и имеет доброкачественное течение. Тяжелые формы наблюдаются редко. Очень часто, особенно у детей, отмечаются туберкулезные адениты. Реакция Пирке, как правило, положительная.

Из возможных осложнений у больных волчанкой следует отметить рожу, нередко наблюдаемую при локализации волчанки на коже лица (нос, губы) и нижних конечностей (стопы). Наиболее тяжелым осложнением является развитие на фоне атрофических волчаночных рубцов кожного рака (Lupus carcinoma). Он наблюдается у взрослых, болеющих волчанкой многие годы, и, почти как правило, — на коже лица.

Патогистологически: в типичных случаях отмечается образование в дерме бугорков, состоящих из эпителиоидных и гигантских клеток Пирогова—Лангханса, окруженных юной из лимфоцитов. Казеозный некроз бугорков наблюдается крайне редко. В менее типичных случаях инфильтрат почти сплошь состоит из лимфоидных клеток, небольшие скопления эпителиоидных и единичных гигантских клеток лишь изредка встречаются в диффузном инфильтрате. Это свидетельствует о более остром течении волчаночного процесса. Вокруг сосудов инфильтрат из лимфоцитов и плазматических клеток, нередко пронизывающий их стенку Коллагеновые и эластические волокна в зоне специфического инфильтрата разрушены. Эпидермис над инфильтратом истончен, в роговом слое — явление паракератоза. Микобактерии туберкулеза при окраске по Цилю—Нильсону обнаруживаются в гистологических препаратах с большим трудом и в очень малом количестве.

Прививка пораженной ткани морским свинкам дает положительный результат.

Диагноз. При дифференциальной диагностике следует иметь в виду: 1) бугорковый сифилид. Его отличают плотная консистенция бугорков, их фокусное расположение без наклонности к слиянию, отсутствие желтовато-бурой окраски при диаскопии и образование не сплошного, а мозаичного рубца, состоящего из отдельных тесно прилегающих друг к другу, но не сливающихся между собой мелких рубчиков (см. «Третичный сифилис»); 2) туберкулоидную форму лепры. От волчанки ее отличает отсутствие на пораженном участке кожи болевой и температурной чувствительности (см. «Лепра»); 3) туберкулоидную форму болезни Боровского. Поставить правильный диагноз помогает анамнез и то, что бугорки располагаются вокруг рубца, оставшегося после зажившей лейшманиомы.

Течение волчанки разнообразно, но всегда длительное (годы и десятки лет). Без лечения очаг поражения может на протяжении многих лет не проявлять тенденции к увеличению либо постепенно медленно распространяться, поражая все большие участки кожного покрова. Неблагоприятные условия жизни, интеркуррентные заболевания, особенно острые инфекции, ухудшают течение волчанки, способствуя ее прогрессированию.

Бородавчатый туберкулез кожи (tuberculosis cutis verrucosa). Наблюдается реже волчанки, как правило, у мужчин. Возникает обычно вследствие экзогенного заражения у лиц, соприкасающихся с трупами людей и животных (рогатый скот), пораженных туберкулезом, патологоанатомов, работников боен, иногда в результате аутоинокуляции. Очаги локализуются преимущественно на тыле кистей и пальцев рук, реже — на стопах.

Поражение кожи начинается с образования плотной, синюшно-красного цвета папулы величиной с крупную горошину (трупный бугорок). Папула постепенно разрастается и превращается в плотную плоскую бляшку, на поверхности которой, начиная с центральной части, образуются бородавчатые разрастания и массивные роговые наслоения сероватого цвета, вследствие чего поверхность бляшки становится неровной, шероховатой. Лишь по периферии остается фиолетово-красная каемка, не покрытая роговыми наслоениями. Иногда около основного очага образуются новые папулы и бляшки, постепенно сливающиеся между собой (рис. 23).

Процесс прогрессирует очень медленно (годы). Постепенно в

центральной части бляшки начинают выявляться признаки разрешения; роговые массы отпадают, инфильтрат уплощается и исчезает, оставляя поверхностную, подчас едва заметную и вначале пигментированную рубцовую атрофию. В отличие от волчанки на участке рубцовой атрофии новые элементы не появляются. В отдельных редких случаях бородавчатый туберкулез может осложняться туберкулезным лимфангитом.

Общее состояние больных обычно удовлетворительное, однако сочетание кожного поражения с активным, но в большинстве случаев благоприятно протекающим туберкулезом легких наблюдается чаще, чем у больных волчанкой. В отдельных случаях бородавчатый туберкулез сочетается с открытым туберкулезом легких, кишечника и т. п. и возникает в результате аутоинокуляции. Туберкулиновые реакции при бородавчатом туберкулезе выражены менее интенсивно, чем при волчанке.

Патогистологически: выраженный акантоз со значительным удлинением межсосочковых эпидермальных отростков, папилломатоз и гиперкератоз. В шиповатом слое эпидермиса — внутри- и межклеточный отек, местами микроабсцессы. В верхнем и среднем отделах дермы диффузный воспалительный инфильтрат, состоящий из лимфоцитов, плазматических клеток и нейтрофилов, в котором можно обнаружить группы эпителиоидных и гигантских клеток Пирогова—Лангханса. Иногда отмечается казеозный некроз. Коллагеновые и эластические волокна в области инфильтрата почти полностью разрушены При окраске по Цилю—Нильсону микобактерии туберкулеза обнаруживаются в гистологических препаратах чаще и в большем числе, чем при волчанке.

Диагноз. От простых бородавок эта разновидность туберкулеза кожи отличается наличием вокруг веррукозных разрастаний фиолетово-красной каемки, от вегетирующей пиодермии — отсутствием обильного гнойного отделяемого при сдавливании бляшки с краев.

Колликвативный туберкулез кожи (скрофулодерма) — tuberculosis cutis colliquativa (scrofuloderma) — одна из частых форм кожного туберкулеза. Наблюдается обычно у детей и юношей, но может развиться у людей пожилого и старческого возраста. Поражение кожи возникает или вследствие гематогенного заноса микобактерий туберкулеза в кожу (первичная скрофулодерма), или, что наблюдается чаще, вследствие перехода инфекции per continuitatem с пораженных туберкулезом лимфатических узлов

Заболевание начинается с появления в подкожной клетчатке одного или нескольких плотных, резко ограниченных узлов величиной с крупную горошину или лесной орех. Постепенно увеличиваясь, узлы могут достигнуть величины голубиного яйца. К этому времени они спаиваются с покрывающей их кожей и несколько выступают над ее уровнем. Кожа над ними синюшно-красного цвета. В дальнейшем узлы размягчаются и превращаются в холодный абсцесс; кожа истончается и разрывается; из небольших отверстий выделяется жидкий крошковатый гной с обрывками некротической ткани. С течением времени перфоративные отверстия расширяются и образуются язвы с мягкими, нависающими, глубоко подрытыми,синюшного цвета краями. Дно язвы покрыто вялыми, желтоватого цвета легко кровоточащими грануляциями (рис. 24).

Просуществовав более или менее длительный срок, язвы заживают, оставляя неровные рубцы с перемычками и ворсинками. При вторичной скрофулодерме, обусловленной поражением лимфатических узлов, язвы более глубокие, проникают в ткань лимфатического узла. После заживления остается втянутый плотный, также неровный рубец. В отдельных случаях скрофулодермальные язвы имеют наклонность к периферическому росту и могут достигать очень большой величины.

Скрофулодерма у детей отличается множественностью очагов поражения.

Чаще всего скрофулодерма локализуется в области шеи, особенно в поднижнечелюстном треугольнике, на щеках, около ушной раковины, в над- и подключичных ямках, реже —на конечностях.

Скрофулодерма нередко сочетается с туберкулезным поражением костей и суставов, глаз, а также с активным, но обычно благоприятно протекающим процессом в легких, иногда с другими разновидностями туберкулезных поражений кожи (волчанка, бородавчатый туберкулез и др.). Туберкулиновые реакции, как правило, положительны.

Патогистологически: в центральной части узла казеозный некроз, густо пронизанный лейкоцитами и окруженный инфильтратом, состоящим из лимфоцитов, плазматических клеток и некоторого количества эпителиоидных и гигантских клеток Пирогова—Лангханса. При специальной окраске могут быть обнаружены микобактерии туберкулеза.

Течение скрофулодермы различно: заболевание ограничивается образованием единичного узла и сравнительно быстро заканчивается выздоровлением или вследствие появления новых узлов затягивается на многие месяцы.

Диагноз. Дифференциальный диагноз проводят от сифилитических гумм, отличающихся тем, что они подвергаются только центральному распаду с образованием кратерообразных язв, окруженных валом плотного инфильтрата (см. «Третичный период сифилиса»). Актиномикоз, локализующийся часто в области шеи, отличается диффузным, деревянистой плотности инфильтратом, пронизанным фистулезными ходами, из которых выделяется жидкий гной, содержащий друзы.

Язвенный туберкулез кожи и слизистых оболочек (tuberculosis ulcerosa cutis et mucosae). Язвенная форма туберкулеза наблюдается на коже и слизистых оболочках в области естественных отверстий у больных, страдающих тяжелыми открытыми формами туберкулеза, возникает вследствие аутоинокуляций микобактерии туберкулеза, выделяемых с мокротой (полость рта, губы), мочой, калом (область промежности).

Заболевание начинается с появления на слизистых оболочках (на коже этот начальный период обычно просматривается) мелких, величиной с булавочную головку, желтовато-красных узелков, быстро превращающихся в пустулы. Последние, вскрываясь, образуют мелкие язвочки, увеличивающиеся в размерах и сливающиеся между собой. В конечном итоге образуется большей или меньшей величины язва с неровными,

фестончатыми, слегка подрытыми краями, неровным, покрытым гнойным налетом и легко кровоточащим дном На дне и вокруг язвы обнаруживаются свежие желтые узелки (зерна Трела). Характерна резкая болезненность язв. При локализации их в полости рта прием пищи мучителен для больного, при локализации в заднем проходе дефекация затруднена. В мазках из гнойного отделяемого язв обнаруживают микобактерии туберкулеза. Туберкулиновые реакции обычно отрицательны.

Патогистологически: в дерме — воспалительный инфильтрат, состоящий из лейкоцитов, лимфоцитов и небольшого количества плазматических клеток, в центральной части инфильтрата — некротические участки. При длительно существующих язвенных поражениях вокруг инфильтрата могут появляться отдельные очажки, состоящие из эпителиоидных и гигантских клеток (туберкулоидная структура).

Течение и исход заболевания зависят от течения основного туберкулезного процесса.

ДИССЕМИНИРОВАННЫЙ ТУБЕРКУЛЕЗ

Диссеминированные туберкулезные поражения кожи возникают вследствие гематогенного рассеивания микобактерий туберкулеза из какого-либо обострившегося очага туберкулезной инфекции при наличии у больного аллергической реактивности высокой степени и относительного иммунитета. Микобактерий туберкулеза обнаруживают в очагах поражения кожи редко и в очень незначительном количестве. Поэтому диссеминированные формы кожного туберкулеза отличаются сравнительно доброкачественным течением и склонностью к самопроизвольному разрешению.

Причины развития диссеминированных форм разнообразны. Наиболее часто это интеркуррентные, в частности инфекционные (ангина, грипп и др.), заболевания, переохлаждение, недостаточное или неполноценное питание и т. д. В патогенезе диссеминированных форм несомненную роль играет нарушение проницаемости и резистентности стенок сосудов в результате длительной туберкулезной интоксикации или вследствие других причин (гиповитаминоз, эндокринные нарушения и т. п.). Диссеминированные формы кожного туберкулеза нередко сочетаются друг с другом, а также с очаговыми формами туберкулезных поражений кожи.

Индуративный туберкулез кожи (индуративная эритема) — tuberculosis cutis indurativa (erythema induratum). Индуративная эритема наблюдается почти исключительно у женщин 16—40 лет и локализуется преимущественно на голенях, как правило, симметрично; другие локализации представляют редкое исключение. В подкожной клетчатке и глубоких слоях дермы образуются плотные узлы величиной от крупной горошины до лесного ореха. Кожа над ними, вначале имеющая нормальный цвет, по мере увеличения узлов приобретает красную или синюшную окраску. Пальпация узлов мало болезненна. Просуществовав несколько недель или месяцев, узлы постепенно разрешаются, на их месте остается

пигментация, а иногда легкая атрофия кожи. В некоторых случаях отдельные узлы размягчаются и изъязвляются. Образовавшиеся язвы имеют круглые очертания, слегка подрытые края и желтовато-красное дно. Характерно, что узлы распадаются не полностью, вследствие чего вокруг и в основании язвы прощупывается плотный инфильтрат. Язвенная форма отличается очень вялым течением. Заживают язвы медленно, с образованием поверхностного атрофического рубца. Количество узлов бывает различно —от 3—4 до 10 и более. Располагаются узлы обычно рассеянно, изредка шнурообразно или группами. Заболевание склонно к рецидивам, которые возникают осенью и зимой. Частое охлаждение нижних конечностей, а также работа, связанная с длительным пребыванием на ногах, предрасполагают к заболеванию.

У больных индуративной эритемой нередко отмечается сочетание с туберкулезным поражением лимфатических узлов, реже с активным, но доброкачественно протекающим туберкулезом легких. Реакция Пирке в большинстве случаев положительная.

Патогистологически: индуративная эритема характеризуется образованием в подкожной клетчатке и глубоких отделах дермы плотного воспалительного инфильтрата, состоящего из эпителиоидных и гигантских клеток Пирогова—Лангханса, а также из лимфоцитов и плазматических клеток, располагающихся очагами. В центре инфильтрата обнаруживается казеозный некроз. Характерно поражение стенок сосудов, особенно вен. Они резко утолщены и пронизаны инфильтратом. Разрастание интимы нередко ведет к облитерации сосудов, в отдельных из них отмечаются тромбы. В центре казеозного некроза при специальной окраске, иногда удается обнаружить остатки эластической мембраны сосуда. От основного очага инфильтрат распространяется тяжами, располагаясь вокруг сосудов и образуя сетчатый рисунок. Жировая клетчатка в окружности инфильтрата атрофирована.

Диагноз. Наиболее трудно дифференцировать индуративную эритему от хронической формы узловатой эритемы. При постановке диагноза необходимо за основу принимать главным образом данные общего обследования больного (наличие или отсутствие туберкулезной инфекции), результаты реакции Пирке, в ряде случаев — эффективность специфического лечения. Следует иметь в виду, что узловатая эритема в отличие от индуративной не склонна к распаду и изъязвлению, а также к частым рецидивам.

Папулонекротический туберкулез кожи (tuberculosis cutis papulonecrotica). Высыпания при папулонекротическом туберкулезе локализуются преимущественно на коже предплечий, голеней, бедер, ягодиц; значительно реже — на коже туловища, лица и ушных мочек, всегда симметрично. Они представляют собой узелки величиной с мелкую горошину, вначале светло-розового, затем буровато-синюшного цвета. Через некоторое время в центральной части узелков образуется очажок некроза желтовато-белого цвета, напоминающий пустулу, постепенно подсыхающий в буроватую, несколько западающую и с трудом снимаемую корочку. Продержавшись несколько недель, папулы медленно рассасываются, оставляя вдавленный, как бы штампованный, напоминающий оспенный рубчик, окруженный вначале пигментной каемкой. Поскольку папулы высыпают приступообразно, у больного можно одновременно обнаружить

элементы в различных стадиях развития. Заболевание продолжается несколько месяцев и склонно к рецидивам, преимущественно в осеннее и зимнее время. Папулонекротический туберкулез нередко комбинируется с другими формами диссеминированного туберкулеза кожи, в частности с индуративной эритемой. Особенно часто наблюдается сочетание папулонекротического туберкулеза с туберкулезным поражением лимфатических узлов; возможно сочетание с активным туберкулезом легких. Нередко больной худеет, отмечаются анемия, субфебрилитет, быстрая утомляемость. Реакция Пирке, как правило, положительная.

Патогистологически: в дерме обнаруживается воспалительный инфильтрат, окружающий центрально расположенный участок некроза. Инфильтрат состоит или из лимфоцитов, или, чаще, из эпителиоидных и гигантских клеток Пирогова—Лангханса. Характерным является поражение сосудов в форме эндартериита и эндофлебита. Иногда в сосудах отмечаются тромбы.

Милиарный туберкулез кожи (милиарная диссеминированная волчанка лица) —tuberculosis luposa miliaris cutis (lupus miliaris disseminatus faciei). Проявляется высыпанием на коже лица рассеянных, не сливающихся между собой своеобразных бугорков величиной от булавочной головки до чечевицы. Бугорки имеют буровато-розовую окраску. Они или полушаровидно возвышаются над уровнем кожи или представляются в виде небольших пятнышек. Характерна их мягкая консистенция: при надавливании тупым зондом они легко протыкаются, подобно волчаночным бугоркам. В центре отдельных элементов просвечивается белого цвета очажок некроза, напоминающий пустулу. При диаскопии на месте бугорков выявляется желтовато-коричневое пятнышко. Высыпая приступами, бугорки могут постепенно густо покрыть кожу лица, Просуществовав несколько месяцев, они разрешаются, оставляя или легкую пигментацию, или поверхностные атрофические рубчики.

Заболевают почти исключительно взрослые в возрасте 20—40 лет, чаще женщины. Общее состояние больных обычно вполне удовлетворительно, активные явления туберкулеза не обнаруживаются. Реакция Пирке, как правило, положительная.

Патогистологически: в дерме обнаруживается инфильтрат, состоящий из островков эпителиоидных клеток, окруженных лимфоцитарной зоной. Гигантские клетки Пирогова— Лангханса встречаются относительно редко. В центре отдельных бугорков отмечается казеозный некроз.

Лихеноидный туберкулез кожи (лишай золотушных) — tuberculosis cutis lichenoides (lichen scrofulosorum). Выражается в высыпании, преимущественно на коже груди, спины, живота и боковых поверхностей туловища, мелких, величиной с булавочную головку узелков, то остроконечных, перифолликулярных, то уплощенных. Цвет узелков варьирует от бледно-розового, близкого к цвету нормальной кожи, до фиолетово-красного. Узелки высыпают скученно, отдельными очагами, но не сливаются между собой. На поверхности их отмечается незначительное шелушение. Количество очагов разнообразно, иногда настолько велико, что

сыпь принимает почти универсальный характер. В отдельных случаях в центре папул наблюдается образование небольших пузырьков или пустул. Разрешаясь папулы оставляют пигментацию, в редких случаях — образуются мелкие точечные рубчики. Иногда разрешение начинается в центре очагов, и в таких случаях образуются кольцевидные фигуры. Высыпание не сопровождается субъективными ощущениями и в тех случаях, когда элементы бледно окрашены, легко просматриваются больным и обнаруживается случайно при осмотре туберкулезного больного врачом.

Просуществовав несколько недель или месяцев, сыпь исчезает, однако возможны рецидивы, обычно в осеннее или весеннее время.

Лишай золотушных наблюдается чаще в детском и юношеском возрасте, но может возникнуть и у взрослых. Реакция Пирке, как правило, положительная.

Патогистологически: в верхних отделах дермы перифолликулярный инфильтрат, состоящий из эпителиоидных и небольшого числа гигантских клеток Пирогова—Лангханса, окруженных зоной лимфоцитов. Иногда лимфоцитов больше, чем эпителиоидных клеток. Некроз отмечается крайне редко.

Лечение больных туберкулезом кожи

Приступая к лечению, следует помнить, что поражение кожи — лишь одно из проявлений общей туберкулезной инфекции и первоочередное значение имеет общая терапия. Она должна быть направлена на ликвидацию в организме туберкулезной инфекции, на устранение патогенетических факторов, способствующих развитию той или иной формы кожного поражения, и на улучшение общего состояния больного с целью повысить сопротивляемость организма.

Составление плана лечения и выбор терапевтических средств должны быть основаны как на дерматологическом статусе, так и на данных подробного общего обследования больного с обращением внимания на особенности и течение общей туберкулезной инфекции.

Имеется ряд антибактериальных средств, активно действующих на микобактерии туберкулеза и оказывающих благоприятный терапевтический эффект, в частности на кожные проявления. К основным противотуберкулезным средствам (препараты 1-го ряда) относятся изониазид (тубазид, ГИНК), стрептомицин, рифампицин, ПАСК и их производные.

Наиболее эффективно производное гидразида изоникотиновой кислоты — фтивазид (Phthivazidum). Показан при всех формах туберкулеза кожи. Назначают фтивазид внутрь по 1,0—1,5 г в сутки (при папулонекротическом и индуративном туберкулезе по 0,5—1,0 г) длительно. Лучшие результаты достигаются при сочетанном лечении фтивазидом и изониазидом (Isoniazidum), который назначают по 0,2— 0,3 г 3 раза в день в течение 3-4 мес. Надо иметь в виду, что изониазид более токсичен, чем фтивазид.

При поражении слизистых оболочек следует одновременно с препаратами группы ГИНК назначать стрептомицин (Streptomycini sulfas) по 0,5—1,0 г в сутки, до 100 г на курс; при колликвативном туберкулезе—

ПАСК (Natrii para-aminosalicylas) по 10—12 г в сутки, 1 кг на курс; при волчанке слизистых оболочек, особенно при ее язвенных формах, — витамин D2. Последний не оказывает непосредственного влияния на микобактерии туберкулеза, а, по-видимому, нормализует обменные процессы в коже и усиливает ее регенеративную способность. Витамин D2 принимают внутрь в масляном или спиртовом (переносится хуже) растворе по 100000—150000 МЕ в сутки (одновременно с 1,5 г глюконата кальция или 1—2 л молока) на протяжении 3—6 мес. Активный туберкулез легких является противопоказанием для назначения витамина D2.

В тех случаях, когда развивается устойчивость микобактерии к указанным препаратам, назначают резервные противотуберкулезные средства (препараты 2-го ряда) — циклосерин, этионамид, пиразинамид, флоримицин (виомицин), канамицин, тиоацетазон (тибон), салютизон, этамбутол. В резистентных случаях папулонекротического, милиарного туберкулеза кожи и некоторых других его форм следует дополнительно принимать кортикостероидные препараты.

В комплексном лечении больных кожным туберкулезом большое значение имеют витамины, особенно аскорбиновая кислота, тиамин, рибофлавин, пиридоксин, пантотенат кальция.

Для закрепления результатов необходимо назначение 2—3 повторных противорецидивных курсов лечения фтивазидом (не менее 100 г на курс) с 3—6 месячными перерывами. Рекомендуется также непрерывное лечение, которое длится в среднем 2 года и состоит из 3 периодов:
1) прием 3—4 противотуберкулезных препаратов в течение 4—6 мес (до клинического выздоровления), 2) прием 2 препаратов в течение 6 мес, 3) прием одного препарата в течение года.

Эффективна при различных формах кожного туберкулеза гелиотерапия, особенно проводимая на юге (Крым). Лечение солнцем проводят в утренние часы: первый сеанс длится 5—10 мин; увеличивая на 5—10 мин ежедневно, доводят длительность сеанса до 1—2 ч. Полезно назначение воздушных ванн в тени. Можно использовать искусственные источники ультрафиолетовых лучей — ртутно-кварцевую или угольно-дуговую лампу (прожектор). Светолечение противопоказано больным с активными формами туберкулеза легких.

Из общеукрепляющих средств назначают препараты железа, мышьяка, кальция, рыбий жир.

Большое значение имеет полноценное питание с большим количеством витаминов в пище. Диета должна быть богата жирами, фруктами, овощами. При некоторых формах кожного туберкулеза, главным образом при язвенной форме волчанки и скрофулодерме показана бессолевая диета.

В лечении больных кожным туберкулезом большое значение имеют благоприятные бытовые условия, длительное пребывание больного на свежем воздухе, облегченные условия труда и т. д. В СССР лечение больных кожным туберкулезом проводится не только в клиниках и больницах, но также в особых лечебных учреждениях санаторного типа — люпозориях.

При некоторых формах туберкулеза кожи с целью более быстрой ликвидации очагов показана и наружная терапия. Так, при волчанке рекомендуются окклюзионные повязки (под пленкой) с фторсодержащими кортикостероидными мазями (флюцинар, лоринден, фторокорт и др.), местные многократно повторяемые облучения ультрафиолетовыми лучами в эритемных и даже буллезных дозах. Небольшие очаги волчанки можно удалять хирургически, производя иссечение в пределах здоровой кожи, отступя от края волчаночного очага не менее чем на 0,5—1,0 см. При скрофулодерме проводят хирургическое иссечение еще не распавшихся узлов. Рекомендуется срезать нависающие края язвы и выскабливать вялые грануляции острой ложкой. Пластические операции по поводу обезображивающих рубцов, оставляемых иногда туберкулезной волчанкой, можно проводить не ранее чем спустя 2 года после клинического выздоровления.

Профилактика. Профилактические мероприятия те же, как при туберкулезной инфекции вообще. Они основываются главным образом на улучшении материально-бытовых и санитарно-гигиенических условий жизни населения, а также на широком выявлении начальных форм туберкулеза и своевременном их лечении. Особое значение имеют выявление ранних форм поражений кожи и слизистых оболочек у детей и рациональное и своевременное их лечение. Основная работа по профилактике туберкулеза осуществляется широкой сетью туберкулезных диспансеров.

ЛЕПРА

Лепра (lepra, проказа) — хроническое общее инфекционное заболевание с преимущественным поражением кожи, слизистых оболочек и периферической нервной системы.

Это одно из древнейших заболеваний, известное человечеству задолго до нашей эры. Наибольшее число больных проживает в Азии (Индия, Китай, Япония, Бирма), Африке, Центральной и Южной Америке. В Европе наибольшее число больных лепрой зарегистрировано в Португалии, Испании, Греции, Италии, Франции. В Советском Союзе небольшие очаги лепры сохранились в устьях Волги, Дона, в Закавказье, республиках Средней Азии и на Дальнем Востоке. В эпидемиологии лепры основную роль играют социально-экономические факторы, чем объясняется особенно широкое распространение заболевания среди бедного населения колониальных и полуколониальных стран.

Возбудителем лепры является открытый в 1871 г Г. А. Ханзеном (Норвегия) Mycobacterium leprae. Это спирто- и кислотоупорные микобактерии, имеющие форму прямых или слегка изогнутых палочек длиной 1,5—6,0 мкм и шириной 0,2—0,4 мкм. Они часто располагаются в виде компактных пучков (сигарные пачки), окруженных неокрашивающейся прозрачной оболочкой. Иногда в их теле отмечается мелкая зернистость. Они окрашиваются карболфуксином по Цилю и другими основными

анилиновыми красителями, грамположительны. Получить чистую патогенную культуру возбудителя лепры на искусственных питательных средах не удается *(в последние годы отмечены некоторые успехи в экспериментальной лепрологии (заражение лепрозными* ***микобактериями*** *броненосцев))*.

Человек заражается лепрой от другого человека в результате длительного контакта, во время которого, по-видимому, происходит сенсибилизация путем повторных инокуляций. Микобактерии лепры выделяются из организма больного через кожу (распавшиеся лепромы) и слизистые оболочки дыхательных путей. Пути проникновения инфекции в организм до настоящего времени не установлены. Наиболее вероятным является заражение через слизистую оболочку полости носа и поврежденный кожный покров. Возможность передачи инфекции кровососущими насекомыми пока не доказана. Не доказана и возможность внутриутробного заражения плода. Дети, родившиеся от родителей, болеющих лепрой, и сразу же отделенные от них, остаются здоровыми.

Очевидно, что по отношению к лепрозной инфекции имеется достаточно высокая естественная резистентность. Этим объясняется то, что не все люди, имеющие даже длительный контакт с лепрозными больными, заболевают, а также то, что у отдельных людей лепра может протекать в форме скрытой инфекции. Последний факт подтверждается тем, что у лиц, имевших длительный контакт с лепрозными больными, можно обнаружить палочки Ханзена в пунктате лимфатических узлов или повторно находить их в соскобе со слизистой оболочки полости носа при отсутствии каких-либо признаков заболевания. С другой стороны, разнообразные факторы, ослабляющие сопротивляемость организма, как-то: недостаточное и неполноценное питание, алкоголизм, физическое переутомление, простуда, различные общие заболевания, не только благоприятствуют заражению, но и способствуют более тяжелому течению заболевания, а также переходу лепры из латентной в активную форму. Лепрозная инфекция отличается крайне длительным инкубационным периодом. Принято считать, что его средняя продолжительность 3—5 лет, однако известны случаи, когда инкубационный период длился 10 лет и более.

В конце инкубации отмечаются продромальные симптомы: лихорадка различного типа, слабость, сонливость, потеря аппетита, ревматоидные и невритические боли, парестезии.

Согласно принятой в настоящее время классификации (X Международный конгресс по лепре, 1973), различают лепроматозный и туберкулоидный типы лепры (как полярные) и три промежуточные (пограничные) группы.

Лепроматозный тип — наиболее тяжелая и заразная форма лепры. Развивается на фоне крайне сниженной сопротивляемости организма по отношению к инфекции, о чем, в частности, свидетельствуют постоянно отрицательный результат внутрикожной лепроминовой пробы *(Лепромин — водный экстракт из подвергнутых кипячению лепром. Вводят внутрикожно*

в количестве 0,1 мл. Различают раннюю реакцию в виде красноты и небольшой папулы в 1-е сутки и достигающую максимального развития через 48—72 ч и позднюю реакцию, возникающую на 10—14-й день в виде узла диаметром 1—2 см, в центре которого нередко развивается некроз), стойкость патологических изменений и выраженная тенденция к прогрессивному течению. Характеризуется распространенностью патологического процесса (поражаются кожа, слизистые оболочки, глаза, периферические нервы, лимфатические узлы, некоторые внутренние органы) и развитием своеобразных гранулем, содержащих большое количество микобактерий лепры.

Кожные поражения локализуются преимущественно на лице, тыле кистей, предплечьях, голенях, бедрах, ягодицах. Характерно образование ограниченных дермальных или гиподермальных лепром и разлитых лепроматозных инфильтратов. Дермальные лепромы имеют величину от конопляного зерна до лесного ореха и полушаровидно возвышаются над поверхностью кожи. Цвет их, вначале розовый, постепенно становится красновато-ржавым, нередко отмечаются телеангиэктазии. Поверхность лепром гладкая, блестящая от выделяющегося в обилии кожного сала, иногда покрыта мелкими отрубевидными чешуйками; консистенция плотно-эластическая. Гиподермальные лепромы прощупываются в виде плотных узлов и лишь слегка выдаются над поверхностью кожи. Кожа над ними окрашена в синюшно-коричневый цвет. Обычно дермальные и гиподермальные лепромы существуют одновременно. Тесно прилегая друг к другу, они нередко образуют сплошные бугристые конгломераты. Располагаясь на лице, в области надбровных дуг, носа, щек, подбородка, они сильно обезображивают лицо, придавая ему вид «львиной морды» (facies leonina; рис. 25).

Разлитые инфильтраты локализуются чаще в коже предплечий и голеней; глубина их залегания различна. Нередко в их толще прощупываются отдельные гиподермальные лепромы. Кожа над инфильтратами окрашена в синюшно-бурый цвет. Помимо повышенной сальности кожи, для лепром и лепроматозных инфильтратов характерны выпадение волос, особенно отчетливо наблюдаемое на бровях, бороде и усах, а также постепенно наступающая потеря сначала температурной, затем болевой, а в дальнейшем и тактильной чувствительности, обусловленная специфическим для лепры поражением периферического рецепторного аппарата. В пунктате лепром и лепроматозных инфильтратов обнаруживается большое количество возбудителей заболевания.

Лепромы развиваются то исподволь, то в форме острой вспышки, сопровождающейся лихорадочным состоянием, на фоне эритемы, напоминающей рожистую. Количество их крайне разнообразно. Они существуют очень долго — месяцы и годы. Исходом их может быть:

1) разрешение с образованием пигментации, рубцовой атрофии;

2) распад с образованием кратерообразных язв с сероватого цвета дном и вязким отделяемым, в котором обнаруживаются микобактерии лепры;

3) фиброзное превращение: узлы уменьшаются в размерах и становятся более плотными.

Помимо лепром, при лепроматозной форме нередко наблюдаются эритематозные пятна, то мелкие, розеолезные, то более крупные, часто кольцеобразные, или эритематозно-пигментные, отличающиеся своеобразным ржавым цветом. На пораженных участках нарушена чувствительность. Пятнистые высыпания часто трансформируются в лепромы.

Наряду с поражением кожи наблюдается поражение слизистых оболочек губ, языка, мягкого и твердого неба, гортани и особенно носа. Поражение слизистой оболочки полости носа возможно в форме ринита и частых носовых кровотечении еще в продромальном периоде. Последовательно на слизистой оболочке носовой перегородки образуются лепромы, которые, распадаясь, ведут к ее перфорации и деформации носа. Поражение слизистой оболочки гортани выражается в осиплости голоса, афонии и может привести к стенозу. При поражении глаз лепромы образуются на слизистой оболочке век, отмечаются эписклерит, кератит с нередким исходом в лейкому, ирит и иридоциклит.

Увеличение лимфатических узлов отмечается нередко еще в продромальном периоде. Они имеют эластическую консистенцию, не спаяны с окружающими тканями, подвижны и безболезненны. В отсосе легко обнаруживаются возбудители.

У мужчин часто развивается орхоэпидидимит, как правило, двусторонний. Яички и придатки плотны, бугристы. Процесс заканчивается склерозом и атрофией. Реже поражаются предстательная железа и уретра. У некоторых больных отмечается увеличение печени и селезенки.

В отдельных случаях обнаруживается поражение нервных стволов (стволовые невриты), которые прощупываются в виде болезненных узловатых тяжей. Результатом этого поражения являются невралгические боли, анестезии, амиотрофии и т. д.

Обычно вялое, хроническое течение лепроматозной проказы может у отдельных больных временами прерываться лепроматозной реакцией— периодом обострения имеющихся поражений, а иногда и появлением новых. Наступлению обострения часто предшествуют повышение температуры тела, слабость, припухание и болезненность лимфатических узлов Появляющиеся в периоде обострения новые высыпания чаще всего выявляются в форме ярко-красных пятен или сочных болезненных дермальных и гиподермальных лепром. Ранее существовавшие лепромы или рассасываются, или расплавляются и изъязвляются. В крови можно обнаружить палочки Ханзена. Причины лепроматозных реакций неясны. Эти реакции могут провоцироваться оперативным вмешательством, беременностью, нерациональной терапией (йодид калия), переменой климата и т. д.

Патогистологически: лепроматозая проказа характеризуется образованием гранулем, состоящих из лимфоцитов, плазматических, эпителиоидных и многочисленных крупных вакуолизированных клеток (лепрозные клетки), в цитоплазме которых обнаруживаются жирные кислоты и большое количество

возбудителей лепры, как изолированных, так и собранных в пучки. Помимо этого, микобактерии лепры находят в лимфатических щелях и просвете капилляров.

Туберкулоидный тип —наиболее благоприятная форма лепры. Развивается на фоне высокой сопротивляемости и резистентности организма. Лепроминовая проба, как правило, положительная, палочки Ханзена обнаруживаются редко и в очень малом количестве. Поражается почти исключительно кожа, редко — нервы, еще реже — другие органы. Поражение кожи носит поверхностный характер и выражается вначале в появлении эритематозных пятен или бляшек, состоящих из тесно скученных, величиной с булавочную головку узелков. В результате периферического роста и разрешения в центре пятна и бляшки превращаются постепенно в фигурные очаги кольцевидных, овальных или полициклических очертаний. Периферическая зона их имеет вид или слегка инфильтрированной эритематозной каемки, или валика, состоящего из мелких папулезных элементов красного или красновато-коричневого цвета. Центральная часть несколько запавшая, гипо- или ахромическая, покрыта мелкими отрубевидными чешуйками, в дальнейшем —атрофична. Наиболее важно в диагностическом отношении установление в области очагов потери температурной, болевой и тактильной чувствительности и прекращения потоотделения. Количество очагов различно; величина их варьирует от размера мелкой монеты до размеров ладони и большей. Наиболее часто они локализуются на коже голеней, бедер, лица и др.

В других случаях высыпают бугорки величиной от булавочной головки до горошины желтовато-розового цвета, напоминающие люпомы. Они или беспорядочно рассеяны, или сгруппированы, или тесно скучиваются, образуя бляшки с неровной зернистой поверхностью. Нарушение чувствительности позволяет установить диагноз.

Наряду с поражением кожи в отдельных случаях наблюдается поражение нервов. В ряде случаев отмечается также поражение лимфатических узлов и яичек.

Патогистологически: в дерме воспалительный инфильтрат, состоящий из очагов эпителиоидных и гигантских клеток, окруженных зоной лимфоцитов, или исключительно из эпителиоидных клеток. Микобактерии лепры, как правило, не обнаруживаются.

Пограничные (промежуточные) группы сочетают признаки обоих полярных типов. Погранично-лепроматозная группа характеризуется папулами, бляшками, диффузными инфильтратами и узлами, однако немногочисленными, нередко асимметричными. На некоторых из них отмечается снижение чувствительности; функция потовых желез не изменяется, обычно выявляется утолщение периферических нервов. Не наблюдается поражения глаз, деформации носа, изъязвления слизистых оболочек. Реакция на лепромин отрицательная. В кожных проявлениях обнаруживаются микобактерии лепры.

Погранично-туберкулоидная группа отличается пятнами и бляшками

небольших размеров, с нечеткими границами. Периферические нервы утолщены, нередко нарушены чувствительность и потоотделение. Реакция на лепромин слабоположительная или положительная.

Пограничная лепра характеризуется, помимо сходства с основными группами, рядом особых признаков; наряду с эритематозными пятнами или бляшками образуются так называемые пробитые пятна и бляшки («дырочки сыра», обусловленные регрессом процесса в центральной части высыпаний). Уже в ранние стадии болезни обнаруживаются множественные асимметричные поражения периферических нервов. Потоотделение на кожных высыпаниях не нарушено. Лепроминовая реакция обычно отрицательная.

Диагноз. При постановке диагноза лепроматозного типа лепры принимают во внимание характерный вид лепром и лепроматозных инфильтратов, их сальный блеск, выпадение волос (бровей) и потерю температурной и болевой чувствительности. Более трудным является диагноз туберкулоидной лепры и пятнистых лепрозных высыпаний, могущих иметь сходство с другими кожными поражениями. Диагноз устанавливается на основании тщательного общего, в частности неврологического, обследования больного (обнаружение утолщенных стволов, анестезии на пораженных участках кожи; в отдельных случаях проводят исследование функции потоотделения).

Диагноз лепры должен быть подтвержден бактериоскопически.

Микобактерии лепры могут быть обнаружены в соскобе со слизистой оболочки полости носа (исследование лучше производить после назначения больному столовой ложки раствора йодида калия), в пунктате лимфатических узлов, в соке лепром, а также в гистологических препаратах (биопсия).

Важным является тщательно собранный анамнез: указания больного на контакт с больными лепрой, проживание в эндемических зонах и т.д.

Лечение. В настоящее время эффективным считаются препараты сульфонового ряда, в частности диафенилсульфон (ДДС, дапсон, авлосульфон), солюсульфон, диуцифон, назначаемые курсами в течение длительного времени. Наряду с ними применяют рифампицин, протионамид и этионамид. Лечение должно быть индивидуальным и комплексным, включая одновременно 2—3 противолепрозных препарата в сочетании со стимулирующими и общеукрепляющими средствами (гаммаглобулин, гемотрансфузии, пирогенал). Большое значение имеют полноценное, богатое витаминами, питание, общеукрепляющее лечение. Лечение проводится в специальных учреждениях —лепрозориях.

Профилактика. Основное мероприятие — раннее выявление больных и изоляция их в лепрозориях. Члены семьи больного и лица, находившиеся с ним в контакте, берутся под наблюдение; если больной страдает заразными формами лепры, то им проводится превентивное лечение. Дети от больных матерей отделяются и вскармливаются искусственно. Признанных клинически излеченными выписывают из лепрозория, но эти лица должны

находиться под контролем врача-лепролога. При обнаружении больного лепрой необходимо немедленно сообщить об этом органам здравоохранения и, соблюдая известные правила, эвакуировать больного в ближайший лепрозорий. Население районов, в которых часто встречается лепра, целесообразно и важно подвергать прививкам противотуберкулезной вакциной БЦЖ.

БОЛЕЗНЬ БОРОВСКОГО (КОЖНЫЙ ЛЕЙШМАНИОЗ)

Кожный лейшманиоз (leishmaniosis cutis) (син.: пендинская язва, кокандка, годовик и др.) — эндемическое инфекционное заболевание. Возбудитель — Leishmania tropica, открыт и описан П. Ф. Боровским в 1898 г. Лейшмании проникают в организм человека при укусе москита— переносчика инфекции. После инкубационного периода различной длительности на месте укуса развивается воспалительный инфильтрат (гранулема), распадающийся с образованием язвы. В СССР кожный лейшманиоз встречается в республиках Средней Азии (Туркменистан, Узбекистан) и Закавказья. В связи с ростом туризма кожный лейшманиоз стал чаще наблюдаться не только в эндемических, но и в других географических зонах.

Различают два типа лейшманиоза кожи, отличающиеся друг от друга клиническими признаками, а также биологическими особенностями возбудителей и эпидемиологическими условиями распространения заболевания.

Зоонозный, или остро некротизирующийся, тип кожного лейшманиоза. Встречается часто, отличается относительно коротким (от 1 нед до 2 мес) инкубационным периодом и сравнительно недлительным (в среднем 3—5 мес) течением По истечении инкубационного периода на месте укуса москита образуется остро воспалительный болезненный инфильтрат ярко-красного цвета, который через 1—2 нед начинает распадаться с образованием глубокой язвы с подрытыми краями и неровным, покрытым серовато-желтыми некротическими массами дном, отделяющим значительное количество гноя Инфильтрат увеличивается в размере по периферии. Одновременно с этим увеличивается и язва, которая может достигнуть 4—5 см и более в диаметре. Форма язв неровная, фестончатая, образование их сопровождается значительной болезненностью (рис. 26). Через 2—3 мес рост инфильтрата и увеличение язв прекращаются. Дно язвы постепенно очищается от некротических масс и покрывается грануляциями, придающими язве зернистый вид (симптом рыбьей икры). Иногда в центре язвы образуются вегетации и даже бородавчатые разрастания. Затем наступает рубцевание, которое нередко начинается с центра, оставляя по периферии язвенный ров Процесс заканчивается образованием глубокого обезображивающего рубца.

Антропонозный, или поздно изъязвляющийся, тип кожного лейшманиоза. Наблюдается у жителей городов и крупных поселков. Для

этой формы характерен длительный инкубационный период, до 3—10 мес. Длительность течения заболевания в среднем равна одному году (отсюда название «годовик»).

По истечении инкубационного периода на месте укуса москита образуется слегка возвышающийся над уровнем кожи узелок величиной с мелкую горошину, буроватого цвета. Постепенно, крайне медленно увеличиваясь по периферии, лейшманиома может достигнуть величины 1,5—2,0 см и более в диаметре и тогда значительно выступает над уровнем окружающей здоровой кожи. Консистенция ее умеренно плотная. Через 3—4 мес в центре кожного поражения образуется небольшая, с трудом удаляемая корочка-чешуйка, под которой обнаруживается поверхностная эрозия. Последовательно эрозия переходит в поверхностное изъязвление круглой, овальной или неправильной фестончатой формы со слегка зернистым дном, отделяющая сукровично-гнойную жидкость, легко высыхающую с образованием корки. Располагаясь на инфильтрате, язва представляется приподнятой над уровнем кожи и окруженной валиком буровато-красного цвета. Дно язвы постепенно очищается, покрывается сочными грануляциями и наступает рубцевание, начинающееся иногда с центра язвы. Инфильтрат постепенно разрешается.

Поскольку заболевание связано с укусами москитов, лейшманиомы особенно часто локализуются на открытых частях тела: на лице, верхних и нижних конечностях, однако в условиях жаркого климата, где население носит легкую одежду и спит, не накрываясь, лейшманиомы нередко возникают и на других участках кожного покрова. Количество лейшманиом колеблется в широких пределах: при антропонозном типе от единиц до 20—30 максимально, при зоонозном — значительно больше; у отдельных больных количество их может достигать 100—200 и более.

Лейшмании могут распространяться по лимфатическим путям, вследствие чего у больных кожным лейшманиозом могут возникать лимфангиты и лимфадениты. Они наблюдаются чаще и протекают тяжелее при зоонозном типе. Нередко по ходу лимфатического сосуда образуются плотные узлы, которые могут распадаться с образованием язв. Иногда вследствие диссеминации возбудителей по поверхностным лимфатическим сосудам вокруг лейшманиомы образуются небольшие узелки, которые в дальнейшем или рассасываются, или распадаются с образованием маленьких язвочек («бугорки обсеменения»).

Нередко наблюдаемое, особенно при зоонозном типе, неспецифическое осложнение лейшманиом пиогенной инфекцией может привести к развитию рожи, флегмоны, абсцессов и значительно изменить клиническую картину поражения кожи.

Под названием, **«туберкулоидный кожный лейшманиоз»** описана своеобразная форма лейшманиоза, характеризующаяся тем, что вокруг рубца, оставшегося на месте бывшей первичной лейшманиомы антропонозного типа, иногда и в самом рубце, образуются плоские, едва возвышающиеся над уровнем кожи мелкие бугорки буроватого цвета, мягкой

консистенции, дающие при диаскопии отчетливый коричневатый цвет (симптом яблочного желе), очень похожие на бугорки вульгарной волчанки. Количество бугорков может постепенно увеличиваться. Раз образовавшись, они могут существовать годами, с трудом поддаваясь лечению. Туберкулоидный лейшманиоз чаще всего локализуется на коже лица и наблюдается в детском и юношеском возрасте. Развитие этой формы лейшманиоза связывают с неполноценностью иммунитета на почве измененной реактивности организма (ослабление формирующегося инфекционного иммунитета вследствие переохлаждения, травмы, сопутствующих инфекций) или естественной суперинфекции.

Патогистологически: изменения характеризуются образованием в дерме полиморфного воспалительного инфильтрата, состоящего из макрофагов, гистиоцитов плазматических клеток, лимфоцитов и небольшого количества нейтрофилов. Отмечаются пролиферация и набухание эндотелия сосудов приводящие к значительному сужению их просвета, а также воспалительная инфильтрация стенок. Лейшмании обнаруживаются в большом количестве как внеклеточно, так и внутри клетки, преимущественно в макрофагах. Отмечается резко выраженный акантоз эпителия. В дальнейшем наступает распад инфильтрата. В более поздних стадиях в инфильтрате появляются эпителиоидные и гигантские клетки.

Эпидемиология. В препаратах возбудитель *(для обнаружения возбудителя в лейшманиомах изготовляют препараты-мазки. Узелок, или краевой инфильтрат, сдавливают двумя пальцами (с целью анемизации); делают скальпелем небольшой поверхностный надрез кожи и концом скальпеля соскабливают с краев надреза мельчайшие кусочки ткани и тканевую жидкость. Добытый материал размазывают на предметном стекле, фиксируют спиртом и окрашивают по методу Романовского—Гимзы)* кожного лейшманиоза представляется в виде небольших телец овальной или удлиненной формы, в цитоплазме которых обнаруживаются два ядра —трофическое и двигательное (кинетопласт). При окраске цитоплазма окрашивается в светло-голубой цвет, трофическое ядро —в красный или красно-фиолетовый, двигательное — в темно-фиолетовый цвет. В культурах и организме москита паразит принимает жгутиковую форму (лептомонады).

Как указывалось, болезнь передается человеку москитами. Резервуаром инфекции для зоонозного типа являются дикие грызуны (песчанки, суслики), также болеющие лейшманиозом, в норах которых выплаживаются москиты, а для кожного лейшманиоза антропонозного типа —больной человек. У лиц, переболевших кожным лейшманиозом, возникает длительная невосприимчивость к новому заражению.

Диагноз. В эндемических очагах, где больные кожным лейшманиозом встречаются в большом числе, диагноз не представляет затруднений. Все же и здесь во избежание возможных ошибок следует подтверждать диагноз бактериоскопически. Значительные трудности представляет диагноз болезни Боровского вне эндемических очагов. Изъязвившаяся лейшманиома отличается от вульгарной эктимы наличием периферической зоны валикообразного инфильтрата, от сифилитической гуммы меньшей

плотностью и меньшей ограниченностью инфильтрата, от туберкулезной (скрофулодерма) — отсутствием нависающих краев и сочностью грануляций, от язвенно-вегетирующей пиодермии — отсутствием глубоких гнойных карманов и ходов. Обычно предположение о лейшманиозе подтверждается данными анамнеза, а окончательный диагноз устанавливается по результатам бактериоскопического исследования.

Лечение. Наиболее эффективным препаратом, оказывающим специфическое действие на возбудителя болезни Боровского и одновременно антибактериальное действие на сопутствующую микробную флору, является антибиотик метациклин. Его назначают перорально в течение 10—12 дней. Разовая доза для взрослых 0,3 г, суточная — 0,6 г. Используется также антибиотик мономицин в виде инъекции в стационарных условиях (возможны осложнения ототоксического и нефротоксического характера). Для лечения одиночных поражений рекомендуется также обкалывание 1% раствором акрихина на 0,5% растворе новокаина. Обкалывания производят 2—3 раза с промежутками в 5—6 дней. Наружно при язвенных поражениях накладывают повязки с 5% сульфаниламидной или 3% метациклиновой мазью, коллагеновые губки с антибиотиками.

Профилактика. Профилактические мероприятия направлены на уничтожение переносчиков инфекции — москитов — или на защиту от них, а также на ликвидацию резервуаров инфекции.

Для борьбы с москитами необходимо проведение широких санитарно-гигиенических мероприятий, в частности: уничтожение скоплений мусора (места выплода москитов) или обработка их хлорной известью; уничтожение москитов в жилых и подсобных помещениях распылением инсектицидов (гексахлорана); предотвращение залета насекомых навешиванием на окна сеток. В сельских местностях уничтожение москитов, а одновременно и источников инфекции — грызунов лучше всего достигается затравкой нор грызунов хлорпикрином *в* зоне шириной до 15 км (дальность полета москита) от края селения. Для личных профилактических мероприятий устраиваются над кроватями полога из сетки или марли, пропитанной бензиминой; для лиц, работающих на открытом воздухе в вечернее и ночное время,— ношение сеток, прикрепляемых к головному убору, пропитанных дегтем или лизолом, и рукавиц; нанесение на открытые участки кожи средств, отпугивающих насекомых (диметилфталат и др.). С целью профилактики проводятся также прививки кожного лейшманиоза. При кожном лейшманиозе двух типов — зоонозном и антропонозном — существует единый (перекрестный) групповой иммунитет. Иммунитет после болезни Боровского зоонозного типа отличается быстротой возникновения, интенсивностью и стойкостью. Поэтому в настоящее время для профилактических прививок используется только культура зоонозного типа. На месте прививки, которая производится на закрытом участке кожного покрова (плечо, бедро), развивается лейшманиома, протекающая при менее выраженных явлениях, чем при естественном заражении, но обеспечивающая развитие иммунитета.

ВИРУСНЫЕ ДЕРМАТОЗЫ ГЕРПЕСЫ

Герпес простой (herpes simplex, пузырьковый лишай). Это одномоментное острое высыпание на фоне ограниченного, слегка отечного розового пятна группы везикул величиной с булавочную головку или мелкую горошину, наполненных прозрачным серозным, постепенно мутнеющим содержимым. Через 3-4 дня пузырьки подсыхают с образованием рыхлых медово-желтых корочек или вскрываются и образуют ряд мелких, тесно сгруппированных эрозий. Иногда пузырьки сливаются в многокамерный плоский пузырь, после вскрытия которого выявляется эрозия неправильных мелкофестончатых очертаний. Постепенно корочки отпадают, эрозии эпителизируются, и на 7—10-й день герпес заживает.

Высыпание герпеса сопровождается зудом, покалыванием, иногда болью. Часто одновременно или последовательно с промежутками в 1—2 дня образуется 2—3 новых очага поражения, расположенных близко друг около друга. Наиболее частая локализация герпеса — окружность рта (herpes labialis), носа (herpes nasalis), реже —кожа щек, век, ушных раковин. Нередко герпес высыпает на коже половых органов (herpes genitalis): у мужчин —на головке и теле полового члена, внутренней поверхности крайней плоти, у женщин —на больших и малых половых губах, промежности, а также вокруг заднего прохода и на ягодицах. При локализации герпеса на половых органах в результате постоянного раздражения, а возможно, и вторичного инфицирования эрозии после вскрытия пузырьков нередко покрываются марким налетом и из них выделяется гной. В таких случаях регионарные лимфатические узлы увеличиваются и становятся болезненными. Помимо кожи, герпес может поражать слизистые оболочки полости рта, а также уретры, влагалища, шейки матки. Возможно образование герпетического кератита.

В некоторых случаях простой герпес имеет атипическую клиническую картину. Иногда везикулы почти не содержат экссудата и внешне напоминают папулы — абортивная форма герпеса. Резкий отек, особенно на малых половых губах, может настолько замаскировать везикулы, что их не удается разглядеть,— отечная форма герпеса.

Герпес простой сопутствует некоторым общим инфекционным заболеваниям (крупозная пневмония, малярия, грипп, менингит и др.) или возникает самостоятельно. В таких случаях поводом к развитию герпеса могут явиться травма (экстракция зубов), интоксикация, переохлаждение, психические расстройства.

У некоторых лиц простой герпес носит рецидивирующий характер: возникает многократно через короткие интервалы, нередко на одном и том же месте. Особенно часто наблюдаются рецидивы генитального герпеса: у женщин — во время менструаций, а у мужчин — после полового акта.

Особую форму представляет лихорадочный герпес (herpes febrilis), или герпетическая лихорадка (febris herpetica). Она возникает внезапно, начинается с озноба и повышения температуры до 39-40°С, появляются

сильные головные боли, менингеальные явления, рвота, иногда помрачение сознания и бред. Нередки мышечные боли, покраснение конъюнктивы, припухание и болезненность лимфатических узлов. На 2—3-й день температура тела критически падает, самочувствие больного улучшается; в это время высыпает один очаг герпеса или несколько очагов, чаще всего вокруг рта и носа. Описаны случаи герпетического менингоэнцефалита.

Патогистологически: пузырьки герпеса образуются в результате баллонной дистрофии эпителия, характеризующейся очаговым колликвационным некрозом клеток шиповатого слоя. Эти клетки округляются, увеличиваются в размере и приобретают шаровидный вид. Одновременно в результате амитотического деления образуются многоядерные гигантские клетки. Накапливающийся в эпителии серозный экссудат разъединяет клетки, образуется полость, выполненная экссудатом с измененными эпителиальными клетками. В ядрах погибающих эпителиальных клеток обнаруживаются своеобразные ацидофильные включения. В дерме — отек сосочкового слоя, значительное расширение кровеносных и лимфатических сосудов и инфильтрат, состоящий преимущественно из лимфоцитов и нейтрофилов. Небольшое количество последних проникает и в полость пузырьков.

Этиология. Возбудитель герпеса —фильтрующийся вирус, близкий к вирусу эпидемического энцефалита; культивируется на хорион-аллантоисной оболочке куриного зародыша. Он патогенен и для ряда животных (кролики, морские свинки, обезьяны, крысы, мыши и др.), заражение которых достигается введением вируса в роговицу (кератит), кожу или ткань мозга (энцефалит). Поражение мозга может развиться и при заражении через роговую оболочку, что указывает на возможность продвижения вируса по нервам (перерезка зрительного нерва исключает развитие энцефалита). В ядрах эпителиальных и мозговых клеток как при экспериментальной, так и при естественной инфекции образуются ацидофильные ядерные включения. У животных после перенесенной инфекции развивается стойкий иммунитет. В сыворотке крови людей, болевших герпесом, обнаруживаются нейтрализующие вирус герпеса антитела, однако у человека иммунитет к возбудителям герпеса носит лишь инфекционный характер.

По-видимому, герпесом заражаются в раннем детстве, после чего сохраняется вирусоносительство с нестойким инфекционным иммунитетом. Имеются данные о том, что 90—95% населения земного шара заражено вирусом простого герпеса. Резервуаром вируса, находящегося в латентном состоянии, являются, очевидно, нервные ганглии. Провоцирующими факторами, ослабляющими напряженность инфекционного иммунитета, служат острые респираторные заболевания, грипп, пневмония, малярия, менингит, фокальная инфекция, желудочно-кишечные расстройства, экстракция зуба, менструация, прием лекарств, психическая травма. С другой стороны, простой герпес может развиться в результате заражения при поцелуе или половом сношении. Инкубационный период при этом равен примерно одной неделе.

В настоящее время доказано существование нескольких типов вируса простого герпеса: один из них передается половым путем, другие могут вызвать даже генерализованное (обычно летальное) инфекционное заболевание новорожденных (герпес-сепсис) и, как предполагают, рак шейки

матки.

Диагноз. Постановка диагноза герпеса не представляет затруднений. Лишь при локализации на половых органах может возникнуть необходимость в дифференциальной диагностике мягкого или твердого шанкра. От последнего герпетическая эрозия отличается неровными, мелкофестончатыми очертаниями, отсутствием в основании плотного инфильтрата и быстрым разрешением под влиянием индифферентного наружного лечения. От мягкого шанкра герпес половых органов отличается поверхностным поражением (эрозия, а не язва), незначительной болезненностью и отсутствием отсевов. В затруднительных случаях проводят бактериоскопическое исследование отделяемого на возбудителя мягкого или твердого шанкра.

Лечение. В начале заболевания дальнейшее развитие сыпи удается прервать путем прикладывания в течение нескольких минут ватных тампонов, пропитанных этиловым спиртом, замораживания ее струей хлорэтила, путем десятикратного, чередующегося через каждые 5—10 с воздействия на очаг поражения низкой температуры (кусок льда) и высокой (тампон, смоченный в кипящей воде). Сформировавшийся очаг в везикулезный стадии обрабатывают 2% спиртовым раствором анилиновых красителей или йода, в эрозивной и корковой стадиях —2% оксолиновой, 3% теброфеновой или 50% интерфероновой мазью (Interferoni 15,0; Spermaceti 5,0; Ol. Persicorum s. Olivarum, Aq. destill. aa 5 ml). При общих явлениях (herpes febrilis) назначают антибиотики широкого спектра действия.

При рецидивирующем герпесе рекомендуются повторные оспопрививания : через каждые 2 нед до положительного результата (более 6 раз прививки не имеют смысла); вакцинация герпетической поливакциной или аутовак-циной, применение дезоксирибонуклеазы, метисазона, интерферона (лучше лейкоцитарного), гамма-глобулина, левамизола, полиомиелитной вакцины Сейбина (по 4 капли 1 раз в месяц в течение 3 мес).

Герпетическая экзема.. Заболевание развивается у больных экземой или атопическим дерматозом в результате их заражения герпетическим вирусом. Чаще страдают дети. Через 3—6 дней после контакта с больным простым герпесом повышается температура тела (до 40°С), а затем вокруг очагов поражения и на отдаленных участках кожного покрова появляется сыпь, состоящая из однокамерных везикул и пустул величиной от булавочной головки до горошины с пупкообразным вдавлением в центре. В дальнейшем образуются геморрагические корки. После заживления остаются поверхностные рубчики. При поражении слизистых оболочек обнаруживаются афты — болезненные эрозии или язвы величиной с чечевицу, покрытые желтовато-белым налетом и окаймленные узким ярко-розовым венчиком гиперемии. Нередко развивается кератоконъюнктивит. Заболевание сопровождается увеличением региональных лимфатических узлов, иногда приобретает тяжелое течение и заканчивается летально.

Лечение. Назначают антибиотики, дезоксирибонуклеазу, метисазон,

интерферон, гамма-глобулин, кортикостероиды, дезинфицирующие наружные средства. Необходимо изолировать детей, страдающих экземой и атопическим дерматозом, от больных простым герпесом.

Герпес опоясывающий (herpes zoster, опоясывающий лишай). Для него характерно остро возникающее по ходу отдельных нервов высыпание нерезко ограниченных розовых пятен различной величины, на фоне которых быстро образуются группы тесно скученных везикул, наполненных прозрачным содержимым. Высыпание везикул на каждом отдельном пятне происходит одновременно, но сами пятна могут появляться с промежутками в несколько дней. Количество очагов поражения различно. В отдельных случаях очаги, тесно прилегая друг к другу, сливаются и образуют как бы сплошную ленту (рис. 27). Появление высыпных элементов сопровождается ощущением покалывания, зуда и особенно часто невралгическими болями различной интенсивности. Боли могут предшествовать изменениям кожи, симулируя при соответствующей локализации инфаркт миокарда, аппендицит, почечную колику и т. п. Нередки повышение температуры тела, чувство разбитости и общего недомогания. Через несколько дней содержимое пузырьков мутнеет. К этому времени эритематозный фон обычно бледнеет и пузырьки представляются расположенными как бы на здоровой коже. На 6—8-й день пузырьки начинают подсыхать. Образуются корочки, которые к концу 3-й недели отпадают и на их месте остается легкая пигментация.

От этой обычной картины могут наблюдаться отклонения:

1) на фоне розового пятна образуются небольшие сгруппированные пузырьки, которые почти не содержат экссудата и внешне напоминают папулы; в дальнейшем они покрываются чешуйками и разрешаются (абортивная форма);

2) тесно сгруппированные пузырьки сливаются, образуя пузыри подчас значительной величины с неровными, фестончатыми очертаниями (буллезная форма);

3) содержимое пузырьков принимает геморрагический характер, после их заживления нередко остаются поверхностные рубчики (геморрагическая форма);

4) наиболее тяжелой формой является herpes zoster gangraenosus. На месте первоначально образовавшихся пузырьков или непосредственно на фоне розового пятна появляются или мелкие тесно сгруппированные струпы, или сплошной черный струп с фестончатыми очертаниями. По отторжении струпа остается поверхностное изъязвление, заживающее с образованием рубца. Гангренозный опоясывающий лишай сопровождается обычно сильными болями; течение его особенно длительное и тяжелое;

5) иногда, помимо высыпания herpes zoster по ходу нерва, на различных участках кожного покрова появляются отдельные пузырьки, напоминающие элементы ветряной оспы (генерализованная форма — herpes zoster generalisatus).

Высыпания опоясывающего лишая сопровождаются увеличением и

болезненностью регионарных лимфатических узлов. Опоясывающий лишай может локализоваться в области распространения любого чувствительного нерва, как правило, односторонне; двусторонняя локализация наблюдается редко. Так же редко отмечается одностороннее высыпание по ходу нескольких нервов. Наиболее частой является локализация опоясывающего лишая по ходу межреберных нервов. Второе по частоте место принадлежит области распространения ветвей тройничного нерва. Особо тяжелым течением отличается herpes zoster ophtalmicus, развивающийся в области разветвления первой ветви тройничного нерва (n. supraorbitalis, n. supratrochlearis). Вслед за продромальными интенсивными невралгическими болями появляются краснота и отечность кожи лба, век, носа, височной области и конъюнктивы, слезотечение и светобоязнь. В дальнейшем на фоне эритемы образуются группы пузырьков, 1 нередко с геморрагическим содержимым. В отдельных случаях развивается гангренозная форма. Часто в процесс вовлекается глазное яблоко. Могут развиться ирит, язвенный кератит, отслойка сетчатки, геморрагический выпот в переднюю камеру глаза. Реже наблюдается высыпание опоясывающего лишая на коже верхних и нижних конечностей, еще реже —на слизистых оболочках полости рта, влагалища, мочевого пузыря. Опоясывающий герпес слизистой оболочки мочевого пузыря проявляется рефлекторной задержкой мочеиспускания. Считается возможным развитие герпетического неврита без поражения кожи. Опоясывающий лишай может наблюдаться в любом возрасте, однако у детей до 10 лет встречается редко. Прогноз в большинстве случаев благоприятный. Раз перенесенное заболевание обычно не повторяется, и рецидивы наблюдаются лишь как исключение (иммунитет). При herpes zoster ophtalmicus поражение глаз может привести к значительному снижению зрения. В отдельных случаях, преимущественно у пожилых людей, тяжелые невралгические боли могут оставаться долго после заживления поражения кожи.

Патогистологически: как и при простом герпесе, отмечается баллонная дистрофия клеток шиповатого слоя.

Этиология и патогенез. Возбудитель — фильтрующийся вирус, вызывающий у детей ветряную оспу (varicella - zoster). Об этом свидетельствует возможность заражения ветряной оспой детей со сроком инкубации 7—18 дней от взрослых, болеющих опоясывающим лишаем, и наоборот. Известны эпидемические вспышки и случаи заболевания в семьях или детских учреждениях ветряной оспой вслед за перенесением кем-либо из взрослых, живущих с детьми, опоясывающего лишая. Подтверждением этому служат также возможность перекрестной иммунизации и групповые серологические реакции. Вирус опоясывающего лишая не патогенен для животных. Опоясывающий лишай возникает чаще как самостоятельное заболевание, но может развиться и как осложнение других заболеваний, например пневмонии, плеврита, цереброспинального менингита,

лимфолейкоза *(при лимфолейкозе особенно часто наблюдается генерализованная и тяжелая гангренозная формы опоясывающего лишая, которые могут возникать не только в развитых, но и в начальных формах лейкоза, когда основное заболевание еще не распознано Поэтому у больных herpes zoster gangraenosus или generalisatus необходимо тщательно и повторно производить исследование клинического анализа крови)*, лимфогранулематоза, метастазов рака и др., а также как следствие интоксикаций, например, окисью углерода, морфином, висмутом, ртутью. Поводом к развитию опоясывающего лишая могут явиться травма, переохлаждение и т. д. Во всех перечисленных случаях происходит провокация или создаются благоприятные условия для реактивации вируса ветряной оспы, находящегося в латентном состоянии. Вместе с тем в отдельных случаях возможно экзогенное инфицирование вирусом ветряной оспы (например, при уколе пальца иглой после аспирации содержимого везикул).

Вопрос о том, проникает ли вирус непосредственно в кожу или первично фиксируется в нервных ганглиях и задних корешках, откуда переносится в кожу по периневральным лимфатическим пространствам, не решен окончательно, однако второе предположение является более вероятным.

Диагноз. При типичной форме опоясывающего герпеса диагноз не представляет затруднений. Линейная локализация и асимметричность поражения, мономорфность пузырькового высыпания в пределах каждого очага, острое начало и выраженные болевые ощущения —все это позволяет поставить правильный диагноз. Затруднения встречаются иногда при наличии изолированного очага гангренозного опоясывающего лишая, дающего повод заподозрить у больного сибирскую язву. Мелкофестончатые очертания струпа и отсутствие вокруг него свежих пустулезных элементов и резко выраженного отека окружающих тканей дают возможность поставить диагноз опоясывающего лишая. В начальной стадии развития опоясывающий лишай в области п. ophtalmicus напоминает рожу, однако продромальные невралгические боли, менее высокая, чем при роже, начальная температурная реакция и, наконец, быстрое высыпание на фоне эритемы пузырьков свидетельствуют в пользу герпеса.

Лечение. Назначают эметин (по 20 мг 2 раза в день), лучше с гамма-глобулином, дезоксирибонуклеазу, интерферон; анальгин с амидопирином, витамин В1; диадинамический ток, ультразвук. При упорных невралгиях, сохраняющихся после разрешения сыпи, показаны ультрафиолетовое облучение в эритемных дозах и новокаиновая блокада соответствующего нерва. Наружно применяются 2% спиртовые растворы анилиновых красителей или йода (в везикулезной стадии); 2% оксолиновая, 3% теброфеновая или 50% интерфероновая мазь —в эрозивной и корковой стадиях. Рекомендуются также марлевые повязки, пропитанные димексидом.

БОРОДАВКИ

Различают четыре вида бородавок; обычные (простые), плоские (юношеские), подошвенные и остроконечные. Две первые разновидности свойственны главным образом детскому и юношескому возрасту.

Й **Обычные бородавки (verrucae vulgares).** Локализуются чаще всего на тыльной поверхности кистей, реже на ладонях, тыле стоп, коже лица, волосистой части головы, красной кайме губ, слизистой оболочке полости рта, конъюнктиве. Это эпидермальные папулы величиной от просяного зерна до крупной горошины, с неровной шероховатой поверхностью, покрытой роговыми наслоениями. Бородавки могут быть цвета нормальной кожи, грязно-серыми или желтовато-бурыми.

Сливаясь между собой, они образуют бугристые бляшки, нередко изборожденные трещинами. Субъективные расстройства отсутствуют; лишь бородавки, локализующиеся на ногтевых валиках и распространяющиеся под свободный край ногтя, нередко вызывают значительную болезненность. Течение обычных бородавок длительное, хроническое; иногда наблюдается спонтанное разрешение.

Плоские бородавки (verrucae planae seu juveniles). Это плоские, гладкие, слегка возвышающиеся над уровнем кожи эпидермальные папулы округлых или полигональных очертаний, величиной от булавочной головки до чечевицы. Появляются в короткий срок, обычно в значительном количестве на коже тыла кистей и тыльных поверхностей пальцев, а также на коже лица (лоб, подбородок). По цвету не отличается от нормальной кожи, но могут быть желтовато-коричневыми, а на тыле кистей — цианотичными. Течение их длительное, нередко наблюдается спонтанное быстрое исчезновение. Субъективные расстройства отсутствуют.

Подошвенные бородавки (verrucae plantares). Образуются на участках подошвы стопы, подвергающихся наибольшему давлению. Они представляют собой плотные роговые образования желтого цвета, напоминающие мозоль, возвышающиеся над уровнем кожи, величиной до размеров десятикопеечной монеты. В центральной части бородавки роговой слой представляется более рыхлым и легко выкрошивается или может быть выскоблен, причем обнажаются гипертрофированные, мягкие, сочные, легко кровоточащие сосочки. В других случаях подошвенные бородавки имеют вид ямки, на дне которой располагаются плотные пучки нитевидных сосочков, а края представлены валиком из роговых наслоений. Особенностью подошвенных бородавок является их резкая болезненность, сильно затрудняющая ходьбу и ношение обуви. Количество их обычно невелико (1—2—3).

Остроконечные бородавки (verrucae acuminatae seu condylomata acuminata), Эти бородавки представляют собой сосочковые разрастания в форме цветной капусты или петушиного гребня, имеющего суженное основание. Поверхность их или мацерирована и имеет белый цвет, или эрозирована и тогда представляется ярко-красной и легко кровоточащей.

Локализуясь преимущественно на половых органах: у мужчин — венечная борозда и внутренний листок крайней плоти, у женщин —преддверие влагалища или в области заднего прохода (реже в пахово-бедренной складке, в подмышечных ямках и под молочными железами у женщин), они могут достигать больших размеров и превращаться в массивные дольчатые опухолевидные образования. Накапливающийся между дольками серозно-гнойный экссудат, разлагаясь, издает неприятный запах. Субъективно ощущается значительная болезненность.

Бородавки следует дифференцировать со вторичными сифилидами и прежде всего с вегетирующими сифилитическими папулами-(широкие кондиломы). В отличие от последних остроконечные бородавки не имеют широкого инфильтрированного основания, а располагаются на тонкой ножке и имеют дольчатое строение и мягкую консистенцию.

Патогистологически: все формы бородавок характеризуются в основном выраженным акантозом, папилломатозом, гиперкератозом.

Этиология и патогенез. Бородавки вызываются некоторыми типами папилломатозного вируса человека. Заражение происходит путем прямого контакта или через различные предметы. Возможна последовательная аутоинокуляция. Инкубационный период (как показывают опыты с искусственной прививкой) длится от 3 нед до 9 мес. Возникновению бородавок способствует травматизация кожи. Заражение подошвенными бородавками связывают с хождением босиком, плаванием в бассейнах и пользованием общими ваннами. Остроконечные бородавки часто возникают на фоне местного раздражения и мацерации кожи (бели у женщин, скопление смегмы у неопрятных мужчин и т. д.). Заражение может произойти половым путем, поэтому остроконечные бородавки иногда называют венерическими. Возможность излечения бородавок (обыкновенных и плоских) путем внушения и гипноза заставляет предполагать невыясненную пока роль в их патогенезе центральной нервной системы.

Лечение. При всех бородавках рекомендуется втирание 5% фтор-урациловой мази, концентрированного раствора перекиси водорода (пергидроль). Лучший метод лечения обычных бородавок — замораживание снегом углекислоты или жидким азотом (криотерапия), причем иногда удаление 1—2 бородавок ведет к спонтанному исчезновению остальных. Рекомендуются также диатермокоагуляция, гальванокаустика, смазывание соком чистотела. Прижигание бородавок крепкими кислотами часто заканчивается образованием грубых обезображивающих рубцов. При очень большом числе обычных и плоских бородавок эффективно назначение внутрь окиси магния (жженая магнезия) по 0,5—1,0 г 3 раза в день в течение 2—3 нед. Как отмечалось, терапевтический эффект оказывают также внушение и гипнотерапия.

Подошвенные бородавки необходимо прежде всего освободить от роговых наслоений путем наложения кератолитического лака, а затем

провести криотерапию или вылущивание сосочков острой ложкой Фолькмана при тугой инфильтрации тканей новокаином. Если такое лечение не дает эффекта, прибегают к иссечению бородавок.

Лечение остроконечных бородавок состоит в выскабливании острой ложкой Фолькмана, гальванокаустике, диатермокоагуляции, смазывании 20% раствором подофиллина в смеси 70% спирта с ацетоном. Рекомендуется также применение растворов формалина (Sol. Formaldehydi 18 ml, Spiritus aethylici 95% 12 ml, Aq. destill 70 ml), присыпок резорцина, резорцино-молочно-салицилового лака (Resorcini 1,0; Acidi salicylici, Acidi lactici aa 2,0; Collodii elastici ad 20,0).

КОНТАГИОЗНЫЙ МОЛЛЮСК

Заболевание характеризуется высыпанием плотных, слегка блестящих полушаровидных узелков цвета нормальной кожи или слегка розоватых, величиной от булавочной головки до горошины. В центре узелков, особенно крупных, отмечается вдавление.

При сдавлении пинцетом из узелков выделяется белая кашицеобразная масса, состоящая из ороговевших клеток эпидермиса и большого количества своеобразных, типичных для этого заболевания, овоидных телец (так называемых моллюсковых телец).

Узелки могут быть одиночными или высыпают в большом количестве, не вызывая никаких ощущений. Контагиозный моллюск чаще наблюдается у детей, преимущественно на коже лица, век, шеи, на тыле кистей; у взрослых локализуется большей частью на половых органах, коже лобка и живота. Без лечения узелки могут существовать 2—3 мес, после чего самопроизвольно исчезают. В редких случаях в результате слияния отдельных элементов формируется гигантский контагиозный моллюск, достигающий размеров голубиного яйца.

Этиология. Возбудитель —вирус оспенной группы. Заражение происходит путем прямого контакта (в том числе полового) или через предметы обихода. Инкубационный период —от 15 дней до нескольких месяцев. Описаны эпидемические вспышки заболевания в детских учреждениях.

Лечение. Содержимое выдавливают с последующим смазыванием спиртовым раствором йода, карболовой кислотой, соком чеснока; показаны гальванокаустика, диатермокоагуляция. При распространенном процессе рекомендуется назначение метисазона и гамма-глобулина, дезоксирибонуклеазы. Больные дети подлежат изоляции из детских учреждений.

ИНФЕКЦИОННЫЕ ЭРИТЕМЫ

Большинство острых инфекционных заболеваний, как-то; корь, краснуха, скарлатина, тифы и некоторые другие, характеризуются, в

частности, поражением кожи в виде своеобразных эритем. Однако при всех этих заболеваниях общие нарушения настолько доминируют в клинической картине, что изменения кожи отступают на второй план, имея значение лишь как один из важных диагностических признаков. Эти заболевания отличаются высокой контагиозностью и требуют проведения, кроме лечебных, широких эпидемиологических мероприятий. Поэтому они изучаются в клинике инфекционных болезней и излагаются в соответствующих учебниках.

Помимо острых инфекционных заболеваний, существует еще целый ряд инфекционных заболеваний, также сопровождающихся изменениями кожи, при которых симптомы общего поражения организма выражены обычно столь незначительно, что кожные сыпи представляются ведущими, превалирующими в клинической симптоматике; каждое из этих заболеваний полиэтиологично и является малоконтагиозным или вовсе не контагиозным. Эти формы, являясь как бы связующим звеном между дерматологией и учением об инфекционных болезнях, рассматриваются в клинике кожных болезней, составляя особый раздел дерматологии—раздел инфекционных эритем.

МНОГОФОРМНАЯ ЭКССУДАТИВНАЯ ЭРИТЕМА

Многоформная экссудативная эритема (полиморфная эритема, erythema exsudativum multiforme) — острое инфекционное заболевание. Наблюдается преимущественно весной и осенью, редко в форме небольших вспышек в общежитиях, казармах, семьях.

Характеризуется высыпанием небольших розовых, слегка возвышающихся над уровнем кожи пятен или папул, быстро увеличивающихся до размеров 2—3-копеечной монеты и сопровождающихся ощущением жжения, реже зуда. В последующие дни количество высыпных элементов увеличивается. Через 1—2 дня центральная часть пятен слегка западает и принимает синюшный оттенок, в то время как периферическая часть остается ярко-розовой. В центральной части отдельных элементов синюшная окраска вследствие наступающего некроза эпидермиса может сменяться белой или на фоне синюшной окраски возникают пузыри, наполненные серозным, реже геморрагическим содержимым. Иногда пузырь образуется в виде валика до периферии пятна или папулы. Просуществовав 4—10 дней, сыпь начинает исчезать. Пузыри подсыхают с образованием пластинчатых корок, на фоне синюшной окраски пятен выявляется незначительное пластинчатое шелушение, постепенно пятна бледнеют и на 7—12-й день исчезают, оставляя различной выраженности пигментацию.

Обычная локализация поражения —кожа тыла кистей и стоп, задняя область (разгибательная поверхность) предплечий, передняя область голеней, локтей и коленей, реже кожа ладоней и подошв и еще реже кожа лица, туловища и половых органов. Характерна строгая симметричность высыпания.

Нередко (иногда изолированно) поражаются слизистые оболочки полости рта и красная кайма губ, здесь на эритематозном фоне высыпают крупные пузыри, быстро вскрывающиеся с образованием болезненных и легко кровоточащих эрозий, покрытых марким налетом коричневатого (кофе с молоком) цвета, а на красной кайме губ—бурыми кровянистыми корками. Вокруг эрозий можно видеть обрывки эпителия — остатки покрышек вскрывшихся пузырей.

Поражение кожи нередко сопровождается повышением температуры тела, головной болью, чувством разбитости, болями в суставах и мышцах, иногда — явлениями ангины.

Заболевание длится 2—5 нед, редко до 2 мес. У некоторых больных проявляется наклонность к сезонным (весна и осень) рецидивам.

Иногда наблюдается тяжелая разновидность экссудативной эритемы, которую обычно называют синдромом Стивенса—Джонсона. Для нее характерны резко выраженные общие явления, тяжелые буллезные поражения слизистых оболочек полости рта, носа, носоглотки, половых органов, а также поражение глаз (конъюнктивит вплоть до образования спаек и отторжения конъюнктивы, изъязвление роговицы и т. п.), которое может закончиться слепотой. Нередко в процесс вовлекаются пищевод, желудок, дыхательные органы, а иногда — мозговые оболочки и головной мозг.

Данные клинических наблюдений, результаты кожных проб, культуральных и серологических исследований свидетельствуют о том, что многоформная эритема связана с самыми разнообразными инфекциями: вирусными, в частности аденовирусной, стрептококковой, в том числе фокальной, микоплазменной, гистоплазмозом, риккетсиозом и др.

Диагноз. Многоформную экссудативную эритему необходимо дифференцировать от токсидермий, в частности лекарственных, и пемфигоида. Следует помнить, что клиническая картина синдрома Стивенса—Джонсона не отличается от начальных симптомов острого эпидермального некролиза —одного из тяжелых проявлении лекарственной болезни, часто с летальным исходом.

Лечение. Показаны антибиотики широкого спектра действия; для предупреждения рецидивов их назначают в сочетании с хингамином, в тяжелых случаях —с кортикостероидными гормонами. Наружное лечение применяется лишь при буллезной форме заболевания. Пузыри следует проколоть и смазать 2% спиртовым раствором анилиновых красителей. На корки накладывают антибактериальные мази. При поражении слизистой оболочки полости рта рекомендуются жидкая, нераздражаюшая пища, полоскания вяжущими и антибактериальными средствами, например отваром ромашки пополам с 2% раствором борной кислоты, растворами буры, фурациллина 1:5000 и др.

УЗЛОВАТАЯ ЭРИТЕМА

Узловатая эритема (erythema nodosum) встречается, как правило, у

женщин. Очаги поражения локализуются на коже голеней, преимущественно на их передней поверхности. Иногда в процесс вовлекаются бедра, ягодицы, предплечья. В некоторых случаях на предплечьях могут оказаться элементы многоформной экссудативной эритемы.

Острая узловатая эритема (erythema nodosum acutum). Заболевание проявляется в виде ярко-розовых или слегка синюшных воспалительных пятен (эритем), возвышающихся над уровнем кожи и имеющих размытые границы. При ощупывании такого пятна обнаруживается уплощенный пастозный узел с нечеткими очертаниями (рис. 28). Диаметр узла 2—3 см. однако в результате периферического роста узел может достигать 5 см и даже больше. Высыпание узлов сопровождается болевыми ощущениями, иногда настолько сильными, что больные не в состоянии ходить. Нередко отмечаются общие явления: высокая температура тела, недомогание, головная боль, боли в суставах, ангина, которая часто предшествует развитию узловатой эритемы.

Разрешению узлов сопутствуют характерные изменения окраски пораженной кожи, соответствующие «цветению синяка». Кожа постепенно приобретает зеленоватый, затем желтоватый и, наконец, бурый оттенок. Длительность эволюции отдельного узла составляет примерно 2 нед. В результате появления новых узлов заболевание может продолжаться в течение *4—6* нед. Рецидивы наблюдаются очень редко.

Патогистологически: отмечается воспалительный инфильтрат вокруг мелких сосудов подкожной клетчатки и глубоких отделов дермы, состоящий преимущественно из нейтрофилов, лимфоцитов и гистиоцитов.

Этиология и патогенез. Острая узловатая эритема — полиэтиологическое заболевание. Развивается как проявление аллергической реакции в ответ на распространяющиеся гематогенным путем различные инфекционные агенты. Из них особого внимания заслуживают стрептококки (частое начало -с ангины, иногда положительные результаты посевов крови), а также вирусы, кишечная псевдотуберкулезная инфекция. Значительно реже устанавливается связь с такими инфекциями, как сифилис, инфильтративно-нагноительная трихофития, лепра и др .

Острой узловатой эритемой страдают преимущественно молодые женщины. Предрасполагающей причиной является переохлаждение голеней. У детей острая узловатая эритема может быть проявлением аллергической реакции на туберкулезную инфекцию.

Диагноз. Острую узловатую эритему следует дифференцировать от соответствующей формы токсидермии.

Лечение. Рекомендуется строгий постельный режим, назначают антибиотики широкого спектра действия, инъекции хлорида или глюконата кальция, антигистаминные препараты, витамины Р и С, теплые ватные обертывания голеней, а также согревающие компрессы с 10% раствором ихтиола.

Хроническая узловатая эритема (etythema nodosum chronicum).

Наблюдается почти исключительно у женщин в возрасте от 20 до 40 лет; развивается в холодное время года и начинается так же, как острая узловатая эритема. Узлы становятся плотными и четко отграничены от окружающих тканей; кожа над ними приобретает синюшно-коричневый цвет; боли сменяются ощущением тяжести в голенях при ходьбе и длительном стоянии на ногах. Такие узлы сохраняются 2—3 мес, а заболевание продолжается несколько месяцев и даже лет.

Хроническая узловатая эритема иногда локализуется односторонне и ограничивается лишь одним узлом. Иногда развивается мигрирующая узловатая эритема: узлы медленно разрастаются по периферии и, разрешаясь в центре, приобретают кольцевидную форму. Диаметр таких кольцевидных инфильтратов достигает 10 см и более. В ряде случаев мигрирующая узловатая эритема проявляется плоскими склеродермоподобными элементами, которые постепенно увеличиваются по площади. Это поверхностно-инфильтративная форма мигрирующей узловатой эритемы.

Патогистологически: в начальном периоде развития узлов отмечаются те же изменения, что и при острой узловатой эритеме. В более старых узлах воспалительный инфильтрат состоит преимущественно из макрофагов гистиоцитов, плазматических клеток и лимфоцитов. Обнаруживаются эпителиоидные и отдельные гигантские клетки. Стенки сосудов резко инфильтрированы, эндотелий в состоянии пролиферации.

Этиология и патогенез. Ведущую роль в развитии хронической узловатой эритемы играет фокальная инфекция (стрептококковая, стафилококковая), но не исключена возможность гематогенного распространения и других инфекций. Предрасполагающими факторами служат повреждения сосудов голеней, обусловленные повышением в них гидростатического давления, застойными явлениями, хроническими интоксикациями, длительным воздействием холода, гиповитаминозом (С, Р), эндокринными нарушениями.

Диагноз. Наибольшие трудности представляет дифференциальный диагноз хронической узловатой эритемы от индуративной эритемы (индуративного туберкулеза кожи), клинические картины которых очень похожи. О хронической форме узловатой эритемы свидетельствуют; отсутствие признаков туберкулезной инфекции и отрицательный результат туберкулиновых проб (реакция Пирке), отсутствие склонности отдельных узлов к распаду и изъязвлению, редко наблюдаемые рецидивы, сравнительно быстро наступающий эффект от лечения антибиотиками широкого спектра действия.

Лечение. То же, что и острой узловатой эритемы. В тех случаях, когда оно оказывается недостаточным, назначают 2% раствор йодида натрия, аутогемотерапию, ультрафиолетовые облучения в слабых эритемных дозах. Необходима ликвидация очагов фокальной инфекции.

РОЗОВЫЙ ЛИШАЙ

Заболевание (pityriasis rosea) характеризуется распространенным диссеминированным высыпанием мелких розовых пятен, которые, быстро разрастаясь по периферии, достигают размеров 2—3-копеечной, монеты. Преимущественная локализация сыпи —туловище. В меньшей степени страдают конечности; кожа кистей и стоп вовлекается в процесс лишь при повышенном потоотделении. Поражение волосистой части головы и лица наблюдается очень редко.

Пятна имеют круглые или овальные очертания. Через несколько дней в центральной части пятен происходят характерные изменения; кожа приобретает бурый оттенок, а роговой слой сморщивается и растрескивается на мелкие отрубевидные чешуйки. После отшелушивания чешуек остается узкий воротничок рогового слоя, окаймляющий центральную буроватую часть пятен. Его свободный край обращен вовнутрь. По периферии пятен сохраняется их первоначальный розовый цвет. Такие элементы, патогномоничные для розового лишая, принято сравнивать с медальонами.

Примерно у 50% больных за 5—12 дней (иногда за 3 нед) до развития распространенной сыпи появляется одиночное, так называемое материнское, пятно. Оно имеет более крупные размеры и шелушится по всей поверхности. В период высыпания свежих элементов иногда отмечаются небольшое повышение температуры тела и общее недомогание. У некоторых больных увеличиваются шейные и подчелюстные лимфатические узлы. Продолжительность заболевания колеблется от 4 до 8 нед. В ряде случаев после исчезновения сыпи остается временная лейкодерма. Розовый лишай, как правило, не рецидивирует. Повторные заболевания были отмечены спустя 7—10 лет.

Следует иметь в виду, что под влиянием водных процедур (баня, ванна, душ) заболевание резко обостряется; сыпь становится более распространенной, отечной, иногда инфильтрированной; многие пятна шелушатся по всей поверхности, сливаются друг с другом, в особо тяжелых случаях развивается эритродермия; течение заболевания в значительной степени затягивается. Аналогичное обострение процесса может быть вызвано также раздражением кожи потом, грубым нательным бельем, солнечными лучами, а также некоторыми наружными лекарственными средствами: пастами, мазями, особенно такими, которые содержат серу, деготь и подобные им по действию вещества.

Предполагается вирусная природа розового лишая. Есть мнение, что «материнское» пятно возникает на месте укуса переносчиков инфекции; блохи, клопа, вши. Контагиозность розового лишая незначительная; вместе с тем имеются указания на отдельные, очень редкие, случаи семейного заболевания.

Диагноз. Розовый лишай, особенно раздраженный, следует дифференцировать от соответствующей формы токсидермии. При экзематидах пятна более крупные, шелушатся по всей поверхности, часто имеют неправильные очертания. Пятна розеолезного сифилида не шелушатся и, не обладая наклонностью к периферическому росту, имеют

приблизительно одинаковую величину.

Лечение. Больные неосложненным розовым лишаем в лечении не нуждаются. На время высыпаний следует запретить мытье в бане (в ванне, под душем) и освободить от тяжелых физических работ в условиях высокой внешней температуры. Больным с зудящим или раздраженным розовым лишаем назначают левомицетин (по 0,05 г 4 раза в день в течение 1—2 нед), этакридина лактат (по 0,05 г 2 раза в день в течение 10 дней), пантотенат кальция, наружно — противозудные или индифферентные болтушки.

ХРОНИЧЕСКАЯ МИГРИРУЮЩАЯ ЭРИТЕМА

Заболевание (erythema chronicum migrans) начинается с появления небольшого синюшно-красного пятна с геморрагической папулкой или корочкой в центре. Пятно постепенно разрастается по периферии, причем в центральной части становится более светлым, а по краю выделяется в виде каймы шириной от 3 мм до 2 см. В конце концов вследствие разрешения пятна формируется кольцо, которое продолжает центробежно «расползаться» (мигрировать), охватывая обширную площадь нормальной на вид кожи Кольцо нигде не прерывается и не шелушится. Субъективные ощущения, как правило, отсутствуют, лишь изредка отмечается незначительный зуд. У некоторых больных увеличиваются регионарные лимфатические узлы. Иногда хроническая мигрирующая эритема сочетается с менингитом или менингополирадикулитом. Продолжительность заболевания колеблется от 6 до 18 мес.

Этиология. Хроническая мигрирующая эритема развивается обычно после укуса клеща (чаще лесного), в результате чего в кожу вносится инфекция (вирусы, риккетсии, спирохеты). Иногда заражение происходит от комара и других насекомых; наблюдалось развитие эритемы после укуса собаки, присасывания пиявки.

Лечение. Назначают антибиотики, сульфаниламидные препараты, ультрафиолетовые облучения.

АЛЛЕРГИЧЕСКИЕ ВАСКУЛИТЫ КОЖИ

Аллергические васкулиты кожи — воспалительные заболевания, развивающиеся в результате аллергических реакций немедленного или замедленного типа. Это общие аллергические процессы, связанные с воздействием непосредственно на стенку сосудов кожи или иммунного комплекса, или специфически сенсибилизированных лимфоцитов.

Аллергические васкулиты кожи —заболевания полиэтиологического характера. Основными факторами в их развитии являются вяло протекающие инфекционные заболевания, а также интоксикации различного происхождения. Важнейшее значение при этом имеют такие очаги инфекции, как тонзиллиты, отиты, аднекситы и др. Среди инфекционных агентов значительную роль играют, по-видимому, стафилококки и стрептококки,

менее значительную — вирусы, некоторые виды патогенных грибов (трихофитоны, дрожжеподобные грибы). В развитии аллергических васкулитов кожи большое значение придают повышенной чувствительности и непереносимости ряду лекарственных веществ, в частности антибиотиков, сульфаниламидных препаратов, амидопирина. Пищевые аллергены имеют лишь относительное значение. Разрешающий фактор патологического процесса не всегда идентичен сенсибилизирующему и не всегда специфичен. Одно из условий развития васкулитов — состояние общей реактивности организма и его компенсаторных возможностей.

Патогистологические изменения отличаются полиморфизмом. Морфологически отмечается ряд общих признаков, свойственных аллергическим реакциям отечность и дегенерация эндотелия, быстро возникающий фибриноидныи некроз стенки сосудов и окружающей ткани, порошкообразный распад ядер лейкоцитов, образование тромбов, сужение сосудистого просвета вследствие пролиферации эндотелия, лимфоидные инфильтраты, отложение гемосидерина. Среди указанных морфологических признаков наиболее важным является некробиотическое изменение сосудистой стенки — довольно типичное проявление гиперергических реакций.

Выражением развития сенсибилизации, действия инфекционно-токсических факторов на сосуды и возникающих структурных нарушений является повышение сосудистой проницаемости. Повышенная сосудистая проницаемость представляет собой важнейший патогенетический фактор в развитии аллергических васкулитов кожи. Степень повышения сосудистой проницаемости зависит от остроты течения и тяжести заболевания. В период ремиссии также может определяться повышение проницаемости сосудов, но обычно менее выраженное, чем в острый период болезни.

Повышение проницаемости сосудов развивается во всей сосудистой системе и может быть выявлено не только в очагах поражения, но также на отдаленных участках. Таким образом, местные кожные проявления являются следствием первично возникающих общих сосудистых нарушений.

Среди значительного числа форм аллергических васкулитов, отличающихся разнообразием клинической картины, по характеру их проявлений со стороны кожи целесообразно выделять геморрагические, папулонекротические, полиморфные и узловатые. Одни из них представляют собой поверхностные аллергические васкулиты кожи, обусловленные поражением поверхностных кровеносных сосудов дермы (преимущественно капилляров и артериол), другие — глубокие аллергические васкулиты кожи, развивающиеся при поражении вен и артерий глубоких слоев дермы и подкожной клетчатки.

Основными клиническими формами поверхностных аллергических васкулитов являются следующие.

1. Геморрагический васкулит (геморрагический капилляротоксикоз). При этой форме, помимо поражения кожи, возможны поражения суставов, а также внутренних органов. На коже обычно

образуются небольшие (0,2—0,3 см в диаметре) отечные эритематозные пятна, быстро принимающие геморрагический характер, — purpura simplex. Кроме простой пурпуры, характеризующейся в основном симптомами поражения кожи, при геморрагическом васкулите как варианты заболевания выделяют; ревматоидную пурпуру (purpura rheumatica), отличающуюся, помимо кожных высыпаний, болезненностью и изменением суставов; абдоминальную пурпуру (purpura abdominalis) с поражением внутренних органов, чаще пищеварительного тракта и почек, которая может протекать очень тяжело, и остромолниеносную пурпуру (purpura fulminans).

2. Некротический узелковый васкулит. Заболевание проявляется застойными, синюшно-коричневыми, плотными дермальными и гиподермальными узелками размером с чечевицу или горошину; бóльшая часть их некротизируется с исходом в мелкие поверхностные атрофические рубчики.

3. Аллергический артериолит. Выделяют несколько типов заболевания. Наибольшее практическое значение имеет полиморфно-узелковый тип, отличающийся полиморфизмом высыпаний; наблюдаются пятна, узелки, пустулы, пузыри, некрозы, изъязвления. Течение процесса хроническое, с частыми периодами обострений. Иногда отмечаются боли и припухлость суставов, боли в животе.

К глубоким аллергическим васкулитам относятся острая узловатая эритема, хроническая узловатая эритема (в том числе мигрирующая узловатая эритема), узелковый периартериит.

Лечение. При назначении лечения учитывают данные клинического и лабораторного обследований больных. Следует уделить внимание выявлению инфекционно-аллергического фактора, в частности фокальной инфекции (тонзиллит, отит, зубные гранулемы и др.).

При выявленной связи заболевания с инфекцией назначают антибиотики (пенициллины, олеандомицин, олететрин и др.), однако терапия антибиотиками должна проводиться с осторожностью (в ряде случаев они могут вызвать ухудшение течения основного процесса). При суставных явлениях показаны салицилат натрия, ацетилсалициловая кислота (аспирин). Широко используются средства, нормализующие функциональное состояние сосудистой стенки, в частности антигистаминные препараты (димедрол, диазолин, дипразин и др.), препараты кальция. Большое значение имеет назначение витаминов, нормализующих сосудистую проницаемость (витамины С, Р). При остром течении процесса с признаками поражения внутренних органов показаны кортикостероидные гормоны.

Наружное лечение рекомендуется главным образом при эрозивно-язвенных высыпаниях. Назначают эпителизирующие мази (5% борно-нафталановая) или мази, содержащие кортикостероидные гормоны.

Профилактика аллергических васкулитов сводится к санации очагов хронической инфекции, прежде всего в полости рта и носоглотки. Ввиду возможности развития лекарственной аллергии нужно следить за рациональным назначением медикаментозных средств, в частности

антибиотиков (по возможности не назначают длительное время, а также повторно).

ДЕРМАТИТЫ

Дерматит (dermatitis) развивается в результате воспалительного процесса, возникающего в коже при непосредственном воздействии на нее агентов внешней среды физической или химической природы. К физическим агентам относятся механические раздражители (трение, давление), высокие и низкие температуры, ультрафиолетовые лучи, ионизирующая радиация, электрический ток. Химические вещества могут быть облигатными или факультативными раздражителями. Облигатные раздражители способны вызвать поражение кожи у любого человека — артифициальный (искусственно воспроизводимый), или простой, дерматит. Факультативные раздражители вызывают дерматит лишь у тех лиц, кожа которых к ним сенсибилизирована, — аллергический дерматит.

По течению различают острый и хронический дерматиты. Острый дерматит возникает под воздействием сильных раздражителей и проявляется в зависимости от степени повреждения одной из трех клинических форм:

1) эритематозной,

2) буллезной или везикулезной и

3) некротической.

Эритематозный дерматит характеризуется в разной степени выраженными краснотой и отечностью; буллезный — образованием на эритематозном фоне пузырей или везикул, после вскрытия которых остаются эрозии; некротический — образованием струпа и последующего изъязвления, заживающего путем рубцевания. Для хронического дерматита, который возникает под влиянием длительного воздействия относительно слабых раздражителей, характерны застойная гиперемия, незначительная инфильтрация, лихенификация, гиперкератоз или атрофические изменения в коже.

Локализация дерматита строго ограничивается площадью, на которую воздействовал раздражитель. После удаления последнего дерматит в большинстве случаев самопроизвольно разрешается.

Дерматиты возникают чаще всего как следствие профессиональных условий работы (так называемые профессиональные дерматиты), как осложнение терапевтических воздействий (например, лекарственные дерматиты, ожоги ультрафиолетовыми, рентгеновскими лучами), как случайное явление, обусловленное, например, особенностями климатических, природных условий (солнечный дерматит, дерматиты от растений) и т. п.

Лечение. При острых дерматитах назначают главным образом противовоспалительные наружные средства. Так, при эритематозном дерматите — индифферентные пудры, пасты, кольдкрем, кортикостероидные мази. Если эритема яркая и отечная, то показаны примочки или

влажновысыхающие повязки либо кортикостероидные мази, аэрозоли. Кожу, пораженную буллезным дерматитом, обмывают перекисью водорода или раствором перманганата калия, протирают этиловым спиртом или бензином. Покрышки пузырей следует надрезать и смазать 2% спиртовым раствором красителей (бриллиантового зеленого, метиленового синего). При нагноении пузырей покрышки необходимо удалить. На эрозивные поверхности накладывают антибактериальные примочки или влажновысыхающие повязки с водными растворами борной кислоты (3%), сульфатов меди и цинка (соответственно 0,1% и 0,4%), нитрата серебра (0,25%), резорцина (2%), лактата этакридина (0,1%), по прекращении мокнутия —антибактериальные кремы, пасты, мази (например, 3—5% борно-нафталановые), в том числе кортикостероидные (оксизон, гиоксизон, дермозолон, флюцинар-Н, лоринден-С, локасален и др.). Язвенно-некротические дерматиты после указанной обработки пораженной кожи лечат антибактериальными мазями и средствами, стимулирующими регенеративные процессы (10% ксероформная и 10% метилурациловая мази, сок или линимент алоэ, линимент Вишневского, сок или мазь каланхоэ, облепиховое масло или мазь, содержащая нитрата серебра 0,3 г, бальзама Шостаковского 3 мл, персикового или оливкового масла 10 мл, ланолина 20 г).

При осложнении инфицированных очагов дерматита лимфангитом или лимфаденитом назначают антибиотики.

Лечение хронических дерматитов рассматривается при описании отдельных нозологических форм.

ДЕРМАТИТЫ ОТ ВОЗДЕЙСТВИЯ МЕХАНИЧЕСКИХ РАЗДРАЖИТЕЛЕЙ

Потертость (dermatitis traumatica). Возникает от давления или трения обувью, веслами, реже ремнями (например, рюкзака), складками белья и портянок, седлами, гипсовыми повязками, а также при ходьбе босиком без тренировки по твердой почве. Сначала появляются ограниченная краснота и незначительная отечность кожи, сопровождающиеся чувством жжения и болезненности. Впоследствии на фоне эритемы могут развиться пузыри, наполненные серозным или серозно-геморрагическим экссудатом. После вскрытия пузырей остаются болезненные эрозии, которые постепенно эпителизируются. Возможно нагноение пузыря или эрозии в результате присоединившейся пиогенной инфекции, что иногда приводит к развитию лимфангита и лимфаденита. Хронические потертости чаще наблюдаются у лиц, которые носят плохо пригнанные сапоги и пользуются портянками. В этих случаях постоянное трение кожи передней поверхности голеностопного сустава скомканной портянкой вызывает развитие лихенификации и незначительных явлений застойной гиперемии, инфильтрации, гиперкератоза. Их лечение ограничивается применением 5% салициловой мази.

Своеобразная потертость встречается у скрипачей («дерматоз

скрипачей»). Она развивается на участке шеи, соприкасающемся со скрипкой, в виде очага пигментированной лихенизации, но может проявляться отечной эритемой, шелушением, гиперкератозом, иногда везикулезными и пустулезными элементами.

Как защитная реакция кожи в ответ на ее длительное, часто профессиональное, механическое раздражение может развиться *омозолелость* (callositas). Она характеризуется выраженным гиперкератозом с формированием более или менее выпуклой роговой бляшки с размытыми границами. Ее поверхность гладкая или шероховатая, цвет желтовато-бурый. Омозолелость, если на ней не образовались трещины, безболезненна и даже менее чувствительна, чем нормальная кожа. Наиболее частая локализация — ладони и пятки.

От омозолелости следует отличать *мозоль* (callus). Несмотря на то что непосредственной причиной возникновения мозолей являются механические раздражения, прямого отношения к дерматитам они не имеют. В основе их развития лежит неврит чувствительных нервов стопы; трение и давление обувью играют второстепенную роль. Известно, что у больных, прикованных к постели, мозоли сохраняются, а это не соответствует представлению о дерматите. Клинически мозоль проявляется резко выраженным гиперкератозом. Важный симптом — боль при давлении. При гистологическом исследовании пораженной кожи пальца стопы были обнаружены, помимо гиперкератоза, дегенеративные изменения во всех тканях, в том числе и в нервах.

Для удаления мозолей показаны ежедневные процедуры, включающие: 1) распаривание мозоли в мыльно-содовой ванне; 2) соскабливание ножом размягченных роговых масс; 3) применение кератолитических мазей, пластырей («Салипод») или лаков. Лак и пластырь оказывают менее энергичное действие, однако более удобны, так как не требуют каких-либо повязок и поэтому не препятствуют ношению обычной обуви. Следует помнить, что при использовании мази необходимо защищать от ее действия окружающую мозоль кожу. Для этого лейкопластырь наклеивают таким образом, чтобы мозоль оказалась в заранее вырезанном отверстии. Затем накладывают на мозоль мазь, а поверх наклеивают второй, сплошной кусок лейкопластыря. При рецидивах рекомендуется новокаиновая блокада: обкалывание мозоли 1% раствором новокаина с адреналином (2—3 капли на 20 мл раствора).

Омозолелость после прекращения действия раздражителя разрешается самостоятельно. Ускорить этот процесс можно при помощи тех же процедур, которые применяются при лечении мозоли (за исключением новокаиновой блокады).

Опрелость (dermatitis intertriginosa, intertrigo). Развивается вследствие трения соприкасающихся поверхностей кожи в условиях раздражающего и мацерирующего влияния продуктов кожной секреции. Опрелость наблюдается в межпальцевых складках ног, реже рук, в паховобедренных и межъягодичной складках, подмышечных впадинах, под

молочными железами у женщин, в складках живота и шеи у тучных субъектов. Причины опрелости —усиленные пото- и салоотделение, бели, недержание мочи, выделения из свищей, геморрой, согревающие компрессы, недостаточное обсушивание складок кожи после купания и т. д. Опрелость проявляется вначале в виде эритемы, которая без резких границ переходит в окружающую кожу. В глубине складки образуются поверхностные некровоточащие трещины. В запущенных случаях роговой слой мацерируется и отторгается, вследствие чего выявляется эрозия с нечеткими очертаниями. Устранение раздражающего, мацерирующего фактора, использование противовоспалительных средств быстро приводят к излечению опрелости.

ДЕРМАТИТЫ ОТ ВОЗДЕЙСТВИЯ ВЫСОКИХ И НИЗКИХ ТЕМПЕРАТУР

Высокие температуры жидких, твердых или газообразных тел вызывают ожог, низкие — отморожение и озноблeние. К дерматитам можно отнести только такие ожоги и отморожения, которые ограничиваются повреждением кожи. Более глубокие повреждения (сухожилий, мышц, костей) под определение дерматита не подходят. Лечение ожогов и отморожений входит в компетенцию хирургов, но к лечению их поверхностных («кожных») форм можно привлекать дерматологов.

Ожог (combustio). По характеру и глубине поражения тканей выделяют 4 степени ожога. Ожог I степени проявляется эритемой и отеком кожи, сопровождающимися чувством жжения и болезненности; II степени — формированием на гиперемированном фоне пузырей с серозным или геморрагическим содержимым, которые или вскрываются, или подсыхают с образованием корок; III степени —некрозом поверхностных слоев дермы; IV степени —некрозом всех слоев дермы с образованием струпа. У тяжелых больных с ожоговым истощением развиваются трофические осложнения: пролежни, трофические язвы, ониходистрофии, подошвенный и ладонный гиперкератоз, нарушения пигментообразования, гипертрихоз, алопеция, мучительный кожный зуд.

Озноблeние (pernio). Под ознoблением понимают своеобразное хроническое, склонное к рецидивам, поражение кожи. Оно развивается у особо предрасположенных субъектов (с ослабленным питанием, с явлениями гиповитаминоза С, А), чаще в молодом, юношеском возрасте, под влиянием длительного воздействия холода в сочетании с сыростью. Для появления ознoблений отнюдь не обязательна температура ниже 0°С. Чаще всего заболевание начинается осенью, при температуре 6— 10°С, держится в продолжение зимы и проходит к лету. Проживание и работа в сырых, плохо отапливаемых помещениях благоприятствуют заболеванию.

Ознoбления локализуются на тех участках тела, которые хуже других снабжаются кровью: на тыльной поверхности пальцев рук, реже — ног, на пятках, ушных раковинах, реже —на носу и щеках (дети). Их развитию способствуют внешние факторы, нарушающие кровообращение: давление

тесной обувью, радионаушниками и т.д. На коже появляются красные, синюшные припухлости (в связи с отеком тканей), нерезко ограниченные, плотноватой или мягкой консистенции. То холодные, то горячие на ощупь, они вызывают ощущение жжения и зуда, особенно при согревании, а при надавливании — болезненность. В некоторых случаях на них образуются пузыри, после вскрытия последних — болезненные эрозии. При осложнении пиогенной инфекцией развиваются вялые по течению болезненные язвы.

Лечение. В начальной стадии показаны теплые ванночки с последующим массажем и втиранием камфорно-диахильной мази (Sol. Camphorae oleosae 20% 10 ml, Ung. diachylon 20,0), облучение лампами соллюкс, Минина, ультрафиолетовыми лучами (начиная с субэритемных доз). При наличии эрозий или изъязвлений назначают ванночки с перманганатом калия и повязки с кортикостероидными мазями, содержащими антибактериальные средства, внутрь — препараты железа, кальция, рыбий жир, витамины С, РР.

Большое значение имеет создание надлежащих производственных и бытовых условий: сухое, теплое помещение, ограничение пребывания на открытом воздухе в сырую холодную погоду, ношение с наступлением холодного времени теплых перчаток и носков, хорошее питание.

ДЕРМАТИТЫ ОТ ВОЗДЕЙСТВИЯ ЭЛЕКТРИЧЕСКОГО ТОКА

Повреждения кожи, вызванные электрическим током как на месте контакта, так и в месте выхода тока, носят название «знак тока Он представляет собой твердый, возвышающийся над уровнем кожи струп сероватого цвета. В центральной части, на месте непосредственного контакта, струп западает и имеет более темную, черноватую, окраску. Характерны безболезненность и полная потеря чувствительности на месте поражения.

В первые сутки вокруг струпа может развиваться быстро проходящий отек. Воспалительной реакции, в частности эритемы, вокруг струпа никогда не отмечается. В первые 3—4 дня струп может увеличиваться в размерах. Величина и форма «знака тока» на месте вхождения тока всегда соответствуют форме проводника, с которым произошел контакт пострадавшего. Характерным является непораженность волос, что отличает электротравму от термического ожога, при котором волосы опаляются. В отдельных случаях вокруг струпа может образоваться отслойка эпидермиса — своеобразный эпидермолиз, который объясняется радиарным распространением тока от места контакта по эпидермису. Отторжение струпа и заживление происходят медленно, в течение 3—4 нед и более, в зависимости от величины поражения. В конечном итоге образуется мягкий, тонкий рубец. Столь своеобразное течение электротравмы кожи, в частности отсутствие воспалительной реакции, объясняется глубокими дегенеративными изменениями в кожных нервах и кровеносных сосудах. Эти изменения обнаруживаются на значительном протяжении от «знака тока». Причиной их возникновения является развитие вокруг пути тока

электрического поля. Лишь постепенно с регенерацией нервов восстанавливается реактивность сосудов и тканей кожи и начинается заживление.

Лечение. Для защиты пораженного участка кожи от внешних раздражителей, могущих усилить процесс распада ткани, накладывают легкую стерильную повязку. Окружающую здоровую кожу рекомендуется обтирать 2% салициловым или камфорным спиртом.

ДЕРМАТИТЫ ОТ ВОЗДЕЙСТВИЯ ХИМИЧЕСКИХ ФАКТОРОВ

Артифициальный (простой) дерматит (dermatitis artificialis). Заболевание развивается в результате токсического действия на кожу таких химических веществ, как концентрированные кислоты — неорганические (серная, азотная, соляная и др.) и органические (карболовая, уксусная, муравьиная и др.), щелочи (едкие натр и калий, негашеная известь и др.), соли тяжелых и щелочных металлов (хрома, калия, натрия и др.), боевые отравляющие вещества (БОВ) кожного действия, некоторые компоненты ракетного топлива. Обладая прижигающими свойствами, они вызывают обычно некроз кожи, а иногда и подлежащих тканей, сопровождающийся жгучей болью. При быстром удалении их с поверхности тела, а также при воздействии менее концентрированных растворов процесс может ограничиться буллезным и даже эритематозным дерматитом.

В качестве примера приведем дерматит, развивающийся в результате воздействия на кожу азотной кислоты, которая относится к агрессивным жидкостям. Азотная кислота вызывает коагуляцию тканевых белков и дегидратацию тканей, вследствие чего образуется сухой плотный струп, обычно не возвышающийся над уровнем кожи, иногда вдавленный по краям, окрашенный в зеленовато-желтый цвет. Вокруг струпа вскоре развивается реактивное воспаление в виде гиперемии и отека или появляется ишемический венчик вследствие тромбоза сосудистого русла. Регенеративные процессы выражены чрезвычайно слабо.

Распространенные дерматиты сопровождаются повышением температуры и СОЭ, уменьшением количества мочи, альбуминурией и другими общими явлениями. При поражении около 2/3 поверхности туловища наблюдаются явления тяжелого болевого шока.

Поражение кожи перечисленными химическими веществами требует оказания неотложной помощи. Последняя заключается в немедленном обильном и длительном (не менее 10 мин) обмывании ее теплой водой. Лечение уже развившихся дерматитов в принципе не отличается от лечения соответствующих форм ожогов.

При попадании слабых растворов кислот, щелочей и солей в небольшие дефекты кожи (укол, трещины) образуются маленькие, величиной с чечевицу, но довольно глубокие язвочки, окруженные валиком инфильтрата и покрытые черной, слегка западающей корочкой — так называемые прижоги, или «птичьи глазки».

При длительном воздействии на кожу тех же веществ в слабых

концентрациях, а также жидких углеводородов (бензин, керосин, нефтяные и каменноугольные масла) развиваются хронические дерматиты. Для них характерны незначительная гиперемия, сухость и шелушение кожи, образование трещин, иногда инфильтрация.

Назначают индифферентные мази (цинковая, борнонафталановая и др.). Для профилактики обезжиривания и высушивания кожи следует после работы применять смягчающие мази и кремы или особые обмывочные средства.

Длительное загрязнение минеральными маслами волосяных фолликулов приводит к развитию своеобразного хронического фолликулярного дерматита. Чаще всего поражается кожа разгибательной поверхности предплечий, бедер, ягодиц. В волосяных фолликулах образуются черные пробки, состоящие из масла, пыли и чешуек. Со временем вокруг них развиваются как следствие реактивного воспаления папулы и пустулы, окруженные лиловатым венчиком,— так называемые масляные фолликулиты. Просуществовав несколько недель, они или разрешаются, оставляя после себя маленький пигментированный рубчик, или инфицируются стафилококками и становятся основой для образования фолликулита или фурункула. При постановке диагноза следует иметь в виду некоторой сходство масляных фолликулитов с папулонекротическим туберкулезом. Однако наличие при первых наряду с узелками черных точек, а в центре узелков —роговой про-бочки, но не некротического детрита дает возможность провести дифференциальный диагноз между этими заболеваниями.

Лечение—мытье горячей водой с мылом, 5% серная болтушка или мазь. В упорно протекающих случаях назначают внутрь витамин А по 100 000 ЕД в сутки.

Профилактика. Лица, соприкасающиеся в процессе работы со смазочными маслами, должны носить спецодежду, регулярно менять ее и стирать (промасленная спецодежда способствует развитию фолликулитов). Необходимо создание условий для тщательного мытья после работы загрязненных участков кожи горячей водой с мылом.

При очень длительном воздействии продуктов перегонки каменного угля и нефти (смола, пек, тяжелые каменноугольные масла, гудрон) могут развиваться бородавчатые папилломатозные поражения кожи, которые в дальнейшем могут явиться основой для развития раковых новообразований. Бородавчатые образования локализуются чаще всего на коже мошонки, лица, предплечий и кистей. Лечение сводится к своевременному удалению их (электрокоагуляция или криохирургия).

Развитие острого артифициального дерматита могут вызывать химические вещества, содержащиеся в млечном соке листьев и стеблей, а также в пыльце ядовитых растений, к которым относятся лютиковые (едкий, ползучий, ядовитый, лютик-прыщинец), лилейные и молочайные, амариллисовые (некоторые подснежники в лесах Литвы, Молдавии, Закарпатья, Крыма и Кавказа). Дерматиты возникают обычно при

использовании этих растений в виде компрессов для лечения поясничных и суставных болей. Клинически они проявляются в эритематозной или эритематобуллезной форме. Такие дерматиты носят название фитодерматитов (от греч. phyton — растение).

Аллергический дерматит (dermatitis allergica). В отличие от артифициального возникает лишь у тех лиц, кожа которых приобрела повышенную чувствительность к тому или иному химическому веществу, т.е. сенсибилизировалась по отношению к определенному аллергену. В результате этой сенсибилизации развивается аллергическая реакция замедленного типа.

Аллергенами могут оказаться самые разнообразные химические вещества, встречающиеся как на производстве, так и в быту. Среди них следует отметить лекарственные препараты: новокаин, антибиотики (пенициллин, стрептомицин), соединения ртути, резорцин. Иногда развиваются дерматиты от древесного дегтя, этилового спирта, антигистаминных препаратов, ланолина, вазелина, этиленгликоля и пропиленгликоля — составных частей синтетических мазевых основ.

Распространены аллергичесекие дерматиты, вызванные воздействием на кожу солей хрома. Это дерматиты от цемента, хромовой обуви, стиральных порошков, одежды, изготовленной из окрашенных тканей. Причиной аллергического дерматита могут быть и неокрашенные синтетические ткани, а также коричный альдегид и эфирные масла парфюмерно-косметических средств, душистые вещества туалетных мыл, урсол — краситель мехов, которым иногда пользуются женщины для окраски волос, бровей и ресниц, некоторые сорта резины (перчатки, напальчники, обувь, противогазы). Нередки дерматиты от солей никеля, скипидара, пластмасс, смол, каучуков. Фенолформальдегидные смолы и синтетический каучук входят в состав искусственных клеев, применяемых в обувной промышленности, и могут быть, как соли хрома и резина, причиной развития дерматита. Описаны дерматиты от копировальной бумаги, металлического золота и многих других химических веществ.

К факультативным раздражителям (аллергенам, сенсибилизаторам) относятся также различные химические вещества, содержащиеся в многочисленных растениях: первоцвете (примуле), хризантеме, тюльпанах, нарциссах, подснежниках, одуванчиках, гиацинтах, жасмине, тополе, подсолнечнике, корице, цитрусовых, моркови, редисе, чесноке. Следствием частых контактов этих растений с кожей является аллергический фитодерматит.

Несмотря на то что каждого человека, особенно в соответствующих производственных условиях, окружает множество химических веществ, аллергические дерматиты возникают далеко не у всех людей. Это объясняется тем, что сенсибилизация обусловлена влиянием многих факторов и прежде всего состоянием иммунной системы. Легче она развивается у лиц с наследственной предрасположенностью к аллергическим реакциям, а также у тех. кто страдает другими аллергическими болезнями

или имеет очаги хронической инфекции (пиококковой, микотической), которая сенсибилизирует организм по отношению к микробам и тем самым создает в нем «аллергический фон». В ряде случаев организм приобретает возможность к сенсибилизации после нервно-психических потрясений. Имеет значение также толщина рогового слоя: при его истончении требуется меньшая концентрация аллергена для развития дерматита. Важную роль в процессе сенсибилизации играет потоотделение. Так, дерматиты от обуви и одежды из окрашенных тканей наблюдаются в основном у потливых лиц, что связано со способностью молочной кислоты пота экстрагировать соли хрома. Клиническая картина аллергических дерматитов отличается от таковой артифициальных дерматитов некоторыми особенностями. Во-первых, воспалительный процесс ограничивается, как правило, гиперемией и экссудативными явлениями. Во-вторых, вместо буллезной формы часто развивается микровезикулезная: на фоне эритемы и отека возникают мельчайшие пузырьки, после вскрытия которых образуются эрозии, из которых выделяются капельки серозного экссудата. Микровезикулезный аллергический дерматит напоминает экзему. Отсюда его названия «экземоподобный дерматит» и «контактная экзема». Дифференциальная диагностика экземы и аллергического дерматита рассмотрена в главе об экземе. Дерматиты от одежды локализуются главным образом на местах ее тесного прилегания и повышенного пототделения: в подмышечных впадинах, в области локтевых, лучезапястных и коленных суставов, на затылке и шее, внутренней поверхности бедер, гениталиях, в межъягодичной складке. Своеобразную картину дают иногда дерматиты от растений: эритемы и пузыри, точно копирующие очертания стеблей, листьев, лепестков цветов. Однако в большинстве случаев решить вопрос о том, какой аллерген вызвал развитие дерматита, бывает чрезвычайно сложно.

Для выявления клеточной гиперчувствительности к аллергенам используются разнообразные кожные пробы (тесты). Их результативность определяется тем, что повышение чувствительности к химическому веществу, обусловленное его повторными контактами с кожей на ограниченной площади, распространяется на весь кожный покров. Поэтому тестирование кожи возможно на любом участке тела. Существует два основных вида кожных проб: 1) аппликационные, или эпикутанные (накожные), и 2) скарификационные.

Для постановки аппликационных проб применяются компрессный, пленочный, камерный и капельный методы. Предложен также метод электрофореза Наиболее распространенным является компрессный (лоскутный) метод, который заключается в следующем. Лоскут марли, сложенные вчетверо так, чтобы образовался квадрат размером 1 X 1 см, смачивают жидкостью, подозреваемой в качестве аллергена, накладывают на непораженную кожу внутренней поверхности плеча или сгибательной поверхности предплечья, покрывают куском клеенки и укрепляют лейкопластырем Если подозреваемое химическое вещество твердое, то из его порошка готовят в смеси с водой кашицеобразную массу, которую наносят

на марлевый лоскут. Положительные результаты пробы: эритема, пузырь, микровезикулы — свидетельствуют о наличии у обследуемого сенсибилизации к данному химическому веществу Следует, однако, иметь в виду, что положительные результаты могут быть неспецифическими. Это наблюдается в тех случаях, когда испытуемое вещество берут для кожной пробы в более высоких концентрациях, чем те, с которыми сталкивается больной, и оно вызывает токсическую реакцию, т. е. артифициальный, а не аллергический дерматит. Кроме того, раздражение кожи, симулирующее положительный результат тестирования, может быть обусловлено лейкопластырем. С другой стороны, отрицательные результаты кожных проб не всегда исключают аллергическую природу дерматита, поскольку они могут быть связаны с неплотным прилеганием испытуемого вещества к коже, быстрым его испарением, а также с применением его в чистом виде, а не с теми примесями, с которыми оно находится в естественных условиях. В ряде случаев имеет также значение недостаток пота на месте аппликации, необходимого, как указывалось, для развития некоторых аллергических реакций.

Пленочный метод заключается в том, что испытуемое вещество наносят на кожу в индифферентном веществе — носителе (например, в метилцеллюлозе), которое образует на коже тонкую прозрачную пленку.

Под камерным методом подразумевается использование стаканчиков или пробирок, вмонтированных в какой-либо штатив (плексигласовая пластинка, губчатый материал и т. п.). Стаканчики заполняют разными испытуемыми веществами и все устройство прибинтовывают к передней поверхности предплечья.

Более простым и доступным, но менее чувствительным методом является капельный — нанесение капли спиртового раствора испытуемого вещества на свободную от высыпаний кожу. После испарения спирта соответствующий участок кожи обводят чернильным карандашом.

Скарификационные пробы осуществляются путем нанесения испытуемого вещества на кожу, лишенную рогового слоя, с помощью укола толстой иглой или вращения капиллярной трубки, или поскабливания скальпелем без повреждения сосудов. Наибольшей чувствительностью обладают скарификационно-пленочный и особенно скарификационно-компрессный методы.

Реакция кожи на воздействие аллергена развивается обычно в течение 1—2 сут. Однако некоторые химические вещества, в частности лекарственные, бывают настолько слабыми аллергенами, что дают положительную реакцию лишь на 4—5-й день после их аппликации. Поэтому окончательную оценку результатов кожных проб рекомендуется относить к концу недели после их постановки.

Следует обратить внимание на возможность развития некоторых побочных явлений при постановке кожных проб. Во-первых, они могут обострить течение аллергического дерматита. Во-вторых, при одновременном испытании нескольких химических веществ

резкоположительная реакция на одно из них может вызвать состояние повышенной чувствительности к другим и обусловить ложноположительные результаты. Наконец, в-третьих, повторное тестирование может сенсибилизировать кожу к соответствующему аллергену. Описаны случаи медикаментозных анафилактических реакций и анафилактического шока, возникшие после скарификационных тестов.

Лечение. Назначают противовоспалительные средства (см. ранее). Кроме того, рекомендуется внутривенное или внутримышечное введение препаратов кальция как неспецифических десенсибилизирующих средств.

СИМУЛЯЦИОННЫЕ ДЕРМАТИТЫ

Как правило, симуляционный дерматит (dermatitis artefacta) проявляется в язвенно-некротической форме. Для повреждения кожи с подкожной клетчаткой пользуются обычно концентрированными кислотами и щелочами или раскаленными металлическими предметами.

Иногда с целью симуляции применяют такие химические вещества, к которым кожа оказалась сенсибилизированной. В этих случаях клиническая картина будет соответствовать аллергическому дерматиту. Симуляционный характер дерматита устанавливается по следующим признакам: 1) несоответствие анамнеза болезни клинической картине и течению дерматита; 2) локализация его исключительно на местах, доступных для собственных рук; 3) необычное очертание очагов поражения; или строго геометрические (круглые, овальные, треугольные, квадратные, многоугольные), обусловленные формой прикладываемого раскаленного предмета, или совершенно неправильные, что объясняется растеканием применяемых жидкостей.

Прежде чем поставить диагноз симуляционного дерматита, необходимо убедиться в нормальном восприятии подозреваемым лицом высокой температуры и боли, так как снижение чувствительности кожи при различных поражениях нервной системы (сирингомиелия, лепра и др.) приводит к тому, что больной не замечает случайно полученного повреждения. Следует иметь в виду, что тайное искусственное повреждение кожи может быть связано с бесцельной симуляцией, обусловленной особыми психическими расстройствами (патомимия, или болезнь Мюнхгаузена).

ФОТОДЕРМАТОЗЫ

Фотодерматозы—заболевания кожи, обусловленные воздействием на нее солнечных, в частности ультрафиолетовых, лучей (от photos — свет). Одни фотодерматозы обусловлены интенсивным облучением и возникают у всех без исключения людей —это так называемые фототравматические реакции; другие развиваются при обычном воздействии солнечного света у тех лиц. кожа которых приобрела к нему повышенную чувствительность, — фотодинамические реакции.

К фототравматическим реакциям относится солнечный дерматит (dermatitis Solaris). Острый солнечный дерматит возникает чаще у людей с

нежной, слабо пигментированной кожей в результате длительного воздействия на нее ультрафиолетовых, фиолетовых, голубых лучей и проявляется после скрытого периода в 2-4 ч в эритематозной или эритематозно-буллезной форме. Он может развиваться зимой при сравнительно непродолжительном пребывании в заснеженных горах вследствие дополнительного воздействия солнечных лучей, отраженных от чистого снега, —так называемый глетчерный ожог (глетчер — ледник).

Лечение. Такое же, как при других острых дерматитах. При резких ощущениях болезненности и жжения показано смазывание кожи борным вазелином.

Хронический солнечный дерматит развивается в результате повторной и длительной инсоляции связанной с профессиональными условиями (у моряков, сельскохозяйственных работников). Он локализуется, как правило, на лице и задней поверхности шеи. Для него характерны выраженная пигментация, лихенификация, а в последующем — развитие телеангиэктазий, трещин, очагов гиперкератоза, бородавчатых разрастаний. В тяжелых случаях могут возникать эпителиомы.

Лечение. Назначают 2% салициловую мазь, кортикостероидные мази. Для профилактики солнечных дерматитов можно применять светозащитные средства (фотоблокаторы): метилурацил, парааминосалициловую кислоту, танин, хинин, салол в виде 5—10% паст, мазей или кремов. Светозащитные кремы выпускаются фармацевтической промышленностью под названием «Луч» и «Щит».

Фототравматические реакции могут быть вызваны, кроме того, искусственным ультрафиолетовым излучением, образующимся, например, в ртутно-кварцевой лампе или при электросварке. В этих условиях дерматит иногда проявляется в некротической форме.

Фотодинамические реакции развиваются в результате воздействия на кожу фотосенсибилизаторов —веществ, повышающих ее чувствительность к солнечным лучам. Клинические проявления фотодинамических реакций принято называть в отличие от солнечного дерматита фотодерматитами. Различают облигатные и факультативные фотосенсибилизаторы. Первые повышают светочувствительность кожи рано или поздно, но всегда, вторые — лишь в исключительных случаях. Реакции кожи на солнечный свет, обусловленные действием облигатных фотосенсибилизаторов, называют фототоксическими, а вызванные действием факультативных фотосенсибилизаторов — фотоаллергическими.

Фототоксические реакции развиваются от воздействия облигатных фотосенсибилизаторов, которые влияют на кожу или извне, при непосредственном контакте с нею (экзогенные), или вырабатываются в самом организме и поступают в кожу гематогенным путем (эндогенные).

К экзогенным облигатным фотосенсибилизаторам относятся твердые углеводороды каменного угля и нефти (смолы, асфальт, гудрон); фурокумарин, содержащийся в таких растениях, как клевер, гречиха, ясенец, борщевик, смоковница, пастернак, а также в эфирных маслах одеколонов,

духов, лосьонов (бергамотовое, лавандовое); пигменты хлорофилл и фикоциан, которыми особо богаты сине-зеленые водоросли и осока. Эндогенные облигатные фотосенсибилизаторы — это порфирины и некоторые продукты нарушенного обмена, появляющиеся при гиповитаминозе РР (пеллагра).

Порфирины вырабатываются в костном мозге, а также поступают в организм с пищей. Соединяясь с железом, они образуют гем — составную часть гемоглобина, содержащегося в эритроцитах. Ведущую роль в порфириновом обмене играет печень. Поэтому его нарушения — порфирии — могут быть эритропоэтическими, печеночными и смешанными. К печеночным порфириям относится поздняя кожная порфирия.

Фотодерматиты, обусловленные фототоксическими реакциями, проявляются на открытых частях тела, главным образом в виде стойкой эритемы или эритематозно-буллезных высыпаний, которые в некоторых случаях могут напоминать элементы многоформнои экссудативнои эритемы.

Своеобразную клиническую картину дают фотодерматиты, связанные с воздействием на кожу некоторых одеколонов, духов и перечисленных выше растений. Первые из них развиваются в результате обильного обмывания кожи лица, шеи (или других участков тела) одеколоном и последующей инсоляции. Эфирные масла, содержащиеся в одеколоне, повышают чувствительность кожи к солнечным лучам, что приводит к развитию эритематозного или буллезного дерматита. Благодаря образующимся подтекам одеколона очертания дерматита напоминают брелок.

Фотодерматиты, обусловленные фотосенсибилизацией кожи соком растений, называются фотофитодерматитами. Их своеобразным представителем является дерматит от луговых (береговых) трав. Клиническая картина развивается через 1—2 сут после купания в озере с заросшими сочной травой берегами. Для нее характерно образование на, коже туловища и конечностей эритем и пузырей колбасовидной и другой причудливой формы, отражающей очертания травы (листьев и стеблей).

Поздняя кожная порфирия (porphyria cutanea tarda) — заболевание, обусловленное пониженной сопротивляемостью кожи по отношению к ультрафиолетовым лучам и механической травме у взрослых людей с нарушенным порфириновым обменом в печени. Женщины страдают исключительно редко, а среди больных мужчин встречаются немало злоупотребляющих алкоголем. Порфирины (главным образом уропорфирин) откладываются в коже и вызывают сенсибилизацию ее к ультрафиолетовым лучам. Под влиянием инсоляции порфирины образуют токсические вещества, которые разрушают молодые субстанции соединительной ткани, ослабляя тем самым прочность связей между эпидермисом и дермой.

В результате действия солнечных лучей или незначительной травмы на лице и тыльной поверхности кистей (у женщин на голенях) появляются пузыри, которые вскрываются, оставляя после себя эрозии или поверхностные язвы, заживающие атрофическим рубцом. Под влиянием травмы возникают, кроме того, ссадины. Пораженная кожа постепенно

гиперпигментируется, мягкие ткани щек, лба и глазниц западают и больные выглядят старше своих лет. Иногда развиваются склеродермоподобные уплотнения кожи, очаги депигментации.

В норме с мочой за сутки выделяется до 0,04 мг уропорфирина и до 0,08 мг копропорфирина У больных поздней кожной порфирией содержание порфиринов и главное уропорфирина в моче увеличивается, что нередко придает ей розовый или красный цвет. У некоторых больных коричнево-красными становятся зубы.

Фотоаллергические реакции связаны с влиянием на кожу экзогенных и значительно реже эндогенных факультативных фотосенсибилизаторов. Экзогенные фотосенсибилизаторы действуют или непосредственно на кожу, или проникают в нее гематогенным путем. К первым относятся соли хрома, моющие средства, эозин, входящий в состав некоторых губных помад, сульфаниламидные и антигистаминные препараты, кортикостероиды при их длительном наружном применении, ко вторым — щавель, лебеда, тетраэтилсвинец, входящий в состав этилированного бензина, а также такие лекарственные средства, как сульфаниламиды, барбитураты, аминазин, тетрациклины, гризеофульвин, ПАСК, мышьяк, женские половые гормоны. Эндогенные фотосенсибилизаторы появляются в организме при белковом голодании.

По-видимому, факультативные фотосенсибилизаторы, проникающие внутрь организма или в нем образующиеся, повышают чувствительность кожи к солнечным лучам не самостоятельно, а благодаря тому, что они иногда способны нарушить порфириновый обмен. Этим можно объяснить их факультативность.

Клинически фотоаллергические реакции проявляются в основном микровезикулезными сыпями на фоне эритемы (так называемая солнечная экзема), волдырями (солнечная крапивница), уртикоподобными отечными папулами, в результате энергичного расчесывания которых развиваются очаги лихенификации, напоминающие нейродермит (солнечное, или летнее, пруриго).

Лечение. Прежде всего необходимо исключить действие на организм фотосенсибилизаторов. Для этого нередко, а при поздней кожной порфирии обязательно приходится прибегать к определению содержания порфиринов в моче и эритроцитах.

При эритропоэтических порфириях рекомендуется прием бета-каротина (3—4 стакана морковного сока в день), хингамина.

При поздней кожной порфирии проводятся в первую очередь мероприятия, направленные на восстановление функции печени и желудочно-кишечного тракта: молочная диета, внутривенное введение глюкозы с аскорбиновой кислотой, назначение метионина, карболена, витаминов В, в частности фолиевой кислоты, по показаниям — субаквальные ванны. Наиболее эффективным методом, нормализующим порфириновый обмен, являются кровопускания: по 300—500 мл раз в неделю (до 8 раз) с одновременным назначением препаратов железа. Кровопотери стимулируют

восстановительные процессы в кроветворной системе, что, в частности, усиливает образование гемоглобина с использованием для этого избыточных в организме порфиринов. Для нейтрализации порфиринов и ускорения их выведения из организма назначают сульфат меди, АТФ —натрий или кальций, унитиол; гидрокарбонат натрия (двууглекислая сода) принимают в течение 2—3 мес по 1 г 4—6 раз в день, а затем в течение 4 мес по 1 г в сутки.

Лечение больных фотодерматитами, не связанными с нарушением порфиринового обмена, более эффективно при одновременном приеме хингамина, метилурацила, витаминов B2, B12, PP, C, а также антигистаминных препаратов. Если фотодерматит возникает под влиянием первых слабых солнечных лучей, рекомендуется применить до наступления солнечных дней ультрафиолетовые облучения в эритемных дозах.

Наружное лечение и профилактика всех форм фотодерматитов не отличаются от таковых при солнечном дерматите.

ЛУЧЕВЫЕ ПОРАЖЕНИЯ КОЖИ

Поражения кожи, развивающиеся вследствие повреждающего действия различных видов ионизирующей радиации (альфа-, бета-, гамма-, нейтронное, рентгеновское излучения) клинически идентичны. Степень их выраженности зависит прежде всего от проникающей способности («жесткости») и дозы излучения. Одна и та же лучевая реакция кожи — эритема — достигается «мягким» излучением бета-частиц в дозе 400 рад, «жестким» рентгеновским излучением —в дозе 600 рад, еще более «жестким» гамма-излучением — в дозе 900 рад.

Кроме того, на степень выраженности лучевого поражения кожи оказывают влияние мощность дозы, распределение ее по времени, размер облученной площади, а также индивидуальная чувствительность как организма в целом, так и различных участков кожного покрова Кожа детей и женщин более чувствительна к ионизирующей радиации, чем кожа взрослых и мужчин. Лицо и грудь повреждаются в меньшей степени, чем шея, и особенно подмышечные и паховые складки.

Острые лучевые поражения кожи возникают обычно после однократного действия больших доз ионизирующей радиации и редко после многократного, часто повторяющегося облучения кожи «жесткими» и фильтрованными лучами (например, при лечении злокачественных опухолей).

В клинической картине острых лучевых поражений кожи различают раннюю лучевую реакцию кожи, лучевую алопецию и острый лучевой дерматит. Поскольку местное лучевое поражение не ограничивается кожей, а может распространяться на подлежащие анатомические структуры (что не соответствует понятию «дерматит»), его называют острой местной радиационной травмой.

Ранняя лучевая реакция наблюдается в течение нескольких часов в 1—2-е сутки после облучения и характеризуется развитием отечной эритемы, сопровождающейся ощущением легкого зуда и напряженности кожи (так

называемая первичная эритема).

Лучевая алопеция (облысение) развивается при воздействии ионизирующей радиации на кожу, снабженную длинными волосами. Выпадение волос начинается через 1—4 нед после облучения и продолжается в течение 2 дней —4 нед. Возобновляется рост волос через 6— 10 нед после облучения и заканчивается к 12—14-й неделе, в более тяжелых случаях — к 4—5-му месяцу.

Проявления лучевого дерматита могут отмечаться и в 1-й день, и через 2 мес после облучения. Чем интенсивнее облучение, тем раньше развивается дерматит и тем длительнее его течение. На облученных участках кожи появляются эритема синюшно-багрового цвета и отек, сопровождающийся на волосистых участках временным выпадением волос, — острый эритематозный лучевой дерматит (так называемая вторичная эритема).

Субъективно отмечаются ощущения жжения, зуда и боли. Воспалительный процесс разрешается, оставляя пигментацию. Волосы постепенно отрастают.

Острый буллезный лучевой дерматит характеризуется отеком и интенсивным покраснением кожи с цианотичным оттенком, на фоне которого образуются пузыри, наполненные серозным или серозно-кровянистым экссудатом. Нередко отмечается регионарный лимфаденит, иногда повышается температура тела. Пузыри вскрываются, на их месте остаются эрозии или поверхностное изъязвление, иногда они подсыхают с образованием корок. Субъективно отмечаются резкие боли и чувство жжения. Заживление происходит медленно (в течение нескольких месяцев) и заканчивается образованием стойких изменений в виде атрофии кожи (с облысением на волосистых частях), нарушения пигментации («пестрая кожа»), телеангиэктазий.

При остром некротическом лучевом дерматите начальные изменения часто аналогичны изменениям, наблюдаемым при буллезном дерматите, но после вскрытия пузырей или первично образуются резко болезненные изъязвления с тусклым, сальным дном, упорно не заживающие, могущие существовать месяцы и годы. Характерным симптомом являются чрезвычайно мучительные боли. При обширных поражениях общее состояние больного тяжелое: отмечаются слабость, высокая температура, озноб, бессонница. После заживления остаются те же изменения, что и при буллезном дерматите, но выраженные более резко. На образовавшихся рубцах под влиянием незначительных травм часто возникают поверхностные трофические язвы и болезненные точечные кровоизлияния, которые в свою очередь служат причиной развития поверхностных очагов некроза.

Хронические лучевые поражения кожи являются или следствием бывших острых дерматитов, или результатом многократного облучения кожи в сравнительно малых дозах.

Как правило, хронический лучевой дерматит развивается на кистях, чаще на пальцах, у людей, которые по роду своей работы подвергаются действию в основном «мягких» лучей и бета- частиц радиоактивных веществ.

Клинически он характеризуется истончением, сухостью и потерей эластичности пораженных участков кожи, образованием болезненных трещин, пестрой окраской кожи, обусловленной чередованием гиперпигментированных и депигментированных участков и телеангиэктазиями. Повышается чувствительность облученных участков к наружным раздражителям, возникают зуд и ощущение покалывания. В дальнейшем на этом фоне образуются бородавчатые разрастания, папилломы, гиперкератоз, которые нередко являются основой для развития рака (предрак). Нередко отмечается дистрофия ногтевых пластинок. Они теряют свой блеск, становятся ломкими, деформируются; иногда наблюдается лейконихия и подногтевой гиперкератоз.

Помимо дерматита, к хроническим лучевым поражениям кожи относятся так называемые поздние лучевые дерматозы, развивающиеся на месте бывших буллезных и язвенно-некротических острых дерматитов и длительно существующих хронических дерматитов. Среди них различают индуративный отек, позднюю язву и лучевой рак.

Причиной возникновения индуративного отека являются стойкие изменения лимфатических сосудов, в результате которых нарушается отток лимфы из пораженного участка кожи. Индуративный отек развивается медленно, в течение нескольких месяцев, как правило, не сопровождается болевыми ощущениями, по разрешении оставляет атрофию и телеангиэктазии.

Поздняя лучевая язва представляет собой по существу трофическую язву, развивающуюся вследствие понижения сопротивляемости кожи, поврежденной ионизирующей радиацией, к различным наружным раздражителям. В основе снижения сопротивляемости облученной кожи лежат изменения сосудов и нервов, сохраняющиеся, хотя и в менее выраженной форме, после клинического выздоровления.

Лучевой рак развивается вследствие малигнизации длительно существующих язв как при остром, так и при хроническом дерматите или возникает самостоятельно в области хронического лучевого дерматита.

Лечение. Ранняя лучевая реакция кожи и лучевая алопеция не требуют лечебных мероприятий. При эритематозном и буллезном дерматитах оказывается достаточным применение различных противовоспалительных средств: примочек, кольдкремов, кортикостероидных мазей. Из пузырей следует периодически отсасывать шприцем жидкость и накладывать давящую повязку. При нагноении экссудата необходимо удалить покрышку пузыря, наложить давящую повязку с антибактериальной примочкой или мазью и назначить антибиотики. Впоследствии рекомендуются мази и кремы, содержащие кортикостероиды и антибиотики, а также средства, стимулирующие регенеративные процессы.

При дерматитах, вызванных радиоактивными веществами, лечение следует начинать с тщательного удаления последних с поверхности кожи. Радиоактивные вещества проникают в роговой слой, поэтому все волосы, за исключением пушковых, рекомендуется сбрить, а ногти обрезать.

При хронических дерматитах лечение сводится к назначению смягчающих или слабых кератолитических, а также кортикостероидных мазей и кремов. Бородавки и папилломы удаляют, используя диатермокоагуляцию или криотерапию.

Пораженные острым некротическим дерматитом и больные с поздними лучевыми дерматозами подлежат лечению в хирургических стационарах.

У больных, страдающих лучевой болезнью (острой и хронической) и ее последствиями, помимо описанных первичных изменений кожи, наблюдаются ее вторичные изменения. Эти изменения не связаны с непосредственным повреждением ионизирующей радиацией, а зависят преимущественно от общих расстройств, обусловленных лучевой болезнью.

Вторичные изменения кожи могут быть морфологическими и функциональными. К ним относятся нарушения роста волос: поредение, диффузное выпадение, а также замедление или прекращение роста, что особенно заметно на усах и бороде; геморрагические сыпи и некоторые другие проявления сосудистых расстройств: ишемические пятна, крапивница; нарушения секреторной функции кожи: гипергидроз, себорея; пигментные пятна, напоминающие родинки, и другие гиперпигментации; кожный зуд, нарушения рогообразования, в частности фолликулярный кератоз; старческого типа дистрофии кожи: старческие атрофия, гемангиомы, бородавки и кератомы.

Одно из проявлений функциональных вторичных изменений кожи — повышение ее чувствительности к различным наружным раздражителям: химическим, механическим, термическим и актиническим (солнечные лучи, ионизирующая радиация). В большинстве случаев речь идет о факультативных раздражителях, т. е. таких, которые для здоровых людей являются индифферентными. Повышение чувствительности кожи к наружным раздражителям способствует развитию ряда осложнений лучевой болезни: кратковременных эритем и ограниченных отеков кожи, появляющихся в ответ на незначительное механическое воздействие; дерматитов (в том числе лекарственных), возникающих без предварительной сенсибилизации; экземы.

Другим следствием вторичных функциональных изменений кожи является повышение ее восприимчивости к инфекции, что способствует развитию таких осложнений лучевой болезни, как пиококковые, грибковые и вирусные дерматозы.

Течение дерматитов (в том числе радиационных), а также острых и хронических инфекционных поражений кожи в условиях лучевой болезни извращается и утяжеляется.

ТОКСИДЕРМИИ

Токсидермия (toxicodermia) — заболевание кожи, развивающееся в ответ на воздействие веществ, проникающих в нее гематогенным путем

Этиология и патогенез. В этиологии токсидермии главную роль играют экзогенные причины, реже —эндогенные. Экзогенными причинами

служат лекарственные препараты, пищевые продукты, производственные и бытовые химические вещества, попадающие в организм через пищеварительные или дыхательные пути. Лекарственные препараты, кроме того, могут вызвать токсидермию при их внутривенном, внутримышечном и подкожном введении, а также в результате всасывания через кожу при наружном их применении (серая ртутная мазь и др.). Эндогенные причины — это аутоинтоксикации необычными продуктами обмена, появляющимися в организме вследствие нарушения функции желудочно-кишечного тракта, печени, почек.

Основной механизм развития токсидермии аллергический. Реже отмечается токсическая реакция, обусловленная, например, приемом недоброкачественной пищи, мышьяка, ртути. Иногда в патогенезе токсидермии играет роль идиосинкразия (к хинину, ртути и др.), за которой может скрываться парааллергия.

Аллергическая токсидермия обусловлена образованием в сыворотке крови антител. Возможность сенсибилизации, т. е. приобретения повышенной чувствительности к тому или иному химическому веществу (аллергену), определяется, во-первых, количеством аллергена, поступающего в организм, частотой его контактов с кожей и его антигенной активностью. Последняя наиболее выражена у таких химических веществ, в структуре которых имеется бензольное кольцо с хлором или аминной группой (бензамин). Во-вторых, сенсибилизация зависит от иммунной реактивности организма. Способствуют сенсибилизации перенесенные и существующие аллергические болезни, а также наследственная предрасположенность к аллергическим реакциям.

Наибольшее практическое значение имеют лекарственные токсидермии. Их количество за прошедшей 10-летний период более чем удвоилось, а среди всех госпитализированных больных у 10% была обнаружена в той или иной форме лекарственная аллергия.

Лекарственная токсидермия представляет собой один из вариантов или симптомов лекарственной болезни. Причиной развития токсидермии могут быть самые разнообразные препараты: сульфаниламиды (их основа— бензамин), антибиотики, барбитураты, амидопирин и многие другие. Следует особенно подчеркнуть возможность сенсибилизации к витаминам В1, В6, В12, РР, фолиевой кислоте и даже к антигистаминным препаратам и кортикостероидам. Известно развитие общей токсической реакции в результате втирания в обширные участки кожного покрова 3 % димедролового крема.

Клиническая картина. Токсидермии возникают, как правило, остро и характеризуются более или менее распространенными, обычно диссеминированными, симметричными и мономорфными сыпями, состоящими из пятнистых, папулезных, узловатых, вензикулезных, буллезных, пустулезных и папулопустулезных зудящих элементов Иногда в процесс вовлекаются видимые слизистые оболочки. В отдельных случаях он ограничивается поражением только слизистых оболочек (ртутный стоматит).

Пятнистые токсидермии проявляются главным образом гиперемическими пятнами, реже — геморрагическими (пурпура) и пигментными (токсическая меланодермия от мышьяка, метациклина, углеводородов нефти или каменного угля). Гиперемические пятна располагаются изолированно друг от друга (розеолезная токсидермия) или сливаются в обширные эритемы вплоть до универсальной (эритродермия), могут быть кольцевидными, при разрешении шелушатся. В случае поражения ладоней и подошв наблюдается полное отторжение рогового слоя. Нередко шелушение развивается только в центре розеолезных пятен и симулирует клиническую картину розового лишая. Отсутствие типичных для розового лишая медальонов и «материнского пятна», обильная сыпь на конечностях, вовлечение в процесс кожи лица, выраженный зуд, связь с приемом лекарства либо необычного или несвежего пищевого продукта, рецидивы — все это симптомы токсидермии. Крупнопластинчатое шелушение напоминает иногда скарлатину, поэтому такую форму токсидермии называют скарлатиноподобной.

Токсическая меланодермия описана под названием меланоза военного времени. Заболевание вызывается токсическим действием углеводородов нефти и каменного угля, проникающих в организм через легкие. Поражение кожи начинается с появления слабо выраженной эритемы, преимущественно на коже лица (на лбу, висках и скулах), а также на шее и разгибательных поверхностях верхних конечностей, реже — на туловище и голенях. Эритема сопровождается легким отрубевидным шелушением. В дальнейшем на фоне эритемы возникают своеобразная сетчатая пигментация и фолликулярный кератоз, особенно выраженный на верхних конечностях. В отдельных случаях на этом фоне могут развиться телеангиэктазии и атрофия. Кожное поражение может сопровождаться рядом общих расстройств: брадикардией, головной болью, потерей аппетита, похуданием, общей слабостью. По-видимому, для возникновения токсической меланодермии, помимо интоксикации углеводородами, необходимы еще какие-то общие изменения организма. Весьма вероятным является предположение, что меланодермия развивается на фоне гиповитаминозного состояния, в частности при дефиците витамина С. Это подтверждается тем, что токсические меланодермии, крайне редкие в мирное время, становятся частыми, как это показал опыт Великой Отечественной войны, в военное и послевоенное время.

Папулезным токсидермиям свойственно диссеминированное высыпание островоспалительных полушаровидных папул. Иногда в результате длительного приема хингамина, хинина, фенотиазинов, мышьяка, ПАСК, стрептомицина, тетрациклина, препаратов йода, ртути появляется сыпь из плоских, полигональных папул, напоминающих красный плоский лишай, в том числе кольцевидный. Преимущественное поражение разгибательной поверхности конечностей, а также указание на прием перечисленных лекарственных средств позволяют поставить правильный диагноз.

Узловатые токсидермии характеризуются образованием болезненных островоспалительных узлов, слегка возвышающихся над уровнем кожи и имеющих расплывчатые очертания. Узловатая токсидермия может быть представлена особой нозологической формой — острой узловатой эритемой.

При везикулезных токсидермиях сыпь состоит из диссеминированных, сравнительно крупных везикул или микровезикул, окаймленных узким венчиком гиперемии. Иногда везикулезная токсидермия ограничивается поражением ладоней и подошв и проявляется в этих случаях дисгидротическими пузырьками (см. «Экзема»).

Пустулезные токсидермии обычно связаны с действием галогеновых препаратов: брома, йода, хлора, фтора. В их развитии, возможно, играют роль гнездящиеся в сально-волосяном аппарате стафилококки, активизирующиеся под влиянием галогенов. Последние выделяются из организма с кожным салом, поэтому проявления токсидермии наиболее выражены на участках кожи, богатых сальными железами (лицо, грудная и лопаточная области). Сыпь состоит из пустул или из угрей — островоспалительных полушаровидных папул, в центре которых располагается пустула (бромистые угри, йодистые угри). Причиной развития угревой токсидермии могут быть витамины В6 и В12, изониазид, фенобарбитураты (люминал), стероиды, литий.

Разнообразна клиническая картина буллезных токсидермии. В одних случаях это распространенное диссеминированное высыпание пузырей, окруженных гиперемической каймой (такая токсидермия может быть связана с приемом препаратов йода), в других — локализованная на ограниченном участке сыпь (так называемая фиксированная токсидермия).

Фиксированная токсидермия развивается в результате приема сульфаниламидов, барбитуратов, салицилатов, антибиотиков, хлоралгидрата, мышьяка, антигистаминных и других препаратов. Проявляется одним или несколькими округлыми ярко-красными, крупными (2—5 см в диаметре) пятнами, которые вскоре приобретают, особенно в центральной части, синюшный оттенок, а по исчезновении воспалительных явлений оставляют стойкую пигментацию своеобразного аспидно-коричневого цвета. На фоне пятен нередко образуются пузыри. При каждом повторном приеме соответствующего лекарства процесс рецидивируют на тех же местах, все более усиливая пигментацию, и постепенно распространяется на другие участки кожного покрова. Излюбленная локализация фиксированной токсидермии — половые органы и слизистая оболочка полости рта.

Токсидермия, в том числе буллезная, может быть похожа на многоформную экссудативную эритему. В пользу последней свидетельствуют: преимущественное поражение тыльной поверхности кистей и стоп, невыраженный зуд, сезонность рецидивов (весна и осень), общие простудные явления, отсутствие указаний на предшествующий прием лекарственных препаратов. Тяжелейшая разновидность многоформной экссудативной эритемы —синдром Стивенса —Джонсона — также может быть проявлением токсидермии.

Помимо перечисленных, встречаются и другие, более редкие клинические формы токсидермии. Такие лекарственные вещества, как антибиотики, сульфаниламиды, амидопирин, барбитураты, антикоагулянты, могут вызвать аллергический васкулит; мышьяк при длительном применении — гиперкератоз ладоней и подошв; галогены — бромодерму или йододерму в виде мягких бляшек синюшно-красного цвета, покрытых гнойными корками, после удаления которых обнажается сочная, папилломатозная поверхность инфильтрата.

Под названием «синий человек» описана своеобразная токсидермия, обусловленная приемом внутрь морилки спиртовой для дерева. Она проявляется насыщенно синим цветом с фиолетовым (местами сиреневатым) оттенком всего кожного покрова и видимых слизистых оболочек. Противоядия не существует, через несколько месяцев (6—7) происходит самопроизвольное обесцвечивание.

Течение токсидермий, вызванных экзогенными причинами, обычно острое. По мере выведения аллергена или токсического вещества из организма происходит разрешение кожной сыпи. Токсидермий эндогенного происхождения чаще протекают хронически.

В тяжелых случаях в процесс могут вовлекаться внутренние органы. По серьезности прогноза и трудности прижизненной диагностики на первом месте среди поражений внутренних органов стоит аллергический миокардит. Следует иметь в виду, что иногда лекарственная аллергическая реакция проявляется в виде так называемого медикаментозного люпоидного синдрома, подобного системной красной волчанке, но быстро разрешающегося по прекращении действия лекарственного препарата.

Диагноз. Распознать токсидермию не представляет больших трудностей, однако установить причину нелегко, а в ряде случаев не удается вовсе. Фиксированную буллезную токсидермию на половых органах (в эрозивной стадии) следует дифференцировать от первичной сифиломы (твердый шанкр), розеолезную, папулезную и пустулезную токсидермий — от соответствующих сифилидов вторичного периода сифилиса.

Для подтверждения этиологической роли подозреваемого химического вещества применяют различные диагностические пробы, в том числе кожные (см. «Дерматиты»). Наиболее убедительные результаты дают провокационные пробы, проводимые по тому же пути, по которому действовал этиологический фактор. Так, если токсидермия возникла в результате приема лекарства внутрь, то и пробу надо проводить перорально, назначая однократно минимальную терапевтическую дозу подозреваемого препарата. В случае развития рецидива токсидермий проба оценивается как положительная. Кожные тесты при этом часто оказываются отрицательными. При фиксированной лекарственной токсидермий они всегда отрицательные, если не проводятся на месте разрешившихся очагов. Провокационные пробы следует использовать осторожно: назначать их только после разрешения сыпи, избегать их применения лицам, перенесшим токсидермию в тяжелой форме.

Помимо провокационных проб in vivo, для выявления аллергена используют диагностические пробы in vitro («в пробирке», лабораторным путем): реакции агломерации лейкоцитов и лейкоцитолиза, тесты дегрануляции базофилов и бласттрансформации лимфоцитов, тромбоцитарные реакции, гемолитические тесты и др. Перечисленные процессы происходят в том случае, если клетки крови, взятой у сенсибилизированного больного, вошли в контакт именно с тем химическим веществом, которое вызвало сенсибилизацию. Следует иметь в виду, что лейкоцитарные, тромбоцитарные и гемолитические тесты дают при токсидермиях часто ложноположительные и ложноотрицательные результаты.

Лечение. Прежде всего прерывают действие этиологического фактора: отменяют назначенные лекарства, освобождают от работы, связанной с производственными вредностями, исключают контакты с бытовыми химическими продуктами, назначают щадящую диету, мочегонные (диуретин) и слабительные (сульфат натрия) средства, проводят восстановление функции желудочно-кишечного тракта, печени, почек при токсидермиях эндогенного происхождения. Назначают парентерально растворы хлорида или глюконата кальция и тиосульфата натрия, чередуя их через день, а также антигистаминные препараты и витамины С и Р. В случае развития общих явлений с повышением температуры тела необходимо применение глюкокортикостероидных гормонов. Наружное лечение обычно ограничивается назначением противозудных болтушек (3% карболовая), кольдкремов (3% димедроловый, 10% анестезиновый) или кортикостероидных мазей, аэрозолей. На сплошные мокнущие очаги накладывают антибактериальные примочки или влажновысыхающие повязки.

ОСТРЫЙ ЭПИДЕРМАЛЬНЫЙ НЕКРОЛИЗ

Заболевание описано Лейеллом в 1956 г. под названием «токсический эпидермальный некролиз». По современным представлениям, оно является полиэтиологичным и развивается как неспецифическая реакция организма на воздействие лекарственных, токсических и инфекционных агентов. Наименьшая роль отводится токсическим факторам, поэтому другое название — острый эпидермальный некролиз (necrolysis epidermalis acuta) — представляется более целесообразным.

Этиология и патогенез. Причинами развития острого эпидермального некролиза являются лекарственные средства. Прежде всего это сульфаниламидные препараты, затем антибиотики, в частности пенициллин, стрептомицин, эритромицин, тетрациклин, олеандомицин; барбитураты: люминал, мединал, бензонал; анальгетики: амидопирин, бутадиен, реопирин, анальгин, антипирин и многие другие лекарственные средства. Важное значение в развитии заболевания имеет сочетанное применение различных лекарств, прием так называемых медикаментозных коктейлей.

Известны и другие причины возникновения синдрома Лейелла:

интоксикация производственными химическими веществами и испорченными пищевыми продуктами (сосиски, рыба).

В патогенезе острого эпидермального некролиза ведущую роль играет аллергическая реакция, по своей тяжести уступающая лишь анафилактическому шоку. В этой связи следует обратить внимание на два момента. Во первых, гиперчувствительность различного вида отмечалась у больных и ранее. Во-вторых, прием лекарственных средств, после которого развивается синдром Лайелла, обусловлен предшествующими, главным образом острыми, инфекционными заболеваниями (ОРЗ, грипп, пневмония, ангина и др.). На основании этих фактов можно полагать, что острый эпидермальный некролиз представляет собой наиболее тяжелую своеобразную токсидермию, как бы завершающую процесс длительной поливалентной сенсибилизации, т. е. сенсибилизации ко многим аллергенам.
Клиническая картина. Острый эпидермальный некролиз возникает через несколько часов или дней после первого приема лекарств. Процесс начинается внезапно с подъема температуры тела до 38—41°С, резкого ухудшения самочувствия и появления сыпи, состоящей чаще из гиперемических пятен или элементов, типичных для многоформной экссудативной эритемы, реже из петехиальных, уртикарных или эритематозно-буллезных элементов. В этом периоде заболевания кожные изменения соответствуют клинической картине токсидермий. Нередко острый эпидермальный некролиз начинается с эритематозных и буллезных высыпаний на слизистых оболочках полости рта, носа, в области глаз и гениталий, к которым присоединяется распространенная сыпь, характерная для многоформной экссудативной эритемы. В таких случаях заболевание напоминает синдром Стивенса — Джонсона.

Через несколько дней развивается болезненная диффузная эритема, быстро распространяющаяся почти на весь кожный покров. Вскоре на ее фоне происходит отслоение эпидермиса: при прикосновении он скользит и сморщивается под пальцами (симптомом смоченного белья), легко оттягивается, а впоследствии отторгается с образованием обширных, очень болезненных кровоточащих при дотрагивании эрозий. Скопление жидкости в пространствах расщепленного эпидермиса может привести к появлению дряблых пузырей, увеличивающихся по площади при минимальном на них давлении. Пораженная кожа приобретает вид ошпаренной кипятком. Если слегка потереть пальцем кожу на соседних участках, оставшуюся по внешнему виду здоровой, то произойдет отслойка эпидермиса с обнажением влажной поверхности (положительный симптом Никольского). Наряду с указанными изменениями кожи нередко наблюдается сыпь, подобная таковой при многоформной экссудативной эритеме.

Общее состояние больных крайне тяжелое: высокая температура, головная боль, прострация, сонливость, симптомы обезвоживания — мучительная жажда, понижение секреции всех пищеварительных желез, сгущение крови, приводящее к тяжелым расстройствам кровообращения и нарушению функции почек и т. д. Исход острого эпидермального некролиза

летальный.

Диагноз. Затруднительной бывает ранняя диагностика синдрома Лайелла до развития некролитических изменений в эпидермисе. Решающим диагностическим признаком, позволяющим установить диагноз острого эпидермального некролиза на стадии «токсидермии» или «синдрома Стивенса —Джонсона», является резкая болезненность как пораженной (эритема, пузыри, эрозии), так и здоровой на вид кожи. Важное значение придают отсутствию эозинофилов в периферической крови. Кроме того, в ранней диагностике играют роль повышение температуры тела (до 38—40°С), плохое самочувствие, увеличение количества палочкоядерных нейтрофилов (до 16—55%), токсическая зернистость нейтрофилов.

Лечение. Проводят лечение в реанимационном отделении. Оно предусматривает: 1) поддержание водного, электролитного и белкового баланса; 2) тщательный уход за больным, при этом особое внимание обращают на профилактику инфицирования; 3) назначение глюкокортикостероидов; 4) назначение антибиотиков; 5) применение симптоматических средств.

Больному вводится внутривенно капельным методом до 2 л жидкости в сутки: реополиглюкин или гемодез, плазму и (или) альбумин, изотонический раствор хлорида натрия, 1% раствор хлорида кальция (100—200 мл), контрикал. При гипокалиемии дополнительно вводят панангин или хлорид калия, при гиперкалиемии — фуросемид (лазикс) до 0,6 г (!) или дихлотиазид внутрь. Кроме того, назначают анаболические стероидные препараты.

Исключительно важное значение имеет уход за больным. От этого во многом зависит исход заболевания. Такой больной должен находиться в теплой палате с бактерицидными лампами, лучше под согревающим каркасом. Необходимо 2—3 раза в сутки менять нательное и постельное белье на стерильное, вместо повязок применять марлевые «рубашки», перед перевязками назначать анальгетики и даже общий наркоз, обрабатывать слизистые оболочки полости рта, глаз, гениталий. Больной должен получать концентрированную жидкую пищу. Для выведения лекарственных веществ, вызвавших развитие острого эпидермального некролиза, следует промыть желудок.

Глюкокортикостероиды вводят парентерально. Оптимальная начальная доза 120—150 мг преднизолона. При выборе антибиотика следует отдавать предпочтение современному, с широким антимикробным спектром, не оказывающему пролонгированного и нефротоксического действия. Нельзя назначать пенициллины и тетрациклины. Необходимо тщательно выявлять чувствительность к назначаемому антибиотику, используя данные анамнеза и результаты аллергических проб in vitro.

Помимо перечисленных лекарственных средств больной должен получать внутривенно 10—20% раствор глюкозы, аскорбиновую кислоту в больших дозах, сердечные препараты, дипразин, внутрь — пантотенат кальция, подкожно — гепарин (100—250 ЕД на 1 кг массы тела больного ежедневно).

Наружное лечение: состоит в орошении кортикостероидными аэрозолями, смазывании эрозий водными растворами анилиновых красителей, применении на ограниченных мокнущих участках антибактериальных примочек, а впоследствии кольдкремов, масляных суспензий (10% дерматоловая, ксероформная), солкосериловой мази. При поражении слизистой оболочки полости рта назначают вяжущие, дезинфицирующие и обезболивающие средства: настой ромашки, растворы борной кислоты, буры, фурацилина, перманганата калия —для полосканий, водные растворы анилиновых красителей, новокаина, глицериновый раствор буры, яичный белок —для смазываний. В случае поражения глаз применяют промывания борным раствором, цинковые капли, гидрокортизоновую мазь.
Прогноз при остром эпидермальном некролизе сомнительный. В его оценке чрезвычайно важное значение имеют сроки начала лечения.

Профилактика. Назначение лекарственных средств с учетом их переносимости в прошлом, отказ от лекарственных коктейлей, а также немедленная госпитализация больных с токсидермиями, сопровождающимися общими явлениями с повышением температуры тела, и лечение их глюкокортикостероидами в больших дозах.

ЭКЗЕМА

Экзема (eczema) —хроническое эритематозно-везикулезное заболевание кожи, обусловленное серозным воспалением, преимущественно сосочкового слоя дермы, и очаговым спонгиозом шиповатого слоя эпидермиса с образованием мелких полостей. Для клинической картины экземы характерно высыпание на эритематозном, слегка отечном фоне мельчайших пузырьков —микровезикул. Последние напоминают воздушные пузырьки, образующиеся при закипании воды, что объясняет название болезни (от греч. ekzeo — вскипать). Быстро вскрываясь, пузырьки превращаются в точечные эрозии, выделяющие каплями, наподобие росы, серозный экссудат. По мере стихания процесса количество пузырьков уменьшается и на поверхности пораженного участка выявляется мелкое, отрубевидное шелушение. Часть пузырьков, не вскрываясь, подсыхает с образованием корочек. По характеру воспалительного процесса такую стадию экземы принято называть острой (рис. 29). В силу того что экзема развивается волнообразно, все означенные элементы: пузырьки, эрозии с капельным мокнутием («экзематозные колодцы»), корочки и чешуйки — обычно наблюдаются на пораженном участке кожи одновременно, создавая один из наиболее характерных признаков экземы —эволюционный полиморфизм. Нередко при наличии выраженного полиморфизма наблюдается превалирование одного из морфологических элементов над другими, что дает основание выделить отдельные стадии экземы— мокнущую, сквамозную, корочковую.

Переход экземы в хроническую стадию совершается постепенно и выражается в нарастающей инфильтрации, уплотнении пораженного участка кожи и усилении кожного рисунка —лихенификации. Активная гиперемия

сменяется пассивной, и окраска кожи принимает все более выраженный застойный оттенок. На поверхности пораженного участка преобладает шелушение, но наряду с этим наблюдаются, правда в значительно меньшем количестве, чем при острой и подострой стадиях, высыпания пузырьков, образование мелких (точечных) эрозий и корочек (рис. 30). Для экземы характерно, что в хронической стадии могут наступать периоды обострения процесса. Это выражается в активной гиперемии, высыпании микровезикул и обильном капельном мокнутии в результате их вскрытия.

Экзема всегда сопровождается ощущением зуда, особенно усиливающимся при обострении процесса.

Очаги экземы имеют различную величину; контуры их то без четких границ, то резко очерчены. Сравнительно редко экзематозное поражение ограничивается одним очагом. Возникнув на одном участке кожного покрова, экзематозный процесс обычно быстро распространяется. В отдельных случаях экзема может распространяться почти на весь кожный покров. Начинается ее развитие большей частью с тыла кистей и лица.

Течение экземы, как было указано, отличается длительностью и склонностью остро начавшегося поражения к переходу в хроническое состояние, могущее продолжаться годами. Особенно характерны для течения экзематозного поражения частые обострения с образованием новых очагов, нередко наблюдаемые даже в процессе лечения больного. Такое своеобразное «капризное» течение экземы имеет большое значение для постановки диагноза этого заболевания и дифференциальной диагностики с другими морфологически близкими поражениями кожи: так называемой солнечной экземой (см. «Фотодерматозы»), микровезикулезными аллергическими дерматитами. Для последних характерны мономорфность высыпаний (если больной не контактирует с данным химическим веществом ежедневно), отсутствие наклонности к периферическому росту и диссеминации очагов поражения, самопроизвольное разрешение после удаления раздражителя. Хроническую лихенифицированную экзему следует дифференцировать от нейродермита.

Клиническая картина заболевания одинакова при различных локализациях процесса. Исключение составляют лишь ладони и подошвы. Здесь в связи со значительной толщиной эпидермиса и особенно рогового слоя экзема выявляется в несколько иной форме, выделяемой под названием дисгидротической экземы.

Для дисгидротической экземы характерно образование на коже ладоней и подошв плотных на ощупь, величиной в мелкую горошину пузырьков, напоминающих разваренные зерна саго. Воспалительная окраска кожи из-за толщины эпидермиса выражена здесь очень слабо. Пузырьки или вскрываются, превращаясь в эрозии, или подсыхают в плоские, желтоватого цвета корочки, иногда сливаются в крупные многокамерные пузыри. Дальнейшее высыпание пузырьков может привести к образованию резко ограниченных очагов поражения с отчетливо выраженной воспалительной окраской, на фоне которой возникают новые пузырьки, обычно уже меньшей

величины, небольшие эрозии, корочки и шелушение. Очаг дисгидротической экземы четко отграничивается от здоровой кожи и нередко бывает окружен воротничком отслаивающегося рогового слоя, за пределами которого в периоды обострения процесса можно наблюдать появление новых пузырьков, напоминающих зерна саго. Постепенно увеличиваясь в размерах, очаг поражения может перейти на тыл кисти или стопы. В таких случаях наблюдается типичная для обычной экземы клиническая картина с высыпанием микровезикул. В ряде случаев наступают трофические изменения ногтей в виде их поперечной исчерченности.

Хроническая форма экземы ладоней и подошв может проявляться главным образом гиперкератозом — это роговая, или тилотическая (мозолевидная), экзема.

От дисгидротической эпидермофитии дисгидротическую экзему отличают по результатам лабораторного исследования покрышек пузырьков на наличие грибов. Иногда дисгидротические высыпания (дисгидроз) могут быть проявлением аллергического дерматита (от йода, резорцина, скипидара), токсидермии, пиоаллергида, эпидермофитида (на кистях). Роговую экзему следует дифференцировать от руброфитии и псориаза.

Экзема, чаще в результате расчесывания кожи, может осложниться пиогенной инфекцией. Тогда на поверхности экзематозного очага образуются рыхлые, бугристые медово-желтые или зеленоватого цвета корки, лишь по отхождении которых обнаруживается типичная клиническая картина экземы. Такая, так называемая импетигинизированная, экзема особенно часто наблюдается у детей.

Микробная экзема. Нередко экзема развивается в результате вторичной экзематизации хронического стрептококкового или грибкового поражения кожи: хронической диффузной стрептодермии, стрептококкового интертриго, хронического импетиго волосистой части головы, дисгидротической эпидермофитии стоп, поверхностных кандидозов. В этих случаях говорят о микробной экземе. Клинически она проявляется образованием микровезикул в области инфекционного очага, поэтому имеет черты как основного микробного процесса, так и экземы. Наиболее часто экзематизируется хроническая диффузная стрептодермия. Очаг поражения характеризуется четкими крупнофестончатыми очертаниями, покрыт пластинчатыми корками, по периферии нередко отмечается воротничок отслаивающегося рогового слоя. После удаления корок обнаруживается мокнущая поверхность розового цвета с синюшным оттенком. На этом фоне отчетливо выявляются экзематозные колодцы, отделяющие каплями серозный экссудат. Высыпания микровезикул вокруг первичного очага постепенно приводят к стиранию его границ. Развившийся экзематозный процесс со временем распространяется на симметричные участки кожи и далее протекает, как при обычной экземе.

Разновидностью микробной экземы является так называемая нуммулярная (монетовидная), или бляшечная, экзема. Она характеризуется образованием резко ограниченных очагов поражения округлых очертаний

диаметром 1,5—3,0 см и более, слегка возвышающихся над уровнем нормальной кожи. На их поверхности, окрашенной в синюшно-красный цвет, отмечается обильное капельное мокнутие. Чаще всего нуммулярная экзема локализуется на тыле кистей, но в отдельных случаях процесс может иметь и диссеминированный характер. Эта разновидность экземы трудно поддается лечению и склонна к рецидивам.

Своеобразную абортивную форму нуммулярной экземы представляет собой экзематид. Для него характерно высыпание различной величины розовых пятен неправильных, круглых или овальных очертаний, поверхность которых сплошь, до самой границы здоровой кожи, покрыта либо отрубевидными, либо мелкопластинчатыми чешуйками. Иногда по их периферии отмечается узкая каемка отслаивающегося рогового слоя. В ряде случаев среди чещуек выявляются отдельные точечные серозные корочки. При поскабливании поверхности пятен скальпелем или ногтем обнаруживаются отдельные точечные эрозии, отделяющие капельки серозного экссудата, аналогичные тем, что наблюдаются при экземе. Значительно реже пятна экзематида покрыты пластинчатыми корочко-чешуйками, после удаления которых обнаруживается слегка влажная эрозированная поверхность. Количество пятен различно, обычно их много. Локализуясь преимущественно на коже туловища и конечностей, реже на коже шеи, лица и волосистой части головы, они нередко сливаются между собой и покрывают в таких случаях значительные поверхности кожного покрова (диффузная форма). Высыпание экзематида обычно сопровождается зудом. Заболевание начинается, как правило, остро, но в дальнейшем принимает затяжное течение и может длиться много недель и даже месяцев. Нередко отмечается склонность к рецидивам. В отдельных случаях наблюдается постепенная трансформация очага экзематида в типичную нуммулярную экзему с образованием микровезикул, микроэрозий и капельного мокнутия.

При посеве чешуек, взятых из очагов экзематида, в них обнаруживают, как правило, стрептококки.

Экзематид следует дифференцировать от розового лишая, псориаза, себорейной экземы. Пятна розового лишая имеют круглые или овальные очертания и шелушатся только в центре. Первичным элементом кожной сыпи при псориазе является папула, при поскабливании ее выявляется патогномоничная триада: симптомы стеаринового пятна, терминальной пленки и кровяной росы.

Профессиональная экзема. Помимо того, что экзематозный процесс возникает первично, самостоятельно (так называемая истинная экзема) или на фоне инфекционных очагов (микробная экзема), он может развиться из аллергического дерматита. Поскольку в большинстве случаев экзематизируется профессиональный аллергический дерматит, эту форму экземы принято называть профессиональной (см. «Профессиональные заболевания кожи»).

Себорейная экзема (себорейный дерматит, себореид). Развивается у

больных себореей на так называемых себорейных местах; в области грудины, между лопатками, в носощечных складках, на волосистой части головы. Очаги поражения представляют собой бляшки, образованные в результате слияния милиарных папул желтовато-розового цвета, покрытых жирными чешуйками. Края бляшек четкие, круто обрывающиеся. За счет периферического роста, слияния друг с другом и разрешения в центре бляшки могут приобретать кольцевидные, гирляндообразные очертания.
Себорейную экзему следует дифференцировать от экзематида и псориаза. От экзематида она отличается отсутствием при поскабливании точечных эрозий, своеобразной локализацией и характером чешуек. Для псориаза характерны более обильное шелушение, более выраженная воспалительная инфильтрация и триада симптомов.

Патогистологически: при остром течении экземы в эпидермисе обнаруживаются пара-кератоз, очаговый спонгиоз и мелкие, нередко многокамерные, полости в надсосочковой части шиповатого слоя, непосредственно под роговым слоем Полости содержат небольшое количество лимфоцитов, реже — нейтрофилов (микробная экзема). В дерме — периваскулярные, преимущественно лимфоцитарные, инфильтраты и отек сосочкового слоя. При хроническом течении экземы в эпидермисе выявляются паракератоз, межсосочковый акантоз, сочетающийся с очаговым спонгиозом и мелкими полостями, в дерме — выраженная инфильтрация сосочков и подсосочковои части, преимущественно лимфоцитами и гистиоцитами.

Этиология и патогенез. Экзема представляет собой типичную кожную реакцию, т. е. заболевание, которое не имеет единой этиологии
и может быть обусловлено как экзогенными, так и эндогенными факторами. В его основе лежит особое предрасположение, сущность и причины которого объясняются в настоящее время с позиций двух основных теорий патогенеза — нейрогенной и аллергической.

Большинство дерматологов с момента оформления самого клинического понятия экземы в той или иной форме ставило вопрос о нейрогенном патогенезе этого заболевания. Нейрогенной теории придерживался и основоположник отечественной дерматологии А. Г. Полотебнов. Однако все высказывания о нейрогенном патогенезе экземы в то время были основаны исключительно на клинических наблюдениях, в частности на симметричной локализации поражения, зуде, а также на указаниях больных о связи начала заболевания и его обострений с тяжелыми переживаниями. В дальнейшем при помощи разнообразных физиологических методик были обнаружены различные функциональные изменения как пораженной, так и здоровой на вид кожи у больных экземой, свидетельствующие о нарушениях в рецепторном аппарате и нервно-сосудистой регуляции. Они предшествуют возникновению экземы, сопутствуют ей и по мере затихания процесса ослабевают. Однако полное восстановление функций, даже после излечения экземы, достигается не всегда, что является предвестником наступления рецидива. Возможность возникновения функциональных изменений кожи под влиянием тяжелых психических травм доказана на собаках с экспериментально вызванными неврозами. В других случаях их причиной могут быть разнообразные патологические состояния внутренних органов, в частности органов брюшной полости, служащие источником патологических висцерокутанных

рефлексов (экспериментально доказано И. П. Павловым), а также расстройства функции желез внутренней секреции, нарушающих функциональное состояние центральной и вегетативной нервной системы.
Наиболее убедительным фактором, свидетельствующим о роли нервной системы в патогенезе экземы, является возможность ее возникновения вследствие повреждения периферических нервов. Примером является так называемая посттравматическая экзема, возникающая после заживления раны. В этих случаях создается постоянное раздражение отдельных ветвей кожных нервов (образование невром, зажатие нерва в рубце), ведущих к развитию функциональных изменений кожи дистальнее места расположения рубца Снятие этих раздражителей путем нейрохирургического вмешательства способствует нормализации функционального состояния кожи и излечению экземы. Косвенным доказательством нейрогенного патогенеза экземы является благоприятный эффект, нередко отмечаемый при использовании гипнотерапии, электросна, седативных средств.
Аллергическая теория патогенеза экземы была выдвинута в 1923 г. Она основывалась на фактах повышения чувствительности кожи к химическим раздражителям. В отличие от аллергических дерматитов при экземе сенсибилизация кожи не имеет специфического характера и выявляется, как правило, поливалентно на различные химические вещества, с которыми ранее кожа больных не соприкасалась. Однако дальнейшая разработка аллергической теории касалась главным образом так называемых контактных экзем, т. е. аллергических (экземоподобных) дерматитов (см. «Дерматиты»). Путем современных иммуно-логических исследований удалось установить, что предрасположенность к заболеванию экземой связана с относительной недостаточностью иммунной системы и сенсибилизацией организма к различным аллергенам. Относительная иммунодепрессия проявляется угнетением функциональной активности Т-лимфоцитов в реакции бласттрансформации с фитогемагглютинином и увеличением количества В-лимфоцитов, синтезирующих иммуноглобулины, что приводит к дисиммуноглобулинемии. Это происходит на фоне функциональных нарушений центральной нервной системы и вегетодисюнии с преобладанием парасимпатических влияний. Учитывая также, что в каждой из трех стадий развития аллергических реакций иммунологической, патохимической и патофизиологической — участвует центральная нервная система, следует признать, что аллергическая и нейрогенная теории патогенеза экземы не конкурируют между собой, а дополняют друг друга.

Таким образом, предшествующие экземе изменения реактивности кожи, повышающие ее чувствительность к различным раздражителям, могут быть обусловлены как нейрогенными, так и аллергическими механизмами. По всей вероятности, ведущую роль в развитии истинной экземы играют рефлекторные влияния, исходящие из центральной нервной системы, внутренних органов или кожи, а в развитии микробной и профессиональной экзем —сенсибилизация соответственно к микроорганизмам или химическим веществам. Источником сенсибилизации к микроорганизмам служат обычно

хронические инфекционные поражения кожи (стрептодермии, микозы стоп, кандидозы), но ее причиной может быть фокальная инфекция других органов (тонзиллит, зубные гранулемы, холангит, холецистит и т.п.). Большинство дерматологов рассматривают себорейную экзему как инфекционный дерматоз, осложняющий себорею. Возбудителем считается овальный питироспорум. Удалось экспериментально воспроизвести себорейную экзему у людей путем прививки чистой культуры овального питироспорума в кожу волосистой части головы и область груди.

Лечение. Перед назначением лечения больного экземой тщательно обследуют с целью выявления и ликвидации тех патологических очагов, которые могли вызвать изменения реактивности кожи (неврозы, болезни внутренних органов, хронические очаги инфекции, в том числе кожные, послераневые рубцы и т. п.). Кроме того, необходимо исключить раздражающее влияние различных внешних факторов как на нервную систему больного, так и на его кожу.

Назначают различные средства и методы, успокаивающие нервную систему: седативные и снотворные препараты, электросон, гипнотерапию. Применяются дисенсибилизирующие и противовоспалительные средства: антигистаминные препараты, витамины С и Р внутрь, препараты кальция парентерально. При недостаточном эффекте можно применить кортикостероидные гормоны: по 1 таблетке 4 раза в день, снижая суточную дозу каждую неделю на 1 таблетку.

В случае локализации экзематозных очагов на конечностях благоприятное влияние на их течение оказывает рефлекторная (косвенная) физиотерапия: воздействие ультрафиолетовыми лучами (в эритемных дозах), диадинамическим, диатермическим и УВЧ- токами, ультразвуком на соответствующие паравертебральные симпатические узлы.

Следует ограничить прием жидкости, легкоусвояемых углеводов (сахар, варенье, мед, сдоба и пр.), соли, острых пищевых веществ (копчености, перец, горчица, чеснок, лук), алкогольных напитков. Целесообразны перемена обстановки, отдых в санаторных условиях, лучше в летне-осенний сезон на Черноморском побережье Крыма или Кавказа.

Наружное лечение должно строго соответствовать стадии воспалительного процесса. На мокнущие очаги накладывают примочки или влажновысыхающие повязки с вяжущими растворами, по прекращении мокнутия —кольдкрем, кортикостероидные мази или аэрозоли. При подостром воспалительном процессе применяют пасты, содержащие нафталан (5—10%) и борную кислоту (3%). Лечение очагов хронической экземы начинают с 2—5% дегтярных или АСД-паст, а затем —аналогичными мазями. Для наружного лечения экзематида вначале используют 2% спиртовые растворы анилиновых красителей, кортикостероидные мази содержащие антибактериальные средства, затем борнонафталановую пасту и, наконец, дегтярно (2—5%)-нафталановую (5—10%) пасту. Полезны ультрафиолетовые облучения начиная с субэритемных доз. Следует иметь в виду, что экзематид нередко обостряется после приема ванны и особенно

душа.

Помимо общей терапии, соответствующей клинической форме себореи, при лечении больных себорейной экземой применяют 10% серную или 2% ртутно-салициловую мазь, а затем переходят на втирание в течение 1—1,5 мес взбалтываемой взвеси с серой и эстрогенами (см. «Себорея»), Больные экземой должны находиться под диспансерным наблюдением.

ПРОФЕССИОНАЛЬНЫЕ ЗАБОЛЕВАНИЯ КОЖИ

Профессиональными заболеваниями кожи (профессиональными дерматозами) называют такие поражения, которые возникают исключительно или преимущественно при воздействии на организм определенных профессиональных вредностей либо наблюдаются при работе с данными вредностями значительно чаще, чем при иных условиях. Заболевания, обусловленные причинами непрофессионального характера, но течение которых ухудшается под влиянием производственных вредностей, не являются профессиональными.

К профессиональным вредностям относятся облигатные раздражители, с которыми приходится иметь дело по технологическим условиям производства всем работающим на данном участке. Однако профессиональные заболевания кожи могут возникать и вследствие контакта с веществами, не являющимися облигатными раздражителями, но способными у некоторых лиц вызывать постепенную сенсибилизацию с последующим развитием аллергических профессиональных дерматитов и экзем.

Необходимость точного определения понятия «профессиональное заболевание» связана прежде всего с теми льготами, которое предоставляет советское законодательство заболевшим. Диагноз каждого случая профессионального заболевания должен быть тщательно обоснован и правильно оформлен документально. По существующему положению диагноз профессионального заболевания кожи может поставить только врач, получивший специальную подготовку по профессиональной дерматологии. Экспертное заключение о наличии у больного профессионального дерматоза должно быть подписано двумя врачами-дерматологами в стационаре или поликлиническом учреждении (письмо Министерства здравоохранения СССР № 10-83/14-208 от 18.08.1962 г.).

Имеются утвержденная Министерством здравоохранения СССР учетная форма № 163 «Извещение об остром профессиональном отравлении или профессиональном заболевании» и учетная форма № 164 «акт расследования профотравления и профзаболевания». Последний составляется госсанинспектором, санитарным врачом, цеховым врачом и представителями профкома и администрации. Законом определены сроки расследования при возникновении профессиональных заболевании или отравлений: в острых случаях — в течение 24 ч, в хронических — в течение 7 дней после установления диагноза В кожно-венерологических диспансерах на больных профессональными дерматозами заполняют индивидуальную карту

амбулаторного ботльного, статистический талон для регистрации заключительного диагноза и контрольную карту диспансерного наблюдения, а в заводских медсанчастях и здравпунктах ведется «Книга учета больных профессиональными заболеваниями» (форма № 165).

Частота профессиональных дерматозов не очень велика: они составляют 1—4% от всех заболеваний кожи, но среди профессиональных заболеваний профессиональные дерматозы стоят на первом месте. В последние годы отмечается тенденция к росту заболеваемости профессиональными дерматозами, что связано с бурным развитием химической промышленности и появлением новых веществ, способных вызывать поражения кожи. По разным причинам, в первую очередь потому, что профессиональные дерматозы часто не имеют характерной клинической картины и внешне протекают как воспалительные и невоспалительные поражения кожи другого, непрофессионального, происхождения, они распознаются и регистрируются далеко не во всех случаях.

Причины профессиональных дерматозов могут быть условно разделены на инфекционные, физические и химические.

Инфекционные профессиональные дерматозы встречаются много реже прочих форм. Инфекционное или паразитарное заболевание признают профессиональным, если во время производственной деятельности заболевший имел систематический контакт с больными людьми, животными или инфицированным материалом. Таким образом, профессиональными являются заболевания, вызванные тем возбудителем, который служит причиной поражения обслуживаемых людей или животных либо причиной инфицирования сырья. В настоящее время практическое значение имеют, пожалуй, только кандидозные онихии, паронихии и межпальцевые поражения у работников плодо-консервных заводов и кондитерских фабрик, эризипелоид Розенбаха у рабочих мясо- и рыбообрабатывающей промышленности. Другие инфекционные профессиональные дерматозы регистрируются реже (дерматофитии у персонала микологических стационаров и т.п.).

Профессональные дерматозы **от физических факторов** очень разнообразны, появляются остро или после длительною, повторяющегося воздействия. Они могут быть обусловлены разными механическими травмирующими усилиями или термическими факторами, что чаще наблюдается при нарушении техники безопасности. К той же группе принадлежат профессональная электротравма кожи, а также острые и хронические лучевые профессиональные дерматозы у рентгенологов и лиц, обслуживающих источники проникающей радиации или работающих с радиоактивными материалами.

Профессиональные дерматозы от **химических факторов** составляют более 90% всех профессиональных заболеваний кожи. По клинической картине их можно разделить на простые (артифициальные) дерматиты, острые и хронические аллергические дерматиты, профессиональную экзему, профессиональные крапивницу, токсидермию, нарушения пигментации,

поражения фолликулярного аппарата и т.д., а также на профессиональные кератозы и новообразования. Чаще других встречаются профессиональные дерматиты и экземы.

Как острые, так и хронические профессиональные дерматозы ведут к частичной или полной утрате трудоспособности. Этим они отличаются от так называемых профессиональных стигм —стойких примет, характерных для той или иной профессии (окрашивания, прижоги, отложении пылевых частиц, пигментации кожи открытых участков, омозолелости, рубцы и атрофии, изменения ногтей и др.). Профессиональные приметы не сопровождаются снижением трудоспособности и служат лишь признаком принадлежности к той или иной профессии: обычно развиваются только после продолжительной трудовой деятельности.

Принципы диагностики профессиональных заболеваний кожи. Прежде всего должны быть исключены заведомо непрофессиональные заболевания кожи, такие, как различные генодерматозы, атопический дерматоз, розовый лишай, псориаз, аллергические васкулиты и т. п., даже если они обостряются под влиянием производственных вредностей. Тщательно собранный анамнез, расследование обстоятельств заболевания на рабочем месте заболевшего облегчают диагностику профессионального дерматоза.

Один из клинических признаков — начальная локализация процесса на открытых участках кожного покрова, чаще всего на кистях рук и в других возможных местах контакта с профессиональными раздражителями, что особенно ярко проявляется при простых (артифициальных, контактных) дерматитах Иногда очаг поражения сохраняет точную форму аппликации облигатного раздражителя с четкими прямолинейными границами. При профессиональных аллергических дерматитах такой четкости границ не наблюдается.

Если из профессионального аллергического дерматита разовьется профессиональная экзема, что обычно бывает после ряда рецидивов дерматита, то, кроме начального очага, возникшего на месте контакта с профессиональным сенсибилизатором (факультативным раздражителем), последовательно появляются экзематозные очаги на других участках кожного покрова, прежде всего симметричных. Наряду с этим начинает определяться и более «капризное» течение заболевания. Оно уже не поддается, как дерматит, быстрому излечению после прекращения контакта кожи с веществом, к которому больной сенсибилизирован. Кожные пробы у таких больных, как правило, показывают, что сенсибилизация у них стала поливалентной, т. е. больные дают положительную реакцию и на такие вещества, с которыми они ранее не соприкасались. Клиническая картина и течение профессиональной экземы практически не отличаются от истинной экземы, а следовательно, профессиональная экзема —это фактически не нозологическая, а социальная разновидность экзематозного процесса (см. «Экзема»).

Распознаванию профессионального характера болезни помогают

данные о возникновении ее после начала определенной работы или после внедрения нового сырья, нового вида смазки, охлаждающей жидкости, растворителя и т. д., после изменения технологии производства; улучшение или клиническое выздоровление после прекращения контакта с раздражителем, во время отпуска и рецидивы заболевания при возобновлении прежней работы. Очень важны сведения о групповых поражениях, аналогичных имеющемуся у данного больного, у лиц, выполняющих подобную работу и соприкасающихся с теми же производственными раздражителями. Конечно, эти сведения должны быть проверены на месте и документально подтверждены цеховыми врачами.

К вспомогательным методам диагностики аллергических профессиональных дерматитов относятся различные лабораторные реакции, позволяющие выявить наличие сенсибилизации к подозреваемому химическому веществу, участвующему в технологическом процессе. Но эти реакции (дегрануляции базофилов, бласттрансформации лимфоцитов и др.) не нашли широкого применения вследствие сложности постановки и противоречивости получаемых результатов. В практической работе обычно используют кожно-аллергические пробы. Их ставят с теми факультативными производственными раздражителями, которые могут быть причиной сенсибилизации организма.

Методы лечения больных профессиональными дерматозами. В общем лечение соответствует терапии аналогичных непрофессиональных поражений. Разумеется, должны быть приняты меры к устранению контакта с установленным аллергеном не только на время лечения, но и при дальнейшей работе. Для этого выносится трудовая рекомендация.

Принципы профилактики профессиональных дерматозов. Борьба с профессиональными заболеваниями является одной из важнейших задач советского здравоохранения. Поэтому на всех промышленных предприятиях должен проводиться комплекс профилактических мероприятий, цель которых - уменьшить воздействие профессиональных вредностей на работающих. Основными из них являются технологические и санитарно-технические мероприятия, которые устраняют или уменьшают контакт рабочих с химическими веществами: автоматизация и герметизация производственных процессов, замена вредно действующих химических веществ менее опасными или совершенно безвредными и т. п. Большое значение имеют санитарно-гигиенические мероприятия, преследующие цель защиты рабочих вообще от вредно действующих факторов: соблюдение чистоты в рабочих помещениях, рациональное устройство вентиляции, снабжение рабочих специальной защитной одеждой и защитными приспособлениями (щитки, маски, фартуки, перчатки и др.) сообразно конкретным условиям работы; устройство умывален и душевых для очистки кожи во время и после работы от попадающих на нее вредно действующих химических агентов.

Для лучшей очистки кожи от производственных загрязнений, кроме жидкого или сухого мыла, рекомендуются особые отмывающие средства. В

ряде производств используют специальные защитные мази и пасты. Рационально смазывание кожи рук после работы ожиривающими веществами, **смягчающими** мазями или кремами. Рабочих с развивающейся повышенной чувствительностью следует своевременно переводить на работу, исключающую контакт с вызывающим заболевание веществом, или на работу, не связанную с химическими сенсибилизаторами, так как лица, сенсибилизированные к одному химическому веществу, легко сенсибилизируются и к другим химическим агентам.

Наконец, немаловажное значение имеют так называемый профотбор лиц, поступающих на работу с повышенными производственными вредностями, и периодические диспансерные осмотры их.

ПСОРИАЗ

Псориаз (psoriasis vulgaris) — хроническое рецидивирующее заболевание кожи, характеризующееся высыпанием обильно шелушащихся папул. Свойственное псориазу шелушение объясняет его другое название — «чешуйчатый лишай».

Псориазом страдает до 2% всего населения земного шара. Заболеваемость выше в условиях низкой температуры и высокой относительной влажности воздуха. Начинается псориаз в любом возрасте, иногда в грудном и даже у новорожденных. Описаны случаи врожденного псориаза. С ремиссиями в несколько месяцев или лет заболевание тянется до конца жизни, обостряясь чаще в осенне-зимний период (зимняя форма псориаза), реже в весенне-летний (летняя форма). В исключительных случаях наблюдается самопроизвольное излечение.

Первичным элементом является плоская воспалительная папула. Процесс начинается с высыпания милиарных папул, которые, постепенно увеличиваясь по периферии, превращаются в лентикулярные и нуммулярные, сливаются друг с другом и образуют различного размера бляшки. Их поверхность покрыта сухими, рыхло расположенными, легко спадающими серебристо-белыми чешуйками (рис. 31) Однако в этой, начальной, стадии заболевания краевая зона папулы (бляшки) остается свободной от шелушения. Оно, являясь заключительным этапом воспалительного процесса, как бы не успевает за ростом псориатических элементов. Появление свежих папул и гиперемическая кайма по их периферии характеризуют прогрессирующий период псориаза. Со временем формирование новых папул и периферический рост элементов прекращаются, шелушение распространяется на всю поверхность очагов поражения и псориаз переходит в стационарный период. Развитие папул может остановиться на любом этапе. Поэтому в стационарном периоде одновременно наблюдаются как нуммулярные, так и лентикулярные и даже милиарные папулы. В ряде случаев остро возникает распространенная сыпь, папулы достигают лентикулярных размеров и на этом заканчивается прогрессирование процесса. Такое течение псориаза бывает обусловлено, как правило, фокальной инфекцией в миндалинах (тонзиллогенный псориаз).

Разрешение псориатических элементов начинается с их центральной части. Образуются кольцевидные, полукольцевидные фигуры, свойственные регрессивному периоду псориаза. Следует иметь в виду, что центральное разрешение псориатических бляшек может происходить одновременно с их периферическим ростом. В этих случаях ставят диагноз прогрессирующего псориаза. Различное взаимное расположение разных по величине псориатических элементов, их периферический рост и разрешение в центре приводят к образованию обширных очагов причудливых гирляндообразных очертаний, иногда напоминающих географическую карту.

Псориаз поражает любые участки кожного покрова, однако его излюбленная локализация — разгибательная поверхность конечностей, особенно локтевых и коленных суставов, волосистая часть головы, особенно по краю роста волос («псориатическая корона»), область крестца. Волосы при псориазе не изменяются и не выпадают. На разгибательной поверхности локтевых и коленных суставов бляшки наиболее часто сохраняются в течение неопределенно длительного времени после разрешения всей остальной сыпи («дежурные» бляшки).

У некоторых больных наблюдается поражение складок кожи (подмышечных, пахово-бедренных, под молочными железами), причем иногда оно может быть изолированным. В последнем случае диагноз становится затруднительным, так как в связи с повышенной влажностью складок отсутствует шелушение и очаги поражения напоминают инфекционную (стрептококковую или кандидозную) опрелость. В пользу псориаза свидетельствуют выраженная инфильтрация, отсутствие рогового венчика по периферии бляшки и возможность выявления двух симптомов псориатической триады —терминальной пленки и кровяной росы.

Псориатические высыпания обычно бывают распространенными и симметричными. Иногда в результате выраженного прогрессирования процесса при отсутствии разрешения развивается сплошное поражение кожи значительных участков тела (диффузный псориаз) и даже всего кожного покрова (универсальный псориаз). В крайне редких случаях элементы сыпи располагаются на ограниченном участке кожи (половой член, волосистая часть головы), на одной половине тела, полосовидно.

В прогрессирующем периоде псориаза наблюдается изоморфная реакция (симптом Кебнера): появление свежих папул на месте раздражения кожи (царапина, укол инъекционной иглой, солнечный ожог, втирание раздражающих мазей и т.п.). В стационарном периоде, после прекращения роста папулы, нередко вокруг нее выявляется нежная складчатость рогового слоя шириной 2—7 мм (псевдоатрофический ободок Воронова). После рассасывания псориатических очагов остается временная гипопигментация (лейкодерма), реже —гиперпигменгация.

Патогистологически: при исследовании псориатических папул обнаруживаются воспалительный инфильтрат в дерме, удлинение некоторых сосочков кожи (неравномерный папилломатоз), образование в них клубочков из полнокровных капилляров. При диапедезе лейкоциты через трещины в базальнои мембране проникают в эпидермис и формируют под роговым слоем микроабсцессы Мунро. В эпидермисе наблюдаются, кроме того, межсосочковыи акантоз, отсутствие зернистого слоя, паракератоз.

Своеобразная морфологическая структура псориатических папул обусловливает патогномоничную для псориаза триаду симптомов, которая определяется путем поскабливания поверхности папулы скальпелем или ногтем. Вначале в результате дробления чешуек выявляется картина, напоминающая таковую при поскабливании застывшей капли стеарина, — симптом стеаринового пятна. Затем, благодаря тому что между роговым и шиповатым слоями нет связующего их зернистого слоя, компактные нижние ряды роговых пластинок отделяются в виде пленки, обнажая влажную поверхность шиповатого слоя (симптом терминальной пленки). Наконец, дальнейшее легкое поскабливание приводит к повреждению капилляров в удлиненных сосочках с выделением капелек крови (симптом кровяной росы, симптом точечного кровотечения).

Помимо описанной классической картины псориаза, встречаются ее различные варианты и совершенно особые формы заболевания в виде артрита и эритродермии.

Пятнистый псориаз (p. exanthematica) Характеризуется слабовыраженной инфильтрацией элементов сыпи, которые выглядят не папулами, а пятнами. Развивается обычно остро и напоминает токсидермию Важнейшим дифферениально-диагностическим приемом служит выявление псориатической триады

Раздраженный псориаз (p. irritabilis). В результате действия на кожу больных прогрессирующим псориазом солнечных лучей, разрешающих мазей или каких-либо других раздражителей бляшки приобретают вишнево-красный цвет, становятся более выпуклыми, вокруг них образуется широкий гиперемический пояс, который стушевывает резкость границ (по разрешении бляшки он становится морщинистым) При этом легко и быстро выявляется изоморфная реакция и развивается эритродермия.

Себорейный псориаз. Развивается у больных себореей. На волосистой части головы, в носогубных складках, за ушными раковинами, на груди, лопаточной и подлопаточных областях спины псориатические чешуйки пропитываются кожным салом, склеиваются, удерживаются на поверхности бляшек, симулируя картину себорейной экземы.

Застарелый псориаз (p. inveterata). Характеризуется резко выраженной инфильтрацией бляшек, их синюшным цветом, гиперкератотической и бородавчатой поверхностью. Такие очаги псориаза с большим трудом поддаются лечению, а иногда, крайне редко, перерождаются в злокачественную опухоль

Экссудативный псориаз. Обусловлен чрезмерной выраженностью экссудативного компонента воспалительной реакции в прогрессирующем периоде заболевания. Экссудат, проникая на поверхность папулы, пропитывает скопление чешуек, превращая их в образования, сходные по внешнему виду с корками. Такие вторичные элементы кожной сыпи называют чешуйко-корками. Они имеют желтоватый цвет. После их удаления обнажается мокнущая, легко кровоточащая поверхность. Подсыхая и наслаиваясь друг на друга, чешуйко-корки могут формировать массивный

плотный конгломерат, напоминающий устричную раковину (рупиоидный псориаз).

Ладонно-подошвенныи псориаз. Проявляется либо обычными псориатическими папулами и бляшками, либо гиперкератотическими, симулирующими мозоли и омозолелости. Иногда наблюдается сплошное поражение кожи ладоней или подошв в виде ее утолщения и повышенного ороговения. Границы такого поражения отличаются четкостью (характерный признак псориатических бляшек). В других редких случаях ладонно-подошвенныи псориаз может ограничиваться крупнокольцевидным шелушением.

Псориаз ногтей характеризуется образованием в ногтевых пластинках точечных углублений, напоминающих рабочую поверхность наперстка. Другое проявление псориаза ногтей чрезвычайно похоже на онихомикоз: ногтевая пластинка со свободного края изменяется в цвете, становится тусклой, легко крошится. Отличительным признаком, позволяющим в этих случаях дифференцировать псориаз от онихомикоза, служит воспалительная кайма по периферии пораженного участка ногтя, представляющая собой край папулы в ногтевом ложе, просвечивающейся сквозь ногтевую пластинку. При поражении псориазом ногтевого валика происходят (аналогично кандидозному процессу) разрыхление и выкрошивание прилегающего к нему участка ногтевой пластинки с образованием в ней лунки.

Псориаз слизистых оболочек наблюдается крайне редко. Очаги поражения локализуются на щеках и губах и представляют собой участки рыхлого беловато-серого эпителия, окруженные гиперемической каймой. Поскабливание их вызывает кровотечение.

Псориатический артрит. У некоторых больных псориазом в результате инфильтрации околосуставных тканей развивается поражение суставов (артропатический псориаз). Страдают преимущественно межфаланговые суставы, однако в патологический процесс могут вовлекаться также крупные суставы и крайне редко — крестцово-подвздошные сочленения и суставы позвоночника. Вначале больные жалуются лишь на болевые ощущения в суставах (артралгии), затем развивается их припухлость, ограничиваются движения, возникают подвывихи и вывихи. На рентгенограммах обнаруживают остеопороз и сужение суставной щели. Процесс заканчивается анкилозом и стойкими деформациями суставов, что приводит к инвалидности. Следует иметь в виду, что в отличие от других артритов псориатический артрит развивается при наличии псориатической сыпи, которая часто сопровождается поражением ногтей, а также то, что его начало совпадает с обострением кожного процесса, приобретающего, как правило, характер экссудативного псориаза.

Псориатическая эритродермия. У некоторых больных псориазом чаще в прогрессирующем периоде под влиянием различных раздражающих факторов (горячие ванны, энергичные растирания кожи мочалкой, солнечные облучения, нерациональное лечение, аутоинтоксикации) внезапно

повышается температура тела и развиваются эритемы. Вначале они появляются на свободных от псориатической сыпи участках кожи, затем сливаются в сплошную эритродермию. Папулы и бляшки становятся неразличимыми. Пораженная кожа обильно шелушится тонкими пластинчатыми чещуйками; нередко выпадают волосы, утолщаются и легко отслаиваются ногти. Через несколько недель эритродермия разрешается и восстанавливается обычная картина псориаза.

Этиология и патогенез. В разное время были предложены различные теории происхождения псориаза: паразитарная, инфекционная (в том числе вирусная), аллергическая, инфекционно-аллергическая, аутоиммунная, нейрогенная, эндокринная, обменная, наследственная. Каждая из этих теорий основывается на соответствующих клинических наблюдениях и результатах некоторых лабораторных исследований: псориаз у представителей 2—5—6 поколений, семейные случаи заболевания (наследственная теория), нарушения жирового (холестеринового) обмена, энзимопатии, повышенное содержание в псориатических чешуйкам фосфора, ДНК и РНК, снижение заболеваемости во время голода (обменная теория), менструальные обострения псориаза, улучшение его течения и даже излечение в период беременности (эндокринная теория), начало заболевания после нервного потрясения, торпидное течение с поражением слизистых оболочек во время войны (нейрогенная теория), связь заболевания псориазом с фокальной инфекцией в миндалинах (инфекционная теория) и т. д. Однако ни одна из указанных теорий не позволяет объяснить все случаи псориаза.

По современным представлениям, ведущую роль в развитии псориаза играют наследственные факторы. Наследуется так называемый латентный (скрытый) псориаз, под которым понимается генетически обусловленная предрасположенность, выражающаяся в нарушениях клеточного метаболизма, в частности в нарушениях обмена нуклеиновых кислот в эпидермисе. Изменения процессов метаболизма наблюдаются как в пораженной, гак и в клинически и гистологически здоровой коже, причем не только у больных псориазом, но и у здоровых членов семьи пробанда.

Непосредственной причиной возникновения псориатической сыпи служит воздействие на этом фоне различных провоцирующих факторов, как-то: инфекционных (ангина), нервно-психических, травматических, низких температур (общее переохлаждение) и т. п. Результат взаимодействия наследственных и провоцирующих факторов — ускорение размножения и недостаточность созревания клеток в эпидермисе (патологическое ускорение эпидермопоэза), а также нарушение кровообращения в сосочковом слое дермы.

Лечение. Рекомендуются ограничение в пище углеводов, разгрузочная диета, вплоть до голодания, общие тепловые (36—37°С) ванны через день, удаление (по показаниям) миндалин, соответствующие психотропные препараты. Цель лечебных мероприятий в начале заболевания — прекращение прогрессирования процесса. Оно достигается общими методами лечения: назначением витаминов и препаратов кальция. Оправдала

себя, особенно при экссудативном псориазе, следующая схема лечения: внутривенное введение 10% раствора хлорида или глюконата кальция по 10 мл через день и внутримышечные инъекции витамина В12 (по 400 мкг) через день, прием внутрь фолиевой и аскорбиновой кислот. Длительность такого лечения — 1—1,5 мес.

Больным с белым или смешанным дермографизмом, мраморностью кожного покрова, акроцианозом, синюшным оттенком сыпи показаны внутримышечные инъекции сосудорасширяющих препаратов поджелудочной железы андекалина или дилминала D раз в день; на курс 15—20 инъекций.

В стационарном периоде псориаза рекомендуется проведение пиротерапии в виде внутримышечных инъекций пирогенала или продигиозана. Если лечение перечисленными средствами не дает эффекта, применяют цитостатики из группы антиметаболитов, в частности метотрексат. Препарат назначают по 1 таблетке 2 раза в день курсами по 5—7 дней с такими же перерывами. Меньше осложнений отмечается при приеме метотрексата раз в неделю в течение суток: по 2 таблетки через каждые 12 ч. Цитостатическое действие оказывает также так называемая PUVA-терапия или фотохимиотерапия: облучение кожи длинноволновыми ультрафиолетовыми лучами (UVA) высокой энергии, проводимое после приема внутрь фотосенсибилизирующих препаратов — пувалена, псоралена и др.

Выбор наружных лекарственных средств определяется периодом развития псориаза. Необходимо строго соблюдать последовательность их применения. В прогрессирующем периоде допускается лишь смазывание пораженной кожи слабой отшелушивающей (1—2% салициловая) или кортикостероидной мазью. Для волосистой части головы можно использовать 2% ртутно-салициловую мазь.

В стационарном и регрессивном периодах следует назначать разрешающие средства, в частности деготь, в возрастающей концентрации (2—5—10%). Вначале применяют дегтярные пасты, затем мази. Для усиления действия последних постепенно меняют метод их применения: смазывание, накладывание под повязку, затем под компрессную повязку, втирание. Энергичное действие оказывает дегтярная ванна — общая теплая ванна на 30—60 мин, которую применяют через 10— 15 мин после втирания в пораженную кожу чистого дегтя. При поверхностной инфильтрации псориатических элементов рекомендуется смазывать их 5% раствором перманганата калия, жидкостью Кастеллани или смесью дегтя с эфиром и спиртом, взятых в равных количествах. Для больных зимней формой псориаза полезно сочетание указанного лечения с общими ультрафиолетовыми облучениями, начиная с субэритемных доз. На торпидно текущие бляшки назначают эритемные дозы ультрафиолетовых лучей. Следует иметь в виду, что ультрафиолетовые облучения нельзя комбинировать с приемом метотрексата.

Больным псориазом в стационарном и регрессивном периодах показано

курортное лечение: гелиотерапия, морские купания, серные ванны. При летней форме псориаза гелиотерапия абсолютно противопоказана.

В случае развития псориатической эритродермии необходимо назначение глюкокортикостероидов. Псориатический артрит требует комбинированного, лечения метотрексатом, кортикостероидами, анаболическими препаратами и индометацином (бруфеном); кроме того, применяют парафиновые аппликации, массаж, лечебную гимнастику, ультразвук, грязелечение (Саки).

Следует отметить, что лечение больных псориазом по поводу какого-либо сопутствующего заболевания пенициллинами или стрептомицином нередко приводит к обострению течения псориаза и особенно псориатического артрита.

Для профилактики рецидивов псориаза рекомендуются ультрафиолетовые облучения всего кожного покрова во время ремиссий.

КРАСНЫЙ ПЛОСКИЙ ЛИШАЙ

Заболевание (lichen ruber planus) характеризуется мономорфным высыпанием плоских, незначительно возвышающихся над уровнем здоровой кожи, полигональной формы папул. Начальные элементы едва достигают величины булавочной головки и имеют бледно-розовый цвет. В дальнейшем узелки несколько увеличиваются в размере и становятся розовато-фиолетовыми. Характерен своеобразный блеск поверхности папул, особенно хорошо заметный при боковом освещении. В центре некоторых узелков имеется небольшое пупкообразное вдавление. Сливаясь между собой, папулы образуют небольшие бляшки, покрытые мелкими чешуйками. На отдельных узелках и в особенности на бляшках можно заметить своеобразный серовато-белый сетчатый рисунок, особенно четко выделяющийся на лиловато-розовом фоне после смазывания папул (бляшек) растительным маслом (симптом Уиккема), обусловленный неравномерным утолщением зернистого слоя эпидермиса.

Красный плоский лишай локализуется чаще всего на передней (внутренней) области предплечий, в области лучезапясшых суставов, крестца, голеней, а также на половых органах (чаще у мужчин); в отдельных случаях поражение может распространиться по всему кожному покрову, за исключением кожи лица (рис. 32). В редких случаях, преимущественно на конечностях, сыпь имеет линейное, «зониформное», расположение. Высыпание красного плоского лишая сопровождается зудом, часто интенсивным. Одновременно с поражением кожи (реже изолированно) может развиваться поражение слизистых оболочек полости рта. На слизистой оболочке щек появляются мелкие, величиной с булавочную головку, белые узелки, которые, сливаясь, образуют своеобразную сетку белого цвета. При поражении слизистой оболочки языка характерно высыпание белого цвета папул, сливающихся и образующих небольшие бляшки. На красной кайме губ (чаще нижней) красный плоский лишай выражается в образовании небольших, слегка шелушащихся, фиолетового цвета бляшек, на

поверхности которых выявляется серовато-белая сетка.

Заболевание протекает длительно, многие месяцы. Начавшись остро или подостро, кожное поражение первое время прогрессирует, что выражается в появлении новых элементов. Затем наступает стационарный период, длящиеся обычно несколько месяцев. Вслед за этим поражение начинает постепенно разрешаться, причем на месте папул и бляшек остается пигментация. Рецидивы наблюдаются сравнительно редко.

Помимо основной формы, различают несколько разновидностей красного плоского лишая.

Кольцевидная форма (lichen ruber annularis). Отдельные папулы и бляшки, разрастаясь периферически и подвергаясь разрешению с центра, образуют небольшие колечки, центральная часть которых окрашена в коричневый цвет. Форма колечек наблюдается и в результате слияния отдельных мелких папул. Кольцевидная форма чаще встречается у мужчин на коже половых органов.

Пемфигоидная форма (lichen ruber pemphigoides). В начальном остром периоде болезни наряду с высыпанием папул возможно высыпание пузырей величиной с горошину или вишню, наполненных серозным или серозно-кровянисгым содержимым. Пузыри образуются или на видимо не пораженной коже, или на поверхности папул и бляшек.

Бородавчатая, гипертрофическая фирма (lichen ruber verrucosus, hypertro-phicus). На передней поверхности голеней, реже на других участках кожною покрова образуются значительно возвышающиеся над уровнем здоровой кожи бляшки фиолетового или буровато-красного цвета, с неровной поверхностью, покрытой массивными роговыми наслоениями. По окружности бляшек можно обнаружить отдельные типичные папулы. Существуя очень долго, бляшки плохо поддаются излечению и в конечной итоге могут склерозироваться.

Атрофическая и склерозирующая формы. В очень редких случаях при разрешении папул и бляшек происходят атрофические изменения (lichen ruber atrophicus) или, наоборот, склерозирование, иногда с развитием келоидоподобных образований (lichen ruber scleroticus).

Остроконечная, или перифолликулярная, форма (lichen ruber acuminatus, planopilaris). У некоторых больных наряду с плоскими папулами на отдельных участках наблюдается высыпание конусовидных узелков, располагающихся фолликулярно. В центре таких узелков обычно имеется роговой шипик. При локализации на волосистой части головы процесс может закончиться образованием атрофических рубчиков

В прогрессивном периоде папулы могут возникнуть на месте мелких кожных травм —явление, аналогичное феномену Кебнера при чешуйчатом лишае (так называемая изоморфная реакция).

Патогистологически: в эпидермисе отмечаются акантоз, неравномерное утолщение зернистого слоя и умеренный гиперкератоз В дерме — воспалительный инфильтрат, состоящий почти исключительно из лимфоцитов. Инфильтрат располагается в сосочковом слое и, тесно прилегая к эпидермису, пронизывает его нижние ряды; базальный слой нередко становится неразличимым, а отдельные клетки его, как и клетки нижних рядов шиповатого слоя, подвергаются гидропической и баллонной дистрофии. Иногда между

эпидермисом и инфильтрированной дермой отмечаются щелевидные пространства.

Диагноз. В типичных случаях не представляет затруднений. Мелкопапулезный сифилид отличается от красного плоского лишая более темной окраской папул, отсутствием блеска и сетки, а также отсутствием зуда, наклонности к слиянию и образованию бляшек. Особенно трудно дифференцировать красный плоский лишай от сифилитических папул при локализации на слизистой оболочке языка. Диагноз устанавливается на основании обнаружения типичных высыпаний красного плоского лишая на коже, при изолированном поражении, что наблюдается очень редко,— по результатам серологического исследования крови (реакция Вассермана). Красный плоский лишай красной каймы губ отличается от красной волчанки той же локализации наличием на поверхности бляшек серовато-белой сетки и отсутствием атрофических изменений.

Этиология и патогенез. Высказывается предположение об инфекционной, вирусной природе заболевания. Об этом свидетельствуют наблюдаемые случаи семейного заболевания, благоприятные результаты лечения антибиотиками, а также обнаруженные некоторыми авторами внутриклеточные включения. Ряд факторов указывает на роль в развитии заболевания нервной системы; успех от лечения гипнозом и рефлекторно-сегментарной терапии, часто наблюдаемые у больных с функциональными изменениями со стороны нервной системы, случаи зониформного по ходу нервов расположения сыпи.

Лечение. В остром периоде назначают антибиотики: тетрациклин, хлортетрациклин по 600 000—800 000 ЕД в сутки, олеандомицин по 1000000 ЕД в сутки до суммарной дозы 8000000-10000000 ЕД. Показаны седативные средства (бром, валериана), внутривенные вливания хлорида кальция, инъекции витамина В1, внутрь никотиновая кислота, значительно снижающие ощущение зуда. Хороший эффект оказывают гипнотерапия, а также электросон. В отдельных случаях эффективна косвенная УВЧ-терапия или диатермия. Рекомендуется также назначение препаратов хинолинового ряда (делагил и др.), лучше в сочетании с небольшими дозами кортикостероидов (15—20 мг преднизолона). Наиболее трудно поддается лечению бородавчатая форма красного плоского лишая. Лучший эффект при ней дают инфильтрационная новокаиновая блокада, массаж снегом углекислоты, диатермокоагуляция.

ДИФФУЗНЫЕ БОЛЕЗНИ СОЕДИНИТЕЛЬНОЙ ТКАНИ
КРАСНАЯ ВОЛЧАНКА

Под этим обобщающим термином (lupus erythematodes) объединяется ряд воспалительных заболеваний соединительной ткани и сосудов с аутоиммунным патогенезом: дискоидная, диссеминированная и системная красная волчанка. Первые две клинические формы характеризуются в большинстве случаев лишь кожными изменениями; для системной красной

волчанки характерны не столько изменения кожи, сколько нарушение общего состояния и поражение внутренних органов.

Дискоидная и диссеминированная красная волчанка. Это хроническое кожное заболевание, характеризующееся тремя основными признаками: эритемой, гиперкератозом и атрофией. Поражается преимущественно кожа лица, реже —кожа волосистой части головы, верхней части груди спины и пальцев рук. Процесс начинается с появления одного или нескольких розовых или ярко-красных пятен. При дискоидной форме пятна постепенно увеличиваются в размерах и превращаются в более или менее инфильтрированные бляшки. На их поверхности, начиная с центра, развивается гиперкератоз, вначале фолликулярный, в форме небольших шипиков, в дальнейшем разлитой. Постепенно почти вся поверхность бляшки покрывается плотными, с трудом удаляемыми чешуйками, лишь по периферии остается свободная от роговых наслоений красная, нередко слегка возвышающаяся в виде валика, кайма. При снятии чешуек на их нижней поверхности нередко обнаруживаются шипики. Соскабливание чешуек вызывает болезненность. Типична локализация этой формы красной волчанки на коже носа и щек, где она часто приобретает очертания бабочки (рис. 33). Постепенно увеличиваясь и сливаясь, очаги красной волчанки могут распространиться на всю кожу лица.

При диссеминированной форме первоначально возникшие пятна не имеют тенденции ни к значительному периферическому росту, ни к инфильтрации. Достигнув величины 20-копеечной, максимум 5-копеечной, монеты, они останавливаются в своем росте. На их поверхности также возникает гиперкератоз в виде белых с трудом удаляемых чешуек, соскабливание которых болезненно. Количество очагов различно; они беспорядочно рассеяны на коже лица, изредка появляются в ушных раковинах, на коже верхней части груди и спины.

По прошествии более или менее длительного времени начинается разрешение очагов. Оно начинается в их центре, постепенно распространяется к периферии и заканчивается образованием рубцовой атрофии. При диссеминированной форме атрофия обычно поверхностна, порой едва заметна, при дискоидной представляется или в форме значительного истончения кожи, которая собирается в складки наподобие папиросной бумаги и имеет белый цвет, или в форме более грубых несколько вдавленных в кожу, слегка пигментированных рубцов, обезображивающих больного. В случае поражения волосистой части головы очаги обычно значительной величины и вначале имеют вид слегка инфильтрированных пятен красного цвета. Постепенно на их поверхности развивается гиперкератоз или сплошной, покрывающий поверхность пятна наслоением сероватого цвета чешуек, или фолликулярный, в виде роговых пробок, залегающих в устьях волосяных фолликулов. После разрешения остаются рубцовая атрофия и стойкое облысение.

При локализации красной волчанки на красной кайме гу6 образуются слегка инфильтрированные, резко ограниченные участки, окрашенные в

фиолетово-красный цвет и покрытые небольшим количеством с трудом удаляемых чешуек; в местах перехода очагов поражения на слизистую оболочку отмечается серовато-белая каемка. В дальнейшем, начиная с центральной части, развивается атрофия. На слизистой оболочке щек и губ заболевание характеризуется появлением ограниченных розово-красных пятен, центральная часть которых постепенно становится серовато-белой. Иногда в их центральной части образуется эрозия или поверхностное изъязвление. После исчезновения их остается белый атрофический рубец.

Течение красной волчанки отличается большой длительностью и склонностью к обострениям и рецидивам, которые часто возникают на местах ранее бывших поражений, на фоне рубцовой атрофии, или в их окружности. Общее состояние больных не нарушено; в отдельных случаях возможен переход диссеминированной красной волчанки в системную.

Патогистологически: в эпидермисе обнаруживаются разлитой гиперкератоз и массивные роговые "пробки" в устьях волосяных фолликулов, истончение шиповатого слоя (иногда акантоз) и вакуольная дистрофия клеток базального слоя. В дерме — резкое расширение кровеносных и лимфатических сосудов и очаговый инфильтрат, располагающийся преимущественно вокруг фолликулов, сальных желез и сосудов Инфильтрат состоит из лимфоцитов, небольшого числа плазматических клеток, макрофагов и гистиоцитов. Отек и дистрофия коллагеновых волокон.

Системная красная волчанка. Это тяжелое заболевание возникает первично или, реже, у больных, длительно страдавших дискоидной или диссеминированной формой красной волчанки.

В одних случаях заболевание начинается остро, бурно, с одновременным появлением как общих симптомов, так и поражения кожи и внутренних органов.

В других случаях болезнь протекает хронически, клинические явления нарастают постепенно, причем у одних больных общие симптомы и поражение внутренних органов предшествуют поражению кожи, у других кожное высыпание возникает раньше общих расстройств и поражения внутренних органов. В последнем варианте болезнь протекает более благоприятно и нередко дает более или менее длительные ремиссии. У отдельных больных может внезапно наступить острая вспышка, и тогда болезнь принимает быстро прогрессирующее течение. Поражение кожи характеризуется появлением эритемы, главным образом на лице, в области носа и щек, часто принимая форму бабочки. Вначале кожа окрашена в розово-красный цвет и нередко слегка отечна. В дальнейшем она становится фиолетово-красной, на поверхности кожи появляется небольшое шелушение. На пальцах рук отмечается появление эритематозных пятен красного или синюшно-красного цвета. Может возникнуть высыпание эритематозных пятен на коже туловища и конечностей и на их фоне появляются пузыри. В отдельных случаях эритема принимает геморрагический характер. Продержавшись некоторое время, эритема проходит, но нередко возобновляется. Заканчивается чаще всего пигментацией, реже — слабовыраженной рубцовой атрофией кожи. Слизистые оболочки поражаются очень редко.

Общие симптомы выражаются в слабости, депрессии, потере

аппетита, бессоннице, болях в мышцах, костях и суставах и лихорадке. Последняя может быть постоянной, ремиттирующей, иногда гектической с подъемом температуры до 40°С.

Из внутренних органов прежде всего поражаются почки; в моче появляются белок, цилиндры, эритроциты. В отдельных случаях может развиться уремия, приводящая к смертельному исходу.

Часто наблюдаются поражения сердца в форме эндокардита (нередко обнаруживается только на вскрытии), перикардита и миокардита, хроническая бронхопневмония, сухой или экссудативный плеврит, увеличение лимфатических узлов, преимущественно шейных, подчелюстных, аксиллярных, болезненность и опухание суставов, напоминающие острый суставной ревматизм.

В крови прогрессирующая анемия, лейкопения (иногда лимфопения), ускоренная СОЭ; в сыворотке крови—снижение количества общего белка, уменьшение содержания альбуминов и увеличение гамма-глобулинов. Наряду с этим в крови обнаруживаются своеобразные «клетки красной волчанки» (рис. 34).

Клетки красной волчанки (LE-клетки) —это лейкоциты, в протоплазме которых при окраске по Романовскому—Гимзе обнаруживаются включения в виде гомогенных, круглой формы образований фиолетово-красного цвета, представляющие собой фагоцитированные измененные ядра лейкоцитов (нуклеолиз). При значительной величине они оттесняют ядро клетки к периферии. Такие же образования обнаруживаются свободно лежащими среди клеток и являются в подобных случаях центром агглютинации нейтрофилов (так называемые розетки). Их возникновение связано, по-видимому, с изменениями в белковом составе плазмы, в частности ее гамма-глобулиновой фракции. В последней у больных системной красной волчанкой содержится «фактор красной волчанки», являющийся, как полагают, антителом против ядер лейкоцитов. Системная красная волчанка встречается чаще у женщин 20-40 лет. Прогноз, как правило, неблагоприятный. Случаи выздоровления наблюдаются редко.

Патогистологически: в дерме отмечаются значительные изменения сосудов в форме продуктивно-деструктивного васкулита, инфильтрация стенок сосудов и капилляров плазматическими клетками, лимфоцитами и нейтрофилами; местами склероз и гиалиноз стенок с сужением просвета. Наряду с сосудистыми изменениями обнаруживаются участки мукоидного и фибриноидного набухания, фибриноидного некроза соединительной ткани. В эпидермисе — незначительный акантоз, гиперкератоз, на отдельных участках - вакуолизация базальных клеток.

Этиология и патогенез. Несомненно, что в развитии всех разновидностей красной волчанки играет роль фокальная, чаще стрептококковая, инфекция (хронический тонзиллит, зубные гранулемы и т п.), а в развитии системной красной волчанки —и некоторые лекарственные средства: антибиотики (стрептомицин, пенициллин и др.), сульфаниламиды, вакцины, сыворотки и др. Роль фокальной инфекции и медикаментов, а

возможно, и других эндогенных и экзогенных факторов заключается, по-видимому, в сенсибилизации организма, что в определенных условиях может вызывать сложную цепную аутоаллергическую реакцию (при системной красной волчанке), проявляющуюся, в частности, васкулитами и дезорганизацией соединительной ткани во многих органах (так называемый коллагеноз).

В настоящее время есть основания признать единство системной красной волчанки с дискоидной и диссеминированной. Об этом свидетельствует прежде всею возможность перехода дискоидной, чаще диссеминированной, красной волчанки в системную. Общность всех форм красной волчанки заключается: а) в роли фокальной инфекции и различных внешних провоцирующих факторов (чрезмерная инсоляция, отморожения, ожоги и т.п.), в развитии заболевания; б) в обнаружении на границе между эпидермисом и дермой пораженной кожи иммуноглобулинов, связанных комплементом в комплекс антиген — антитело.

При гистохимическом исследовании нормальной на вид кожи у больных дискоидной красной волчанкой обнаружены начальные дистрофические изменения соединительной ткани, напоминающие таковые при системной красной волчанке.

Лечение. При дискоидной и диссеминированной красной волчанке наиболее эффективны синтетические антималярийные препараты. Лучшие результаты дают делагил (хингамин, резохин), плаквенил (гидроксихлорохин) Их назначают на 1 таблетке (0,25 г) 2—3 раза в день в течение 7—10 дней. Такие курсы проводятся повторно с 3—5-дневными интервалами (всего 2—3 курса). Применяется также непрерывное лечение: в течение 7—10 дней по 1 таблетке 3 раза в день, затем на протяжении 4—6 нед по 1 таблетке в день.

Во время лечения антималярийными препаратами могут наблюдаться осложнения: расстройство зрения, головокружения, бессонница, сердечные боли, изменения крови (анемия, лейкопения).

В начальном периоде болезни и в периоды обострении показаны внутривенные инъекции препаратов кальция, инъекции или прием внутрь никотиновой кислоты, седативные средства. В отдельных упорно протекающих случаях рекомендуется комбинированное лечение антималярийными препаратами и кортикостероидными гормонами в небольших дозах —3—4 таблетки преднизолона (или его аналогов) в сутки. Для предупреждения рецидивов следует в весенне-летний сезон проводить профилактические курсы антималярийными препаратами.

Наружно назначают кортикостероидные мази и кремы. Если под влиянием такого лечения очаги поражения не разрешаются, можно (при отсутствии тенденции их к периферическому росту) прибегнуть к криотерапии. Для защиты кожи от ультрафиолетового облучения рекомендуются фотозащитные кремы и пасты, содержащие 5—10% парааминобензойной кислоты, метилурацила и др.

При системной красной волчанке наилучшие результаты дает лечение

кортикостероидными гормонами, которые следует назначать в ударных дозах —по 60—80 мг преднизолона в сутки. По мере улучшения процесса дозу постепенно снижают до поддерживающей (5—10 мг). Рекомендуется также комбинированное лечение гормонами и антималярийными препаратами, а иногда (особенно при поражении суставов) и салицилатами.

Больных системной красной волчанкой нельзя перегружать лекарствами. Стрептомицин и сульфаниламиды противопоказаны.

При всех формах красной волчанки больной должен быть тщательно обследован с целью выявления очагов инфекции, которые по возможности следует удалить.

СКЛЕРОДЕРМИЯ

Склеродермия — заболевание соединительной ткани, характеризующееся ее уплощением (склерозированием), что проявляется преимущественно в коже.

Различают следующие клинические формы склеродермии: 1) генерализованную (диффузная и акросклероз), отличающуюся системным характером поражения; 2) ограниченную (бляшечная, лентовидная, болезнь белых пятен).

Генерализованная диффузная склеродермия. Заболевание начинается остро или подостро с образования плотного отека всего или почти всего кожного покрова (отечная стадия). Кожа напряжена, не собирается в складки, при надавливании ямки не остается. Цвет кожи становится серовато-желтым, иногда вследствие появления фиолетовых пятен принимает пестрый мраморный вид. Нередко поражению кожи предшествуют продромальные симптомы в виде общего недомогания, чувства ползания мурашек, онемения, зуда, невралгических и суставных болей, лихорадки.

Постепенно развивается уплотнение кожи (индуративная стадия): она становится плотной, как дерево, неподвижной, тесно спаянной с подлежащими тканями (фасции, мышцы, сухожилия), которые также вовлекаются в процесс. Поверхность кожи гладкая, блестящая, цвет ее восковидный, похожий на цвет слоновой кости, иногда с цианотичным оттенком. Все движения, а также дыхание затруднены. Лицо принимает маскообразный вид, ротовое отверстие суживается. Вследствие склерозирования и последовательно наступающей атрофии подкожной клетчатки и мышц кожа представляется как бы натянутой на кости скелета (рис. 35).

Помимо поражения кожи и подлежащих тканей, у больных диффузной склеродермией выявляется также поражение внутренних органов, чаще всего пищевода, кишечника, легких (пневмосклероз), почек, сердца.

Акросклероз. Заболевание начинается исподволь, чаще всего с поражения кожи пальцев рук. Начальные симптомы напоминают симптомы болезни Рейно. Больные жалуются на похолодание пальцев, чувство покалывания и ползания мурашек, иногда боли; кожа приобретает

цианотичный оттенок. Временами вследствие спазма сосудов пальцы белеют, становятся нечувствительными («мертвые пальцы»). Такое состояние может длиться многие месяцы. Лишь постепенно возникают плотный отек и (последовательно) склерозирование кожи. Она становится плотной, как дерево, гладкой, блестящей, тесно спаянной с подлежащими тканями, неподвижной. Цвет ее, вначале цианотичный, меняется на восковидный, желтовато-белый. Пальцы неподвижны, слегка согнуты. На поверхности пораженной кожи нередко возникают небольшие трофические язвы. Постепенно процесс распространяется на кожу пястья, запястья, предплечья, плеча.

Обычно через 2—3 года после поражения кожи пальцев в процесс вовлекается кожа лица. Она уплотняется, приобретает восковидный цвет, вследствие чего лицо становится маскообразным. Ротовое отверстие суживается, нередко отмечается выворот век. Прогрессируя крайне медленно, процесс в дальнейшем или останавливается и идет на разрешение, или, распространяясь, может принять характер диффузной склеродермии. Нередко поражаются внутренние органы, но в менее выраженной форме, чем при диффузной склеродермии. Заболевание встречается у взрослых, причем у женщин значительно чаще, чем у мужчин.

В отдельных случаях как при акросклерозе, гак и при диффузной склеродермии отмечается отложение в склерозированной коже солей кальция и виде плотных на ощупь узлов или узелков Последние могут воспаляться и тогда вскрываются небольшими перфорационными отверстиями, из которых выделяется белая кашицеобразная масса (синдром Тибьержа-Вейссенбаха).

Ограниченная бляшечная склеродермия. Для нее характерно образование вначале одного или нескольких фиолетово-розовых пятен различной величины (5—10 см в диаметре или более), более или менее правильной круглой или овальной формы. В дальнейшем кожа в центральной части пятен склерозируется: становится более плотной и принимает белую или желтоватую, восковидную, окраску. Поверхность ее сглаживается, блестит, волосы выпадают. В окружности остается фиолетовое кольцо. В таком виде очаги поражения, не вызывая каких-либо ощущений, могут существовать многие месяцы и годы. В конечном итоге наступает разрешение: фиолетовое кольцо исчезает, склерозированный участок кожи становится мягче, атрофируется, на фоне белой или фиолетовой окраски появляются коричневого цвета пятна, постепенно сливающиеся в сплошное пигментное пятно, центральная часть которого слегка западает ниже уровня здоровой кожи. Очаги бляшечной склеродермии локализуются чаще всего на коже туловища, реже —на коже конечностей, крайне редко —на коже волосистой части головы. В отдельных случаях отмечено образование аналогичных очагов на слизистой оболочке полости рта. Очень редко на фоне бляшек склеродермии образуются пузыри и трофические язвы.

Ограниченная склеродермия может возникать также в виде полос, расположенных чаще всего вдоль конечностей или посередине лба, в направлении от переносицы к волосистой части головы (напоминает рубец от

удара саблей). Это **лентовидная склеродермия.**

Своеобразную очень поверхностную форму склеродермии представляет **болезнь белых пятен.** Заболевание наблюдается у женщин, преимущественно на коже лопаточной и подлопаточной областей спины, на коже труди, иногда на коже половых органов. Может сочетаться с бляшечной склеродермией. Характеризуется образованием мелких, величиной в несколько миллиметров, снежно-белых, слегка плотноватых пластинок круглой или полигональной формы, в центре которых нередко заметна роговая пробочка. Мелкие элементы могут сливаться, образуя очаги большей величины неправильных мелкофестончатых очертаний. В окружности как крупных, так и мелких очагов иногда можно отметить узкую фиолетово-розовую каемку. Через месяцы или годы на месте пятен развивается поверхностная атрофия кожи.

Патогистологически: как при генерализованной, так и при ограниченной форме склеродермии в начальном периоде отмечается воспалительный инфильтрат, располагающийся преимущественно вокруг сосудов дермы и подкожной клетчатки, состоящим в основном из лимфоцитов. Стенки сосудов отечны и инфильтрированы, эндотелий в состоянии пролиферации. Коллагеновые пучки гомогенизированы и вследствие отека разъединены. Эластические волокна частично сохранены. Иногда обнаруживаются фибриноидные изменения стенок сосудов и соединительной ткани. В склеротической стадии дерма значительно утолщена, коллагеновые волокна гиперплазированы, располагаются компактно. Воспалительный инфильтрат почти отсутствует. Стенки сосудов утолщены, склерозированы, волосяные фолликулы и сальные железы отсутствуют, потовые железы сохранены, но атрофированы. Фиброзные пучки пронизывают истонченную и атрофированную жировую клетчатку.

Этиология и патогенез. Не установлены. Наиболее вероятным считается предположение о том, что склеродермия является следствием нейроэндокринных расстройств, ведущих к резким изменениям в состоянии кровеносных сосудов и последовательному нарушению межуточного обмена, обусловливающему склерозирование соединительной ткани.

Лечение. При генерализованной склеродермии эффективны подкожные инъекции лидазы, которые следует назначать повторными курсами. Препараты гиалуронидазы (лидаза, ронидаза, стекловидное тело) показаны при ограниченной склеродермии. Их можно вводить непосредственно в очаги поражений путем электрофореза. При акросклерозе наиболее эффективны средства, нормализующие трофику и стимулирующие периферическое кровообращение: ганглиоблокирующие препараты (пахикарпин по 0,05 г 2—3 раза в день в течение 1—1,5 мес); внутривенные вливания никотиновой кислоты. Отмечен благоприятный эффект от назначения АТФ, витаминов Е, В15. В стадии уплотнения кожи назначают тепловые процедуры: ванны, грязелечение, парафинотерапию, диатермию, ультрафиолетовые облучения, массаж, ультразвук, фонофорез гидрокортизона. Целесообразны морские и сероводородные ванны (Сочи-Мацеста, Пятигорск), радоновые ванны в Цхал-тубо, лечебная гимнастика.

ДЕРМАТОМИОЗИТ

Дерматомиозит (dermatomyositis) представляет собой полимиозит, сопровождающийся особыми изменениями кожи. Страдают главным образом скелетные мышцы, в меньшей степени — миокард, еще в меньшей— гладкие мышцы. Раннее и типичное проявление болезни — миозит шеи и плечевого

пояса. Голова при этом опущена вниз, наблюдается согбенное положение туловища. Мышцы становятся тестоватыми, затем твердыми; постепенно развивается фиброзный миозит и в конце концов атрофия. Больные жалуются на выраженную мышечную слабость, не могут поднять руки, носить в руках обычные вещи. В результате гипомимии лицо приобретает плаксивое выражение.

Висцеральные симптомы обусловлены в основном поражением мышцы сердца (миокардит) и гладкой мускулатуры пищевода, гортани, глотки, диафрагмы, кишечника, сфинктеров. Нередко развивается диплопия. Реже в процесс вовлекаются легкие, печень, селезенка, почки; иногда — центральная и периферическая нервная система; могут быть психические расстройства. При острой форме дерматомиозита повышается температура тела (до 39—40°С), не снижающаяся от введения антибиотиков. Лабораторные исследования выявляют лейкоцитоз со сдвигом влево (в поздней стадии —лейкопения), эозинофилию, моноцитоз, лимфоцитопению; СОЭ ускорена.

Кожные изменения сначала могут быть единственными проявлениями дерматомиозита. Для них характерно образование довольно резко очерченных эритем винно-красного цвета и отеков на различных участках кожного покрова. Начинается заболевание, как правило, с поражения лица, волосистой части головы, задней и латеральных областей шеи, тыла кистей и пальцев, передних областей коленей. Для поражения лица типичен периорбитальный отек, часто сопровождающийся «очкообразной» эритемой. Наблюдаются и другие полиморфные высыпания: везикулезные, буллезные, геморрагические, некротические. Иногда развивается эритродермия. При хроническом течении дерматомиозита поражение кожи приобретает пестрый вид (пойкилодерматомиозит) за счет формирования розеолезных пятен, мелких, едва выступающих над поверхностью кожи, папул, чешуек, телеангиэктазий, пигментных пятен и депигментированных участков атрофии. В ряде случаев развиваются стоматит, хейлит, конъюнктивит.

Начавшись остро, дерматомиозит может через несколько недель или месяцев закончиться летально. В других случаях он переходит в хроническую стадию и продолжается с ремиссиями много лет.

Диагноз. Основывается на клинической картине и результатах определения уровня креатина в моче. Креатин содержится главным образом в мышечной ткани и выводится после отщепления молекулы воды в виде креатинина (ангидрированный креатин). За сутки выделяется 1,5—2,0 г креатинина и до 100 мг креатина. При дерматомиозите нарушается способность мышечной ткани образовывать ангидрид, поэтому с мочой выделяется повышенное количество креатина (0,2—1,2 г и больше).

Диагноз дерматомиозита можно подтвердить путем электромиографии и гистологического исследования мышц (отечность, нарушение нормальной поперечной исчерченности, вакуолизация, гомогенизация и гиалинизация мышечных волокон, лимфоцитарная инфильтрация с последующим склерозом).

Этиология и патогенез. Дерматомиозит, как красная волчанка и склеродермия, относится к диффузным болезням соединительной ткани аутоиммунного генеза. Нередко он сочетается со злокачественными опухолями (паранеопластический или вторичный дерматомиозит). Чаще наблюдается рак желудка и других отделов желудочно-кишечного тракта, яичников, молочной железы, матки.

Лечение. Назначают глюкокортикостероидные гормоны в сочетании с анаболическими стероидными препаратами, антиметаболитами, АТФ, кокарбоксилазой, витамином Е.

ПУЗЫРНЫЕ ДЕРМАТОЗЫ

ПУЗЫРЧАТКА

Пузырчатка (pemphigus) чаще наблюдается у женщин, обычно после 40 лет. Заболевание проявляется в четырех клинических формах: вульгарная пузырчатка, вегетирующая пузырчатка, листовидная пузырчатка и себорейная (эритематозная) пузырчатка.

Общим для всех разновидностей пузырчатки признаком является акантолиз с образованием интраэпителиальных пузырей на слизистой оболочке полости рта и кожи. Акантолиз связан с растворением межклеточной цементирующей субстанции эпителия, что приводит к расширению межклеточных пространств и отделению одной половины десмосом от другой.

Клинически акантолиз можно выявить путем легкого трения пальцем здоровой на вид кожи. Вблизи пузырей, а иногда и в отдалении от них при этом происходит отслойка поверхностных слоев эпителия с образованием эрозии (симптом Никольского). При потягивании за обрывки покрышки пузыря обнаруживается отслойка эпителия далеко за пределы видимой эрозии («краевой» симптом Никольского). С акантолизом связаны также увеличение пузыря по площади при надавливании на него пальцем (симптом Асбо-Хансена), приобретение пузырем формы груши под тяжестью экссудата периферический рост эрозий.

Указанные симптомы могут быть обусловлены не только акантолизом, но и перифокальной отслойкой всего эпителия — эпидермолизом. Поэтому для подтверждения наличия акантолиза используют цитодиагностику — исследование поверхностного слоя клеток (метод Тцанка). В мазках-отпечатках, получаемых со дна эрозий после вскрытия свежих пузырей, у больных пузырчаткой обнаруживают патологические шиловидные клетки, отличающиеся от нормальных меньшими размерами, крупным ядром, занимающим почти всю клетку, неоднородным окрашиванием цитоплазмы (интенсивно синий цвет по периферии, светло-голубой вокруг ядра) и некоторыми другими признаками. Эти клетки получили название акантолитических (рис. 36). Для пузырчатки характерно их скопление в виде пластов.

Наиболее убедительным приемом, позволяющим установить акантолиз

и тем самым подтвердить диагноз пузырчатки, является гистологическое исследование.

Вульгарная пузырчатка (pemphigus vulgaris). Встречается более часто из других разновидностей пузырчатки. Начинается, как правило, с поражения слизистых оболочек полости рта и зева, которое может существовать изолированно на протяжении нескольких месяцев. Пузыри, быстро вскрываясь, превращаются в болезненные ярко-красные или покрытые белесоватым налетом эрозии, окаймленные обрывками эпителия— остатками покрышки пузыря. Часто первичные проявления вульгарной пузырчатки на слизистых оболочках выглядят в виде толстых белых или сального цвета пленок, представляющих собой покрышки абортивных пузырей.

Высыпание пузырей на коже происходит исподволь, сначала они появляются в небольшом числе, преимущественно на коже груди и спины, затем количество их увеличивается. Пузыри располагаются на внешне неизмененной коже, наполнены прозрачным серозным содержимым, имеют различную величину; просуществовав несколько дней, они подсыхают с образованием корок или вскрываются, обнажая эрозии ярко-красного цвета, обильно отделяющие густой, клейкий экссудат (рис. 37). В начальном периоде болезни эрозии сравнительно быстро эпителизируются, оставляя после себя различной интенсивности пигментацию. Иногда содержимое пузырей становится мутноватым и даже гнойным. Вокруг таких пузырей образуется воспалительная каемка.

Общее состояние больных вначале нарушено мало. Обычно жалобы их сводятся к чувству болезненности, особенно на слизистых оболочках, затрудняющему прием пищи. Постепенно общее состояние начинает ухудшаться. Появляется слабость, отмечается субфебрильная температура, которая при осложнении заболевания пиогенной инфекцией может периодически повышаться до высоких цифр. Эрозии как на слизистых оболочках, так и на коже эпителизируются медленно, поверхность их имеет не ярко-розовый, а бледный розовато-желтоватый цвет. При отсутствии надлежащего лечения нарастающая кахексия приводит к смерти.

Характерным и важным как в диагностическом, так и в прогностическом отношении является нарушение водного и особенно солевого обмена. Суточное выделение с мочой хлорида натрия резко снижено. Задержка хлорида натрия наблюдается нередко в самых ранних периодах болезни, даже при изолированном поражении слизистых оболочек.

Вегетирующая пузырчатка (pemphigus vegetans). В начальном периоде сходна с вульгарной. Заболевание часто начинается с поражения слизистой оболочки полости рта, но уже с самого начала пузыри имеют тенденцию локализоваться вокруг естественных отверстий и в кожных складках (подмышечные, пахово-бедренные складки, под молочными железами), а также вокруг пупка. В дальнейшем после вскрытия пузырей на поверхности эрозий развиваются папилломатозные разрастания (вегетации), покрытые сероватым налетом. Сливаясь между собой, они нередко образуют

обширные вегегирующие поверхности. Просуществовав некоторое время, вегетации ссыхаются, уплотняются, а эрозии эпителизируются, оставляя на коже выраженную пигментацию. Субъективно ощущаются боль, жжение и зуд. Заболевание протекает или подостро, злокачественно, или хронически; заканчивается летально.

Листовидная пузырчатка (pemphigus foliaceus). Для нее характерно высыпание поверхностных, плоских, вялых пузырей с тонкой покрышкой, быстро разрывающейся и обнажающей эрозии или ссыхающейся с образованием тонких пластинчатых чешуйко-корок, наслаивающихся на поверхности кожи. Симптом Никольского на еще непораженных участках кожи выражен резко. Очень быстро патологический процесс распространяется на весь кожный покров и принимает характер эксфолиативной эритродермии. Слизистые оболочки, как правило, не поражаются. Нередко наблюдается выпадение волос и ногтей.

Заболевание может длиться 2, 3, 5 лет и более. Общее состояние больных на протяжении многих месяцев or начала заболевания может оставаться удовлетворительным. Лишь постепенно больные начинают слабеть, масса тела их уменьшается и они умирают от медленно развивающейся кахексии или от присоединившейся инфекции.

Так же как и при вульгарной пузырчатке, наблюдается нарушение водного и солевого обмена, однако в менее выраженной степени.

Себорейная, или эритематозная, пузырчатка (pemphigus seborrhoirus, s. erythematosus, синдром Сенира—Ашера). Начинайся с образования на коже лица, чаще всего на носу и щеках (в виде бабочки, напоминая дискоидную красную волчанку), реже на волосистой части головы, очага поражения, покрытого мягкими, легко удаляемыми желтоватого цвета чешуйками или коричневатыми корками, на нижней поверхности которых обнаруживаются мягкие белые шипики. После удаления корок открывается влажная эрозированная поверхность. В дальнейшем на коже спины и груди, в меньшей степени на коже конечностей, начинают появляться различной величины пузыри, быстро подсыхающие с образованием буроватого цвета пластинчатых корок. Образование пузырей может происходить незаметно, и создается впечатление, что корки выявляются как бы первично, напоминая себорейную экзему или импетиго. После их удаления обнаруживаются эрозии. Симптом Никольского положительный, однако выявляется только в области поражения или в виде краевого либо очаговою. Очаговый симптом Никольского характеризуется сползанием под давлением пальца со здоровой на вид кожи верхних слоев эпидермиса в виде круглой или овальной пленки размером с копеечную монету. Иногда высыпание пузырей с последующим образованием эрозий отмечается на слизистой оболочке полости рта. Заболевание протекает длительно и в большинстве случаев сравнительно доброкачественно. У ряда больных отмечается переход в листовидную пузырчатку.

Патогистологически: характерно развитие супрабазального акантолиза, для листовидной и

эритематозной пузырчатки - в зоне зернистого слоя. У больных вегетирующей пузырчаткой отмечаются, кроме того, папилломатоз, акантоз, а в старых очагах — и гиперкератоз

Этиология и патогенез. Этиология пузырчатки неизвестна. Инфекционная (в том числе вирусная), энзимная, эндокринная, нейрогенная, наследственная, токсическая теории происхождения пузырчатки а также теория задержки солей не получили убедительных доказательств. В патогенезе пузырчатки ведущую роль играют аутоиммунные процессы. Развитие акантолиза связывают с появлением антител против межклеточной субстанции и образованием в ней иммунного комплекс антиген-антитело. Последний обусловливает растворение межклеточной субстанции и разрушение десмосом или потерю эпителиальными клетками способности к их формированию.

При непрямой реакции иммунофлюоресценции обнаружена циркулирующие в сыворотке (а также в пузырной жидкости) антитела относящиеся к классу IgG; титр циркулирующих антител обычно коррелирует с тяжестью течения пузырчатки. Прямая реакция иммунофлюоресценции выявила отложения IgG в межклеточном веществе как пораженной, так и здоровой на вид кожи.

Диагноз. Принимают во внимание данные клинических, цитологических и гистологических исследований. Наибольшие трудности представляет дифференциальная диагностика пузырчатки, пемфигоидов и буллезного (пемфигоидного) варианта герпетиформного дерматоза. Для всех перечисленных заболеваний характерно субэпителиальное образование пузырей в результате эпидермолиза.

Существенное значение в дифференциальной диагностике имею также иммунофлюоресцентные методы исследования. Вместе с тем их результаты бывают у одних и тех же больных настолько разнородны что позволяют выделять смешанные и переходные буллезные дерматозы.

Лечение. Единственным средством, позволяющим в настоящее время спасти больных пузырчаткой, являются глюкокортикостероидные препараты (преднизолон, урбазон, триамцинолон. дексаметазон и др.).

Лечение начинают с назначения ударных доз глюкокортикостероидов. Прекращение лечения быстро приводит к рецидиву болезни, поэтому больные должны постоянно принимать минимальные поддерживающие дозы. Величина ударной дозы зависит от тяжести заболевания и составляет 60—100 мг (иногда 180—360 мг) преднизолона. После прекращения высыпаний и заживления эрозий препарат принимают в той же дозе в течение недели. Последующее снижение дозы до поддерживающей растягивается на несколько месяцев. При обострении процесса следует некоторое время выждать и, если очаги поражения самопроизвольно не разрешаются, удвоить дозу. Большую часть суточной дозы принимают после завтрака, меньшую - во второй половине дня. Таблетки в поддерживающей дозе рекомендуется принимать одномоментно после завтрака.

Кортикостероидную терапию сопровождают комплексом следующих средств: анаболические стероидные препараты, 10% раствор хлорида калия,

глицерофосфат, пантотенат и пангамат кальция, аскорбиновая кислота (1—3 г), дезоксирибонуклеаза. Антибиотики показаны лишь при осложнении вторичной инфекцией (подъем температуры). Необходимо проводить симптоматическую терапию. Питание должно быть преимущественно белковым, с уменьшенным количеством соли.

Лечение больных пузырчаткой кортикостероидами в больших дозах приводит к снижению титра аутоантител до нуля. Исчезновение антител в сыворотке и коже может служить одним из оснований для снятия больных с поддерживающей дозы.

При резистентности заболевания к тому или иному кортикостероиду или при плохой его переносимости рекомендуется сменить препарат или дополнительно назначить средства, обладающие иммунодепрессивным действием: метотрексат, азатиоприн, делагил и др.

В последние годы для удаления циркулирующих аутоантител из организма применяют плазмаферез с замещением плазмы больного свежей плазмой при непрерывном кровотоке. Повторные процедуры приводят к временному снижению титра аутоантител и даже к исчезновению их, что позволяет в значительной степени уменьшить дозы кортикостероида, метотрексата или других иммунодепрессантов. Применение плазмафереза рекомендуется в тех случаях, когда пузырчатка не поддается обычным методам лечения или оно сопровождается побочными явлениями.

Наружное лечение предусматривает теплые ванны с перманганатом калия (0,5 г на ведро воды), антибактериальные мази или водные растворы анилиновых красителей. При поражении слизистых оболочек показаны обтирания и полоскания отваром ромашки пополам с 2% раствором борной кислоты, растворами буры, фурацилина (1 : 5000) и другими вяжущими и дезинфицирующими средствами.

ПЕМФИГОИД

Пемфигоид (pemphigoid) нередко называют буллезным пемфигоидом, парапемфигусом, неакантолитической пузырчаткой. Ранее это заболевание описывалось как доброкачественный хронический пемфигус, старческий пемфигус, юношеский пемфигус, старческий герпетиформный дерматит.

Пемфигоидом чаще страдают пожилые люди и дети. Заболевание начинается с появления крупных напряженных пузырей, иногда с примесью крови в содержимом, на нормальной коже или на фоне эритем и отличается хроническим доброкачественным течением. У некоторых больных первичным проявлением пемфигоида служат элементы, типичные для многоформной экссудативной эритемы. В одних случаях они располагаются на ограниченном участке тела (например, в окружности пупка), в других оказываются распространенными, однако их локализация не укладывается в рамки классической многоформной экссудативной эритемы Гебры.

После вскрытия пузырей образуются эрозии. В отличие от вульгарной пузырчатки для них характерны отсутствие периферического роста и выраженная тенденция к заживлению. По мере развития болезни количество

пузырей увеличивается, становится заметным их преобладание на сгибах и в складках тела. У трети больных в процесс вовлекается слизистая оболочка полости рта, а у 10% больных процесс начинается с ее поражения. Симптом Никольского отрицательный, однако при потягивании за обрывки покрышки пузыря выявляется симптом перифокальной субэпителиальной отслойки. Отслойку эпителия можно наблюдать также при надавливании на пузырь. Последний при этом сплющивается и расширяется (симптом Асбо-Хансена). Патогистологически: образование пузырей при пемфигоиде связано с отслоением эпидермиса от дермы (эпидермолиз) и формированием полости, содержащей экссудат и клетки крови, главным образом эозинофилы. В отличие от герпетиформного дерматоза Дюринга кожа вокруг пузыря не изменена, микроабсцессов в сосочках нет. Электронно-микроскопические исследования позволили установить расслоение базальной мембраны.

Этиология и патогенез. Этиология пемфигоида неизвестна. В ряде случаев он развивается как парабластоматозный дерматоз, сопровождая злокачественные опухоли, лейкозы, лимфогранулематоз. В патогенезе пемфигоида играют роль аутоиммунные процессы. Развитие эпидермолиза обусловлено, по-видимому, образованием антител против базальной мембраны, которые обнаруживаются в сыворотке крови, пузырной жидкости и в виде иммунного комплекса антиген —антитело на самой базальной мембране. Однако корреляции титра антител с активностью заболевания не отмечается.

Диагноз. Основанием для постановки диагноза пемфигоида служат клинические, цитологические и гистологические данные. Наибольшие трудности представляет дифференциальная диагностика пемфигоида, буллезного (пемфигоидного) варианта герпетиформного дерматоза и пузырчатки.

Если пемфигоид начинается с высыпания пузырей на слизистой оболочке полости рта, чрезвычайно важное значение приобретает ранняя дифференциальная диагностика пемфигоида от начальных проявлений вульгарной или вегетирующей пузырчатки. Пемфигоидные пузыри обычно напряженные, реже плоские, напоминают элементы многоформной экссудативной эритемы. При определении симптома Асбо-Хансена надавливание на пузырь приводит к значительному увеличению его по площади (в 2—4 раза). В ряде случаев пузырь на десне удается перекатить пальцем от одною края челюсти к другому. Образующиеся эрозии часто кровоточат, акантолитические клетки отсутствуют.

Важным дифференциально-диагностическим признаком является степень перифокальной отслойки эпителия. У больных вульгарной пузырчаткой при потягивании за обрывки эпителия он отслаивается вокруг эрозии лишь на 1—3 мм, а затем рвется. У больных пемфигоидом периферическую отслойку эпителия вокруг эрозии удается получить на расстоянии 1—2 см и даже более. Следует обращать внимание на различия в первичной локализации сыпи: у больных пузырчаткой процесс начинается преимущественно в области зева, а у больных пемфигоидом — на слизистой

оболочке щек и десен.

В мазках-отпечатках, полученных со дна эрозий, при пемфигоиде обнаруживается большое количество эозинофилов; акантолитических клеток нет.

Наиболее убедительным диагностическим приемом, позволяющим дифференцировать пузырчатку от пемфигоида, служит гистологическое исследование пузыря. При пемфигоиде полость расползается под эпителием, при пузырчатке — интраэпителиально.

В случае развития сыпи, напоминающей многоформную экссудативную эритему, исключить последнюю позволяют такие признаки, как необычная локализация очагов поражения, постепенное начало заболевания, отсутствие общих явлений, хроническое течение процесса. В дифференциальной диагностике имеют также значение иммунофлюоресцентные методы исследования. При непрямой реакции иммунофлюоресценции удаётся выявить циркулирующие антитела (IgG) против базальной мембраны примерно у 2/3 больных пемфигоидом Они определяются не только в сыворотке крови, но и в пузырной жидкости. В период ремиссии антитела отсутствуют. Прямая реакция иммунофлюоресценции имеет значительно большую диагностическую ценность, поскольку позволяет выявить линейное отложение иммуноглобулинов вдоль зоны базальной мембраны у всех больных пемфигоидом. Как в пораженной, так и в здоровой коже обнаруживают главным образом IgG.

Лечение. Пемфигоид может быть проявлением паранеопластического процесса. Поэтому, прежде чем приступить к лечению, необходимо тщательно обследовать больного для исключения таких заболеваний, как злокачественные опухоли, лейкозы, лимфогранулематоз. В случае их отсутствия назначают глюкокортикостероиды (50—100 мг, иногда 200 мг преднизолона). Рекомендуются также цитостатики: метотрексат, азатиоприн, циклофосфан, которые применяют в комбинации со стероидами или самостоятельно. При пемфигоиде в отличие от пузырчатки поддерживающая кортикостероидная терапия не является необходимой. Наружное лечение аналогично таковому при пузырчатке.

Рубцующий пемфигоид (pemphigoid cicatricans) (пемфигоид слизистых оболочек, хронический слизисто-кожный пемфигоидный дерматит, слизисто-синехиальный атрофирующий буллезный дерматит). Устаревшее название — доброкачественная пузырчатка слизистых оболочек.

Рубцующим пемфигоидом чаще болеют женщины, как правило, старше 50 лет. Заболевание продолжается обычно до конца жизни. Иногда через несколько лет теряет свою активность. На общем состоянии не отражается. Прогноз благоприятный.

Первые симптомы заболевания появляются на слизистых оболочках полости рта или глаз, реже - гениталий. Через несколько дней, месяцев и даже лет в процесс могут вовлекаться и другие слизистые оболочки- глотки, гортани, носа, пищевода, заднего прохода, мочевыводящих путей. Примерно

у 50% больных наблюдаются изменения кожи, развивающиеся позднее, одновременно, а иногда и раньше поражения слизистых оболочек. Они, как правило, локализованы и немногочисленны.

При поражении глаз процесс начинается с катарального конъюнктивита, а впоследствии (иногда через несколько лет) развивается рубцевание субконъюнктивальных тканей, что приводит к сращению конъюнктивального мешка (симблефарон), укорочению сводов, сужению глазной щели, потускнению роговицы и в конечном счете к потере зрения.

Пузыри на слизистых оболочках и коже имеют одинаковый характер. Величина их колеблется от размеров булавочной головки до диаметра трехкопеечной монеты. В большинстве случаев они окружены зоной гиперемии, иногда располагаются группами, часто рецидивируют на одном и том же месте, что приводит к развитию рубцово1 атрофии. Пузыри имеют более толстую покрышку, чем при пузырчатке, и могут сохраняться даже на слизистых оболочках в течение нескольких дней, вскрываясь обычно лишь вследствие травмирования Содержимое их серозное или серозно-геморрагическое, на поверхности эрозий нередко отмечается фибринозный налет. В ряде случаев выявляется, как и при пемфигоиде, симптом перифокальной отслойки эпителия. При цитодиагностике обнаруживают многочисленные эозинофилы, акантолитических клеток нет.

Поражения слизистых оболочек могут привести к образованию спаек в глотке, между слизистыми оболочками щек и альвеолярных отростков, в углах рта, к разрушению язычка и миндалин. Иногда развиваются хронический атрофирующий ринит и сращения раковин с носовой перегородкой, наблюдаются стриктуры гортани, пищевода, уретры, заднего прохода, фимоз, атрофия влагалища, спайки между малыми губами. При поражении гортани во время кашля отмечается отделение толстых серовато-белых или кровянистых пленок, т. е. обрывков покрышек пузырей.

Полость пузыря располагается под эпителием. В верхних отделах дермы — незначительный инфильтрат, состоящий из лимфоцитов, нейтрофилов и эозинофилов; эластические волокна отсутствуют. Позднее развивается фиброз, что приводит к рубцеванию.

Этиология и патогенез. В возникновении рубцующего пемфигоида важную роль играют нейроэндокринные расстройства и травмы (эпиляция ресниц, химический ожог глаз, протезирование зубов, повреждение слизистой оболочки полости рта зубной щеткой или другими предметами). Полому есть основание предполагать, что рубцующий пемфигоид является следствием нейроэндокринных дисфункций, вызывающий нарушения трофики слизистых оболочек и кожи, на фоне которых различные наружные воздействия приводят к образованию пузырей. Учитывая, кроме того, отсутствие эластической ткани в дерме на границе с эпителием, можно предполагать, что это заболевание приближается по своей сущности скорее всего к дистрофическим процессам типа врожденного буллезного эпидермолиза. Вместе с тем современные иммунологические данные, полученные при помощи чувствительных методик, позволяют некоторым

авторам признать рубцующий пемфигоид и пемфигоид вариантами одного и того же патологического процесса.

Диагноз. Рубцующий пемфигоид приходится дифференцировать в основном от вульгарной (вегетирующей) пузырчатки и пемфигоида. Чрезвычайно трудно дифференцировать начальные проявления пемфигоида и рубцующего пемфигоида на слизистой оболочке полости рта. Лишь такие признаки, как провоцирующая роль травмы в развитии пузырей, а также рецидивирование пузырей на одном и том же месте, позволяют заподозрить рубцующий пемфигоид. Однако эти признаки обнаруживаются не всегда. Поэтому раннюю дифференциальную диагностику приходится ограничивать решением вопроса о том, относится данное заболевание *к* пузырчатке или к пемфигоидам, не вдаваясь в подробности, к какому из них именно.

Лечение. Такое же, как пемфигоида, однако эффективность его значительно ниже. Показано комбинированное лечение кортикостероидами и хингамином, местное применение кортикостероидов.

Как самостоятельную форму выделяют так называемую **доброкачественную неакантолитическую пузырчатку только слизистой оболочки рта.** Для нее характерно хроническое, рецидивирующее высыпание субэпителиальных пузырей без образования рубцов.

ГЕРПЕТИФОРМНЫЙ ДЕРМАТОЗ

Герпетиформный дерматоз (dermatosis herpetiformis) (син.: болезнь Дюринга) — хроническое рецидивирующее заболевание, которое может начаться в любом возрасте: и в первые месяцы жизни, и в глубокой старости. Раз начавшись, оно длится годами (20—30 лет), прерываясь периодами полного выздоровления продолжительностью от нескольких недель и месяцев до нескольких лет. После 10-летнего течения процесс постепенно стихает. Болеют преимущественно мужчины. У детей рецидивы чаще наблюдаются летом; в период полового созревания может наступить самоизлечение. Известны случаи семейного заболевания герпетиформным дерматозом.

Для клинической картины характерны полиморфизм и группировка (как при герпесах) элементов сыпи, а также зуд. Сыпь представлена розеолезными пятнами, волдырями, папулами и главным образом различной величины пузырями.

Пузыри, наполненные прозрачным или мутным, реже геморрагическим, содержимым, возникают или на фоне розовых пятен, или на неизмененной на вид коже. Иногда они, как и другие элементы сыпи, располагаются кольцевидно, гирляндообразно. Пузыри вскрываются, образуя эрозии, или подсыхают с образованием медово-желтых или кровянистых бурых корок, под которыми постепенно происходит эпителизация. После заживления пузырей остается пигментация (рис. 38).

Очаги, состоящие из мелких пузырей, напоминают простои герпес, при их кольцевидном расположении — трихофитию. В ряде случаев образуются сгруппированные папуловезикулезные элементы, характерные для

строфулюса. Наблюдаемое иногда мономорфное высыпание тех или иных элементов сыпи позволило выделить, помимо основной — полиморфной, ряд других клинических разновидностей болезни Дюринга: буллезную, герпесоподобную, трихофитоидную, строфулезную.

Иногда кожное поражение носит локализованный характер. В этих случаях оно периодически возобновляется на ограниченных участках кожи, нередко симметрично, чаще всего на разгибательной поверхности коленных и локтевых суставов, голенях, предплечьях. В результате постоянного расчесывания этих участков кожа на них лихенизируется, время от времени на фоне лихенизации образуются пузыри.

Сравнительно редко одновременно с поражением кожи наблюдается высыпание пузырей на слизистой оболочке полости рта. Общее состояние больных обычно остается вполне удовлетворительным, каких-либо серьезных изменений внутренних органов не наблюдается. В некоторых случаях, особенно в детском и юношеском возрасте, начальный период заболевания или возникшего рецидива протекает остро и сопровождается подъемом температуры тела до 37,5—38°С. В крови нередко отмечаются эозинофилия и умеренный лейкоцитоз. В содержимом пузырей также, даже чаще, чем в крови, содержится большое количество эозинофилов и нейтрофилов. Характерной для больных герпетиформным дерматозом считается повышенная чувствительность к йодиду калия: прием внутрь 5% раствора вызывает обострение кожного процесса, а наложение на кожу 50% мази (на ланолине) через 24 ч вызывает эритему, иногда с образованием пузырей. Однако пробу с йодидом калия (особенно кожную) нельзя считать абсолютно закономерной: у части больных, страдающих типичным герпетиформным дерматозом, она дает отрицательный результат.

Патогистологически: обнаруживается субэпидермальная полость, как при пемфигоиде, однако механизм образования пузырей имеет некоторые отличия. При герпетиформном дерматозе процесс начинается с формирования в верхушках сосочков микроабсцессов, состоящих на ранней стадии из нейтрофилов, на более поздней — из эозинофилов. В результате слияния микроабсцессов происходит отделение эпидермиса от дермы. Перечисленные изменения видны только вокруг пузыря. Электронно-микроскопические исследования позволили установить, что дном пузыря при болезни Дюринга является дерма.

Этиология и патогенез. Герпетиформный дерматоз относят в настоящее время к синдрому нарушенного всасывания (синдром мальабсорбции), обусловленному необычной чувствительностью организма по отношению к клейковине (клейковину образуют белки злаков: пшеницы, риса, кукурузы, овса, ржи, ячменя, проса и др.). В ряде случаев при гистологическом исследовании биопсированной слизистой оболочки тонкого кишечника при болезни Дюринга обнаруживают изменения в виде уплощения ворсинок и лимфоцитарного инфильтрата, которые регрессируют (одновременно с кожными сыпями) при диете, лишенной растительных белков. Непосредственной причиной, провоцирующей развитие

герпетиформного дерматоза, могут быть воспалительные процессы в желудочно-кишечном тракте, часто с поражением печени, аскаридоз, злокачественные опухоли, лимфолейкоз; прием галогенов (йод, бром). У большинства детей болезнь Дюринга развивается после перенесенных инфекционных болезней.

Диагноз. Дифференциальная диагностика представляет наибольшие трудности в тех случаях, когда развивается буллезный вариант герпетиформного дерматоза, напоминающий вульгарную пузырчатку или пемфигоид.

Выраженная наклонность к группировке элементов, наличие сильного зуда, общее удовлетворительное состояние больного, редкое поражение слизистой оболочки полости рта, отсутствие симптома Никольского, акантолитических клеток и нарушений водного и солевого обмена, а также субэпидермальное расположение пузырей дают возможность исключить диагноз пузырчатки. Имеет значение также положительный результат пробы с йодидом калия.

Для пемфигоида в отличие от герпетиформного дерматоза не характерны зуд, группировка пузырей, реакция на йодид калия. Высыпания при пемфигоиде преобладают на сгибах и в складках тела. Полость пузыря при пемфигоиде образуется в результате расслоения базальной мембраны, при болезни Дюринга происходит ее разрушение. Поэтому в гистологическом препарате дно пузыря при пемфигоиде выглядит ровным. В сыворотке крови больных герпетиформным дерматозом антитела против базальной мембраны не обнаруживаются. Для него характерно отложение IgA под эпидермисом и в верхушках сосочков дермы в свежих очагах поражения и в здоровой коже, что обнаруживается при прямой реакции иммунофлюоресценции.

Важное дифференциально-диагностическое значение имеют результаты лечения диафенилсульфоном, который у больных пемфигоидами, как и пузырчаткой, эффекта не дает.

Лечение. Прежде всего необходимо обследовать больного с целью выявления и лечения провоцирующих заболеваний. Рекомендуется диета без клейковины, с ограничением соли и исключением продуктов, в которых предполагается наличие йода (сосиски, морская рыба и др.).

Очень быстрый, но, к сожалению, недостаточно стойкий эффект оказывает диафенилсульфон, назначаемый по 0,05—0,1 г 2 раза в день, циклами по 5—7 дней с 1—2-дневными перерывами. Более эффективно сочетание препарата с глюкокортикостероидами (2—4 таблетки в сутки). В ряде случаев удается постепенно снизить дозы диафенилсульфона и стероидов до поддерживающих, т. е. до таких минимальных доз, при которых отсутствуют высыпания. При лечении следует назначать аскорбиновую кислоту и препараты железа. С целью усиления действия диафенилсульфона и уменьшения его токсического влияния рекомендуется прием пентоксила и метилурацила.

Дежурные медицинские работники, у которых больные обычно просят

«что-либо успокаивающее», снотворное или средства от головной боли, должны твердо знать, что препараты брома, а при лечении диафенилсульфоном барбитураты и амидопирин больным герпетиформным дерматозом противопоказаны.

Если уменьшение дозы препарата приводит к обострению процесса, рекомендуется перевести больного на лечение препаратами мышьяка. В тех случаях, когда герпетиформный дерматоз сопровождается повышением температуры тела, хорошие результаты дает сульфаниламидотерапия. Эффективно назначение витаминов В, С, Р с препаратами фосфора и кальция. Наружно достаточно ограничиться проколом пузырей и смазыванием пораженных участков спиртовым раствором анилиновых красителей. При образовании обширных эрозий накладывают повязки с антибактериальными мазями, как при пузырчатке.

НЕЙРОДЕРМАТОЗЫ

КОЖНЫЙ ЗУД

Единственным симптомом заболевания (pruritus cutaneus) является зуд — своеобразное ощущение, вызывающее потребность расчесывать кожу.

Физиология зуда изучена еще недостаточно. Согласно мнению большинства исследователей, зуд представляет собой не самостоятельное чувство, а видоизмененное чувство боли, возникающее от слабых, но часто следующих одно за другим раздражений болевых рецепторов. Отсутствие зуда на участках кожи, лишенных эпителия, заставляет предполагать, что это ощущение воспринимается нервными рецепторами, заложенными в эпидермисе. Ощущение зуда присуще не только коже, но и некоторым слизистым оболочкам (полость рта, уретра, влагалище).

Различают зуд общий, или универсальный, и местный, локализованный. Изменения кожи ограничиваются линейными расчёсами, иногда осложняющимися гнойничковыми поражениями. Течение различно: от единичного острого приступа до длительного, месяцами и годами продолжающегося зуда.

Причины **общего зуда** разнообразны. Острые однократные приступы чаще всего связаны с приемом пищевых или лекарственных веществ (препараты опия, белладонна и др.), при наличии у больного повышенной чувствительности к ним (аллергическая реакция). Хронически протекающий общий зуд может быть обусловлен аутоинтоксикациями, возникающими при заболеваниях печени, почек с нарушением их функции, желудочно-кишечного тракта (ахилия, хронический колит, глистные инвазии), при нарушениях обмена веществ (диабет, подагра), злокачественных новообразованиях (рак), заболеваниях кроветворных органов (лейкозы), нередко как один из ранних симптомов этих заболеваний. Причиной общего зуда могут явиться эндокринные расстройства (тиреотоксикоз, климакс и др.), а также нервные и психические заболевания (табес, циркулярный психоз и др.). Учитывая, что все эти причины вызывают зуд лишь у отдельных лиц, следует предполагать наличие у таких больных как основы функциональных

изменений центральной нервной системы. Необходимо иметь в виду возможность возникновения и чисто психического, эмоционального зуда.

В качестве особых форм универсального зуда следует отметить следующие.

1. Старческий зуд (pruritus senilis) наблюдается чаще у мужчин в возрасте 60—70 лет в форме тяжелых приступов (пароксизмов), преимущественно в ночное время. Характерно почти полное отсутствие расчесов и пиогенных осложнений. Причины старческого зуда, по-видимому, разнообразны (общий атеросклероз, склероз почек, гипертрофия предстательной железы и т. д.).

2. Сезонный зуд (pruritus hiemalis et aestivalis) возникает в переходное время года и отмечается чаще у лиц с явлениями вегетативной дистонии.

3. Высотный зуд появляется у некоторых людей при подъеме на высоту 8000—10000 м и более, иногда зуд возникает при погружении в воду.

Эти формы зуда объясняются, по-видимому, изменениями барометрического давления. При этом ощущение зуда сопровождается иногда появлением эритемы в местах наибольшей его интенсивности. Патогенез такого зуда отождествляют с патогенезом кессонной или азотной болезни у водолазов.

Диагноз. Необходимо прежде всего исключить паразитарные зудящие заболевания: чесотку, вшивость. Этиологический диагноз общего зуда устанавливается на основании тщательного опроса, клинического и лабораторного обследования больного.

Из форм **локализованного зуда** наиболее часто встречаются зуд заднего прохода и зуд половых органов. Pruritus ani —крайне мучительное страдание, наблюдается почти исключительно у мужчин. Часто осложняется появлением болезненных трещин, стрептококковой или дрожжевой опрелостью, образованием фурункулов, гидраденита. Наиболее частые причины: неопрятность, геморрой, глистная инвазия, запоры, проктит, простатит, везикулит. Pruritus genitalium наблюдается преимущественно у женщин в области наружных половых органов, реже —во влагалище. Наиболее частые причины: бели, трихомонады, эндокринные расстройства (климакс), воспалительные заболевания половых органов, сексуальные неврозы, а также раздражающее действие мочи при диабете, подагре, в отдельных случаях (чаще у девочек) — острицы.

Лечение. При распространенном зуде лечение направлено на устранение выявленной основной причины заболевания.

Симптоматически показано назначение внутрь седативных средств в виде препаратов брома, кальция, хлоралгидрата, валерианы и др., а также внутривенных вливаний 10% раствора хлорида кальция, тиосульфата натрия. Рекомендуются никотиновая кислота (внутрь или внутривенно), витамин В1, антигистаминные препараты (димедрол, диазолин и др.). Хороший эффект нередко оказывает гидротерапия: теплые ванны, души, курортное лечение: морские купания, серные и радоновые ванны. В отдельных случаях показана суггестивная терапия. Больным, страдающим кожным зудом, необходимо

избегать раздражающей пищи, алкоголя, крепкого чая, кофе.

Наружное лечение заключается в назначении противозудных средств: ментола (0,5—1%), салициловой кислоты (1—2%), димедрола (1—2%), карболовой кислоты (2—5%) и др. в форме водных или спиртовых растворов, «болтушек», охлаждающих кремов.

При локализованных формах зуда, помимо лечения основной причины, рекомендуется тщательное поддержание чистоты кожи путем ежедневных обмываний, сидячих теплых ванн с перманганатом калия; назначают также противозудные средства в форме обтираний, пудр, мазей или паст. Помимо обычных противозудных средств, при таких формах зуда показаны подофиллин (0,1 %), димедрол (1—2%), анестезин (5%), а также кортикостероиды (в форме мази или крема). В особо упорных случаях производят новокаиновую блокаду срамного нерва.

КРАПИВНИЦА

Крапивница (urticaria) характеризуется острым высыпанием на различных участках кожного покрова волдырей, появлению которых предшествует ощущение сильного зуда. Волдыри имеют вид возвышающихся над уровнем кожи плотных образований величиной от чечевицы до размеров ладони и более ярко-розового цвета. Они имеют уплощенную поверхность, то круглые либо овальные, то неправильные крупнофестончатые очертания. В центральной части волдыря розовый цвет может сменяться на фарфорово-белый. Продержавшись короткий срок—от нескольких десятков минут до нескольких часов, волдыри исчезают, не оставляя следа. Исчезновению волдырей предшествует прекращение зуда. При остром приступе крапивницы возможно появление волдырей не только на коже, но и на слизистых оболочках губ, языка, мягкого неба, гортани. Редко волдыри приобретают геморрагический характер и разрешаются, оставляя пигментные пятна.

Крапивница может протекать или в виде острых приступов длительностью несколько часов либо дней, или иметь хронический характер, когда приступы возникают ежедневно, а иногда несколько раз в сутки на протяжении многих недель, месяцев и даже лет.

Этиология и патогенез. Крапивница представляет собой аллергическую кожную реакцию немедленного типа, вызываемую разнообразными экзогенными и эндогенными факторами.

Согласно современным данным, волдыри крапивницы — не проявление воспалительной реакции, а своеобразный отек кожи, образующийся вследствие остро возникающего повышения проницаемости сосудистой стенки при воздействии на нее определенных химически активных веществ. Из последних наибольшее значение имеют гистамин и ряд продуктов белкового обмена, оказывающих гистаминоподобное действие. Эти вещества могут быть внесены в кожу извне (укусы насекомых, ожог крапивы и т. п.), образоваться в ней при непосредственном воздействии на кожу внешних факторов механической, физической или химической

природы или продуцируются в организме вследствие различных патологических его состояний.

Очень часто крапивница возникает в виде острой вспышки в результате повышенной чувствительности к различным, чаще всего пищевым (яйца, острые сыры, земляника, раки, некоторые сорта рыбы, мяса и г. п.) или лекарственным (хинин, морфин, ипекакуана, лечебные сыворотки, пенициллины и др.), веществам.

Хронические формы крапивницы нередко связаны с нарушением функции печени, почек, желудочно-кишечного тракта, изменениями обмена веществ, глистными инвазиями, скрытыми очагами инфекции (тонзиллиты и др.). Такие формы могут возникать как проявление токсикоза у беременных, как следствие злокачественных новообразований внутренних органов (рак), при заболеваниях кроветворных органов и т. п.

Нередко хроническая крапивница развивается в результате повышенной чувствительности к холоду, реже —к теплу, солнечному свету.

В отдельных случаях возможно возникновение условнорефлекторной крапивницы. Из экзогенных причин следует иметь в виду укусы насекомых (блохи, клопы, комары, москиты и др.), а также прикосновение некоторых растений (крапива и др.). В этих случаях волдыри образуются лишь на месте непосредственного воздействия раздражителя, очень редко высыпание принимает распространенный характер.

Особую форму представляет так называемая **гигантская крапивница** (urticaria gigantea, острый ограниченный отек Квинке). Заболевание выражается внезапным проявлением ограниченного отека кожи и подкожной клетчатки, чаще всего на лице (губы, щеки, веки) или в области половых органов. Пораженный участок резко выступает над уровнем окружающей кожи, имеет плотноэластическую консистенцию и фарфорово-белую, реже слегка розовую, окраску. Появление отека сопровождается чувством жжения, реже — зуда. Продержавшись несколько часов, иногда 1—2 дня, отек бесследно исчезает. У некоторых больных приступы повторяются через определенные промежутки. Иногда ограниченный отек Квинке сочетается с обычной крапивницей.

Как особую разновидность крапивницы принято рассматривать **искусственную крапивницу** (urticaria factitia) — образование волдырей, чаще всего линейной формы, в ответ на механическое раздражение кожи, например на проведение тупой палочкой. В отличие от возвышенного дермографизма искусственная крапивница сопровождается ощущением зуда.
Лечение. При остром приступе крапивницы, вызванном приемом внутрь пищевых или лекарственных веществ, необходимо прежде всего очистить кишечник, принять слабительное (сульфат натрия). После этого назначают антигистаминные препараты (например, димедрол по 0,05 г в 3 раза в день), внутривенно вводят 10% раствор хлорида кальция. Если заболевание протекает очень бурно, в частности при поражении слизистых оболочек (отек гортани), показано подкожное введение 0,5—1,0 мл раствора адреналина 1 : 1000, что быстро купирует приступ.

При хронической крапивнице необходимо тщательно обследовать больного для выяснения причины заболевания и назначения соответствующего лечения. Симптоматически применяется неспецифическая десенсибилизирующая терапия в форме внутривенных инъекций раствора хлорида кальция, тиосульфата натрия, назначения антигистаминных препаратов, никотиновой кислоты, витаминов С и Р, гистаглобулина, пирогенала; в отдельных случаях эффективны субаквальные ванны, гипнотерапия. Местно назначают противозудные средства в форме спиртовых растворов или взбалтываемой взвеси.

ДЕТСКАЯ КРАПИВНИЦА

Близким к крапивнице заболеванием является так называемая детская крапивница (strophulus infantum).

Наблюдается у детей в возрасте от 5-6 мес до 2—3 лет. Характеризуется высыпанием на коже туловища и конечностей небольших волдырей, в центре которых образуется папуловезикула размером с булавочную головку. Реже в центре волдыря возникает пузырек более значительной величины, похожий на пузырек ветряной оспы. Высыпание сопровождается сильным зудом. В результате расчесывания на месте папуловезикул образуются кровянистые корочки. Нередко наблюдается осложнение пиогенной инфекцией, чаще всего в форме вульгарного импетиго. Заболевание протекает хронически, с небольшими ремиссиями и по достижении трехлетнего возраста обычно самостоятельно проходит.

Наиболее частой причиной детской крапивницы является неправильное, иногда чрезмерное, питание ребенка. Нередко выявляется повышенная чувствительность (аллергия) к какому-нибудь определенному пищевому веществу (яйца, молоко, мясо, сладости).

Лечение. Необходимо наладить правильное для данного ребенка питание, исключив те пищевые продукты, которые подозреваются как возможные аллергены. Наряду с этим. назначают внутрь препараты кальция (хлорид, лактат и др.). Наружное лечение заключается в назначении противозудных средств в форме «болтушки», слабых спиртовых растворов. Полезны теплые ванны с перманганатом калия.

Строфулюс взрослых (strophulus adultorum). Заболевание наблюдается у взрослых, обычно в форме хронических зудящих высыпаний Сыпь локализуется преимущественно на разгибательных поверхностях конечностей (плечи, бедра), на коже живота, поясницы, ягодиц. Иногда наблюдается склонность элементов сыпи группироваться. Это может подать повод к постановке неправильного диагноза герпетиформного дерматоза, от которого заболевание отличается мономорфностью высыпания, отсутствием пузырей. Строфулюс взрослых чаще всего связан с заболеваниями органов пищеварения (анацидный гастрит, хронический колит, холецистит, нарушение функции печени и т. д.), реже —с эндокринными нарушениями.

Лечение. Проводят лечение основного заболевания, установленного путем тщательного обследования больного. Симптоматическое лечение то

же, что и при крапивнице. Наружно назначают противозудные средства, преимущественно в форме взбалтываемой взвеси.

НЕЙРОДЕРМИТ

Нейродермит (neurodermitis) начинается с интенсивного, мучительного локализованного или распространенного зуда. Под влиянием постоянного расчесывания постепенно развиваются мелкие плоские блестящие папулы, отражающие своими очертаниями треугольные и ромбические поля кожного рисунка. Вначале они по цвету почти не отличаются от нормальной кожи, затем приобретают коричневато-розовую окраску. В связи с обилием папулезных элементов они смыкаются друг с другом и образуют сплошной очаг лихенификации. Границы его размытые, на поверхности —чешуйки, линейные экскориации и кровянистые корки. Постепенно присоединяется поверхностная инфильтрация, пораженная кожа приобретает синюшный оттенок, а впоследствии развивается гиперпигментация. Течение заболевания хроническое. В застарелых очагах нейродермита на фоне гиперпигментации могут появляться участки обесцвеченной кожи (вторичная лейкодерма).

Диагноз. Нейродермит следует дифференцировать от хронической экземы, поскольку после прекращения образования микровезикул и мокнутия внешний вид экзематозных очагов вследствие длительно сохраняющейся лихенификации напоминает клинические проявления нейродермита. В пользу последнего свидетельствуют прежде всего данные анамнеза, начало заболевания с появления зуда и отсутствие мокнутия. Кроме того, нейродермит сопровождается белым дермографизмом, а экзема —розовым.

Этиология и патогенез. Важную роль в развитии нейродермита играют нарушения функционального состояния различных отделов нервной системы. Об этом свидетельствуют, в частности, стойкий белый дермографизм, выраженный пиломоторный рефлекс, понижение проницаемости сосудов кожи, нарушение терморегуляционных рефлексов и выработки условных рефлексов, эффективность гипнотерапии. Имеют также значение эндокринные расстройства, нарушения обмена веществ, желудочно-кишечные интоксикации.

Нейродермит наблюдается в двух клинических формах —ограниченной и разлитой (диффузной).

Ограниченный нейродермит (neurodermitis circumscripta, lichen simplex chronicus Vidal). Это очаг поражения кожи величиной до размеров ладони. Локализуется обычно на задней и боковых поверхностях шеи, в локтевых и подколенных сгибах, пахово-бедренных складках, промежности, межъягодичной складке, на мошонке, больших половых губах. В сформировавшемся очаге можно обнаружить две зоны — центральную, представляющую собой сплошную лихенизацию, и периферическую, состоящую из диссеминированных папулезных элементов. В поздней стадии нейродермита выявляется, кроме того, краевая зона гиперпигментации (рис. 39).

Различают некоторые разновидности ограниченного нейродермита. В случае развития депигментации пораженной кожи говорят о белом нейродермите; при обильном шелушении серебристо-белыми чешуйками, что наблюдается иногда в очагах на затылке, предплечьях (полосовидно у локтей), ягодицах, —о псориазиформном нейродермите; при поражении волосистой части головы, сопровождающемся облысением, —о декальвирующем нейродермите. Выделяют также гипертрофические формы нейродермита: бородавчатую, которая наблюдается на голенях у мужчин, и гигантскую, развивающуюся в пахово-бедренных складках, в области корня пениса, на больших половых губах, в области заднего прохода и проявляющуюся в виде плотной, значительно возвышающейся над уровнем кожи бляшки буровато-красного цвета, разделенной глубокими бороздами как бы на отдельные крупные папулы. Иногда образуются полосовидные очаги нейродермита (в том числе веррукозного и псориазиформного), располагающиеся вдоль конечности (линеарный нейродермит).

Ограниченный нейродермит проявляется, как правило, одиночным очагом поражения кожи, в некоторых случаях очаги могут быть множественными (диссеминированный нейродермит).

Лечение. Прежде всего рекомендуют кортикостероидные и дегтярные мази по следующей методике. Вначале назначают на несколько дней окклюзионные повязки с фторсодержащими кортикостероидными мазями: флюцинаром, фторокортом, лоринденом; затем в течение нескольких дней поверх слоя стероидной мази накладывают 10—15% дегтярную мазь и, наконец, переходят к лечению только дегтярными мазями. При недостаточном эффекте можно использовать криомассаж. Снег углекислоты смешивают с ацетоном или эфиром и полученной массой при помощи ватно-марлевого тампона протирают пораженные участки кожи до появления инея. Процедуры повторяют через 1—2 дня. Применяют также ультразвук, фонофорез кортикостероидов, инъекции под основание бляшки 0,25—0,5% раствора новокаина.

Диффузный нейродермит (neurodermitis diffusa). Встречается значительно реже ограниченного и отличается от него разлитым поражением кожи предплечий, голеней, бедер, иногда других частей тела. Три зоны, характерные для ограниченного нейродермита, при диффузном отсутствуют. В отдельных случаях наблюдается распространенный, вплоть до универсального, диффузный нейродермит, представляющий собой тяжелое, с трудом поддающееся лечению, страдание.

Лечение. Путем тщательного обследования больного следует попытаться установить факторы, влияющие на развитие заболевания, и (в зависимости от результатов) назначить соответствующее лечение. Симптоматически показаны седативные средства, витамин В1, никотиновая кислота, ганглиоблокирующие препараты (бензогексоний). В упорных случаях диффузного нейродермита у взрослых рекомендуется непродолжительный курс лечения кортикостероидными гормонами. Хороший эффект оказывают пирогенные препараты (пирогенал,

продигиозан), гидротерапия (ванны, души), общие и местные освещения ультрафиолетовыми лучами, сероводородные ванны на курортах Сочи — Мацеста, Пятигорск, Кемери, гипнотерапия, электросон, иглоукалывание.

Местное лечение подобно таковому при ограниченном нейродермите.

Диффузным нейродермигом нередко называют особое заболевание — **атонический дерматоз,** связанное с атопией —аллергической реакцией, в развитии которой основная роль принадлежит наследственной необычной склонности к сенсибилизации при вдыхании или пероральном поглощении незначительных количеств повсеместно распространенных аллергенов (в том числе домашней пыли). Это заболевание проявляется как в виде нейродермита, детской крапивницы, так и в виде мокнущей экземы. В связи с неопределенностью клинической картины оно получило много других названий: конституциональная экзема, эндогенная экзема, астма-экзема, экссудативный экзематоид, конституциональный нейродермит, экзематозный (и экзематоидный) нейродермит, экссудативный нейродермит, диатезическое пруриго, астма-пруриго, агонический дерматит. Последнее название отражает современное представление о сущности заболевания, однако термин «дерматит» в данном случае не соответствует понятию о дерматите как о воспалительной реакции кожи, развивающейся в результате непосредственного воздействия на нее физических и химических факторов внешней среды. Поэтому наиболее удачным названием этого заболевания следует признать «атонический дерматоз».

Атонический дерматоз возникает обычно в грудном возрасте и диагностируется как детская экзема или экссудативный диатез. Впоследствии он приобретает черты нейродермита, который периодически экзематизируется. В ряде случаев заболевание сразу начинается с лихенификации кожи. Дерматоз может длиться десятилетия. Характерны осенне-зимние обострения и весенне-летние ремиссии (наиболее выраженные на юге). Нередко в дошкольном возрасте наблюдается ремиссия в течение нескольких лет.

Очаги поражения кожи локализуются главным образом в локтевых и подколенных сгибах, на кистях, в области лучезапястных суставов, на лице, преимущественно вокруг рта, на шее. Могут быть и более распространенные высыпания. В некоторых случаях атонический дерматоз сочетается с бронхиальной астмой, юношеской катарактой.

Лечение. Атонический дерматоз самостоятельно разрешается в сухом, жарком климате (Средняя Азия, Крым). Лекарственная терапия дает лишь временный эффект. Рекомендуются пирогенал или продигиозан с никотиновой кислотой (внутривенно), гамма-глобулин, гистаглобулин, левамизол, кортикостероиды, суховоздушные ванны, ультрафиолетовые облучения. Наружные средства в экземоподобной стадии — кортикостероидные мази, в лихенифицированной — они же вместе с дегтярными мазями (как при ограниченном нейродермите). Больным атоническим дерматозом не следует носить шерстяное белье.

УЗЛОВАТОЕ ПРУРИГО

Узловатое пруриго (prurigo nodularis) — сравнительно редкое заболевание. Наблюдается преимущественно у женщин 30—50 лет. Характеризуется высыпанием почти исключительно на коже верхних и нижних конечностей полушаровидных плотных узелков величиной от чечевицы до лесного ореха, резко выступающих над уровнем здоровой кожи. Узелки имеют буровато-красный цвет, на поверхности более старых элементов отмечается скопление плотных, с трудом удаляемых, сероватого цвета чешуек, а также покрытых кровянистыми корочками экскориаций. Характерен чрезвычайно мучительный зуд, возникающий приступами.

Течение заболевания длительное, узелки могут существовать годами, лишь очень редко отдельные из них самостоятельно разрешаются, чему предшествует исчезновение на данном участке зуда.

Патогистологически: в эпидермисе — акантоз и гиперкератоз, в дерме — лимфогистиоцитарный инфильтрат, набухание эндотелия сосудов и, что особенно характерно, значительное разрастание нервных волокон, образующих как бы неврому.

Предполагают связь заболевания с нарушением функции половых желез. Клиническая картина узловатого пруриго наблюдается при поражениях кожи от укусов москитов (флеботомодермия) и оленьей кровососки.

Лечение. Показано обкалывание раствором метиленового синего в новокаине, кортикостероидными препаратами, гальванокаустика, диатермокоагуляция, криотерапия.

БОЛЕЗНИ ЖЕЛЕЗ КОЖИ

СЕБОРЕЯ

Себорея (seborrhoea) болезненное состояние кожи юношеского возраста. Проявляется повышенным салоотделением на участках кожного покрова, наиболее богатых сальными железами: на лице, волосистой части головы, верхней части спины и груди. Для себореи характерно образование угрей (acne) — элементов кожной сыпи, возникающих в результате воспаления сальных желез. Себорейные угри в отличие от других (см. «Токсидермии», «Розацеа») называют вульгарными, или юношескими.

Различают несколько клинических разновидностей угрей. Папулезные угри —поверхностные воспалительные узелки розового или синюшно-красного цвета величиной до мелкой горошины. Пустулезные угри — папулезные угри с пустулой в центре. Индуративные угри —это крупные, глубокие, плотные, синюшные папулезные или папулопустулезные элементы; со временем они или рассасываются, или размягчаются и вскрываются с выделением слизисто-гнойной жидкости (абсцедирующие угри). Последние могут сливаться, соединяться друг с другом глубокими ходами, образуя сплошные конгломераты (сливные угри). Флегмонозные угри —мягкие, уплощенные, ярко-красные болезненные образования диаметром до 1 см, после вскрытия которых выделяется большое количество

гноя. Из флегмонозных угрей могут сформироваться сливные. Абсцедирующие, флегмонозные и сливные угри оставляют после заживления грубые, иногда келоидные, рубцы.

В зависимости от консистенции кожного сала, которая обусловлена его физико-химическими свойствами, себорея проявляется в трех клинических формах —жидкой, густой и смешанной.

Жидкая себорея. Наблюдается чаще у девочек. Усиление салоотделения начинается в 10—14-летнем возрасте, у мальчиков — на 1—2 года позже. Кожа лица у таких больных тонкая, нередко слегка гиперемированная, блестящая вследствие обильного выделения сала. Устья выводных протоков сальных желез и волосяных фолликулов расширены. Из них легко выдавливаются тонкие полупрозрачные сальные нити. Вульгарные угри отсутствуют или представлены папулезной и пустулезной формами. В более тяжелых случаях развиваются флегмонозные и сливные угри. К 20—22 годам кожа лица, как правило, освобождается от угрей.

Волосы у больных жидкой себореей сальные, слипаются, легко загрязняются, выпадают. Наиболее выраженное выпадение волос отмечается в возрасте 20— 24 лет. У мужчин облысение начинается с височно-лобных и теменных областей. К 26—28 годам образуется сплошная лысина от лба до затылка, окаймленная венцом оставшихся волос (ранняя себорейная алопеция). У женщин наблюдается лишь более или менее выраженное поредение волос.

Густая себорея. Отмечается преимущественно у мужчин. Начинается в 16-20-летнем возрасте. В результате значительных изменений химического состава кожное сало становится более густым и, смешиваясь с роговыми массами, образует в выводных протоках сальных желез «пробки», которые на поверхности кожи выглядят в виде черных точек (комедоны, «черные угри»). Пораженная кожа при этом менее сальная, чем у больных жидкой себореей. Устья выводных протоков сальных желез, если они не закупорены комедонами, резко зияют. Обращает на себя внимание грубая, матовая, с грязно-серым оттенком кожа лица.

Помимо комедонов, для густой себореи характерны кисты сальных желез — поверхностные (мииум) и глубокие (атеромы). Милиум («белый угорь») представляется в виде белого полушаровидного узелка величиной до булавочной головки. Атерома — образование тестоватой консистенции величиной от крупной горошины до лесного ореха; кожа над ней не смещается, по цвету не отличается от нормальной. Атеромы могут воспаляться, нагнаиваться и вскрываться с выделением творожистой массы желтовато-белого цвета, состоящей из прогорклого сала и ороговевших клеток.

У больных густой себореей наблюдается множество вульгарных угрей, главным образом индуративных, абсцедирующих, сливных, а также конглобатных (рис. 40). Конглобатные угри локализуются преимущественно на спине (рис. 41). Их первоначальными элементами являются крупные, часто двойные комедоны, вокруг которых развивается рубцевание, а затем —

воспалительный инфильтрат с последующим образованием вялого абсцесса. После вскрытия абсцесса выделяется серозно-гнойный экссудат с примесью крови. Некоторые абсцессы превращаются в длительно текущие язвы. После заживления конглобатных угрей остаются неровные («рваные», «лохматые») рубцы, напоминающие таковые при колликвативном туберкулезе (скрофулодерме).

Волосы у больных густой себореей, как правило, густые, грубые, прочные. Заболевание заканчивается обычно к 26—28 годам.

Смешанная себорея. Встречается часто и представляет собой переходную форму от жидкой к густой себорее. Процесс начинается с явлений жидкой себореи на лице и волосистой части головы, впоследствии присоединяются симптомы густой себореи на спине и груди.

У больных смешанной и густой себореей иногда развиваются абсцедирующий и подрывающий фолликулит и перифолликулит волосистой части головы, который следует, по-видимому, рассматривать как своеобразную форму угрей (большинство авторов отождествляют ее с конглобатными угрями). Эта редкая форма наблюдается исключительно у мужчин.

Заболевание начинается с появления на волосистой части головы, около отдельных волос, фолликулярных пустул и небольших узелков. Узелки постепенно увеличиваются в размерах и превращаются в крупные, величиной с вишню, возвышающиеся над уровнем кожи полушаровидные, узловатые или удлиненные, валикоподобные образования, местами соединяющиеся между собой. Сначала плотные, затем они размягчаются и начинают флюктуировать. Кожа над ними цвета слоновой кости или застойно-синюшная. Волосы на пораженных участках полностью выпадают. В дальнейшем размягченные инфильтраты на отдельных участках вскрываются небольшими фистулезными отверстиями, из которых выделяется сукровично-гнойная жидкость. Образовавшиеся полости выполнены вялыми, студнеподобными грануляциями. Характерно наличие на непораженных участках кожи волосистой части головы, особенно в затылочной и височной областях, крупных комедонов.

Заболевание развивался медленно, протекает хронически и может постепенно распространиться на всю волосистую часть головы. После заживления образуются рубцы, нередко гипертрофические.

Патогистологически: воспалительный инфильтрат вокруг сальных желез и волосяных фолликулов при папулезных и пустулезных угрях состоит из нейтрофилов и лимфоцитов, а при индуративных угрях (а также при абсцедирующем и подрывающем фолликулите) — преимущественно из плазматических клеток и гистиоцитов. В период размягчения нарастает количество нейтрофилов. При сливных угрях, равно как и при абсцедирующем и подрывающем фолликулите, воспалительный инфильтрат вдоль сосудов распространяется на всю толщу дермы.

Этиология и патогенез. Изменения физиологического состояния сальных желез, являющиеся основой себореи, развиваются под влиянием нарушений деятельности эндокринной и нервной систем, регулирующих их секреторную функцию. Об этом свидетельствуют: 1) начало развития себореи как у мужчин, так и у женщин в возрасте полового созревания; 2) нередко наблюдаемое острое возникновение себореи у лиц с

новообразованиями некоторых желез внутренней секреции, в частности мужских половых желез (семиномы), коры надпочечников и передней доли гипофиза (болезнь Иценко —Кушинга), а также у страдающих некоторыми формами поражения центральной нервной системы, в частности паркинсонизмом, после перенесенного энцефалита и др.

Как показывают исследования последних лет, в развитии жидкой себореи ведущую роль играют функциональные расстройства вегетативной нервной системы. При обследовании у больных жидкой себореей, как правило, обнаруживают признаки нервно-вегетативной неустойчивости: повышенную потливость, нарушения желудочной секреции, колит (преимущественно спастический), значительные колебания артериального давления со склонностью к гипотонии, лабильность пульса, повышенную нервную возбудимость; у мужчин — нередко относительную функциональную импотенцию и т. п. Нарушение секреции сальных желез при этой форме себореи характеризуется главным образом увеличением количества выделяемого кожного сала и в меньшей степени качественными его изменениями. Последние выражаются в снижении количества свободных низших жирных кислот с числом углеродных атомов в цепи от 1 до 13, обладающих, как предполагают, фунгицидными и бактерицидными свойствами, и в увеличении количества свободных высших жирных кислот.
При густой себорее, наоборот, ведущую роль играет эндокринный фактор, в частности нарушения функции половых желез. Секреторные расстройства сальных желез при этой форме себореи выражаются главным образом в качественных изменениях кожного сала; в меньшем, чем в норме, содержании свободных жирных кислот, особенно низших, обладающих наибольшими дезинфицирующими свойствами, и в увеличении количества связанных жирных кислот и неомыляемых веществ (в частности, холестерина). Кроме того, в состав кожного сала при густой себорее входит большое количество частично ороговевших и жирно перерожденных клеточных элементов, чем объясняется более плотная консистенция кожного сала. Источником этих клеток служат, по-видимому, сами сальные железы. Наряду с этим при густой себорее, как правило, отмечается повышенное ороговение (гиперкератоз), в особенности устьев волосяных фолликулов, что и создает условия для образования комедонов. Развитие угрей обусловлено изменениями химического состава кожного сала. Это приводит, в частности, к подавлению его бактерицидных свойств и созданию благоприятных условий для размножения в сальных железах стафилококков и угревых коринебактерий (пропионибактерий). Кроме того, воспалительная реакция в сальных железах объясняется механическим раздражением скапливающихся в них и в выводных протоках роговых масс. Влияют также такие факторы, как чрезмерное, особенно профессиональное, загрязнение кожи грубыми пылевыми частицами, смазочными маслами, недостаточный уход за жирной кожей, пониженное питание, малокровие, кишечные интоксикации при заболевании желудочно-кишечного тракта. Возможно, что в отдельных случаях возникновение угрей обусловлено раздражающим действием

разлагающегося кожного сала (образование альдегидов, кетонов) или выделяемыми с кожным салом токсическими веществами, например индолом, скатолом, поступающими из кишечника, или, как предполагают некоторые авторы, гормонами.

Лечение. При жидкой себорее лечение должно быть направлено прежде всего на нормализацию функции вегетативной нервной системы. Рекомендуются препараты кальция, бромкамфора, беллоид, белласпон, гидротерапия (ванны, души, морские купания). Наружно утром и на ночь — обезжиривающие и антибактериальные спиртовые растворы борной или салициловой кислоты, а при резко выраженном салоотделении — спиртоэфирные растворы (по 50%); днем —индифферентные пудры (тальк, окись цинка). Высыпание папулезных и пустулёзных угрей является показанием для дополнительного назначения взбалтываемых взвесей, содержащих серу и спирт. В случае упорной пустулизации назначают антибиотики: тетрациклины, эритромицин, оксациллин, рифампицин и др. Флегмонозные и сливные угри требуют хирургического вмешательства.

При тяжелом течении жидкой себореи у женщин применяют женские половые гормоны и их синтетические аналоги. Общее лечение эстрогенами необходимо проводить под контролем специальных исследований. В обычной практике можно рекомендовать наружные средства, содержащие эстрогены (фолликулин, синэстрол, диэтилстильбэстрол и др.), в виде спиртоэфирно-масляных растворов (Sol. Diaethylstilboestroli oleosae 0,5% 5 ml; Aetheris medicinalis, Spiritus aethylici 70% aa 50 ml) и взбалтываемых взвесей (Sol. Folliculini oleosae 0,1% 5 ml; Ac. salicylici 2,0; Sulfuris praecipitati 10,0; Glycerini 20 ml; Aetheris medicinalis, Spiritus aethylici 70% aa 50 ml). Их применение следует начинать через 2 дня после окончания менструации и заканчивать за неделю до наступления следующей.

При себорейной алопеции рекомендуются, кроме того, втирания 2—3 раза в неделю анаболических стероидных препаратов (Methandrostenoloni 0,3; Lanolini 10,0; Ol. Persicorum, Aq. destill. la 10 ml). Курс лечения состоит из 20—30 процедур. Всего проводят 2-4 курса с интервалами в 0,5 —1 мес. В тяжелых случаях проводят общее лечение анаболическими стероидами.

Лечение больных густой себореей предусматривает нормализацию функции желудочно-кишечного гракта и назначение диеты с исключением акнэгенных факторов: свиного и говяжьего жира, сала, жирных сортов колбас, ветчины и других копченостей, маргарина, морской рыбы, сыров, томатов, специй, спиртных напитков, шоколада, какао, цитрусовых, земляники, малины, бананов. Целесообразно ограничить употребление сахара, конфет, меда, варенья и поваренной соли. Для урегулирования процессов кератинизации назначают на 2—3 мес витамин А по 100000 МЕ в сутки внутрь ежедневно или внутримышечно через день. Полезны также витамины В, С, D, Е.

Комедоны необходимо выдавливать. Делать это надо осторожно, чтобы не повредить окружающие ткани, после обмывания кожи горячей водой с мылом, паровой ванны (над тазиком с кипятком) и дезинфекции каким-либо

спиртовым раствором. Таким же образом можно удалять белые угри, предварительно проколов их иглой, однако лучше их разрушать путем гальванокаустики или диатермокоагуляции.

Атеромы также необходимо удалять. После дезинфекции кожи спиртовым раствором йода и анестезии струей хлорэтила атерому прокалывают узким (глазным) скальпелем и выдавливают ее содержимое. Важно при этом захватить пальцами, обернутыми в стерильную марлевую салфетку, показывающуюся из раневого отверстия капсулу и полностью ее удалить. Образовавщуюся полость обрабатывают йодом, после чего накладывают липкий пластырь. Воспаленные атеромы, как и абсцедирующие, сливные и конглобатные угри, требуют радикального хирургического вмешательства.

При индуративных угрях назначают антибиотики, разрешающие, антибактериальные и отшелушивающие мази: салициловую, серную, серно-резорциновую, серно-дегтярную, или кортикостероидные мази, содержащие антибактериальные средства: оксизон, лоринден-С, флюцинар-Н. Полезны парафиновые аппликации и ультрафиолетовые облучения в эритемных дозах. В тяжелых случаях густой себореи проводится лечение женскими половыми гормонами как женщин, так и мужчин. Наружные эстрогенные средства назначают мужчинам в течение 6—8 нед.

При густой себорее, как и при жидкой, сопровождающейся образованием флегмонозных угрей, показаны иммунотерапия стафилококковой вакциной, неспецифическая стимулирующая терапия (инъекции гамма-глобулина, пирогенала, аутогемотерапия). Эффективны сульфат цинка, бисмоверол (по 1 мл через 1—2 дня, на курс 10 инъекций), сульфоны.

Себорея, как правило, осложняется различными инфекционными дерматозами, что обусловлено подавлением бактерицидных свойств кожного сала и уменьшением кислотности поверхности кожи. Среди них наблюдаются прежде всего пиодермиты: остиофолликулиты, фолликулиты, фурункулы, сикоз, ипетиго, хроническая диффузная стрептодермия волосистой части головы. Нередко развиваются перхоть и себорейная экзема.

ПЕРХОТЬ

Перхоть (pityriasis capitis) — поражение волосистой части головы, для которого характерно образование на невоспаленной коже мелких чешуек. Гиперемия появляется лишь благодаря расчесам в тех случаях, когда перхоть сопровождается зудом. Нередко перхоть называют сухой себореей, что нельзя считать правильным, поскольку при перхоти отсутствуют основные признаки себореи — гиперплазия и гиперсекреция сальных желез.

Шелушение наблюдается либо в затылочно-теменной области, либо на всей поверхности волосистой части головы и не имеет четких границ. Чешуйки легко отделяются от кожного покрова и загрязняют волосы. Обычно они сухие, серовато-белого цвета; кожа лишена блеска (простая перхоть). При повышенном салоотделении чешуйки имеют жирный вид,

желтоватый оттенок, склеиваются друг с другом и прочнее удерживаются на коже (жирная, стеатоидная, перхоть).

Диагноз. Перхоть следует дифференцировать от так называемой сухой стрептодермии (абортивное импетиго, белый лишай), себорейной экземы, псориаза. Помимо других признаков, эти заболевания в отличие от перхоти характеризуются воспалительной реакцией кожи и четкими границами очагов. Возможно также развитие на волосистой части головы отрубевидного лишая.

Этиология. Есть мнение, что перхоть является результатом трофических изменений или врожденной аномалии. Однако большинство авторов рассматривают ее как инфекционное заболевание. Об этом свидетельствует значительное уменьшение больных перхотью после проведения санитарно-гигиенических мероприятий в парикмахерских. Инфекция передается, по-видимому, через головные щетки, расчески и другие предметы ухода за волосами.

Возбудителем перхоти принято считать овальный питироспорум. Патогенность его не доказана, однако по аналогии с пиококками можно предположить, что сапрофитирующие на волосистой части головы микроорганизмы при соответствующих изменениях кожной среды получают благоприятные условия для своего развития и приобретают патогенные свойства. Такие условия возникают, например, у больных себореей вследствие понижения стерилизующих свойств кожного сала и уменьшения кислотности поверхности кожи. К предрасполагающим факторам относят также недостаток витаминов комплекса В, хронические болезни, особенно желудочно-кишечного тракта, переутомление, нервно-психические расстройства, смачивание волос водой при причесывании.

Лечение. Применяют антибактериальные средства: серу —10% серная мазь, сульсеновое мыло, паста сульсена, тиосульфат натрия (см. «Чесотка»); ртуть и салициловую кислоту (по 2%) в форме мази; борную кислоту в форме пересыщенного раствора, а также ультрафиолетовое облучение. Для нормализации образования рогового слоя рекомендуется витамин А внутрь. С целью профилактики после излечения необходимо уничтожить головные щетки и расчески, которыми пользовался больной, и сменить головной убор (или его подкладку).

ГИПЕРГИДРОЗ

Повышенная потливость (hyperhidrosis) наблюдается чаще всего в ограниченной форме: на коже ладоней, особенно часто на коже подошв и межпальцевых складок стоп, подмышечных впадин, пахово-бедренных и анальной складок. Пот нередко обладает неприятным запахом. При недостаточной опрятности больного повышенная потливость может осложняться опрелостью, выражающейся в покраснении кожи и мацерации рогового слоя, нередко с последующим образованием эрозий, или явиться предрасполагающим фактором для развития инфекционного (стрептококкового, грибкового) поражения кожных складок Развитие

опрелости сопровождается ощущением жжения и болезненности.
Причиной повышенной потливости являются функциональные нарушения нервной системы, в частности вегетативной. Иногда повышенная потливость стоп бывает обусловлена местными причинами, например ношением резиновой обуви, чулок из синтетического волокна и т. п.

Лечение. На первый план должна быть поставлена забота о чистом содержании потливых участков, что достигается ежедневным обмыванием кожи прохладной водой или обтиранием ее влажным полотенцем с последующим тщательным высушиванием. Помимо этого, рекомендуется обтирать кожу 2% салициловым или 1 % таниновым спиртом с последующей присыпкой 10% борной пудрой.

При потливости стоп рекомендуется обтирать кожу 5—10% раствором формальдегида циклами по 5—6 дней с перерывами в 4—5 дней или следующим составом: Aluminus 1,0; Sol. Formaldehydi, Spiritus aethylici aa 30 ml; Aq. destill. 90 ml.

Можно также засыпать межпальцевые складки в течение 4—5 дней пудрой следующего состава: Alumims, Acidi borici aa 4,5; Talci 1,0. Небольшое количество порошка засыпают, кроме того, в носки. Хорошие результаты дает метод Любиева: стопы обмывают водой с мылом и вытирают насухо. Затем в кожу подошв и межпальцевых складок втирают взвесь следующего состава: формалина 6 г, окиси цинка 5 г, талька 10 г, глицерина 10 мл. Втирания производят 3 дня подряд. Они могут быть повторены после перерыва 7— 10 дней. При осложнении опрелостью рекомендуются теплые ванночки для ног и присыпки 10% борной пудрой.

Общее лечение должно быть направлено на укрепление тонуса нервной системы. Показаны препараты кальция, дипразин, витамин В1, гидротерапия, занятия спортом, гимнастикой. При ограниченной потливости можно применять косвенную (рефлекторную) диатермию или УВЧ-терапию.

РОЗАЦЕА

Розацеа (от лат. rosaceus — розовый) — заболевание кожи лица. Начинается обычно с приступов гиперемии (эритроз лица), вызываемых, как правило, приемом горячей и раздражающей пищи, употреблением кофе, чая, шоколада, алкогольных напитков, особенно кислых сортов белого вина, а также резким повышением температуры внешней среды (например, жар печей), воздействием эмоциональных факторов. Постепенно на носу, щеках, реже на других участках лица развивается стойкая эритема, которая приобретает синюшный оттенок. На ее фоне возникают телеангиэктазии, а также ярко-розовые папулы, пустулы, папулопустулезные элементы— розовые угри (acne rosacea). В ряде случаев при диаскопии стойких папулезных элементов выявляется их желтовато-бурая или коричневатая окраска, что напоминает симптом яблочного желе при туберкулезной волчанке (rosacea lupoides). Иногда в патологический процесс вовлекаются глаза. Это выражается светобоязнью, конъюнктивитом, кератитом. Течение заболевания хроническое.

У отдельных больных вследствие постоянного венозного застоя в области кончика и крыльев носа со временем развивается гипертрофия подкожной клетчатки и сальных желез, в связи с чем нос утолщается и приобретает бугристый вид — шишковатый нос (rhinophyma). Кожа синюшного цвета, испещрена телеангиэктазиями и расширенными, зияющими устьями выводных протоков сальных желез, частично закупоренных крупными комедонами (рис. 42).

Патогистологически: отмечаются резкое расширение капилляров и поверхностных вен сосочкового слоя кожи, воспалительный инфильтрат, состоящий из лимфоцитов и гистиоцитов. При пустулезных угрях в инфильтрате находят полинуклеары. Люпоидная розацеа имеет туберкулоидную структуру: инфильтрат состоит из лимфоцитов, гистиоцитов, макрофагов, эпителиоидных клеток, иногда гигантских клеток.

Этиология и патогенез. Розацеа рассматривается как ангионевроз в зоне иннервации тройничного нерва. Его причинами являются конституциональные ангиопатии, нейровегетативные и эндокринные расстройства. У женщин розацеа бывает обусловлена климаксом, дисменореей, приемом гормональных противозачаточных препаратов. Важную роль играют также нарушения функции пищеварительного тракта, приводящие к запорам, гиповитаминоз В. Способствуют развитию заболевания такие внешние факторы, как работа на открытом воздухе, особенно в зимнее время, или в горячем цехе.

Лечение. Устраняют этиологические и провоцирующие факторы. Рекомендуется щадящая диета. Назначают компламин, добезилат кальция; при пустулезных розовых угрях показаны антибиотики: метициллин, оксациллин, цефалоридин (цепорин), метациклин, эритромицин, олеандомицин; в случае отсутствия эффекта, что бывает при rosacea lupoides, — фтивазид.

Наружное лечение начинают с применения кольдкремов: 1) Acidi borici 1,0; Naphthalani 1,5; Lanolini 10,0; Ol. Persicorum (Olivarum), Aq. destill. aa 10 ml; 2) Amyli Tritici, Zinci oxydi aa 2,5; Aq. destill., Ol. Persicorum (Olivarum) aa 7,5 ml; Lanolini 10,0. После стихания воспалительной реакции назначают 5% ихтиоловую, а затем серную «болтушку». Впоследствии переходят на лечение серно-дегтярными пастами и мазями, постепенно повышая концентрацию серы и дегтя от 5 до 15%, или так называемой мазью «ЯМ»:

Rp.: Acidi salicylici 5,0
Sulfuris praecipitati 10,0
Ol. Terebinthinae rectificati 2 ml
Picis liquidae Betulae
Lysoli aa 5 ml
Novocaini 1,0
Zinci oxydi 10,0
Lanolini 25,0
Vaseliui 35,0
Ol Lavandulae 2 ml
M.f.ung
D.S. Наружное.

Мазь «ЯМ» —сильно раздражающее средство, способное резко

обострить воспалительный процесс. Поэтому необходимо строго соблюдать правила ее применения. В 1-й день мазь накладывают на 15 мин, затем удаляют растительным маслом, после чего кожу смазывают кольдкремом. Если ощущение жжения, остающееся после удаления мази, исчезает через 5 мин, то на следующий день экспозицию ее увеличивают до 30 мин. При более длительном ощущении жжения экспозиция остается прежней. Постепенно длительность мазевого лечения доводят до нескольких часов.

С целью «массажа» сосудов рекомендуется умываться попеременно теплой, затем холодной водой, массаж снегом угольной кислоты с эфиром или ацетоном. Стойко сохраняющиеся телеангиэктазии ликвидируют гальванокаустикой.

В начальном периоде развития ринофимы (шишковидный нос) могут быть эффективны замораживание снегом угольной кислоты, диатермокоагуляция волосковым электродом, рентгенотерапия. В далеко зашедших случаях показана декортикация, т. е. срезание гипертрофированной ткани.

Демодекоз. Клиническая картина, подобная таковой при розацеа, наблюдается при заболевании кожи, которое вызывается червеобразными клещами — демодексами. Их можно найти в кожном сале комедонов (чаще всего на кончике носа), в пустулах и чешуйках. Комедоны и гной исследуют под микроскопом в слегка подогретом изотоническом растворе хлорида натрия или в спирте с глицерином; чешуйки —в спирте с глицерином или в 20% растворе едкой щелочи, однако в щелочи клещи обнаруживаются мертвыми.

Следует иметь в виду, что сам факт существования клещей в очагах поражения кожи не может служить основанием для постановки диагноза демодекоза, так как они нередко сапрофитируют в кожных железах и волосяных фолликулах у совершенно здоровых людей. Поэтому диагностика демодекоза основывается на комплексе следующих признаков: выраженный зуд пораженной кожи, распространение угревой сыпи и шелушащихся эритем на шею и волосистую часть головы, обнаружение множества живых, хорошо подвижных клещей.

Лечение. Кожу обрабатывают мазью «ЯМ» или по методу Демьяновича (см. «Чесотка»). Поскольку наружные средства не всегда достигают клещей, рекомендуется также электрофорез 1—10% раствора йодида калия. Следует отметить, что от такого лечения резко обостряется розацеа.

Розацеаподобный дерматит. Под этим названием следует понимать своеобразный дерматит лица, по своей клинической картине не отличающийся от розацеа. Основные причины его развития —это повышенная чувствительность кожи лица к некоторым моющим и косметическим средствам, особенно импортным, синтетическим тканям, а также побочное действие фторсодержащих кортикостероидов при длительном (месяцы) их применении в виде мазей. В ряде случаев розацеаподобный дерматит возникает только вокруг рта — от зубной пасты, губной помады, лака для ногтей, сока манго и т. п. — и оправдывает название

dermatitis periorahs. Розацеаподобный дерматит наиболее распространен у девушек стюардесс, широко использующих косметику. Это дало повод назвать его болезнью стюардесс.

Заболевание начинается с появления эритемы или папулезных элементов. На высоте развития дерматита сыпь состоит из полушаровидных воспалительных папул от 1 до 3 мм в диаметре, расположенных, как правило, на фоне эритемы. В центре некоторых из них образуются пустулы. Могут быть ощущения зуда и жжения. Течение розацеаподобного дерматита хроническое.

БОЛЕЗНИ ВОЛОС

Раннее облысение (alopecia praematura). Чаще всего возникает у больных, страдающих жидкой себореей, особенно если последняя сочетается с перхотью. У таких больных в возрасте до 20 лет начинают выпадать волосы. Вначале они заменяются новыми, но волосы, вырастающие вновь, становятся при каждой смене все тоньше, превращаются, наконец, в пушковые и в конечном итоге исчезают. Облысение наступает к 25—30 годам. Оно наблюдается исключительно у мужчин; у женщин, страдающих жидкой себореей, наблюдаются лишь поредение и истончение волос, нередко значительное.

Для себорейного облысения характерно, что оно начинается с лобно-теменных областей (заливы) и макушки.

Этиология. Раннее облысение едва ли можно рассматривать как следствие себореи. Более вероятно предположение, что выпадение волос является результатом тех же причин, которые обусловливают и развитие себореи (нейроэндокринные расстройства). Раннее облысение нередко наблюдается как семейное. Прогноз неблагоприятен.

Лечение. Рекомендуется тщательный уход за волосами, цель которого — улучшение кровообращения в коже волосистой части головы.

Рекомендуются втирания раздражающих средств (2% салициловый или резорциновый спирт), массаж, освещение ультрафиолетовыми лучами в эритемных дозах в сочетании с назначением внутрь витаминов А, В1, В6

Симптоматическое облысение (alopecia symptomatica). Возникает как следствие перенесенных тяжелых острых инфекционных заболеваний (тифы, скарлатина, малярия, тяжелая форма гриппа, рожа и др.). Выпадение волос возникает остро, обычно в период реконвалесценции, и может привести к значительному их поредению. Прогноз благоприятен.

Лечение. Показаны общая укрепляющая терапия, витамины А и В1, высококалорийное питание. Наружно применяют втирание в кожу волосистой части головы раздражающих спиртовых растворов.

Гнездное облысение (alopecia areata). Начинается внезапно с появления на волосистой части головы одной или нескольких небольших, круглой формы, плешин, которые, медленно увеличиваясь в размерах, могут достигнуть 5—10 см в диаметре (рис. 43). В случае образования нескольких плешин они, увеличиваясь, могут сливаться, образуя еще большие плешины

крупнофестончатых очертаний. Кожа на облысевших участках обычно имеет нормальную окраску и лишь иногда, в начале развития поражения, представляется слегка розовой и отечной Поверхность ее гладкая, блестящая, шелушения не отмечается.

Волосы по краям облысевшего участка легко выдергиваются, иногда представляются обломанными на высоте 0,5—1,0 см от устья волосяного фолликула. При выдергивании таких обломанных волос корень их оказывается истонченным, вследствие чего они имеют форму восклицательного знака. Субъективные расстройства отсутствуют. Достигнув определенной величины, плешины через некоторое время, чаще всего через несколько месяцев (иногда лет), начинают зарастать сначала пушковыми, а потом и нормальными волосами. В отдельных случаях отрастающие волосы вначале представляются седыми и лишь в дальнейшем пигментируются.

Помимо волосистой части головы, гнездное облысение может возникнуть в области роста бороды, на лобке, бровях. В некоторых случаях заболевание может привести к универсальному облысению с утратой не только всех длинных, но и пушковых волос (тотальное облысение— alopecia totalis). Иногда тотальное облысение возникает остро, минуя стадию гнездного облысения. Оно существует обычно многие годы и излечивается с большим трудом. Как при гнездной, так и при тотальной алопеции по излечении нередко наблюдаются рецидивы. Заболевание может начаться в любом возрасте, но чаще бывает у молодых (15—30 лет).

Этиология и патогенез. Точно не установлены. Согласно современным данным, как гнездное, так и тотальное облысение является следствием трофических нарушений, обусловленных изменениями функции нервной системы (в частности, симпатической), а также эндокринных желез, главным образом гипофизарно-надпочечниковой системы. Иногда причиной алопеции оказывается скрытый токсоплазмоз, выявляемый при помощи РСК, реакции лейкоцитолиза и эпикутанных проб с токсоплазмином.

Гнездную плешивость удалось вызвать экспериментально у кошек перерезкой 2-го шейного нерва. При гистологическом исследовании обнаруживаются дистрофические изменения нёрвно-рецепторного аппарата кожи. Иногда наблюдается сочетание гнездного облысения с трофическим поражением ногтей, с витилиго. У отдельных больных отмечаются явления гипертиреоидизма, реже — микседемы.

Непосредственной причиной возникновения гнездного облысения могут служить тяжелые психические переживания, травмы головы, перенесенные острые инфекционные заболевания, иногда констатируется связь с фокальной инфекцией (зубные гранулемы, тонзиллит).

Лечение. В каждом случае гнездного облысения следует прежде всего постараться выяснить непосредственную причину заболевания и устранить ее. Наряду с этим показаны седативные средства и общеукрепляющее лечение, в частности витамины В1, В6, А, фитин, глицерофосфат кальция, метионин. В затянувшихся случаях рекомендуются прием препаратов цинка

в течение нескольких месяцев, рефлекторная диатермия (на область шейных симпатических узлов). Предлагаются также комплексное лечение фурокумариновыми препаратами (аммифурин, бероксан, псорален и др.) и кортикостероидами, PUVA-терапия (см. «Псориаз»). При тотальном облысении в ряде случаев наблюдается благоприятный эффект от назначения питуитрина — препарата задней доли гипофиза (на курс — 30 ежедневных инъекций) или небольших доз кортикостероидов.

Наружная терапия заключается в назначении раздражающих средств для улучшения кровообращения в коже волосистой части головы, в частности протираний кожи спиртовыми растворами, содержащими салициловую кислоту, резорцин; втираний мазей «Псориазин», «Антипсориатикум», кортикостероидных; внутрикожных введений гидрокортизоновой эмульсии; орошений хлорэтилом, массажа, облучений ультрафиолетовыми лучами в эритемных дозах.

ДЕРМАТОЗЫ, ВЫЗВАННЫЕ ВИТАМИННОЙ НЕДОСТАТОЧНОСТЬЮ

Нарушение баланса витаминов (гипо- и авитаминозы), из которых многие имеют большое значение для нормальной жизнедеятельности кожи, может быть причиной разнообразных патологических состояний кожного покрова. Последние, нередко являясь наиболее ранними симптомами гипо- и авитаминозных состояний, имеют большое диагностическое значение.

Недостаточность витамина А. По степени выраженности кожных изменений выделяют три формы такой недостаточности.

Наиболее ранними признаками развивающегося гиповитаминоза А являются сухость кожи, потеря ее эластичности, понижение сало- и потоотделения. На участках кожи, подвергающихся давлению (седалищные бугры, большие вертелы, локтевые и коленные суставы), отмечается фолликулярный гиперкератоз в виде небольших роговых узелков сероватого цвета на фоне гиперпигментированной или цианотично окрашенной кожи. В дальнейшем такие же узелки появляются на разгибательных поверхностях конечностей, иногда — на груди и спине (жабья кожа — фринодерма). Красная кайма губ становится сухой, тусклой, на ней появляются пигментные пятна. Иногда отмечается поредение волос.

Вторая форма гиповитаминоза А отличается большей величиной узелков, достигающих размеров чечевицы и принимающих буровато-цианотичный цвет.

Третья форма характеризуется образованием наряду с узелками бляшек неровных очертании величиной с 2—3-копеечную монету, коричневато-фиолетового цвета, на поверхности которых видны крупные роговые пробки. Если гиповитаминоз А сочетается с гиповитаминозом С, узелки и бляшки имеют геморрагический оттенок.

Как одно из проявлений гиповитаминоза А рассматривают и каротинодермию, выражающуюся в оранжево-желтой окраске, главным образом ладоней и подошв. В этих случаях поступающий с пищей

провитамин А — каротин вследствие нарушения функции печени не превращается в витамин А и, накапливаясь в избытке, откладывается в коже.
Лечение. Назначают витамин А по 50 000—100 000 МЕ ежедневно, в 2—3 приема.

Недостаточность витамина С. Отмечается клиническая картина цинги, в развитии которой играет важную роль также дефицит витамина Р. В начале заболевания появляются, преимущественно на участках, подвергающихся наибольшему давлению, цианотичного цвета пятна. Такие пятна образуются на локтевых и коленных суставах и ягодицах. Пятна на ягодицах слегка шелушатся (ягодичный симптом). В дальнейшем в связи с нарастающей ломкостью сосудов на различных участках кожного покрова появляются геморрагические пятна и полосы. На голенях и наружной поверхности бедер отмечаются более крупные и глубокие подкожные, резко болезненные кровоизлияния. В далеко зашедших случаях возможно их изъязвление.

Поражение слизистых оболочек выражается в форме гингивита. Вначале около зубов появляется красная каемка, в дальнейшем десны становятся отечными и легко кровоточат. В более поздних стадиях возможны изъязвление десен, расшатывание и выпадение зубов.

Лечение. Назначают внутрь аскорбиновую кислоту по 0,3—1,0 г в сутки или по 10—20 мл 5% раствора парентерально. Рекомендуется диета, богатая витамином С (зелень, овощи, фрукты).

Пеллагра. Это тяжелое заболевание, склонное к хроническому рецидивирующему течению. Основным витамином, недостаточность которого обусловливает развитие пеллагры, является фактор РР— никотиновая кислота. Сложная клиническая картина этого заболевания обьясняется одновременно недостаточностью и других витаминов, в частности рибофлавина, гиамина, витамина А, а также нарушением белкового обмена. Клиническая картина пеллагры складывается из симптомов поражения кожи, желудочно-кишечного тракта и нервной системы (три Д —дерматит, диарея, деменция).

Изменения кожи —обычно наиболее ранние признаки заболевания. Они отмечаются преимущественно на открытых ее участках, особенно часто на коже шла кистей и лица, реже — на коже шеи в форме полосы, напоминающей ошейник (воротник Казаля), тыла стоп и др. Появляется эритема, сначала пятнистая, затем сливная, сопровождающаяся ощущением жжения и покалывания. Вначале она имеет ярко-красный цвет и сопровождается припухлостью кожи, в дальнейшем цвет ее становится цианотичным. Нередко на участках эритемы образуются пузыри, наполненные серозным или геморрагическим содержимым. Они вскрываются с образованием эрозий, или, что наблюдается чаще, подсыхают, образуя пластинчатые корки буровато-то цвета, которые растрескиваются и отпадают. К этому времени кожа постепенно приобретает коричневую (бронзовую), иногда почти черную окраску, становится сухой, шероховатой.
Эритема возникает обычно весной и к осени разрешается. Однако при

отсутствии рационального лечения она следующей весной рецидивирует и с каждым годом принимает все более выраженный и тяжелый характер.

Особенности локализации пеллагрозной эритемы и появление ее в весенне-летнее время заставляют предполагать провоцирующее влияние ультрафиолетовых лучей.

Ранним симптомом пеллагры является также поражение слизистой оболочки полости рта. Оно характеризуется появлением красных пятен, сливающихся в сплошную эритему, захватывающую всю слизистую оболочку. Губы отекают, отмечается обильное выделение слюны. Больные жалуются на чувство жжения и соленый вкус. Нередко поражается только язык (пеллагрозный глоссит). Он становится отечным, с отчетливыми отпечатками зубов, малиново-красным, гладким, блестящим. В дальнейшем на его поверхности могут образоваться болезненные трещины.

Лечение. Назначают внутрь никотиновую кислоту по 0,05—0,1 г на прием, 2—3 раза в день, в комплексе с витаминами В1 (тиамин по 0,01 г), В2 (рибофлавин 0,008—0,01 г), С и А Рекомендуется богатая белками пища.

ИХТИОЗ

Ихтиоз — «рыбья чешуя» — характеризуется генерализованным гиперкератозом. Существенное практическое значение имеет выделение двух основных разновидностей ихтиоза — обыкновенной и врожденной.

Обыкновенный ихтиоз (ichthyosis vulgaris) выявляется в раннем детстве, в возрасте до 3 лет, и существует всю жизнь. Клинически ихтиоз выражается в сухости кожи и скоплении на ее поверхности роговых масс либо в форме чещуек, либо в форме массивных роговых пластинок при отсутствии воспалительных явлений.

При наиболее легкой форме ихтиоза (ксеродермия) на кожном покрове имеется мелкое отрубевидное шелушение, отчетливо заметное при проведении по коже ногтем. Наряду с этим на коже разгибательных поверхностей конечностей и на ягодицах нередко видны мелкие фолликулярные роговые узелки сероватого цвета, пронизанные в центре пушковым волосом.

Более выраженная форма ихтиоза (i. simplex) характеризуется образованием на поверхности кожи плотно прикрепленных пластинчатых чешуек серовато-белого цвета, отделенных друг от друга трещинообразными бороздками. Еще более выражена форма ихтиоза (i. cornea), которая проявляется образованием на поверхности кожи толстых и плотных роговых щитков серовато-коричневого цвета, отделенных друг от друга глубокими бороздками, напоминая кожу змеи (i. serpentina) или ящерицы (i. sauriasis). Иногда роговые щитки имеют вид конических выступов или шипов, на несколько миллиметров выдающихся над уровнем кожи, создавая впечатление игольчатой поверхности ежа (i. hystrix).

Потоотделение при всех формах ихтиоза резко понижено. Поражается, как правило, весь кожный покров. Лишь в суставных и паховых складках, подмышечных впадинах, на половых органах кожа остается нормальной. На

лице и волосистой части головы ихтиоз проявляется в форме отрубевидного шелушения. На ладонях и подошвах отмечается большая (по сравнению с нормой) выраженность кожных бороздок.

Начавшись в раннем детстве, ихтиоз достигает наибольшего развития к периоду полового созревания и существует в такой форме до конца жизни больного. В летнее время, особенно на юге, вследствие повышения потоотделения состояние кожною покрова улучшается.

Больные ихтиозом склонны к заболеванию пиодермитами, дерматитами, экземой.

Этиология и патогенез. Ихтиоз представляет собой наследственную дистрофию кожи. В патогенезе вульгарного ихтиоза существенную роль играет подавление функции потовых желез. В результате уменьшения количества пота нарушается образование водно-жировой эмульсии на поверхности кожи, что приводит к импрегнации кожным салом рогового слоя. По-видимому, в результате этого развивается специфический для вульгарного ихтиоза ретенционный гиперкератоз, для которого характерно замедление отторжения роговых пластинок (а не усиление кератинизации, как это наблюдается при пролиферативном гиперкератозе).

Лечение. Назначают витамин А по 100 000—200 000 МЕ в сутки (лучше в виде инъекций) в течение 2—3 мес, витамины В, С; энтеро-септол; горячие суховоздушные ванны (55—60°С). В летнее время рекомендуется длительное пребывание на юге.

Чтобы удалить с поверхности кожи роговые массы, назначаются горячие (38—39°С) ванны с содой (100 г на ванну) и последующие смазывания кожи 2% салициловой мазью на вазелине и ланолине в равных частях; при резко выраженных формах вначале следует применить 5—10% мочевинную и салициловую мазь. Для нормализации процесса отшелушивания рогового слоя рекомендуются тепловые соленые ванны (1—3% NaCl) и втирание крема, содержащего 10% хлорида натрия. Механизм действия хлорида натрия можно представить себе следующим образом. Наружное применение соли в гипертонических концентрациях вызывает повышение гидратации кожи и тем самым восстанавливает эмульгирование кожного сала. Благодаря этому уменьшается жировая импрегнация рогового слоя и создаются условия для его более быстрого отшелушивания.

Врожденный ихтиоз (ichthyosis congenita) проявляется сразу после рождения как универсальное поражение кожного покрова в виде гиперемии и роговых наслоений. Часть больных детей умирает на первом году жизни. Смягченная форма врожденного ихтиоза отличается длительным течением с преимущественным поражением кожных складок. При тяжелой форме пораженная кожа имеет вид рогового панциря, обезображивающего ребенка; как правило, эта форма заканчивается летально в первые часы или дни после рождения.

Этиология и патогенез. Врожденный ихтиоз развивается внутриутробно как проявление наследственной эктодермальной дисплазии.

Лечение. Назначают глюкокортикостероидные гормоны с первых часов

жизни (1,5—3,5 мг преднизолона на 1 кг массы тела ребенка). Продолжительность приема максимальной дозы — 1—2 мес; длительность лечения —до 100 дней.

НАРУШЕНИЯ ПИГМЕНТАЦИИ КОЖИ

Первичные патологические изменения пигментации кожи могут выражаться либо в форме гиперпигментации (гиперхромия), возникающей вследствие повышенного образования кожного пигмента меланина, либо в форме гипопигментации (гипохромия), развивающейся
вследствие недостаточной выработки пигмента, либо в форме депигментации (ахромия) в связи с его полным отсутствием.

Гиперпигментации могут иметь распространенный или ограниченный характер. Распространенные пигментации наблюдаются при некоторых общих заболеваниях (болезнь Аддисона — поражение надпочечников) и хронических интоксикациях; ограниченные выявлются в форме хлоазмы (chloasma) и веснушек (ephelides).

Хлоазма. На коже лица, преимущественно лба и щек, появляются симметрично расположенные, различных оттенков коричневые пятна. Они имеют разную величину, четкие границы, неправильные очертания. Сливаясь между собой, пятна достигают значительной величины. Возникая чаще всего под влиянием освещения солнечными лучами, они существуют долгое время и зимой не исчезают, а лишь становятся более светлыми. Хлоазма отмечается почти исключительно у женщин и возникает чаще всего во время беременности, существует до первых менструаций или остается на более длительный срок. Может развиваться вследствие различных заболеваний женских половых органов. Иногда хлоазма возникает у лиц, страдающих заболеваниями печени, а также при глистных инвазиях.

Лечение. Необходимо установить основное заболевание и провести соответствующую терапию. Эффективен длительный прием внутрь аскорбиновой кислоты в больших дозах (по 1 г 3 раза в день). Наружно назначают депигментирующие средства: лимонный сок, лимонную кислоту, уксусную кислоту, 30% пергидролевую, 10% белую ртутную, 5% гидрохиноновую мазь (на вазелине с ланолином).

Веснушки. Мелкие, величиной с просяное зерно, пигментные пятнышки круглых или неправильных очертаний, от светло-коричневого (цвет кофе с молоком) до интенсивно коричневого цвета. Появляются в большом количестве на лице, а также на коже кистей и предплечий в детском и юношеском возрасте, преимущественно у блондинов. Веснушки существуют обычно постоянно, но количество их и интенсивность окраски весной и летом под влиянием освещения солнцем заметно усиливаются.
Лечение. См. «Хлоазма».

Альбинизм. Это редкое врожденное, часто наследственное, страдание, выражающееся в полном отсутствии пигмента. Кожа таких людей имеет бело-розовый цвет, волосы белые или седые, глаза красные. Альбинизм нередко сочетается с другими пороками развития (глухонемота, эпилепсия,

нанизм и др.). Вследствие отсутствия пигмента альбиносы крайне чувствительны к ультрафиолетовым лучам. Врожденная депигментация может иметь пятнистый характер (частичный альбинизм).

Витилиго (песь). Заболевание развивается чаще у молодых людей. Характеризуется образованием на кожном покрове белых депигментированных пятен, окруженных гиперпигментированной каемкой, постепенно сходящей на нет к окружающей здоровой коже. Количество и величина пятен различны. Постепенно увеличиваясь и сливаясь, они могут достигать очень больших размеров (рис. 44). Локализация их разнообразна; чаще всего они располагаются симметрично на верхних конечностях (тыл кистей) и туловище. Иногда депигментации предшествует эритема. Волосы на депигментированных участках кожи сохранены, но обычно также лишены пигмента.

Витилиго, как правило, возникает и развивается медленно, однако известны случаи быстрого появления депигментированных пятен после тяжелых переживаний или травмы. Кожа в области пятен отличается повышенной чувствительностью к ультрафиолетовым лучам. Поражение существует длительно (годами), редко пятна исчезают самопроизвольно. От частичного альбинизма витилиго отличается наклонностью пятен к разрастанию по периферии.

Этиология и патогенез. Предполагают, что заболевание является следствием нейроэндокринных расстройств. У ряда больных в сыворотке крови удается обнаружив антитела к антигену цитоплазмы меланоцитов.

Лечение. Рекомендуется комплексная терапия: лечение сопутствующих заболеваний, витамины (В1, В2, никотиновая кислота), кортикостероиды вместе с 1% раствором сульфата меди (по 5 капель 2 раза в день); фурокумариновые препараты (псорален, бероксан, аммифурин, пеуцеданин), назначают курсами внутрь и наружно в виде растворов в сочетании с облучением ультрафиолетовыми лучами; PUVA-терапия (см. «Псориаз»). Как паллиатив применяют различные методы окраски кожи, например смазывание очагов вигилиго 5—30% раствором дегидроксиацетона, который связывается кератином и не смывается, или прием внутрь бета-каротина, содержащегося, в частности, в морковном соке.

НОВООБРАЗОВАНИЯ КОЖИ

Согласно Международной гистологическои классификации (ВОЗ, 1980), опухоли подразделяются на несколько групп. Наиболее часто встречаются эпителиальные опухоли Меньшее практическое значение имеют предраковые состояния, к которым относятся старческий кератоз, радиационный дерматоз, пигментная ксеродерма и некоторые другие редко встречающиеся поражения кожи.

Клинически разнообразные доброкачественные и злокачественные опухоли кожи подразделяются на эпителиальные, происходящие из эпидермиса или придатков кожи, мезенхимальные и нейроэктодермальные Кроме того, в кожу иногда местастазируют опухоли внутренних органов

Такие вторичные, метастатические, опухоли кожи наблюдаются редко, преимущественно у лиц, уже лечившихся по поводу новообразований молочной железы, легких и др. Далее рассмотрены наиболее частые виды первичных опухолей кожи

ДОБРОКАЧЕСТВЕННЫЕ ОПУХОЛИ КОЖИ

Папилломы. Это сосочкообразные разрастания эпидермиса, относятся к весьма распространенным эпителиальным доброкачественным новообразованиям. Себорейные бородавки (старческие бородавки, себорейный кератоз, базальноклеточная папиллома) встречаются у лиц пожилого и старческого возраста, но могут возникать у молодых людей Одиночные или чаще множественные себорейные бородавки располагаются на закрытых участках кожи, иногда на лице и волосистой части головы и представляют собой плоские папулы округлой или овальной формы желтоватого, коричневого или почти черного цвета с неровной, умеренно бородавчатой поверхностью, покрытые жирной грязно-серой коркой, иногда растрескивающейся и легко снимающейся Диаметр опухоли от 3-4 мм до 3—4 см; она возвышается над уровнем здоровой кожи на 1—2 мм. Субъективных расстройств не вызывает.

Гистологически выделяют три характерных признака акантотические разрастания эридермиса с наличием малодифференцрованных клеток типа шиповатых, внутриэпидермальные роговые кисты и присутствие в клетках опухоли меланина.

Лечение. Отдельные себорейные бородавки по косметическим соображениям или при угрозе малигнизации подвергают криодеструкции жидким азотом либо разрушают другими методами.

Фибромы (дерматофибромы). Фибромы — это мезенхимные доброкачественные опухоли Плотные, исходящие из дермы, шаровидные и уплощенные образования различной локализации величиной от чечевицы до лесного ореха и более, несколько выступающие над поверхностью кожи. Число их разнообразно — от единичных до очень многих. Они могут развиться в любом возрасте, но не имеют тенденции к прогрессированию.

Гистологически в дерме обнаруживают ограниченные, но не инкапсулированные очаги из фибробластов и коллагеновых волокон.

Липомы. Это опухоли из жировой ткани, прощупываются в виде ограниченных узлов разной величины в подкожной клетчатке. Для них характерны мягкая консистенция и дольчатость. Крупные липомы могут заметно выступать над уровнем кожи. Пальпация их безболезненна. Число липом различно; нередко насчитываются десятками.

Гистологически липомы состоят из нормальной жировой ткани, заключенной в фиброзную капсулу, от которой отходят перегородки, разделяющие опухоль на отдельные дольки

Лечение Отдельные фибромы и липомы, мешающие больному, удаляют хирургически.

Невусы. Гистогенетически чти новообразования связаны с

меланоцитами, т. е. являются производными нейроэктодермы. В прошлом невусами (от лат. naevus — родинка) обозначали все пятнистые и опухолевидные пороки развития (гамартомы, хористии). В настоящее время этот термин чаще применяют лишь по отношению к пигментным образованиям, содержащим меланоциты (невусные клетки). Некоторые ученые утверждают, что невус — это не порок развития, а доброкачественная опухоль. Все же многие считают, что невусы представляют собой содержащие меланоциты пороки развития, которые могут наблюдаться как у новорожденных (врожденные невусы), так и появляться спустя несколько лет, в возрасте полового созревания или еще позднее (приобретенные, внеутробные невусы).

Клиническое значение невусов определяется их частотой и возможностью трансформации в злокачественную опухоль — меланому. Внешне невусы чаще всего выглядят как различной величины пигментные пятна или едва возвышающиеся гладкие папулы («плоские» невусы), но бывают также папилломатозные и фиброматозные невусы. Злокачественные потенции наиболее выражены у так называемых пограничных пигментных невусов, которые гистологически характеризуются скоплением меланоцитов с повышенной меланоцитарной активностью на границе между эпидермисом и дермой. Пограничный пигментный невус клинически представляет собой коричневое, темно-серое или черное пятно либо плоский узелок с гладкой, не шелушащейся поверхностью, лишенной даже пушковых волос. Размеры его обычно колеблются от нескольких миллиметров до 1 см, реже больше. Пограничные пигментные невусы могут локализоваться на любом участке кожного покрова, как и другие виды невусов, но пигментные невусы на коже ладоней, подошв и половых органов обычно оказываются пограничными («меланомоопасные»).

Об угрозе малигнизации пигментного невуса свидетельствуют: 1) увеличение его размера, 2) возникновение инфильтрации, 3) усиление или ослабление пигментации, 4) образование вокруг невуса небольших пигментных пятнышек или появление на его поверхности плотных узелков — сателлитов, 5) гиперемия и инфильтрация вокруг невуса, 6) появление зуда, боли и других субъективных расстройств, 7) увеличение регионарных лимфатических узлов.

При обнаружении хотя бы одного из перечисленных признаков необходимо хирургическое иссечение всего невуса с окружающей здоровой кожей и подкожной клетчаткой. Объем дальнейшего вмешательства определяется результатами гистологического исследования. Различные нерадикальные вмешательства при пограничных пигментных невусах очень опасны, так как могут быть причиной бурной злокачественной трансформации со множественными метастазами.

Ангиомы. Это доброкачественные новообразования и гамартромы, состоящие из сосудов любого типа — кровеносных и лимфатических капилляров, артериол, артерий и вен. Чаще других встречаются гемангиомы. Капиллярная гемангиома имеет вид пятен от розового до вишнево-красного

цвета различной величины, с неровными границами, бледнеющих при диаскопии. Чаще всего плоские, они иногда несколько возвышаются над уровнем кожи. Локализуются обычно на коже лица, реже — на других участках тела. Гистологически представляют собой новообразование кровеносных капилляров с расширенным просветом, выстланным набухшим, иногда многослойным эндотелием.

Звездчатая гемангиома имеет вид небольшого, величиной с булавочную головку, красного узелка, от которого лучами отходят сосудистые веточки. Располагается чаще на коже лица (нос, щеки).

Кавернозная гемангиома представляет собой ограниченное узловатое образование в толще дермы (иногда и в подкожной клетчатке) величиной от горошины до куриного яйца и более, с гладкой или бугристой поверхностью. При поверхностном расположении кожа над ней имеет синюшно-красный цвет, при глубоком — слегка голубоватый оттенок. При надавливании может спадаться, при крике и кашле — увеличиваться в размерах. Гистологически характеризуется наличием крупных, выполненных кровью, полостей, выстланных эндотелием и отделенных друг от друга тонкими соединительнотканными прослойками.

Лечение. Звездчатые ангиомы легко разрушаются гальванокаустикой или диатермокоагуляцией. Кавернозные ангиомы в зависимости от величины, глубины и локализации удаляют диатермокоагуляцией, криотерапией. Иногда показаны иссечение, рентгено- и радиотерапия. Наиболее трудным является лечение капиллярных ангиом. Проводят многократную криотерапию, рентгено- или радиотерапию.

ЗЛОКАЧЕСТВЕННЫЕ ОПУХОЛИ КОЖИ

Базалиома. Это самая распространенная из злокачественных опухолей. Она одинаково часто встречается у мужчин и женщин, поражая преимущественно лиц пожилого возраста. В 95% случаев базалиомы локализуются на лице и голове, что было одним из аргументов сторонников дисонтогенетической теории происхождения базалиом (т. е. возникновения их из эмбриональной эктодермы, сохранившейся в виде изолированных групп клеток по линиям эмбрионального смыкания эктодермы лица). Эту теорию разделяют не все ученые; многие полагают, что базалиомы образуются из клеток базального слоя эпидермиса или придатков кожи.

Для базалиом характерны чрезвычайно медленный рост, продолжающийся иногда многие годы и даже десятилетия, и отсутствие метастазов. В клетках базалиом в отличие от обычных форм рака митозы редки; анормальные митозы являются исключением. Поэтому многие ученые отказались от старой трактовки базалиом как базально-клеточного рака или базальноклеточной эпителиомы и считают их своеобразными опухолями с местнодеструирующим ростом.

Отмечают несколько клинических вариантов базалиом, которые можно объединить в две основные формы — поверхностную и инвазивную. И та и другая начинаются с появления одиночного плоского или полусферического

узелка диаметром 3—5 мм, плотного, цвета нормальной кожи или слегка розоватого. Никаких субъективных расстройств в этой стадии болезни нет. Узелок постепенно растет, через много месяцев или даже лет достигая размеров 1—2-копеечной монеты или немного больше. В центре в результате поверхностного распада образуется тонкая кровянистая корка, под которой обнаруживается поверхностная, легко кровоточащая безболезненная эрозия или язва. По периферии ее почти всегда виден характерный узкий валик, сплошной или состоящий из отдельных плотных узелков цвета нормальной кожи или розоватых. Иногда валик вокруг темно-красной эрозии выглядит как тонкая, едва заметная «перламутровая» каемка. В других случаях он местами окрашен в темно-коричневый или черный цвет кожным пигментом меланином.

Если тенденция к деструкции ткани выражена слабо, постепенно возникает поверхностная плоская бляшка размером с ладонь и более, с розовой шелушащейся поверхностью, окаймленная тонким валиком («педжетоидная» базалиома). Базалиома экзофитно-папиллярной формы растет очень медленно, образуя над кожей полушаровидный узел или неправильной формы грибовидную опухоль, но почти не инфильтрирует ткани в глубину.

При поверхностной форме базалиома увеличивается медленно, занимая иногда большую площадь, однако изъязвление остается поверхностным, распад ткани не распространяется глубже дермы. Язва при этом может покрываться кровянистой коркой и даже рубцеваться целиком или частично, тогда как на остальных участках продолжается постепенный распад опухоли. Возможность спонтанного рубцевания возникших язв также принципиально отличает базалиому от рака кожи.

При инвазивных формах базалиом (ulcus rodens, ulcus terebrans — грызущая, прободающая язвы) язва не только распространяется по поверхности, но и разрушает подлежащие ткани вплоть до кости, что сопровождается сильными болями. Однако существующие много лет (иногда 10—20 лет и более) инвазивные формы базалиом не метастазируют; в запущенных случаях больные умирают от кровотечения, вторичной инфекции и других случайных причин.

Несмотря на клиническое многообразие, диагностика базалиом облегчается типичными клиническими особенностями, многолетним течением и характерной гистологической картиной. При подозрении на базалиому биопсия является необходимым элементом диагностики и совершенно безопасна.

Гистологически: при поверхностной форме клетки опухоли располагаются гнездами, как бы подвешенными к эпидермису. Клетки имеют полигональную или вытянутую форму и тесно прилежат друг к другу; ядра круглой и овальной формы, богаты хроматином и темноокрашены. По своему виду они напоминают клетки базального слоя эпидермиса, отсюда название «базалиома» По периферии опухолевых гнезд располагаются частоколом удлиненные клетки. При инвазивной форме базалиомы, кроме

темных мелких базального типа клеток, имеются крупные и светлые, палочковидные и веретенообразные элементы, которые могут вырабатывать меланин, слизь, гиалин, очень редко—роговые жемчужины. Нежно-волокнистая строма бедна клеточными элементами.

Лечение. Поверхностные одиночные и множественные базалиомы, особенно если диаметр опухоли не превышает 2 см, поддаются диатермокоагуляции, криодеструкции жидким азотом; можно назначать противоопухолевые мази (колхаминовая, проспидиновая). Экзофигнопапиллярные формы подлежат хирургическому или электрохирургическому иссечению. При глубоких формах базалиом показана лучевая терапия (близкофокусная рентгенотерапия, терапия радием и др.).

Плоскоклеточный рак (спиноцеллюлярный рак). Встречается в 5—8 раз реже базалиом, причем у мужчин в несколько раз чаще, чем у женщин. Отличается выраженной злокачественностью, проявляющейся в относительно быстром росте опухоли, частых метастазах в регионарные лимфатические узлы и возможности отдаленных метастазов. Может развиться на любом участке кожного покрова, но чаще всего отмечается на месте перехода кожи в слизистые оболочки у естественных отверстий (губы, половые органы), а также на слизистых оболочках полости рта (язык). Нередко возникает на рубцах после ожога, лучевого дерматита, хронических изъязвлений, на лейкоплакиях. Может быть следствием хронического раздражения кожи канцерогенными химическими веществами (мышьяк, бензпирены и т. д.).

Заболевание начинается с образования в толще кожи плотного ограниченного узла или плоского инфильтрата, быстро увеличивающегося в размерах. Поверхность его в начальной стадии покрыта корками или плотными роговыми массами, иногда имеет неровный, бородавчатый вид. Болей в этой стадии нет. Узел быстро, в течение нескольких месяцев, прорастает в более глубокие части кожи и подкожной клетчатки, образуя крупную опухоль величиной с грецкий орех и больше, легко кровоточащую даже при незначительной травме. При экзофитно-папиллярной форме плоскоклеточного рака опухоль значительно возвышается над поверхностью кожи и одновременно прорастает в глубь тканей, которые становятся плотными и малоподвижными (рис. 45). Позже наступают некроз и изъязвленние опухоли.

В других случаях опухоль вначале прорастает преимущественно в глубину тканей, не формируя выступающего над кожей узла, и быстро подвергается распаду с образованием язвы. Такая эндофитная (язвенно-инфильтрирующая) форма плоскоклеточного рака рано дает метастазы. Возникшая язва имеет неравномерные, приподнятые, как бы развороченные, края, кратерообразно спускающиеся ко дну. Обычно дно покрыто корками и грязновато-серыми, легко кровоточащими грибообразными массами. Иногда видны белые зернышки — «роговые жемчужины». Края и дно язвы отличаются особой плотностью. Тенденции к спонтанному рубцеванию язва не имеет, без лечения увеличивается в размерах и прорастает в глубину,

разрушая мышцы, фасции, хрящи, кости. В этой стадии появляются мучительные боли, нарушается функция соответствующих органов, наблюдаются вторичная инфекция, кахексия.

Гистологически отмечается прорастание дермы эпителиальными пластами, состоящими из дифференцированных и недифференцированных клеток шиповатого слоя (отсюда название «плоскоклеточныи рак»). Недифференцированные, атипичные клетки отличаются различной величиной и формой, более крупным и темным ядром. Нередко опухолевые клетки сохраняют способность к кератинизации, свойственную нормальным клеткам эпидермиса, и образуют «роговые жемчужины», но бывает и неороговевающий плоскоклеточный рак, состоящий из резко полиморфных эпителиальных клеток. Чем больше атипичных клеток, тем злокачественнее заболевание. В строме вокруг эпителиальных пластов — клеточный инфильтрат.

Лечение. Показано хирургическое или электрохирургическое иссечение (при большой величине язв —с последующей пластикой) и (или) лучевая терапия (рентгенотерапия, радий, кобальтовая «пушка»). Одновременно удаляют пораженные лимфатические узлы.

Меланома. Встречается значительно реже базалиом и плоскоклеточного рака кожи (составляет от 0,5 до 3% всех злокачественных опухолей), но вследствие стремительного роста и быстроты метастазирования должна быть поставлена на первое место по ответственности врача за своевременную диагностику. Распознавание меланомы обычно не вызывает особых затруднений, когда она появилась на месте пигментного невуса. Если невус после травмы или по другим причинам внезапно начинает экзофитно расти, менять свою пигментацию, то можно почти с уверенностью сказать, что он превратится в меланому. Сложнее поставить диагноз, если меланома возникла на ранее неизмененной коже.

Чаще меланома представляет собой сочный грибовидный, легко кровоточащий гладкий или бугристый узел величиной от горошины до грецкого ореха, окрашенный в интенсивно черный цвет или кажущийся пятнистым вследствие неравномерного распределения пигмента. В глубину кожи может не прорастать. Вскоре вследствие лимфогенного метастазирования рядом с опухолью образуются плотные полушаровидные пигментированные узелки. Затем у многих больных появляются множественные метастазы в виде гиперпигментированных или ахроматических узлов, разбросанных в беспорядке по всему кожному покрову. При несвоевременно начатой терапии неизбежны метастазы в лимфатические узлы и гематогенные метастазы во внутренние органы. Метастазы часто возникают до того, как меланома начнет распадаться с образованием кровоточащих фунгозных язв.

Гистологически: клетки меланомы более полиморфны, крупнее и светлее, чем клетки пигментного невуса. В них много митозов, часто патологических. Опухоль диффузно прорастает всю толщу эпидермиса, а также проникает в дерму. В эпидермисе и под ним накапливается много меланина Типичен инфильтрат из лимфоидных и плазматических клеток.

Обычная биопсия для диагностики меланомы категорически противопоказана. Поэтому при подозрении на меланому больного срочно направляют в онкологический диспансер для специального обследования (радиофосфорная проба, термография и т. д.) и комплексного лечения (хирургическое, лучевое, химио- и иммунотерапия).

ГЕМОДЕРМИИ И ЛИМФОМЫ КОЖИ

ГЕМОДЕРМИИ

Давно известно, что при заболеваниях крови, патологической основой которых является разрастание незрелой гемопоэтической ткани, в патологический процесс может вовлекаться и кожа. Эти заболевания крови называют лейкозами, а изменения кожи при них — гемодермиями.

Гемодермии принято разделять на специфические и неспецифические. Неспецифические гемодермии морфологически разнообразны и развиваются в основном как следствие токсико-аллергической реакции на распад незрелых клеток крови. Клинически это проявляется зудом, уртикарными высыпаниями, эритемами, диффузными и локализованными гиперпигментациями, пузырными высыпаниями, т. е. изменениями, присущими ряду хорошо известных дерматозов. Гистологически неспецифические гемодермии характеризуются банальным хроническим воспалением.

Неспецифические гемодермии могут быть обусловлены также недостаточностью кроветворения вследствие подавляющего преобладания в крови какого-либо одного вида клеток крови. Например, при миелолейкозе подавлен поэз кровяных пластинок за счет избыточной продукции незрелых лейкоцитов, что влечет за собой развитие геморрагического синдрома.

К неспецифическим гемодермиям относят и ряд инфекционных заболеваний кожи у больных лейкозами: пиодермиты, грибковые (отрубевидный лишай, руброфития) и вирусные (простой и опоясывающий лишай) заболевания. Они возникают у таких больных в результате снижения иммунной реактивности вследствие того, что незрелые нейтрофилы не обладают способностью к фагоцитозу.

Наконец, отдельные авторы еще больше расширяют группу неспецифических гемодермии, включая в нее изменения кожи, обусловленные проводимым лечением, и даже сопутствующие заболевания кожи.

Специфические гемодермии представляют собой экстрамедуллярные очаги патологического кроветворения в коже. Гистологически они характеризуются пролиферацией клеток крови, соответствующих форме лейкоза. Клинически специфические гемодермии чаще всего проявляются узелками, узлами.

Возможность возникновения специфических гемодермии объясняется наличием в коже взрослого человека клеток, потенциальная способность к дифференцировке которых равна таковой стволовой лимфоцитоподобной

клетке кроветворных органов. В коже эти клетки располагаются под эндотелием капилляров и вокруг пре- и посткапиллярных кровеносных сосудов. При определенных условиях эти клетки могут пролиферировать или дифференцироваться в любую клетку крови.

Гемодермии при миелолейкозе. При этой форме лейкоза, обычно протекающей остро, кожа часто вовлекается в процесс, причем, как правило, в форме неспецифических изменений, так как специфические изменения не успевают развиться. Клинически это выражается различными высыпаниями геморрагического характера (кровоизлияния, пузыри с геморрагическим содержимым, некрозы). Нередко поражаются слизистые оболочки. Характерны кровотечения. Заболевание протекает бурно, с высокой лихорадкой.

В хронической форме миелолейкоз встречается сравнительно редко, и если в процесс вовлекается кожа, то ее изменения могут быть как неспецифическими, так и специфическими. Первые проявляются зудом и геморрагиями, вторые — узелковыми высыпаниями и множественными или одиночными узловатыми образованиями, а также язвами. Основу инфильтрата специфических изменений составляют зернистые нейтрофилы в различных стадиях дифференцировки.

Гемодермии при лимфолейкозе. Остро эта форма лейкоза протекает редко и вовлечение в процесс кожи для нее нехарактерно. Чаще лимфолейкоз протекает хронически и имеет богатую кожную симптоматику.

Для этой формы лейкоза характерно увеличение лимфатических узлов, а впоследствии и селезенки. Изменения в периферической крови могут быть выражены слабо, поэтому биопсия лимфатического узла имеет большое значение для постановки диагноза.

Неспецифические изменения кожи при хроническом лимфолейкозе проявляются зудом, который редко бывает единственным проявлением участия кожи в процессе. Чаще он сочетается с узелковыми высыпаниями типа пруриго. Нередко неспецифические высыпания напоминают проявления герпетиформного дерматита Дюринга или пемфигоида. Характерно также развитие гангренозного опоясывающегося лишая или генерализованной формы этого заболевания. Описаны неспецифические эритродермии.

Специфические изменения развиваются преимущественно в форме узелковых или опухолевидных инфильтратов. Узелковые высыпания напоминают строфулюс взрослых, но в отличие от последнего высыпания не имеют преимущественной локализации на разгибательных поверхностях конечностей, а рассеяны по всей поверхности кожи. Высыпания сопровождаются выраженным и упорным зудом.

Опухолевидные инфильтраты чаще располагаются на лице (лоб, надбровные дуги, нос), но могут возникать и на гениталиях. Очертания опухолей расплывчатые, консистенция то плотная, то пастозная, поверхность гладкая, цвета нормальной кожи или почти нормальной с ливидным оттенком. Лицо очень напоминает facies leonina при лепре, однако все виды чувствительности в области инфильтратов сохранены. Центрального

разрешения опухолей обычно не бывает. При гистоморфологическом исследовании очагов любой из специфических разновидностей гемодермии при этом виде лимфолейкоза обнаруживается инфильтрат, состоящий из лимфоцитов и лимфобластов.

ЛИМФОМЫ КОЖИ

Клинически и морфологически это неоднородная группа болезней, обусловленных первично возникающей в коже злокачественной пролиферацией лимфоидных клеток. Различают следующие основные клинические формы лимфом кожи: пятнисто-бляшечную, пойкилодермическую, эритродермическую, пятнисто-инфильтративную, узелковую и узловатую.

Пятнисто-бляшечная форма начинается обычно на туловище со слабо шелушащихся бледно-розовых эритем, напоминающих проявления экзематида или бляшечного парапсориаза. В течение ряда лет процесс распространяется по кожному покрову. Постепенно в области очагов поражения формируется инфильтрация, а впоследствии развиваются опухоли.

Пойкилодермическая форма начинается крупными, нечетко ограниченными бледно-розовыми, незначительно шелушащимися очагами на участках тела, подвергающихся трению предметами туалета (область тазового и плечевого пояса). Число очагов обычно небольшое. Распространение процесса по кожному покрову и увеличение размеров очагов поражения происходят очень медленно. Главным образом на внутренней поверхности плеч, в области таза, а у женщин и в области грудных желез постепенно развиваются явления пойкилодермии. У некоторых больных эти изменения кожи сочетаются с лихеноподобными высыпаниями. Через 8—10 лет после начала заболевания в очагах поражения или вне их возникают узелки, а значительно позже — инфильтраты и узлы, склонные к распаду.

Эритродермическая форма характеризуется универсальным поражением кожи. В одних случаях оно развивается в течение нескольких недель, сопровождается нарушением общего состояния, лихорадкой, ознобом и выраженным зудом. Кожа ярко гиперемирована, отечна, инфильтрирована, крупнопластинчато шелушится. Характерен выраженный кератоз ладоней и подошв. Ногти утолщены, крошатся. Лимфатические узлы увеличены. В других случаях эритродермия формируется медленно. Пораженная кожа сухая, розовато-красного, с синюшным оттенком цвета, умеренно инфильтрирована; шелушение мелкопластинчатое или отрубевидное. Общее состояние больных длительное время остается удовлетворительным, беспокоят только сухость и стягивание кожи. Лимфатические узлы долгое время не изменены.

Пятнисто-инфильтративная форма чаще начинается на туловище одним или несколькими очагами поражения в виде очерченных, слегка выстоящих эритем с синевато-фиолетовым или серебристым оттенком, в области

которых пальпируется сначала легкая, а позже отчетливая инфильтрация плотноэластической консистенции. Поверхность очагов поражения гладкая или напоминает лимонную корку.

Узелковая форма проявляется синюшно-красными узелками размером от спичечной головки до горошины, нередко сгруппированными. Первые проявления болезни чаще отмечаются на нижних конечностях, позднее высыпания распространяются на другие участки тела. В первые годы болезни узелки могут самостоятельно разрешаться Последующие рецидивы характеризуются высыпаниями более крупных, склонных к распаду узелков. У некоторых больных иногда через многие годы после начала болезни возникают эритематозно-сквамозные очаги поражения.

Узловатая форма проявляется одним или несколькими синюшными узлами плотноэластической консистенции без наклонности к центральному разрешению или распаду.

Патогистологически: при лимфомах кожи, начинающихся с пятнисто-шелушащихся очагов поражения и узелков, на протяжении ряда лет обнаруживаются лишь начальные признаки нарушения дифференцировки лимфоидных клеток (ядра с зазубренными контурами, разной величины, формы и степени выраженности базофилии). Позже выявляется пролиферация лимфоидных клеток типа пролимфоцитов, лимфобластов и атипичных клеток. При пятнисто-инфильративной форме уже в начале ее развития, главным образом вокруг придаточных образований кожи, обнаруживается пролиферация из лимфоцитов, пролимфоцитов и лимфобластов. При узловатой форме пролифераты такого же клеточного состава выявляются и в подкожной клетчатке.

Для всех рассмотренных форм лимфом кожи характерно многолетнее течение при общем хорошем состоянии и отсутствии зуда. В конце концов процесс выходит за пределы кожи, метастазирует в лимфатические узлы и внутренние органы. Результаты клинических анализов становятся патологическими с началом генерализации процесса.

Наряду с лимфомами кожи низкой степени злокачественности, медленно прогрессирующими, в коже могут наблюдаться лимфомы высокой степени злокачественности. Это узелки, бляшки и узлы синюшно-багрового цвета, нередко с геморрагическим компонентом, склонные к быстрому распаду. Летальный исход наступает через 1—2 года при явлениях генерализации процесса. Гистологически обнаруживается пролиферация незрелых лимфоидных клеток с признаками атипизма и аномалии.

Лимфосаркома, начинающаяся в коже, клинически представляет собой фурункулоподобный узел синюшно-багрового цвета с геморрагическим и некротическим компонентами. Для этой опухоли характерна быстрая генерализация в лимфатические узлы и внутренние органы при сохранении основного очага, увеличивающегося путем инфильтрирующего роста. Гистологически обнаруживается выраженный полиморфизм незрелых лимфоидных клеток различного размера —от мелких до гигантских.

Грибовидный микоз в настоящее время рассматривается как Т-клеточная лимфома кожи. В отличие от рассмотренных выше при этой лимфоме кожи гистологически выявляется сочетание пролиферации незрелых лимфоидных клеток с выраженным реактивным воспалением типа неспецифической гранулемы. Заболевание начинается с проходящих эритем, уртикарных элементов, экземо- и парапсориазоподобных высыпаний, сопровождающихся выраженным зудом. В некоторых случаях болезнь начинается с зуда. На этой стадии процесс может задержаться надолго, чаще на несколько месяцев (премикотическая стадия). Затем очаги поражения инфильтрируются, превращаются в бляшки, приобретают синюшный оттенок (бляшечная стадия). Характерно, что эти изменения развиваются сначала только в области отдельных очагов поражения. Очень типично центральное разрешение бляшек, приобретающих кольцевидную форму. Последовательно часть бляшек превращается в опухоли. Последние могут возникать и на неизмененной коже (опухолевая стадия). Типичны опухоли, напоминающие шляпку гриба: расплющенная верхушка и суженное основание. Лимфатические узлы увеличены, как правило, в третьей стадии. В опухолевой стадии в процесс могут вовлекаться внутренние органы, в периферической крови появляются изменения. Клиническая диагностика этой лимфомы особенно трудна в премикотической стадии, помогают данные гистологического исследования.

Лечение. Проводят с учетом результатов биопсии. При обнаружении только начальных признаков нарушения дифференцировки лимфоидных клеток целесообразно ограничиться общеукрепляющей терапией: витамины группы В, арсенат натрия, рациональный режим труда и отдыха. Если наблюдается пролиферация незрелых форм лимфоцитов, показана терапия цитостатиками. В стадии генерализации лимфомы кожи больных целесообразно лечить в онкологическом стационаре.

НЕВЕНЕРИЧЕСКИЕ ЗАБОЛЕВАНИЯ КОЖИ ПОЛОВОГО ЧЛЕНА

На коже полового члена изолированно или в сочетании с поражениями других участков кожного покрова могут возникать высыпания, свойственные различным дерматозам: экземе, дерматиту, псориазу и т. д.; различным новообразованиям, а также венерическим заболеваниям. Например, баланит — воспаление головки полового члена, и баланопостит — воспаление головки полового члена и внутреннего листка крайней плоти, являются осложнением венерических заболеваний: гонореи, трихомониаза, сифилиса и др. Часто они бывают первичными, не связанными с какими-либо другими заболеваниями и наблюдаются в следующих клинических формах.

Простой баланит (balanitis simplex) обычно развивается у неопрятных людей, особенно с длинной и узкой крайней плотью, от раздражения скапливающейся и разлагающейся смегмой и присоединения вторичной инфекции. Выражается в покраснении кожи головки и внутреннего листка крайней плоти, на фоне которого вследствие мацерации эпителия постепенно образуются поверхностные эрозии, отделяющие гной. Субъективно

отмечаются ощущения зуда, жжения и легкая болезненность. При выраженном отеке крайней плоти может образоваться фимоз.

Эрозивный баланопостит (balanoposthitis erosiva) характеризуется наличием ярко-красных, резко ограниченных эрозий, возникающих вследствие некроза и мацерации эпителия. Разрастаясь и сливаясь, эрозии могут образовать обширную поверхность, окаймленную по периферии белесовато-серым мацерированным эпителием. Больных беспокоят болезненность и жжение. Процесс нередко осложняется фимозом, лимфангитом, болезненным увеличением паховых лимфатических узлов. Это инфекционное контагиозное заболевание, возбудителем которого чаще всего является, по-видимому, симбиоз Венсана, но не исключаются и другие микроорганизмы. В частности, анаэробные бактерии способствуют образованию язв.

Гангренозный баланит (balanitis gangraenosa) сопровождается быстрым развитием островоспалительного фимоза с резким отеком и покраснением крайней плоти и выделением из препуциального мешка обильного жидкого гнилостно-гнойного отделяемого с сильным запахом. Состояние нарушается: температура тела поднимается до 39—40°С, головная боль, слабость. Местные изменения быстро прогрессируют. Кожа крайней плоти приобретает сине-багровый оттенок, на фоне которого отграничивается участок омертвения. Через 2—3 дня участок некроза отторгается с обнажением головки полового члена, на поверхности которой видны гангренозные язвы, покрытые марким серовато-белым или черным струпом. В отдельных случаях гангренозный процесс захватывает кавернозные тела и тогда возможно массивное кровотечение. При благоприятном течении пораженные участки очищаются от струпа, выполняются грануляциями и заживают рубцом.

Лечение. При простом и эрозивном баланопоститах рекомендуются обмывания полового члена несколько раз в день (или теплые ванночки) раствором перманганата калия с последующим наложением тонкого пласта ваты, смоченной 0,25% раствором нитрата серебра, или присыпкой одним из высушивающих и дезинфицирующих порошков (дерматол, стрептоцид). При осложнении фимозом — промывание полости препуциального мешка 2—3 раза в день раствором перманганата калия (1:10000) или нитрата серебра (1:1000). Если фимоз не разрешается, показано круговое иссечение крайней плоти с последующим продолжением той же терапии. При гангренозной форме баланопостита назначают бензилпенициллин (по 100000— 200000 ЕД каждые 3 ч в течение 3—5 дней), антибиотики широкого спектра действия, обильные местные промывания 3% перекисью водорода. В особо тяжелых случаях производят разрезы.

ВЕНЕРИЧЕСКИЕ БОЛЕЗНИ

ИСТОРИЯ РАЗВИТИЯ ВЕНЕРОЛОГИИ

Под термином «венерические болезни» (от лат. Venus — Венера, богиня любви) объединяют инфекционные заболевания, передающиеся, как правило, половым путем. Сифилис, гонорея, шанкроид (мягкий шанкр), венерическая лимфогранулема и паховая гранулема, официально включены в Международную классификацию болезней (пересмотр 1975 г.) как венерические болезни. Однако существует ряд различных по этиологии заболеваний (мочеполовой трихомониаз, генитальный герпес и др.), заражение которыми также происходит преимущественно при половом контакте, но которые юридически пока не признаны венерическими. Нередко и те и другие одинаково называют «передающиеся половым путем болезни» (sexually transmitted diseases).

Вопрос о времени появления венерических болезней не вполне ясен. Нет сомнения, что некоторые венерические болезни были известны в глубокой древности. Об этом свидетельствует ряд данных, обнаруженных в древнейших памятниках литературы Китая, Индии, Греции и Рима. О болезненном мочеиспускании и гнойных истечениях из половых органов писали Гиппократ, Гален, Цельс. В их трудах имеется описание язв на половых органах и нарывов в пахах. В трудах Авиценны дана четкая характеристика клинических симптомов гонореи и ее осложнений и т. д. Все это свидетельствует о том, что гонорея и мягкий шанкр были известны в древнейшие времена.

Менее ясен вопрос о происхождении сифилиса в Европе. Одни исследователи, основываясь, в частности, на данных археологических раскопок, при которых были обнаружены кости с признаками, напоминающими сифилитические поражения, считают, что сифилис существовал в глубокой древности, но правильно не распознавался. Другие авторы, ссылаясь на то, что в конце XV — начале XVI в. сифилис в виде широкой пандемии распространился, начиная с Испании, по всем странам Европы, утверждают, что он был завезен из Америки моряками Христофора Колумба. Наконец, в последнее время высказывается мнение, что родиной сифилиса, как и тропических трепонематозов, является Африка, поскольку между возбудителями этих заболеваний существует далеко идущее морфологическое и антигенное сходство.

Широкое распространение сифилиса в Европе в конце XV — начале XVI в. способствовало всестороннему изучению этой болезни. В то время врачи четко отличали сифилис от гонореи и мягкого шанкра. Однако нередко наблюдались случаи сочетания у одного больного различных венерических заболеваний, в частности гонореи и сифилиса. Это привело к тому, что со временем все венерические болезни стали рассматриваться как проявления единой венерической болезни — сифилиса. Так возникло учение унитаристов, которое как научная догма, несмотря на возражения отдельных врачей, продержалось до начала XIX в. Унитаристы, например, ссылались на авторитетного английского врача Гентера, который в 1767 г. инокулировал

себе гной из уретры больного с уретральным твердым шанкром, ошибочно приняв заболевание за гонорею, вследствие чего у него возникли проявления сифилиса.

Лишь в 30-х годах XIX в. глава французской школы венерологов Ф. Рикор недопустимыми опытами на заключенных, которых он заражал сифилисом и гонореей, убедительно доказал самостоятельность этих двух заболеваний. Даже его ученик, крупнейший сифилидолог А. Фурнье, самым решительным образом осудил эти недопустимые опыты на людях.

Окончательно вопрос о самостоятельности разных венерических болезней был разрешен после открытия их возбудителей. В 1879 г. немецкий ученый Нейссер обнаружил возбудителя гонореи — гонококк. В 1885 г. итальянский врач Феррари открыл возбудителя мягкого шанкра, этиологическое значение которого позднее было доказано русским профессором О. В. Петерсеном, а также зарубежными врачами Дюкреем, Крефтингом и Унной. Наконец, в 1905 г. Ф. Шау-дин и Э. Гоффман открыли возбудителя сифилиса — бледную трепонему.

Начало развития научной венерологии в России относится ко второй половине XIX в. Ее основоположником является В. М. Тарновский. В 1869 г. он был избран профессором впервые организованной кафедры дерматологии и сифилидологии Петербургской медико-хирургической академии.

Автор многочисленных оригинальных работ по сифилису и гонорее и учебников по венерическим болезням, В. М. Тарковский создал крупную венерологическую школу и активно занимался организацией борьбы с венерическими болезнями в России. По его инициативе в 1897 г. был созван I съезд «по обсуждению мероприятий против сифилиса в России». Им же в 1885 г. было организовано Русское сифилидологическое и дерматологическое общество — первое научное общество дерматовенерологов в Европе. На объединенной кафедре кожных и венерических болезней Военно-медицинской академии В. М. Тарновского сменил Т. П. Павлов, известный своими работами по общей патологии сифилиса, создавший крупную школу венерологов.

Возникли венерологические школы и в других городах. Московскую школу основал проф. А. И. Поспелов, воспитавший ряд выдающихся венерологов: С. Л. Богрова, Е. С. Главче, И. А. Лянце, Г. И. Мешерского, М. А. Членова и др., многие из которых сыграли большую роль в развитии венерологии в советский период. Профессор Казанского университета А. Г. Ге написал крупное руководство по венерическим болезням; проф. И. Ф. Зеленев известен своими работами по суперинфекции сифилиса; проф. П. С. Григорьев успешно занимался экспериментальным сифилисом.

Несмотря на достижения научной венерологии, применение их для широкой борьбы с венерическими заболеваниями вследствие социального характера заболеваний встречает в условиях капиталистического общества большие препятствия. Аналогичное положение существовало и в дореволюционной России, где постоянно сохранялась высокая заболеваемость венерическими болезнями.

Лишь после Великой Октябрьской социалистической революции стала возможной борьба с венерическими болезнями в государственном масштабе и она приняла плановый характер. В 1918 г. при Наркомздраве РСФСР была образована Центральная медицинская комиссия по борьбе с венерическими болезнями. В 1921 г. в Москве был открыт Государственный венерологический институт, в котором были разработаны научно обоснованные меры борьбы с венерическими болезнями и осуществление их позволило в сравнительно короткий срок добиться снижения венерических заболеваний в нашей стране. Выдающаяся роль в организации и проведении этой работы принадлежит В. М. Броннеру — ученому-революционеру, возглавлявшему отдел социальных болезней Наркомздрава РСФСР и Государственный венерологический институт.

СИФИЛИС

Сифилис (syphilis, lues) — хроническое инфекционное заболевание, вызываемое бледной трепонемой. Распространяется преимущественно половым путем и может передаваться потомству (врожденный сифилис). Сифилису свойственно многолетнее (без лечения) течение с периодическими ремиссиями и обострениями, сопровождающимися образованием очагов специфического воспаления во всех органах и тканях, причем тяжесть поражений закономерно нарастает по мере развития болезни.

ЭТИОЛОГИЯ

Возбудитель сифилиса — бледная трепонема (Treponema pallidum) принадлежит к порядку Spirochaetales, семейству Spirochaetaceae, роду Treponema.

У больных заразными стадиями сифилиса возбудитель имеет спиралевидную форму (рис. 46), но бывают и другие формы (цисты, L-формы). Спиралевидный микроорганизм имеет 8—12 закругленных завитков равной величины. Глубина завитков к концам трепонемы несколько уменьшается. Длина трепонемы 6—14 мкм, толщина 0,2— 0,25 мкм. Встречаются очень короткие экземпляры — в один завиток, и очень длинные, превышающие обычные размеры в 2—3 раза. Бледная трепонема вращается вокруг своей оси, обладает поступательным, маятникообразным (способность сгибать тело под углом) и волнообразным движением. Плавность движений и способность к маятникообразным движениям характерны для бледной трепонемы.

В электронном микроскопе видно сложное строение трепонемы (рис. 47). Спиралевидная бледная трепонема окутана мощным покровом из трехслойной мембраны клеточной стенки и мукополисахаридного капсулоподобного вещества. Между ними и под цитоплазматической мембраной расположены сложного строения фибриллы — тонкие нити, обусловливающие движение. Фибриллы прикрепляются к концевым виткам

и отдельным участкам цитоплазматического цилиндра с помощью блефаропластов. Цитоплазма мелкогранулярная, в ней находятся ядерная вакуоль и мезосомы (рис. 47, а). Бледные трепонемы имеют сложный антигенный состав (белковый, полисахаридный и липидные компоненты), причем основная часть антигенов локализуется в клеточной стенке.

Размножается бледная трепонема путем поперечного деления на две части или большее количество частей. Очень короткие (в один завиток) экземпляры способны проходить через бактериальные фильтры с величиной пор 0,22 мкм (размер пор фильтров, применяемых для стерилизующей фильтрации препаратов крови).

При неблагоприятных условиях (воздействие антител, антибиотиков и др.) образуются L-формы и цисты (рис. 47, б, в). Образование цист начинается со свертывания трепонемы в клубок, затем трепонема покрывается общей многослойной оболочкой, препятствующей проникновению антител, антибиотиков и других вредных для трепонемы веществ. Цистообразование позволяет бледным трепонемам переживать латентные периоды. При благоприятных для развития трепонемы условиях из цисты могут вновь образоваться спиралевидные формы. На искусственных питательных средах бледные трепонемы из организма больного практически не растут. Полученные в единичных случаях культуры оказались непатогенными.

Бледные трепонемы малоустойчивы к различным внешним воздействиям. Оптимальной для них является температура 37°С. При 40—42°С вне человеческого организма они погибают в течение 3—6 ч, а при 55°С — за 15 мин. Значительно более устойчивы к низким температурам. В тканях трупа, особенно при содержании трупа на холоде, бледные трепонемы остаются жизнеспособными 2—3 сут. и более. Вне человеческого организма в биологических субстратах трепонемы сохраняют жизнеспособность короткое время (до высыхания). Различные антисептические препараты губительно действуют на возбудителя сифилиса. Так, последние быстро гибнут в концентрированных (60% и более) растворах этилового спирта, в растворе сулемы 1 : 4000 и т. д. Бледные трепонемы чувствительны к щелочам и кислотам. Например, в 0,5% растворе едкой щелочи они сразу утрачивают подвижность и деформируются. В мыльной пене они также быстро теряют подвижность. В разведенной уксусной кислоте трепонемы гибнут в течение нескольких минут, а в 0,5% растворе соляной кислоты мгновенно утрачивают подвижность.

Одна из особенностей бледных трепонем — их слабая окрашиваемость анилиновыми красителями, отсюда название «бледная» трепонема. Так, при окраске по Романовскому — Гимзе они окрашиваются в бледно-розовый цвет, в то время как другие виды трепонем окрашиваются в фиолетовый и синий цвет. При этом окрашивается лишь очень малое число трепонем, что в значительной степени затрудняет их обнаружение. Также недостаточно эффективны для практических целей негативные окраски и серебрение по Морозову.

Наилучшим методом обнаружения бледных трепонем для диагностики сифилиса является исследование нативных (естественных, влажных) препаратов в темном поле. Для этого в обычном микроскопе заменяют конденсор Аббе специальными конденсорами темного поля (кардиоид-конденсоры и параболоид-конденсоры). Метод позволяет наблюдать живые бледные трепонемы. Это используют для дифференциальной диагностики бледных трепонем от других трепонем не только по их морфологическим особенностям, но и по такому важнейшему признаку, как своеобразная подвижность.

Исследование в темном поле основано на феномене Тиндаля: если в темное помещение пропустить через узкую щель солнечный свет, то начинают ярко светиться мелкие пылинки, невидимые при обычном освещении. Это объясняется тем, что взвешенные в воздухе пылинки отражают солнечные лучи в разных направлениях и часть этих лучей попадает в глаз наблюдателя. При микроскопии в темном поле исследуемый объект освещается яркими косыми лучами, непосредственно в объектив микроскопа не попадающими. Поэтому на темном, почти черном фоне объект становится видимым благодаря той части отраженного света, которая от него попадает в объектив. В темном поле удается увидеть значительно большее число трепонем, чем в окрашенных препаратах, поскольку обнаруживаются как особи, не воспринимающие окраску, так и те, чей поперечник меньше разрешающей способности оптического микроскопа. Бледная трепонема слабо преломляет свет и потому выглядит как тонкая светящаяся серебристая пунктирная спираль (вследствие более интенсивного отражения света выпуклыми сторонами завитков).

Приготовление нативного препарата: каплю серозного экссудата, полученного с поверхности исследуемого элемента (эрозии, язвы, мокнущей папулы), помещают в центре тонкого предметного стекла, предварительно обезжиренного смесью спирта и эфира в равных частях. Рядом с ней наносят равную по величине каплю изотонического раствора хлорида натрия; быстро смешав обе капли, покрывают их покровным стеклом. На верхнюю линзу темнопольного конденсора наносят каплю иммерсионного масла или дистиллированной воды, к которой прижимают приготовленный препарат. Микроскопию проводят с объективом Х 40 и окуляром Х 10 или Х 15.

Исследованию на бледную трепонему чаще всего подвергают эрозивные или язвенные элементы на коже и слизистых оболочках. Поверхность их предварительно осторожно очищают ватным или марлевым тампоном, смоченным в изотоническом растворе хлорида натрия, после чего осушают ватно-марлевым тампоном. Затем поверхность эрозии или язвы осторожно поглаживают бактериологической петлей из нихрома, в результате чего через 1—2 мин начинает выделяться
серозная жидкость. Поглаживание следует проводить осторожно, чтобы избежать примеси крови, затрудняющей исследование. Тканевую жидкость для исследования можно получить также путем сдавливания (массажа) пальцами в резиновой перчатке подозрительной эрозии или язвы либо путем создания относительного вакуума с помощью бировской баночки. Следует иметь в виду, что не всегда удается с первого раза обнаружить трепонемы. Исследование нужно проводить повторно, предварительно назначив больному на 1—2 дня примочки из изотонического раствора хлорида натрия.

Дифференциальная диагностика. При распознавании трепонем в материале из поражений половых органов надо иметь в виду обычно обнаруживаемую Tr. perfringens. Она значительно толще бледной трепонемы, завитки ее грубые, широкие, неравномерные, концы заострены, свечение более яркое, со слегка золотистым оттенком, движения резкие, беспорядочные. При исследовании материала, взятого со слизистой оболочки полости рта, необходимо учитывать наличие здесь нескольких видов сапрофитных трепонем, в частности очень схожей с бледной трепонемой Tr. microdentium (Tr. denticola). Отличить последнюю от бледной трепонемы иногда очень трудно. Принимают во внимание следующие признаки: Tr. microdentium короче и чаще толще бледной трепонемы, завитки ее несколько заострены, угловатые, она сильнее преломляет свет, выглядит ярче, перемещается медленнее, сгибательные движения редки. Если в тканевой жидкости имеется заметная примесь крови, то нити фибрина выглядят как неравной толщины длинные, тонкие, с крупными неравномерными завитками образования, перемещающиеся с током жидкости, и затрудняют постановку правильного диагноза.

УСЛОВИЯ И ПУТИ ЗАРАЖЕНИЯ

Заражение сифилисом происходит через кожу и слизистые оболочки чаще при прямом контакте здорового человека с больным, значительно реже через различные предметы, загрязненные заразным материалом (отделяемое сифилитических элементов, слюна и пр.), содержащим
бледных трепонем. Возможность непрямого заражения обусловлена тем, что трепонемы до высыхания биологических субстратов (слизь, гной, тканевый экссудат и т. д.) сохраняют вне человеческого организма жизнеспособность и вирулентность.

Основной формой прямого контакта при сифилитической инфекции является половой контакт. Внеполовые заражения путем прямого контакта наблюдаются реже, происходят главным образом при поцелуях, но возможны и при других обстоятельствах, например при укусах. Прямое контактное заражение может быть профессиональным: инфицирование медицинского персонала при осмотре и проведении лечебных процедур заразным больным сифилисом, что, впрочем, отмечается только при нарушении правил работы.

Косвенная передача сифилиса возможна при самых разнообразных условиях. Любой предмет домашнего обихода, к которому прикасался больной, может быть загрязнен материалом, содержащим бледные трепонемы, и явиться посредником передачи инфекции. Косвенное заражение чаще происходит через предметы, соприкасающиеся со слизистой оболочкой полости рта, например ложки, стаканы, трубки, сигареты и т. д. Возможно заражение и через медицинские предметы, например необеззараженные маточные зеркала, влагалищные и клизменные наконечники, зубные инструменты и т. д. Описаны случаи заражения

сифилисом после бритья в парикмахерской.

Наиболее опасными в распространении инфекции являются больные с активными — мокнущими, эрозированными, отделяющими богатый бледными трепонемами экссудат — проявлениями на коже и слизистых оболочках, особенно при локализации поражений на половых органах и в полости рта. Наиболее восприимчивыми к заражению в бытовых условиях являются дети младшего возраста. Именно поэтому им в случаях тесного бытового контакта с больными заразными стадиями сифилиса назначают так называемое превентивное лечение (см. ниже).

Практически важным является вопрос о заразности физиологических секретов и экскретов: слюны, пота, мочи, молока, спермы больных сифилисом.

Слюна больных сифилисом, безусловно, заразительна, если у них имеются специфические поражения слизистых оболочек полости рта с множеством возбудителей на поверхности. Однако имеются данные, что в отдельных, хотя и крайне редких, случаях трепонемы могут примешиваться к слюне, проникая через нормальные слизистые оболочки.

Заразительность мочи и пота не доказана ни клинически, ни экспериментально. Вероятность наличия бледных трепонем в молоке кормящей женщины и ввиду этого его заразительность при отсутствии каких-либо видимых сифилитических изменений в области околососкового кружка молочной железы допускается рядом ученых и находит подтверждение в эксперименте на животных.

Большой интерес представляет вопрос о заразительности спермы. Многочисленные клинические наблюдения и эксперименты на животных показывают, что заражение через сперму при отсутствии у больных сифилисом каких-либо проявлений болезни на половых органах, несомненно, возможно. При этом чем активнее инфекция, тем больше вероятность такого заражения.

Необходимо учитывать возможность заражения сифилисом и через неспецифические поражения кожи и слизистых оболочек у больных сифилисом в скрытом периоде болезни. Например, бледные трепонемы могут быть обнаружены у больных сифилисом в пузырьках herpes genitalis, при простом баланите, в эрозиях шейки матки при отсутствии каких-либо специфических изменений.

Для заражения сифилисом, помимо попадания на кожу или слизистые оболочки заразного материала, необходимо еще второе условие — нарушение целости рогового слоя кожи или покровного эпителия слизистой оболочки. Это нарушение может быть самым незначительным, даже не видимым простым глазом, но все же достаточным для проникновения бледных трепонем в более глубокие слои эпителия. Следует иметь в виду, что для развития сифилиса достаточно внедрения в человеческий организм ничтожно малого числа возбудителей — всего двух бледных трепонем.

Именно защитной ролью рогового слоя кожи объясняются

парадоксальные факты, когда из двух лиц, имевших половой контакт с одной и той же женщиной, больной сифилисом, один заражается, а другой остается здоровым. Впрочем, относительная невосприимчивость к сифилису отдельных лиц может быть объяснена недавно обнаруженным у части здоровых людей наличием в сыворотке крови термолабильных трепонемостатических и трепонемоцидных веществ.

В связи с широким применением гемотрансфузий большое практическое значение имеет вопрос о заразительности крови больных сифилисом. Экспериментально доказано, что бледные трепонемы могут быть обнаружены в крови больных сифилисом в любом периоде заболевания. Количество возбудителей зависит от периода и давности инфекции: чем активнее инфекция, тем больше бледных трепонем в крови больного. В скрытом периоде болезни количество их значительно снижается, но все же достаточно, чтобы вызвать заражение. Клинические наблюдения подтверждают данные экспериментов. Консервация донорской крови современными консервантами (например, жидкостью ЦОЛИПК № 7) не обеспечивает обеззараживания ее от бледных трепонем. Описаны случаи заражения в результате переливания крови от доноров, страдающих сифилисом (трансфузионный сифилис) в различных периодах, включая скрытый и даже инкубационный. Поэтому в СССР все доноры перед сдачей крови подвергаются тщательному клиническому и серологическому обследованию для исключения сифилиса.

Таким образом, передача сифилитической инфекции происходит как путем прямого контакта (половое, бытовое и профессиональное заражение), так и вследствие непрямого контакта через инфицированные бледными трепонемами предметы, включая трансфузионный сифилис. Кроме того, наблюдается внутриутробное заражение плода в организме больной матери (см. «Врожденный сифилис»).

ЭКСПЕРИМЕНТАЛЬНЫЙ СИФИЛИС

В естественных условиях животные сифилисом не болеют, но искусственное заражение некоторых животных возможно. Впервые это было достоверно доказано в 1903 г. И.И.Мечниковым и Э. Ру, которым удалось заразить сифилисом человекообразных обезьян и наблюдать у них не только местные, на месте инокуляции, но и генерализованные проявления болезни на коже и слизистых оболочках, идентичные высыпаниям у больных сифилисом людей.

Д. К. Заболотный (1904) и И. И. Мечников (1905) сумели вызвать сифилис у низших обезьян (павианы, макаки), у которых генерализация инфекции проявлялась менее выраженными симптомами. В последующие годы достоверность экспериментальных данных отечественных ученых была подтверждена рядом других исследований. В частности, А. Нейссер в 1904—1907 гг. организовал экспедиции на о. Яву, где провел опыты по заражению сифилисом 50 орангутанов, 50 гиббонов и 1000 низших обезьян. Развитие

сифилитической инфекции у животных доказывалось обнаружением возбудителей — бледных трепонем в различных клинических проявлениях болезни и серологическими реакциями.

Однако экспериментальное изучение сифилиса на обезьянах, несмотря на всю его ценность, не может проводиться в широких масштабах вследствие трудности содержания обезьян в качестве лабораторных животных и значительной дороговизны их.

Большим достижением явились опыты Бертарелли (1906), доказавшего возможность заражения сифилисом кроликов путем введения им заразного материала в роговицу и переднюю камеру глаза. Пароли (1907) вызвал экспериментальное заражение сифилисом кроликов, инокулировав материал с бледными трепонемами в яичко. Он наблюдал образование первичной сифиломы, регионарного аденита и последующую генерализацию инфекции в организме зараженного животного. Хотя имеются существенные различия в характере иммунной реактивности и клиническом течении заболевания у человека и кроликов, последние являются теми животными, на которых в основном проводится экспериментальное изучение ряда проблем сифилитической инфекции, в частности проверяются новые противосифилитические препараты. Эксперименты на животных дали возможность более детально и углубленно изучить сложный патогенез сифилитической инфекции.

Так, например, только благодаря опытам на животных удалось установить, как быстро происходит генерализация бледных трепонем после заражения и что сифилис с самого начала является общей инфекцией; доказать заразительность третичных сифилидов и крови больных в латентной стадии; определить заразительность секретов и экскретов; выявить механизм передачи сифилиса потомству и т. д.

ОБЩАЯ ПАТОЛОГИЯ СИФИЛИСА

Сифилитическая инфекция отличается в основном двумя своеобразными особенностями:

1) волнообразной сменой активных проявлений периодами скрыто протекающей инфекции;

2) постепенным и закономерным изменением в клиническом и патологоанатомическом отношении характера вызываемых бледной трепонемой поражений органов и тканей, в частности кожи и слизистых оболочек, принимающих со временем все более выраженный и тяжелый характер.

Вторая особенность дала повод венерологу Ф. Рикору разделить все течение сифилиса на несколько периодов. Согласно предложенной им периодизации, в течении сифилиса принято различать следующие периоды: 1) инкубационный, 2) первичный, 3) вторичный, 4) третичный. Это деление в основном сохранило свое значение и в настоящее время, хотя и подвергалось уточнению в связи с открытием серологических реакций (разделение

первичного периода на серонегативный и серопозитивный, выделение латентного сифилиса).

Кроме клинических, при сифилитической инфекции выделяют ряд особенностей взаимоотношения между возбудителем и макроорганизмом. Во-первых, не только макрофаги, но и все другие клеточные элементы, содержащиеся в очагах специфического воспаления (фибробласты, лимфоидные клетки, плазматические клетки, клетки эндотелия капилляров, эпителиальные клетки и т. д.), способны фагоцитировать бледные трепонемы *(недавно получены сведения, делающие вероятным предположение, что бледные трепонемы при помощи протеолитических ферментов сами активно внедряются в клетки зараженного организма)*. Во-вторых, фагоцитированные возбудители, как правило, не погибают, а продолжают жить и даже размножаться внутри клеток (эндоцитобиоз). В-третьих, после гибели клетки хозяина вирулентные бледные трепонемы оказываются окутанными мембраной фагосомы, что делает их малодоступными для действия лекарственных препаратов и антител. И, в-четвертых, фагоцитоз бледных трепонем плазматическими клетками может быть причиной стойких серологических реакций, наблюдающихся при некоторых формах сифилиса, несмотря на противосифилитическую терапию.

Инкубационный период сифилиса, или время от момента заражения до появления первых клинических симптомов болезни, составляет примерно месяц.

Относительно недавно средняя продолжительность инкубационного периода принималась равной 3 нед, но в последние годы многие авторы отмечают удлинение этого периода. Практически важной является возможность искусственного его удлинения (даже до 3—4 мес. и более) в результате применения в этот период сравнительно небольших доз трепонемоцидных средств, в частности пенициллина, тетрациклина, эритромицина, по поводу различных сопутствующих заболеваний (ангина, респираторные заболевания, пневмония и т. д.). При этом может в той или иной степени извращаться также обычная последовательность течения сифилитической инфекции.

Ввиду общности путей распространения нередко наблюдаются случаи одновременного заражения сифилисом и гонореей от одного источника. Поскольку инкубационный период гонореи равен 3—5 дням, ее лечение в таких случаях начинается еще во время инкубационного периода сифилиса. Поэтому больных гонореей, у которых не выявлен источник заражения и, следовательно, не может быть исключено одновременное заражение сифилисом, подвергают серологическому контролю на сифилис в течение 6 мес., а лицам без постоянного места жительства и работы назначают лечение повышенными дозами пенициллина (по схемам так называемого превентивного лечения сифилиса).

Значительно реже встречаются случаи укороченного до 10—15 дней инкубационного периода.

Во время инкубационного периода бледные трепонемы, несмотря на

отсутствие каких-либо клинических симптомов, не только интенсивно размножаются на месте своего внедрения, но, быстро удаляясь от него, постепенно распространяются в организме зараженного. Так, у кроликов бледные трепонемы могут быть обнаружены в близлежащих лимфатических узлах уже через 24—48 ч после инокуляции в яичко. Согласно данным А. Нейссера, кровь обезьян становится заразной через 5 дней, а внутренние органы через 11 дней после заражения сифилисом. По-видимому, столь же быстро распространяются бледные трепонемы и в организме человека. Об этом косвенно свидетельствуют данные личной (индивидуальной) профилактики, заключающейся в местном (на половые органы) применении дезинфицирующих средств после случайной половой связи. Они свидетельствуют о том, что наилучший эффект отмечается лишь тогда, когда такая профилактика проводится в первые 2—4 ч после полового контакта.

Основным путем распространения бледных трепонем в зараженном организме является лимфатическая система. Она служит не только путем продвижения бледных трепонем, но и местом их наиболее интенсивного размножения. Весьма вероятно, что одной из причин избирательного отношения бледных трепонем к лимфатической системе является значительно меньшее содержание в лимфе кислорода по сравнению с кровью, что обеспечивает возбудителю сифилиса как факультативному анаэробу благоприятные условия существования. Кроме того, наличие миграционного цикла у лимфоцитов может способствовать заносу фагоцитированных ими бледных трепонем в отдаленную лимфоидную ткань. Клинические и экспериментальные данные показывают, что у больных сифилисом бледные трепонемы в лимфатических узлах переживают дольше и значительно упорнее противостоят специфическому лечению, чем в других органах. К тому же многие противосифилитические препараты проникают в лимфатические узлы в меньшей концентрации, чем в другие ткани.

Наряду с продвижением по лимфатической системе бледные трепонемы уже в первые дни заражения в небольшом количестве попадают в кровяное русло и током крови разносятся по всем органам и тканям. Это доказывается не только опытами на обезьянах, но и клиническими наблюдениями. Известны случаи заражения реципиентов кровью доноров, у которых в момент забора крови был инкубационный период сифилиса.

Наконец, бледные трепонемы уже в первые дни после заражения могут быть обнаружены и в периневральных лимфатических пространствах, в силу чего вероятно их продвижение вдоль нервных волокон с последующим ранним проникновением в центральную нервную систему.

Бледные трепонемы, проникшие в инкубационном периоде во внутренние органы и нервную систему, не вызывают в них каких-либо видимых патологических изменений. Они проявляют лишь свои антигенные свойства и обусловливают постепенное изменение реактивности организма по отношению к сифилитической инфекции, которое более отчетливо будет выявляться в последующем.

Таким образом, *к моменту окончания инкубационного периода бледные*

трепонемы значительно отдаляются от места своего первоначального внедрения и обусловливают общий, распространенный характер инфекции, хотя и не определяемый еще ни клинически, ни стандартными серологическими реакциями.

Первичный период сифилиса начинается с образования на месте внедрения бледных трепонем так называемой первичной сифиломы (твердый шанкр) и длится в среднем 6—7 нед. Обычно через 5—7 дней после возникновения первичной сифиломы обнаруживается увеличение ближайших к месту ее локализации (регионарных) лимфатических узлов. Редко регионарный лимфаденит предшествует первичной сифиломе.

Клиническая характеристика первичной сифиломы дана ниже. Следует указать на ее основную особенность — формирование своеобразного, хрящевой плотности, более или менее резко выраженного инфильтрата, некротизирующегося с поверхности с образованием эрозии или язвы (отсюда название «твердый шанкр»).

Столь своеобразный характер первичной сифиломы некоторые ученые связывают с тканевой аллергической реакцией замедленного типа: во время инкубации нарастает местная сенсибилизация кожи или слизистых оболочек по отношению к самим бледным трепонемам или к продуктам их распада, образующимся в результате частичной гибели возбудителей наряду с их усиленным размножением во входных воротах инфекции. Другие авторы рассматривают первичную сифилому как клиническое проявление защитных процессов, включающих местные клеточные и гуморальные специфические реакции, направленные на элиминацию бледных трепонем в месте их первоначального внедрения. Т-лимфоциты приобретают специфическую фагоцитарную активность и вступают во взаимодействие с трепонемами, а В-лимфоциты трансформируются в плазматические клетки с последующим синтезом гуморальных противотрепонемных антител. В начале первичной стадии сифилиса (так называемый серонегативный первичный сифилис) в крови больных накапливаются противосифилитические антитела, относящиеся к IgM, которые не выявляются стандартными серологическими реакциями (реакция Вассермана и осадочные реакции остаются отрицательными). Позднее происходит усиленная выработка антител IgG, которые способны связывать комплемент и дают положительную реакцию Вассермана.

К моменту образования первичной сифиломы бледные трепонемы уже значительно удалились, в основном лимфогенным путем, от места своего первоначального внедрения. Поэтому проводившиеся в прошлом попытки вырезать или выжечь твердый шанкр даже в первые дни его образования не могли предотвратить последовательного развития общей инфекции.

Распространяясь в первичном периоде все далее по лимфатическим путям и поражая все более отдаленные от первичной сифиломы лимфатические узлы и в то же время усиленно размножаясь, бледные трепонемы в большом количестве через грудной проток проникают в кровяное русло и разносятся по всем органам и тканям, обусловливая

генерализацию инфекции — трепонемную септицемию. Когда наступает этот момент, точно определить трудно. Некоторые данные, в частности опыты с культивированием бледных трепонем из крови больных сифилисом, позволяют считать, что *массовое поступление трепонем в кровь и их диссеминация по всему организму происходят примерно за 10— 15 дней до окончания первичного периода.*

В большинстве случаев сифилитическая септицемия не сопровождается заметными нарушениями общего состояния. Однако у некоторых больных в этот период появляются головные боли, боли в костях и суставах, повышается температура тела, что можно рассматривать как клинические признаки массовой диссеминации бледных трепонем.

Уже отмечалось, что возбудители сифилиса в небольшом количестве с током крови попадают во все органы и ткани во время инкубационного и в начале первичного периодов, не вызывая ни клинических, ни гистопатологических изменений, но обусловливая антигенное раздражение иммунокомпетентных клеток. Вследствие этого развиваются своеобразные иммунобиологические реакции — инфекционный иммунитет и инфекционная аллергия, что приводит к качественно новому отношению со стороны тканей к сифилитической инфекции, которое
придает специфический характер клиническим проявлениям и течению сифилиса вторичного, а последовательно и третичного периодов.
При первичном сифилисе продолжается начавшаяся еще во время инкубационного периода иммунологическая перестройка организма, постепенно нарастает содержание в сыворотке крови иммуноглобулинов различных классов как ответ на антигенное раздражение, вызванное бледными трепонемами. В частности, примерно в середине первичного периода, через 2—4 нед после образования твердого шанкра, становятся положительными так называемые реагинные реакции (реакция Вассермана и осадочные), что служит основанием к разделению первичного периода на серонегативную и серопозитивную стадии (схема 1).

Вторичный период сифилиса начинается с появления первых генерализованных высыпаний на коже и слизистых оболочках (в среднем через 2,5 мес. после заражения) и продолжается без лечения 2—4 года, хотя иногда рецидивы вторичного периода наблюдались и в более поздние сроки.
Для вторичного периода сифилиса характерны изменения кожи и слизистых оболочек и значительно реже — клинически выраженные поражения внутренних органов (гепатиты, нефрозы и др.), двигательного аппарата (периоститы, артриты) и нервной системы (менингиты и др.). У многих больных отмечается отчетливая гиперплазия подкожных лимфатических узлов, развивавшаяся еще в конце первичного периода. Поражения внутренних органов и центральной нервной системы во вторичном периоде сифилиса имеют место значительно чаще, чем диагностируются. При патологоанатомическом исследовании трупов, больных сифилисом, погибших от случайных причин, обнаруживают специфические гистопатологические изменения в различных органах, не проявившиеся при

жизни какими-либо симптомами. В спинномозговой жидкости у больных сифилисом нередко выявляют патологические сдвиги при отсутствии клинических симптомов поражения центральной нервной системы. Все это свидетельствует о том, что *сифилис к началу вторичного периода представляет собой общую генерализованную инфекцию с множественными воспалительными очагами в различных органах и тканях.*

Патологические изменения органов и тканей во вторичном периоде сифилиса отличаются склонностью к сравнительно быстрому самопроизвольному разрешению и отсутствием деструктивных изменений. Исключение составляют лишь глубокие пустулезные поражения, характеризующие крайне редко встречающуюся злокачественную форму сифилиса (см. далее). Выраженность патологических изменений не только у разных больных, но и у одного и того же больного на различных участках тканей может быть различна. Это особенно отчетливо выявляется выраженным полиморфизмом кожных поражений — пятнистый сифилид, различные формы папулезных сифилидов.

Патогистологически: поражения вторичного периода характеризуются экссудативно-пролиферативным воспалением с преобладанием в воспалительном инфильтрате лимфоцитов и плазматических клеток.

Своеобразный характер клинических проявлений вторичного периода сифилиса является следствием развития в организме больного инфекционной аллергии. О том, что проявления вторичного периода — действительно следствие изменившейся к этому времени реактивности организма, а не результат изменения биологических свойств самой бледной трепонемы, свидетельствуют следующие факты:

а) у лиц, заразившихся после полового контакта с больными вторичным сифилисом, возникает первичная сифилома;

б) на месте инокуляции бледных трепонем, взятых от больных вторичным сифилисом, у лабораторных животных образуется первичная сифилома;

в) попытка повторного заражения больных с активными проявлениями вторичного сифилиса бледными трепонемами из твердого шанкра, если она удается, ведет к образованию на месте инокуляции не новой первичной сифиломы, а папулы — элемента, свойственного вторичному периоду сифилитической инфекции.

Течение сифилиса во вторичном периоде характеризуется сменой активных проявлений различной длительности периодов скрытого, бессимптомного (латентного) течения болезни.

Развивающиеся в начале вторичного периода болезни, в результате массовой гематогенной диссеминации бледных трепонем, признаки общего генерализованного поражения (сифилис вторичный свежий — syphilis II recens), просуществовав известный период (несколько недель), самопроизвольно исчезают. Активный период сифилиса сменяется периодом скрытой, дремлющей, инфекции, вслед за которым вновь наблюдаются

активные проявления — рецидивы (syphilis II recidiva).

Подобная смена скрытых периодов и рецидивов болезни у нелечившихся больных может происходить в течение вторичного периода несколько раз. В отличие от начальных проявлений, имеющих обычно обильный, диссеминированный характер, рецидивы высыпаний на коже и слизистых оболочках представляются менее распространенными, более локализованными. Спустя много месяцев (1—2 года после заражения) повторные атаки — рецидивы вторичного периода могут сопровождаться лишь единичными папулезными высыпаниями. Длительность первого и последующих скрытых периодов, как и частота рецидивов, не является закономерной и колеблется у отдельных больных в широких пределах. Все же сроки скрытых периодов удлиняются, а частота рецидивов уменьшается по мере удаления от начала заболевания.

Что же является причиной столь своеобразного течения сифилиса? Чем объясняется самопроизвольное исчезновение клинических симптомов болезни, переход инфекции во временно скрытое состояние и появление рецидивов?

Установлено, что самопроизвольное разрешение воспалительных очагов в коже и других органах сопровождается гибелью большого количества бледных трепонем и, следовательно, значительным снижением интенсивности инфекции. Однако полной гибели возбудителей не происходит. Часть трепонем выживает, не теряя своей патогенности. Заражение кроликов кусочками кожи, взятыми от больных со скрытой фазой вторичного сифилиса с участков, на которых ранее имелись сифилитические высыпания, а также тканью лимфатических узлов вызывает образование на месте инокуляции первичной сифиломы. Повторное заражение больных сифилисом в скрытом периоде, как правило, не удается.

Все эти данные свидетельствуют о том, что к моменту перехода сифилитической инфекции из активного в скрытый период у больного развивается своеобразное иммунобиологическое состояние, не обеспечивающее полной гибели возбудителей, но вызывающее относительную устойчивость по отношению к бледным трепонемам. Такое состояние принято обозначать как нестерильный, или инфекционный, иммунитет. Инфекционный иммунитет начинает развиваться еще в первичном периоде сифилиса, но достигает наибольшей выраженности во вторичном периоде, создавая условия для перехода заболевания из активного в скрытое состояние.

Механизм инфекционного иммунитета в точности не установлен. По-видимому, он носит преимущественно тканевый характер и зависит от первичного изменения клеточной реактивности организма в отношении возбудителя. Не исключено участие гуморальных факторов в этом процессе. Во всяком случае в крови зараженных сифилисом людей и животных образуются специфические антитела, среди которых по крайней мере иммобилизины обладают ингибирующим бледные трепонемы действием.

Инфекционный иммунитет не является стабильным, он подвержен

значительным колебаниям под влиянием как внешних, так и внутренних факторов. По-видимому, выраженность, напряженность инфекционного иммунитета тем выше, чем сильнее антигенное раздражение, т. е. чем больше бледных трепонем в организме заболевшего. А это, как отмечалось, имеет место при наличии активных высыпаний вторичного периода. Развившийся инфекционный иммунитет способствует гибели значительной части возбудителей в очагах специфического воспаления. Закономерным следствием этого является исчезновение внешних признаков заболевания и переход инфекции в скрытую (латентную) форму. В результате уменьшения антигенного раздражения напряженность инфекционноного иммунитета падает и бледные трепонемы получают возможность вновь интенсивно размножаться, обусловливая рецидив клинических признаков вторичного сифилиса. В латентной стадии уцелевшие бледные трепонемы сохраняются внутри и вне клеток организма хозяина в полимембранных фагосомах, где они в той или иной степени защищены от вредного для них влияния антител и других ингибирующих факторов; при вторичном рецидивном сифилисе обнаруживается особенно много многотрепонемных фагосом, т. е. фагосом, в которых, вероятно, происходит активное размножение возбудителей сифилиса.

Конечно, снижение напряженности инфекционного иммунитета, размножение бледных трепонем и появление клинических рецидивов обусловлены и другими эндо- и экзогенными факторами. Например, естественная (неспецифическая) резистентность организма заметно подавляется при рецидивах сифилитической инфекции и оказывается близкой к нормальным показателям в латентной стадии.

Следовательно, клиническое течение сифилиса определяется не только свойствами возбудителя, но главным образом состоянием макроорганизма. С этой точки зрения становится понятным отсутствие какой-либо закономерности в длительности скрытых периодов, количестве и выраженности рецидивов.

Клиницистам известно, что интенсивность и частота сифилитических поражений кожи, слизистых оболочек, внутренних органов, нервной системы находятся в зависимости от влияния на организм больного разнообразных внутренних и внешних причин. Так, возраст больного (ранний детский или старческий), тяжелые условия труда и быта, физическое и умственное переутомление, недостатки питания, разнообразные острые и хронические заболевания, интоксикации (особенно алкоголизм) и, наконец, различного рода травмы могут в значительной степени влиять на развитие сифилиса.

Все же вторичный период сифилиса протекает до известной степени последовательно и отличается у отдельных (нелеченых) больных различной длительностью скрытых стадий и качеством и количеством рецидивов (схема 2).

Дальнейшее течение сифилиса может быть крайне разнообразным. У одних больных после нескольких рецидивов вторичного периода инфекция принимает длительно скрытый (дремлющий) характер и как будто бы

постепенно затухает, хотя в организме сохраняются возбудители, по-видимому, преимущественно в виде цист и L-форм. У таких больных создается нечто вроде многолетнего состояния равновесия, когда возбудители не вызывают более патологических изменений у заболевшего, а проявляют себя только положительными серологическими реакциями на сифилис. У других больных через несколько лет после заболевания рецидивы принимают как клинически, так и патологоанатомически иной, отличный от проявлений вторичного периода более тяжелый характер, что свидетельствует о переходе болезни в третичный (гуммозный) период. Иногда сифилитическая инфекция, минуя третичный период или сочетаясь с таковым, может привести к развитию тяжелых воспалительно-дегенеративных изменений в центральной нервной системе в форме прогрессивного паралича и спинной сухотки. Правда, в последние годы такие случаи, как и вообще третичные формы сифилиса, наблюдаются все реже.

Наконец, возможны случаи самоизлечения, когда организм больного справляется с инфекцией и без противосифилитической терапии. В литературе описаны наблюдения больных сифилисом, которые умышленно по тем или иным мотивам были оставлены без лечения. Спустя 30—40 лет оказалось, что примерно у 40% таких больных развились симптомы позднего сифилиса, у 30% сохранились только положительные серологические реакции, а у 30% ни клинических, ни серологических признаков сифилитической инфекции не было установлено. Конечно, даже полная и стойкая негативация всех серологических реакций на сифилис не служит абсолютным доказательством «биологической стерилизации» организма, т. е. полной гибели всех возбудителей сифилиса. Однако с практической точки зрения такие больные должны считаться излечившимися, так как у них никогда более не наблюдались клинические и серологические признаки сифилиса и они в эпидемиологическом отношении оказывались безопасными.

Третичный период сифилиса характеризуется развитием более мощных, чем во вторичном периоде, ограниченных (гуммы, бугорки) или разлитых инфильтратов, нередко ведущих к значительным деструктивным изменениям в пораженных органах и тканях. Патологоанатомически имеет место очаговое или разлитое продуктивное воспаление типа инфекционной гранулемы.

Поражения третичного периода (третичные сифилиды) возникают обычно ограниченно, нередко в виде единичных узлов (солитарные гуммы), реже имеют множественный, диссеминированный характер. Поражаются кожа и слизистые оболочки, но значительно чаще, чем во вторичном периоде, отмечаются клинически выраженные, иногда очень тяжелые поражения внутренних органов, двигательного аппарата, центральной нервной системы.

Третичные поражения развиваются чаще в период с 3-го по 6-й год от начала заболевания, но иногда даже через десятки лет после заражения. Рецидивы в третичном периоде наблюдаются редко и бывают

отделены друг от друга, как правило, длительным (годы) скрытым периодом.

В отличие от поражений вторичного периода в третичных сифилидах (бугорки, гуммы) удается обнаружить лишь незначительное число бледных трепонем, чем и объясняется их практически малая заразительность. Однако находящиеся в очагах третичных поражений бледные трепонемы полностью сохраняют свою патогенность и при инокуляции лабораторным животным вызывают у них образование типичной первичной сифиломы.

Таким образом, переход сифилитической инфекции в третичный период аналогично развитию вторичного периода вызван дальнейшими изменениями иммунобиологической реактивности организма больного, в частности инфекционной аллергией. Последняя в третичном периоде приобретает особенно выраженный характер, обусловливая развитие мощной воспалительной реакции на малое количество трепонем. Об изменении реактивности тканей свидетельствуют также опыты по повторному заражению больных с третичными проявлениями сифилиса. Они показывают, что в тех редких случаях, когда повторное заражение удавалось, на месте инокуляции образовывались инфильтраты типа бугоркового сифилида с характерной гистопатологической картиной инфекционной гранулемы.

С годами количество бледных трепонем в органах и тканях, по-видимому, постепенно уменьшается. Этим объясняются редкость рецидивов третичного периода сифилиса и обычно небольшое число очагов поражения. Уже отмечалось, что у некоторых больных сифилисом, в большинстве случаев нелеченых или леченных недостаточно, обычно после длительного скрытого периода могут развиться тяжелые поражения центральной нервной системы в форме прогрессивного паралича и спинной сухотки. Подробно патогенез этих поражений объясняется в руководствах по неврологии и психиатрии. Однако их нельзя рассматривать как изолированные поражения центральной нервной системы. Часто они сочетаются с сифилитическими поражениями внутренних органов и прежде всего сердца, аорты, печени, легких, Патологоанатомически не отличающимися от аналогичных поражений, свойственных третичному периоду сифилиса. Много реже у больных прогрессивным параличом и спинной сухоткой наблюдаются третичные сифилиды кожи и слизистых оболочек. Эти данные показывают, что, несмотря на крайнее своеобразие клиники, гистопатологии и течения прогрессивного паралича и спинной сухотки, выделять их в особый, четвертый, период сифилиса нет достаточных оснований.

Такова общая характеристика возникновения, развития и течения сифилитической инфекции. Однако от обычного течения могут быть отклонения, наиболее частые формы которых описываются ниже.

Скрытый сифилис (syphilis latens). Эта форма в последние годы регистрируется все чаще. Она характеризуется тем, что наличие сифилитической инфекции доказывается только положительными серологическими реакциями, тогда как клинических признаков заболевания, ни специфических поражений кожи и слизистых оболочек, ни

патологических изменений со стороны центральной нервной системы, внутренних органов, костей и суставов выявить не удается. В подобных случаях, когда больному ничего не известно о времени своего заражения сифилисом, а врач не может установить период и сроки заболевания, принято диагностировать «сифилис скрытый неуточненный». В прошлом эту форму заболевания нередко обозначали как «неведомый сифилис» (syphilis ignorata). Кроме того, в группу скрытого сифилиса включают больных с временно или длительно бессимптомным, латентным течением болезни. У таких больных уже имелись активные проявления сифилитической инфекции, но они исчезали самопроизвольно или под влиянием применения антибиотиков в дозах, недостаточных для излечения сифилиса. Если с момента заражения прошло менее 2 лет, то, несмотря на скрытое течение заболевания, больные таким ранним скрытым сифилисом весьма опасны в эпидемиологическом отношении, так как у них можно ожидать очередной рецидив вторичного периода с появлением заразных поражений на коже и слизистых оболочках. *Сифилис скрытый поздний*, когда с момента заболевания прошло более двух лет, эпидемиологически менее опасен, поскольку активизация инфекции будет, как правило, выражаться либо в поражении внутренних органов и нервной системы, либо в малозаразных третичных сифилидах кожи и слизистых оболочек.

Заметный рост числа случаев скрытого сифилиса по отношению ко всем формам инфекции объясняют, во-первых, массовыми серологическими обследованиями населения на сифилис с профилактической целью; во-вторых, постепенным изменением клинической картины (патоморфоз) сифилиса с увеличением частоты маловыраженных, стертых случаев заболевания; наконец, в-третьих, широким применением антибиотиков, которые могут извращать классическое течение сифилиса.

Ряд ученых считает возможным асимптомное, скрытое течение сифилиса сразу после заражения без предшествующих активных проявлений первичного или вторичного периода. Такое, сразу бессимптомное течение сифилиса, М. В. Милич считает одной из закономерных форм течения данной инфекции. Экспериментально доказано, что у части зараженных кроликов наступает генерализация инфекции с проникновением бледных трепонем во все органы и появлением положительных серологических реакций на сифилис, но никаких клинических признаков заболевания так и не возникает («нуллеры»). Следовательно, *асимптомность, латентность сифилитической инфекции может быть первичной (скрытая инфекция с начала болезни) и вторичной, которой предшествовали клинические симптомы сифилиса.*

Сифилис без шанкра («обезглавленный» сифилис). При заражении сифилисом через кожу или слизистые оболочки на месте внедрения бледных трепонем образуется первичная сифилома. Если бледные трепонемы проникают в организм, минуя кожный или слизистый барьер, то возможно развитие генерализованной инфекции без предшествующей первичной сифиломы. Это наблюдается, если заражение происходит, например, от

глубоких порезов, уколов во время хирургических операций, что практически встречается исключительно редко, а также при переливании крови от болеющего сифилисом донора (трансфузионный сифилис). В подобных случаях сифилис выявляется сразу в форме генерализованных высыпаний, свойственных вторичному периоду. Они возникают обычно через 2—2,5 мес. после заражения и им нередко предшествуют продромальные явления (головные боли, боли в костях и суставах, лихорадка). Дальнейшее течение сифилиса не отличается от обычного.

Злокачественный сифилис (syphilis maligna). Под этим термином понимают редкую форму течения сифилитической инфекции во вторичном периоде. Для нее характерны выраженные нарушения общего состояния и деструктивные высыпания на коже и слизистых оболочках, возникающие непрерывно на протяжении многих месяцев без латентных промежутков.
Первичная сифилома при злокачественном сифилисе, как правило, не отличается от таковой при обычном течении болезни. Лишь у отдельных больных она имеет наклонность к периферическому росту и глубокому распаду. По истечении первичного периода, иногда укороченного до 3-4 нед, у больных, кроме обычных для вторичного периода высыпаний (розеола, папулы), появляются особые формы пустулезных элементов (эктимы и рупии, реже импетигинозный сифилид) с последующим изъязвлением кожи. Эта форма сифилиса сопровождается более или менее тяжелыми общими явлениями и высокой температурой. Изредка злокачественная форма сифилиса возникает как рецидив на 5—6-м месяце от начала заболевания.

Наряду с поражениями кожи при злокачественном сифилисе могут наблюдаться глубокие изъязвления слизистых оболочек, поражения костей, надкостницы и яичек. Поражения внутренних органов и нервной системы наблюдаются редко, но имеют тяжелый характер. Особенностями злокачественного сифилиса считают слабую выраженность или полное отсутствие специфических лимфаденитов, а также трудность обнаружения бледных трепонем в пустулезных высыпаниях. Серологические реакции на сифилис (реакция Вассермана и трепонемные реакции) вопреки сложившемуся ранее мнению, как правило, оказываются положительными. Правда, иногда реакция Вассермана становится положительной только после начала пенициллинотерапии, дающей при злокачественном сифилисе хороший эффект.

У нелеченых больных процесс не имеет склонности к переходу в скрытое состояние, может протекать отдельными вспышками, следующими одна за другой, многие месяцы. Длительная лихорадка, выраженная интоксикация, болезненность деструктивных высыпаний — все это истощает больных, обусловливает потерю массы тела. Лишь затем заболевание начинает постепенно затихать и переходит в скрытое состояние. Возникающие в дальнейшем рецидивы носят, почти как правило, обычный характер.

Патогенез злокачественного сифилиса еще неясен. Полагают, что своеобразное течение злокачественного сифилиса объясняется резким

снижением защитных реакций организма под влиянием различных общих заболеваний и интоксикаций, среди которых на первом месте должен быть поставлен хронический алкоголизм. Другое мнение состоит в том, что при злокачественном сифилисе, например, имеется гиперергическая реакция на бледную трепонему, так как у больных злокачественным сифилисом иммунологически установлена высокая гиперчувствительность к антигенам бледной трепонемы.

Иммунитет, реинфекция, суперинфекция

Установлено, что истинный иммунитет при сифилисе у человека не развивается. Люди, излеченные от сифилиса, могут заражаться им повторно (так называемая реинфекция). При этом на месте повторного заражения вновь образуется первичная сифилома и сифилитическая инфекция, если больному не проводят лечения, снова начинает развиваться по приведенной ранее схеме. Описано немало случаев не только двукратного, но и трехкратного заражения.

За время течения сифилиса развивается лишь так называемый нестерильный, инфекционный, иммунитет, который сопровождается постепенно нарастающей аллергической реакцией. Он обусловлен наличием возбудителей болезни и сохраняется только в течение того времени, пока возбудитель находится в организме. Как только происходит полная гибель всех бледных трепонем и наступает выздоровление, инфекционный иммунитет исчезает и организм становится вновь восприимчивым к заражению. Одновременно исчезает и инфекционная аллергия. Поэтому при реинфекции на месте внедрения бледных трепонем вновь образуется первичная сифилома.

Развитием инфекционного иммунитета объясняется и тот факт, что повторное заражение больных сифилисом удается сравнительно редко. При этом вследствие существующей перестройки реактивности организма (инфекционная аллергия) в положительных случаях на месте инокуляции бледных трепонем образуется не шанкр, а элемент, свойственный тому периоду сифилиса, который имеет место у данного больного, т. е. во вторичном периоде папула, а в третичном бугорок или инфильтрат типа гуммы. В таких случаях дальнейшее распространение новой инфекции — повторная генерализация, как правило, не отмечается. Возникшие на месте повторной инокуляции трепонем изменения носят, во-видимому, местный характер. Инфекционный иммунитет у человека начинает развиваться приблизительно через 10—14 дней после образования твердого шанкра.

При определенных условиях новое заражение с образованием на месте инокуляции твердого шанкра и появлением признаков дальнейшего распространения инфекции все же может произойти и тогда, когда первая инфекция еще не ликвидирована, т. е. в форме так называемой суперинфекции.

Суперинфекция наблюдается в следующих случаях:

1) при повторном заражении во время инкубации и в первые 10— 14 дней первичного периода, пока еще не сформировался инфекционный иммунитет. При этом последовательно развивающийся шанкр возникает после более короткого, чем обычно, инкубационного периода (10—15дней) и имеет нередко меньшую величину;
2) в позднем третичном периоде и при позднем врожденном сифилисе, даже при наличии ограниченных гуммозных очагов. Это объясняется
тем, что в подобных случаях число возбудителей в организме больного может быть столь незначительным, что напряженность инфекционного иммунитета становится очень низкой;
3) у недостаточно леченных, особенно в первые дни заболевания.
Недостаточное лечение не ликвидирует полностью бледных трепонем, но обусловливает снижение их антигенных свойств *(исследования Н. М. Овчинникова и В. В. Делекторского позволяют думать, что под влиянием недостаточного лечения антибиотиками бледные трепонемы длительно персистируют в организме в L-форме, не обеспечивающей необходимого для развития инфекционного иммунитета антигенного воздействия)*, препятствуя тем самым развитию у больного инфекционного иммунитета и аллергии. У таких больных практически бывает невозможно установить, имеется реинфекция или суперинфекция. Вот почему многие сифилидологи предпочитают диагностировать у недостаточно леченных больных лишь повторное заражение, не уточняя, является ли оно суперинфекцией или реинфекцией.

В последние годы в связи с совершенствованием методов лечения случаи реинфекции при сифилисе стали наблюдаться значительно чаще. По итогам состоявшейся в 1977—1979 гг. дискуссии советских ученых установлено, что реинфекция встречается после лечения первичного, вторичного и латентного сифилиса, а сама реинфекция может проявляться в виде первичного, вторичного и раннего скрытого сифилиса.

У полноценно лечившихся в прошлом больных сифилисом, у которых наступило новое заражение и которые опять обратились с симптомами первичного сифилиса, реинфекция признается достоверной, если:

1) первичная сифилома имеет иную локализацию, чем при предыдущем заболевании;

2) с поверхности нового шанкра выделены бледные трепонемы;

3) имеется регионарный склераденит;

4) между окончанием лечения и новым заболеванием был интервал не менее года;

5) появлению нового твердого шанкра за 3—4 нед предшествовало подозрительное половое сношение, причем желательно выявить источник заражения с наличием заразных проявлений сифилиса.

Более сложен комплекс критериев, которые позволяют диагностировать реинфекцию в форме вторичного свежего и особенно вторичного рецидивного и раннего скрытого сифилиса. В таких случаях приходится принимать во внимание, кроме полноценности

предшествовавшего лечения, также динамику негативации серологических реакций, включая состояние реакции иммобилизации бледных трепонем (РИБТ) и реакции иммунофлюоресценции (РИФ), и ряд других ориентиров.

КЛАССИФИКАЦИЯ СИФИЛИСА

С 1980 г. в СССР введена в действие «Статистическая классификация болезней, травм и причин смерти», основанная на Международной классификации болезней. В историях болезни и амбулаторных картах, а также в различных формах статистической отчетности лечебных учреждений (Отчет-вкладыш № 5, Отчет о заболеваемости венерическими, грибковыми кожными болезнями и чесоткой — форма № 61-а и др.) различные стадии и формы сифилитической инфекции обозначаются, например, следующими названиями (в скобках приводится их шифр — рубрификация) *(более подробную рубрификацию см.: Международная классификация болезней. Пересмотр 1975, т. 1. Женева: ВОЗ, 1980.)* :

первичный сифилис серонегативный (091.0);
первичный сифилис серопозитивный (091.0);
первичный сифилис анальной области (091.1);
первичный сифилис других локализаций (091.2) и т. д.

На основании указанной классификации для учебных целей чаще всего используется следующая классификация сифилиса. После инкубационного периода отмечают:

1) сифилис первичный серонегативный;
2) сифилис первичный серопозитивный;
3) вторичный свежий сифилис;
4) вторичный рецидивный сифилис;
5) третичный активный сифилис;
6) третичный скрытый сифилис диагностируют у больных, не имеющих клинических проявлений болезни, но в прошлом перенесших активные проявления третичного периода;
7) скрытый сифилис (ранний, поздний и неуточненный). К этой группе относят больных, у которых нет клинических проявлений болезни, но положительные серологические реакции;
8) сифилис плода;
9) ранний врожденный сифилис;
10) ранний врожденный сифилис скрытый;
11) поздний врожденный сифилис;
12) поздний врожденный сифилис скрытый;
13) висцеральный сифилис (с указанием пораженного органа);
14) сифилис нервной системы;
15) спинная сухотка;
16) прогрессивный паралич.

КЛИНИЧЕСКИЕ ПРОЯВЛЕНИЯ СИФИЛИСА

Первичный период

Для клинических проявлений первичного периода сифилиса (syphilis primaria) характерны наличие твердого шанкра и поражение лимфатических узлов и сосудов.

Твердый шанкр (лат. ulcus durum; франц. chancre induré), или первичная сифилома, представляет собой эрозию или поверхностную блюдцеобразную язву круглых или овальных очертаний, с ровными краями, резко отграниченными от окружающих тканей. Образуется на месте внедрения бледных трепонем в кожу или слизистые оболочки (рис. 48). В основании первичной сифиломы пальпируется отчетливо выраженное уплотнение в виде более или менее тонкой пластинки либо в виде узловатого, массивного, хрящевой плотности инфильтрата. Воспалительных явлений в окружности нет. Гладкая, ровная поверхность первичной сифиломы имеет цвет сырого мяса и покрыта скудным серозным отделяемым, придающим ей своеобразный зеркальный блеск. Нередко в центральной части, реже на всей поверхности шанкра образуется плотный налет серовато-желтого цвета (цвета испорченного сала). Иногда в центре видны мелкие геморрагии. Неосложненная первичная сифилома не вызывает болевых ощущений и пальпация ее безболезненна.

Диаметр первичной сифиломы в среднем 10—20 мм, но изредка составляет около 2—5 мм (карликовый шанкр) или же, напротив, превышает 40—50 мм. Такие «гигантские» шанкры чаще всего наблюдаются на коже лобка, живота, мошонки, внутренней поверхности бедра, предплечья, подбородка. Шанкры, как правило, не имеют наклонности к периферическому росту, поэтому величина их в течение некоторого времени остается постоянной.

Одиночные и множественные шанкры встречаются примерно одинаково часто. Множественные шанкры возникают в нескольких соседних участках или в результате единовременного заражения (и тогда обычно имеют одинаковые размеры), или вследствие последовательных повторных заражений на протяжении инкубационного периода (в таких случаях они могут иметь различную величину). Иногда наблюдается одновременное возникновение шанкров на двух далеко отстоящих друг от друга частях тела, например на половых органах и красной кайме губ (биполярные шанкры).

Наиболее часто первичная сифилома локализуется на половых органах; у мужчин — в венечной борозде, на головке полового члена, внутреннем и наружном листках крайней плоти; реже — на коже мошонки и лобка. Возможно расположение твердого шанкра на слизистой оболочке уретры, чаще всего губчатой части и ладьевидной ямке. Такой шанкр характеризуется ограниченным уплотнением в дистальной части уретры и сукровичным выделением из нее, а также типичным для сифилиса увеличением и уплотнением паховых лимфатических узлов. Окончательный

диагноз устанавливается (как и при любой другой локализации шанкра) на основании обнаружения в отделяемом или в пунктате из лимфатических узлов бледных трепонем.

У женщин первичная сифилома локализуется или на наружных половых органах (большие и малые половые губы, часто в области задней спайки губ, клитор, уздечка половых губ), или на шейке матки, крайне редко — на стенках влагалища. Твердый шанкр шейки матки чаще располагается на передней (верхней) губе ее или вокруг отверстия матки и имеет вид резко ограниченной полулунной или кольцевидной эрозии с блестящей гладкой поверхностью мясо-красного цвета, без воспалительных изменений в окружности. Описаны твердые шанкры на слизистой оболочке канала шейки матки.

У мужчин и женщин нередко наблюдаются шанкры в области заднего прохода. Иногда они имеют вид характерной эрозивной или язвенной первичной сифиломы, но при расположении в глубине анальных складок принимают атипичную форму (см. далее).

Из внеполовых (экстрагенитальных) локализаций наиболее часты шанкры на красной кайме губ (рис. 49), околососковом кружке молочной железы, на миндалинах. Шанкры на губах, как и вообще на открытых участках кожи, обычно покрываются буроватой коркой; порой инфильтрат под шанкром губы бывает очень массивным, заметно приподнимая его над поверхностью кожи (гипертрофический шанкр). Первичная сифилома на соске молочной железы чаще представляет собой характерную эрозию или поверхностную язву полулунной формы, частично захватывающую и ареолу соска. Иногда шанкр на соске принимает щелевидный характер, охватывая полукольцом в виде углубленной и склерозированной канавки длиной 1—2 см основание соска, отличаясь от банальной трещины соска у кормящей женщины шириной поражения, уплотнением и безболезненностью. На миндалинах первичная сифилома имеет вид типичной резко ограниченной эрозии или поверхностной язвы, сопровождающейся уплотнением миндалины при отсутствии в окружности выраженных воспалительных явлений.

Этими примерами не исчерпываются все возможные локализации твердого шанкра. Практически могут наблюдаться самые странные случаи заражения, а тем самым и крайне разнообразные локализации первичной сифиломы. Так, описаны шанкры на пальцах рук (обычно медицинских работников), на конъюнктиве век и глазного яблока, на кончике носа, ушных раковинах, волосистой части головы, на коже затылка, спины, голеней, на подошве и т. д.

Несмотря на характерные клинические признаки, необычная локализация первичной сифиломы нередко затрудняет ее распознавание. Кроме того, затруднения в постановке диагноза возникают, если вид первичной сифиломы не соответствует описанному выше. К таким атипичным шанкрам относятся следующие.

Шанкр-амигдалит — специфический амигдалит, характеризующийся

увеличением и уплотнением небной миндалины без образования эрозии или язвы, но сопровождающийся болезненностью и затруднением при глотании. Одностороннее поражение, отсутствие лихорадки и других общих явлений, плотность миндалины, одностороннее увеличение подчелюстных и шейных лимфатических узлов (иногда передних ушных) помогают поставить правильный диагноз.

Шанкр-панариций локализуется на дистальной фаланге, обычно указательного пальца. Палец представляется синюшно-красным, отечным, булавовидно вздутым. На тыльной поверхности этой фаланги располагается глубокая язва с дном, покрытым некротически-гнойным распадом, с неровными, изъеденными, иногда нависающими краями. Больные испытывают резкие «стреляющие» боли. Увеличенные локтевые и подмышечные лимфатические узлы при пальпации тоже болезненны. Диагноз шанкра-панариция нередко ставят лишь тогда, когда у больного уже выявляются симптомы вторичного периода. Причиной атипичного течения первичной сифиломы в этих случаях, по-видимому, служит вторичная инфекция гноеродными бактериями.

Индуративный отек— своеобразная форма поражения лимфатических капилляров кожи, изредка развивающаяся в первичном периоде сифилиса на половом члене и коже мошонки у мужчин и на малых и больших половых губах у женщин. Индуративный отек может возникать как при наличии эрозивной или язвенной первичной сифиломы на этих участках, так и без нее, представляя в таких случаях атипичную первичную сифилому. Пораженный орган значительно увеличивается в размерах, кожа становится плотной, слегка синюшной или сохраняет нормальную окраску. При надавливании ямки не остается. Пальпация безболезненна. Индуративный отек держится стойко несколько недель и разрешается крайне медленно даже под влиянием противосифилитической терапии.

Имеются и другие атипично протекающие разновидности твердого шанкра.

Щелевидный шанкр локализуется на дне одной или нескольких рядом расположенных складок анального отверстия. Внешне напоминает удлиненную трещину красного цвета, прикрытую анальными складками, которые в отличие от банальных трещин смыкаются не полностью. При дефекации вследствие растяжения и травмирования шанкра возникают болезненность и нередко кровотечение. Диагноз основывается на характерном увеличении паховых лимфатических узлов. Щелевидные шанкры бывают также в углах рта и на языке (при lingua plicata).

Баланит Фолльманна — редкая разновидность первичной сифиломы у мужчин. Характерно появление на головке полового члена мелких, частично сливающихся резко ограниченных эрозий без заметного уплотнения в основании. От простого баланита отличается только наличием пахового склераденита. Аналогичная первичная сифилома с запоздалым развитием в виде мелких эрозий на наружных половых органах в последнее время стала встречаться и у женщин, особенно если они во время инкубационного периода принимали внутрь антибиотики или наносили их местно на шанкр в первые дни его возникновения.

Поэтому *при возникновении любого эрозивного или язвенного поражения на половых органах, в промежности и в полости рта, даже при отсутствии сопутствующего увеличения близлежащих лимфатических*

узлов, необходимо проводить повторные лабораторные исследования для исключения сифилитической этиологии заболевания.

Осложнения твердого шанкра. К осложнениям относят баланит, баланопостит, воспалительный фимоз, парафимоз, гангренизацию и фагеденизм. Чаще наблюдается присоединение вторичной инфекции, в том числе трихомонадной: вокруг шанкра развиваются острые воспалительные явления, а отделяемое с его поверхности становится серозно-гнойным. При локализации шанкра на головке полового члена или внутреннем листке крайней плоти воспаляется вся головка и (или) весь внутренний листок крайней плоти (баланит, баланопостит). В осложненных шанкрах обнаружение бледной трепонемы затруднено. Назначение примочек изотонического раствора хлорида натрия быстро устраняет воспалительные изменения и восстанавливает типичную картину твердого шанкра.

У мужчин шанкры в венечной борозде или на внутреннем листке крайней плоти могут осложняться фимозом. Половой член представляется увеличенным вследствие отека крайней плоти, покрасневшим, болезненным. Головка не открывается; из суженного отверстия препуциального мешка выделяется гной. Иногда через отечную крайнюю плоть удается прощупать ограниченное уплотнение, однако, несмотря на выраженную плотность, оно может оказаться банальным и не доказывает наличия сифилиса. В подобных случаях диагноз ставят на основании типичного поражения паховых лимфатических узлов и нахождения в пунктате из них бледных трепонем.

При отеке крайней плоти, находящейся за обнаженной головкой полового члена, развивается парафимоз («удавка»). Если головка не будет своевременно вправлена, то может произойти частичный некроз ущемляющего кольца или гангрена головки.

Более тяжелое осложнение — гангренизация первичной сифиломы в результате присоединения инфекции фузоспириллезом у ослабленных больных и алкоголиков. В таких случаях на поверхности твердого шанкра образуется грязно-черный или черный струп. Иногда гангрена распространяется как в глубину, так и периферически за пределы шанкра (фагеденизм). После отторжения струпа образуется обширная язва. Гангренизация, как правило, сопровождается общими явлениями (озноб, повышение температуры тела, головная боль и т. д.), обусловленными интоксикацией и порой явлениями септикопиемии.

Смешанный шанкр. Возникает при одновременном заражении сифилисом и мягким шанкром. Вначале, через несколько дней после заражения, образуется типичный мягкий шанкр, а спустя 3—4 нед появляется склероз в основании язвы.

В СССР в настоящее время встречается крайне редко; лабораторные исследования позволяют легко поставить правильный диагноз.

Патогистологически: твердый шанкр характеризуется образованием в дерме плотного воспалительного инфильтрата, состоящего из лимфоцитов и плазматических клеток. Компактный в центральной части инфильтрат по

периферии располагается муфтообразно вокруг сосудов. Находящиеся в области инфильтрата кровеносные и лимфатические сосуды резко изменены. Стенки их густо пронизаны клеточным инфильтратом, отмечается значительная пролиферация эндотелия. Отдельные сосуды полностью облитерированы и тромбированы. Эпидермис в центральной части, над инфильтратом, отсутствует, в периферической зоне слегка утолщен. Бледные трепонемы обнаруживаются при специальных методах окраски в большом количестве, особенно внутри и вокруг стенок капилляров и лимфатических сосудов.

Без лечения первичная сифилома может существовать несколько недель и даже месяцев. Чем больше величина шанкра и чем значительнее выражено уплотнение в его основании, тем дольше он существует и медленнее разрешается. У больных вторичным свежим сифилисом обычно обнаруживается и твердый шанкр. Правда, карликовые шанкры нередко бесследно исчезают через несколько дней. После заживления эрозивной формы первичной сифиломы остается временная пигментация, язвенные формы оставляют более или менее выраженный рубец.

Поражение лимфатических узлов и сосудов. Поражение ближайших к месту локализации первичной сифиломы лимфатических узлов почти всегда сопутствует ей, возникая обычно на 5—7-й день после ее появления. Изредка, особенно в случаях с затянувшимся инкубационным периодом, регионарный аденит (склераденит) появляется несколько раньше твердого шанкра. Лимфатические узлы увеличиваются до размера вишни и даже голубиного яйца и приобретают плотноэластическую консистенцию. Обычно увеличивается сразу группа лимфатических узлов, но один из них выделяется большей величиной. Не спаиваясь ни между собой, ни с окружающими тканями, узлы свободно подвижны. Кожа над ними не изменена, имеет нормальную окраску, пальпация безболезненна. Регионарный аденит разрешается очень медленно даже при специфическом лечении.

Регионарный аденит является важным симптомом, особенно для распознавания неясных для диагностики случаев шанкра. Но при некоторых локализациях первичной сифиломы склераденит клинически не определяется. Например, если шанкр расположен в прямой кишке выше сфинктера или на шейке матки, увеличиваются лимфатические узлы малого таза. Кроме того, в последнее время почти у 5—10% больных первичным сифилисом увеличение регионарных лимфатических узлов практически не выходит за пределы физиологической нормы.

Поражение лимфатических сосудов не является обязательным и наблюдается чаще всего у мужчин на спинке полового члена. Пораженный сосуд имеет вид плотного безболезненного тяжа, не спаянного с окружающими тканями. Кожа над ним не изменена. Иногда по ходу тяжа прощупываются небольшие четкообразные утолщения.

В конце первичного периода сифилиса выявляются изменения и в других, отдаленных от входных ворот инфекции, доступных ощупыванию лимфатических узлах (шейные, затылочные, локтевые, подмышечные) —

развивается полиаденит. Эти лимфатические узлы увеличиваются меньше, чем регионарные. Консистенция их становится плотноэластической. Не спаиваясь с окружающими тканями и кожей, они свободно подвижны и при пальпации безболезненны. Так же как регионарный аденит, полиаденит существует многие месяцы и разрешается медленно.

Следует обратить внимание на отсутствие признаков воспаления при увеличении лимфатических узлов в первичном периоде сифилиса. Гиперплазия лимфоидной ткани с появлением большого количества плазматических клеток свидетельствует о том, что это увеличение в основном служит симптомом интенсивного антителообразования в ответ на массивное антигенное раздражение.

Диагноз. В типичных случаях при наличии резко ограниченной эрозии или поверхностной блюдцеобразной язвы с уплотненным основанием без выраженных воспалительных явлений в окружности, сочетающейся с увеличением и уплотнением регионарных лимфатических узлов, диагноз первичного сифилиса обычно не представляет затруднений. Некоторые особенности диагностически атипичных и осложненных твердых шанкров приведены ранее.

Необходимо помнить, что *как бы типична ни была клиническая выраженность первичной сифиломы, диагноз обязательно должен быть подтвержден обнаружением бледных трепанем в отделяемом шанкра или в пунктате регионарных лимфатических узлов.*

Серологические исследования менее надежны для подтверждения диагноза первичного сифилиса (см. «Серологические реакции при сифилисе»), так как реакция Вассермана бывает еще отрицательной в начале первичного периода (syphilis I seronegativa), а сама по себе положительная реакция Вассермана не позволяет отличить случайное изъязвление несифилитической природы у больного латентным сифилисом от твердого шанкра.

Повод к ошибочному диагнозу твердого шанкра могут дать клинические проявления многочисленных заболеваний, локализующихся в области промежности, среди которых надо иметь в виду следующие.

Шанкроид (мягкий шанкр). Клиническая характеристика дана в соответствующей главе.

Herpes genitalis. Заболевание, обусловленное вирусом герпеса простого II иммунотипа и передающееся преимущественно половым путем. Инкубационный период составляет в среднем 4—5 дней, но может быть более коротким и более продолжительным. Характеризуется высыпанием на фоне розового пятна группы пузырьков, которые, вскрываясь,
образуют мелкие скученные эрозии или, сливаясь, — сплошную эрозию. Последняя отличается от эрозивной первичной сифиломы неровными, мелкофестончатыми краями, наличием в окружности воспалительной красноты и отсутствием уплотнения в основании. Впрочем, при использовании больными прижигающих средств основание герпетической эрозии может казаться уплотненным за счет инфильтрации. Больные

жалуются (не всегда) на чувство жжения и зуда. Лимфатические узлы, как правило, не поражаются, но в отдельных случаях бывают слегка припухшими и болезненными. Герпетические эрозии спонтанно эпителизируются через 1—2 нед, однако нередки рецидивы. Учитывая половой путь инфицирования, не исключается одновременное заражение сифилисом и вирусом герпеса. Возможно также внедрение бледных трепонем в герпетические эрозии на гениталиях с последовательным изменением клинической картины заболевания.

Чесоточный ход. Осложняется вторичной инфекцией *(чесоточная эктима).* Располагаясь у мужчин на головке полового члена и мошонке, может вызвать подозрение на первичную сифилому. Отсутствие в основании эктимы отчетливого уплотнения, гнойное отделяемое, легко засыхающее с образованием корки, и жалобы больного на общий зуд дают основание поставить правильный диагноз.

Шанкриформная пиодермия. Поражение локализуется чаще всего на половых органах и лице (красная кайма губ, веки и др.), характеризуется образованием резко ограниченной эрозии или язвы, в основании которой прощупывается выраженное уплотнение. Нередко наблюдаемое изменение близлежащих лимфатических узлов, которые увеличиваются, уплотняются, но остаются свободно подвижными, еще более симулирует твердый шанкр. Диагноз ставят после отрицательного результата многократных исследований отделяемого на бледную трепонему и повторных серологических исследований крови.

Плоскоклеточный рак половых органов, а также красной каймы губ, соска молочной железы у женщин характеризуется плотным основанием язвы и отсутствием в окружности воспалительных явлений. В отдельных случаях может дать повод к ошибочной диагностике, особенно если реакция Вассермана ложноположительная (см. «Серологические реакции при сифилисе»). Крайне медленное развитие язвенного процесса, наклонность к кровоточивости, клинические особенности опухоли, отсутствие или позднее, через несколько месяцев, наступающее поражение лимфатических узлов отличают рак кожи от первичной сифиломы.

Трихомонадные эрозии и язвы. Встречаются у женщин с трихомонадным кольпитом и у мужчин с трихомонадными уретритами. Располагаясь на наружных половых органах (головка полового члена и внутренний листок крайней плоти у мужчин, большие и малые половые губы у женщин), эти поражения могут ошибочно приниматься за шанкр. Однако обычно они имеют неправильные очертания, не уплотнены в основании; паховые лимфатические узлы не увеличены. Трихомонадные язвы и эрозии нередко окружены отечной и воспаленной кожей, болезненны при пальпации. В выделениях обнаруживаются трихомонады. Так как трихомонадные язвы могут служить входными воротами для бледной трепонемы или заражение сифилисом и трихомониазом может произойти одновременно, то в подобных случаях необходимо проводить лабораторные исследования для исключения сифилиса.

Продромальные явления. Так принято называть общие симптомы (головные боли, боли в костях, суставах, мышцах, усиливающиеся по ночам, слабость, недомогание), сопровождающиеся лихорадкой, чаще умеренной, неправильного типа, реже достигающей высоких цифр (39— 40°С), которые наблюдаются у отдельных больных в конце первичного периода. Эти явления могут сопровождаться легкой анемией и умеренным лейкоцитозом. Фактически они служат внешними признаками массовой гематогенной диссеминации бледных трепонем, через 7— 10 дней после которой возникают первые высыпания вторичного периода *(для продромальных явлений при сифилисе характерно несоответствие между температурой тела и общим состоянием больных: при высокой температуре они чувствуют себя вполне удовлетворительно)*. Термин «продромальные явления» —это отголосок устаревшего представления о первичном периоде сифилиса как инкубационном периоде вторичного («общего», или «конституционального») сифилиса.

Вторичный период

Клинические проявления вторичного периода (syphilis secundaria) характеризуются преимущественно поражением кожи и видимых слизистых оболочек и в меньшей степени изменениями внутренних органов, двигательного аппарата и нервной системы. Кожные поражения вторичного периода (вторичные сифилиды) морфологически разнообразны: они могут быть пятнистыми, папулезными и значительно реже пустулезными.

Первое высыпание вторичного периода, возникающее в результате массовой гематогенной диссеминации бледных трепонем (сифилис вторичный свежий), имеет, как правило, распространенный и симметричный характер. Обычно в это время обнаруживаются также остатки первичной сифиломы, регионарный аденит и полиаденит.

Рецидивные высыпания в большинстве случаев менее обильны и ярки, чем при вторичном свежем сифилисе. Часто ограничены лишь отдельными участками кожного покрова, нередко сгруппированы или располагаются в форме колец, дуг, гирлянд. Число высыпных элементов почти закономерно уменьшается с каждым последующим рецидивом вторичного периода.

Всем вторичным сифилидам свойственны общие признаки.

1. Своеобразный цвет. Лишь в самом начале они имеют яркую розовую окраску. В дальнейшем цвет их приобретает застойный или буроватый оттенок, становится блеклым («скучным», по образному выражению французских сифилидологов).

2. Фокусность. Не обладая выраженной наклонностью к периферическому росту, элементы сифилитических сыпей обычно не сливаются между собой и не выглядят сплошным поражением, а остаются отграниченными друг от друга.

3. Полиморфизм. Нередко отмечается одновременное высыпание различных вторичных сифилидов, например пятнистых и папулезных или

папулезных и пустулезных (истинный полиморфизм), или имеет место пестрота сыпи вследствие постепенного появления одинаковых элементов, находящихся в разных стадиях развития (эволюционный, или ложный, полиморфизм).

4. Доброкачественное течение. Как правило, вторичные сифилиды, исключая редкие случаи злокачественного сифилиса, разрешаются, не оставляя рубцов или каких-нибудь других стойких следов; высыпание их не сопровождается нарушениями общего состояния и субъективными расстройствами, в частности зудом, частым при различных кожных заболеваниях.

Пятнистый сифилид

Пятнистый сифилид (syphilis maculosa, roseola syphilitica) — наиболее частое поражение кожи в начале вторичного периода. При вторичном свежем сифилисе пятна — розеолы характеризуются обильным симметричным высыпанием на коже туловища и конечностей (крайне редко на коже лица, кистей и стоп) многочисленных, нерезко ограниченных розовых пятен круглых очертаний величиной от 5 до 15—20 мм (рис. 50). Ярко-розовые в первые дни розеолезные пятна приобретают затем блекло-розовый цвет. При диаскопии они исчезают, по прекращении давления появляются вновь. Лишь при надавливании на длительно существующие пятна на месте розовой остается желтоватая окраска, обусловленная распадом эритроцитов и отложением гемосидерина. Пятна располагаются раздельно и только крайне редко частично сливаются (roseola confluens). Иногда розеолезные пятна могут слегка возвышаться над уровнем кожи (roseola elevata). Как правило, розеола не шелушится. Субъективные расстройства отсутствуют. Продержавшись без лечения в среднем 3-4 нед, розеолезная сыпь исчезает, не оставляя следов.

Рецидивная розеола отличается от первичной, свежей, прежде всего меньшей распространенностью, несколько большей величиной, некоторой цианотичностью окраски и тенденцией к группировке. Локализуется лишь на отдельных участках кожного покрова, нередко образуя кольцевидные или дугообразные фигуры.

Патогистологически: обнаруживается незначительный воспалительный инфильтрат вокруг сосудов сосочкового слоя дермы, состоящей из лимфоцитов, плазматических клеток и гистиоцитов. Сосуды расширены, эндотелий их гиперплазирован.

Диагноз. Не представляет затруднений. Наличие остатков первичной сифиломы, регионарный аденит и полиаденит облегчают диагноз. В сомнительных случаях сифилитическая природа высыпаний - подтверждается положительными серологическими реакциями. Токсическая розеола, возникающая от приема лекарственных веществ или

недоброкачественной пищи, отличается более острым течением, яркой окраской, склонностью отдельных пятен к слиянию, нередко сопровождается чувством жжения или зуда. Розеолезные высыпания при сыпном и брюшном тифах возникают у больных с характерными для этих заболеваний общими расстройствами. Помимо этого, розеола при тифе не столь обильна и нередко последовательно принимает петехиальный характер. В тех случаях, когда появлению сифилитической розеолы предшествует продромальная лихорадка, последняя обычно не достигает столь высоких цифр, как при тифах, ей не сопутствуют столь тяжелые общие нарушения; кроме того, лихорадка обычно проходит в первые же дни розеолезного высыпания.

Сифилитическую розеолу, кроме ряда заболеваний кожи (розовый и отрубевидный лишаи, укусы лобковых вшей), следует отличать от так называемой мраморной кожи (cutis marmorata). Так обозначается своеобразная пятнистая окраска кожи у некоторых лиц вследствие чрезвычайно развитой сети поверхностных кровеносных сосудов. Кожа, особенно в холодном помещении, покрывается неправильной формы синюшно-розовыми полосами и петлями, чередующимися с неравной величины участками просветления. Сосудистый рисунок, более выраженный на конечностях, создает впечатление, что в петлях синюшно-розового цвета заключены белые пятна.

Папулезный сифилид

Папулезный сифилид (syphilis papulosa) является столь же частой формой поражения кожи вторичного периода, как и розеолезный, но встречается чаще как проявление вторичного рецидивного сифилиса. В зависимости от величины папул выделяют милиарный, лентикулярный, нуммулярный сифилид и бляшки, образующиеся в результате слияния расположенных рядом папул. Кроме того, сифилитические папулы различаются по характеру поверхности и локализации.

Лентикулярный папулезный сифилид (syphilis papulosa lenticularis). Характеризуется высыпанием плотных круглых, резко ограниченных узелков с плоской поверхностью величиной с чечевицу (3—6 мм). Цвет папул вначале блекло-розовый, позднее принимает буровато-красный (медно-красный) или синюшный оттенок, особенно на конечностях (рис. 51). Субъективные расстройства отсутствуют, но при надавливании на папулы тупым зондом больные испытывают боль (симптом Ядассона).

При разрешении папул на гладкой их поверхности появляется незначительное шелушение в форме воротничка (воротничок Биетта), вначале в центре, затем по периферии. Редко на папулах образуются более крупные чешуйки, напоминающие «облатки» при парапсориазе. В отдельных случаях на поверхности папул появляется обильное, похожее на псориатическое, серебристо-белое шелушение (псориазиформные папулы). Отсутствие терминальной пленки, точечного кровотечения и наклонности сифилитических папул к периферическому росту и образованию бляшек

отличают их от чешуйчатого лишая. Папулы на коже лица у больных, страдающих жидкой себореей, покрываются жирными, желтоватого цвета чешуйками (себорейные папулы).

При вторичном свежем сифилисе папулы в большом числе симметрично рассеяны на коже туловища и конечностей, нередко также на лице, волосистой части головы, ладонях и подошвах. Рецидивные высыпания папул менее обильны и имеют наклонность к группировке, образованию колец, гирлянд и т. д.

Высыпание лентикулярного сифилида происходит постепенно и достигает полного развития приблизительно к концу 2-й недели, после чего стойко держится 1—2 мес. По разрешении папул на их месте, как правило, остается выраженная, но постепенно исчезающая пигментация.

Патогистологически: в дерме обнаруживается воспалительный инфильтрат, состоящий преимущественно из плазматических клеток, в меньшей степени из лимфоцитов и гистиоцитов. Инфильтрат располагается очагово, муфтообразно вокруг сосудов, но в сосочковом слое наряду с очаговым расположением отмечается и диффузное распределение клеток инфильтрата. Эндотелий сосудов резко гиперплазирован.

В Морфологическое исследование приходится проводить, чтобы отличить сифилитические папулы от сходных проявлений различных дерматозов у больных скрытым сифилисом. В частности, в некоторых случаях затруднения может вызвать дифференциальная диагностика от папул красного плоского лишая, псориаза, каплевидного парапсориаза, аллергических васкулитов кожи.

Милиарный папулезный сифилид (syphilis papulosa miliaris). Это редкая разновидность, характеризуется высыпанием на коже туловища и конечностей конусообразных узелков медно-красного или фиолетового цвета величиной от макового зерна до булавочной головки. Узелки покрыты небольшим количеством мелких чешуек. Чаще всего они появляются при рецидивном сифилисе и имеют наклонность к группировке. Нередко комбинируются с лентикулярными папулами. Милиарный папулезный сифилид без лечения существует много недель, иногда сопровождается умеренным зудом. По разрешении папул нередко остаются точечные пигментированные рубчики. Наблюдается преимущественно у ослабленных больных, в частности у болеющих туберкулезом.

Если милиарный папулезный сифилид возникает изолированно, без сочетания с лентикулярным, сыпь имеет значительное сходство с лихеноидным туберкулезом кожи. Последний отличается от милиарного сифилида более бледной окраской и тем, что наблюдается почти исключительно в детском и юношеском возрасте. Окончательный диагноз нередко устанавливают после общего обследования больного, включая серологические исследования, туберкулиновые пробы и т. п., а также результаты противосифилитического лечения.

Монетовидный (нуммулярный) папулезный сифилид (syphilis papulosa nummularis). Отличается значительной величиной папул,

достигающих размера 15—20-копеечной монеты и выраженностью инфильтрата. Папулы округлой формы, с плоской поверхностью буровато-ветчинного или синюшно-красного цвета. Появляются обычно в небольшом числе, сгруппированы, иногда в сочетании с лентикулярными папулами, чаще при вторичном рецидивном сифилисе. Нуммулярные папулы довольно стойки, а после их рассасывания на долгое время остаются темные пигментные пятна, со временем бесследно исчезающие.

Бляшковидный папулезный сифилид (syphilis papulosa en nappe). Является результатом слияния лентикулярных и монетовидных папул в крупное, с плоской гладкой поверхностью образование с фестончатыми краями. Бляшки достигают размеров ладони и более, а их цвет, консистенция и этапы эволюции аналогичны таковым у нуммулярных папул. Появляются бляшки главным образом в крупных складках кожи, особенно часто в аногенитальной области у женщин, преимущественно при вторичном рецидивном сифилисе. Образование крупных бляшек вне складок кожи наблюдается крайне редко.

В се виды папул при локализации в кожных складках (половые органы, межъягодичная, пахово-бедренная складки, подмышечные впадины, под молочными железами у женщин, межпальцевые промежутки на стопах) под влиянием влажности, тепла и постоянного раздражения могут подвергаться мацерации. При этом покрывающий папулу роговой слой набухает, разрыхляется, становится мутно-белым, непрочным, утрачивает свою защитную функцию. Через мацерированный роговой слой проникает на поверхность тканевая серозная жидкость с большим количеством бледных трепонем. Такие **мокнущие папулы (syphilis papulosa madidans)** отличаются высокой контагиозностью.

При отсутствии лечения дальнейшее воздействие раздражающих факторов на мокнущие папулы приводит к повреждению и отторжению мацерированного рогового слоя с образованием **эрозивных сифилитических папул (syphilis papulosa erosiva). В** таких случаях видны резко отграниченные от здоровой кожи сохранившимся белесоватым, несколько возвышающимся папулезным ободком круглые или овальные эрозии с ярко-красной влажной поверхностью (рис. 52). Эти особенности и лишь незначительные субъективные расстройства (легкое чувство жжения, зуда) позволяют поставить правильный диагноз, который подтверждается обнаружением в отделяемом бледных трепонем. Более длительное и интенсивное воздействие перечисленных раздражающих факторов, особенно в сочетании с отсутствием элементарных гигиенических навыков, обильными влагалищными выделениями и т. п., может обусловить изъязвление **мокнущих папул (syphilis papulosa exulcerans).** Неглубокие круглые язвы, дно которых обычно покрыто грязно-серым налетом, резко отграничены от окружающей здоровой кожи и приподняты над ее поверхностью. По периферии их видны остатки нераспавшегося папулезного инфильтрата. Они более болезненны, чем эрозированные папулы, и столь же контагиозны.

Вегетирующие папулы (papulae vegetans), или широкие кондиломы

(condylomata lata). Возникают из нуммулярных папул и сифилитических бляшек вследствие постоянного раздражения в кожных складках и на половых органах. При этом поверхность папул в результате разрастания соединительнотканных сосочков кожи становится неровной, бугристой, бородавчатообразной, окрашенной в результате мацерации и разрыхления рогового слоя в грязно-серый цвет. Опухолевидные широкие кондиломы могут достигать значительных размеров, эрозироваться, мокнуть (рис. 53). Вегетирующие папулы нередко (при рецидивах) возникают на половых органах или в области заднего прохода изолированно и служат особенно частой причиной половых контактных заражений.

В дифференциально-диагностическом отношении необходимо учитывать:

а) остроконечные кондиломы или венерические бородавки (лат. condyloma acuminatum; англ. genital warts), отличающиеся от широких кондилом тем, что они располагаются на узкой ножке и не имеют в основании плотного инфильтрата (см. «Бородавки»). Остроконечные кондиломы вызываются вирусом, близким, но не идентичным вирусу обычных бородавок, который передается, как правило, при прямом контакте половым путем после длительной, иногда многомесячной, инкубации;

б) геморроидальные шишки, отличающиеся мягкостью, гладкой поверхностью, наклонностью к кровоточивости;

в) вегетирующую пузырчатку, для которой характерны сочность, мягкость вегетации, отсутствие инфильтрата и наличие свежих пузырей в окружности.

Папулезный сифилид ладоней и подошв. В настоящее время встречается чаще, чем в прошлом, как при вторичном свежем, так и при рецидивном сифилисе. Характерно, что папулы не возвышаются над поверхностью кожи, а представляются в виде небольшой величины застойно-красных пятен, при ощупывании которых определяется выраженная плотность (рис. 54). Последовательно на их поверхности, сначала в центре, затем по периферии, скапливаются плотные чешуйки. Папулы могут располагаться изолированно (лентикулярный тип), образовывать кольцевидные фигуры (кольцевидный тип), сливаться в сплошные бляшки (широкий тип), покрываться мощными наслоениями роговых масс желтоватого цвета, напоминающих мозоли (роговой тип).

При распознавании всех форм ладонно-подошвенных папулезных сифилидов следует иметь в виду, что вокруг папул сохраняется по периферии узкая каемка непокрытого роговыми массами фиолетового цвета инфильтрата. Это позволяет отличать их от клинически похожих ладонно-подошвенного псориаза, обычных мозолей и омозолелости. Кроме того, при псориазе, как правило, обнаруживают характерные высыпания на других участках и нередко изменения ногтей.

Пустулезный сифилид

Пустулезный сифилид (syphilis pustulosa) является наиболее редкой формой поражения кожи вторичного периода сифилиса. Возникает либо самостоятельно, либо в комбинации с другими сифилидами, чаще всего папулезными. Различают несколько разновидностей пустулезного сифилида.

Угревидный сифилид (acne syphilitica) обычно возникает как первое генерализованное высыпание вторичного периода, иногда сочетаясь с другими формами сифилидов. Если угревидные сифилиды появляются сразу в большом количестве, то они могут сопровождаться умеренной лихорадкой и незначительными общими явлениями. Если высыпание происходит последовательными вспышками, то состояние больных не нарушается. Элементы сыпи вначале имеют вид ярко-розовых, слегка конусовидных папул, увенчанных небольшой пустулой. Затем пустула подсыхает в корочку, а воспалительный инфильтрат становится буровато-красным и резко ограниченным. При постепенном высыпании отдельные элементы находятся в разных стадиях развития (эволюционный полиморфизм). От вульгарных, юношеских, угрей угревидный сифилид отличается отсутствием явлений себореи, локализацией по всему кожному покрову, наличием папулезного инфильтрата в основании элементов, другими признаками сифилитической инфекции (остатки первичной сифиломы и склераденита, полиаденит и т. п.). Для йодистых и бромистых угрей характерны более выраженные острые воспалительные изменения; в анамнезе — прием соответствующих лекарств.

Оспенновидный сифилид (varicella syphilitica) чаще является симптомом вторичного свежего сифилиса; обычно сопровождается лихорадкой и недомоганием. Характерно высыпание полушаровидных пустул диаметром около 0,5 см, окруженных темно-красным венчиком. Через несколько дней центральная часть пустулы засыхает, образуя корочку, и западает, а красный венчик превращается в буровато-красный инфильтрированный валик. Число элементов постоянно увеличивается, и сыпь может существовать без лечения 1,5—2 мес. Натуральная и ветряная оспа отличаются от оспенновидного сифилида более острым и тяжелым течением, начальной локализацией на лице, отсутствием вокруг пустул валика инфильтрата, а также отсутствием других симптомов сифилиса.

Сифилитическое импетиго (impetigo syphilitica) обычно сочетается с распространенным папулезным сифилидом. Локализуется чаще на волосистой части головы, на коже лица (в области бороды и усов). Сифилитическое импетиго может быть проявлением злокачественного сифилиса, и тогда многочисленные элементы сыпи покрывают весь кожный покров. Характерно высыпание нуммулярных папул, в центре которых образуется пустула, быстро засыхающая с образованием корки. От вульгарного импетиго сифилитическое отличается отсутствием наклонности элементов к периферическому росту и слиянию, наличием вокруг корок валика резко ограниченного инфильтрата буровато-красного цвета, а также безболезненностью.

Сифилитическая эктима (ecthyma syphiliticum) является обычным

симптомом злокачественного сифилиса. Высыпания появляются на фоне выраженной лихорадки, интоксикации и других общих нарушений. От прочих вторичных сифилидов отличается деструкцией кожи с образованием язв. Эктимы обычно состоят из 10—25 элементов, локализуются чаще на передней поверхности голеней, реже на коже лица и туловища, как правило, сочетаясь с другими вторичными сифилидами.

Начинается эктима с возникновения ограниченного темно-красного пятна или инфильтрата, в центре которого образуется глубокая пустула величиной с чечевицу. В дальнейшем пустула засыхает в серовато-бурую плотную, как бы вдавленную в кожу, корку, вокруг которой формируется узкий валик плотного медно-красного цвета инфильтрата. Обладая наклонностью к периферическому росту, эктимы увеличиваются в диаметре до 3—5 см и более (рис. 55). После удаления корки видна глубокая язва с отвесными краями и гладким дном, покрытым желтовато-серым распадом и отделяющим кровянисто-гнойную жидкость, в которой бледные трепонемы обычно не обнаруживаются. Узкий валик плотного инфильтрата отграничивает язву от окружающей здоровой кожи.

Сифилитическая эктима болезненна. При осложнении ее вторичной инфекцией боли могут стать сильными. Эктима существует несколько месяцев. После заживления остается гладкий рубец, вначале пигментированный, затем постепенно приобретающий перламутрово-белый цвет. От вульгарной эктимы сифилитическая отличается отсутствием в окружности разлитого покраснения кожи и наличием вокруг язвы узкого" инфильтрированного валика.

Сифилитическая рупия (rupia syphilitica) представляет собой разновидность эктимы. Отличается от последней многократно повторяющимся распадом и постепенным периферическим ростом и ростом в глубину первоначально возникшего инфильтрата, в силу чего образующаяся корка принимает слоистый конусообразный вид, напоминая устричную раковину; язва под коркой глубокая.

Патогистологически: пустулезные сифилиды характеризуются лейкоцитарный инфильтрацией дермы и образованием в эпидермисе полостей, выполненных нейтрофилами, при поверхностных формах и глубоким гнойным расплавлением эпидермиса и дермы - при глубоких формах (эктимы, рупии). По периферии инфильтрат расположен периваскулярно и состоит, помимо лейкоцитов, из лимфоцитов и плазматических клеток, количество которых в более старых элементах постепенно увеличивается. Стенки сосудов пронизаны воспалительным инфильтратом, эндотелий их значительно гиперплазирован.

Сифилитическое облысение

Поражение волос (alopecia syphilitica) во вторичном периоде сифилиса наиболее часто возникает в форме **мелкоочагового облысения (alopecia areolaris).** На волосистой части головы, особенно в области висков и затылка, образуется множество мелких, величиной с 1—2-копеечную монету, неправильно круглых очертаний плешин, не разрастающихся и не сливающихся между собой. Кожа на облысевших участках не изменена (рис

56). Значительно реже наблюдаются плешины в области бороды, бровей и выпадение ресниц.

Диффузное облысение (alopecia syphilitica diffusa) характеризуется остро возникающим общим поредением волос при отсутствии каких-либо изменений кожи. Иногда наблюдается сочетание обеих форм.
Сифилитическое облысение развивается, как правило, в течение первого года болезни, чаще всего в период свежих высыпаний, реже во время рецидива, однако выявляется обычно по разрешении кожной сыпи в соответствии со сроком выпадения волос после прекращения их роста. Через 2—3 мес. волосы полностью отрастают. Крайне редко при локализации на голове сифилитических эктим и рупий образуется необратимая **рубцовая алопеция.**
Патогенез сифилитических алопеций неодинаков. Мелкоочаговое облысение возникает в результате прямого воздействия бледных трепонем на волосяной фолликул и развития вокруг него воспалительных явлений, временно нарушающих питание волос. Диффузная форма является следствием предполагаемой интоксикации или поражения сифилитической инфекцией нервной и эндокринной систем, регулирующих функцию волосяного фолликула.

Диагноз мелкоочаговой формы облысения не представляет затруднений. От гнездного облысения она отличается малой величиной и обилием плешин, а также отсутствием наклонности их к периферическому росту и слиянию; от грибковых поражений —отсутствием шелушения и обломанных волос.

Пигментный сифилид (сифилитическая лейкодерма)

Сифилитическая лейкодерма (leucoderma syphiliticum) возникает обычно у больных вторичным рецидивным сифилисом, через 6 мес. от момента заражения, реже — позднее. Нередко она сочетается с сифилитическим облысением. Чаще встречается у женщин, чем у мужчин. Локализуется преимущественно на коже шеи (задняя и боковые поверхности), реже — в области передней аксиллярной складки, еще реже — на коже туловища и конечностей. Вначале на соответствующих участках появляется более или менее выраженная гиперпигментация кожи, на фоне которой последовательно возникают белесоватые, гипопигментированные пятна. Пятна имеют относительно правильные круглые очертания и у разных больных различную величину. Количество их может быть небольшим, иногда же столь велико, что пятна отделяются друг от друга только узкой гиперпигментированной полоской, а местами даже сливаются.
Пигментный сифилид существует многие месяцы. Патогенез его не ясен. Ряд ученых, учитывая часто наблюдаемые у больных лейкодермой патологические изменения спинномозговой жидкости, рассматривают ее как своеобразный нейродистрофический процесс. Другие связывают возникновение ее с изменениями в железах внутренней секреции (надпочечники). Все же при гистологическом исследовании в дерме

обнаруживается, хотя и незначительный, периваскулярный воспалительный инфильтрат, почти такой же, как и при сифилитической розеоле.

При дифференциальном диагнозе следует иметь в виду вторичные лейкодермы, возникающие по излечении некоторых кожных заболеваний. Вторичная лейкодерма после солнечного облучения у больных разноцветным лишаем, например, отличается от сифилитической тем, что локализуется преимущественно на верхней части груди и спины, а возникающие на загоревшем, гиперпигментированном фоне светлые пятна имеют крайне разнообразную величину и четкие фестончатые очертания.

Поражения слизистых оболочек

Поражения слизистых оболочек, в частности полости рта, зева, гортани, наблюдаются во вторичном периоде сифилиса очень часто. Они возникают или в сочетании с сифилидами на коже, или как рецидив, изолированно. Рецидивные формы имеют особо важное практическое значение, так как, не вызывая каких-либо ощущений, часто просматриваются больными и нередко служат причиной контактного заражения.

Различают следующие формы поражения слизистых оболочек.

Пятнистый сифилид слизистых оболочек (syphilis maculosa mucosae) отмечается чаще всего на слизистых оболочках зева и мягкого неба. Здесь высыпают четко ограниченные пятна синюшно-красного цвета. Иногда они сливаются, образуя разлитое покраснение, отчетливо отграниченное от здоровой слизистой оболочки. Субъективные расстройства отсутствуют или выражаются лишь в чувстве незначительной сухости.

Эрозивный сифилид слизистых оболочек (syphilis erosiva mucosae) характеризуется высыпанием немногочисленных мелких (2—5 мм в диаметре) эрозий круглых или овальных очертаний красного или серовато-белого цвета, резко отграниченных от здоровой слизистой оболочки, безболезненных, мягких на ощупь. В отделяемом этих эрозий много бледных трепонем.

Папулезный сифилид слизистых оболочек (syphilis papulosa mucosae) наиболее частая форма поражения. Папулы величиной с чечевицу, насыщенного темно-красного цвета, плоские, резко ограниченные, незначительно возвышающиеся над уровнем кожи, плотноваты на ощупь. Постепенно разрастаясь, отдельные папулы могут достигать 15—20 мм в диаметре, сливаться в более крупные бляшки фестончатых очертаний. Вследствие мацерации покрывающего эпителия центральная часть папул быстро принимает белесоватую (опаловую) окраску, периферическая часть сохраняет первоначальный цвет и выделяется в форме темно-красного венчика. Просуществовав некоторое время в таком виде, папулы постепенно разрешаются или подвергаются дальнейшим изменениям. Мацерированный

эпителий отторгается и на поверхности папул образуются эрозии, а при чрезмерном их раздражении — язвы. Типичной особенностью эрозированных и изъязвившихся папул является то, что они резко отграничены от здоровой слизистой оболочки окружающим их венчиком инфильтрата темно-красного цвета.

Наиболее часто папулы локализуются на миндалинах, мягком небе (папулезная сифилитическая ангина), губах, реже — на деснах, слизистой оболочке носа, языке (рис. 57). Папулы языка располагаются чаще по его краю. Подвергаясь здесь постоянному раздражению зубами, они нередко изъязвляются или при длительном существовании гипертрофируются, а поверхность их покрывается серовато-белым утолщенным эпителием. Такие папулы значительно выступают над поверхностью слизистой оболочки и плотны на ощупь; периферическая каемка инфильтрата неразличима. Располагаясь около корня языка, папулы могут принять вегетирующий характер. Своеобразны папулы на спинке языка: они выглядят как гладкие, лишенные сосочков участки правильной круглой или овальной формы, резко контрастирующие с нормальной слизистой оболочкой языка («гладкие бляшки», «скошенные участки луга», по образной терминологии А. Фурнье). Субъективные расстройства, вызываемые папулами слизистых оболочек, зависят от клинической формы и локализации последних. Неизъязвленные папулы миндалин и мягкого неба обычно вызывают лишь ощущение неловкости при глотании. Эрозивные и изъязвленные папулы могут обусловить значительную болезненность.

Поражение гортани во вторичном периоде сифилиса наблюдается нередко и характеризуется теми же изменениями, что и на других слизистых оболочках. Диагноз устанавливается при ларингоскопии. Наиболее выраженным симптомом является изменение голоса — от легкой хрипоты до полной афонии.

Диагноз. Различные формы ангин, дифтерия зева, ангина Венсана отличаются острым началом, резкой болезненностью и выраженными общими расстройствами. Для афт в отличие от эрозированных и изъязвленных сифилитических папул характерны острое начало, отсутствие инфильтрата, яркая воспалительная краснота вокруг эрозии и резкая болезненность. Красный плоский лишай отличается высыпанием, чаще на слизистой оболочке щек, весьма мелких белых папул, сливающихся в своеобразную белого цвета сетку. Более труден диагноз при локализации папул на слизистой оболочке языка, где они обычно образуют бляшки. Решающее значение имеет обнаружение типичных высыпаний другой локализации, а при изолированном поражении — результаты лабораторных исследований. Лейкоплакии отличаются от папул менее резко подчеркнутыми краями.

Поражения внутренних органов

Во вторичном периоде сифилиса патологические изменения могут

наблюдаться в любом внутреннем органе. Однако они, как правило, не выражены клинически и распознаются лишь по данным различных функциональных методов исследования или обнаруживаются случайно при вскрытии больных, погибших от других причин. Клинически выраженные симптомы редки и выявляются преимущественно при поражении печени, почек и желудка.

Поражение печени возникает обычно в начале заболевания как проявление сифилитической септицемии. Характеризуется клинической картиной острого гепатита с желтухой. От болезни Боткина отличается лишь меньшей выраженностью или даже отсутствием преджелтушных диспепсических расстройств. Печень увеличена и болезненна, нередко увеличена и селезенка. В крови повышено содержание билирубина, в моче — количество желчных пигментов. Функции печени (антитоксическая, углеводная и др.) нарушены.

Течение сифилитической желтухи благоприятное. Хорошо поддаваясь противосифилитическому лечению, она проходит в течение 2—3 нед. Исключительно редко наблюдается переход в острую желтую атрофию. Возможно развитие гепатита без желтухи, с характерным увеличением печени и нарушением ее функций.

Поражение почек выявляется, как правило, в начале вторичного периода, редко раньше. Оно выражается либо в форме доброкачественной протеинурии (единственный симптом — наличие белка в моче около 0,1—0,3 г/л; другие признаки патологии отсутствуют, отеков нет), либо в форме сифилитического липоидного нефроза. Больной бледен, отечен. В сыворотке крови увеличено содержание холестерина и снижено количество белка. Моча выделяется в небольшом количестве, мутная, относительная плотность ее до 1,040 и выше. Количество белка в моче обычно превышает 2—3 г/л. В осадке обнаруживаются цилиндры, лейкоциты, жирноперерожденный эпителий, жировые капли; эритроцитов немного. Артериальное давление не повышено, глазное дно нормально. Нефроз проходит под влиянием специфического лечения. Переход в хроническую форму отмечается редко.

Поражение желудка встречается как при свежем, так и при вторичном рецидивном сифилисе. Сифилитический гастрит характеризуется потерей аппетита, тошнотой, понижением кислотности, болями, иногда заметной потерей массы тела. Он обусловлен возникновением очагов специфического воспаления на слизистой оболочке желудка, которые при рентгеноскопии иногда могут симулировать язвенную болезнь или новообразование желудка. Наличие других проявлений сифилиса и быстрый эффект специфического лечения позволяют поставить правильный диагноз.

Из других, более редких, поражений внутренних органов наблюдаются иногда **миокардит,** устанавливаемый по данным электрокардиограммы при наличии жалоб, на одышку, легкую утомляемость, слабость; **очаговый сухой плеврит; поражения органов зрения и слуха.** Распознавание этих поражений возможно на основании сочетания их с другими проявлениями сифилиса, в частности на коже и слизистых оболочках, и подтверждается

успешностью специфического лечения.

Поражения костей и суставов

В раннем вторичном периоде, иногда даже в конце первичного периода, изредка отмечаются костные боли, усиливающиеся в ночное время (dolores osteocopi nocturni), без каких-либо объективных изменений костей. Обычно они ощущаются в длинных трубчатых костях нижних конечностей. Еще реже во вторичном периоде возникают **периоститы и остеопериоститы** костей черепа, большеберцовых костей и др. в виде небольших, нерезко ограниченных, плотной консистенции припухлостей, болезненных при пальпации и сопровождающихся мучительными ночными болями. В дальнейшем воспалительный инфильтрат рассасывается, крайне редко оссифицируется.

Поражение суставов выявляется в форме **артралгий,** главным образом в коленных и плечевых суставах, реже в форме острого и подострого **гидрартроза,** сопровождающегося повышением температуры тела, резкими болями в суставах, умеренным их припуханием и небольшим выпотом. Поражение суставов наблюдается обычно при вторичном свежем сифилисе и быстро проходит под влиянием специфического лечения.

Третичный период

Третичный период (syphilis tertiaria) не является неизбежным этапом в течении сифилиса, даже у нелеченых больных. Его возникновению способствуют хронические инфекции и интоксикации (в частности, алкоголизм), травмы, снижающие сопротивляемость организма. В настоящее время третичный сифилис в СССР встречается очень редко.

Клинические проявления третичного сифилиса обычно имеют локализованный характер и в отличие от вторичного периода значительно чаще обнаруживаются, помимо кожи и слизистых оболочек, во внутренних органах, двигательном аппарате и центральной нервной системе. Поражения отличаются деструктивным характером и в большей или меньшей степени нарушают функцию органа, в котором развились.

Поражения кожи

Третичные сифилиды проявляются в образовании бугорков и гумм.

Бугорковый сифилид (syphilis tuberculosa) характеризуется высыпанием плотных, заложенных в толще дермы и возвышающихся над уровнем кожи полушаровидных синюшно-красных бугорков величиной от конопляного зерна до крупной горошины. Возникая на ограниченных участках кожи, они тесно группируются, но не сливаются между собой (сгруппированный бугорковый сифилид).

Дальнейшее течение бугорков может быть различным. В одних случаях

на их поверхности появляется незначительное шелушение, они принимают буроватый оттенок; продержавшись в таком виде несколько месяцев, бугорки постепенно уплощаются, уменьшаются в размерах и, наконец, исчезают, оставляя после себя поверхностные атрофические рубцы, окруженные пигментированной каемкой. В других случаях бугорок распадается с образованием небольшой язвы, окруженной по периферии узким валиком инфильтрата и нередко покрытой темно-коричневой корочкой.

Язвы бугоркового сифилида неглубокие, имеют обычно круглую форму; края их обрезаны, не подрыты, дно выполнено зеленовато - желтым некротическим распадом. После заживления язв остаются небольшие, слегка втянутые рубцы, окруженные пигментной каемкой. Для бугоркового сифилида характерны множественные мелкие рубцы, разделенные узкими полосками здоровой кожи, сгруппированные на ограниченном участке («мозаичный» рубец). В среднем очаг бугоркового сифилида имеет величину размером с ладонь.

У отдельных больных вследствие высыпания по периферии новых бугорков очаги поражения постепенно увеличиваются в размерах, как бы ползут, занимая обширные участки кожи. При таком серпигинирующем бугорковом сифилиде поражение принимает пестрый вид: наряду с центрально расположенными рубчиками по периферии располагаются полосой или своеобразной гирляндой бугорки, находящиеся в разных стадиях развития (рис. 58). Значительно реже бугорки сливаются в сплошной инфильтрат синюшно-красного цвета (бугорковый сифилид площадкой). В дальнейшем такой инфильтрат разрешается с образованием рубцовой атрофии или изъязвляется с последующим формированием рубца.

Бугорковый сифилид может локализоваться на любом участке кожного покрова. Субъективные расстройства отсутствуют. Дифференциальный диагноз следует проводить прежде всего от туберкулеза кожи. Бугорки при люпоидном тубрекулезе кожи мягкой консистенции и более плоские, буровато-розового цвета, склонны к слиянию с образованием сплошного атрофического рубца, на котором появляются новые волчаночные бугорки; при диаскопии выявляется своеобразная желтовато-коричневая окраска.

Гумма (gumma subcutanea). В начале развития представляет собой узел плотноэластической консистенции величиной с лесной орех или голубиное яйцо, заложенный в толще подкожной клетчатки, безболезненный и подвижный (рис. 59). Постепенно увеличиваясь, гумма становится размером с грецкий орех и даже с куриное яйцо. В этот период она прорастает дерму и несколько выступает над кожей. Последняя над гуммой принимает синюшно-красную окраску. В дальнейшем гумма развивается по-разному. Чаще всего центральная часть ее некротизируется, размягчается, и в центре узла начинает определяться флюктуация. Затем кожа, покрывающая центральную часть, омертвевает, превращается в струп, из-под которого выделяется незначительное количество клейкой жидкости, напоминающей гуммиарабик (отсюда название «гумма»). Затем некротические массы (так называемый гуммозный стержень) отторгаются и

образуется язва, окруженная валом плотного, резко ограниченного инфильтрата застойно-синюшного цвета. Язва круглой или овальной формы, имеет значительную глубину, отвесные, как бы выбитые пробойником, края. Дно язвы покрыто остатками некротической массы желтоватого цвета и отделяет немного гноя. Очень медленно дно язвы очищается от некротических масс и покрывается грануляциями. После заживления язвы остается своеобразный рубец, более плотный и втянутый в центре —на месте язвы и более тонкий, атрофичный по периферии—на месте разрешившегося инфильтрата.

Очень редко гумма рассасывается без образования язвы или превращается в фиброзную гумму. В этих случаях гуммозный инфильтрат постепенно замещается фиброзной тканью. Гумма уменьшается до величины лесного ореха, становится плотной, как хрящ, кожа над ней сохраняет нормальную окраску. Такие узлы чаще всего образуются около крупных суставов (локтевой, коленный) и называются околосуставными узловатостями. Они существуют годами и резистентны к терапии.

Количество гумм, как правило, незначительно. Чаще они одиночны, реже наблюдается появление одновременно 2—3 узлов, расположенных рядом. Распадаясь и сливаясь, они. могут образовывать обширную язвенную поверхность неправильных крупнофестончатых очертаний. Гуммы могут возникать на любом участке кожного покрова.

Распознавание гуммы в начальной стадии ее развития клинически невозможно, если нет сведений о наличии сифилиса у данного больного. Наоборот, диагноз изъязвившейся гуммы, учитывая ее своеобразный вид, не представляет затруднений. Узлы при колликвативном туберкулезе кожи (скрофулодерма) отличаются более мягкой консистенцией, подвергаются не только центральному, но и полному размягчению. Они прорываются одним или несколькими узкими отверстиями; образовавшаяся язва имеет мягкие, нависающие края синюшно-фиолетового цвета; дно ее покрыто вялыми желтоватыми грануляциями. Узлы при индуративном туберкулезе кожи обычно множественные, локализуются симметрично в коже голеней, распадаются поверхностно, а не во всю толщу инфильтрата, образуя неглубокие язвы с неровными, несколько подрытыми краями. Раковая язва отличается от гуммозной плотными валикообразными, приподнятыми, нередко вывороченными, невоспаленными краями, неровным зернистым, легко кровоточащим дном, выраженной болезненностью.

Патогистологически: третичный сифилис характеризуется воспалительным инфильтратом с образованием инфекционной гранулемы и значительным поражением кровеносных сосудов. При бугорковом сифилиде инфильтрат локализуется исключительно в дерме, при гуммозном — в подкожной клетчатке с последующим распространением на дерму. Инфильтрат состоит из лимфоцитов, плазматических клеток, гистиоцитов и равного количества эпителиоидных и гигантских клеток типа Пирогова — Лангханса. Массивный в центре очага инфильтрат по периферии располагается вокруг сосудов. На участке инфильтрата отмечаются очаги некроза, особенно выраженные при гуммах. Характерны изменения стенок сосудов, преимущественно крупных. Они выражаются в пролиферации эндотелия, приводящей к облитерации просвета, и в инфильтрации стенок сосуда.

Поражения слизистых оболочек

В третичном периоде сифилиса специфические изменения наблюдаются на мягком и твердом небе, слизистой оболочке носа, реже — на задней стенке глотки и языке.

Слизистая оболочка носа поражается, как правило, в области перегородки носа, причем чаще патологический процесс переходит на слизистую оболочку вторично с хряща и кости. На перегородке носа образуется плотный, ясно ограниченный синюшный инфильтрат, значительно суживающий просвет полости носа. В дальнейшем он распадается, что выражается в появлении гнойного отделяемого, засыхающего в гнойно-кровянистые корки, под которыми находится язва, окруженная валиком плотного инфильтрата. При исследовании зондом на дне язвы ощущается шероховатая поверхность некротизированной кости. Последующее отделение секвестра ведет к образованию перфорации, захватывающей как костную, так и хрящевую часть перегородки, в отличие от туберкулезного поражения, которое вызывает прободение лишь хрящевой части. В случаях значительного разрушения перегородки носа и особенно при вовлечении в процесс верхней части сошника нос деформируется («седловидный» нос).

Гуммозное поражение слизистой оболочки твердого неба также обычно развивается вторично вследствие распространения процесса с кости и надкостницы. Клинически вначале определяется ограниченный, плотный синюшно-красного цвета инфильтрат, малобеспокоящий больного. В дальнейшем инфильтрат распадается и образуется язва правильной круглой или овальной формы, окруженная валиком плотного инфильтрата застойно-красного цвета, с дном, покрытым серовато-желтыми некротическими массами. При зондировании дна прощупывается некротизированная кость. После отделения секвестра образуется перфорационное отверстие, соединяющее полость рта с полостью носа. Нарушается фонация (гнусавый голос), пища из полости рта попадает в полость носа. Небольшие перфорации закрываются вследствие слипчивого воспаления; при крупных перфорациях после проведения специфического лечения требуется пластическая операция или применение обтуратора.

На мягком небе либо высыпают изолированные бугорки, распадающиеся с образованием небольших язв, оставляющих после заживления сгруппированные рубчики, либо возникает сплошная, резко ограниченная инфильтрация. В последнем случае слизистая оболочка мягкого неба слегка утолщена и имеет синюшно-красный цвет. В дальнейшем инфильтрат или разрешается, или распадается с образованием поверхностных язв. Как в том, так и в другом случае в результате образования рубца или рубцовой атрофии возникает дерформация (укорочение) небной занавески.

Гуммозное поражение мягкого неба выражается в образовании ограниченных гуммозных узлов или разлитой инфильтрации. В последнем

случае небная занавеска и мягкое небо утолщаются, теряют свою подвижность, что сказывается на фонации и вызывает затруднение глотания. Темно-красный инфильтрат резко выделяется на фоне окружающей здоровой слизистой оболочки. В дальнейшем он распадается и образуется одна или несколько язв, прободающих толщу небной занавески. Язвы заживают с образованием лучистых рубцов, что нередко ведет к срастанию небной занавески со стенкой глотки и рубцовому сужению зева. Несмотря на столь резкие изменения, больные предъявляют лишь незначительные жалобы на затруднение глотания и легкую болезненность, особенно при приеме раздражающей пищи.

Для гуммозного поражения задней стенки глотки характерно образование ограниченного синюшно-красного инфильтрата, распадающегося в малоболезненную язву. Язва окружена плотным синюшно-красного цвета валиком, резко отграничивающим ее от здоровой слизистой оболочки. Дно язвы покрыто гнойно-некротическим налетом. После заживления остается втянутый плотный рубец.

Гуммозное поражение языка встречается в форме ограниченного (узловатого) или разлитого (склерозирующего) глоссита. При узловатом глоссите в толще языка образуется ограниченный плотноэластический безболезненный узел. Постепенно увеличиваясь, он достигает размеров лесного ореха или голубиного яйца и полушаровидно выступает над слизистой оболочкой. В дальнейшем узел распадается, причем возникает типичная гуммозная язва, окруженная валом плотного инфильтрата. Сформировавшийся по заживлении рубец нередко искривляет язык и лишает его нормальной подвижности. Дифференциальный диагноз следует проводить от рака языка, отличающегося от гуммозной язвы более плотными и развороченными краями, неровным, легко кровоточащим дном и резкой болезненностью. Необходимо помнить о возможности ракового перерождения гуммозных язв языка, ранний диагноз которого представляется трудным и устанавливается только по данным биопсии.

Склерозирующий глоссит образуется вследствие развития разлитого гуммозного инфильтрата вокруг сосудов и в соединительной ткани между мышечными пучками. Последовательное рубцевание сопровождается атрофией мышечных волокон. Процесс захватывает весь язык или большую часть. Вначале, в стадии инфильтрации, язык полностью или частично увеличивается, поверхность его принимает дольчатый, бугристый вид. Слизистая оболочка становится гладкой, темно-красного цвета. В период замещения инфильтрата соединительной тканью и сморщивания последней язык постепенно уменьшается в размерах, делается твердым, малоподвижным, нередко асимметричным. Функции его резко нарушаются, речь и еда затруднены. При травмировании зубами, пищей вторично возникают глубокие трещины и изъязвления.

Поражения внутренних органов

В третичном периоде сифилиса во всех внутренних органах могут возникать ограниченные узлы или гуммозные инфильтрации, а также наблюдаются различные дистрофические процессы и расстройства обмена.

Поражения сердечно-сосудистой системы в настоящее время составляют свыше 90% всех случаев позднего висцерального сифилиса. Самым частым из них является *сифилитический мезаортит*. Обычно поражается восходящая часть аорты, где развивается разлитой гуммозный инфильтрат в среднем слое стенки аорты, вокруг vasa vasorum. В результате расслоения и разрушения мышечных и эластических пластов уменьшается прочность стенки и наступает постепенное ее расширение. Последовательно инфильтрат замещается соединительной тканью и осложняется атероматозом. Осложнениями аортита могут быть аневризма, недостаточность аортальных клапанов, сужение устьев венечных артерий.

Начальные формы мезаортита не вызывают заметных расстройств и обнаруживаются случайно при рентгенологическом обследовании, определяющем ограниченное расширение аорты. В выраженных случаях больные жалуются на боли в области грудины и сердца после физических и нервных напряжений, одышку, легкую утомляемость. Объективно отмечаются систолический шум на аорте и акцент II тона, нередко с металлическим оттенком. *Развившаяся не достаточность клапанов аорты* характеризуется бледностью лица больного, пульсацией шейных сосудов, низким диастолическим давлением. При аускультации наряду с систолическим определяется и диастолический шум. Поражение устьев венечных сосудов выражается приступами стенокардии.

Поражение печени может протекать в следующих клинических формах.

Очаговый гуммозный гепатит. В печени, преимущественно в ее периферических отделах, образуются множественные, различной величины гуммозные узлы. Клиническая картина зависит от локализации гумм и может симулировать желчнокаменную болезнь, рак печени и др. Одним из ранних симптомов являются боли в правом подреберье, нередко приступообразные. Характерна лихорадка, чаще неправильного, ремиттирующего типа. Печень увеличена, неравномерно бугриста. Иногда увеличивается лишь одна ее доля. Консистенция печени вначале не очень плотная, выступающие гуммы имеют более плотную консистенцию. В поздних стадиях печень уменьшается, становится плотнее, а гуммы приобретают хрящевую плотность; иногда они размягчаются. Желтуха развивается лишь в том случае, если гуммы сдавливают крупные желчные протоки. Селезенка обычно не увеличена. Развивающийся нередко перигепатит ведет к образованию спаек. Очаговый гуммозный гепатит протекает длительно (годы). Рубцевание одних гумм сопровождается появлением новых. В конечном итоге образуется «дольчатая» печень.

Прогноз в начальном периоде болезни и при небольшом числе гумм

благоприятен. Под влиянием специфического лечения гуммы разрешаются, замещаясь рубцом.

Милиарный гуммозный гепатит. При этой форме в печени образуется большое количество мелких гуммозных очажков или отмечается диффузная инфильтрация вокруг кровеносных сосудов между дольками. Последовательно инфильтрат некротизируется или разрешается, замещаясь рубцовой тканью. Клинически вначале наблюдаются равномерное увеличение печени, незначительное уплотнение, умеренные боли в правом подреберье и небольшое повышение температуры тела. Желтухи и функциональных нарушений не отмечается. Селезенка увеличена. Со временем печень уменьшается, становится более плотной, развивается асцит, возникают функциональные расстройства. Самочувствие больного ухудшается, отмечаются анемия, похудание.

Прогноз менее благоприятен, чем при очаговой форме. Специфическое лечение эффективно лишь в начальном периоде. В далеко зашедших случаях больные умирают от тех же причин, что и при циррозах.

Хронический эпителиальный сифилитический гепатит. В его основе лежит дистрофически-дегенеративное изменение печеночных клеток с последующим развитием соединительной ткани и исходом в цирроз. Эпителиальный гепатит может возникать или самостоятельно, или как следствие ранее перенесенного острого гепатита (сифилитическая желтуха вторичного периода), а так же как осложнение милиарного гуммозного гепатита. В начальном периоде отмечаются общее недомогание, тяжесть в подреберье, плохой аппетит, нервозность, нередко — кожный зуд. Печень увеличена, но не плотная; поверхность ее гладкая, пальпация почти безболезненна. Желтуха появляется рано, интенсивность окраски кожных покровов различна. Функции печени значительно нарушены. Селезенка увеличена. Температура тела нормальная или субфебриальная. В более поздней стадии печень становится плотнее и несколько меньше. Развиваются анемия, лейкопения, моноцитоз. Асцит появляется лишь в очень позднем периоде. Длительность заболевания составляет 2—5 лет; больные умирают при явлениях печеночной недостаточности. Сифилитический характер поражения может быть установлен лишь на основании других проявлений сифилиса и данных анамнеза. Специфическое лечение малоэффективно.

Поражение почек может быть в форме *амилоидного нефроза*, *нефросклероза* и гуммозных процессов (ограниченных узлов или разлитой гуммозной инфильтрации). Две первые формы клинически ничем не отличаются от аналогичных поражений другой этиологии, диагноз устанавливается лишь на основании сопутствующих проявлений сифилиса, данных анамнеза и положительных серологических реакций. Ограниченные гуммозные узлы протекают под видом опухоли и распознаются с трудом. При распаде гуммы и прорыве в лоханку выделяется густая мутная моча бурого цвета с обильным осадком из эритроцитов, лейкоцитов и клеточного детрита.

Поражение легких выражается в образовании или отдельных

гуммозных узлов, симулирующих опухоли, или разлитой гуммозной перибронхиальной инфильтрации с последующим фиброзом, а также в виде рассеянных мелких гуммозных очажков. Хорошее общее состояние больных, отсутствие микобактерий туберкулеза в мокроте, данные рентгенографии и положительный результат серологических реакций дают возможность провести дифференциальный диагноз между сифилисом и туберкулезом. Более трудно отличить ограниченную гумму от опухоли легких. Правильный диагноз иногда можно поставить только после пробного лечения.

Поражения желудка и кишечника характеризуются разлитой гуммозной инфильтрацией стенки или образованием ограниченных гуммозных узлов. Третичные поражения желудка сопровождаются выраженными диспепсическими расстройствами, потерей массы тела, а при рентгенологическом исследовании выявляется дефект наполнения или симптом «ниши» (при распаде одиночных гуммозных узлов).

Поражение кишок также не имеет характерных особенностей, а в начальном периоде протекает по типу энтерита, иногда с кровотечением. По разрешении гуммозных узлов образуются рубцы, которые могут вызвать сужение кишок. Диагноз труден, устанавливается на основании обнаружения других проявлений сифилиса, положительного результата серологических реакций, результатов биопсии во время фиброгастро- или фиброколоноскопии и иногда путем пробного лечения.

Поражение яичек обусловлено образованием ограниченных гуммозных узлов или диффузного инфильтрата в паренхиме самого яичка. Пораженный орган увеличивается в размерах, становится плотным, тяжелым. При ограниченной форме поверхность яичка бугриста, при диффузной — гладкая, ровная. Пальпация безболезненна. Беспокоит лишь ощущение тяжести в результате растяжения семенного канатика. Ограниченные гуммы могут вскрываться через кожу мошонки. При разрешении диффузного инфильтрата яичко уменьшается в размерах, атрофируется.

Поражения костей и суставов

Частые в прошлом третичные поражения костей и суставов в последние годы, как и другие проявления этого периода сифилиса, наблюдаются во много раз реже. Однако все чаще встречаются больные, у которых поражение костей и суставов является либо единственным симптомом третичного периода, либо сочетается с поражением других органов.

Ограниченные гуммозные узлы или диффузные инфильтрации могут поражать любые кости скелета, но чаще всего страдают большеберцовые кости («излюбленная кость сифилиса», как отмечал Фурнье), несколько реже —кости предплечья, ключица, кости черепа. В зависимости от локализации патологического процесса различают следующие формы поражения костей.

Ограниченный гуммозный остеопериостит. Для него характерно образование на кости плотной, ясно ограниченной, значительно выступающей припухлости, сопровождающейся болями, обостряющимися по

ночам. В дальнейшем в одних случаях гуммозный инфильтрат постепенно замещается соединительной тканью и оссифицируется; на его месте возникает костная мозоль, нередко кратерообразно западающая в центре. В других случаях гуммозный инфильтрат распадается, спаивается с покрывающей его кожей и вскрывается с образованием типичной глубокой гуммозной язвы, окруженной валом плотного инфильтрата. При ощупывании дна язвы зондом ощущается неровная, шероховатая поверхность некротизированной кости. После заживления остается втянутый, спаянный с костью рубец, окруженный костным валиком. На рентгенограммах в начальном периоде видны ограниченные периостальные наслоения и утолщение коркового слоя кости. В более поздних стадиях в центре поражения обнаруживается участок деструкции, окруженный зоной реактивного остеосклероза.

Диффузный гуммозный остеопериостит. Чаще всего он локализуется на передней поверхности большеберцовой кости, где появляется разлитая припухлость с неровными, расплывчатыми границами. Кожа над пораженным участком не изменена. Типичны ночные боли. Процесс заканчивается оссификацией и образованием разлитой костной мозоли.

Гуммозный остеомиелит. Это заболевание — следствие развития в губчатом веществе кости и костном мозге ограниченных гуммозных узлов. В дальнейшем гуммы или оссифицируются, или в их центральной части образуется секвестр, окруженный зоной реактивного остеосклероза. Распадающаяся гумма может разрушить корковый слой кости и надкостницу и вскрыться через кожу. Длительно не отделяющийся секвестр и вторичная пиогенная инфекция поддерживают нагноение. На рентгенограмме в толще кости обнаруживаются " очаги деструкции, окруженные зоной остеосклероза.

Дифференциальный диагноз между гуммозным и хроническим гнойным остеомиелитом представляет значительные трудности. Нередко гуммозный остеомиелит диагностируется лишь на основании обнаружения у больного других проявлений сифилиса и положительного результата серологических реакций. Гуммозные инфильтрации в плоских костях черепа могут постепенно поражать всю толщу кости — паностит (рис. 60). Образующийся секвестр, отторгаясь, иногда перфорирует внутреннюю пластинку костей черепа, что приводит к тяжелым осложнениям, например к воспалению мозговых оболочек.

Поражение суставов может ограничиваться только синовиальными оболочкой и сумкой или захватывает также кости и хрящи сустава. В первом случае возникает гидрартроз с прогрессирующим шаровидным вздутием сустава в результате выпота в полость и специфической инфильтрации капсулы и синовия. Характерны безболезненность и незначительное нарушение функции сустава. При второй форме — остеоартрите, кроме поражения суставной сумки, образуются гуммозные узлы в эпифизе кости, что ведет к разрушению костной ткани, хряща и образованию выпота. Сустав постепенно деформируется, однако движения в нем сохраняются и больные

почти не испытывают болей. Чаще поражаются коленные, локтевые и лучезапястные суставы. От синовитов и остеоартритов другой этиологии гуммозные поражения отличаются медленным, постепенным развитием, отсутствием острых воспалительных явлений, малой болезненностью и незначительным нарушением функций сустава, общим хорошим состоянием больного.

Сифилис нервной системы

Поражение нервной системы может наблюдаться в любом периоде сифилиса и проявляться в разных клинических формах. Помимо явных, клинически выраженных форм поражения нервной системы, встречаются скрытые, асимптомные, формы, устанавливаемые лишь на основании выявления у больных патологических изменений в спинномозговой жидкости. Скрытый, асимптомный, менингит, достаточно часто обнаруживаемый у больных первичным и вторичным сифилисом, не приводит к серьезным последствиям, так как патологические изменения в спинномозговой жидкости в ранних стадиях болезни легко устраняются современными противосифилитическими препаратами, а нередко исчезают самопроизвольно. Напротив, поздний скрытый сифилитический менингит у лиц с продолжительностью заболевания свыше 5 лет зачастую служит предшественником развития позднего нейросифилиса: менинговаскулярного, спинной сухотки, прогрессивного паралича и др.

Невропатологи выделяют ранние и поздние формы сифилиса нервной системы. Различие между ними основано на характере патологических изменений в нервной системе и хронологически не совпадает с обычной периодизацией сифилиса. К раннему нейросифилису относят воспалительные изменения мезенхимы (оболочек и сосудов мозга), а к позднему — преимущественно дегенеративные поражения нервной паренхимы, т. е. нервных клеток, волокон и глии. Такое деление в достаточной степени условно, так как воспалительные мезенхимальные процессы наблюдаются иногда через много лет после заболевания, а паренхиматозные встречаются и в относительно раннем периоде.

Среди клинических форм раннего нейросифилиса наибольшее значение имеют следующие.

Острый генерализованный сифилитический менингит. Возникает во вторичном периоде сифилиса, но в настоящее время встречается редко. Поражение мозговых оболочек носит диффузный характер. Воспаление может распространяться и на оболочки, покрывающие корешки черепных нервов, а также на сосудистые сплетения желудочков. Патогистологически обнаруживают расширение сосудов и разлитую инфильтрацию из лимфоцитов и плазмоцитов.

Заболевание начинается с повышения температуры тела и головных болей, усиливающихся в ночное время, головокружения, тошноты и рвоты, шума в ушах, светобоязни. Появляются напряжение затылочных мышц,

патологические рефлексы. Нередко обнаруживаются гиперемия глазного дна и отек сосков зрительных нервов. Иногда возникают парезы и параличи черепных нервов: лицевого, глазодвигательного, отводящего. Реже отмечаются невриты слухового и зрительного нервов. В отдельных случаях парезы и параличи черепных нервов могут возникать и без выраженных симптомов менингита.

Спинномозговая жидкость содержит большое количество клеточных элементов (лимфоциты), количество белка повышается до 1,2 г/л и более. Глобулиновые реакции положительные. Реакции Вассермана, РИФ и РИБТ в спинномозговой жидкости, как правило, также положительные. Реакция с коллоидным золотом (реакция Ланге) дает кривую менингитического или паралитического типа.

Прогноз благоприятен: вовремя начатое лечение быстро приводит к излечению.

Сифилитический менингоневрит. Встречается значительно чаще предыдущей формы раннего нейросифилиса. Патологический процесс носит ограниченный характер и локализуется чаще всего в оболочках основания мозга (базальный менингит). Клиническая картина зависит в основном от того, какие черепные нервы поражаются воспалительным процессом. Наиболее выраженным симптомом является головная боль, усиливающаяся приступообразно в ночное время и иногда сопровождающаяся тошнотой и рвотой. Напряжение затылочных мышц выражено слабо или отсутствует. Из черепных нервов чаще всего поражаются глазодвигательный и отводящий, что выражается в косоглазии, птозе, изменении формы и размеров зрачков и их реакции на свет. Иногда возникает неврит зрительного нерва с исходом в атрофию. Реже наблюдается нервит слуховых нервов, что проявляется шумом в голове, головокружением и понижением слуха. В спинномозговой жидкости обнаруживается повышенное содержание белка и клеточных элементов, но менее выраженное, чем при остром диффузном менингите. Серологические реакции на сифилис в ликворе положительные.

Сифилитический менингомиелит. Это ограниченное воспаление мозговых оболочек и вещества спинного мозга. Наблюдается редко, возникает через несколько месяцев или лет после заражения. Заболевание начинается, как правило, подостро, с появления корешковых болей и парестезии. В дальнейшем присоединяются двигательные и чувствительные расстройства: парезы, параличи, гипестезии, а также расстройства функций органов малого таза (недержание мочи или задержка мочи и кала). В спинномозговой жидкости увеличено количество белка и клеточных элементов (плеоцитоз). Серологические реакции на сифилис положительные.

Прогноз не всегда благоприятен. При рано начатом лечении наступает выздоровление, хотя и не всегда полное. В запущенных случаях процесс может закончиться стойким параличом и расстройством функций органов малого таза.

Ранний менинговаскулярный сифилис. Основой этой формы

поражения головного мозга является эндартериит, преимущественно мелких артерий, постепенно ведущих к облитерации сосудов или к тромбозу с последующим размягчением участка мозговой ткани, питаемого этим сосудом. Чаще поражаются ветви средней мозговой и основной артерий мозга. Мозговые оболочки вовлечены в процесс в умеренной степени, поэтому менингеальные явления выражены слабо. Сосудистый нейросифилис развивается обычно не ранее 2—3 лет от начала заболевания и может выявляться в ограниченной или диффузной форме. Заболевание начинаегся с головных болей, головокружения, повышенной утомляемости, бессонницы, парестезии в конечностях. При диффузном поражении отмечаются грубые нарушения памяти, снижение интеллекта. Эти начальные симптомы могут быть предвестниками тромбоза. При возникновении последнего выпадение функций развивается постепенно, на протяжении нескольких часов, и значительно реже начинается внезапно — апоплектиформно. Характер и тяжесть очаговых симптомов разнообразны и зависят от локализации процесса. Трепонемные реакции (РИБТ и РИФ) в крови и спинномозговой жидкости обычно положительные, но реакция Вассермана может быть отрицательной. Содержание белка и количество клеточных элементов в спинномозговой жидкости, как правило, не превышают норму.

Для распознавания сосудистого нейросифилиса имеет значение наличие одновременно как общемозговых, так и очаговых симптомов, а также молодой возраст больных. Прогноз обычно благоприятный: своевременно начатое специфическое лечение может не только устранить явления эндартериита, но и восстановить нарушенные функции.

Более подробно характеристика важнейших форм раннего нейросифилиса, а также данные о поздних формах сифилиса нервной системы (прогрессивный паралич, спинная сухотка, гуммы мозга, поздний менинговаскулярный сифилис) рассматриваются в учебниках по неврологии и психиатрии и в специальных руководствах.

Врожденный сифилис

Возможность передачи сифилиса потомству была установлена еще в конце XV — начале XVI в., однако вопрос о механизме передачи на протяжении столетий, до начала XX в., трактовался различно. В то время как одни врачи считали возможной передачу сифилиса плоду только больной матерью и только через плаценту, другие признавали вероятным герминативный путь, через непосредственное заражение яйцевой клетки, в частности оплодотворяющим ее сперматозоидом. Многие врачи высказывались в пользу исключительно отцовской передачи болезни и считали возможным рождение здоровой матерью больного сифилисом ребенка при наличии сифилиса у отца. Такой взгляд основывался на фактах, показывающих, что иногда у матерей больных сифилисом детей даже при длительном наблюдении не удавалось обнаружить клинических признаков

сифилиса. Более того, поскольку отмечалось, что такие матери не заражаются сифилисом от своих детей, то высказывалась гипотеза, что, вынашивая зараженный сифилисом плод, матери становятся иммунными к этому заболеванию.

Окончательное разрешение вопрос о механизме передачи сифилиса потомству получил лишь в начале XX столетия после открытия бледной трепонемы, серологической реакции Вассермана и создания экспериментальной модели сифилитической инфекции на животных. Было установлено, что у матерей без видимых проявлений сифилиса, но рождающих больных детей имеет место скрытое течение болезни. Инфицирование плода может произойти как в случае заболевания матери сифилисом до зачатия, так и позднее, на разных стадиях развития плодного яйца. Хотя бледные трепонемы из организма больной матери быстро проникают в плод, патологические изменения в его органах и тканях формируются только на V—VI месяцах беременности. Этот факт объясняет, почему активное противосифилитическое лечение больных в ранние сроки беременности может обеспечить рождение здорового потомства.

Исход беременности у больной сифилисом женщины бывает различен; она может закончиться поздним выкидышем, преждевременными родами, рождением больных детей с ранними или поздними проявлениями болезни или с латентной инфекцией и, наконец, рождением здорового ребенка. У нелеченых женщин рождение здорового ребенка наблюдается редко, но у матерей, прошедших как до, так и особенно во время беременности достаточное специфическое лечение, отмечается как правило. Для женщин, болеющих сифилисом, характерен «пестрый» анамнез беременностей, когда каждая беременность имела различный исход. Такое разнообразие исходов беременностей может быть объяснено различными сроками инфицирования плода на протяжении беременности, а также большей или меньшей активностью сифилитической инфекции в организме матери.

Передача сифилиса 2-му и даже 3-му поколению, т. е. возможность рождения больных сифилисом детей от матери, страдающей врожденным сифилисом, считается доказанной, но наблюдается крайне редко.

Различают сифилис плода и следующие периоды врожденного сифилиса: ранний врожденный сифилис (любые врожденные сифилитические состояния, появившиеся в возрасте до 2 лет), ранний врожденный сифилис скрытый, поздний врожденный сифилис (любые врожденные сифилитические состояния, проявившиеся через 2 года или более с момента рождения) и поздний врожденный сифилис скрытый.

Сифилис плода

Типичные для сифилиса изменения плода обнаруживаются не ранее 5-го месяца. Проникая в организм плода, бледные трепонемы усиленно размножаются и поражают все внутренние органы и костную систему. Особенно много их находят в печени, селезенке, надпочечниках.

Поражение внутренних органов выражается в их увеличении и уплотнении вследствие развития диффузной воспалительной инфильтрации и последующего разрастания соединительной ткани. Местами инфильтрат образует более густые скопления в форме так называемых милиарных сифилом. Особенно выражены эти изменения в печени и селезенке. В легких обнаруживают явления «белой пневмонии» вследствие специфической инфильтрации межальвеолярных перегородок, гиперплазии и десквамации эпителия альвеол. Пораженная часть легкого уплотнена, имеет серовато-белый цвет. Отмечаются явления остеохондрита и остеопериостита. Кожа мертворожденных плодов, как правило, мацерирована: эпидермис разрыхлен и легко сползает обширными пластами. Мацерация эпидермиса является результатом не только воздействия околоплодной жидкости, но и своеобразного аутолитического ферментативного процесса.

Изменения плаценты бывают непостоянно и не носят ясных признаков специфичности. Сифилитическая плацента крупнее нормальной, масса ее достигает 1/3 от массы плода (вместо 1/6 в норме), ткань ее хрупкая, мягкая, отечная, пестрой окраски от чередования бледнорозовых очагов с застойными.

Патологически: в детской части плаценты обнаруживаются разрастание соединительной ткани ворсин, явления облитерирующего эндартериита. Иногда отмечается наличие воспалительного инфильтрата, некрозов, абсцессовидных очагов. В материнской части последа специфических изменений обычно не наблюдается. Бледные трепонемы в плаценте находят редко, причем чаще в детской части последа, чем в материнской. Изменения в пуповине выражаются в лейкоцитарной инфильтрации стенок сосудов, особенно пупочной вены; бледные трепонемы в ней обнаруживаются всегда, часто в большом количестве.

Ранний врожденный сифилис

У детей, родившихся живыми, клинические проявления сифилиса могут быть обнаружены уже при рождении, иногда они возникают на протяжении двух первых месяцев, реже — в более позднее время (до 2 лет).
Если дети рождаются с явными признаками сифилиса, они обычно нежизнеспособны и умирают в первые часы или дни после рождения. Такие новорожденные отличаются слабым развитием, малой массой, кожа их дряблая вследствие почти полного отсутствия подкожной жировой клетчатки. Худые конечности покрыты складчатой цианотичной кожей. Маленькое, сморщенное, в глубоких складках, землистого цвета личико имеет старческий вид. Черепные вены расширены. Нередко вследствие водянки череп деформирован. Ребенок настолько слаб, что не может сосать. Причиной нежизнеспособности таких новорожденных являются тяжелые патологические изменения во внутренних органах, аналогичные тем, что наблюдаются у мертворожденных, в частности изменения сосудов.
Значительно реже дети, родившиеся с клиническими проявлениями сифилиса, жизнеспособны; при своевременно начатом специфическом лечении они поправляются, прибавляют в массе и в дальнейшем развиваются нормально.

Клинические признаки раннего врожденного сифилиса у детей выявляются со стороны кожи, слизистых оболочек, различных внутренних органов, двигательного аппарата и нервной системы.

Поражения кожи. В основном поражения кожи идентичны высыпаниям, свойственным вторичному периоду приобретенного сифилиса; особенно часто носят характер папулезных сифилидов со всеми их разновидностями. Для сифилиса детей грудного возраста характерны особые формы поражения кожи, которые не наблюдаются при приобретенном сифилисе.

Сифилитическая пузырчатка существует уже при рождении ребенка или возникает в течение недели жизни. Сыпь состоит из пузырей величиной от горошины до вишни, наполненных серозным или серозно-гнойным, иногда кровянистым содержимым. Пузыри окружены узкой буровато-красной каемкой. Иногда появлению пузырей предшествует высыпание буровато-красных пятен. Пузыри подсыхают в корки или вскрываются. Характерна локализация поражения: вначале пузыри появляются на ладонях и подошвах и лишь в дальнейшем на других участках кожного покрова (рис. 61). В содержимом пузырей обнаруживаются бледные трепонемы. От пузырчатки новорожденных (буллезная стафилодермия) сифилитическая пузырчатка отличается типичной локализацией на ладонях и подошвах, меньшей тенденцией к периферическому росту и слиянию, а также с самого начала общим тяжелым состоянием ребенка.

Диффузная папулезная инфильтрация — наиболее частая форма поражения кожи. Возникает в конце 1-го месяца или на 2-м месяце жизни. Локализуется на ладонях и подошвах, коже лица, главным образом вокруг рта и на подбородке, реже в области лба и надбровных дуг, а также на ягодицах. Кожа ладоней и подошв инфильтрирована, напряжена, окрашена в темно-красный цвет, блестяща. При разрешении процесса покрывается пластинчатыми чешуйками.

На коже лица, вокруг рта и на подбородке вначале образуются отдельные уплотненные участки темно-красного цвета, сливающиеся в сплошной инфильтрат. Постепенно инфильтрат принимает светло-коричневую окраску и покрывается чешуйками. Губы утолщены и отечны. В результате сосания и крика на фоне инфильтрата образуются трещины, радиарно располагающиеся вокруг рта (рис. 62). Позднее, при разрешении инфильтрата, трещины заживают, образуя лучистые рубцы, остающиеся на всю жизнь и являющиеся одним из признаков врожденного сифилиса (симптом Робинсона — Фурнье).

Типичная розеола наблюдается у детей грудного возраста редко. Чаще отмечается появление на коже туловища и конечностей буровато-красных пятен на слегка уплотненном основании, в дальнейшем покрывающихся мелкими отрубевидными чешуйками. Нередкие лентикулярные папулезные сифилиды отличаются наклонностью отдельных элементов к слиянию.

Поражения слизистых оболочек. Наиболее характерен сифилитический насморк, имеющийся нередко уже при рождении или

возникающий в течение 1-го месяца жизни. В основе его лежит диффузная воспалительная инфильтрация слизистой оболочки полости носа, обусловливающая затруднение носового дыхания. Ребенок дышит ртом, дыхание сопровождается сопением. При сосании ребенок постоянно отрывается от груди, чтобы сделать глубокий вдох ртом. Носовые ходы закрыты гнойно-кровянистыми корками, после удаления которых обнаруживается значительное сужение носовых ходов. Длительно существующий насморк может привести к деструктивным изменениям костно-хрящевой части носа и его деформации (седловидный нос).

Значительно реже встречается диффузная воспалительная инфильтрация слизистой оболочки гортани, которая выражается в охриплости голоса, афонии и может привести к стенозу.

В более поздние сроки поражение слизистых оболочек проявляется изменениями, аналогичными вторичному периоду приобретенного сифилиса.

Поражения внутренних органов. Обнаруживаются рано, нередко уже при рождении. Чаще поражаются печень и селезенка. Печень увеличена в объеме, выступает из-под края реберной дуги; консистенция ее плотная, поверхность гладкая, пальпация слегка болезненна. Так же часто (у детей до 4 мес в среднем в 70—80% случаев) наблюдается увеличение селезенки. Иногда по нижнему краю селезенки прощупываются неровности и шероховатости (перисплении). Реже выявляется поражение почек. В моче находят белок, почечный эпителий, цилиндры, эритроциты. Иногда развиваются отеки, в тяжелых случаях — уремия.

Увеличение лимфатических узлов — паховых, локтевых, шейных, аксиллярных — наблюдается очень часто. Они достигают размеров боба и отличаются плотностью. У мальчиков с врожденным сифилисом нередко увеличивается яичко (орхит).

Часто отмечаются явления анемии и лейкоцитоз с увеличением числа нейтрофилов.

Патологические изменения могут быть обнаружены и в других органах, хотя при жизни никаких клинических симптомов заболевания не наблюдалось. Часто находят изменения в железах внутренней секреции, особенно в щитовидной железе, надпочечниках, поджелудочной железе, гипофизе. Протекая в раннем детстве клинически бессимптомно, они распознаются лишь позднее по признакам нарушения функций той или иной железы, проявляющегося дефектами развития ребенка . и рядом дистрофических изменений.

Патологоанатомической основой всех изменений внутренних органов служит мелкоклеточная воспалительная инфильтрация вокруг мелких сосудов и капилляров, приводящая последовательно к развитию склероза.

Поражение костей. Встречается в форме остеохондрита периостита и остеопериостита очень часто.

Остеохондрит — наиболее типичная форма костной патологии при врожденном сифилисе у детей грудного возраста. Поражены длинные трубчатые кости, чаще верхних конечностей. Патологический процесс

локализуется в метафизе на границе с хрящом и выражается на первом этапе в неравномерном расширении зоны его предварительного обызвествления; процесс образования кости нарушен. На следующем этапе в краевой части метафиза, прилежащей к ростковой зоне, образуется специфический инфильтрат с наклонностью к распаду, что может привести к отделению эпифиза от диафиза, а впоследствии—к патологическому перелому. Клинически это проявляется в том, что ребенок перестает двигать пораженной конечностью, а при пассивных движениях и даже при неосторожном ошупывании издает резкий крик. Конечность лежит неподвижно, как бы парализована, однако чувствительность и движения пальцев сохранены, что указывает на сохранение нервной проводимости (псевдопаралич Парро). Иногда в области поражения отмечается припухлость.

Периоститы и остеопериоститы наблюдаются у 70— 80% больных, поражают преимущественно длинные трубчатые кости конечностей, реже — плоские кости черепа. Они характеризуются образованием на поверхности кости нерезко ограниченных болезненных припухлостей. Периоститы и остеопериоститы развиваются при раннем врожденном сифилисе значительно чаще, чем определяются клинически. Вот почему важна рентгенография костей, позволяющая выявить костные изменения, не определяемые при осмотре. Одной из форм специфического изменения костей у детей грудного возраста является дактилит — поражение проксимальных, реже средних, фаланг пальцев рук, выражающееся в цилиндрическом или веретенообразом утолщении кости. Часто бывает поражено несколько фаланг. Мягкие ткани обычно
не изменены.

Периоститы и остеопериоститы костей черепа могут привести к разнообразным изменениям его формы. Наиболее типичным является . ягодицеобразный череп: резко увеличены и выпячены лобные и теменные бугры, разделенные продольной впадиной, нередко имеет место общее увеличение размеров черепа вследствие гидроцефалии.

Поражение нервной системы. Различают поражение в форме:

1) менингита, проявляющегося беспокойством, беспричинным криком, кратковременными приступами судорог, ригидностью затылочных мышц;

2) менингоэнцефалита, выражающегося в парезах, параличах, неравномерности зрачков;

3) гидроцефалии — водянки головного мозга вследствие воспаления мягкой мозговой оболочки.

Водянка может быть обнаружена уже при рождении или развивается к 3-му месяцу жизни, протекает остро или хронически. Для нее характерны увеличение размеров черепа, напряжение родничка, расхождение швов, выпячивание глазных яблок. При исследовании спинномозговой жидкости серологические реакции на сифилис положительные, глобулиновые реакции также положительные, увеличено число клеточных элементов (лимфоцитов) и содержание белка.

Диагноз раннего врожденного сифилиса подтверждается серологическими реакциями в крови (Вассермана, РИБТ, РИФ), которые практически всегда положительны при наличии активных проявлений болезни. Затруднения в распознавании заболевания в последние годы связаны в основном с тем, что на фоне резкого уменьшения заболеваемости врожденных сифилисом в СССР относительно часто стали встречаться случаи с незначительно выраженными клиническими симптомами и латентным (скрытым) течением.

Течение врожденного сифилиса у детей в возрасте от 1 года до 4 лет, даже у перенесших в грудном возрасте более или менее тяжелые проявления болезни, отличается слабой выраженностью клинических проявлений. У многих детей в этом периоде инфекция протекает латентно.

В случаях, когда клинические симптомы возникают, они носят обычно ограниченный характер и аналогичны проявлениям вторичного рецидивного приобретенного сифилиса. На коже преобладают ограниченные папулезные высыпания, в частности вегетирующие папулы в окружности заднего прохода, на половых органах, в углах рта. На слизистой оболочке полости рта могут образовываться опаловые или эрозированные папулы. Нередко наблюдается поражение гортани с охриплостью голоса или афонией.

Отмечаются ограниченные периоститы и остеопериоститы, преимущественно длинных трубчатых костей, часто обнаруживаемые только на рентгенограмме. Поражения внутренних органов встречаются редко и не отличаются четко выраженными симптомами.

Заболевания нервной системы проявляются в форме умственной отсталости при наличии у таких детей патологических изменений спинномозговой жидкости (асимптомный менингит), в форме менингита, а также эпилептиформных припадков, гемиплегии, возникающих как следствие поражения мозговых сосудов.

У некоторых детей отмечается общее отставание в физическом развитии.

Поздний врожденный сифилис

Поздний врожденный сифилис (syphilis congenita tarda) наблюдается у детей, чаще всего в период от 7 до 14 лет, но может обнаруживаться и позднее. Возникает или у больных, уже имевших в прошлом симптомы раннего врожденного сифилиса, или у лиц, у которых врожденный сифилис до того ничем не проявлялся, длительно протекая бессимптомно.

Активные проявления позднего врожденного сифилиса в основном идентичны проявлениям третичного периода приобретенного сифилиса. На коже — бугорковый сифилид или образуются подкожные гуммы; на слизистых оболочках возникают ограниченные гуммы или разлитые гуммозные инфильтраты. Часто поражаются кости в форме ограниченных или диффузных гуммозных периоститов, остеопериоститов, остеомиелита, а также суставы. Нередко страдают печень, селезенка, иногда — эндокринные

железы и очень редко —сердечно-сосудистая система и другие внутренние органы. Заболевания нервной системы протекают в форме хронического менингита (базальный менингит), сосудистых поражений мозга, эпилептиформных припадков; в редких случаях — в форме спинной сухотки и прогрессивного паралича.

Все перечисленные поражения бывают и при поздних стадиях приобретенного сифилиса. Хотя в отдельных случаях симптоматика врожденного сифилиса ограничивается лишь этими поражениями, имеется, однако, ряд симптомов, наблюдающихся только при позднем врожденном сифилисе, но не встречающихся при сифилисе приобретенном. К ним относятся следующие.

1. Паренхиматозный кератит. Считается патогномоничным для этой формы инфекции. Обычно последовательно поражаются оба глаза. Вначале вблизи края роговицы появляется помутнение нежно-серого цвета, сопровождающееся перикорнеальной инъекцией, светобоязнью и слезотечением. Позднее в глубокие слои роговицы врастают в форме метелки новообразованные сосуды. Процесс может захватить всю роговину, которая становится диффузно мутной, серовато-красной или белой. При разрешении, происходящем крайне медленно, помутнение исчезает прежде всего по периферии. Нередко кератит сочетается с иритом.

2. Зубы Гетчинсона. Так называют типичную дистрофию постоянных верхних средних резцов, которая, как полагают, возникает вследствие поражения бледной трепонемой зубного зачатка. Гетчинсоновы зубы сужены к свободному, режущему краю, вследствие чего имеют форму отвертки или бочонка; на их свободном крае может быть покрытая эмалью полулунная вырезка, занимающая почти весь режущий край; пораженные зубы обычно меньше нормальных и слегка конвергируют (рис. 63). Эти изменения до прорезывания постоянных зубов могут быть обнаружены на рентгенограммах.

3. Лабиринтная глухота. Это специфическое поражение лабиринта. Характеризуется снижением слуха вплоть до полной глухоты, является следствием специфического заболевания слуховых нервов и чаще бывает двусторонней.

Эти признаки, объединяемые под названием триады Гетчинсона, редко сочетаются вместе у одного больного, но наличие любого из них доказывает врожденный характер сифилитической инфекции. Частота паренхиматозного кератита при позднем врожденном сифилисе составляет 48%, зубов Гетчинсона—15—20%, лабиринтной глухоты-3,5%.

Все эти признаки являются **достоверными,** т. е. наличие хотя бы одного из них делает доказанным наличие позднего врожденного сифилиса у данного больного. Отдельные авторы расширяют группу достоверных признаков, включая в нее еще ряд симптомов.

Саблевидная голень —своеобразно искривленная кпереди голень в результате деформации большеберцовой кости. Различают истинную и ложную саблевидную голень. Истинная саблевидная голень характеризуется

серповидным изгибом большеберцовой кости кпереди, напоминающим изогнутый клинок сабли, при отсутствии каких-либо видимых изменений в костной ткани и надкостнице (рис. 64). Такая деформация возникает как следствие перенесенного в грудном возрасте остеохондрита. Ложная саблевидная голень наблюдается также и при приобретенном сифилисе. Для нее характерно серповидное выпячивание только передней поверхноти большеберцовой кости, на которой образуются массивные костные наслоения в результате многократно рецидивировавших и заканчивавшихся каждый раз оссификацией остеопериоститов (рис. 65).

Радиальные рубцы вокруг рта (симптом Робинсона—Фурнье) возникают в результате перенесенной в раннем детстве разлитой папулезной инфильтрации. Они выглядят как тонкие белесоватые полоски рубцовой ткани, пересекающие красную кайму губ и окружающую кожу. Правда, у людей пожилого возраста в связи с появлением морщин этот признак становится малозаметным.

При позднем врожденном сифилисе наряду с активными третичными сифилидами нередко обнаруживаются дистрофические изменения, которые обусловлены прямым или косвенным воздействием бледной трепонемы на формирующиеся ткани, но могут быть следствием и других неблагоприятных причин. *Поэтому присутствие таких вероятных признаков дает основание лишь предполагать, но не утверждать наличие врожденного сифилиса.*

К таким **вероятным** признакам врожденного сифилиса относятся различные зубные дистрофии, в частности так называемый кисетообразный моляр; деформации черепа (например, ягодицеобразный череп); деформации носа, возникающие в результате перенесенного в раннем детстве сифилитического насморка или в более позднем возрасте гуммозных процессов, ведущих к разрушению костной части перегородки носа, вследствие чего образуется так называемый седловидный нос с выступающими вперед ноздрями (рис. 66), а также другие виды деформаций («ступенчатый» нос, свидетельствующий о недоразвитии хрящевой части носовой перегородки, «бараний» нос и т. п.).

Среди вероятных признаков упоминают также утолщение грудинного конца ключицы вследствие гиперостоза (симптом Авситидийского), отсутствие мечевидного отростка грудины (аксифоидизм), высокое («готическое», «стрельчатое») небо, укорочение и искривление мизинца («инфантильный» мизинец) и др.

Необходимо подчеркнуть, что вероятные признаки имеют весьма относительное значение и не могут быть основой диагноза врожденного сифилиса, так как одни из них наблюдаются и при

приобретенном сифилисе (деформации носа), а другие часто обусловлены причинами, не имеющими отношения к сифилису. Следует обратить внимание на эндокринные расстройства, выражающиеся, в частности, в общем физическом недоразвитии, вплоть до нанизма (карликовый рост), в различных степенях олигофрении, причиной которых может быть и врожденный сифилис.

Диагноз. Врожденный сифилис диагностируют на основании:

1) обнаружения у ребенка активных проявлений сифилиса и положительных серологических реакций;

2) наличия у матери активного или латентного сифилиса;

3) данных анамнеза, свидетельствующих о заболевании сифилисом матери;

4) акушерского анамнеза матери, а также обследования других детей в данной семье;

5) для диагноза позднего врожденного сифилиса имеет значение сочетание активных проявлений третичного сифилиса или латентной инфекции с наличием достоверных или вероятных признаков врожденного сифилиса.

Прогноз. Зависит от степени выраженности и тяжести клинических проявлений, особенно со стороны внутренних органов и нервной системы. Своевременно проведенное в раннем детстве специфическое лечение значительно улучшает прогноз. Большое значение для дальнейшей судьбы ребенка имеют также правильный уход, рациональное и полноценное питание.

Профилактика. Основывается прежде всего на своевременном выявлении и лечении сифилиса у беременных. Все беременные поступают на учет в женскую консультацию, где проводят серологические исследования на сифилис не менее двух раз в первую и вторую половины беременности. При обнаружении клинических серологических признаков сифилиса женщины подвергаются противосифилитическому лечению. Женщинам, болевшим сифилисом в прошлом, но не снятым с учета, во время беременности проводят профилактическое лечение. Новорожденным, матери которых недостаточно лечились в прошлом и во время беременности, также назначают профилактическое лечение.

СЕРОЛОГИЧЕСКИЕ РЕАКЦИИ ПРИ СИФИЛИСЕ

Для диагностики сифилиса, особенно в латентной и поздней стадиях, а также для оценки успешности проводимого лечения важнейшее значение имеют серологические исследования. Однако вследствие сложного антигенного состава бледной трепонемы, тело которой содержит два липидных *(ранее применялся термин «липоидные»)* компонента, протеиновые и полисахаридные антигены, в сыворотке крови больных отмечается множественность антител. В различных стадиях болезни преобладают то одни, то другие антитела, относящиеся к разным классам иммуноглобулинов. Поэтому в современной венерологии одновременно используется несколько серологических реакций на сифилис, которые можно подразделить на следующие основные группы.

I. *Липидные (реагинные) реакции:*

а) реакция связывания комплемента (РСК) с липидными антигенами —

реакция Вассермана (РВ);
б) осадочные реакции (реакция преципитации Кана, цитохолевая реакция Закса—Витебского и др.);
в) микрореакция на стекле с липидными антигенами (экспресс-метод серодиагностики, VDRL, CMF, RPR и др.).
II. *Групповые трепонемные реакции:*
а) РСК с протеиновым трепонемным антигеном Рейтера;
б) реакция иммунофлюоресценции (РИФ);
в) реакция иммунного прилипания (РИП).
III. *Видоспецифические протеиновые трепонемные реакции.*
а) реакция иммобилизация бледных трепонем (РИБТ);
б) РИФ-абс и ее варианты (IgM - FTA - ABS, 19S-IgM- FTA- ABS),
в) реакция непрямой гемагглютинации бледных трепонем.

Реакция Вассермана. Разработана А. Вассерманом совместно с А. Нейссером и Бруком в 1906 г. Исторически это первый серологический метод диагностики сифилиса. Реакция основана на феномене связывания комплемента (реакция Борде—Жангу) и определяет противолипидные антитела (реагины). Несмотря на то что за этими антителами утвердился термин «реагины», к истинным реагинам, обусловливающим развитие иммунопатологических реакций I типа (анафилактический шок, атопии), они не имеют отношения. По современным представлениям, в реакции Вассермана определяются антитела к липидам макроорганизма, а не бледной трепонемы. С помощью этой реакции выявляется, по-видимому, аутоиммунный процесс, вызванный денатурированием бледными трепонемами тканей макроорганизма с образованием липопротеидного комплекса (конъюгата), в котором липиды (гаптен) являются детерминантом.

Реакция Вассермана, которая широко используется и в настоящее время, обычно ставится с двумя или тремя антигенами. Чаще применяют отличающийся высокой чувствительностью кардиолипиновый антиген (экстракт из сердца быка, обогащенный холестерином и лецитином) и трепонемный антиген (обработанная ультразвуком взвесь апатогенных культуральных трепонем). Эти антигены образуют совместно с реагинами сыворотки крови больного иммунный комплекс, способный адсорбировать, связывать комплемент. Так как образованный комплекс (реагины + антиген + комплемент) невидим, то для определения наступившего связывания комплемента необходима как индикатор гемолитическая система (смесь эритроцитов барана с гемолитической сывороткой). Если комплемент связан в первой фазе реакции (реагины + антиген + комплемент), то гемолиз не наступит, эритроциты выпадут в осадок, легко заметный невооруженным глазом (РВ положительная). Если в первой фазе комплемент связан не будет вследствие отсутствия в испытуемой сыворотке реагинов, то он будет использован гемолитической системой и произойдет гемолиз (РВ отрицательная).

Степень выраженности гемолиза в реакции Вассермана оценивается плюсами: полное отсутствие гемолиза 4 + (РВ резкоположительная), едва начавшийся гемолиз 3+ (РВ положительная), значительный гемолиз 2+ (РВ слабоположительная), полный гемолиз —РВ отрицательная. Кроме качественной оценки РВ, имеется и количественная постановка ее с различными разведениями сыворотки (1:10, 1:20, 1:80, 1:160, 1:320). Титр реагинов определяется максимальным разведением, еще

дающим резко положительный (4+) результат. Количественная постановка РВ имеет значение в диагностике некоторых форм сифилиса и при контроле за успешностью терапии.

Реакция Вассермана становится положительной лишь через 2—4 нед после возникновения первичной сифиломы (иногда позже), через 10—12 нед после заражения, причем титр реагинов постепенно нарастает и достигает максимума (1:160—1:320 и выше) при появлении генерализованных высыпаний (сифилис вторичный свежий). Затем титр реагинов постепенно падает и при вторичном рецидивном сифилисе обычно не превышает 1:80—1:120. При скрытом и третичном сифилисе, как правило, имеет место низкий титр реагинов (1:20—1:40). Быстрое снижение титра реагинов вплоть до полной негативации во время противосифилитической терапии свидетельствует об ее эффективности.

Реакции Ваесермана присущи существенные недостатки, ограничивающие ее применение:

1) недостаточная чувствительность. РВ отрицательная в начале первичной стадии, бывает негативной и у 1/3 больных третичным активным сифилисом с поражениями кожи, слизистых оболочек, костей, внутренних органов, центральной нервной системы, поздним врожденным сифилисом, особенно если они в прошлом подвергались лечению антибиотиками;

2) недостаточная специфичность. РВ может быть положительной у лиц, никогда не болевших и не болеющих сифилисом. Например, ложноположительные (неспецифические) результаты РВ наблюдаются у многих больных лепрой, иногда при малярии, аутоиммунных заболеваниях (системная красная волчанка), распадающихся злокачественных новообразованиях, обширных инфарктах миокарда и других заболеваниях, а порой и у совершенно здоровых людей. Кратковременная неспецифическая позитивация РВ наблюдается у ряда женщин непосредственно перед родами и сразу после них, у наркоманов, после наркоза, приема алкоголя и т. п.

Ложноположительная РВ, как правило, выражена слабо, т. е. выпадает чаще с низким титром реагинов (1:5—1:20), или положительная (3+) и слабоположительная (2+). В целом при массовых серологических обследованиях частота ложноположительных результатов РВ составляет около 0,1-0,15%.

Чтобы до известной степени преодолеть недостаточную чувствительность РВ, применяют постановку ее на холоду (реакция Колмера), а также ставят ее одновременно с другими серологическими реакциями. В СССР реакция Вассермана обязательно применяется в комплексе с двумя осадочными реакциями (Кана и Закса—Витебского). Иммунологическая сущность этих реакций ничем не отличается от РВ, но для них готовят более концентрированные антигены, которые при взаимодействии с реагинами сыворотки дают видимый глазом осадок, оцениваемый качественно (4+, 3+ и т. д.).

Экспресс-метод (микрореакция на стекле). Эта реакция также относится к липидным реакциям. Ставится со специальным

кардиолипиновым антигеном и основана на реакции преципитации. Результаты оцениваются качественно как 4+, 3+, 2+ и отрицательные. Преимуществом экспресс-метода являются быстрота получения ответа (через 30—40 мин), небольшой объем необходимой для анализа крови (2—3 капли плазмы или сыворотки). Ложноположительные результаты при экспресс-методе получают чаще, чем при РВ, поэтому он *разрешен для применения только как отборочная реакция при массовых обследованиях населения на сифилис и при обследовании больных в клинико-диагностических лабораториях соматических больниц.* Окончательный диагноз сифилиса этим методом устанавливать запрещено. Экспресс-метод нельзя применять у беременных, доноров, а также для контроля после лечения больных сифилисом.

Реакция иммунофлюоресценции (РИФ). Эта реакция освоена многими лабораториями нашей страны. Она относится к групповым трепонемным реакциями и в СССР ставится в двух модификациях — РИФ-10 и РИФ-200, т. е. с разведением испытуемой сыворотки в 10 и 200 раз. РИФ-10 более чувствительна, но чаще дает неспецифические положительные результаты, чем РИФ-200, отличающаяся высокой специфичностью.

РИФ основана на непрямом методе определения флюоресцирующих антител. Антигеном для РИФ служат тканевые патогенные бледные трепонемы, фиксированные к предметным стеклам, на которые наносят исследуемую сыворотку. При наличии в последней противотрепонемных антител они вступают в иммунологическую связь с антигеном — трепонемами. Бледные трепонемы, прочно соединенные с термостабильными противотрепонемными антителами, относящимися к IgM и IgG, выявляются при помощи антивидовой («противочеловеческой») флюоресцирующей сыворотки в люминесцентном микроскопе. Учет РИФ проводится путем оценки свечения трепонем в препарате. Если в сыворотке не было противотрепонемных антител, то трепонемы не видны. При наличии антител видно свечение трепонем, степень которого обозначают плюсами — от 1+ до 4+.

РИФ становится положительной (особенно РИФ-10) несколько раньше, чем РВ. По некоторым данным, положительная РИФ бывает у 80% больных первичным серонегативным сифилисом. Во вторичном периоде РИФ положительная почти в 100% случаев. Она всегда положительная при латентном сифилисе и дает 95—100% положительных результатов при поздних формах заболевания и врожденном сифилисе.

Специфичность РИФ может быть повышена путем предварительной обработки исследуемой сыворотки сорбентом — ультраозвученным трепонемным антигеном, связывающим групповые антитела (РИФ—абс).

Реакция иммобилизации бледных трепонем (РИБТ). Эта реакция предложена в 1949 г. Р.Нельсоном и М.Мейером и является наиболее специфичным тестом на сифилис, но она дорога и сложна в постановке, что ограничивает ее применение. РИБТ основана на определении в сыворотке крови больных видеоспецифичных антител—иммобилизинов, обусловливающих неподвижность бледных трепонем в присутствии комплемента. Антигеном служат живые патогенные бледные трепонемы от зараженных сифилисом кроликов. Подсчет утративших подвижность, иммобилизованных, трепонем ведется под микроскопом. РИБТ считается положительной при иммобилизации от 51 до 100% трепонем,

слабоположительной — от 31 до 50%, сомнительной — от 21 до 30%, отрицательной—от 0 до 20%.

РИБТ становится положительной значительно позже, чем РИФ и РВ. Поэтому для диагностики заразных форм сифилиса она не применяется, хотя во вторичном периоде бывает положительной у 85—100% больных. При третичном сифилисе, при специфических поражениях внутренних органов, нервной системы, при врожденном сифилисе, когда РВ часто отрицательная, РИБТ дает положительные результаты в 98—100% случаев. Следует учитывать, что РИБТ может оказаться ложноположительной, если в исследуемой сыворотке содержатся трепонемоцидные вещества (например, пенициллины, тетрациклины, эритромицин), вызывающие неспецифическую иммобилизацию бледных трепонем. Поэтому *нельзя исследовать кровь на РИБТ ранее 2 нед после окончания приема антибиотиков и других противосифилитических препаратов.*

РИБТ, как и РИФ, очень медленно негативируется в процессе противосифилитической терапии. Вследствие этого она непригодна для контроля за ходом противосифилитической терапии.

Показания к постановке трепонемных реакций (РИБТ и РИФ):

1. Подтверждение специфичности комплекса липидных реакций при диагностике скрытых форм сифилиса. Если наличие сифилитической инфекции предполагается только на основании положительной РВ и (или) других липидных реакций, положительный результат РИБТ и РИФ служит доказательством существования скрытого (латентного) сифилиса *(В тех случаях, когда нет возможности поставить трепонемные реакции, диагноз скрытого сифилиса может быть в виде исключения установлен только на основании двукратного резкоположительного (4+) результата стандартных (липидных) серологических реакций, взятых с интервалом не менее 2 нед. Все же в этих случаях желательно переслать в соответствующую лабораторию высушенную сыворотку крови для исследования на РИФ и РИБТ).*

2. Подозрение на наличие неспецифической (ложноположительной) РВ и других липидных реакций у больных системной красной волчанкой, лейкозами и с другими состояниями несифилитической природы. Если у больного с положительной РВ трепонемные реакции (РИБТ и РИФ-200) повторно дают отрицательные результаты, это подтверждает неспецифический характер РВ.

3. Подозрение на поздние (третичные) сифилитические поражения внутренних органов, опорно-двигательного аппарата, нервной системы у больных с отрицательной РВ.

4. Подозрение на первичный серонегативный сифилис у лиц, у которых при многократной микроскопии не удается обнаружить бледные трепонемы в отделяемом первичной сифиломы и в пунктате из увеличенных лимфатических узлов (только РИФ-10).

5. Обследование лиц с отрицательной РВ, состоящих в длительном контакте с больными сифилисом, если имеется подозрение, что эти лица в

недавнем прошлом подвергались лечению трепонемоцидными препаратами, вызвавшими негативацию РВ.

Техника взятия крови для серологических реакций. Кровь для исследования на РВ, РИФ и РИБТ берут из локтевой вены натощак или не ранее чем через 4 ч после приема пищи шприцем или одной иглой (самотеком). Шприц и игла должны быть после стерилизации промыты изотоническим раствором хлорида натрия (нельзя промывать водой, спиртом, кислотами, щелочами). В чистую и сухую пробирку вливают 5—7 мл крови (пробирка для исследования на РИБТ должна быть специально подготовлена и стерильна).

Кровь для исследования экспресс-методом берут из кончика пальца, как это делают при взятии ее на СОЭ, но берут на один капилляр больше. Можно также экспресс-метод ставить с сывороткой крови, полученной венепункцией.

При необходимости для исследования в отдаленных лабораториях можно вместо крови пересылать сухие сыворотки. Для этого на следующий день после забора крови сыворотку отделяют от сгустка. Затем набирают 1 мл сыворотки в шприц и выливают ее в виде двух отдельных кружков на полоску плотной писчей бумаги, вощанки или целлофана размером 6Х8 см. На свободном крае бумаги надписывают фамилию, инициалы больного и дату забора крови. Сыворотку на бумаге защищенную от прямых лучей солнца и пыли, оставляют до следующего дня при комнатной температуре; она засыхает в виде небольших кружочков блестящей желтой стекловидной пленки. После этого полоски бумаги с высушенной сывороткой свертывают так, как завертывают аптечный порошок, и отсылают в лабораторию с указанием диагноза и повода для исследования.

ЛЕЧЕНИЕ БОЛЬНЫХ СИФИЛИСОМ

Когда в конце XV в. началась пандемия сифилиса, число ее жертв было весьма велико, так как долгое время не было надежных средств лечения этого заболевания. Однако вскоре были обнаружены противосифилитические свойства ртути, которая вплоть до начала XX в. оставалась практически единственным препаратом, действительно активным по отношению к сифилису. С ее помощью удавалось добиться исчезновения клинических проявлений сифилиса, хотя у многих больных раньше или позже наступал рецидив. Чтобы быстрее достичь клинического выздоровления и чтобы безрецидивный период сохранялся более продолжительное время, врачи вначале пытались ввести в организм заболевшего как можно больше ртути. Такая «максимальная меркуриализация» неизбежно вела к осложнениям, нередко настолько тяжелым, что они сами непосредственно угрожали жизни больных. Поэтому ртуть стали назначать курсами, после которых больному давали отдохнуть от лечения, поправиться от последствий ртутной интоксикации. Так возник метод лечения повторяющимися на протяжении нескольких лет курсами введения ртути (хронически-

перемежающийся метод). Лечение ртутью позволяло добиваться лишь временного, нестойкого устранения внешних симптомов, а не излечения сифилиса и к тому же, как правило, сопровождалось осложнениями. Новая эра в терапии сифилиса началась после открытия Эрлихом в 1909 г. препарата трехвалентного мышьяка («препарат 606», или сальварсан). Сальварсан и его более совершенные варианты («препарат 914», или неосальварсан и др.) в опыте на животных в относительно короткие сроки обеспечивали полную гибель бледных трепонем. Препараты сальварсана оказывали хорошее клиническое действие и у людей. Стали все чаще наблюдаться случаи реинфекции сифилиса, что свидетельствовало об излечении от первого заболевания им.

Препараты сальварсана также иногда давали тяжелые осложнения. Чтобы уменьшить вероятность их, препараты сальварсана пришлось вводить курсами по 1,5—2 мес. Для усиления эффективности препаратов мышьяка их сочетали с введением солей тяжелых металлов — ртути и висмута. Обычно продолжительность лечения (включая перерывы) составляла не менее 1,5—2 лет, а нередко и больше. Перерывы между курсами в 1—1,5 мес были необходимы для полного выведения из организма накапливающегося в нем мышьяка, ртути или висмута. Для ускорения элиминации мышьяка и тяжелых металлов в перерывах между курсами назначали внутрь йодиды натрия или калия.

После открытия противосифилитической эффективности пенициллина (1943) он и его дюрантные производные, а также другие антибиотики, обладающие значительно более сильным трепонемоцидным действием, чем препараты мышьяка, довольно быстро стали вытеснять производные сальварсана и соли тяжелых металлов из арсенала противосифилитических средств. Немалую роль в этом отношении сыграла ничтожная токсичность антибиотиков, позволяющая назначать необходимые для излечения заболевания дозы препаратов без длительных перерывов между курсами.

В настоящее время в СССР в качестве специфических препаратов (т. е. обладающих трепонемоцидным или трепонемостатическим свойством) в основном применяются бензилпенициллин и его дюрантные препараты и соли висмута. Кроме того, при поздних, особенно висцеральных и нервных, поражениях назначают йодиды, которые хотя и не влияют непосредственно на бледную трепонему, но способствуют рассасыванию гуммозных инфильтратов, уменьшают костные боли, ослабляют угрозу реакции обострения.

Лечение специфическими препаратами (специфическое лечение) при показаниях сочетают с различными методами стимуляции защитных реакций организма, общеукрепляющими средствами, физио- и бальнеотерапией (неспецифическое лечение) и местными процедурами.

Оптимальные дозы и сочетания противосифилитических препаратов, методы их применения, показания и противопоказания к ним при разных формах сифилиса регламентированы едиными и обязательными для всех

лечебно-профилактических учреждений СССР схемами. Эти схемы выработаны на основании медицинской науки и коллективного опыта практических врачей. Они периодически подвергаются изменениям и дополнениям в связи с новейшими научными достижениями. Последние изменения в схемы лечения внесены в 1981 г. Наличие обязательных схем лечения не означает, что терапия сифилиса должна проводиться шаблонно, без учета индивидуальных особенностей заболевшего. Напротив, лечащий врач должен уметь выбрать наиболее подходящий из различных вариантов схем, которые приводятся в «Инструкции по лечению и профилактике сифилиса» Министерства здравоохранения СССР.

Инструкцией предусмотрены следующие виды лечения противосифилитическими препаратами:

а) специфическое лечение больных сифилисом;

б) превентивное лечение лиц, находившихся в тесном бытовом или половом контакте с больными заразными формами сифилиса;

в) профилактическое лечение беременных, болевших в прошлом сифилисом, получивших полноценную терапию, но еще не снятых с учета, и детей, родившихся без клинических и серологических симптомов сифилиса от матерей, больных сифилисом или недостаточно лечившихся в прошлом;

г) пробное лечение (diagnosis ex juvantibus) проводится лицам, у которых клиническая картина позволяет подозревать наличие поздних третичных сифилитических поражений внутренних органов, нервной системы, костей и суставов, а лабораторные исследования не могут подтвердить или отвергнуть такой диагноз.

Противосифилитические средства

Пенициллины — наиболее активные Противосифилитические средства в настоящее время. По быстроте и силе трепонемоцидного и трепонемостатического действия превосходят все другие препараты. Считают, что концентрация пенициллина в крови выше 0,03 ЕД/мл достаточна для обеспечения противосифилитического эффекта. Пенициллины легко переносятся больными и лишь изредка дают аллергические осложнения.

Возможность излечения сифилиса пенициллинами доказана экспериментально и подтверждена многолетними клиническими наблюдениями. В СССР пенициллины для лечения сифилиса применяют либо как единственное средство, либо в комбинации с препаратами висмута, причем терапия в зависимости от избранного метода может проводиться непрерывно (перманентно) или повторными курсами. До начала лечения необходимо выяснить вопрос о переносимости препаратов группы пенициллина в прошлом, о чем следует сделать запись в истории болезни. Даже если указаний на непереносимость пенициллинов в анамнезе нет, за 30 мин до первой инъекции бензилпенициллина, а также перед каждой очередной инъекцией дюрантных препаратов вводят с целью профилактики

аллергических реакций один из антигистаминных препаратов (димедрол, диазолин, супрастин).

В настоящее время применяют следующие препараты группы пенициллина.

1. Бензилпенициллин — водорастворимая натриевая или калиевая соль бензилпенициллиновой кислоты. Вводят внутримышечно в водном растворе в дозах, зависящих от массы тела больного и избранной схемы лечения. Для поддержания равномерной концентрации препарата в крови инъекции следует делать каждые 3 ч без ночных перерывов. Удлинение промежутков между инъекциями может быть причиной неудачи лечения, так как уровень пенициллина в крови в таких случаях падает ниже необходимого для трепонемоцидного действия.

2. Бициллин-3 — дюрантный препарат, содержащий смесь натриевой или калиевой, новокаиновой и дибензилэтилендиаминовой соли бензилпенициллина. Вводят внутримышечно двухмоментным способом 1 раз в 4 дня. Разовая доза составляет при массе тела больного до 60 кг — 1200000 ЕД, при массе тела от 60 до 80 кг — 1500000 ЕД, свыше 80 кг-1800000 ЕД.

3. Бициллин-1 и бициллин-5 также являются дюратными препаратами, поддерживающими терапевтическую концентрацию пенициллина в крови длительное время. Бициллин-1 (дибензилэтилендиаминовая соль бензилпенициллина) и бициллин-5 (смесь 20% новокаиновой соли и 80% дибензилэтилендиаминовой соли бензилпенициллина) вводят внутримышечно двухмоментным способом 1 раз в 5 дней в тех же дозах, что и бициллин-3.

4. Феноксиметилпенициллин — препарат пенициллина для приема внутрь. Назначают при сифилисе только в виде исключения, когда по каким-либо причинам инъекционный способ лечения невозможен (например, при гемофилии). Разовые, суточные и курсовые дозы феноксиметилпенициллина удваивают по сравнению с дозами бензилпенициллина, которые могли бы быть назначены в данном случае.

Осложнения пенициллинотерапии. В течение первого дня лечения часто (у больных с ранними формами почти как правило) наблюдается реакция обострения («спирохетная лихорадка»), выражающаяся в повышении температуры тела и активизации клинических симптомов. Больные жалуются на общее недомогание, головную боль. Такая реакция трактуется как следствие массовой гибели и распада бледных трепонем. Она заканчивается к концу 1-х суток и не препятствует продолжению лечения.

Из аллергических осложнений чаще всего наблюдаются кожные высыпания, обычно в форме крапивницы, реже в виде распространенной токсидермии. Больным назначают обильное питье, хлорид кальция, антигистаминные препараты. Дальнейшее лечение пенициллинами прекращают. Наиболее тяжелым (иногда смертельным) осложнением является анафилактический шок. Он возникает сразу после инъекции пенициллинов и характеризуется снижением артериального давления, цианозом, судорогами, потерей сознания. В таких случаях немедленно вводят вазопрессорные препараты;

адреналин, норадреналин или эфедрин, кофеин и 2% раствор димедрола подкожно; 10% раствор глюконата кальция внутривенно или внутримышечно (10 мл), раствор преднизолона внутривенно. При судорогах внутримышечно вводят 2 мл 2% раствора промедола. Принимают меры к согреванию больного, назначают кислород.

Противопоказания к применению препарате в группы пенициллина: бронхиальная астма, хроническая крапивница и другие аллергические состояния, плохая переносимость пенициллина. Бициллин не рекомендуется назначать больным тяжелой формой гипертонической болезни, перенесшим в прошлом инфаркт миокарда, при заболевании желез внутренней секреции, при острых желудочно-кишечных заболеваниях, активном туберкулезе, при заболеваниях кроветворной системы. Ослабленным больным и пожилым не следует вводить разовую дозу бициллина свыше 1200000 ЕД. Во время пенициллинотерапии показано назначение витаминов, особенно витамина B_{12}.

Эритромицин — макролидный антибиотик, обладающий трепонемоцидной активностью, хотя и несколько меньшей, чем пенициллин. Применяется как антибиотик резерва при непереносимости препаратов пенициллина обязательно в сочетании с последующим введением солей висмута. Принимают внутрь во время еды по 0,25 г 6 раз в сутки с равными перерывами (суточная доза 1,5 г). Курсовая доза составляет при массе тела больного до 60 кг 30 г, при массе тела от 60 до 80 кг — 35 г, свыше 80 кг — 40 г. Число комбинированных курсов такое же, как при лечении пенициллином и препаратами висмута (см. табл. 1).

Если во время лечения возникнут осложнения (крапивница, токсидермия, тошнота, рвота, понос), то эритромицин временно отменяют и назначают антигистаминные препараты (димедрол, диазолин и др.), пантотенат кальция, поливитамины, 10% раствор хлорида кальция внутривенно. После устранения этих явлений лечение эритромицином возобновляют.

Тетрациклин и олететрин (смесь тетрациклина с олеандомицином) — антибиотики с противосифилитической активностью, которые могут назначаться при непереносимости пенициллинов и эритромицина последовательными курсами обязательно в сочетании с одновременным введением препаратов висмута. Эти антибиотики принимают внутрь по 0,5 г 4 раза в сутки (суточная доза 2 г). Курсовая доза при массе тела менее 60 кг составляет 40 г, при массе тела от 60 до 80 кг — 45 г, свыше 80 кг —50 г. Препараты висмута вводят внутримышечно, начиная со 2-го дня приема антибиотиков. Число курсов зависит от формы заболевания (см. табл. 1). Перерывы между курсами— 1 мес.

При противопоказаниях к препаратам висмута (см. далее) назначают лечение одними антибиотиками, но число курсов при сифилисе первичном серонегативном увеличивается до 3, при сифилисе первичном серопозитивном —до 5, при сифилисе вторичном свежем —до 6, при прочих формах —до 8. Перерывы между курсами —2 нед. Обязательно проведение

неспецифической терапии (пирогенал, продигиозан, витамины B_1, B_6, B_{12}, поливитамины и др.).

Лечение тетрациклином и олететрином противопоказано беременным, больным с поражениями печени, при непереносимости этих препаратов, а также детям до 5 лет.

Висмут оказывает в основном трепонемостатическое действие, обладает заметной терапевтической активностью, хорошей переносимостью и редко вызывает серьезные осложнения. В СССР применяют следующие висмутовые препараты.

Бийохинол (Biiochinolum)— 8% взвесь йодовисмута хинина в персиковом (оливковом) масле. Содержит 25% висмута, 56% йода и 19% хинина. Вводят внутримышечно из расчета 1 мл в сутки (по 2 мл через день или по 3 мл через 2 дня на 3-й), на курс 45—50 мл.

Бисмоверол (Bismoverolum) — 7,5% взвесь основной висмутовой соли моновисмутвинной кислоты в персиковом масле (содержит в 1 мл взвеси 0,05 г металлического висмута). Вводят внутримышечно по 1,5 мл 2 раза в неделю; на курс 16—20 мл.

Пентабисмол (Pentabismolum) — водорастворимый препарат, содержащий в 1 мл 0,01 г металлического висмута. Вводят внутримышечно по 2 мл через день; на курс 45—50 мл.

Осложнения во время лечения висмутом:

1) висмутовая кайма — отложение висмута в виде синевато-серой каемки по краю десен, обычно не препятствующая продолжению лечения и лишь редко ведущая к развитию висмутового стоматита;

2) висмутовая нефропатия, выражающаяся в незначительной альбуминурии и появлении в моче эпителиальных клеток со своеобразной зернистостью (висмутовые клетки), реже — цилиндров; эти явления проходят при временном прекращении лечения.

Препараты висмута противопоказаны при болезнях печени и почек, декомпенсированных заболеваниях сердца, туберкулезе, диабете, геморрагическом диатезе, болезнях слизистой оболочки полости рта.

Инъекции висмутовых препаратов и бициллина производятся **двухмоментным способом** внутримышечно в верхний наружный квадрант ягодицы. Чтобы масляная взвесь не попала в кровеносный сосуд, необходимо вначале вколоть иглу и, лишь убедившись, что кровь из нее не вытекает, надев на иглу шприц, медленно произвести впрыскивание. Невыполнение этих правил угрожает развитием легочной эмболии или глубокой гангрены ягодицы (эшары).

Эмболия легкого развивается при попадании бициллина или взвеси висмутовых солей в вену и последовательно в малый круг кровообращения. Сейчас же после инъекции у больного начинаются неудержимый кашель, одышка и боль в груди, иногда головокружение и даже обморочное состояние. Через несколько минут острые явления проходят, и постепенно развивается типичная картина инфаркта легкого.

Эшара происходит вследствие попадания бициллина или взвеси висмута в одну из артерий ягодицы с последующим тромбозом мелких сосудов кожи. Сразу после инъекции больной испытывает мучительные боли в ягодице, иррадирующие в ногу. Ягодица отекает, становится плотной. На коже появляется яркая краснота с багрово-синюшными зигзагообразными пятнами. Повышается температура тела. Через несколько дней острые явления стихают, на коже формируются сухие черные струпы, по отторжении которых обнаруживаются язвы, медленно заживающие втянутым рубцом. Могут наблюдаться абортивные формы эшары, выражающиеся в появлении фиолетовых пятен в виде сетки или мраморности, сравнительно быстро проходящие.

Йод широко применялся в терапии больных сифилисом с середины XIX в. В настоящее время препараты йода назначают преимущественно перед началом пенициллинотерапии в поздних стадиях сифилиса, чтобы избежать реакции обострения, в промежутках между курсами для ускорения элиминации солей висмута. Препараты йода используют также в случаях замедленной негативации серологических реакций.

Йод назначают только внутрь в виде 3—6% водного раствора иодидов натрия или калия, при хорошей переносимости концентрацию постепенно повышают. Принимают по 1 столовой ложке раствора после еды 3 раза в день, запивая молоком. Несколько лучше переносится органический препарат йода — кальцийодин (сайодин), который принимают внутрь по 0,5 г в таблетках 1—2—3 раза в день после еды курсами по 2—3 нед с перерывами на 2 нед.

Побочные явления (йодизм): катаральные симптомы со стороны слизистых оболочек верхних дыхательных путей (насморк, ларингит, трахеит), реже —диспепсические явления и понос, а также кожные высыпания в виде йодистых угрей или туберозной йододермы (см. «Токсидермии»). При возникновении симптомов йодизма прием йода следует временно прекратить. По их исчезновении он может быть возобновлен, начиная с небольших доз, что обычно ведет к постепенному привыканию и хорошей переносимости йода.

Неспецифическая терапия больных сифилисом

Несмотря на высокую эффективность современной комплексной специфической терапии, все же встречаются случаи, когда лечение не приводит к полной негативации серологических реакций или же после более или менее длительной клинико-серологической ремиссии наступает клинический или серологический рецидив. Правда, неудачи обычно наблюдаются у больных, приступивших к лечению не в начале заболевания, а в более поздних периодах, или лечившихся неаккуратно, с большими перерывами между курсами, или вообще прекративших лечение после 1—2 курсов.

Действенность специфической терапии заметно возрастает, если она сочетается с неспецифическим лечением. Особенно необходимо это сочетание при вторичном рецидивном сифилисе, третичных формах поражений, сифилисе нервной системы.

Пиротерапия считается наиболее мощным видом неспецифического лечения. Она усиливает теплопродукцию и клеточный метаболизм, способствует антителоообразованию, стимулирует защитные реакции организма, облегчает проникновение специфических препаратов в очаги воспаления и усиливает их действие. Среди различных видов пиротерапии чаще всего используют инъекции пирогенных веществ.

Взвесь серы (2—5% в персиковом масле) вводят двухмоментно внутримышечно в дозе от 0,2 мл с постепенным повышением до 1— 2 мл.

Инъекции делают не чаще, чем 1 раз в 3 дня, но не раньше, чем полностью исчезнет реакция от предыдущего впрыскивания. Лихорадочное состояние наступает обычно через 8—12 ч после инъекции и продолжается в среднем 4—12 ч (учитывается только температура тела выше 38°С). Общую продолжительность лихорадки доводят до 50— 70 ч в зависимости от общего состояния больного. Нужно принимать во внимание общую реакцию больного на пирогенное воздействие и систематически контролировать состояние крови (лейкоцитоз, моноцитоз) и артериальное давление. Не следует добиваться чрезмерной гипертермии, так как высокая температура (выше 39°С) уже не стимулирует, а, напротив, угнетает защитные реакции организма.

Пирогенал — бактерийный липополисахарид. Назначают в виде внутримышечных инъекций в дозах 50—100 МПД. Инъекции проводят через 2—3 дня, постепенно повышая дозу препарата до 1000 МПД в зависимости от реакции больного. Курс лечения —8—12 инъекций. Температура тела начинает повышаться через 1—2 ч, достигая высшего уровня спустя 4—6 ч. У некоторых больных температурная реакция на пирогенал очень незначительна. Впрочем, стимулирующее действие бактерийных липополисахаридов пирогенала и продигиозана, который также рекомендуется для неспецифической терапии сифилиса, проявляется и при отсутствии лихорадочной реакции.

Пиротерапия противопоказана лицам старше 55 лет, больным с декомпенсированными заболеваниями сердца и сосудов, туберкулезом, болезнями обмена, печени, почек, кроветворных органов, общим истощением, малярией, эпилепсией, больным, перенесшим контузию и ранения черепа. Не проводится пиротерапия беременным.

Из других методов неспецифической стимулирующей терапии используют иммуностимуляторы (метилурацил и др.), инъекции экстракта алоэ, плаценты, аутогемотерапию, витамины и т. д., оксигенотерапию, сегментарные облучения УФЛ.

Общие принципы терапии больных сифилисом

1. Диагноз сифилиса должен быть достоверно доказан. Даже при типичной клинической картине и соответствующем анамнезе диагноз следует обязательно подтвердить лабораторными анализами. Нужно иметь в виду, что после начала специфической терапии, как правило, особенно в ранних стадиях, диагноз сифилиса уже нельзя пересмотреть. Противосифилитические средства без лабораторного подтверждения наличия сифилитической инфекции назначают только при превентивном лечении, профилактическом лечении беременных и детей и при пробном лечении.

2. Лечение должно быть строго индивидуализировано (но в рамках обязательных схем) с учетом физического состояния и возраста больного, стадии и формы сифилитической инфекции, наличия сопутствующих

заболеваний, переносимости лекарственных препаратов и, наконец, социальной характеристики заболевшего. Специфическое лечение должно быть тем продолжительнее, а суммарные дозы противосифилитических препаратов тем выше, чем больше времени прошло от момента заражения сифилисом.

3. Лечение больных заразными формами сифилиса должно быть начато как можно раньше, сразу после лабораторного подтверждения диагноза. Больные заразными формами сифилиса подлежат обязательной госпитализации в течение 24 ч с момента установления диагноза.

4. Специфическую терапию необходимо сочетать с неспецифической стимулирующей терапией, особенно в поздних стадиях сифилиса, при серорезистентности, поражениях нервной системы.

5. Лечение больных ранними формами сифилиса желательно начинать с назначения водорастворимых препаратов пенициллина, переходя на дюрантные препараты лишь после введения не менее 1/3 общей дозы бензилпенициллина.

6. Минимальными сроками нахождения в стационаре для социально адаптированных лиц (указывающих источник заражения и половые контакты, имеющих постоянное место жительства и работы, не являющихся алкоголиками, наркоманами, гомосексуалистами и др.) являются: при лечении

- больных первичным серонегативным сифилисом —14 дней;
- первичным серопозитивным и вторичным свежим —20 дней;
- вторичным рецидивным и ранним скрытым —25 дней.

Лечение больных заразными формами сифилиса, не относящимися к социально-адаптированной категории, проводится полностью в стационаре.

Все методы лечения сифилиса разделяются на две основные группы: хронически-перемежающиеся (лечение повторными курсами с перерывами между ними) и непрерывные (перманентные). Хронически-перемежающиеся методы, как правило, используются при поздних стадиях сифилитической инфекции, а перманентные — только в ранних (первичной и вторичной)стадиях.

При хронически-перемежающемся методе препараты мышьяка в настоящее время практически не применяют. Высокоэффективно последовательное или одновременное введение препаратов группы пенициллина и висмута повторными курсами. При этом следует избегать монотонности в назначении висмутовых препаратов, чередуя их в последующих курсах. Например, если 1-й курс лечения проводился бензилпенициллином и бийохинолом, то на 2-й курс дают дюрантный пенициллин и бисмоверол, а на 3-й — дюрантный пенициллин и пентабисмол и т.д. При лечении препаратами висмута перерывы между курсами устанавливаются в 1 мес., а при лечении повторными курсами одних антибиотиков — 2 нед. В перерывах между курсами при поздних формах сифилиса назначают препараты йода. Они показаны также и при ранних

формах, если негативация реакции Вассермана не наступила к концу 3-го курса комбинированного пенициллиновисмутового лечения.

При непрерывных методах лечения в некоторых случаях специфическая терапия заканчивается раньше, чем полностью исчезнут все клинические проявления сифилиса. Такие больные не могут быть выписаны из стационара до полного клинического выздоровления. Им назначают местную рассасывающую терапию горячие ванночки, мази, УВЧ и пр.).

Схемы лечения сифилиса в разных периодах

Инструкция по лечению и профилактике сифилиса содержит много вариантов схем лечения больных сифилисом, из которых лечащий врач должен выбрать наиболее подходящий для данного больного. Однако врач обязан строго придерживаться всех рекомендаций (величина разовых и курсовых доз антибиотиков и других препаратов, число курсов, продолжительность перерывов и др.), относящихся к избранной схеме. В табл. 1, 2, 3 представлены некоторые из таких схем.

Таблица 1. Схема хронически-неремежающегося метода лечения больных сифилисом нениццилином

Стадия сифилиса	Курсовая доза пенициллина, ЕД на 1 кг массы тела больного	Минимальная курсовая доза пенициллина, ЕД	Число курсов при комбинированном лечении с препаратами висмута	Средняя продолжительность пенициллиновисмутового лечения в днях	Число курсов при лечении одним пенициллином
Первичный серонегативный	100 000	6 000 000	2	130	3
Первичный серопозитивный	120 000	7 200 000	4	290	5
Вторичный свежий	120 000	7 200 000	5	370	6
Вторичный рецидивный и прочие формы	140 000	8 400 000	6	450	8

Разовая доза бензилпенициллина при лечении по этой схеме составляет 50000 ЕД для больных с массой тела до 60 кг, 75000 ЕД при массе от 60 до 80 кг и 100000 ЕД при массе более 80 кг. Первый курс лечения проводится в стационаре водорастворимым препаратом пенициллина, последующие курсы можно проводить амбулаторно дюрантными препаратами пенициллина. Если у больных до начала лечения выявлены патологические изменения в спинномозговой жидкости, курсовые дозы антибиотиков увеличивают на 20%. Препараты висмута можно вводить либо через 2 дня после начала пенициллинотерапии, либо сразу после ее окончания. Продолжительность перерыва между курсами комбинированного пенициллиновисмутового лечения равна 1 мес., при лечении одними препаратами пенициллина — 2 нед.

Лечение повторными курсами пенициллинов (без сочетания с препаратами висмута) назначают лицам старше 60 лет, больным с активными формами туберкулеза, лицам с противопоказаниями к введению солей

висмута. Больным висцеральным сифилисом, поздними формами сифилиса нервной системы лечение рекомендуется начинать с приема внутрь препаратов йода (1—2 нед), затем сделать несколько инъекций висмута, а потом переходить на курсовой метод лечения пенициллином и висмутом.

Таблица 2 **Схема ненрерывного лечения нениц иллином больных ранними формами сифилиса**

Стадия сифилиса	Общая доза пенициллина, ЕД на 1 кг массы тела	Минимальная общая доза пенициллина, ЕД	Длительность лечения в зависимости от массы тела больного в днях
Первичный серонегативный	300000	18000000	40-68
Первичный серопозитивный	480000	29000000	76-125
Вторичный свежий	600000	36000000	100-157
Вторичный рецидивный	800000	48000000	125-209

Примечание. Разовые дозы пенициллина такие же, как и в схеме, приведенной в табл. 1. Лечение начинают с водорастворимого пенициллина; после введения Уз общей дозы его можно заменить дюрантным препаратом. Если до начала лечения выявлены изменения в спинномозговой жидкости, суммарную дозу антибиотиков увеличивают на 20%. Социально адаптированным больным лечение в стационаре проводится не менее 40 дней и заканчивается амбулаторно дюрантными препаратами пенициллина. Обязательно сочетание с неспецифическими средствами лечения.

Таблица 3 . **Схема лечения больных ранними формами сифилиса но нерманентному методу нренаратами нениц иллина**

Стадия сифилиса	Общая лоза пенициллина, ЕД на 1 кг массы тела	Минимальная общая доза пенициллина, ЕД	Продолжительность лечения в днях в зависимости от массы тела больного	
			одним бензилпенициллином	бензилпенициллином и бициллином-3
Первичный серонегативный	300000	18000000	23-34	35-52
Первичный серопозитивный и вторичный свежий	600000	36000000	45-68	70-105
Вторичный рецидивный и ранний скрытый	800000	48000000	60-90	91-138

Примечание. Бензилпенициллин вводят вне зависимости от массы тела больного по 100 000 ЕД каждые 3 ч без ночных перерывов, а бициллин-3 — по 1 800 000 ЕД раз в 4 дня. Лечение обязательно начинают с бензилпенициллина, общая доза которого должна составлять не менее 1/3 суммарной дозы антибиотиков. При наличии изменений в спинномозговой жидкости суммарную дозу пенициллина увеличивают на 20%. Больным вторичным свежим, вторичным рецидивным и ранним скрытым сифилисом обязательно проведение неспецифической терапии (пирогенные препараты, витамины группы В, коамид, метилурацил, унитиол и др.).

Лечение больных повышенными разовыми дозами пенициллина. Лечение проводится водорастворимым пенициллином, который вводят по 400000 ЕД независимо от массы тела больного через каждые 3 ч. При первичном серонегативном сифилисе —в течение 14 дней (суммарная доза 44800000 ЕД, суточная доза 3200000 ЕД), при первичном серопозитивном и вторичном свежем сифилисе —в течение 16 дней (суммарная доза 51200000 ЕД). Назначают также местную терапию (УВЧ на

увеличенные лимфатические узлы, горячие ванночки и пр.). Для других форм сифилиса применение этой методики не разрешено.

Лечение больных поздними формами сифилиса. По этой методике лечат сифилис скрытый поздний, поздний висцеральный сифилис, нейросифилис. После подготовки препаратами йода в течение 1—2 нед вводят бийохинол вначале по 1 мл через день, а после трех инъекций при хорошей переносимости — по 2 мл через день до общей дозы 12 мл. Затем назначают бензилпенициллин по 200000 ЕД каждые 3 ч до курсовой дозы 40 000 000 ЕД, после чего продолжают инъекции бийохинола до общей дозы 40—50 мл. После перерыва в 1,5—2 мес проводят второй курс пенициллинотерапии в тех же дозах, как и первый, с последующим введением бисмоверола (по 1,5 мл 2 раза в неделю). Затем проводят еще два курса лечения препаратами висмута с перерывами в 1,5—2 мес. Специфическое лечение больных поздними формами сифилиса сочетают с применением неспецифических средств.

Лечение больных сифилисом детей имеет ряд особенностей, зависящих от характера инфекции (приобретенный или врожденный сифилис), стадии заболевания, возраста и массы тела ребенка. Подробно методика описана в Инструкции по лечению и профилактике сифилиса.

Превентивное лечение

Если после момента вероятного заражения прошло менее 2 нед, то взрослым вводят бензилпенициллин по 100000 ЕД внутримышечно через 3 ч из расчета по 100000 ЕД на 1 кг массы тела, но не менее 6000000 ЕД (беременным по 140000 ЕД/кг, но не менее 8400000 ЕД). Если после последнего полового контакта с больным заразным или ранним скрытым сифилисом прошло от 2 нед до 4 мес., назначают лечение по схеме первичного серонегативного сифилиса (см. табл. 3). Превентивное лечение можно проводить одним бициллином амбулаторно.

Превентивное лечение назначают всем детям до 3 лет при наличии у контактировавших с ними лиц внеполового шанкра, вторичного и раннего скрытого сифилиса. Детям старше 3 лет необходимость превентивного лечения определяют индивидуально. Превентивное лечение проводят пенициллином непрерывным методом. Разовая доза бензилпенициллина вводится каждые 4 ч и составляет у детей до 1 года 50 000—60 000 ЕД (суммарная доза 500 000 ЕД на 1 кг массы тела, но не менее 3000000 ЕД), у детей от 1 года до 5 лет - 60 000-70 000 ЕД (суммарная доза 400 000 ЕД/кг), у детей от 6 до 10 лет-70000-80000 ЕД (суммарная доза 300 000 ЕД/кг).

Профилактическое лечение

Беременные, болевшие в прошлом сифилисом, но не снятые с учета, получают профилактическое лечение пенициллинами во время каждой беременности. Проводится 3 курса пенициллинотерапии из расчета 140000

ЕД на 1 кг массы тела, но не менее 8400000 ЕД на курс.

Здоровые дети, родившиеся от матерей, у которых, несмотря на полноценное лечение, сохранились положительные серологические реакции на сифилис, подлежат профилактическому лечению тремя курсами пенициллинов. Если матери таких детей не лечились или лечение им было начато в последние месяцы беременности и серологические реакции у них не негативировались, то детям, несмотря на отсутствие у последних клинических и серологических признаков болезни, проводят 6 курсов профилактического лечения пенициллинами.

Профилактическое лечение должно быть начато в первые 3 мес. жизни ребенка. Разовые и курсовые дозы препаратов группы пенициллина такие же, как и при превентивном лечении детей соответствующего возраста. Дети, получавшие профилактическое лечение, подлежат диспансерному наблюдению в течение 5 лет и клинико-серологическому контролю с наступлением половой зрелости.

КЛИНИКО-СЕРОЛОГИЧЕСКИЙ КОНТРОЛЬ ПОСЛЕ ЛЕЧЕНИЯ И ОПРЕДЕЛЕНИЕ ИЗЛЕЧЕННОСТИ БОЛЬНЫХ СИФИЛИСОМ

Возможность полного излечения больных сифилисом при использовании современных методов лечения не вызывает сомнений. Об этом свидетельствуют:

1) отсутствие у подавляющего большинства больных, получивших полноценное специфическое лечение, особенно в первичной и вторичной стадиях сифилиса, каких-либо проявлений болезни на протяжении всей дальнейшей жизни;

2) случаи повторного заражения (реинфекции);

3) рождение женщинами, лечившимися современными методами от сифилиса до наступления беременности или в первой половине ее, здорового потомства;

4) отсутствие каких-либо признаков специфического поражения внутренних органов и нервной системы при вскрытии лиц, погибших от случайных причин, а ранее полноценно лечившихся по поводу сифилиса.

Эксперименты на зараженных сифилисом животных с перевивкой лимфатических узлов и внутренних органов и успешной реинфекцией после применения современных противосифилитических препаратов доказывают возможность стойкого клинического выздоровления и полной санации организма от бледных трепонем.

Определение излеченности сифилиса у людей в каждом отдельном случае вследствие отсутствия точных критериев представляет нелегкую задачу. Исчезновение клинических симптомов заболевания и негативации классических серологических реакций (РВ и др.) возможны и без лечения. Они могут быть временными, а потому не доказывают, что проведенная

терапия была успешной. Стойкая негативация трепонемных реакций, по-видимому, служит наиболее надежным, хотя и не абсолютным, доказательством полного излечения сифилиса, но это имеет место далеко не у всех больных. Поэтому факт излеченности устанавливается лишь на основе длительного наблюдения за больным, закончившим специфическое лечение, причем во внимание принимаются полноценность проведенной терапии (соответствие дозировок, продолжительности лечения, величины перерывов между курсами и т. д. существующим схемам), динамика негативации серологических реакций, отсутствие клинических и серологических рецидивов за время наблюдения.

На диспансерном учете больные первичным серонегативным сифилисом после окончания лечения состоят в течение одного года; больные первичным серопозитивным и вторичным свежим сифилисом подлежат клинико-серологическому контролю в течение 3 лет. Больные, получившие полноценное лечение по поводу вторичного рецидивного, скрытого серопозитивного (раннего, позднего и неуточненного), третичного сифилиса подлежат снятию с учета после 5 лет диспансерного наблюдения.

Клинико-серологический контроль за больными проводится 1 раз в месяц до полной негативации; в дальнейшем — раз в квартал в течение первого и второго года наблюдения, в течение третьего года наблюдения — 1 раз в 6 месяцев и в течение последующих лет — 1 раз в год. Сохраняющиеся резко положительные стандартные серологические реакции в течение более 12 месяцев после окончания лечения по непрерывному методу или положительные КСР к началу последнего курса расцениваются как серорезистентные и больным назначают дополнительное лечение по одному из методов лечения вторичного рецидивного сифилиса или же 3 курса комбинированного лечения антибиотиками в комбинации с препаратами висмута. Оба варианта дополнительной терапии сочетаются с неспецифическими средствами. Это не относится к больным поздними формами сифилиса, лечение которых по приведенной выше методике считается законченным, несмотря на состояние серологических реакций, если имеет место регресс или стабилизация клинической симптоматики.

Получившие полноценное лечение по поводу всех форм врожденного сифилиса должны состоять под диспансерным наблюдением в течение 5 лет. Если лечение было начато в детском возрасте, то такие лица повторно обследуются с наступлением половой зрелости.

При снятии с учета после установленного срока контроля проводят всестороннее клиническое обследование (терапевтом, невропатологом, окулистом, отоларингологом), рентгенологическое исследование, исследование спинномозговой жидкости и крови на РВ, РИБТ и РИФ.

Лица, у которых за все время наблюдения не было никаких клинических признаков болезни (рецидивов) со стороны внутренних органов, двигательного аппарата и нервной системы, а серологическое исследование крови и спинномозговой жидкости на протяжении всего срока обследования давало отрицательный результат, признаются излеченными и снимаются с

учета.

Как показывают многочисленные наблюдения, только в исключительных случаях регистрировались рецидивы болезни. Наблюдались поражения внутренних органов и нервной системы в виде серологических рецидивов у лиц, которые были сняты с учета после клинико-серологического контроля, соответствующего перечисленным ранее требованиям.

МЯГКИЙ ШАНКР (ШАНКРОИД)

Этиология. Возбудитель Haemophilus ducreyi представляет собой короткую палочку с закругленными концами и перетяжкой в середине длиной 1, 5-2 мкм и толщиной 0, 4-0, 5 мкм. В отделяемом язвы мягкого шанкра (ulcus molle) возбудитель нередко располагается в виде цепочек отсюда прежнее название - стрептобацилла. Возбудитель хорошо окрашивается основными красителями, причем центральная часть окрашивается слабее, чем концы; грамотрицателен (рис. 67) Вне человеческого организма быстро погибает.

Заражение происходит путем прямого, почти исключительно полового контакта, вследствие чего мягкий шанкр локализуется как правило, на половых органах или вокруг их. Редко бывает неполовое заражение с иной локализацией (например, на пальцах рук при профессиональном заражении врачей).

После перенесенного мягкого шанкра иммунитета не остается, поэтому возможно повторное заражение.

Клиническая картина. Инкубационный период составляет 1—5 дней, но может быть и больше, особенно у женщин, у которых иногда отмечается продолжительное бессимптомное носительство возбудителей. На месте внедрения инфекции на фоне красного пятна образуется небольшая пустула, которая через 2-3 дня вскрывается и превращается в быстро увеличивающееся по периферии и в глубину изъязвление. В развитом виде язва мягкого шанкра имеет округлую или неправильную форму, подрытые, изъеденные края, неровное, покрытое гнойным налетом дно. Язва окружена отечно-воспалительным венчиком. При пальпации основание язвы представляется мягким. Обильное гнойное или гнойно-кровянистое отделяемое содержит большое количество стрептобацилл и вторичную флору. Попадая на окружающие ткани, оно ведет к аутоинокуляции инфекции, вследствие чего язвы мягкого шанкра часто бывают множественными, причем основная язва окружается более мелкими — «дочерними». Обычно язва не превышает по величине 15—20 мм.

Ощупывание ее вызывает резкую болезненность.

Продержавшись 3—4 нед, язва мягкого шанкра начинает очищаться, дно ее покрывается грануляциями, и постепенно наступает заживление с образованием небольшого рубца.

Описаны отклонения от обычного течения мягкого шанкра, что дало основание различать несколько его разновидностей, в том числе серпигинирующий, фагеденический и фолликулярный мягкий шанкр.

Бубон — осложнение, возникающее при проникновении стрептобацилл в регионарные лимфатические узлы. Поражение характеризуется острым воспалением одного или нескольких лимфатических узлов, которые вследствие развития периаденита спаиваются между собой и с кожей. Последняя над пораженными лимфатическими узлами окрашена в ярко-красный цвет. Одновременно отмечаются повышение температуры тела, недомогание, резкая болезненность в области поражения. В дальнейшем увеличенные лимфатические узлы размягчаются и вскрываются. Из полости бубона выделяется большое количество гноя с примесью крови. Последующее течение может быть различным: или полость бубона заполняется грануляциями и наступает быстрое заживление, или происходит язвенный распад и полость бубона превращается в язву мягкого шанкра — шанкрозный бубон (рис. 68).

Диагноз. В типичных случаях диагноз не труден и может быть легко подтвержден бактериоскопически. Сложнее распознать мягкий шанкр, осложненный фимозом. В подобных случаях обращают внимание на наличие мелких язв по краю препуциального мешка, возникающих вследствие аутоинокуляции. При их отсутствии следует попытаться стрептобациллы обнаружить в вытекающем из препуциального мешка гное. В СССР в настоящее время мягкий шанкр практически не встречается.

Лечение. Мягкий шанкр легко излечивается сульфаниламидными препаратами. Назначают внутрь (сульфадимезин, например, по 1 г 4— 6 раз в день) до излечения (8—10 дней). Наружно — теплые ванночки из раствора перманганата калия и присыпка язв порошком сульфаниламидов. При осложнении фимозом препуциальный мешок ежедневно промывают раствором перманганата калия 1:5000 с последующим введением 10% взвеси сульфаниламидов в масле. При парафимозе показано вправление или (при неудаче) рассечение ущемляющего кольца.

В случае развития бубона назначают постельный режим, сульфаниламиды. В начальном периоде, до размягчения, рекомендуется аутогемотерапия. Местно – тепло в форме компрессов, грелок, УВЧ. При флюктуации отсасывают гной и через ту же иглу вводят 1—2 мл 10% масляной взвеси сульфаниламидов. При обширном и резко выраженном размягчении предпочтительно вскрыть полость бубона небольшим разрезом, удалить гной, ввести в полость 10% масляную взвесь сульфаниламидов и наложить отсасывающую повязку. Перевязки делают ежедневно до прекращения выделения гноя. Показаны тепловые процедуры до полного рубцевания и разрешения инфильтрата.

При лечении больных мягким шанкром эффективны антибиотики (стрептомицин, тетрациклин и др.), однако применение их должно быть ограничено только очень тяжелыми случаями, так как при одновременном заражении мягким шанкром и сифилисом лечение трепонемоцидными и трепонемостатически действующими антибиотиками затрудняет диагноз и изменяет течение сифилиса.

ГОНОРЕЯ

ОБЩИЕ ДАННЫЕ

Гонорея (gonorrhoea) относится к венерическим урогенитальным инфекциям, т. е. к передающимся преимущественно половым путем заболеваниям, клинические проявления которых в неосложненных случаях почти исключительно ограничиваются мочеполовыми органами.

Современное название болезни —гонорея — ввел Гален, который во II в. н. э. ошибочно трактовал гнойные выделения из уретры мужчин как семятечение (от греч. gone — семя, rhoia — истечение). Несмотря на то что термин «гонорея» неверно отражает сущность заболевания, он все же прочно закрепился в медицине. Применявшиеся ранее в ряде стран другие названия (перелой, триппер, бленнорея) в настоящее время употребляются крайне редко.

Возбудитель гонореи —гонококк (Neisseria gonorrhoeae) - представляет собой парный кокк (диплококк), обе половины которого по форме напоминают кофейные зерна, сложенные вогнутыми сторонами друг к другу и разделенные узкой щелью. В среднем длина гонококка 1,25 мкм, ширина 0,7—0,8 мкм. Гонококки окружены капсуловидным образованием, не дающим им соприкасаться между собой. В электронном микроскопе определяют сложное строение гонококков и наличие у них тонких нитей (пили), с которыми связывают вирулентность возбудителей. В мазках из патологических субстратов и в культурах гонококки обычно располагаются кучками, которые принято сравнивать с пчелиным роем. Гонококки легко окрашиваются основными анилиновыми красителями. При окраске по Граму они обесцвечиваются, в то время как большинство других бактерий, обнаруживаемых в мочеполовых путях, грамположительны. Поэтому окраска по Граму имеет дифференциально-диагностическое значение.

При остром течении болезни гонококки находятся почти исключительно внутри лейкоцитов (рис. 69), при хронической гонорее число возбудителей обычно намного меньше и они располагаются как внутри, так и внеклеточно. Под влиянием ряда факторов, в первую очередь антибиотиков, гонококки могут менять форму, способность воспринимать окраску и биологические свойства. Иногда гонококки трансформируются в L-форму, весьма устойчивую по отношению к препарату, стимулировавшему их образование. Изредка встречаются штаммы гонококков, продуцирующие бета-лактамазу (пенициллиназа).

В процессе эволюции гонококки приспособились паразитировать только в организме человека; поражают преимущественно органы, выстланные цилиндрическим эпителием: уретру, шейку матки, конъюнктиву глаз; реже внедряются в слизистую оболочку прямой кишки, глотки и т. д. В человеческом организме гонококки весьма стойки, но вне его быстро погибают под влиянием неблагоприятных факторов внешней среды. Именно поэтому гонорея, как правило, передается половым путем. Источником заражения служат больные гонореей люди или гонококконосители. Внеполовое заражение встречается редко, преимущественно у маленьких девочек. Оно возможно потому, что гонококки в комочках гноя и слизи во влажной среде сохраняют жизнеспособность в течение нескольких часов (до высыхания). Внеполовое заражение гонореей происходит при обмывании половых органов девочек губками, загрязненными гонорейными выделениями, при пользовании не обеззараженными медицинскими инструментами, ночными горшками, при наличии общей постели у больной матери и ребенка.

Заражение гонореей возможно в любом возрасте. Врожденной или приобретенной невосприимчивости к гонококку не существует, гонореей можно болеть несколько раз. Присутствие гонококков в организме не предохраняет его от повторного заражения (суперинфекция). Однако при определенных условиях развивается относительная невосприимчивость к тому штамму гонококка, которым инфицирован тот или иной человек (иммунитет к гомологичному штамму). Этим объясняется тот факт, что, при так называемой семейной гонорее многократное взаимное инфицирование супругов при половом контакте не приводит каждый раз к вспышке острого заболевания. В то же время любой из этих супругов может стать источником острой гонореи у других лип.

Воспаление, обусловленное гонококком, как правило, проявляется в мочеполовых органах и часто распространяется на прямую кишку (особенно у женщин), крайне редко первичные экстрагенитальные очаги: гонорейные поражения глаз, глотки, кожи. Следовательно, гонорея обычно имеет локализованный, местный характер, несмотря на то что часто в мочеполовых органах одновременно или последовательно возникает несколько очагов воспаления. Хотя гонококки почти закономерно попадают в лимфатические пути и кровяное русло, они там быстро погибают. Только в виде исключения гонорея становится генерализованным заболеванием с образованием гонококковых метастазов в суставах, коже, сердце, мозговых оболочках и т. д. вследствие бактериемии (гонококковый сепсис, диссеминированная гонорейная инфекция).

Гонорея влияет на иммунобиологическое состояние организма: изменяется как неспецифическая, так и специфическая реактивность. Инфицирование гонококками стимулирует выработку различных сывороточных антител (комплементсвязывающих, агглютининов, опсонинов, преципитинов и др.), принадлежащих главным образом к IgG, а также реакции клеточного иммунитета. Защитная роль этих антител, однако,

ничтожна, так как они не способны предохранить человека от повторного заражения, даже если обнаруживаются в высоком титре. Фагоцитоз гонококков полинуклеарными нейтрофилами, как правило, носит незавершенный характер (эндоцитобиоз).

Течение гонореи, ее тяжесть зависят как от реактивности человеческого организма, так и от вирулентности возбудителя. Известно, например, что гонококковый сепсис возникает преимущественно у лиц с ослабленной иммунной защитой, причем чаще вызывается определенными ауксотипами гонококка. Интенсивность реакции организма на внедрение гонококка (клинические особенности заболевания) служит основой для классификации гонореи. Различают следующие формы неосложненной гонореи:

I. Свежая гонорея: а) острая; б) подострая; в) торпидная, или вялая, малосимптомная.

П. Хроническая гонорея.

III. Латентная гонорея и гонококконосительство.

К свежей гонорее условно относят случаи, когда с момента заболевания прошло не более 2 мес. В начальной стадии воспалительный процесс в мочеиспускательном канале носит разлитой (диффузный) и поверхностный характер. В затянувшихся случаях, при хронической гонорее, он становится очаговым и более глубоким. Обычно это происходит не ранее чем через 2 мес. после начала болезни. При латентной гонорее у больных не выявляют ни клинических симптомов заболевания, ни гонококков, хотя эти больные могут быть источниками заражения. В отличие от латентной гонореи при гонококконосительстве при посеве или микроскопии обнаруживаются возбудители гонореи. По сути дела латентная гонорея—это гонококконосительство, при котором вследствие несовершенства методов лабораторной диагностики не удается выявить возбудителей. По правилам статистической регистрации учитываются только две формы гонореи — острая и хроническая. К последней относят все случаи с давностью заболевания свыше 2 мес. и с неустановленной продолжительностью болезни, а также гонококконосительство.

Гонококконосители, больные латентной гонореей и многие больные хронической и торпидной свежей гонореей не знают о своем заболевании и не лечатся. Поэтому именно они наиболее часто служат источниками распространения инфекции.

Следует иметь в виду, что гонококки нередко попадают в гениталии и вызывают воспаления одновременно с другими патогенными и условно-патогенными возбудителями, в частности с трихомонадами, хламидиями, грибами рода кандида и т. д. В отличие от гонококков большинство этих возбудителей либо совсем не подавляются противогонококковыми препаратами (трихомонады, грибы рода кандида, вирус герпеса), либо малочувствительны к ним (хламидии, микоплазмы). Поэтому противогонорейное лечение иногда не дает эффекта, так как воспаление в мочеполовых органах поддерживается другими микроорганизмами (см.

«Постгонорейные заболевания»).

Смешанная инфекций отражается на клинической картине и течении гонореи, частоте и характере осложнений. Например, смешанная инфекция с трихомонадами приводит к удлинению инкубационного периода, более частым осложнениям со стороны добавочных половых желез у мужчин, более частому возникновению эрозий шейки матки и восходящих процессов у женщин, заметно ухудшает результаты лечения гонореи. Это объясняется фагоцитозом гонококков трихомонадами. В фагосомах трихомонад гонококки не подвергаются разрушению, а размножаются и становятся малодоступными для противогонорейных препаратов.

Диагноз воспалительных заболеваний мочеполовых органов складывается из двух этапов. Во-первых, необходимо установить причину заболевания (этиологическая диагностика) и, во-вторых, точную локализацию поражения (топическая диагностика).

Этиологическая диагностика гонореи заключается в обнаружении гонококков либо при микроскопии выделений из уретры или секретов половых желез, либо в посевах на искусственных питательных средах. Иммунобиологические методы (РСК с гонококковым антигеном Борде—Жангу и кожно-аллергическая проба) вследствие непостоянства результатов при неосложненной гонорее (эти реакции долго остаются положительными после излечения и возможности неспецифических (ложноположительных) реакций, за редкими исключениями, не применяются для этиологической диагностики. *Диагноз гонореи должен быть обязательно подтвержден обнаружением гонококков, так как имеется ряд заболеваний, внешне совершенно неотличимых от гонореи (см. «Негонококковые уретриты»). Топическая диагностика имеет целью установить локализацию и характер поражения уретры и наличие воспалительных очагов в других отделах мочеполового аппарата. Краткие сведения о способах топической диагностики приведены далее, более подробные данные можно найти в руководствах по урологии.*

(Примечание: вследствие особенностей строения и функций мочеполовых органов клиническая картина и течение гонореи у мужчин и женщин, а также методы обследования их значительно отличаются. В соответствии с учебной программой в этом учебнике рассматриваются только вопросы гонореи у мужчин).

СВЕЖИЙ ГОНОРЕЙНЫЙ УРЕТРИТ

При половом заражении гонококки вначале, как правило, попадают на слизистую оболочку уретры, обусловливая ее воспаление — уретрит. Очень редко они вызывают изолированное поражение парауретральных ходов, расположенных на головке полового члена около наружного отверстия уретры, при этом уретра остается неинфицированной. Обычно воспаление парауретральных ходов, как и других отделов мочеполового аппарата, происходит вторично вследствие перехода инфекции из уретры и поэтому

рассматривается как осложнение гонорейного уретрита.

Проникая в подэпителиальную соединительную ткань, гонококки вызывают воспаление, в результате чего местами цилиндрический эпителий уретры замещается многослойным плоским. В процессе выздоровления наступает частичная или полная регенерация цилиндрического эпителия пораженной слизистой оболочки. Время, необходимое для проникновения гонококков в подэпителиальную ткань и развития воспалительной реакции, определяет продолжительность инкубационного периода.

Свежий гонорейный уретрит может протекать остро, подостро и торпидно (вяло). В последние годы увеличивается число больных с вялыми формами гонореи. Инкубационный период в среднем составляет 3—5 дней, однако возможны колебания от 1 дня до 15 дней и более. Чем длительнее этот период, тем обычно более вяло протекает гонорейный уретрит. Уретрит начинается с ощущения легкого жжения и щекотания в уретре и появления незначительных слизистых или слизисто-гнойных выделений из наружного отверстия мочеиспускательного канала, причем вначале поражается передняя, дистальная часть уретры (от наружного отверстия до наружного сфинктера мочевого пузыря) — передний уретрит.

При **остром переднем гонорейном уретрите** *(с клинической точки зрения в мочеиспускательном канале различают 2 отдела: переднюю уретру, т. е. анатомически губчатую часть, и заднюю — остальные анатомические части)* симптомы воспаления нарастают быстро, выделения становятся гнойными, зеленовато-желтого цвета, обильными, свободно стекают из уретры, оставляя пятна на белье. Губки наружного отверстия уретры краснеют и припухают. При пальпации висячая часть уретры несколько уплотнена и болезненна. В гнойном отделяемом легко обнаруживаются многочисленные гонококки. Больные жалуются на режущую боль при мочеиспускании, иногда на болезненные эрекции. Редко наблюдаются общие симптомы: недомогание, разбитость, головная боль, плохой сон и т. д., что расценивается как результат воздействия на организм гонококкового эндотоксина.

При **подостром переднем уретрите** все эти симптомы выражены слабее: гиперемия и отечность в области наружного отверстия уретры незначительны, выделения необильные, гнойно-слизистые, субъективные расстройства в форме легких режущих болей в начале мочеиспускания или парестезии (зуд в уретре, щекотание) мало беспокоят больных, общих явлений не бывает.

Торпидный гонорейный уретрит с самого начала течет вяло, воспалительных изменений в области наружного отверстия уретры нет или отмечаются только незначительная влажность губок и склеивание их по утрам; выделения скудные, слизисто-гнойные или слизистые. Иногда выделений настолько мало, что больные их не замечают, тем более что торпидный уретрит может не сопровождаться какими-либо субъективными расстройствами. При торпидном уретрите гонококков в отделяемом обычно немного, их обнаруживают с большим трудом, чем при остром течении

заболевания.

Свежий гонорейный уретрит при своевременно начатом лечении ограничивается поражением передней части мочеиспускательного канала. В отдельных случаях воспаление переходит на заднюю часть уретры и шейку мочевого пузыря: возникает тотальный уретрит. При остро текущем воспалении поражение задней части уретры характеризуется прежде всего частыми, порой неудержимыми позывами к мочеиспусканию; больной мочится через каждые 15—20 мин. Вследствие спазма воспаленной шейки мочевого пузыря в конце мочеиспускания появляются сильные боли. Нередко наблюдается терминальная гематурия. Выделения из уретры постепенно уменьшаются, иногда становятся скудными, но моча мутная; в результате примеси крови может иметь вид «мясных помоев».

Распространение воспаления на задний отдел уретры при подостром и особенно торпидном течении свежей гонореи совершается незаметно, без выраженных субъективных ощущений и обнаруживается лишь по наличию патологических включений во второй порции мочи при двухстаканной пробе.

Причинами, способствующими переходу воспаления на задний отдел уретры, являются половые возбуждения, употребление алкоголя, нерациональное лечение. Поражение этого отдела служит предвестником возможных осложнений со стороны половых желез.

Топическая диагностика. Чтобы установить, локализуется ли воспалительный процесс только в передней части уретры или же поражена и задняя ее часть, обычно используют двухстаканную пробу мочи. Если больной будет мочиться последовательно в два стакана, не прерывая струи мочи, то при воспалении только переднего отдела уретры первая порция мочи отмоет скопившийся в нем гной и моча в первом стакане станет мутной. Вторая порция мочи, прошедшая по уже отмытому каналу, будет прозрачной. При остром воспалении всей уретры (тотальный уретрит) обе порции мочи будут мутными (тотальная пиурия). В случае подострого или торпидно протекающего уретрита, когда в уретре содержится значительно меньше продуктов воспаления, моча при двухстаканной пробе остается прозрачной. У больных передним уретритом в 1-м стакане в моче видны гнойные нити и хлопья. При тотальном уретрите гнойные нити имеются и в 1-м, и во 2-м стаканах.

Для правильной оценки двухстаканной пробы больной должен выпустить не менее 200—300 мл мочи, причем в 1-м стакане при остром уретрите должно быть не менее половины общего объема. Чем сильнее воспаление, тем больше мочи нужно выпускать в 1-й стакан, чтобы смыть гной из передней части уретры. Необходимо иметь в виду, что помутнение мочи может быть обусловлено воспалительными процессами в почках, лоханках и мочевом пузыре, бактериурией и примесью солей. Это устанавливается путем общего анализа мочи. Помутнение мочи от фосфорнокислых или щавелевокислых солей быстро исчезает, если в мочу прибавить немного соляной кислоты. Мочекислые соли (ураты) растворяются при подогревании мочи. Помутнение мочи может быть также следствием затекания гноя из препуциального мешка при воспалительном фимозе. В таких случаях перед пробой мочи следует предварительно промыть препуциальный мешок. При отсутствии уретрита моча будет совершенно прозрачной.

ХРОНИЧЕСКИЙ ГОНОРЕЙНЫЙ УРЕТРИТ

Если свежий гонорейный уретрит не был излечен, то вследствие дальнейшего прогрессирования морфологических изменений развивается хронический уретрит. Таким образом, хронический гонорейный уретрит является либо результатом недостаточного лечения свежей гонореи, либо следствием малосимптомного течения свежего уретрита, когда больной вообще не лечился, не замечая своего заболевания.

Воспаление при хронической гонорее носит очаговый характер, причем наиболее выраженные изменения происходят в передней части уретры. Обычно в подэпителиальный ткани образуется воспалительный инфильтрат в виде отдельных гнезд (так называемые мягкие инфильтраты). При длительном течении болезни в очагах инфильтрации клеточные элементы начинают замещаться соединительной тканью (переходные и твердые инфильтраты). В конце концов в некоторых случаях образуется рубцовая ткань, обусловливающая сужение просвета уретры (стриктура уретры).

Обычно отмечается воспаление желез мочеиспускательного канала (желез Литтре) и крипт Морганьи. Если выводные протоки желез сдавливаются инфильтратом, то образуются ретенционные кисты (закрытый уретральный аденит), иногда абсцессы их. В других случаях отверстия выводных протоков желез мочеиспускательного канала зияют и гной из них выделяется в уретру (открытый уретральный аденит). Цилиндрический эпителий уретры на отдельных участках иногда метаплазируется в многослойный плоский ороговевающий. В задней части уретры хроническое воспаление нередко сопровождается развитием легко кровоточащих грануляций, а иногда и полипов. Инфильтративные изменения слизистой оболочки чаще локализуются в области семенного холмика.

Хронический гонорейный уретрит протекает, как правило, вяло, с периодическими обострениями, клиническая картина которых напоминает острый или подострый свежий уретрит. Обострения обычно наблюдаются после полового возбуждения, употребления алкоголя и других нарушений режима. Жалобы больного и клинические симптомы ограничиваются ощущением жжения и зуда в уретре и скудными гнойно-слизистыми выделениями или склеиванием наружного отверстия уретры, особенно по утрам, после ночного перерыва в мочеиспускании. При поражении задней части уретры могут возникать учащенные позывы и боли в конце мочеиспускания, однако более слабые, чем при остром процессе. Иногда отмечается расстройство половой функции. Прочие жалобы больных обычно связаны с различными осложнениями, часто развивающимися при хроническом гонорейном уретрите у мужчин. При двухстаканной пробе первая порция мочи может быть мутной или прозрачной, но всегда с большим или меньшим количеством слизистых либо гнойных нитей; вторая порция мочи чистая или с небольшим количеством нитей.

Диагноз. При постановке диагноза хронического гонорейного уретрита принимают во внимание данные анамнеза, объективного исследования и результаты выявления гонококков. При хронической гонорее возбудители нередко обнаруживаются с большим трудом после повторных

микроскопических и культуральных исследований. Предварительная провокация облегчает нахождение гонококков. Исследовать необходимо не только выделения из уретры, но и гнойные нити в осадке мочи, секрет половых желез и эякулят. Положительные реакции Борде—Жангу и внутрикожная проба с гонококковым антигеном не позволяют поставить диагноз хронической гонореи, но свидетельствуют о необходимости тщательного поиска гонококков. Диагностировать гонорею можно только после выявления возбудителя.

Топическая диагностика. Определение локализации и характера патологических изменений совершенно необходимо при хронической гонорее, которая нередко представляет собой многоочаговое заболевание, В первую очередь используют уретроскопию, позволяющую выявить все основные формы поражения уретры: инфильтраты, стриктуры, литтреиты, метаплазию эпителия, грануляции и пр. Уретроскопию проводят всем больным как перед назначением лечения, так и при установлении излеченности. Методика ее описана в учебниках по урологии и специальных руководствах. При необходимости исследуют уретру головчатыми бужами и проводят уретрографию. Обязательно следует изучить состояние предстательной железы, семенных пузырьков и бульбоуретральных (куперовых) желез, так как хронический уретрит часто осложняется воспалением этих органов.

ОСЛОЖНЕНИЯ ГОНОРЕЙНОГО УРЕТРИТА

Осложнения возникают как при свежем, так и при хроническом уретрите. При свежей гонорее они относительно редки, поскольку при своевременной и полноценной терапии гонококки быстро погибают. Напротив, при затянувшихся и хронических формах болезни почти всегда наблюдаются те или иные осложнения. Чаше они обусловлены непосредственным внедрением гонококков в окружающие уретру, расположенные рядом или отдаленные органы и ткани. Возбудители могут проникнуть в них гематогенным, лимфогенным или перконтинуитатным путем. В половые железы гонококки обычно проникают через выводные протоки (трансканаликулярно).

Осложнения могут быть вызваны как самими гонококками, так и вторичной инфекцией и сопутствующими микроорганизмами. Некоторые осложнения имеют инфекционно-аллергический патогенез.

Различают следующие осложнения; воспаление парауретральных ходов — парауретрит, кожи головки и внутреннего листка крайней плоти — баланопостит, бульбоуретральных (куперовых) желез — куперит, предстательной железы — простатит, придатка яичка — эпидидимит, семенных пазырьков — везикулит и др.; рубцовое сужение уретры — стриктура, гнойное воспаление окружающей уретру клетчатки — периуретрит, воспаление мочевого пузыря — цистит, почечных лоханок и почек — пиелит и пиелонефрит; гонорейное воспаление прямой кишки —

проктит; экстрагенитальные осложнения, как правило, носящие метастатический характер: гонорейный сепсис, эндокардит, поражения суставов, нервной системы и т.д. У отдельных больных вследствие нервного срыва развиваются различные неврозы, чаще в форме так называемой гонофобии.

Ниже рассмотрены наиболее часто встречающиеся в настоящее время осложнения. Сведения об остальных осложнениях можно найти в специальных руководствах по гонорее.

Гонорейный эпидидимит. Возникает обычно вследствие заноса гонококков из задней части уретры через семявыбрасывающий и семявыносящий протоки в хвост придатка яичка. Этому способствуют антиперистальтические движения, которые возникают при воспалении семенного холмика. Реже гонококки проникают в придаток по лимфатическим сосудам. Развитие эпидидимита провоцируют травмы, половые возбуждения, физическое перенапряжение, грубый травмирующий массаж предстательной железы, неосторожное бужирование уретры и т. д. Чаще поражается один придаток, двусторонний эпидидимит встречается реже. Одновременно с придатком часто воспаляются семявыносящий проток (деферентит) и окружающая семенной канатик клетчатки (фуникулит). Яичко обычно кажется неизмененным, и воспалительный придаток четко отграничивается от него. Однако при гистологическом исследовании всегда выявляется внешне бессимптомное воспаление самого яичка. Иногда одновременное поражение яичка выражено и клинически (орхоэпидидимит). В отдельных случаях воспаление придатка и яичка сочетается с выпотом в оболочки яичка, в которых накапливается жидкость (периорхоэпидидимит).

Гонорейный эпидидимит чаще возникает остро, внезапно, но может развиваться постепенно, подостро. Вначале появляются озноб, высокая температура (до 40°С), головная боль и резкая болезненность в пораженной половине мошонки. В хвосте придатка яичка (при гематогенном проникновении возбудителей — в головке и теле его) образуется плотный, с гладкой поверхностью болезненный инфильтрат. Кожа мошонки напряжена, гиперемирована, горячая на ощупь. При деферентите и фуникулите присоединяются острые боли внизу живота, семенной канатик прощупывается в виде плотного болезненного тяжа. В этот период симптомы уретрита временно исчезают или ослабевают.

Через 5—7 дней острые симптомы начинают стихать: температура тела снижается, боли уменьшаются, состояние больного улучшается. Мошонка принимает нормальный вид. Постепенно рассасывается инфильтрат в придатке яичка. Иногда инфильтрат полностью не разрешается, а на его месте остается небольшой плотный, слегка болезненный узел. Замещающая инфильтрат рубцовая ткань может обусловить сужение или облитерацию семявыносящего протока, что нарушает оплодотворяющую способность (олиго- или аспермия). Последняя особенно часто бывает следствием двустороннего эпидидимита.

Диагноз. Наличие гонорейного эпидидимита подтверждается

обнаружением гонококков в отделяемом из уретры или в нитях из осадка мочи. Диагностические трудности возникают, если острый эпидидимит развивается при малосимптомном уретрите, который не был замечен больным. Трудно распознать заболевание и в случаях все чаще встречающегося подострого, а иногда и вялого, без температурной реакции начала и течения гонорейного эпидидимита. Такие случаи надо дифференцировать от неспецифического эпидидимита, эпидидимита при негонококковых уретритах и туберкулеза придатка. Последний чаще начинается незаметно для больного и лишь как исключение сопровождается высокой температурой и болью. В придатке образуются плотные малоболезненные узлы. Пораженный придаток нередко спаивается с прилежащими тканями и кожей мошонки, затем на этом участке ткани размягчаются, казеозные массы выделяются наружу через свищ. Иногда туберкулезный процесс одновременно поражает семенной канатик, по ходу которого образуются четкообразные утолщения.

Гонорейный простатит. Это наиболее частое осложнение гонорейного уретрита. Возникает обычно при поражении задней части уретры вследствие попадания гонококков в предстательную железу через выводные протоки этой железы, реже лимфогенным и гематогенным путем. По течению простатит бывает острым и хроническим.

Острый гонорейный простатит может осложнить течение как свежей, так и хронической гонореи. По характеру и степени выраженности воспалительных явлений различают три формы простатита: катаральную, фолликулярную и паренхиматозную.

Катаральный простатит — это в основном поражение выводных протоков железы, эпителий которых подвергается дегенерации. Просвет железистых протоков выполняется опущенным эпителием, слизью и лейкоцитами. Катаральный простатит обычно протекает асимптомно. Лишь проникновение гонококков в железистые дольки и окружающую их межуточную ткань приводит к клинически выраженным симптомам, характер которых при остром простатите зависит от локализации очага воспаления в предстательной железе. Чаще всего отмечается клиническая картина острого заднего уретрита, но возможны общее недомогание, повышение температуры тела до 38—39°С, боли в промежности и при дефекации, запоры, затруднения при мочеиспускании и т. д. При ректальном обследовании обнаруживают болезненность, уплотнение и увеличение всей железы или одной из ее долей (*паренхиматозный простатит*). Иногда прощупываются немногочисленные болезненные узлы величиной с горошину и более, являющиеся следствием псевдоабсцессов в отдельных железистых дольках (*фолликулярный простатит*).

Под влиянием адекватной терапии все признаки острого простатита обычно быстро исчезают. Без лечения может сформироваться абсцесс предстательной железы, хотя это бывает крайне редко. Тогда боли и общие нарушения нарастают, температура тела достигает 40°С, общее состояние становится тяжелым, часто возникает острая задержка мочи. При пальпации

через прямую кишку находят большую, резко болезненную и флюктуирующую припухлость. Не вскрытый своевременно абсцесс предстательной железы прорывается в задний отдел уретры, прямую кишку или в промежность, но может вскрыться в полость малого таза с образованием перитонита.

Хронический гонорейный простатит может развиться из острого, особенно при недостаточном лечении. Однако в настоящее время, почти как правило, хронический простатит возникает первично, т. е. поражение предстательной железы с самого начала течет вяло, без острых воспалительных изменений и часто субъективно бессимптомно. Его очень часто обнаруживают при затянувшихся и хронических гонорейных уретритах. Патологический процесс локализуется как в железистой, так и в межуточной ткани и носит обычно очаговый характер. Стенки отдельных выводных протоков и альвеол вместе с окружающей их соединительной тканью инфильтрированы лейкоцитами. Просветы некоторых выводных протоков облитерированы или сужены. На месте отдельных железистых долек возникают кистевидные образования. Полости их нередко заполнены гноем. Местами развивается рубцовая ткань.

При *катаральном хроническом гонорейном простатите* воспалительный процесс в основном ограничивается выводными протоками железистых долек. Пальпация железы в таких случаях не выявляет никаких изменений и только при микроскопическом исследовании секрета находят большое число лейкоцитов. При *фолликулярном простатите* нередко удается прощупать слегка флюктуирующие болезненные кистевидные образования или ограниченные узлы. Для *паренхиматозного простатита* характерно увеличение одной из половин или всей железы. Последняя становится плотной, болезненной, что отражает одновременное поражение железистой паренхимы и стромы предстательной железы.

Клиническая картина хронических простатитов многообразна, полиморфна в отличие от острого простатита, при котором преобладают однотипные местные проявления. Кроме субъективно бессимптомных, наиболее частых случаев хронического простатита, могут быть формы с симптомами заднего уретрита (императивные учащенные позывы на мочеиспускание, выделения из уретры, зуд и жжение, нити и хлопья в моче), различными болями (в промежности, прямой кишке), парестезиями (чувство тяжести в промежности), нарушениями половой функции (преждевременная эякуляция, ослабление эрекции, снижение оргазма и т. д.), невротическими расстройствами (утомляемость, пониженная работоспособность, раздражительность). Все эти симптомы порознь или в разных сочетаниях могут встречаться при хронических простатитах любой этиологии.

Диагноз. Хронический простатит распознают на основании данных объективного исследования железы и лабораторных анализов секрета, в котором при наличии воспалительного процесса содержится более 10 лейкоцитов в поле зрения при исследовании в раздавленной капле с увеличением в 400 раз, заметно уменьшено число липидных зерен и

отмечаются другие изменения. Гонококков в секрете железы находят редко, обычно в ранних стадиях болезни.

Жалобы больных и данные анамнеза не всегда позволяют поставить сразу правильный диагноз, так как ряд осложнений гонореи и негонококковых уретритов (куперит, везикулит), конгестивные процессы, аноректальный варикозный симптомокомплекс, атония и склероз предстательной железы иногда протекают с подобными субъективными расстройствами. Сходные с хроническим простатитом жалобы иногда бывают при туберкулезе, камнях, новообразованиях и аденоме предстательной железы. При туберкулезе в предстательной железе прощупываются безболезненные плотные узлы; они развиваются медленно, незаметно для больного и почти всегда сопровождаются туберкулезом придатка яичка, семенных пузырьков или мочевых путей. Камни предстательной железы при пальпации дают характерный хруст. Наличие их подтверждается рентгенологически. При раке железа бугриста, чрезвычайно плотная, безболезненная при пальпации. Аденома предстательной железы развивается у лиц пожилого возраста; симптомы болезни нарастают медленно, затрудняется мочеиспускание, железа увеличивается, но пальпация ее безболезненна.

Гонорейный везикулит. Заболевание обычно сопутствует воспалению придатка яичка или предстательной железы и бывает как острым, так и хроническим. Гонококки проникают в семенные пузырьки из задней части уретры через семявыбрасывающие протоки или по лимфатическим и кровеносным сосудам. При остром везикулите больные жалуются на тупые боли в пояснице, крестце, прямой кишке, промежности. Если вследствие нарушения оттока гноя из семенного пузырька образуется эмпиема его или воспалительная инфильтрация распространится на окружающую клетчатку (паравезикулит), то температура тела может повыситься до 39—40°С и резко ухудшится общее состояние. Патогномоничных клинических симптомов везикулита нет, но заподозрить его позволяют частые поллюции, боли при эякуляции и наличие в эякуляте крови и гноя.

Хронический везикулит может развиться из острого, но нередко процесс с самого начала принимает вялое течение. В стенке семенного пузырька образуется воспалительный инфильтрат, а полость его заполняется слизисто-гнойным содержимым. Хронический везикулит часто протекает без клинических симптомов или с симптомами, свойственными хроническому простатиту. Реже отмечаются боли при эякуляции, повышенная половая возбудимость, сперматорея и коричневая окраска эякулята.

Диагноз. Основанием для постановки диагноза гонорейного везикулита служат данные пальпаторного обследования через прямую кишку и результаты микроскопии секрета семенных пузырьков. В хронических случаях важное диагностическое значение имеет посев эякулята (спермокультура).

Гонорейные стриктуры уретры. В настоящее время это осложнение отмечается редко, а тяжелые последствия его в СССР почти не встречаются в

связи с наличием эффективных методов лечения гонореи. Гонорейные стриктуры обычно бывают множественными и располагаются в передней части уретры. Первый клинический симптом — изменение струи мочи. Она уменьшается в объеме и стекает вяло. Акт мочеиспускания постепенно удлиняется, моча начинает выделяться не тонкой струйкой, а по каплям или небольшими порциями. Снижается сократительная способность мочевого пузыря; появляется остаточная моча. Иногда отмечается острая задержка мочи или частичное недержание. При запущенных стриктурах общее состояние больных прогрессивно ухудшается, появляются головные боли, недомогание, познабливание, лихорадка. Вследствие затрудненного оттока моча застаивается в мочевом пузыре, разлагается, раздражает слизистую оболочку и создает условия для размножения бактерий и развития воспалительного процесса в застриктурной части уретры, мочевом пузыре и вышележащих мочевых путях. Следствием этого могут быть абсцессы и мочевые свищи, мочевая инфильтрация и септическая флегмона, представляющая непосредственную угрозу жизни больного.

ДИССЕМИНИРОВАННАЯ ГОНОРЕЙНАЯ ИНФЕКЦИЯ

К этой группе относятся осложнения, обусловленные гематогенными метастазами гонококков из первичного очага в другие органы и системы. Исходным пунктом диссеминации чаще бывает малосимптомная или хроническая гонорея мочеполовых органов у лиц, длительно не получавших надлежащего лечения. Реже исходным очагом диссеминации является гонорея прямой кишки и глотки. В настоящее время гематогенная диссеминация гонореи регистрируется редко, причем она не является однородной ни клинически, ни патогенетически. Можно различать метастатические поражения, возникшие в результате кратковременной бактериемии, при которой гонококки только переносятся в отдаленные органы, не размножаясь в крови и не вызывая существенных общих нарушений, и поражения, связанные с гонококковым сепсисом. Самая частая форма бактериемических осложнений гонореи — гонорейный артрит и поражения кожи.

Гонорейный артрит является результатом непосредственного проникновения возбудителей в периартикулярные ткани и полость сустава. Поражение суставов начинается с периартикулярных тканей, что выражается лишь в полиартралгии, а иногда и ограничивается ею. Чаще развиваются преходящее, мигрирующее, множественное припухание и гиперемия периартикулярных тканей, а через несколько дней патологический процесс локализуется в немногих суставах. В большинстве случаев речь идет о поражении двух и более суставов, обычно крупных суставов нижних конечностей, реже бывают моноартриты лучезапястного, коленного, межфаланговых и других суставов.

В первые 2—5 дней выпот в пораженных суставах незначителен. Если гонококки в периартикулярных тканях погибают под влиянием защитных

реакций организма или под воздействием терапии, клиническая картина гонорейного артрита может ограничиться кратковременными полиартралгиями. Если же гонококки проникнут в суставную полость, развивается серозно-гнойный или гнойный артрит. Именно в этот период удается относительно часто выделить из суставной жидкости гонококки. В анализах крови умеренный лейкоцитоз со сдвигом влево, повышение СОЭ.

Общее состояние больных гонорейным артритом определяется наличием или отсутствием септикопиемии. Само по себе поражение сустава сопровождается умеренной или выраженной лихорадкой, но может протекать и при нормальной температуре. Характерны боли в суставе, усиливающиеся при движении, и признаки острого воспаления (горячая и гиперемированная кожа над суставом, припухлость). Часто отмечаются тендосиновиты. При отсутствии лечения гонорейное воспаление сустава довольно быстро приводит к деструкции суставных поверхностей с последующим анкилозом, пер партикулярной флегмоной или остеомиелитом. На рентгенограммах уже через 1—2 нед после начала болезни выявляются разрушение суставных поверхностей, деструкция суставного хряща, сужение суставной щели.

Пенициллинотерапия обычно приводит к быстрому излечению. Если лечение начато рано, то уже через 12-48 ч исчезают боли в суставах и лихорадка, а вскоре наступает полное выздоровление. Анкилозы и остаточные деформации сохраняются только при позднем начале терапии. Необычайно быстрый эффект пенициллина и других противогонорейных антибиотиков служит косвенным показателем гонорейной природы артрита в тех случаях, когда гонококки в суставном выпоте не были найдены. Если к тому же гонококки обнаружены в мочеполовом тракте и посевах крови, а в клинической картине — септикопиемии с лихорадкой и ознобом, типичные сыпи, то диагноз гонорейного артрита считается достоверно доказанным.

При дифференциальной диагностике у мужчин следует иметь в виду болезнь Рейтера, которая довольно часто осложняет течение негонококковых уретритов, а иногда возникает и после полноценного лечения гонореи, когда никакими методами гонококки уже не обнаруживаются. Болезнь Рейтера — заболевание со сложным патогенезом, которое в классическом варианте характеризуется триадой из уретрита, поражения глаз и полиартрита. В отличие от гонорейных, артриты при болезни Рейтера не поддаются воздействию пенициллина, но зато склонны к самоизлечению с полным восстановлением функции, даже если суставная атака длилась несколько месяцев.

Гонококковые поражения кожи, возникающие при гонококковой бактериемии, могут быть довольно полиморфными, но типичными являются немногочисленные геморрагически-пустулезные элементы, обычно локализующиеся на дистальных участках конечностей и вблизи пораженных суставов, которые представляют собой септические «инфаркты» кожи. Элементы сыпи от 1—2 мм до 2 см в диаметре и могут одновременно находиться в разных стадиях развития. Сыпь держится около недели, затем исчезает, оставляя нестойкую пигментацию.

Гонококковый сепсис протекает по-разному. Более тяжелой, но и наиболее редкой формой является гонококковая септикопиемия, которая

представляет собой тяжелое заболевание с сомнительным прогнозом, сопровождающееся поражениями сердца, мозговых оболочек, поражениями печени и почек. Клинически эта форма гонококкового сепсиса не отличается от других тяжелых пиемии, а возникающие при ней артриты и кожные высыпания не определяют течения и исхода болезни. Чаще наблюдается относительно мягкая форма гонококковой септикопиемии. Для нее характерны интермиттирующая лихорадка от 38 до 40,5°С, озноб, артралгии или артриты и типичные кожные высыпания. Такая форма хорошо поддается своевременно начатой пенициллинотерапии.

ЛЕЧЕНИЕ БОЛЬНЫХ ГОНОРЕЕЙ

Цель лечения — ликвидировать гонококковую инфекцию и восстановить нормальное состояние пораженных органов и тканей. Это достигается сочетанием антибактерийных препаратов с методами и средствами специфической и неспецифической стимуляции защитных реакций организма и методами местного воздействия на пораженные органы.

Больных свежей и хронической гонореей, как правило, лечат амбулаторно, но при возникновении осложнений показано лечение в стационаре. Госпитализации подлежат также больные неосложненной гонореей по социальным показаниям. Лечение следует индивидуализировать, учитывая состояние больного, форму и течение болезни. При этом врач обязан придерживаться рекомендуемых специальными инструкциями разовых и суммарных доз противогонорейных препаратов. Так как постепенно снижается чувствительность ряда штаммов гонококка к некоторым антибиотикам и появляются новые противогонорейные средства, то эти инструкции периодически пересматриваются. Дозы и методы противогонорейных препаратов приводятся в соответствии с «Инструкцией по лечению и профилактике гонореи».

Больным гонореей во время лечения и вплоть до установления излеченности (до снятия с учета) запрещается половая жизнь. Необходимо предупреждать половые возбуждения, так как они могут способствовать возникновению осложнении. В частности, запрещаются острая раздражающая пища, алкогольные напитки, которые вызывают прилив крови к тазовым органам и создают благоприятную почву для осложнений. Важнейшим принципом является одновременное лечение половых партнеров, чтобы предотвратить возможность повторного заражения (реинфекция).

При неосложненных острых или подострых гонорейных уретритах проводится терапия одним из антибиотиков. В случаях затянувшейся, вяло текущей и хронической гонореи введению антибиотиков должны предшествовать иммунотерапия и местное лечение. При наличии осложнений антибиотики также сочетают с иммунотерапией и местным лечением. В случае смешанной инфекции с трихомонадами, чтобы обеспечить доступ антибиотиков к гонококкам в достаточной концентрации,

противотрихомонадные средства принимают до антибиотиков или одновременно с ними.

Этиотропное лечение. Основным противогонорейным средством в настоящее время остаются препараты группы пенициллина. *Бензилпенициллин* вводят при первой инъекции в дозе 600000 ЕД, а затем по 300 000 ЕД каждые 4 ч до курсовой дозы, составляющей при острой и подострой гонорее 3000000 ЕД, при остальных формах назначают от 4 200 000 до 6 000 000 ЕД и более в зависимости от тяжести процесса. При гонококковом сепсисе разовые дозы увеличивают до 1 000 000—2 000 000 ЕД. *Бициллин-1, бициллин-3 и бициллин-5* вводят по 600 000 ЕД через 24 ч или по 1 200 000 ЕД через 48 ч, на курс 3 000 000 ЕД при острой и подострой гонорее и 4 200 000— 6 000 000 ЕД при остальных формах.

Из прочих антибиотиков для лечения гонореи рекомендуются; левомицетин — по 3 г в день в течение первых двух дней, по 2 г в остальные дни; разовая доза 0,5 г дается через равные промежутки с ночным перерывом в 7—8 ч, на курс 6 г при острой и подострой неосложненной гонорее, при остальных формах 10 г; тетрациклины (хлортетрациклин, окситетрациклин) — первые 2 дня по 0, 3 г, в последующие дни по 0,2 г 5 раз в день, на курс 5 г при неосложненной острой и подострой гонорее и 10 г при прочих формах; эритромицин —по 400000 ЕД 6 раз в сутки в течение 2 дней, а затем по 5 раз в сутки до курсовой дозы 8 800 000 ЕД при острой и подострой гонорее и 12800000 ЕД при прочих формах; мономицин и канамицин вводят внутримышечно по 500000 ЕД каждые 12 ч до курсовой дозы 3 000 000 и 6 000 000 ЕД при острой и хронической гонорее соответственно.

Сульфаниламиды пролонгированного действия (сульфамонометоксин, сульфадиметоксин) назначают при непереносимости антибиотиков обязательно одновременно с местным лечением по 1,5 г 3 раза в сутки в первые два дня и по 1 г через 8 ч в последующие дни; на курс 15—18 г.

Сульфаниламиды, а также мономицин и канамицин, не подавляющие жизнедеятельности бледной трепонемы, особенно рекомендуются в тех случаях, если наряду с гонореей имеются симптомы, подозрительные на сифилитическую инфекцию (эрозивный баланит, воспалительный фимоз, паховый лимфаденит и т. п.), и когда лечение препаратами пенициллина может воспрепятствовать своевременной лабораторной диагностике сифилиса.

Иммунотерапия. Назначается с целью повышения реактивности организма и эффективности противогонорейной терапии. Специфическая иммунотерапия проводится гонококковой вакциной, разовые дозы которой постепенно повышают от 200000000 до 1,5—2 млрд. микробных тел. Вакцину вводят внутримышечно через 2—4 дня (в зависимости от реакции), на курс 6—8 инъекций. Для неспецифической стимуляции защитных реакций организма используют аутогемотерапию, лактотерапию, введение пирогенала, продигиозана и т. д.

Местное лечение. Методика местного лечения зависит от степени и характера локальных изменений в уретре и добавочных половых железах.

При свежем остро и подостро текущем уретрите местное лечение не проводят. При вялом течении и хроническом уретрите назначают промывания уретры слабыми растворами перманганата калия, оксицианида ртути, нитрата серебра и т. д. Промывания уретры показаны также при смешанной инфекции.

Кроме того, для местной терапии уретры используют инсталляции 0,25—1% раствора нитрата серебра или 2% раствора протаргола (при наличии инфильтратов, уретрального аденита), введение металлических бужей (при закрытом уретральном адените, переходных и твердых инфильтратах), смазывания очагов грануляций на слизистой оболочке семенного холмика при его поражении 10—20% раствором нитрата серебра, тампонады уретры и т. д.

Лечение осложнений гонореи. *Эпидидимит.* В острой стадии показаны постельный режим, иммобилизация мошонки (суспензорий), антибиотики. Боли в мошонке быстро купируются после новокаиновой блокады семенного канатика. Для ускорения рассасывания инфильтрата применяют согревающие компрессы, грелку, УВЧ и СВЧ, электрофорез йодида калия. Этому же способствуют аутогемотерапия, лактотерапия, пирогенал, которые назначают после стихания болей и уменьшения воспалительных изменений в придатке яичка.

Острый простатит и везикулит. Назначают постельный режим, горячие микроклизмы (до 50°С) 2—3 раза в день, лактотерапию; комбинированное применение двух антибиотиков в больших дозах; суппозитории с белладонной и анестезином. При острой задержке мочи — катетеризация, при образовании абсцесса —вскрытие его через промежность. После исчезновения острых явлений для ускорения рассасывания инфильтратов в предстательной железе назначают осторожное поглаживание ее, а затем легкий массаж и физиотерапию.

Хронический простатит и везикулит. Показаны стимулирующая терапия (пирогенал и т. д.) или вакцинотерапия с последующим введением антибиотиков, горячие микроклизмы, сидячие теплые ванны, ректальная диатермия, грязелечение, а также массаж предстательной железы и семенных пузырьков. Одновременно проводят лечение заднего уретрита (промывания, инстилляции и т. д.). Критерием излеченности служит стойкая нормализация цитологического состава секрета предстательной железы и семенных пузырьков.

Гонорейные стриктуры уретры лечат путем методического бужирования. Показано введение лидазы и электрофорез ронидазы в область сужения. При задержке мочи — внутренняя уретротомия.

Гонорейные артриты хорошо поддаются лечению пенициллинами в больших дозах, и только в запущенных случаях сохраняются остаточные явления, требующие дополнительной терапии (электролечение, парафино-озокеритотерапия, лечебная физкультура и т. д.).

УСТАНОВЛЕНИЕ ИЗЛЕЧЕННОСТИ БОЛЬНЫХ ГОНОРЕЕЙ

Больной признается излеченным, если в течение двухмесячного наблюдения при многократных лабораторных исследованиях гонококки не обнаруживаются. Бактериоскопические и бактериологические анализы начинают через неделю после окончания лечения. Соскобы из уретры (при отсутствии выделений) и секрет предстательной железы и семенных пузырьков берут после комбинированной провокации — искусственного обострения воспалительного процесса с помощью химических, механических, термических, биологических и алиментарных раздражителей. Если в течение периода обследования не будут обнаружены гонококки, клинические симптомы воспаления уретры и половых желез и изменения при уретроскопии, не будет патологии в секрете простаты и семенных пузырьков, то таких лиц признают здоровыми и снимают с учета.

ПОСТГОНОРЕЙНЫЕ ЗАБОЛЕВАНИЯ

Иногда, несмотря на стойкое исчезновение гонококков у болевших гонореей мужчин, после лечения остаются стойкие воспалительные процессы, не имеющие тенденции к самопроизвольному излечению. Они локализуются чаще всего в уретре (постгонорейные уретриты) или в предстательной железе (постгонорейные хронические простатиты), поддерживаются различными микроорганизмами, как постоянно обитающими на слизистых оболочках мочеполовых органов, так и занесенными извне. В отдельных случаях их возникновение объясняется ослаблением местной резистентности тканей вследствие перенесенного гонорейного поражения. Поэтому обычные сапрофиты приобретают свойства патогенных бактерий. В других случаях постгонорейные заболевания связаны со снижением защитных реакций организма в целом. Чаще всего заболевания обусловлены патогенными возбудителями (в первую очередь хламидиями и трихомонадами), проникшими в уретру вместе с гонококками при заражении половым путем, но оказавшимися нечувствительными к противогонорейной терапии.

Постгонорейные уретриты, как правило, протекают как вялые или хронические гонорейные уретриты с теми же клиническими симптомами. Постгонорейные простатиты и везикулиты вызывают такие же субъективные и объективные расстройства, как и гонорейные. Единственным критерием диагностики постгонорейных процессов является тщательное исключение повторными лабораторными исследованиями наличия гонококков в любой их форме.

Лечение постгонорейных заболеваний состоит в назначении иммуностимулирующих средств, местных процедур (в зависимости от данных топической диагностики) и химиотерапевтических препаратов,

выбор которых определяется результатами бактериологических исследований.

НЕГОНОКОККОВЫЕ УРЕТРИТЫ У МУЖЧИН

Помимо гонорейных, выделяют негонококковые (негонорейные, неспецифические) уретриты. Преобладающее большинство негонококковых уретритов возникает в результате передачи инфекции половым путем, и потому по Международной классификации болезней (1975) они отнесены в рубрику «Другие венерические болезни».

Наиболее частыми формами венерических негонококковых уретритов являются хламидийные и трихомонадные, реже регистрируются уретриты, вызываемые микоплазмами (уреаплазмы), вирусом герпеса II иммунотипа, грибами кандида и некоторыми бактериями. Уретриты невенерического происхождения бывают инфекционными, обусловленными различными бактериями, дрожжеподобными грибами и другими возбудителями, проникающими в уретру при общих инфекционных или местных воспалительных заболеваниях, а также при дисбактериозе. К неинфекционным относятся уретриты, вызванные химическими, механическими и термическими травмами (травматические), нарушениями обмена веществ, наличием опухоли в уретре, конгестивные (застойные) и аллергические. Невенерические уретриты, несмотря на все разнообразие вызывающих их причин, встречаются относительно редко. У физически здоровых молодых мужчин, составляющих основную часть больных уретритами, как правило, выявляются только гонорея или негонококковые уретриты венерического происхождения.

Патогенез. Различные инфекционные агенты, попадая на слизистую оболочку уретры и внедряясь в ее многочисленные лакуны и железы, могут вызвать воспаление или сохраняются в уретре некоторое время, не причиняя никаких повреждений (стойкое, или транзиторное, носительство). Нередко венерические уретриты обусловлены не одним, а одновременно двумя и более возбудителями (например, гонококки и трихомонады, хламидии и гонококки, хламидии и трихомонады и т. д.). При такой смешанной инфекции уретрит после гибели одного из возбудителей поддерживается другим. Особенности патогенеза отдельных видов негонококковых уретритов определяются биологическими свойствами патогенных возбудителей. В опытах по самозаражению и заражению добровольцев были получены уретриты после инокуляции в мочеиспускательный канал чистых культур трихомонад, хламидии, уреаплазм.

Морфологический субстрат уретрита зависит в основном от остроты процесса и стадии заболевания. При острых и подострых уретритах выявляются диффузные экссудативные изменения в эпителии уретры

(гнойное воспаление) вплоть до полного разрушения его на отдельных участках, воспалительная инфильтрация в субъэпителиальном слое, резкое расширение сосудов стромы. При хроническом уретрите присоединяются пролиферативные изменения, инфильтраты приобретают очаговый характер, впоследствии появляется рубцовая ткань. Обычны поражения уретральных желез. Цилиндрический эпителий уретры на отдельных участках превращается в многослойный плоский, местами могут развиваться грануляции и папилломы. Только при герпетическом уретрите обнаруживается характерная для вирусных инфекций баллонная дистрофия эпителия.

Клиническая картина и течение. Венерические негонококковые уретриты независимо от этиологии протекают с одинаковыми клиническими симптомами, различаясь лишь по интенсивности воспаления и характеру преобладающих осложнений. Практически вся симптоматика неосложненного уретрита складывается из воспалительных изменений в области наружного отверстия и самой уретры, отделяемого из нее, патологических примесей в моче (гнойные нити и хлопья, повышенное содержание лейкоцитов) и субъективных расстройств разной выраженности (боль или жжение вначале мочеиспускания, зуд или другие парестезии). Негонококковые уретриты протекают, как и гонорейные, остро, подостро и торпидно, но в отличие от гонореи частота подострых и торпидных случаев значительно выше. Однако ни по внешнему виду выделений, ни по выраженности воспалительного процесса отличить негонококковые уретриты от гонореи нельзя. Как и при гонорее, острые воспалительные явления при негонококковых уретритах постепенно стихают, уретрит приобретает вялое течение, а затем хроническое. В ряде случаев возможно самоизлечение, но чаще клиническое выздоровление еще не означает, что наступила гибель возбудителей.

Воспалительный процесс при негонококковых уретритах может не ограничиваться передней уретрой, а распространяться на заднюю часть мочеиспускательного канала, сопровождаясь такими же симптомами, как и воспаление при гонорее. При негонококковых уретритах и гонорее имеют место одинаковые осложнения (простатит, везикулит, эпидидимит, орхоэпидидимит, цистит, пиелонефрит, баланопостит, парауретрит, стриктура уретры), но при негонококковом уретрите эти осложнения чаще протекают мягче, с менее выраженными воспалительными симптомами.

Ввиду выраженного клинического сходства гонореи и венерических негонококковых уретритов единственным реальным критерием диагностики последних служат повторные лабораторные исследования (микроскопия, посевы) для исключения гонореи и выявления возбудителей негонококковых уретритов. Определенную помощь в постановке правильного диагноза может оказать конфронтация (обследование лиц, бывших в половом контакте с больными уретритами).

Трихомонадный уретрит. Возбудитель — специфический паразит

мочеполовых органов человека Trichomonas vaginalis Donné, относящийся к типу простейших, классу жгутиковых (рис. 70). Этот микроорганизм чрезвычайно чувствителен к неблагоприятным условиям внешней среды и вне человеческого организма быстро погибает. Единственным источником инфекции служит больной человек или трихомонадоноситель. Заражение мужчин происходит практически исключительно половым путем. Женщины, девочки инфицируются также преимущественно половым путем, хотя редко возможно неполовое заражение.

Трихомонады, попадая в мочеполовые органы, у мужчин распространяются по слизистой оболочке уретры, проникают в ее железы, лакуны и, поражая заднюю часть уретры, внедряются в придаточные половые железы. В мочеполовых органах трихомонады вызывают различной выраженности воспаление либо их присутствие не сопровождается какими-либо симптомами (носительство). Иногда трихомонады в гениталиях погибают сразу или через непродолжительное время — транзиторное носительство. Патологические изменения, обусловленные непосредственно трихомонадами, встречаются только в мочеполовых органах, возможны эрозивно-язвенные поражения кожи наружных гениталий, но гематогенного распространения и метастатических осложнений при трихомониазе не бывает.

Трихомонадный уретрит развивается через 7—10 дней после заражения, но возможен как более короткий, так и более продолжительный инкубационный период. В некоторых случаях клинических проявлений болезни не возникает, а наступает асимптомное носительство трихомонад. Клиническое разнообразие трихомониаза зависит как от вирулентности возбудителя, так и от реактивности организма человека. Как и при гонорее, принято различать свежее заболевание с острым, подострым и торпидным течением, хронический уретрит (при продолжительности заболевания свыше 2 мес.) и асимптомный трихомониаз.

Диагноз. Ставят диагноз трихомониаза на основании обнаружения трихомонад в отделяемом (соскобе или смыве) из уретры; секрете предстательной железы или в осадке свежевыпущенной мочи. Для диагностики пригодны как методы прямой микроскопии нативных (в раздавленной или висячей капле) и окрашенных препаратов, так и посевы на искусственные питательные среды. Более надежные результаты получают при сочетании обоих методов.

Лечение. Назначают специфические противотрихомонадные препараты группы имидазола (метронидазол, флагил, трихопол, тинидазол и т. д.). При остро и подостро текущих неосложненных трихомонадных уретритах обычно достаточно назначение этих препаратов внутрь. Однако в вяло текущих, хронических и осложненных случаях необходимо комбинировать их с местным лечением и методами стимуляции защитных реакций организма. Характер местного лечения зависит от топического диагноза и в общем соответствует методам, применяющимся при гонорее. Необходимы одновременное лечение супругов и (или) половых партнеров и последующий

не менее чем двухмесячный клинический и лабораторный контроль.

Хламидийный уретрит. Хламидии (Chlamydia) относятся к самостоятельному порядку как обладатели уникального внутриклеточного цикла развития, занимающие промежуточное положение между вирусами и бактериями. Они не растут на искусственных питательных средах, способны проходить через бактериальные фильтры, но вместе с тем обладают развитыми ферментными системами и подавляются некоторыми антибиотиками и сульфаниламидами. Хламидии служат причиной различных заболеваний животных и человека, в частности пситтакоза, трахомы, венерической лимфогранулемы. Вид, вызывающий урогенитальную инфекцию у мужчин и женщин является специфическим паразитом человека и передается преимущественно при половом контакте. Хламидии внедряются в клетки организма хозяина, где и проделывают сложный путь развития. Носителем видовых признаков служит элементарное тельце круглой или овальной формы диаметром 250—300 нм, в цитоплазме которого можно различить нуклеотид и рибосомы. В результате нескольких первых делений проникшие в клетку элементарные тельца превращаются в окруженные двухслойной мембраной инициальные или ретикулярные зельца диаметром 500—1200 нм (рис. 71). Элементарные и ретикулярные тельца образуют внутри клетки характерные колонии —включения, достигающие величины 10 мкм и видимые в оптическом микроскопе.

Хламидийный уретрит возникает после инкубационного периода 1-3 нед и чаще протекает торпидно, с незначительными воспалительными изменениями, скудными выделениями из уретры. Много реже наблюдается подострое и острое течение уретрита. В свежих случаях процесс обычно ограничивается передней уретрой, в затянувшихся нередко распространяется на заднюю уретру и осложняется простатитом. Кроме того, наблюдаются другие осложнения: эпидидимит, орхоэпидидимит, цистит и др. Клинически они напоминают аналогичные осложнения гонорейной природы, но протекают не так остро. Своеобразным осложнением, относительно часто наблюдающимся у больных хламидийными уретритами, является болезнь Рейтера. Она развивается, по-видимому, вследствие гематогенной диссеминации хламидий у лиц с определенными генетическими дефектами (наличие анормального антигена HLA-B27).

Диагноз. Хламидийный уретрит диагностируют на основании обнаружения в соскобах эпителия уретры цитоплазматических включений хламидий в препаратах, окрашенных по Романовскому—Гимзе, и при помощи метода прямой иммунофлюоресценции. Более эффективно, но весьма сложно и редко применяется на практике выделение хламидий на некоторых клеточных культурах и в желточных мешках развивающихся куриных эмбрионов.

Лечение. Назначают препараты группы тетрациклина (хлортетрациклин, окситетрациклин) по 1,5—2 г в сутки в течение 10—15 дней. Активны против хламидий также эритромицин, гентамицин, рифампицин и т. д. В хронических и осложненных случаях показаны также

неспецифическая иммунотерапия (аутогемо-лакто-пирогеналотерапия и пр.) и местное лечение в соответствии с топическим диагнозом.

Установление излеченности проводится в течение 2—3 мес. Как и при прочих венерических заболеваниях, необходимы выявление и санация половых партнеров. У женщин хламидий служат причиной вялого уретрита и эндоцервицита, а также вызывают конъюнктивит с включениями у новорожденных, инфицирующихся при прохождении через родовые пути больных матерей.

Сергей Тимофеевич Павлов
Олег Константинович Шапошников
Виктор Иванович Самцов
Иосиф Израилевич Ильин

КОЖНЫЕ И ВЕНЕРИЧЕСКИЕ БОЛЕЗНИ

Сканирование текста, OCR:
Алексей Александрович Шишкин
(9.05.2005).
e-mail: alex-keiler@rambler.ru

Первое электронное издание
19 апреля 2006

Сдано в набор 26.03.84. Подписано к печати
20.11.84.
Тираж 100 000 экз.
Ордена Трудового Красного Знамени
издательство «Медицина»