А. Н. Окороков

Диагностика болезней внутренних органов

Том 4

Диагностика болезнеи системы крови

Москва
Медицинская литература
2003

УДК 616.1/.4
ББК 54.1
О-51

Рецензент: проф. *Н. Е. Федоров*

Производственно-практическое издание

Редакторы: *Б. И.* ***Чернин,*** *Ф. И. Плешков*
Обложка *Ф. И.* ***Плешкова***
Оригинал-макет *В. А.* ***Костюченко***
Подписано в печать 08.10.2003. Формат 84×108^{1}/$_{32}$.
Печать офсетная. Бумага газетная. Гарнитура Тип Таймс.
Усл. печ. л. 26,88. Уч.-изд. л. 24,75.
Тираж 10 000 экз. Заказ 2282.
ООО «Медицинская **литература».** Лицензия **ЛР** № 065380.
117071, г. Москва, ул. Орджоникидзе, д. 13/2.
При участии издателя Б. И. Чернина. Лицензия ЛВ **№** 287.
210035, г. Витебск-35, а/я 29.
Республиканское унитарное предприятие
«Издательство «Белорусский Дом печати».
220013, Минск, пр. Ф. **Скорины,** 79.

Все права защищены. Никакая часть данной книги не может быть воспроизведена в любой форме и любыми средствами без письменного разрешения владельцев авторских прав.

Автор, редакторы и издатели приложили все усилия, чтобы обеспечить точность приведенных в данной книге показаний, побочных реакций, рекомендуемых доз лекарств, а также схем применения технических средств. Однако эти сведения могут изменяться. Внимательно изучайте сопроводительные инструкции изготовителя по применению лекарственных и технических средств.

Окороков А. Н.

О-51 Диагностика болезней внутренних органов: Т. 4. Диагностика болезней системы крови: — **М.**: Мед. лит., 2003. — 512 с: ил.

ISBN 5-89677-017-0

В четвертом томе практического руководства для врачей освещены все современные аспекты диагностики анемий, острых и хронических лейкозов, **лейкемоидных** реакций, лейкопении и агранулоцитоза. В приложении приведены соответствующие разделы **МКБ-10.**

Для терапевтов, гематологов и врачей других специальностей.

УДК 616.1/.4
ББК 54.1

ISBN 5-89677-017-0 (том 4)
ISBN 5-89677-016-2

© **Окороков А. Н.,**
изд. Чернии Б. И.,
изд. Плешков Ф. И., 2001

Содержание

ДИАГНОСТИКА БОЛЕЗНЕЙ СИСТЕМЫ КРОВИ

АНЕМИИ *1*

Анемия вследствие ***кровопотери*** *7*

Острая постгеморрагическая анемия 7

Хроническая постгеморрагическая анемия 11

Анемии вследствие нарушения образования эритроцитов и гемоглобина *12*

Железодефицитная анемия 12

Железоперераспределительные анемии 34

Железонасыщенные **анемии** 38

Врожденные железонасыщенные анемии 38

Приобретенные железонасыщенные анемии 46

Мегалобластные анемии 51

B_{12}-дефицитная анемия 51

Фолиеводефицитная анемия 69

Мегалобластные анемии, обусловленные наследственным дефицитом ферментов, участвующих в синтезе пуриновых и пиримидиновых оснований 75

Мегалобластная анемия, поддающаяся лечению витамином B_{12} 77

Мегалобластная анемия, обусловленная дефицитом витамина С 77

Острая мегалобластная болезнь 77

B_{12}-ахрестическая анемия 78

Гипопролиферативные анемии 78

Анемия при **заболеваниях** почек 78

Анемии при заболеваниях, сопровождающихся снижением интенсивности метаболизма 80

Анемия при гипотиреозе 80

Анемия при **гипопитуитаризме** 81

Гипопротеинемическая анемия 81

Анемии, ***связанные с костномозговой*** недостаточностью 83

Гипо- и апластические анемии 83

Парциальная **красноклеточная гипопластическая** анемия 103

Наследственные апластические анемии 106

Рефрактерная анемия при **миелодиспластическом синдроме** 108

Метапластические анемии 109

Дизэритропоэтические анемии 109

Приобретенная дизэритропоэтическая анемия 109

Наследственные дизэритропоэтические анемии 110

Гемолитические анемии ***112***

Наследственные гемолитические анемии 114

Наследственные гемолитические анемии, обусловленные нарушением мембраны эритроцитов 114

Наследственные гемолитические анемии, обусловленные изменением активности ферментов эритроцитов ... 127
Наследственные гемолитические анемии, обусловленные нарушением синтеза гемоглобина 134
Приобретенные гемолитические анемии 153
Иммунные гемолитические анемии 153
Травматические и микроангиопатические гемолитические анемии 173
Гемолитические анемии, обусловленные влиянием химических веществ, токсинов, физических факторов 190
Пароксизмальная ночная гемоглобинурия (болезнь Маркиафавы-Микели) 196
ЛЕЙКОЗЫ 204
Острые лейкозы 217
Хронические лейкозы 272
Хронические миелопролиферативные заболевания
Хронический миелоидный лейкоз 272
Сходные с хроническим миелоидным лейкозом заболевания без филадельфийской хромосомы 295
Эссенциальный тромбоцитоз 298
Идиопатический миелофиброз 307
Истинная полицитемия 317
Миелодиспластический синдром 336
Хронические лимфопролиферативные заболевания 350
Хронический лимфолейкоз (ХЛЛ) .. 350
Волосатоклеточный лейкоз 373
Хронический лейкоз из больших зернистых лимфоцитов 374
Парапротеинемические гемобластозы 377
Миеломная болезнь 381
POEMS-синдром 402
Болезнь тяжелых цепей 403
Макроглобулинемия Вальденстрема 405
ЛИМФОМЫ (ЛИМФОЦИТОМЫ) И ЛИМФОСАРКОМЫ 409
Лимфомы 412
Лимфосаркомы 426
Лимфогранулематоз 435
ЛЕЙКОПЕНИЯ И АГРАНУЛОЦИТОЗ 451
Лейкопения 451
Агранулоцитоз 470
ЛЕЙКЕМОИДНЫЕ РЕАКЦИИ 473
Лимфоцитарные лейкемоидные реакции 473
Моноцитарно-макрофагальные лейкемоидные реакции . 481
Миелоидные лейкемоидные реакции 483
ПРИЛОЖЕНИЕ . 497

СПИСОК СОКРАЩЕНИЙ

дд	артериальное **давление**
АДГ	антидиуретический гормон
АТФ	аденозинтрифосфорная **кислота**
БАК	**биохимический** анализ сыворотки крови
БК	бациллы Коха
ВИЧ	вирус иммунодефицита человека
ВОЗ	Всемирная организация здравоохранения
Г-6-ФД	**глюкозо-6-фосфатдегидрогеназа**
ГМ-КСФ	**гранулоцитарно-макрофагальный колониестимулирующий** фактор
ГФИ	**глюкозофосфатизомераза**
ГФР	гемопоэтические факторы роста
ДНК	**дезоксирибонуклеиновая** кислота
ЖКТ	**желудочно-кишечный** тракт
ИКМ	индуцирующее кроветворение микроокружение
ИФ-γ	**интерферон** *γ*
КА	**катехоламины**
КСФ	колониестимулирующий фактор
КТ	компьютерная томофафия
МДС	**миелодиспластический** синдром
МКБ	международная классификация болезней и причин смерти
МЦЭ	масса циркулирующих эритроцитов
ОАК	общий анализ крови
ОАМ	общий анализ **мочи**
ОЛЛ	острый **лимфолейкоз**
ОМЛ	острый миелоидный лейкоз
ОЦП	объем циркулирующей плазмы
РАА	ренин-ангиотензин-альдостерон
РНК	рибонуклеиновая кислота
РЭС	**ретикуло-эндотелиальная** система
УЗИ	ультразвуковое исследование
ФНОчх	фактор некроза опухолей а
ФСК	фактор стволовых клеток
ФЭГДС	**фиброэзофагогастродуоденоскопия**
ХЛЛ	хронический лимфолейкоз
ХМЛ	хронический **миелолейкоз**
ХПН	хроническая почечная **недостаточность**
ЭКГ	электрокардиограмма
CIg	**цитоплазменные** иммуноглобулины
FAB	франко-американо-британская классификация
HTLV	вирус, тропный к **Т-лимфоцитам** человека

Ig	иммуноглобулин
IL	интерлейкин
MCH	(mean corpuscular haemoglobin) среднее содержание гемоглобина в эритроците
MCHC	(mean corpuscular haemoglobin concentration) средняя концентрация гемоглобина в эритроците
MCV	(mean corpuscular volume) средний объем эритроцита
MDR	мультилекарственная резистентность
NK	естественный киллер
POEMS	полинейропатия, органомегалия, эндокринопатия, множественная миелома, кожные изменения
RDW	широта распределения эритроцитов по объему
REAL	a Revesed European-American Classification of Lymphoid Neoplasms (пересмотренная Европейско-Американская классификация лимфопролиферативных заболеваний).
SmIg	поверхностный иммуноглобулин
TCR	Т-клеточный рецептор
TdT	терминальная дезоксинуклеотидилтрансфераза
TGF	трансформирующий ростовой фактор
TNF	фактор некроза опухоли

иагностика болезней системы крови

АНЕМИИ

Анемия — клинико-гематологический синдром, характеризующийся уменьшением содержания гемоглобина в единице объема крови, чаще при одновременном уменьшении количества эритроцитов, что приводит к развитию кислородного голодания тканей.

Принято считать анемией снижение уровня гемоглобина ниже 130 г/л и количества эритроцитов ниже 4×10^{12}/л у мужчин и соответственно ниже 120 г/л и 3.5×10^{12}/л у женщин. Нормальные показатели периферической крови представлены в табл. 1.

Табл. 1. Нормальные показатели периферической крови

Показатели	Пол	Абсолютное количество	Относительные величины
Эритроциты	М	$4.0\text{-}5.5 \times 10^{12}$/л	
	Ж	$3.5\text{-}4.5 \times 10^{12}$/л	
Гемоглобин	М	130-170 г/л	
	Ж	120-140 г/л	
Цветной показатель			0.85-1.05
Гематокрит	М		40-48%
	Ж		36-42%
Среднее содержание гемоглобина в одном эритроците		27-35 пг	
Средний объем эритроцита		80-95 мкм³	
Средний диаметр эритроцитов		7-8 мкм	
Ретикулоциты		2-10‰	
Лейкоциты		$4\text{-}9 \times 10^9$/л	
Палочкоядерные нейтрофилы		$0.04\text{-}0.3 \times 10^9$/л	1-6%
Сегментоядерные нейтрофилы		$2.0\text{-}5.5 \times 10^9$/л	45-70%
Эозинофилы		$0.04\text{-}0.35 \times 10^9$/л	1-5%
Базофилы		$0\text{-}0.09 \times 10^9$/л	0-1%
Лимфоциты		$1.2\text{-}3.5 \times 10^9$/л	18-40%
Моноциты		$0.08\text{-}0.60 \times 10^9$/л	2-9%
Тромбоциты		$150\text{-}400 \times 10^9$/л	
СОЭ	М	1-10 мм/ч	
	Ж	2-15 мм/ч	

Классификация анемий

Существуют различные классификации анемий. Наибольший интерес для практического врача представляет *патогенетическая классификация анемий*, основные принципы которой были разработаны М. П. Кончаловским и далее усовершенствованы И. А. Кассирским (1970), Л. И. Идельсоном (1979), Л. И. Дворецким и П. А. Воробьевым (1994):

I. Анемии вследствие кровопотери (постгеморрагические).
   1. Острая постгеморрагическая анемия.
   2. Хроническая постгеморрагическая анемия.

II. Анемии вследствие нарушения образования эритроцитов и гемоглобина.

3. **Железодефицитная** анемия.
4. **Железоперераспределительная** анемия (нарушение реутилизации железа).
5. **Железонасыщенная** (сидероахрестическая) анемия, связанная с нарушением синтеза **гема.**
6. Мегалобластные анемии, связанные с нарушением синтеза ДНК.
   6.1. B_{12}- и **фолиеводефицитные** анемии.
   6.2. Мегалобластные анемии, обусловленные наследственным дефицитом ферментов, участвующих в синтезе пуриновых и пиримидиновых оснований.
   6.3. B_{12}**-ахрестическая** анемия.
7. **Гипопролиферативные** анемии.
8. Анемии, связанные с костномозговой недостаточностью.
   8.1. Гипопластическая (апластическая) анемия.
   8.2. Рефрактерная анемия при миелодиспластическом синдроме.
9. **Метапластические** анемии.
   9.1. Анемия при гемобластозах.
   9.2. Анемия при метастазах рака в костный мозг.
10. **Дисэритропоэтические** анемии.

(III) Анемии вследствие усиленного кроворазрушения (гемолитические).

11. Наследственные.
   11.1. Связанные с нарушением структуры мембраны **эритроцитов** (микросфероцитарная анемия **Миньковского-**Шаффара, овалоцитоз, **акантоцитоз).**
   11.2. Связанные с дефицитом ферментов в эритроцитах.
   11.3. Связанные с нарушением синтеза гемоглобина (серповидноклеточная анемия, **гемоглобинозы, талассемия).**
12. Приобретенные.
   12.1. Аутоиммунные.
   12.2. Пароксизмальная ночная гемоглобинурия.
   12.3. Лекарственные.
   12.4. Травматические и **микроангиопатические.**
   12.5. Вследствие отравления гемолитическими ядами и **бактериальными** токсинами.

(IV) Анемии смешанные.

Разумеется, указанная патогенетическая классификация во многом условна и относительна, но она позволяет практическому врачу сориентироваться в многообразии анемий и отнести анемию у пациента к одной из патогенетических групп (вследствие **кровопотери,** гемолиза или нарушения гемопоэза) и далее осуществлять целенаправленный диагностический поиск и определение нозологической принадлежности анемии. Таким образом, ориентировочное определение патогенетического варианта анемии, т.е. основного механизма развития анемии у данного конкретного больного, можно считать первым этапом диагностики анемии.

Наряду с патогенетической классификацией существует *морфологическая классификация анемий (Wintrobe, Lukens, Lee, 1993)*, в которой основным признаком является размер эритроцита: 2

I. Макроцитарная анемия (MCV* > 100 мкм³ (фл); диаметр эритроцитов > 8 мкм)
   1. Мегалобластная
   - Дефицит витамина B_{12}
   - Дефицит фолиевой кислоты
   - Врожденные нарушения синтеза ДНК
   - Лекарственно-индуцированные нарушения синтеза ДНК.

   2. Немегалобластная
   - Ускоренный эритропоэз (гемолитическая анемия)
   - Увеличение поверхности эритроцитарной мембраны (ответ на кровопотерю, при заболеваниях печени, обструктивной желтухе, после спленэктомии)
   - При микседеме
   - При гипо- и апластической анемии (генез макроцитоза не ясен)
   - При хронических обструктивных заболеваниях легких
   - При алкоголизме
   - При миелодиспластическом синдроме
   - При рефрактерной анемии, обусловленной делецией длинного плеча 5-й хромосомы
   - Приобретенная сидеробластная анемия
   - Врожденная дисэритропоэтическая анемия

II) Микроцитарная анемия (MCV < 80 мкм³ (фл**), диаметр эритроцитов < 6.5 мкм)
   - Дефицит железа
   - Нарушение синтеза глобина (талассемия, гемоглобинопатии)
   - Нарушение синтеза порфирина и гема
   - Другие нарушения обмена железа

III) Нормоцитарная анемия (MCV 81-99 мкм³ (фл), диаметр эритроцитов 7.2-7.5 мкм)
   - Недавняя кровопотеря
   - Значительное увеличение объема плазмы (беременность, гипергидратация)
   - Гемолиз эритроцитов
   - Гипо- и апластическая анемия
   - Инфильтративные изменения в костном мозге (лейкемия, множественная миелома, миелофиброз)
   - Эндокринная патология (гипотиреоз, надпочечниковая недостаточность)
   - Различные хронические заболевания
   - Болезни почек
   - Цирроз печени

---

* MCV (mean corpuscular volume) - средний объем эритроцита
** фл — фемтолитр

Диаметр эритроцита измеряется с **помощью** окуляр-микрометра. **Диаметр** нормального эритроцита составляет 7.2-7.5 **мкм** — это **нормоцит**, эритроцит с диаметром **менее** 6.5 мкм называется **микроцитом**, а более 8 мкм — **макроцитом**. Однако существует мнение, что диаметр эритроцита не отражает в полной мере его размер, особенно при изменении его формы.

В связи с этим для морфологической характеристики анемий рекомендовано применение **индексов эритроцитов**. Они представлены в табл. 2. В соответствии с приведенными индексами **нормоцитами** следует считать эритроциты, имеющие объем **80-100 мкм³ (фл)**, **макроцитами** — больше 100 **мкм³** (фл), **микроцитами** — меньше **80 мкм³** (фл). Нормохромными являются эритроциты, имеющие содержание гемоглобина 26-34 **пг** или среднюю **концентрацию** гемоглобина **31-37%**, **гипохромными** — соответственно ниже 26 пг и 31%, гиперхромными — выше 34 пг и **37%**.

Характеристика **нормо-**, макро- и микроцитарной анемий с **учетом** **эритроцитарных** индексов представлена в табл. 3.

*Табл. 2. Индексы эритроцитов (**Riedinger, Rodak,** 1998)*

Наименование	**Формула расчета**	**Нормальная величина**
MCV [1]	MCV = гемато«рмт **(%)** x 10 / эритроциты (x **10¹²/л**)	**80-100 мкм³** **или** фл **(фемтолитр)** (**1 фемтолитр = 10^{-15} л**)
MCH [2]	**MCH** = гемоглобин **(г/дл)** x **10** / **эритроциты** (x **10^{12}/л**) **или** **MCH = *цв. показатель*** x 33 3	**26-34** пг (1 пикограмм = **10^{-12} г**)
MCHC [3]	**MCHC** = гемоглобин **(г/дл) x 100** / гематокрит **(%)**	**31-37** г/100 мл крови или 31-37 **г%**

Примечания.

[1] Mean corpuscular volume — средний объем эритроцита.

[2] Mean corpuscular hemoglobin — среднее содержание гемоглобина в эритроцитах.

[3] Mean corpuscular hemoglobin concentration — средняя концентрация гемоглобина в эритроците.

Табл. 3. Морфологическая характеристика анемий с учетом эритроцитарных индексов

Вид анемии	**Эритроцитарный** индекс		
	MCV	**MCH**	**MCHC**
Нормоцитарная	норма	норма	норма
Микроцитарная	снижен	снижен	снижен
Макроцитарная	повышен	повышен	норма или незначительно снижен

Нормоцитарными являются следующие виды анемий: **гипопластическая**; гемолитические (за исключением наследственной **микросфероцитарной анемии** и некоторых видов **гемоглобинопатий**); анемия при хронической почечной недостаточности; анемия при недостаточности функции щитовидной железы; анемия при миелодиспластическом синдроме.

К ***микроцитарным*** анемиям относятся разновидности гемолитической анемии — наследственная **микросфероцитарная** анемия, талассемия; железодефицитная; **железонасыщенная** сидеробластная анемия.

Макроцитарными являются мегалобластные анемии — при дефиците витамина B_{12} и фолиевой кислоты, при эритромиелозе.

Определенное клиническое значение по-прежнему сохраняет классификация анемий по цветовому показателю.

Цветовой показатель — расчетная величина, отражающая содержание гемоглобина в эритроците. Цветовой показатель рассчитывается по следующей формуле:

$$\text{Цветовой показатель} = \frac{\text{Содержание Hb (г\%)} \times 0.3}{\text{Число эритроцитов (млн/мм}^3\text{)}}$$

Пример расчета:

Содержание **Hb** 80 г/л = 8 г%;

Количество эритроцитов 2.8 х 10^{12}/л = 2.8 млн в 1 **мм**^{3}.

$$\text{Цветовой показатель} = \frac{8 \times 0.3}{2.8} = 0.85$$

3. ***Классификация анемий по цветовому показателю*** позволяет врачу в определенной мере сузить круг **диагностического поиска** и упростить дифференциальную диагностику:

I. Анемия **гипохромная**, цв. **показатель** *ниже 0.8*.

1. Железодефицитная **анемия.**
2. **Железоперераспределительная** анемия.
3. Железонасыщенная (сидероахрестическая) анемия.
4. Тиреопривная анемия (при гипофункции щитовидной железы).
5. **Талассемии.**

II. Анемия нормохромная, цв. показатель *0.85-1.05.*

1. Анемия при хронической почечной недостаточности.
2. Анемия при гипофизарной недостаточности.
3. Гипопластическая **(апластическая)** анемия.
4. Парциальная красноклеточная анемия.
5. Анемия при миелодиспластическом синдроме.
6. Лекарственная и лучевая цитостатическая болезнь.
7. Анемия при злокачественных новообразованиях и гемобластозах.
8. Анемия при системных заболеваниях соединительной ткани.
9. Анемия при хроническом активном гепатите й циррозе печени (кроме хронической постгеморрагической анемии).
10. Гемолитическая анемия (кроме **талассемий**).
11. Острая **постгеморрагическая** анемия.

III **Анемия** гиперхромная, **цв.** показатель ***выше 1.05.***

1. **B_{12}-дефицитная** анемия.
2. **B_{12}-ахрестическая** анемия (при **эритромиелозе).**
3. **Фолиеводефицитная** анемия.

Примечание: **тиреопривиая** анемия может быть **иормохромиой,** а анемия при **хронической** почечной недостаточности — **гипохромной.**

Классификацию анемий согласно **МКБ-10** см. в приложении.

Одним из важных показателей, используемых в дифференциальной диагностике анемий, является RDW **(red** cell distribution width) — широта распределения эритроцитов по **объему.** Она определяется графически в виде гистограммы. На гистограммах по оси абсцисс **(X-ось)** откладывается объем эритроцитов в **фемтолитрах,** а по оси ординат **(Y-ось)** — количество или частота встречаемости эритроцитов различного объема. Современные автоматические анализаторы крови позволяют получить гистограмму объема эритроцитов.

Нормальная величина стандартного отклонения объема **эритроцитов RDW** составляет **11.5-14.5%.** По величине показателя **RDW** оценивается степень анизоцитоза.

Эритроцитарные индексы основных видов анемий представлены в табл. 4.

В дальнейшем материал излагается в соответствии с патогенетической классификацией анемий.

Табл. 4. Эритроцитарные индексы основных видов анемий (цит.: Н.Д. Баркар, 1997)

В анемии	Цветовой показатель	Диаметр эритроцитов, мкм	Объем эритроцитов (MCV), мкм³	Содержание Hb в эритроцитах (MCH), пкг	Показатель RDW (% отклонения объема эритроцита)	Характеристика
Железодефицитная	Менее 0.8	Менее 6.5	Менее 80	Менее 27	Высокий	Гипохромная микроцитарная
B12-(фолиево) дефицитная	Более 1.1	Более 8	Более 98	Более 33	Высокий	Гиперхромная макроцитарная
Острая постгеморрагическая	0.8-1.05	7.2-7.5	80-90	27-33	Норма	Нормохромная нормоцитарная
Гемолитическая	0.8-1.05	Менее 6.5 или норма	Менее 80 или норма	Более 33 или норма	Высокий	Нормохромная нормоцитарная или гиперхромная микроцитарная (сфероцитарная)
Апластическая	0.8-1.05	7.2-7.5	80-90	27-33	Норма	Нормохромная нормоцитарная

АНЕМИЯ ВСЛЕДСТВИЕ КРОВОПОТЕРИ

ОСТРАЯ ПОСТГЕМОРРАГИЧЕСКАЯ АНЕМИЯ

Острая постгеморрагическая анемия — это анемия, вызываемая быстрой и массивной кровопотерей.

Этиология и патогенез

Основными причинами острой постгеморрагической анемии являются значительные **кровопотери** при травмах и ранениях, сопровождающихся повреждением кровеносных сосудов, а также кровотечения из внутренних органов (желудочно-кишечные, почечные, легочные, из мочевого пузыря) при заболеваниях и геморрагических диатезах, маточные кровотечения, разрывы **аневризматически** измененных сосудов.

Патогенез острой кровопотери представлен **на** рис. 1. Основным и первоначальным патогенетическим фактором является **быстрое**

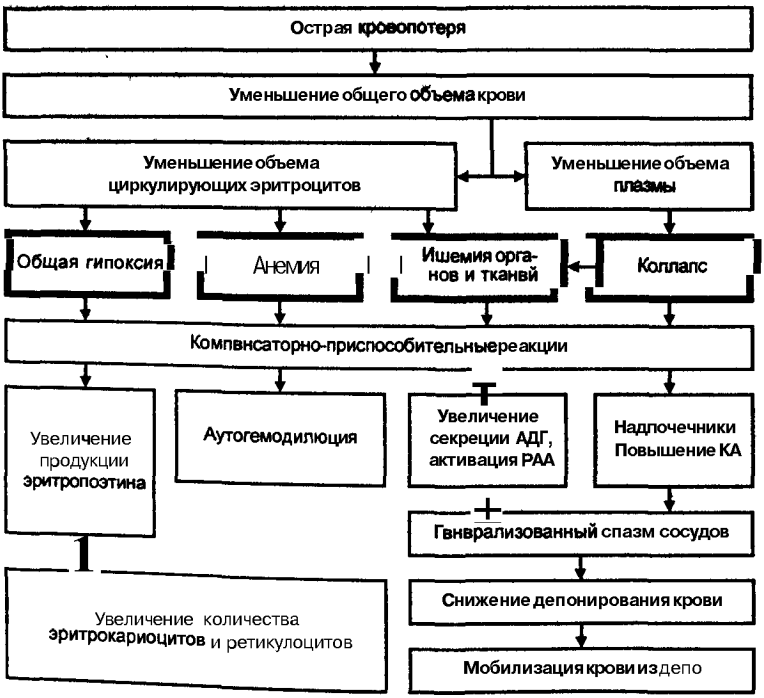

Рис. 1. *Схема патогенеза острой кровопотери.*

уменьшение общего объема циркулирующей крови — объема циркулирующих эритроцитов и плазмы. Резкое уменьшение объема циркулирующих эритроцитов обусловливает развитие острой гипоксии, ишемии органов и тканей, потеря плазмы вызывает появление симптоматики коллапса различной степени выраженности.

В ответ на быструю и массивную кровопотерю развиваются компенсаторно-приспособительные реакции организма: гиперпродукция надпочечниками катехоламинов, увеличение секреции АДГ, активация системы РАА, что способствует мобилизации крови из депо. Кроме того, увеличивается продукция эритропоэтина, что стимулирует эритропоэз, также развивается гаплодипоция.

Клиническая картина

Клинические проявления острой кровопотери и соответственно острой постгеморрагической анемии достаточно однотипны независимо от этиологического фактора и обусловлены, с одной стороны, величиной кровопотери, с другой — продолжительностью кровотечения.

В 1-2 сутки от начала кровотечения основными клиническими проявлениями острой кровопотери являются резкая слабость, одышка, сильное головокружение и обморочное состояние (особенно при попытке встать), шум в ушах, потемнение в глазах, сухость во рту, мелькание мушек перед глазами, холодный пот, выраженная бледность кожи и видимых слизистых оболочек. При исследовании сердечно-сосудистой системы отмечаются частый, нередко аритмичный слабый пульс (при тяжелой кровопотере — нитевидный), тахикардия, приглушенность сердечных тонов, негромкий систолический шум на верхушке сердца, низкое артериальное давление (вначале может незначительно повыситься из-за рефлекторного спазма артериол), учащенное дыхание.

Большая и быстрая кровопотеря сопровождается развитием геморрагического коллапса: больной вял, заторможен (может наступить потеря сознания), бледен, покрыт холодным потом, дыхание учащенное, поверхностное, пульс нитевидный, систолическое и диастолическое АД резко снижено, у некоторых больных возможны рвота, судороги, наступает олигоанурия.

Степень кровопотери можно определить по шоковому индексу Альговера, по методу П. Г. Брюсова, по методу Г. А. Барашкова или Burri (описание этих методов изложено в I томе руководства «Диагностика болезней внутренних органов», 1999, с. 143-145).

Лабораторные данные и инструментальные исследования

Общий анализ крови

Данные анализа периферической крови зависят от срока, прошедшего от начала кровотечения.

Ранний период кровопотери (1-2 сутки) или рефлекторная сосудистая фаза компенсации по И. А. Кассирскому и Г. А. Алексееву (1970)

характеризуется генерализованным спазмом сосудов, компенсаторным поступлением в циркуляцию депонированной крови, вследствие чего показатели гемоглобина и эритроцитов в единице объема крови у большинства больных остаются нормальными (или такими, какими они были до кровопотери). Однако абсолютное количество эритроцитов (абсолютная эритроцитарная масса) уменьшено.

В норме объем циркулирующих эритроцитов у мужчин составляет 29-30 мл/кг, а у женщин фертильного возраста — 22-23 мл/кг массы тела.

Однако у некоторых больных при очень большой степени кровопотери количество reMorao^HjHaHJSDfflEOWffiffiBjaHifflije: объема крови может оказаться сниженным.

В раннем периоде кровопотери (через 3-4 ч) могут выявляться нейтрофильный лейкоцитоз со сдвигом влево (вследствие увеличения выхода лейкоцитов из костного мозга под влиянием катехоламинов), а также увеличение количества тромбоцитов (до 500-800 и даже 1000 × 10^9/л), что, вероятно, является отражением значительной активации гемостаза для быстрейшей остановки кровотечения.

Второй период (2-3 день после кровотечения) или *гидремическая фаза компенсации по* И. А. Кассирскому и Г. А. Алексееву характеризуется поступлением в кровоток большого количества тканевой жидкости (аутогемодилюция) и восстановлением объема сосудистого русла. Эти процессы сопровождаются снижением показателей гемоглобина и эритроцитов в периферической крови, при этом цветовой показатель остается нормальным — развивается постгеморрагическая нормохромная анемия. Она сохраняется около 4-5 дней. Более длительное существование этой анемии характерно для очень ослабленных, истощенных, обезвоженных больных.

Третий период наступает через 5-6 дней после кровотечения — это *костномозговая фаза компенсации* по И. А. Кассирскому и Г. А. Алексееву. Она обусловлена повышением продукции эритропоэтина почками и характеризуется повышенной пролиферацией клеток эритроцитарного ростка костного мозга, отражением чего является значительное увеличение содержания в крови молодых форм эритроцитов — ретикулоцитов.

Наряду с этим в крови появляются и молодые формы лейкоцитов — палочкоядерные, юные (метамиелоциты), иногда даже миелоциты. Указанные изменения сопровождаются также лейкопитозом, тромбоцитозом.

При отсутствии продолжающегося кровотечения и ненарушенном гемопоэзе через 2-3 недели картина крови полностью нормализуется.

Динамика показателей периферической крови при острой кровопотере представлена в табл. 5.

Исследование костного мозга

Для постановки диагноза острой постгеморрагической анемии исследования костного мозга обычно не требуется. Характерными особенностями костно-мозгового пунктата являются признаки

повышенной активности красного костного мозга, а в трепанобиоптатах можно видеть замещение жирового костного мозга красным.

Биохимический анализ крови

Биохимическое исследование крови существенных изменений не выявляет. Содержание сывороточного железа после однократной потери крови при нормальных запасах железа в депо может снизиться, но это снижение транзиторно и выражено незначительно. При сниженных до кровотечения запасах железа в депо может развиться сидеропения и гипохромная железодефицитная анемия.

Иногда выявляется небольшое повышение содержания в крови аланиновой аминотрансферазы, что может быть объяснено транзиторной ишемией печени при обильном кровотечении.

Электрокардиография

При обильном кровотечении может отмечаться снижение амплитуды зубца Т в стандартных и грудных отведениях, что является отражением дистрофических изменений миокарда.

Диагноз

Диагноз острой постгеморрагической анемии и геморрагического шока, как правило, затруднений не вызывает. Он базируется на основании вышеописанной клинической картины (симптомов кровотечения и геморрагического шока), а также указанных изменений периферической крови. Кроме того, принимается во внимание симптоматика основного заболевания, приводящего к развитию кровотечения. Следует еще раз обратить внимание на то, что анемия при умеренном (непрофузном) кровотечении развивается со 2-3 (иногда даже 4) дня после кровотечения.

Табл. 5. Динамика показателей периферической крови при острой кровопотере

Показатели	1-2 день	2-3 день	5-6 день	2-3 недели
Уровень гемоглобина	Нормальный	Снижен	Снижен	Нормальный
Количество эритроцитов	Нормальное	Снижено	Снижено	Нормальное
Нормобласты	Отсутствуют	Могут быть	Могут быть	Отсутствуют
Количество лейкоцитов	Увеличено	Нормальное	Увеличено	Нормальное
Лейкоцитарная формула	Сдвиг влево	Может быть сдвиг влево	Выраженный сдвиг влево	Нормальная
Количество ретикулоцитов	Нормальное	Нормальное	Значительно увеличено	Нормальное
Количество тромбоцитов	Увеличено	Нормальное или несколько увеличено	Увеличено	Нормальное

Примечание: при обильном кровотечении нормализация показателей гемоглобина и эритроцитов наступает значительно позже 2-3 недель.

ХРОНИЧЕСКАЯ ПОСТГЕМОРРАГИЧЕСКАЯ АНЕМИЯ

Хроническая **постгеморрагическая** анемия развивается вследствие длительно и часто повторяющихся кровотечений, которые приводят к дефициту железа. Таким образом, хроническая **постгеморрагическая** анемия, по сути, является **железодефицитной** (см. соответствующую главу).

АНЕМИИ ВСЛЕДСТВИЕ НАРУШЕНИЯ ОБРАЗОВАНИЯ ЭРИТРОЦИТОВ И ГЕМОГЛОБИНА

ЖЕЛЕЗОДЕФИЦИТНАЯ АНЕМИЯ

Железодефицитная анемия — это анемия, обусловленная дефицитом железа в сыворотке крови, костном мозге и депо. Люди, страдающие скрытым дефицитом железа и железодефицитной анемией, составляют 15-20% населения Земли. Наиболее широко железодефицитная анемия распространена среди детей, подростков, женщин детородного возраста, пожилых людей.

Общепринято выделять две формы железодефицитных состояний: латентный дефицит железа и железодефицитную анемию.

Латентный дефицит железа характеризуется уменьшением количества железа в его депо и снижением уровня транспортного железа крови при еще нормальных показателях гемоглобина и эритроцитов.

Для железодефицитной анемии характерно уменьшение всех метаболических фондов железа, в том числе и транспортного, снижение количества эритроцитов и гемоглобина.

Основные сведения об обмене железа

Железо играет в организме человека важнейшую роль, так как участвует в регуляции обмена веществ, в процессах переноса кислорода, в тканевом дыхании и оказывает огромное влияние на состояние иммунологической резистентности. Почти все железо, содержащееся в организме человека, входит в состав различных белков и ферментов. Можно выделить две его основные формы: гемовое (входящее в состав гема) и негемовое (входящее в состав белков и ферментов, не содержащих гема) (рис. 2). В молекуле гема железо связано с протопорфирином. Гем входит в состав гемоглобина, миоглобина,

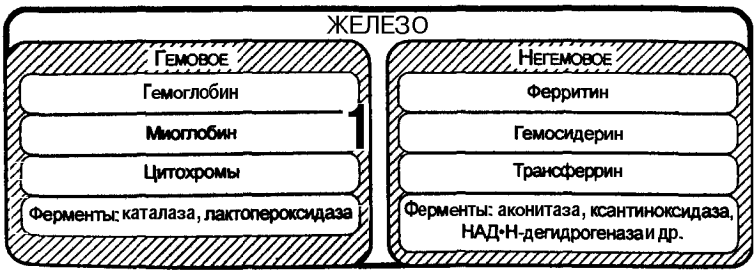

Рис. 2. Гемовое и негемовое железо.

цитохромов, ферментов каталазы, лактопероксидазы. В негемовой форме железо содержится в ферритине, гемосидерине, трансферине, а также в ферментах аконитазе, ксантиноксидазе, НАД · Н-дегидрогеназе.

Общее содержание железа в организме человека составляет в среднем 4.5-5 г (у женщин — 3-4 г, у мужчин — 3-5 г). Распределение железа в организме представлено в табл. 6.

Табл. 6. Распределение железа в организме человека

Фонды железа	Содержание железа, г
Железо эритрона (железо в составе гемоглобина циркулирующих эритроцитов и в эритрокариоцитах костного мозга)	2.8-2.9
Железо депо (в составе ферритина и гемосидерина)	0.5-1.5
Железо тканевое (миоглобин, цитохромы, ферменты)	0.125-0.140
Железо транспортное (связанное с белком крови — трансферрином)	0.003-0.004

Организм человека ежедневно получает с пищей около 15-20 г железа. В 12-перстной кишке и проксимальных отделах тощей кишки в обычных условиях всасывается 1-1.5 мг, а при повышенной потребности организма в железе и его дефиците всасывается около 2 мг (по некоторым данным около 2.5-3 мг) железа в сутки.

Железо содержится в продуктах животного и растительного происхождения: в мясе, печени, почках, легких, сердце, рыбе, яйцах, бобах сои, петрушке, горохе, шпинате, сушеных абрикосах, черносливе, изюме, рисе, хлебе, яблоках, фасоли, кукурузе, шиповнике, меде, шоколаде, гематогене.

В продуктах животного происхождения железо может содержаться в виде Fe^{2+} гема (мясо), гемосидерина и ферритина (печень). Растительные продукты содержат негемовое железо преимущественно в виде трехвалентных ионов Fe^{3+}. Двухвалентное железо Fe^{2+}, входящее в состав гема, растворяется в щелочной среде тонкой кишки и хорошо всасывается, практически без участия соляной кислоты желудочного сока. Наибольшее количество железа всасывается из мяса, особенно телятины. Железо растительных продуктов (негемовое) поступает преимущественно в виде трехвалентных ионов (Fe^{3+}) и не растворимо в щелочной среде тонкого кишечника. Трехвалентное железо растительных продуктов в желудке под влиянием соляной кислоты переходит в двухвалентное (Fe^{2+}), которое легко растворяется в щелочной среде и хорошо всасывается.

На всасывание железа оказывают влияние различные вещества (табл. 7).

В медицинской литературе долгое время обсуждался вопрос о взаимосвязи развития железодефицитной анемии со сниженной желудочной секрецией. Дефицитом в желудочном содержимом соляной кислоты. В настоящее время установлено, что дефицит соляной кислоты не приводит к развитию железодефицитной анемии при полноценном питании с включением в рацион мяса и отсутствии потерь железа из организма. Объясняется это тем, что, как указывалось выше,

Табл. 7. Влияние различных веществ на всасывание железа

Вещества, усиливающие всасывание железа	Вещества, тормозящие всысывание железа
Аскорбиновая кислота	Танины чая
Фруктоза	Антацидные препараты (магния трисиликат и ДР)
Сорбит	Энтеросорбенты (беласорб, активированный уголь и др)
Янтарная кислота	Карбонаты
Алкоголь	Оксалаты
Органические кислоты (лимонная, яблочная, винная)	Фосфаты
Апельсиновый сок (улучшает усвоение железа из хлеба и овощей)	Молоко
Животные белки (рыба, мясо)	Растительные волокна, отруби
Аминокислоты гистидин, лизин, цистеин	Жиры
	Соли кальция
	Фитаты растительных продуктов

железо гема мясных продуктов всасывается без участия соляной кислоты. Однако ахилия может в определенной мере способствовать развитию железодефицитной анемии при наличии значительных потерь железа из организма и высокой потребности в железе.

Главными местами всасывания железа являются двенадцатиперстная кишка и верхние отделы тощей кишки. В слизистой оболочке этих отделов тонкой кишки имеется транспортная система, регулирующая всасывание железа в зависимости от потребности организма в нем. При выраженном дефиците железа всасывание его может происходить и в остальных отделах тонкого кишечника.

Полностью механизмы всасывания железа в кишечнике еще не выяснены. Микроворсинки энтероцитов имеют высокоаффинные рецепторы для транспорта железа в клетку (Carethers, 1997). Абсорбция железа осуществляется с помощью особого белка — мукозного апотрансферина. Этот белок синтезируется в печени, затем поступает в энтероциты. Из энтероцитов мукозный апотрансферин выделяется в просвет кишечника, где загружается железом, после чего проникает в энтероцит. Далее на базальной стороне энтероцита мукозный трансферин передает железо в кровь плазменному трансферину, образуется комплекс железо-трансферин, доставляющий железо к костному мозгу. Всасывание железа регулируется синтезом мукозного трансферина, при дефиците железа концентрация его в энтероцитах возрастает. Часть железа в энтероците включается в Ферритин, который можно считать медленно обменивающимся пулом железа в слизистой оболочке тонкой кишки.

При уменьшении потребности организма в железе происходит снижение скорости поступления его в плазму крови и увеличение отложения в энтероцитах в виде ферритина, который в дальнейшем через несколько дней элиминируется при физиологическом слущивании эпителиальных клеток кишечника.

При увеличении потребности организма в железе и при снижении его запасов усиливается поступление железа в плазму и резко уменьшается

его отложение в энтероцитах в виде **ферритина**. Между всасыванием железа в кишечнике, количеством его в депо, количеством ферритина и **мукозного** трансферина в слизистой оболочке тонкого кишечника существуют определенные взаимоотношения (рис. 3). Величина всасывания железа из продуктов представлена в табл. **8**.

В крови железо циркулирует в комплексе с плазменным *трансферином*. Этот белок, относящийся **к** р-глобулиновой **фракции,** имеет молекулярную массу около 88000 дальтон и синтезируется преимущественно в печени и в небольших количествах **в** лимфоидной ткани, молочной

Рис. 3. Взаимоотношения между уровнем железа в плазме крови и его всасыванием в кишечнике.

Табл. 8. Всасывание железа из некоторых продуктов

Продукт	Всасывание железа из продукта, %
мясо — телятина, говядина, мясо кролика	25-30
Рыба, печень	11
Бобы сои	7
Яйца	3
Кукуруза	3
Фасоль	3
Фрукты	3
Рис	1
Шпинат	1
Хлеб	1-3

железе, **тестикулах** и яичниках. Установлена возможность автономного синтеза трансферина в головном мозге, а также в лимфоцитах (Dieha, **Perez-Arellano,** 1995). Синтез трансферина лимфоцитами стимулируется Y-интерфероиом, **интерлейкинами** -1, -2, -6 и **α-фактором** некроза опузюлей. Установлено, что трансферин может вьшолнять функции как **паракринного,** так **и аутокринного** активатора лимфоцитов.

Иммунологически выявлены 3 группы трансферина в зависимости от антигенной структуры (А, В и С) и шесть подгрупп (a_1, b_1, b_2, b_3, b_4, c_1). Трансферин захватывает железо из энтероцитов, а также из **депо** в печени и селезенке и переносит его к рецепторам на эритрокариоцитах костного мозга. Каждая молекула трансферина может связать два атома железа. В норме трансферин насыщен железом не полностью, а приблизительно на **30%**.

Трансферин может также связывать хром, медь, магний, цинк, кобальт, однако сродство к этим микроэлементам значительно ниже, **чем** к железу.

Комплекс **трансферин-железо** взаимодействует **со специфическими рецепторами** на **мембране эритрокариоцитов** и **ретикулоцитов костного** мозга, после чего **путем** эндоцитоза **проникает в** них; железо переносится в **их митохондрии, где** включается **в протопрорфирин и** таким образом **участвует** в образовании гема. **Освободившийся от** железа трансферин неоднократно участвует в переносе железа. **Время** полувыведения трансферина из крови составляет около 8 дней.

В настоящее время установлены и другие функции трансферина. **Обобщить** *функции плазменного трансферина* можно **следующим образом:**

- **переносит** железо от места его всасывания (клетки слизистой **оболочки** тонкого кишечника) и от мест хранения (депо) в печени и селезенке к костному **мозгу;**
- переносит неиспользованное для синтеза гема железо в депо;
- обезвреживает железо (вне связи с белком оно токсично для **организма);**
- участвует в митогенной пролиферации Т-лимфоцитов и, **следовательно,** регулирует работу иммунной системы;
- участвует в противоопухолевом иммунитете (А. А. Жаворонков, А. В. Кудрин, **1999);**
- отражает иммунологическую реактивность организма (относится **к** белкам острой фазы).

Затраты железа на эритропоэз **составляют 25** мг в сутки, что весьма значительно превышает возможности всасывания железа **в кишечнике.** В связи с этим для гемопоэза постоянно используется **железо, осв** [illegible] **я при распаде эритроцитов в селезенке.**

Хранение (депонирование) железа **осуществляется в депо** — в **составе белков ферритина гемосидерина.** Они представляют **собой** своеобразный резервный пул, куда поступает железо, не использованное для синтеза **гема** в эритроцитах.

Наиболее распространенная форма депонирования железа в **организме — ферритин.** *Ферритин* имеет молекулярную **массу** около 440 000

дальтон и представляет собой водорастворимый гликопротеиновый комплекс, состоящий из расположенного в центре железа, покрытого белковой оболочкой из апоферритина. Каждая молекула ферритина содержит от 1000 до 3000 атомов железа.

Ферритин определяется почти во всех органах и тканях, но наибольшее его количество обнаруживается в макрофагах печени, селезенки, костного мозга, эритроцитах и в сыворотке крови. Ферритин присутствует также и в слизистой оболочке тонкой кишки.

При нормальном балансе железа в организме устанавливается своеобразное равновесие между содержанием ферритина в плазме и депо (прежде всего в печени и селезенке). Уровень ферритина в крови отражает количество депонированного железа. Ферритин создает запасы железа в организме, которые могут быстро мобилизоваться при повышении потребности тканей в железе.

Другая форма депонирования железа — *гемосидерин* — малорастворимое производное ферритина с более высокой концентрацией железа, состоящее из агрегатов кристаллов железа, не имеющих апоферритиновой оболочки.

Гемосидерин накапливается в макрофагах костного мозга, селезенки, в купферовских клетках печени.

Схема метаболизма железа в организме человека представлена на рис. 4.

Физиологические потери железа

Потеря железа из организма мужчин и женщин происходит следующими путями:

- с калом (железо, не всосавшееся из пищи; железо, выделяющееся с желчью; железо в составе слущивающегося эпителия кишечника; железо эритроцитов в кале);

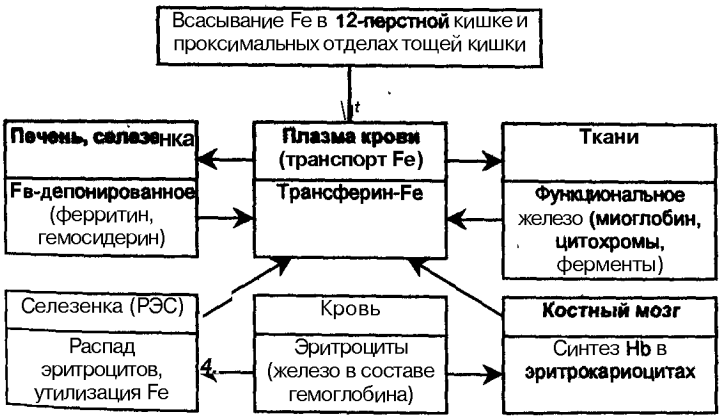

Рис. 4. *Схема метаболизма железа в организме человека (Н. Г. Шевченко, 1997, с изм.).*

- со слущивающимся эпителием кожи;
- с мочой.

Указанными путями как у мужчин, так и у женщин происходит выделение около 1 мг железа за сутки. Кроме того, у женщин детородного периода дополнительные потери железа возникают за счет менструаций, беременности, родов, лактации. Потери железа у мужчин и женщин представлены в табл. 9.

Табл. 9. Потери железа у мужчин и женщин

	Потери железа у мужчин и женщин	
1.	С калом (железо, не всосавшееся из пищи; выделяющееся с желчью, железо в составе слущивающегося эпителия кишечника, железо эритроцитов в кале)	0,8 мг/сут
2	Со слущивающимся эпителием кожи	0,1 мг/сут
3	С мочой	0,1 мг/сут
Всего		1 мг/сут

	Дополнительные потери железа у женщин	
1.	Менструация	30-60 мл крови (15-30 мг железа)
2	Беременность	500 мг (ребенку — 300 мг, в плаценту — 200 мг)
3	В родах	50-100 мг
4	Лактация	400-700 мг

Этиология

Хронические кровопотери

Хронические кровопотери являются одной из самых частых причин железодефицитной анемии. Наиболее характерны необильные, но длительные кровопотери, которые незаметны для больных, но постепенно значительно снижают запасы железа и приводят к развитию анемии. Так как 1 мл крови содержит 0,5 мг железа, то длительная ежедневная потеря 2 чайных ложек крови (10 мл или 5 мг железа), например, при кровоточащем геморрое, постепенно приведет к развитию железодефицитной анемии, так как превышает физиологическую суточную потерю и возможность всасывания железа из кишечника.

Основные источники хронических кровопотерь

Маточные кровопотери — несомненно самая частая причина железодефицитной анемии у женщин. У пациенток репродуктивного возраста чаще всего речь идет о длительных и обильных кровопотерях во время менструации. Нормальной считается менструальная кровопотеря, составляющая 30-60 мл (15-30 мг железа). При полноценном питании женщины (с включением мяса, рыбы и других железосодержащих продуктов) из кишечника максимально может всосаться ежедневно 2 мг, а за месяц — 60 мг железа и, следовательно, при нормальной менструальной кровопотере анемия не развивается. При большем объеме

ежемесячной менструальной **кровопотери** разовьется анемия. Например, при ежемесячной потере 80-120 мл крови потери железа составляют 40-60 мг, кроме того, 30 мг железа в месяц составляют физиологические потери (по 1 мг в сутки). За 20 лет жизни у женщины в такой ситуации возникнет дефицит железа в 3-4 г по сравнению с тем количеством, которое она может получить из пищи. Разумеется, это приведет к развитию анемии.

Причины гиперполименорреей различны — дисфункциональные маточные кровотечения (особенно часто в пре- и климактерическом периоде); эндометриоз; миома матки; злокачественные опухоли матки; геморрагические диатезы (например, **тромбоцитопеническая** пурпура); наличие внутриматочных контрацептивов и др.

Хронические кровотечения ***из желудочно-кишечного тракта*** — наиболее частая **причина железодефицитной анемии у** мужчин и неменструирующих женщин, причем нередко речь идет о небольших по объему, но длительных кровотечениях.

Основными заболеваниями, вызывающими желудочно-кишечные кровотечения, являются:

- язвы желудка и **12-перстной кишки**;
- острые и хронические эрозии желудка и 12-перстной кишки;
- рак желудка;
- полипоз желудка;
- эрозивный эзофагит (часто вследствие рефлюкса при недостаточности кардии);
- диафрагмальная грыжа;
- **десневые** кровотечения (при геморрагических диатезах, стоматитах, других воспалительных заболеваниях десен);
- рак пищевода;
- варикозное расширение вен пищевода и кардиального отдела желудка (при циррозе печени и других формах портальной **гипертензии**);
- рак тонкого или толстого кишечника;
- **дивертикулярная** болезнь желудочно-кишечного тракта с образованием множественных дивертикулов на всем протяжении ЖКТ или отдельных его участках; дивертикул Меккеля;
- полипы толстого кишечника;
- кроточащий геморрой.

Редкой, но важной причиной хронической кровопотери является **анкилостомидоз** — заболевание, вызываемое паразитическими червями из класса нематод — анкилостомидами. Заражение человека происходит путем проникновения личинок паразита через неповрежденную кожу. Далее они мигрируют в организме и в 12-перстной кишке превращаются в половозрелых особей, внедряются в стенку кишки, повреждают кровеносные сосуды подслизистой оболочки и вызывают хроническое кровотечение. Обитают анкилостомы в проксимальном отделе тонкой кишки, живут 5-6 лет и питаются кровью (каждый экземпляр потребляет от 0.3 до 1 мл крови в сутки).

Кровопотери в замкнутые полости тела с последующим нарушением реутилизации железа наблюдаются при эндометриозе, изолированном легочном гемосидерозе и синдроме Гудпасчера.

Эндометриоз встречается у 2-5% женщин детородного возраста и представляет собой эктопическое разрастание эндометрия, чаще всего в мышечном и подслизистом слоях матки, реже в других органах — легких, желудочно-кишечном тракте. В очагах эндометриоза происходят циклические изменения, сопровождающиеся кровотечением в замкнутые полости (внутрь миометрия, между мышечным и подслизистым слоем), причем излившееся с кровью железо не используется для эритропоэза, постепенно формируется дефицит железа и развивается железодефицитная анемия. У некоторых больных эктопические эндометриальные очаги сообщаются с полостью матки и тогда отмечаются меноррагии.

При *изолированном легочном гемосидерозе* имеется врожденный дефект — неполноценность эластического каркаса легочных сосудов или иммуноаллергическое их поражение, что приводит к кровоизлияниям в альвеолы, паренхиму легких. Поступившие в полость альвеолы эритроциты фагоцитируются альвеолярными макрофагами, из гемоглобина эритроцитов в макрофагах образуется гемосидерин. Железо гемосидерина не используется для эритропоэза, развивается истинная железодефицитная анемия.

Синдром Гудпасчера характеризуется продукцией аутоантител к базальным мембранам клубочковых капилляров почек и альвеол легких и развитием клиники гломерулонефрита в сочетании с легочным кровотечением (кровохарканьем). При этом альвеолы заполнены эритроцитами, которые фагоцитируются альвеолярными макрофагами, в них образуется гемосидерин, железо которого не используется кроветворения, развивается железодефицитная анемия.

В редких случаях кровопотери в замкнутые полости могут при гломических опухолях замыкающих артерий, встречающихся некоторых артериовенозных анастомозах легких, кишечника,

Гематурия с последующим развитием железодефицитной анем может наблюдаться при ряде *заболеваний мочевыводящих путей и почек* — гематурическом варианте гломерулонефрита и пиелонефрита IgA-нефропатии (болезни Бурже), мочекаменной болезни, поликис тозе, туберкулезе, амилоидозе почек, выраженном нефроптозе, внут рисосудистом гемолизе при болезни Маркиафава, гипернефроме, мочевого пузыря.

При любых вариантах *геморрагического диатеза* могут наблюда ся рецидивирующие кровотечения различной локализации: желудочные, кишечные, маточные, носовые, легочные, из почек й мочевыводящих путей, приводящие к развитию железодефицитной анемии.

Носовые кровотечения чаще всего служат причиной развития жел зодефицитной анемии у больных геморрагическими диатезами (наслед ственная геморрагическая телеангиэктазия — болезнь Рандю-Ослера,

тромбоцитопатия, тромбоцитопеническая пурпура, гемофилия и Др.), гипертонической болезнью и симптоматическими артериальными гипертензиями.

Кровопотери при заболеваниях легких — часто повторяющиеся кровохарканья и легочные кровотечения при туберкулезе легких, бронхоэктазах, раке легкого — также являются причиной железодефицитной анемии.

Ятрогенные кровопотери — это кровопотери, обусловленные врачебный манипуляциями. Это редкие причины железодефицитной анемии. К ним относятся частые кровопускания у больных полицитемией, кровопотери во время процедур гемодиализа у больных хронической почечной недостаточностью, а также донорство (приводит к развитию скрытого дефицита железа у 12% мужчин и 40% женщин, а при многолетнем стаже провоцирует развитие железодефицитной анемии).

«Истерические кровопотери» (синдром Ластени де Ферзжоля — по имени персонажа повести французского писателя Барбе д'Оревильи «История без названия») — искусственно вызываемые кровотечения у лиц с психопатическими отклонениями. Локализация кровотечений различна — из урогенитального тракта, прямой кишки, из ран, носовые и др. Частые «истерические (психопатические) кровопотери» приводят к развитию железодефицитной анемии.

Повышенная **потребность в железе**

Повышенная потребность в железе также может привести к развитию железодефицитной анемии.

Беременность, роды и лактация — в эти периоды жизни женщины расходуется значительное количество железа. Потребность в железе в первом триместре беременности близка к норме, во втором — возрастает до 3 мг в сутки, в третьем — до 3.5-4 мг в сутки. Как указывают Ю. Г. Митерев, Л. Н. Воронина (1992), «затрата на одного ребенка составляет около 600 мг железа, для восстановления его запасов требуется не менее 2.5-3 лет». Следовательно, у женщин с интервалами между родами менее 2.5-3 лет легко развивается железодефицитная анемия.

Беременность способствует также манифестации ранее скрыто протекавшего дефицита железа.

Период полового созревания и роста — довольно часто сопровождается развитием железодефицитной анемии. При этом у подростков обычно отсутствуют хронические кровопотери, нарушения всасывания железа и инфекционно-воспалительные процессы.

Развитие железодефицитной анемии обусловлено повышением потребности в железе в связи с интенсивным ростом органов и тканей, усиленным ростом тела в длину. У девушек играют роль также и такие факторы, как появление кровопотерь вследствие менструаций и нередко нерациональное питание в связи с желанием похудеть. В настоящее время установлено, что в развитии железодефицитной анемии у юношей и девушек в периоде полового созревания и роста имеет место то обстоятельство, что матери этих пациентов страдали железодефицитной

анемией во время беременности и не получали адекватного лечени железосодержащими препаратами. В связи с этим родившиеся дети имел латентный дефицит железа, который проявился в условиях повышенной потребности в железе в периоде полового созревания.

Повышенная потребность в железе у больных B_{12}-дефицитной анемией может наблюдаться на фоне лечения витамином B_{12}, что объясняется интенсификацией нормобластического кроветворения и использованием для этих целей больших количеств железа.

Интенсивные занятия спортом в некоторых случаях могут способствовать развитию железодефицитной анемии, особенно если ранее имелся скрытый дефицит железа. Развитие анемии при интенсивн спортивных нагрузках обусловлено повышением потребности в железе при больших физических нагрузках, увеличением мышечной массы (и, следовательно, использованием большего количества желе для синтеза миоглобина), потерями железа с потом при тренировках снижением всасывания железа в кишечнике при длительных физичес ких перегрузках. Как указывает К. Н. Крякунов (1998), «у лыжнико неделя интенсивных тренировок (по 50-60 км пробега в день) приводит к снижению уровня гемоглобина в крови и к полной мобилиза ции железа из депо». Во избежание развития железодефицитной анемии при интенсивных занятиях спортом целесообразно периодичес принимать препараты железа (в течение 1-2 недель).

Недостаточное поступление железа с пищей

Нутритивная (алиментарная) железодефицитная анемия, обусло ленная недостаточным поступлением железа с пищей, развивается строгих вегетарианцев (в их рационе совершенно отсутствует гемов железо), у лиц с низким социально-экономическим уровнем жизн (и, следовательно, нерациональным и недостаточным питанием), больных с неврогенной и психической анорексией.

Развитию железодефицитной анемии при недостаточном пос лении железа с пищей способствует также частое употребление кре кого чая, который снижает всасывание железа в тонком кишечнике.

Нарушение всасывания железа

Основными причинами, приводящими к нарушению всасыван железа в кишечнике и развитию вследствие этого железодефицитно анемии, являются:

- хронические энтериты и энтеропатии с развитием синдрома абсорбции;
- резекция тонкой кишки;
- резекция желудка по методу Бильрот II («конец в бок»), код происходит выключение части 12-перстной кишки.

При названной патологии железодефицитная анемия часто соче тается в B_{12}-(фолиево)-дефицитной анемией в связи с нарушением всасывания витамина B_{12} и фолиевой кислоты.

В определенной мере развитию железодефицитной анемии могут способствовать традиционные условия питания, например употребление в большом количестве калмыцкого чая — крепко заваренного чая с молоком и жиром. Этот чай резко нарушает всасывание железа в кишечнике.

Нарушения транспорта железа

Железодефицитная анемия, обусловленная снижением содержания в крови трансферина и, следовательно, нарушением транспорта железа, наблюдается при:

- врожденной гипо- и атрансферинемии;
- гипопротеинемиях различного генеза (нефротический синдром; нарушение белковообразовательной функции печени при циррозах печени, тяжело протекающих хронических гепатитах; синдром мальабсорбции; алиментарная недостаточность);
- появлении антител к трансферину и его рецепторам.

Патогенез

В основе всех клинических проявлений железодефицитной анемии лежит дефицит железа (рис. 5), который развивается, как было сказано выше, в тех случаях, когда потери железа превышают его поступление с пищей (2 мг/сутки). Дефицит железа развивается последовательно и постепенно. Первоначально уменьшаются запасы железа в печени, селезенке, костном мозге, что получает отражение в снижении уровня ферритина в крови. На этой стадии происходит компенсаторное усиление всасывания железа в кишечнике и повышение уровня мукозного и плазменного трансферина. Содержание сывороточного железа еще не снижено, анемии нет. Однако в дальнейшем истощенные депо железа уже не способны обеспечить эритропоэтическую функцию костного мозга и, несмотря на сохраняющийся высокий уровень трансферина в крови, значительно снижаются содержание железа в крови (транспортное железо), синтез гемоглобина, развиваются анемия и последующие тканевые нарушения.

При дефиците железа снижается активность железосодержащих и железозависимых ферментов в различных органах и тканях, а также уменьшается образование миоглобина. В результате указанных нарушений и снижения активности ферментов тканевого дыхания (цитохромоксидаз) наблюдаются дистрофические поражения эпителиальных тканей (кожи, ее придатков, слизистой оболочки, желудочно-кишечного тракта, нередко — мочевыводящих путей) и мускулатуры (миокарда и скелетной мускулатуры).

Снижение активности некоторых железосодержащих ферментов в лейкоцитах нарушает их фагоцитарную и бактерицидную функции и угнетает защитные иммунные реакции. Этому способствует также нарушение при дефиците железа образования лейкоцитами цитокинов, в частности интерлейкина-1 (Helyar, Sherman, 1987), который играет важную роль в клеточном и гуморальном иммунитете и неспецифических защитных механизмах.

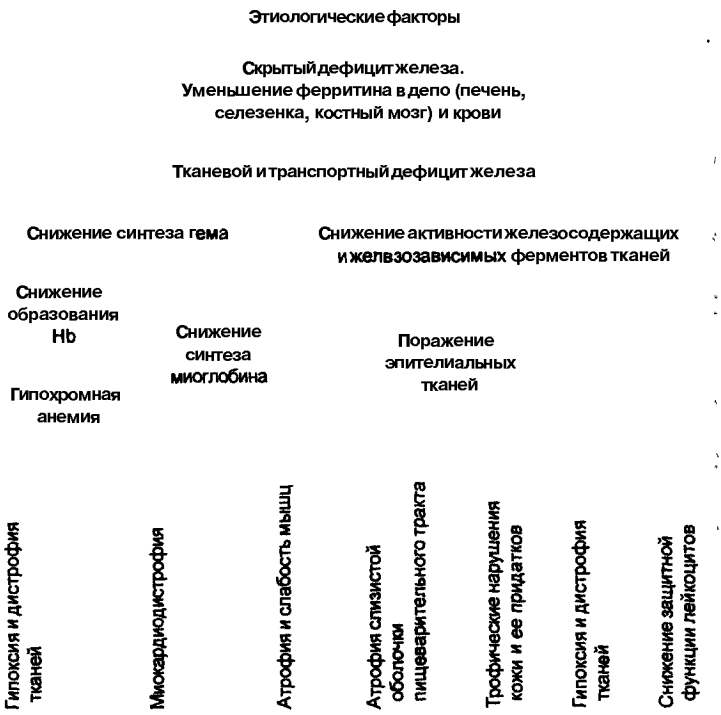

Рис. 5. Патогенез железодефицитной анемии.

Классификация

Классификация железодефицитной анемии представлена в табл. 10

Клиническая картина

Клинические проявления железодефицитной анемии можно сгр пировать в два важнейших синдрома — анемический и сидеропен ческий.

Анемический синдром

Анемический синдром обусловлен снижением содержания гемог лобина и количества эритроцитов, недостаточным обеспечением т ней кислородом и представлен неспецифическими симптомами.

Больные жалуются на общую слабость, повышенную утомля мость, снижение работоспособности, головокружение, шум в уша мелькание мушек перед глазами, сердцебиения, одышку при физ ческой нагрузке, появление обморочных состояний (особенно

Табл. 10. Классификация железодефицитной анемии (Ю. Г. Митерев, Л. Н. Воронина, 1992)

Этиологическая форма	Стадия	Степеньтяжести
• Вследствив хронических кровопотерь (хроническая постгеморрагическая анемия) • Вследствие повышенного расхода железа (повышенной потребности в железе) • Вследствие недостаточного исходного уровня железа (у новорожденных и детей младшего возраста) • Алиментарная (нутритивная) • Вследствие недостаточного всасывания в кишечнике • Вследствие нарушения транспорта железа	I стадия — дефицит железа без клиники анемии (латентная анемия) II стадия — железодефицитная анемия с развернутой клинико-лабораторной картиной заболевания	1. Легкая (содержание Hb 90-120 г/л) 2. Средняя (содержание Hb 70-90 г/л) 3. Тяжелая (содержание Hb ниже 70 г/л)

быстром переходе из горизонтального в вертикальное положение). У больных, страдающих ИБС, могут значительно учащаться приступы стенокардии и, следовательно, возрастать потребность в нитроглицерине. При значительно выраженной анемии может наступить тяжелое обострение ишемической болезни сердца. Частыми жалобами, обусловленными анемией, являются снижение умственной работоспособности, памяти, сонливость, что является отражением гипоксии головного мозга. Следует отметить, что субъективные проявления анемического синдрома вначале беспокоят больных при физической нагрузке (при небольшой выраженности анемии), а затем и в покое (при резко выраженной анемии).

При объективном исследовании обнаруживается частый и характерный признак железодефицитной анемии — бледность кожи и видимых слизистых оболочек. Бледность может быть с зеленоватым оттенком, отсюда происходит старинное название железодефицитной анемии — «хлороз», введенное в медицинский обиход Варендалем в XVII веке. Иногда кожа приобретает оттенок желтоватого воска, причем иногда этот оттенок заметен лишь вокруг рта (симптом «желтых усов хлоротиков» Гено де Мюсси). Характерно также отсутствие румянца в области щек.

Нередко обнаруживается некоторая пастозность в области голеней, стоп, лица. Характерны утренние отеки — «мешки» над и под глазами.

Анемия обусловливает развитие синдрома миокардиодистрофии, который проявляется одышкой, тахикардией, часто аритмией, умеренным расширением границ сердца влево, глухостью тонов сердца, негромким систолическим шумом во всех аускультативных точках. При тяжелой и длительной анемии миокардиодистрофия может привести к выраженной недостаточности кровообращения.

Для больных железодефицитной анемией характерна наклонность к артериальной гипотензии. При выраженной и длительно протекающей анемии у некоторых пациентов можно с помощью эхокардиографии обнаружить признаки гипертрофии миокарда, чаще — межжелудочковой перегородки, что связано с компенсаторным повышением частоты сокращений сердца, сердечного выброса, объема циркулирующей крови и скорости кровотока.

Следует подчеркнуть, что железодефицитная анемия развивается постепенно, организм больного в большей или меньшей мере адаптируется к низкому уровню гемоглобина и эритроцитов, поэтому субъективные проявления анемического синдрома не всегда бывают ярко выражены. К тому же больные часто свыкаются со своим недомоганием, объясняют его переутомлением на работе, психоэмоциональными перегрузками, какими-либо другими факторами. Таким образом, жалобы больных не всегда соответствуют уровню гемоглобина.

Сидеропенический синдром

Сидеропенический синдром (синдром гипосидероза) обусловлен тканевым дефицитом железа, что приводит к снижению активности многих ферментов (цитохромоксидаза, пероксидаза, сукцинат-дегидрогеназа и др.). Сидеропенический синдром проявляется многочисленными симптомами:

- извращение вкуса (pica chlorotica) — непреодолимое желание употреблять в пищу что-либо необычное и малосъедобное (мел, зубной порошок, уголь, глину, песок, лед), а также сырое тесто, фарш, крупу; этот симптом чаще встречается у детей и подростков, но достаточно часто и у взрослых женщин;
- пристрастие к острой, соленой, кислой, пряной пище;
- извращение обоняния — пристрастие к запахам, которые большинством окружающих воспринимаются как неприятные (бензин, керосин, ацетон, запах лаков, красок, гуталина, нафталина и др.);
- выраженная мышечная слабость и утомляемость, атрофия мышц и снижение мышечной силы в связи с дефицитом миоглобина и ферментов тканевого дыхания;
- дистрофические изменения кожи и ее придатков (сухость, шелушение, склонность к быстрому образованию на коже трещин; тусклость, ломкость, выпадение, раннее поседение волос; истончение, ломкость, поперечная исчерченность, тусклость ногтей; симптом койлонихии — ложкообразная вогнутость ногтей);
- ангулярный стоматит — трещины, «заеды» в углах рта (встречаются у 10-15% больных);
- глоссит (у 10% больных) — характеризуется ощущением боли и распирания в области языка, покраснением его кончика, а в дальнейшем атрофией сосочков («лакированный» язык); часто наблюдается склонность к пародонтозу и кариесу;
- атрофические изменения слизистой оболочки желудочно-кишечного тракта — это проявляется сухостью слизистой оболочки

пищевода и затруднениями, а иногда болями при глотании пищи, особенно сухой (сидеропеническая дисфагия или симптом Пламмера-Винсона); развитием атрофического гастрита и энтерита. Прежнее представление о том, что атрофический гастрит и, следовательно, ахилия вызывают развитие железодефицитной анемии, пересмотрено. Современная точка зрения такова — дефицит железа вызывает атрофию слизистой оболочки желудка;

- симптом «синих склер» (описан Ослером в 1908 г.) характеризуется синеватой окраской или выраженной голубизной склер. Это объясняется тем, что при дефиците железа нарушается гидроксилирование пролина и лизина, а затем синтез коллагена в склере, она истончается и через нее просвечивает сосудистая оболочка глаза. Согласно Karla и соавт. (1985) чувствительность симптома синих склер при железодефицитной анемии составляет 97%, специфичность — 94%. Симптом «синих склер» при железодефицитной анемии необходимо дифференцировать с болезнью Лобштейна — несовершенным остеогенезом, для которого характерны патологические переломы, тугоухость и также «синие склеры»;
- императивные позывы на мочеиспускание, невозможность удержать мочу при смехе, кашле, чихании, возможно даже ночное недержание мочи, что обусловлено слабостью сфинктеров мочевого пузыря;
- «сидеропенический субфебрилитет» — характеризуется длительным повышением температуры до субфебрильных величин, происхождение этого симптома объяснить трудно;
- выраженная предрасположенность к острым респираторно-вирусным и другим инфекционно-воспалительным процессам, хронизации инфекций, что обусловлено нарушением фагоцитарной функции лейкоцитов и ослаблением системы иммунитета;
- снижение репаративных процессов в коже, слизистых оболочках.

Лабораторные данные

С помощью современных методов исследования можно диагностировать три последовательных этапа железодефицитной анемии — прелатентный и латентный дефицит железа и собственно железодефицитную анемию (табл. 11).

Диагностика прелатентного дефицита железа

Прелатентный дефицит железа характеризуется следующими признаками:

- анемия отсутствует, уровень гемоглобина нормальный;
- сидеропенический синдром отсутствует, так как тканевой фонд железа сохранен;
- Уровень сывороточного железа нормальный;

Табл. 11. Дифференциальная диагностика стадий дефицита железа

Показатель	Норма	Прелатентный дефицит железа	Латентный дефицит железа	Железодефицитная анемия
Количество Hb (г/л)				
М	130-170	Норма	Норма	< 130
Ж	120-140	Норма	Норма	< 120
Содержание сывороточного железа (ммоль/л)				
М	9-28	Норма	< 13	< 13
Ж	7-26	Норма	< 11.5	< 11.5
Общая железосвязывающая способность сыворотки крови (мкмоль/л)	44 8-70	Норма	> 70	> 70
Насыщение трансферрина железом (%)	25-40	Норма	< 25	< 25
Ферритин сыворотки крови (мкг/л)				
М	85-130	<12	< 12	< 12
Ж	58-150	<12	< 12	< 12
Десфераловый тест — суточное выделение железа с мочой после введения десферала (мг)	0 6-1 6	< 0.6	< 0.6	< 0.6
Количество сидеробластов в стернальном пунктате (%)	20-50	<20	<20	<20
Сидеропенический синдром	–	–	+	+

- запасы (депо) железа снижены. Уменьшение запасов железа можно выявить с помощью следующих лабораторных методов:

а) определение ферритина сыворотки крови радиоиммунным метод Содержание ферритина в крови составляет у мужчин 85-130 мкг/л, у женщин — 58-150 мкг/л. Достоверно о снижении запасов железа свидетельствует уровень ферритина менее 12 мкг/л. В норме содержание ферритина в сыворотке крови должно быть выше 12 мкг/л и не превышать 150 мкг/л (Ю. Г. Митерев, Л. Н. Воронина, 1992);

б) десфераловый тест — больному внутримышечно вводится 500 мг десферала, после чего определяется содержание железа в суточном количестве мочи. Десферал — это комплексон, являющийся продуктом жизнедеятельности актиномицетов, способный соединяться с железом депо (ферритина и гемосидерина), затем это железо выводится с мочой. У здорового человека при нормальном содержании железа в депо содержание железа в суточной моче после введения десферала составляет 0.6-1.6 мг. При снижении запасов железа этот показатель значительно ниже (0.4 мг или ниже);

в) стернальная пункция — при снижении депо железа значительно уменьшается количество сидеробластов в костном мозге. Сидеробласты — это эритрокариоциты, содержащие гранулы железа; выявляются при специальной окраске стернального пунктата по Перлсу. В норме содержание сидеробластов в костном мозге составляет 20-50%, при снижении запасов железа количество их снижается до 15% и ниже.

Диагностика латентного **дефицита** железа

Латентный дефицит железа диагностируется на основании следующих признаков:

- анемия отсутствует, содержание гемоглобина нормальное;
- имеются клинические признаки сидеропенического синдрома в связи со снижением тканевого фонда железа;
- содержание сывороточного железа снижено, что отражает уменьшение транспортного фонда железа. *Нормальный уровень сывороточного железа при исследовании по методу Генри сбатофенантролиному мужчин — 13-30 мкмоль/л, у женщин — 11.5-25 мкмоль/л, при исследовании с использованием ферразина у мужчин — 9-28 мкмоль/л, у женщин — 7-27 мкмоль/л.* Следует подчеркнуть, что определение **содержания** железа в крови дает достоверные результаты только тогда, когда больной в течение 7 дней перед исследованием не получал никаких препаратов железа;
- общая **железосвязывающая** способность сыворотки крови (ОЖСС) повышена. Этот показатель отражает степень **«голодания»** сыворотки крови и насыщения железом **трансферина**. Для определения этого показателя к исследуемой сыворотке добавляется избыток железа, часть которого связывается с белком, а несвязанная часть удаляется. После этого определяют содержание оставшегося железа, связанного с белком, и количество железа, **которое** может связать 1 л сыворотки (ОЖСС). *В норме ОЖСС у мужчин и женщин 44.8-70 мкмоль/л.*

ОЖСС при дефиците железа повышена.

Разница между показателем ОЖСС и уровнем сывороточного железа характеризует латентную **железосвязывающую** способность, которая также повышена при дефиците железа.

В норме латентная железосвязывающая способность железа 28.8-50.4 мкмоль/л. Этот показатель используется на практике очень редко.

Зная ОЖСС и уровень сывороточного железа (СЖ), легко определять процент насыщения трансферина железом **(НТЖ)**.

$$НТЖ\ (\%) = \frac{СЖ (мкмоль/л) \times 100}{ОЖСС (мкмоль/л)}$$

В норме процент насыщения трансферина железом у мужчин и женщин составляет 25-40%. При дефиците железа процент насыщения трансферина железом снижен.

Диагностика **железодефицитной анемии**

При снижении **гемоглобинового** фонда железа появляются характерные для железодефицитной анемии изменения *общего анализа крови:*

- снижение гемоглобина (нижняя граница нормы по **критериям** ВОЗ: для мужчин — 130 г/л, для женщин — 120 г/л) и **эритроцитов** в крови, причем характерно преимущественное **снижение** эритроцитов;
- снижение среднего содержания гемоглобина в эритроцитах;
- снижение цветового показателя (железодефицитная анемия является гипохромной);
- гипохромия эритроцитов, характеризующаяся их бледным про**крашиванием** и появление просветления в центре. В норме **соотношение** радиусов центрального просветления и **периферической** более интенсивной окраски в эритроците составляет 1:1, при **гипохромии** — 2:1, 3:1;
- преобладание в мазке периферической крови среди **эритроцитов** микроцитов — эритроцитов уменьшенного диаметра;
- анизоцитоз — неодинаковая величина эритроцитов и пойкилоцитоз — различная форма эритроцитов;
- нормальное содержание **ретикулоцитов** в периферической **крови,** однако, при выраженном кровотечении и после лечения **препаратами** железа возможно увеличение количества ретикулоцитов;
- тенденция к лейкопении; количество тромбоцитов обычно **нормальное,** однако при значительной кровопотере возможен **умеренный** тромбоцитоз;
- при выраженной анемии возможно умеренное увеличение **СОЭ** (до 20-25 мм/ч).

Общий анализ мочи — характерных признаков нет, могут **наблюдаться** патологические изменения, обусловленные основным заболеванием, которое привело к развитию железодефицитной анемии.

Биохимический анализ крови — характерно снижение уровня сывороточного железа и ферритина. Могут отмечаться также **изменения,** обусловленные основным заболеванием.

Иммунологический анализ крови — как правило, существенных изменений не наблюдается, однако нередко выявляется снижение фагоцитарной функции лейкоцитов.

Критерии диагноза хронической железодефицитной анемии представлены в табл. 12.

Инструментальные исследования

ЭКГ — определяются изменения, обусловленные миокардиодистрофией: снижение амплитуды зубца Т; в более выраженных случаях — сглаженный или даже отрицательный зубец Т в нескольких грудных отведениях, возможно также появление экстрасистолической аритмии и других нарушений сердечного ритма.

Табл. 12. Критерии диагноза хронической ***железодефицитной*** *анемии*

Критерии	Комментарий
Гипохромная анемия с низким цветовым показателем Снижение средней концентрации Hb в эритроците Гипохромия, микроцитоз, **пойкилоцитоз,** анизоцитоз эритроцитов (в мазках периферической крови) Уменьшение количества **сидеробластов** в костном мозге	Отражают снижение фонда железа **эритрона**
Уменьшение содержания сывороточного железа Увеличение общей железосвязывающей способности сыворотки крови Снижение насыщения трансферина железом	Отражают уменьшение фонда транспортного железа
Наличие **сидеропенического** синдрома	Отражают снижение тканевого фонда железа
Снижение содержания ферритина в сыворотке крови Снижение выведения железа с мочой в **дисфераловом тесте**	Отражают снижение запасов железа (депо) Наиболее важно определение уровня ферритина в крови
Уменьшение **и** в дальнейшем исчезновение **клинических и** лабораторных признаков **анемии и дефицита** железа на фоне **лечения железосодержащими препаратами**	Критерий отсутствует, если продолжается кровопотеря, или у больного имеется злокачественное новообразование

Эхокардиография — при резко выраженной анемии возможны **увеличение размеров** левого желудочка, гипертрофия межжелудочковой перегородки, снижение фракции выброса.

Определение причин и источника кровопотери

После установления диагноза хронической железодефицитной анемии врач обязан выяснить причину и источник кровопотери. При этом целесообразно руководствоваться следующими соображениями. У женщин наиболее частой причиной железодефицитной анемии являются мено- и метроррагии. Поэтому совместно с гинекологом необходимо провести клинико-инструментальное обследование с целью диагностики заболеваний, вызывающих **гиперполименоррагию**: дисфункции яичников, эндометриоза, эндометрита, фибромиомы матки, злокачественных опухолей гениталий.

У мужчин, а также у женщин после исключения заболеваний половой сферы следует провести клинико-инструментальное **обследование** с целью диагностики заболеваний системы органов **пищеварения. Обследование** должно проводиться чрезвычайно тщательно и детально на всем протяжении пищеварительного тракта («сверху **донизу**») с использованием эндоскопических (ФЭГДС, **колоноскопия, ректороманоскопия**) и ультразвуковых методов исследования. Перечень заболеваний органов пищеварения, вызывающих хроническую **кровопотерю, приведен** выше, в разделе **«Этиология»**.

У здорового человека кровопотеря через желудочно-кишечный тракт совсем невелика и составляет около 1.5-2 мл в сутки. Такое количество крови не определяется при обычном исследовании кала.

Визуально кровотечение из желудочно-кишечного тракта определяется тогда, когда теряется не менее 100-120 мл крови в сутки. В случае появляется мелена — черный жидкий (дегтеобразный) стул, если источник кровотечения расположен в верхних отделах желудочно-кишечного тракта. При кровотечении из нижних отделов толстого кишечника выделяется кровь алого цвета.

Для выявления скрытой кровопотери через желудочно-кишечный тракт применяется исследование кала с помощью *реакции Грегерсена*. Она положительна при кровопотере более 12-20 мл в сутки. Исследование кала на реакцию Грегерсена необходимо проводить несколько раз в различные дни, причем больной не должен в это время есть мясо, рыбу, печень или принимать железосодержащие препараты.

Для выявления еще меньших кровопотерь (менее 12-15 мл крови в сутки) используется проба с внутривенным введением больному его собственных эритроцитов, предварительно помеченных радиоактивным хромом ^{51}Cr. После этого собирают раздельно кал в течение 6-7 суток и определяют его радиоактивность. При наличии кровопотери через желудочно-кишечный тракт в кале обнаруживают радиоактивность, величина которой зависит от степени кровопотери. Метод позволяет выявить кровопотерю в десять раз меньшую, чем выявляемую пробой Грегерсена.

После исключения гинекологической патологии, а также заболеваний органов пищеварения проводится выявление других возможных причин кровопотери, т. е. заболеваний других органов и систем — органов мочевыделения и почек, болезней легких, кровотечений в замкнутые полости (в частности, гемосидероза легких), болезней кроветворной системы и геморрагических диатезов (см. раздел «Этиология»). Диагностика этих заболеваний описана в соответствующих главах руководства. Программа обследования больных для выяснения причины и источника кровопотери представлена в табл. 13.

Если с помощью эндоскопического, ультразвукового и рентгенологического методов обследования желудочно-кишечного тракта не выявлено патологии, не обнаружена кровопотеря с помощью реакции Грегерсена и пробы с радиоактивным хромом, не выявлены другие причины железодефицитной анемии, необходимо исследовать всасывание железа в кишечнике при помощи радиоактивного железа. Больной принимает внутрь соль радиоактивного железа, а затем в течение нескольких суток производится исследование радиоактивности кала. Считается, что всосалось то количество железа, которое соответствует разнице между величиной радиоактивности принятой внутрь соли железа и общей радиоактивности кала. При нормальном всасывании железа с калом выделяется 20% радиоактивного железа, при дефиците железа этот показатель уменьшается до 10% и ниже, а при нарушении всасывания железа — увеличивается до 40-50%.

Табл. 13. Программа обследования ***больных железодефицитной*** *анемией для выявления причины и источника* ***кровопотери***

Основные причины и источники кровотечения	Основные методы исследования
Заболевания, проявляющиеся хроническими маточными кровотечениями	Гинекологическое обследование, УЗИ гениталий
Болезни пищеварительной системы и хронические кровопотери через желудочно-кишечный тракт	Рентгенологическое, эндоскопическое исследование пищевода, желудка, кишечника (ирригоскопия, колоноскопия, ректороманоскопия при невозможности **выполнить колоноскопию**), проктологическое исследование. УЗИ печени, поджелудочной железы, селезенки. Реакция **Грегерсена**. Выявление скрытой кровопотери с помощью **меченых** ^{51}Cr эритроцитов
Болезни почек и мочевыводящих путей, проявляющиеся **кровопотерями:**	
Гломерулонефриты (гематурическая форма; **IgA-нефропатия** — болезнь Бурже; синдром **Гудпасчера)**	Общий анализ мочи, проба по Зимницкому и Нечипоренко, анализ мочи на бактериурию (при пиелонефритах); биохимический анализ крови: **содержание** мочевины, **креатинина**, общего белка и белковых фракций; иммунологический анализ крови; УЗИ почек)
Пиелонефриты (гематурическая форма)	
Опухоли **почек**	УЗИ почек, ангиография почек, КТ почек
Мочекаменная болезнь	УЗИ почек, экскреторная **урография**
Опухоли мочевого **пузыря**	Цистоскопия, УЗИ мочевого пузыря
Туберкулез почек и **мочевыводящих** путей	УЗИ почек, экскреторная урография, исследование мочи на БК
Болезни **легких,** проявляющиеся кровопотерями:	
Идиопатический легочный **гемосидероз**	Рентгенография и томография легких, определение **гемосидврина** в мокроте, **бронхоальвеолярном** лаваже, открытая **биопсия** легких (при неинформативности остальных методов диагностики)
Туберкулез легких	Рентгенография, томография **легких,** бронхоскопия, анализ промывных вод бронхов и мокроты на БК, постановка туберкулиновых проб
Рак легкого	Рентгенография, КТ, бронхоскопия, анализ мокроты на атипичные клетки
Бронхоэктазы	Бронхография
Заболевания, проявляющиеся хроническими носовыми кровотечениями:	
Гипертоническая болезнь	Измерение АД, установление зависимости носовых кровотечений от величины АД
Болезнь **Рандю-Ослера** (наследственная геморрагическая телеангиэктазия)	Анамнез, ЛОР-обследование (риноскопия)
Геморрагические диатезы	Подсчет количества тромбоцитов в периферической крови, исследование **адгезивно-**агрегационной функции тромбоцитов, **коагулограмма**

Следует также помнить о такой причине **железодефицитной** анемии, как недостаточное **употребление** железа с пищей. Об этом можно узнать, тщательно проанализировав ежедневный рацион больного.

Дифференциальный диагноз

Железодефицитную анемию необходимо дифференцировать с другими **гипохромными** анемиями: железоперераспределительной, железонасыщенной, тиреопривной (при гипофункции щитовидной железы) а также гетерозиготной талассемией.

Дифференциальная диагностика железодефицитной анемии с этими анемиями изложена далее в соответствующих разделах. Диагноз тиреопривной анемии поставить несложно, потому что в клинической картине присутствуют симптомы гипотиреоза (**зябкость**, сонливость, прибавка в весе, пастозность лица и всего тела, сухость и шелушение кожи, снижение температуры тела, **запоры**, **брадикардия**, снижение памяти, затрудненная речь в связи с увеличением языка), снижение содержания в крови уровня трийодтиронина, тироксина, нормальное или несколько сниженное содержание железа в крови (возможно уменьшение его всасывания в кишечнике в связи с отечностью слизистой оболочки), повышение количества гемоглобина и эритроцитов **на** фоне лечения препаратами гормонов щитовидной железы. Тиреоидные гормоны стимулируют эритропоэз и их недостаток в определенной мере объясняет развитие анемии при гипотиреозе. В некоторых случаях (чаще всего при гипотиреозе вследствие **аутоиммунного** тиреоидита) развивается B_{12}**-дефицитная** анемия в связи с появлением **аутоантител** к париетальным клеткам желудка, вырабатывающим внутренний фактор Касла (гастромукопротеин), необходимый для всасывания витамина B_{12}.

ЖЕЛЕЗОПЕРЕРАСПРЕДЕЛИТЕЛЬНЫЕ АНЕМИИ

Железоперераспределительные анемии (анемии при нарушенной реутилизации железа) — это анемии, обусловленные **нарушением** перемещения железа из депо в плазму крови и далее к эритрокариоцитам. При этом происходит своеобразное перераспределение железа: оно сосредоточено преимущественно в депо — местах хранения железа.

Известно, что **для нормального гемопоэза** организму требуется 25 мг железа в **сутки**. **Из кишечника всасывается** всего лишь **1-1.5** мг ежедневно. **Остальное** количество **железа**, необходимое для нормального **эритропоэза, обеспечивается** высокоэффективной **повторной реутилизацией железа из разрушающихся эритроцитов.**

При **железоперераспределительных** анемиях механизм реутилизации железа нарушается, **макрофагальные** клетки депо прочно удерживают железо, и **оно** не может в достаточной мере использоваться для синтеза гемоглобина в эритроцитах. Таким образом, при

железоперераспределительной анемии нет истинного дефицита железа в организме, оно накапливается в депо в виде ферритина и гемосидерина в клетках **макрофагальной** системы.

Железоперераспределительные анемии занимают второе место по частоте среди всех анемий после железодефицитной анемии и развиваются при следующих заболеваниях:

- острые и хронические **инфекционно-воспалительные** заболевания (особенно протекающие с нагноением) легких, почек, мочевыводящей системы, органов брюшной полости, костей (остеомиелиты); желчевыводящих путей;
- сепсис;
- туберкулез различной **локализации;**
- инфекционный эндокардит;
- саркоидоз;
- хронические лейкозы;
- ревматоидный артрит;
- серонегативные артриты;
- хронический активный гепатит;
- онкологические заболевания (при отсутствии явных и скрытых кровотечений, метастазов в костный мозг, гемолиза);
- алкогольная болезнь печени;
- **ИБС.**

Существует предположение, что при названных заболеваниях клетки макрофагальной системы значительно активируются, что способствует накоплению железа в депо.

Диагностические *критерии железоперераспределительной* ***анемии***

1. Умеренно **гипохромный** характер анемии, цветовой показатель **снижен.** Сравнительно редко наблюдается нормохромная анемия. **Падение Hb** обычно умеренное (редко ниже 80 г/л), если нет осложнений и злокачественных заболеваний.
2. Нормальный уровень сывороточного железа. Может отмечаться умеренное снижение сывороточного железа.
3. Снижение общей **железосвязывающей** способности сыворотки крови. В ряде случаев общая железосвязывающая способность сыворотки крови может быть нормальной.
4. Повышение содержания ферритина в сыворотке крови.
5. Снижение количества сидеробластов в костном мозге.
6. Наличие клинико-лабораторных признаков активного воспалительного (инфекционного или неинфекционного) процесса, реже — опухолей различной локализации. Наиболее часто встречаются следующие воспалительные заболевания:
   - инфекционные — активный туберкулез различной локализации; инфекционный эндокардит; нагноительные заболевания (абсцессы брюшной полости, легких, почек, эмпиема плевры и др.); инфекции мочевыводящих путей; холангит;
   - неинфекционные — ревматоидный артрит с высокой активностью; активный хронический гепатит.

Табл. 14. Программа обследования больных с железоперераспределительной анемией

Основные заболевания	Основные методы исследования
Инфекционно-воспалительные заболевания легких, в том числе гнойные (бронхоэктазы, абсцессы, эмпиема плевры)	Рентгенологическое и томографическое исследование легких, бронхологическое обследование (бронхография, бронхоскопия)
Инфекционно-воспалительные заболевания органов брюшной полости (холангиты, абсцессы печени, поддиафрагмальный абсцесс, межпетлевой абсцесс, перитонит, воспалительные процессы в малом тазу)	УЗИ органов брюшной полости, лапароскопия, гинекологическое обследование
Инфекционно-воспалительные процессы почек и мочевыводящих путей (острые инфекции — апостематозный нефрит, карбункул почки; хронические инфекции — хронический пиелонефрит и др.)	УЗИ почек, нефроурологическое обследование, бактериологический анализ мочи
Хронический остеомиелит	Рентгенография костей
Инфекционный эндокардит	Бактериологическое исследование крови, эхокардиография
Сепсис	Бактериологическое исследование крови, рентгенологическое исследование легких, гинекологическое обследование, УЗИ органов брюшной полости, почек
Хронический активный гепатит	Изучение функциональных проб печени, сывороточных маркеров вирусов гепатита B, C, D, G; иммунологических показателей; определение антител к ядерным антигенам, к гладкомышечным клеткам, печеночно-почечным микросомам, солюбизированному печеночному антигену; УЗИ печени; биопсия печени
Ревматоидный артрит	Рентгенография суставов, исследование крови на ревматоидный фактор
Серонегативные артриты	Рентгенография суставов пояснично-крестцового отдела позвоночника, крестцово-подвздошных сочленений; исследование соскобов слизистой оболочки уретры, цервикального канала, спермы, простатического сока на хламидийную инфекцию; анализ крови на ревматоидный фактор
Туберкулез различных локализаций	Рентгенография и томография легких, исследование мокроты и промывных вод бронхов на БК (при туберкулезе легких); нефроурологическое исследование с использованием УЗИ, рентгенологических методов, выявление БК в моче (при туберкулезе почек и мочевыводящей системы); обследование у уролога и гинеколога (при урогенитальном туберкулезе)

Табл. 14. Программа обследования ***больных*** *с* ***железоперераспределительной*** *анемией (окончание)*

Основные заболевания	Основные методы исследования
Саркоидоз легких	Рентгенография легких, томография средостения; компьютерная томография средостения; биопсия периферических лимфоузлов и кожи (в измененных участках); бронхоскопия с **чрезбронхиальной** биопсией легкого; диагностический брохоальвеолярный **лаваж;** открытая биопсия легких (при неинформативности других методов исследования)
Злокачественные опухоли	Полная программа онкологического поиска (с использованием эндоскопических, рентгенологических методов, УЗИ, биопсии) для выявления первичной опухоли или ее метастазов

Программа обследования больных для выявления железоперераспределительной анемии представлена в табл. 14.

Подробно основные диагностические признаки приведенных в таблице заболеваний указаны в соответствующих главах руководства.

Дифференциально-диагностические различия между железодефицитной и железоперераспределительной анемиями представлены в табл. **15.**

Табл. 15. ***Дифференциально-диагностические различия*** *между* ***железодефицитной*** *и железоперераспределительной анемиями*

Признаки	Анемия **железодефицитная**	Анемия **железоперераспределительная**
Сидеропенический синдром	Чрезвычайно характерен	Отсутствует
Анизоцитоз	Есть	Нет
Содержание **сывороточного** железа	Низкое	Как правило, нормальное, иногда умеренно снижено
Общая железосвязывающая способность крови	Повышена	Нормальная или снижена
Уровень ферритина в крови	Снижен (**< 12** мкг/л)	Повышен
Ферритин эритроцитов	Снижен	Нормальный
Количество **сидробластов** в костном мозге	Снижено	Снижено
Положительный эффект лечения препаратами железа	Характерен	Отсутствует
Наиболее частая причина **анемии**	Хроническая кровопотеря, недостаток железа в пище, нарушение его всасывания в кишечнике	Хронические воспалительные (инфекционные и неинфекционные) **заболевания**

ЖЕЛЕЗОНАСЫЩЕННЫЕ АНЕМИИ

Железонасыщенные (сидероахрестические) анемии — это анемии, связанные с нарушением синтеза гема, обусловленные нарушением утилизации, использования (achresia — неиспользование) железа для синтеза гемоглобина, несмотря на нормальное или даже повышенное содержание железа в эритрокариоцитах — предшественниках эритроцитов. Железонасыщенные анемии бывают наследственными и приобретенными, и связаны с нарушением активности ферментов, участвующих в синтезе протопорфирина. В связи с этим нарушается синтез гема, образующегося из протопорфирина и Fe^{2+} в эритрокариоцитах. Нарушение синтеза протопорфирина приводит к тому, что железо не используется для синтеза гема и откладывается в митохондриях эритрокариоцитов (эритробластов), а также в макрофагах костного мозга в виде ферритина. Нарушение синтеза гема обусловливает нарушение образования гемоглобина.

В связи с тем, что железо не используется на нужды кроветворения, т. е. не включается в молекулу гема, оно начинает откладываться в различных органах и тканях (печени, поджелудочной железе, миокарде и др.) — развивается гемосидероз внутренних органов.

Классификация железонасыщенных анемий (Л. И. Идельсон, 1981; Frenkel, 1992).

1. Врожденные.
   1.1. Сцепленные с полом.
      - реагирующие на лечение пиридоксином;
      - резистентные к лечению пиридоксином.
   1.2. Аутосомные.
2. Приобретенные.
   2.1. Идиопатические.
   2.2. Лекарственные (при лечении противотуберкулезными средствами, левомицетином и др.).
   2.3. При свинцовой интоксикации.
   2.4. Алкогольные.
   2.5. Обусловленные некоторыми заболеваниями (ревматоидным артритом, тяжелой хронической почечной недостаточностью, раком, гемобластозами, лимфогранулематозом, лимфомами, миеломой).

Врожденные железонасыщенные анемии

Врожденные нарушения синтеза порфирина и гема, приводящие к развитию железонасыщенной анемии, подразделяются на две подгруппы: сцепленные с полом и аутосомные. Первая подгруппа встречается у мужчин, потому что ее наследование сцеплено с Х-хромосомой. Вторая подгруппа болезни наследуется аутосомно-рецессивно, она может развиваться и у мужчин и у женщин.

Патогенез

- Генетически обусловленный дефект — снижение активности фермента 8-аминолевулинатсинтетазы (ключевого фермента первого

этапа синтеза порфиринов) приводит к нарушению всех последующих этапов порфиринового синтеза и в конечном итоге образования **протопорфирина** IX.

- В связи с нарушением образования протопорфирина IX не происходит вовлечение железа в синтез гема, образование **гема** нарушается, что приводит, естественно, к нарушению образования гемоглобина в эритроцитах, возможно снижение активности фермента **гемсинтетазы,** обеспечивающей включение Fe^{2+} в протопорфирин, а также фермента оксидазы копропорфириногена III, что приводит к нарушению последующих этапов образования протопорфирина IX.
- Неиспользуемое для образования гемоглобина железо накапливается в организме и начинает откладываться в органах и тканях (кожа, печень, поджелудочная железа, миокард, яички), т. е. развивается вторичный гемохроматоз.

Схема патогенеза врожденной железонасыщенной анемии представлена на рис. 6.

Клиническая картина

Больные *жалуются* на общую слабость, снижение работоспособности, повышенную утомляемость, одышку и сердцебиения при физической нагрузке, головокружение, шум в ушах, мелькание мушек перед глазами. Указанные субъективные проявления выражены особенно значительно при тяжелой степени анемии. Умеренная гипохромная анемия выражена уже с детства, далее с увеличением возраста она нарастает. Постепенно появляются жалобы, обусловленные вторичным гемохроматозом — отложением железа в органах и тканях (выраженная одышка, отеки ног при поражении миокарда; жажда и учащенное **мочеиспускание** при поражении островков **Лангерганса** и развитии сахарного диабета; половая слабость при поражении яичек; боли в области правого подреберья за счет увеличения печени).

При ***объективном*** *исследовании* больных в раннем детстве **обнаруживается** бледность кожи и видимых слизистых оболочек, однако, с **увеличением возраста кожа приобретает темно-серый цвет**По мере развития вторичного **гемохроматоза** увеличивается печень, при пальпации она достаточно плотна, при длительном течении заболевания увеличивается селезенка. Поражение миокарда в связи с развитием вторичного гемохроматоза характеризуется увеличением размеров сердца (при перкуссии отмечается увеличение преимущественно левой границы сердца), глухостью сердечных тонов, нередко аритмией, негромким систолическим шумом в области верхушки сердца. Поражение миокарда может быть значительно выраженным, что приводит к развитию недостаточности кровообращения (значительно выраженная одышка, отеки на ногах).

Поражение яичек может вызвать отставание мальчиков в половом **развитии** в связи с недостаточной секрецией мужских половых гормонов, при этом формируется евнухоидизм. Отложение железа в

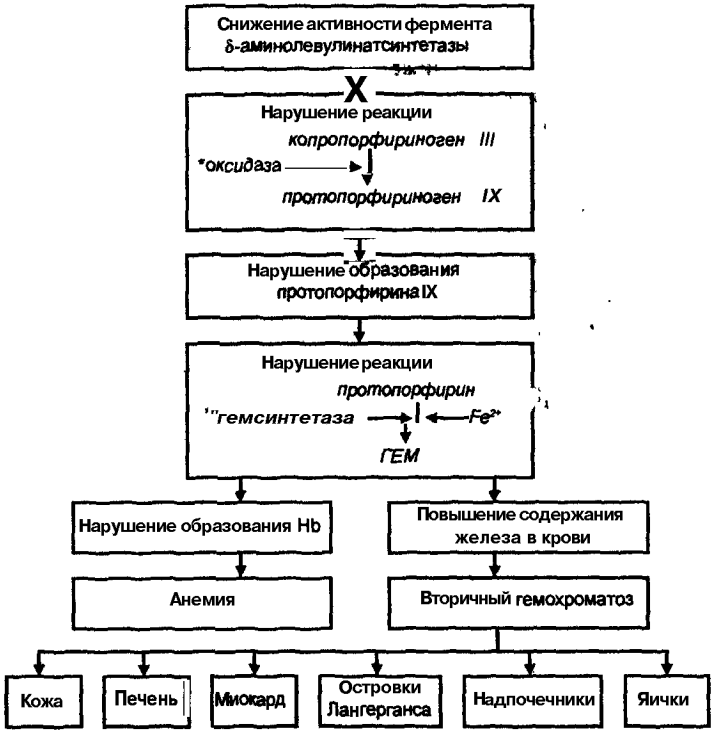

Рис. 6. Схема патогенеза врожденной ***железонасыщенной*** *анемии (анемии, обусловленной нарушением утилизации железа).*

Примечания:

* оксидаза обеспечивает превращение **копропорфириногена** в протопорфириноген IX, активность фермента может быть снижена;

** гемсинтетаза — фермент, обеспечивающий включение железа в молекулу **гема**. Имеются указания на снижение **активности гемсинтетазы** при **железонасыщенных** анемиях.

надпочечниках обусловливает развитие надпочечниковой недостаточности, что проявится значительно выраженной артериальной **гипотензией,** снижением массы тела, **соответствующими** лабораторными данными.

Лабораторные данные

Общий анализ *крови*

Исследование периферической крови выявляет снижение содержания гемоглобина, причем, как указывает Л. И. Идельсон (1985), **«в** юности анемия в большинстве случаев бывает сравнительно

небольшой — 80-90 г/л, однако постепенно содержание гемоглобина снижается до 50-60 г/л». Количество эритроцитов снижено, отмечается выраженное **снижение** цветового показателя, содержание ретикулоцитов обычно **нормальное** или **несколько** снижено. Количество лейкоцитов и тромбоцитов, как правило, нормальное, лейкоцитарная формула не изменена. При исследовании мазка периферической крови характерны гипохромия эритроцитов, анизоцитоз (встречаются эритроциты как малых, так и крупных и нормальных размеров), **пойкилоцитоз,** обнаруживаются полихроматофильные зернистые **мишеневидные** эритроциты. Содержание протопорфирина в эритроцитах снижено.

*Исследование **стернального пунктата***

В пунктате костного мозга обнаруживается гиперплазия красного кроветворного ростка (увеличение количества **эритрокариоцитов),** выявляется при специальной окраске большое количество одновщщых **сидеробластов** — эритробластов, перегруженных железом (оно располагается в митохондриях в виде кольца вокруг ядра **эритробласта).**

*Биохимический анализ **крови***

Характерно значительное увеличение содержания в крови железа и ферритина; при поражении печени (вторичный гемохроматоз) повышается содержание в крови билирубина, аминотрансфераз, щелочной фосфатазы и снижается уровень альбуминов; при поражении поджелудочной железы появляется гипергликемия.

При развитии надпочечниковой недостаточности снижается содержание натрия, хлоридов, глюкозы, повышается уровень калия.

***Десфераловая** проба*

После внутримышечного введения 500 мг десферала наблюдается значительное увеличение экскреции железа с мочой (до 5-10 мг в сутки при норме 0.6-1.2 мг/сут).

Проба Идельсона

Для диагностики железонасыщенной анемии Л. И. Идельсон **(1981)** предлагает пробу, заключающуюся в исследовании биосинтеза порфиринов из 5-аминолевулиновой кислоты in vitro. К эритроцитам больного в буферной среде добавляют 5-аминолевулиновую кислоту, из которой в течение 4 ч инкубации образуется большое количество порфиринов (24-553 мкмоль/л уропорфирина, 2640-6053 мкмоль/л копропорфирина, 277-800 мкмоль/л протопорфирина).

*Исследование содержания гормонов **крови***

При надпочечниковой недостаточности снижается содержание кортизола, при поражении яичек — снижается уровень тестостерона, при развитии сахарного диабета - уменьшается количество С-пептида и инсулина.

Инструментальные исследования

ЭКГ — выявляется снижение амплитуды зубца Т и смещение и тервала ST книзу от изолинии в стандартных и грудных отведен Эти изменения ЭКГ отражают поражение миокарда, обусловленн миокардиодистрофией (в связи с анемией) и отложением железа миокард при вторичном гемохроматозе.

УЗИ — при вторичном гемохроматозе обнаруживается увеличен размеров печени, сердца.

Диагноз

Диагностические критерии **железонасыщенной** анемии:

1. Гипохромная (с низким цветовым **показателем**) анемия, ани цитоз, пойкилоцитоз, отдельные мишеневидные эритроциты.
2. Нормальное количество **ретикулоцитов** в периферической кров У некоторых больных возможно **снижен** количества **ретикул цитов**.
3. Высокое содержание сывороточного железа, иногда до 100 **мкмоль/**
4. Нормальная общая железосвязывающая способность сывор крови.
5. Высокий процент насыщения железом **трансферина**, иногда 100%.
6. Снижение содержания **протопорфирина** в эритроцитах до 3 мкмоль/л (норма 18-90 мкмоль/л). Содержание копропорфири в эритроцитах часто повышено, а уропорфирина — **нормальное**
7. Раздражение красного ростка по данным анализа **стернального** ктата, увеличение количества **базофильных эритрокариоцитов** кольцевидных **сидеробластов**.
8. Повышенная экскреция железа с мочой после **внутримышечно** введения десферала.
9. Признаки гемосидероза внутренних органов. Клинические **при** поражения печени, миокарда, инсулярного аппарата, надпочеч ников, а также данные биопсии кожи, печени.
10. Пониженное включение радиоактивного **железа** ^{59}Fe в **эритрока риоциты**.
11. Увеличение синтеза порфиринов эритроцитах больного при до бавлении к ним **δ-аминолевулиновой** кислоты.
12. Положительный результат лечения анемии пиридоксином **ил** пиридоксальфосфатом у мужчин при **пиридоксинчувствительном** варианте.

Дифференциальный диагноз

Врожденную железонасыщенную анемию следует **дифференциро**вать с другими видами **гипохромной** анемии и заболеваниями, **со**провождающимися повышенным содержанием в крови железа:

- железодефицитной анемией;
- железоперераспределительной анемией;
- талассемией:

- анемией вследствие нарушения порфиринового обмена при свинцовой интоксикации;
- первичным гемохроматозом;
- гипопластической анемией с развитием **гиперсидеринемии;**
- дисэритропоэтическими анемиями.

Чрезвычайно важно дифференцировать *врожденные железонасыщенные и железодефицитные анемии* (табл. 16).

Дифференциальный диагноз ***железонасыщенной*** *и железоперераспределительной анемии* достаточно прост. Критерии диагностики железоперераспределительной анемии приведены выше. При железонасыщенной анемии уровень сывороточного железа высокий, при железоперераспределительной — нормальный или снижен. Кроме того, при железоперераспределительной анемии всегда имеются признаки хронического инфекционного или **неинфекционного** воспалительного процесса или опухоли.

Дифференциальный диагноз врожденной железонасыщенной анемии и наследственного гемохроматоза становится необходимым, когда при железонасыщенной анемии развивается гемосидероз кожи и внутренних

Табл. 16. Дифференциально-диагностические ***различия*** *между врожденной железонасыщенной и железодефицитной анемией*

Признаки	Железонасыщенная анемия врожденная	Железодефицитная анемия
Связь развития анемии с хронической кровопотерей, недостаточным поступлением железа с пищей или нарушением его всасывания из кишечника	Отсутствует	Закономерна
Сидеропенический синдром	Отсутствует	Характерен
Потемнение кожи	Появляется с развитием вторичного гемохроматоза	Небывает
Увеличение печени, селезенки	Характерно при развитии вторичного гемохроматоза	Нехарактерно
Проба с десфералом	Выделение железа с мочой увеличено	Выделение железа с мочой снижено
Содержание ферритина в сыворотке крови	Увеличено	Снижено
Процент насыщения железом трансферрина	Высокий	Низкий
Содержание сывороточного железа	Высокое	Низкое
Количество сидеробластов в костном мозге	Высокое	Низкое
Наследственный характер анемии	Прослеживается	Не прослеживается
Симптом «синих склер»	Не характерен	Характерен

органов. **Гемохроматоз** — наследственное заболевание, характеризую щееся повышением всасывания железа в кишечнике и отложением органах и тканях железосодержащих пигментов (преимущественно виде гемосидерина) с развитием фиброза. Основные различия межд врожденной железонасыщенной анемией и наследственным гемохро матозом представлены в табл. 17.

Табл. 17. Дифференциально-диагностические различия между железонасыщенной анемией и наследственным гемохроматозом

Признаки	Железонасыщенная анемия с вторичным гемохроматозом	Наследственный гемохроматоз
Гипохромная анемия	Обязательный признак	Не характерна (при далеко зашедших формах заболевания может быть нормохромная анемия)
Кольцевидные сидеробласты в стернальном пунктате	В большом количестве	Отсутствуют
Содержание протопорфирина в эритроцитах	Снижено	Нормальное
Содержание железа в биоптатах печени (определяется спектрофотометрическим методом)	< 1.5% от сухой массы	> 1.5% от сухой массы
Раздражение красного кроветворного ростка по данным стернального пунктата	Характерно	Отсутствует

Содержание сывороточного железа, ферритина, показатели десферaловой пробы значительно увеличены при обоих заболеваниях и не могут служить дифференциально-диагностическими признаками.

Дифференциальный диагноз железонасыщенной анемии и талассемии подробно представлен в главе «Гемолитические анемии» (раздел «Талассемия»).

Дифференциальный диагноз врожденной железонасыщенной анемии и гипопластической анемии с гиперсидеринемией. Гипопластическая анемия характеризуется глубоким угнетением костномозгового кроветворения с развитием панцитопении. При гипопластической анемии имеются нарушения метаболизма гемопоэтических клеток и нарушение усвоения железа, вследствие чего содержание его в крови возрастает. Это приводит по мере увеличения длительности заболевания к отложению железосодержащего пигмента гемосидерина в печени, селезенке, коже и других тканях. Наличие анемии, повышенного содержания железа в крови и появление гемосидероза кожи и внутренних

органов заставляет **дифференцировать** это заболевание с железонасыщенной анемией. Основные дифференциально-диагностические различия между ними представлены в табл. 18.

*Табл. 18. Дифференциально-диагностические различия между **железонасыщенной** анемией и **гипопластической** анемией с гиперсидеринемией*

Признаки	**Железонасыщенная** анемия	**Гипопластическая** анемия с гиперсидеринемией
Характер анемии (цветовой показатель)	Гипохромная (цветовой показатель снижен)	Нормохромная (цветовой показатель нормальный)
Количество ретикулоцитов в периферической крови	Нормальное (очень редко снижено)	Всегда очень резко снижено или полное отсутствие
Синдром **панцитопении** в периферической крови	Не характерен	Выражен всегда (при **парциальной красноклеточной** аплазии количество эритроцитов низкое, количество тромбоцитов и лейкоцитов нормальное)
Особенности **миелограммы**	Гиперплазия красного кроветворного ростка, кольцевидные **сидробласты, гранулоцитарный** и **мегакариоцитарный** ростки нормальны	Резкое уменьшение количества **миелокариоцитов** (как гранулоцитарного, так и **эритроцитарного** рядов), редукция **мегакариоцитарного** ростка — опустошенный **костный мозг**
Особенности **трепанобиоптата**	Гиперплазия красного кроветворного ростка, **нормальные** гранулоцитарный и мегакариоцитарный **ростки**	Опустошенный костный мозг, замещение миелоидной ткани жировой
Геморрагический синдром	Не характерен	Характерен
Антитела к эритроцитам в крови	Не выявляются	Могут быть обнаружены

*Дифференциальный диагноз врожденной железонасыщенной анемии и **дизэритропоэтической** анемии.* **Дизэритропоэтические** анемии — это группа наследственных или приобретенных анемий, обусловленных нарушением деления и внутрикостномозговым разрушением эритрокариоцитов. **Необходимость дифференциальной** диагностики **врожденной железонасыщенной** анемии с **дизэритропоэтическими** анемиями объясняется наличием сходных проявлений: резкой гиперплазии красного кроветворного ростка костного мозга, большого количества сидеробластов, высокого уровня сывороточного железа, увеличения размеров печени и селезенки.

Признаками, позволяющими отличить **дизэритропоэтическую** анемию от врожденной **железонасыщенной,** являются:

- нормохромный характер анемии;
- сдвиг лейкоцитарной формулы влево в периферической крови;
- синдром гемолиза (непостоянный признак);
- особенности **миелограммы** —**двуядерность** и **многоядерность** нормоцитов, фрагментация и разрыв ядер, наличие между ними **хроматиновых** мостиков.

Приобретенные железонасыщенные анемии

Анемия вследствие нарушения порфиринового обмена в связи со свинцовой интоксикацией

Свинцовая интоксикация (сатурнизм) наблюдается у **рабочих,** занятых на производстве с использованием свинца или его солей (выплавка свинцовых руд, производство и ремонт аккумуляторов, **свинцовых** красителей, хрусталя, электрических **кабелей**). Возможны также хронические отравления свинцом в быту (хранение и **употребление** пищи, особенно кислой, из латунной посуды).

Патогенез

Свинец поступает в организм человека преимущественно через **желудочно-кишечный** тракт или реже через дыхательные пути и депонируется главным образом в костях, откуда он может поступать в кровь (под влиянием алкоголя, острых респираторных заболеваний и других факторов) и **вызывать** интоксикацию. Свинец блокирует **ферменты,** участвующие в синтезе порфиринов и гема, главным **образом, дегидратазу** 5-аминолевулиновой кислоты и гемсинтетазу. **δ-Аминолевулиновая** кислота недостаточно используется для синтеза порфиринов и в значительном количестве начинает выделяться с мочой, а в связи с угнетением гемсинтетазы нарушается взаимодействие протопорфирина с **гемом,** содержание свободного протопорфирина в **эритроцитах** увеличивается.

Кроме того, свинец вызывает интоксикацию и поражение других органов и систем. Свинец фиксируется на мембране эритроцитов, нарушает активность Na^+-K^+-**зависимой** АТФ-азы, что приводит к снижению концентрации калия в эритроцитах, укорочению их жизни и гемолизу.

Клиническая картина

Клиническая картина свинцовой интоксикации определяется поражением нервной, пищеварительной, сердечно-сосудистой и кроветворной систем.

Поражение нервной системы проявляется выраженными признаками вегетативной дисфункции (потливость, сердцебиения, дрожание рук, чрезмерная влажность ладоней, неустойчивость артериального давления), астеновегетативным синдромом, психоэмоциональной

лабильностью, чувством страха, бессонницей. Характерно также развитие энцефалопатии, что проявляется головными болями постоянного характера, ощущением тяжести в голове, головокружением, снижением памяти, умственной работоспособности. Патогномоничным для длительной свинцовой интоксикации можно считать развитие полиневритов с нарушением чувствительности в области нижних (чаще) и верхних (реже) конечностей, снижением силы в мышцах рук и ног и сухожильных рефлексов. Характерным для свинцового полиневрита является преимущественное симметричное поражение разгибателей кистей и пальцев рук при значительно меньшем поражении сгибателей. При наиболее тяжелом течении свинцового полиневрита развивается тетрапарез. В ряде случаев свинцовый полиневрит проявляется интенсивными болями по ходу нервных стволов, особенно нижних конечностей.

***Поражение** системы органов пищеварения* проявляется снижением или даже полным отсутствием аппетита, металлическим привкусом во рту, очень часто тошнотой, рвотой, развитием токсического гастрита со сниженной секреторной функцией, токсического гепатита (проявляется увеличением печени, нарушением ее функциональной способности, развитием желтухи). Характерно появление **темной свинцовой** каймы у шейки зубов в связи с образованием **цинка** сульфида.

При тяжелой степени хронического сатурнизма развивается свинцовая колика, **обусловленная** интенсивным и длительным спазмом **мускулатуры** кишечника наряду с атонией некоторых участков толстой **кишки.** Свинцовая колика проявляется очень сильными схваткообразными болями в животе различной локализации. Боль **продолжается** от нескольких часов до нескольких дней, сопровождается неоднократной рвотой, повышением температуры тела, уменьшением диуреза, запором. Во время свинцовой колики значительно повышается артериальное давление. При исследовании живота определяется разлитая болезненность, втянутость живота, **резистентность** передней брюшной стенки, реже отмечается вздутие живота.

Ирригоскопия выявляет спастические изменения толстой кишки, чередующиеся участками атонии.

Поражение сердечно-сосудистой системы характеризуется появлением симптоматики токсического миокардита различной степени выраженности. Миокардит проявляется одышкой, сердцебиениями, ощущением перебоев в области сердца, расширением границ, глухостью тонов, нередко аритмиями, диффузными изменениями на ЭКГ (снижение амплитуды зубца Т в нескольких отведениях), нарушениями ритма и проводимости. Характерно также развитие артериальной гипертензии. При длительном существовании интоксикации свинцом рано развивается атеросклероз.

Наблюдается также *нарушение функции половых желез* (у мужчин может развиться атрофия яичек и импотенция, у женщин расстраивается менструальный цикл).

При внешнем осмотре обращает на себя внимание **характерная бледность** кожи с сероватым оттенком за счет анемии (в связи со **спазмом** сосудов и отложением в коже соединений свинца и **порфиринов**).

Лабораторные данные

Поражение кроветворной системы является важнейшим проявлением свинцовой интоксикации и характеризуется следующими изменениями *общего анализа крови*:

- гипохромная анемия, обычно умеренно выраженная, уровень гемоглобина обычно редко опускается ниже 80 г/л, однако при тяжелой интоксикации падение уровня гемоглобина может **быть значительным**;
- значительное повышение содержания **ретикулоцитов** в периферической крови (до 3-8%);
- **полихроматофилия** и базофильная пунктуация эритроцитов;
- появление небольшого количества **мишеневидных** эритроцитов.

Изменений лейкоцитарной формулы, **количества** тромбоцитов и СОЭ, как правило, нет.

В *миелограмме* выявляется резко выраженная гиперплазия **красного** кроветворного ростка (увеличение количества **эритрокариоцитов**, особенно молодых форм, с появлением в них **базофильной зернистости**), увеличивается количество обычных и кольцевидных **сидеробластов**.

Общий анализ мочи без существенных изменений. С помощью специальных методик выявляется важнейший признак свинцовой интоксикации — значительное увеличение в моче **δ-аминолевулиновой** кислоты (до **320-800 мкмоль** на 1 **г креатинина** при норме **4-19 мкмоль** на 1 г креатинина) и **копропорфирина**.

Важнейшим диагностическим признаком является **также обнаружение в** моче высокого содержания свинца (более **0.19** мкмоль/л).

Биохимический анализ крови: характерными признаками являются увеличение **содержания** в крови **железа**, общей **железосвязывающей** способности, **ферритина** и насыщения железом **трансферина**. Важнейший диагностический признак свинцовой **интоксикации — высокий** уровень свинца в крови (более 1.9 мкмоль/л) и увеличение содержания свободного протопорфирина в эритроцитах.

При поражении печени отмечается увеличение активности **аминотрансфераз** и содержания билирубина (конъюгированного и **неконъюгированного**). Следует подчеркнуть, что при развитии гемолитического синдрома **гипербилирубинемия** развивается преимущественно за счет **неконъюгированного билирубина**.

Инструментальные исследования

ЭКГ **выявляет** диффузные изменения в миокарде — снижение амплитуды зубца Т, иногда полная сглаженность его в нескольких грудных и стандартных отведениях.

Эхокардиография выявляет увеличение размеров левого желудочка при тяжелом поражении миокарда.

УЗИ печени может выявить ее увеличение при развитии токсического гепатита.

Диагностика

Диагностика **железонасыщенной** анемии вследствие свинцовой интоксикации осуществляется на основании следующих *диагностических* ***критериев***:

- Контакт со свинцом на работе, в быту. Констатируется с участием профпатолога.
- Землисто-серая бледность кожи («свинцовый **колорит»**) и свинцовая кайма на деснах при осмотре.
- Клинические признаки хронической свинцовой интоксикации (поражение нервной, пищеварительной, сердечно-сосудистой систем). Наиболее характерны астено-вегетативный синдром, полиневрит, абдоминальные болевые кризы («свинцовая **колика»),** упорные запоры, **металлический** привкус во рту.
- Характерные особенности гемограммы: гипохромная анемия, увеличение количества ретикулоцитов, базофильная пунктуация **(зер**нистость) эритроцитов, небольшое количество **мишеневидных** эритроцитов
- Характерные особенности миелограммы: увеличение количества **эритрокариоцитов** и кольцевидных сидеробластов.
- Снижение активности **дегидрогеназы** 6-аминолевулиновой кислоты в эритроцитах. Норма 233-850 нмоль/с × л.
- Снижение количества **протопорфиринов** и повышение копропорфиринов в эритроцитах. Нормальное содержание протопорфирина 270-450 мкмоль/л, **копропорфирина** — 30-120 **нмоль/л.**
- **Повышенное** выделение с мочой 8-аминолевулиновой кислоты и свинца. В норме содержание 8-аминолевулиновой кислоты в моче 3.9-19.0 мкмоль/л, свинца — до **1.19** мкмоль/л.
- Повышение содержания свинца в крови. В норме **содержание** свинца в крови **до** 1.9 мкмоль/л.
- Повышение содержания **в кровижелеза, ферритина,** насыщения железом трансферина.

Анемию вследствие свинцовой интоксикации необходимо дифференцировать с **железодефицитной** анемией, врожденной железонасыщенной анемией, острой перемежающейся порфирией, **талассемией.** Критерии диагностики порфирии и талассемии представлены далее в соответствующих главах.

Дифференциальная диагностика железодефицитной анемии, анемии вследствие интоксикации свинцом и врожденной железонасыщенной анемии представлена в табл. 19.

Железонасыщенная анемия лекарственного происхождения

Железонасыщенная анемия лекарственного происхождения **(пиридоксиндефицитная)** связана с нарушением образования порфиринов и развивается при лечении противотуберкулезными средствами

Табл. 19. ***Дифференциальная*** *диагностика анемии* ***вследствие*** *интоксикации свинцом,* ***железодефицитной*** *анемии и врожденной* ***железонасыщенной*** *анемии*

Признаки	Железодефицитная анемия	Врожденная железонасыщенная анемия	Железонасыщенная анемия вследствие свинцовой интоксикации
Контакт со свинцом на работе, в быту	Нет	Нет	Есть
«Свинцовый колорит» кожи, свинцовая кайма на деснах	Нет	Нет	Есть
Полиневрит, абдоминальные болевые кризы	Нет	Нет	Характерны
Содержание свинца в крови	Нормальное	Нормальное	Высокое
Выделение свинца с мочой	Нормальное	Нормальное	Высокое
Содержание в эритроцитах протопорфирина	Нормальное	Снижено	Снижено
Особенности эритроцитов	Гипохромия, анизоцитоз, пойкилоцитоз	Гипохромия, анизоцитоз, пойкилоцитоз, встречаются полихроматофильные зернистые мишеневидные эритроциты	Умеренная гипохромия, полихроматофилия, базофильная пунктуация эритроцитов, небольшое количество мишеневидных эритроцитов
Количество ретикулоцитов в периферической крови	Нормальное	Нормальное (иногда небольшое снижение)	Увеличено
Особенности миелограммы	Красный росток уменьшен или нормальный, сидеробластов мало	Гиперплазия красного ростка, увеличение количества базофильных эритрокариоцитов и кольцевидных сидеробластов	Гиперплазия красного ростка, увеличение количества кольцевидных сидеробластов
Сидеропенический синдром	Характерен	Отсутствует	Отсутствует
Содержание сывороточного железа	Снижено	Увеличено	Увеличено
Содержание в крови ферритина	Снижено	Повышено	Повышено
Выделение железа с мочой после внутримышечного введения десферала	Снижено	Повышено	Повышено
	Не бывает	Не характерен	Может быть

изониазидом, фтивазидом, салюзидом, **метазидом** и др. Эти препараты образуют с **пиридоксином** неактивное соединение, которое выводится с мочой. Это приводит к развитию дефицита пиридоксина в организме и, соответственно, к нарушению синтеза **порфиринов,** так как пиридоксин входит в состав кофермента, участвующего в образовании 5-аминолевулиновой кислоты.

Клиническая картина пиридоксиндефицитной анемии характеризуется симптоматикой, общей для всех видов анемий: общей слабостью, снижением работоспособности, головокружением, мельканием мушек перед глазами, шумом в ушах, сердцебиением, бледностью кожи, симптомами **миокардиодистрофии.** Характерно, что при этом нет проявлений дефицита витамина B_6 (пиридоксина) — дерматита, глоссита, поражения нервной системы.

Периферическая гемограмма характеризуется умеренной **гипохромной** анемией, микроцитозом, анизоцитозом, пойкилоцитозом.

В ***миелограмме*** отмечается усиление эритропоэза, увеличение количества сидеробластов.

Содержание железа в сыворотке крови и общая железосвязывающая способность сыворотки значительно увеличены. Снижается образование и выделение с мочой 5-аминолевулиновой **кислоты**. Дефицит пиридоксина приводит к нарушению обмена триптофана. Для диагностики пиридоксиндефицитной анемии предложена *проба с нагрузкой* **триптофаном** — после нагрузки регистрируется выделение значительного количества **гипоксантина**. При постановке диагноза пиридоксиндефицитной анемии важно учитывать положительный эффект лечения **пиридоксином**.

МЕГАЛОБЛАСТНЫЕ АНЕМИИ

Мегалобластные анемии — это группа анемий, обусловленных нарушением синтеза ДНК в эритрокариоцитах вследствие дефицита витамина B_{12} и/или фолиевой кислоты и характеризующихся мегалобластным типом кроветворения.

B_{12}-дефицитная анемия

Основные сведения о метаболизме витамина B_{12}

Витамин B_{12} поступает в организм человека **с пищей**. Он содержится в мясе, печени, почках, яичном желтке, сыре, молоке, черной икре. В пище витамин B_{12} связан с белком. При кулинарной обработке пищи, а также в желудке под действием соляной кислоты и протеолитических ферментов витамин B_{12} высвобождается из пищи. Далее в желудке витамин B_{12} (внешний Фактор Касла) соединяется с белками «R» (Rapid-binders). Свое название белки **«R»** получили в связи с более быстрой электрофоретической подвижностью по сравнению с **гастромукопротеином**. Белки «R» — **это** группа белков с

молекулярной массой около 60 000 дальтон. Они обнаруживаются в желудочном соке, плазме крови, слюне, грудном молоке, фагоцитах и синтезируются слюнными железами, клетками слизистых оболочек, фагоцитами. Имеются данные, что в желудке в небольшой степени происходит соединение витамина B_{12} с гастромукопротеином.

Далее комплекс «витамин B_{12} + белок «R»» поступает в 12-перстную кишку, где под влиянием протеолитических ферментов панкреатического сока белок «R» отщепляется и освободившийся витамин B_{12} соединяется с гастромукопротеином (внутренний фактор Касла), поступившим сюда из желудка. Гастромукопротеин вырабатывается париетальными клетками в фундальной части и в области тела желудка, имеет молекулярную массу 60 000 дальтон. 1 мг гастромукопротеина может связать 25 мкг витамина B_{12}. Щелочная среда содержимого 12-перстной кишки усиливает связь витамина B_{12} и гастромукопротеина. Гастромукопротеин защищает витамин B_{12} от воздействия протеолитических ферментов. Синтез гастромукопротеина кодируется генами 11-й хромосомы.

Далее комплекс «витамин B_{12}+гастромукопротеин» продвигается по тонкому кишечнику и поступает в подвздошную кишку, где в присутствии ионов Ca^{2+} взаимодействует со специфическими рецепторами, после чего расщепляется, и витамин B_{12} поступает в митохондрии клеток слизистой оболочки. Отсюда витамин B_{12} проникает в кровь, где соединяется с транспортными белками — транскобаламинами. В настоящее время известны три транскобаламина — I, II, III. Транскобаламин II вырабатывается гепатоцитами, энтероцитами, моноцитами, фибробластами, клетками-предшественницами гемопоэза в костном мозге. Небольшая часть витамина B_{12} соединяется с транскобаламином II. Транскобаламин II доставляет витамин B_{12} к печени и костному мозгу. В этих органах витамин B_{12} высвобождается из комплекса «витамин B_{12}+транскобаламин II» путем лизосомального гидролиза. Транскобаламин I очень сходен с «R» белками желудочного сока и его отождествляют с главным «R» белком плазмы. Транскобаламин I синтезируется лейкоцитами. Он связывает наибольшую часть витамина B_{12} плазмы крови, далее комплекс «витамин B_{12} + транскобаламин I» элиминируется с желчью. С помощью транскобаламина I витамин B_{12} в костный мозг не доставляется. Предполагается, что транскобаламин способствует клиренсу нефизиологичных аналогов кобаламина. Окончательно функция транскобаламина I не выяснена. Часть витамина B_{12} связывается со вторым «R» белком плазмы — транскобаламином III, функция которого неизвестна.

Таким образом, в конечном итоге витамин B_{12} поступает в костный мозг и печень. В костном мозге витамин B_{12} используется для кроветворения, в печени — депонируется и в дальнейшем поступает при необходимости в кровь. Часть витамина B_{12} из печени в составе желчи снова поступает в 12-перстную кишку и в дальнейшем всасывается согласно вышеописанному механизму.

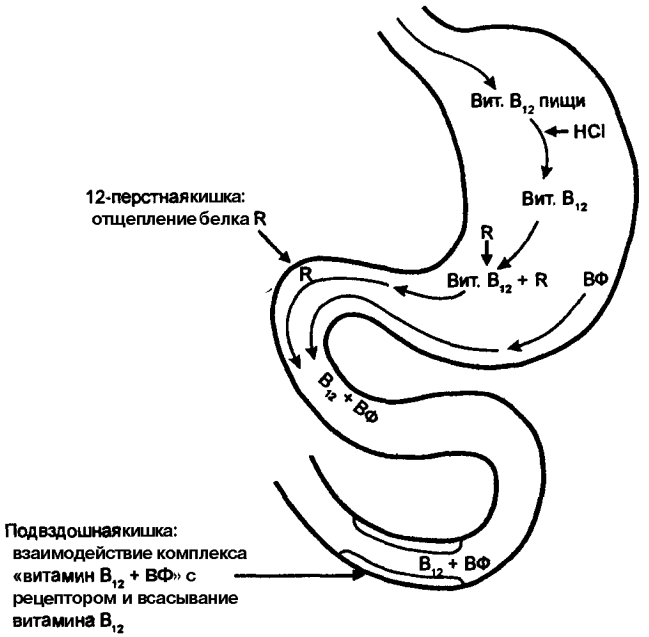

Рис. 7. Всасывание витамина B_{12}.

ВФ — внутренний фактор — гастромукопротеин.

Существует мнение, что около 1% витамина B_{12} может всосаться без участия гастромукопротеина. Всасывание витамина B_{12} схематично представлено на рис. 7.

При полноценном питании суточный рацион человека содержит до 30 мкг витамина B_{12}. Суточная потребность в витамине B_{12} составляет 2-7 мкг. Одномоментно всасывается в кишечнике около 1.5 мкг, а за сутки около 6-9 мкг. За сутки с мочой и калом выделяется 2-5 мкг витамина B_{12}.

В организме здорового человека содержится около 2-5 мг витамина B_{12}. Основным органом, в котором содержится наибольшее количество кобаламина, является печень. Запасов витамина B_{12} в печени хватает на 3-5 лет после прекращения его всасывания.

Свою биологическую роль витамин B_{12} выполняет в виде двух коферментов — метилкобаламина и дезоксиаденозилкобаламина. Превращение свободного витамина B_{12} в B_{12}-коферменты протекает в несколько этапов при участии специфических ферментов в присутствии ФАД (окисленный флавин адениндинуклеотид), восстановленного никотинамидадениндинуклеотида, АТФ и глутатиона. С помощью этих коферментов витамин B_{12} осуществляет две важнейшие реакции.

Первая реакция протекает с участием кофермента **метилкобаламина** и обеспечивает **созревание**, развитие и **размножение клеток системы кроветворения, прежде всего** красного кроветворного ростка и эпителия желудочно-кишечного тракта. В ходе этой реакции из **уридин-монофосфата** образуется **тимидинмонофосфат**, входящий в состав ДНК. Для синтеза **тимидинмонофосфата** необходима активная форма фолиевой кислоты — **5,10-метилентетрагидрофолиевая** кислота.

Кофермент витамина B_{12} — **метилкобаламин** катализирует процесс перехода фолиевой кислоты в ее активную **форму — 5,10-метилтетрагидрофолиевую** кислоту.

Таким образом, *кофермент витамина B_{12} — метилкобаламин необходим для нормального синтеза ДНК.*

Вторая реакция — **расщепление и синтез жирных кислот протекает** с участием кофермента **дезоксиаденозилкобаламина** и обеспечивает **превращение продукта метаболизма жирных кислот метилмалоновой кислоты в янтарную кислоту. Нормальный** ход этой реакции обеспечивает оптимальный метаболизм миелина в **нервной** системе и не требует присутствия активной формы фолиевой кислоты.

Таким образом, *кофермент витамина B_{12} дезоксиаденозилкобаламин необходим для нормального метаболизма миелина нервных волокон.*

Этиология

Основные причины развития B_{12}-**дефицитной** анемии:

I. Нарушение секреции желудком «внутреннего фактора» — гастро**мукопротеина**.
   1. **Атрофический** аутоиммунный гастрит с продукцией антител к париетальным клеткам и **гастромукопротеину**.
   2. Тотальная **гастрэктомия** (реже — субтотальная резекция желудка).
   3. Врожденное нарушение секреции **гастромукопротеина**.
   4. Рак желудка.
   5. **Полипоз** желудка.
   6. Токсическое действие высоких доз алкоголя на слизистую оболочку желудка.

II. Нарушение всасывания витамина B_{12} в тонком кишечнике:
   1. Резекция участка подвздошной кишки (более 60 см).
   2. **Синдром** мальабсорбции различного генеза (ферментные энтеропатии, целиакия, тропическое спру, энтериты, болезнь Крона, амиоидоз кишечника).
   3. Рак тонкого кишечника, лимфома тонкой кишки.
   4. Хронический панкреатит с нарушением секреции трипсина.
   5. Врожденное отсутствие рецепторов к комплексу «витамин B_{12}+**гастромукопротеин**» в подвздошной кишке (болезнь Имерслунд-Грэсбека).
   6. Нарушение всасывания витамина B_{12}, вызванное лекарственными средствами (колхицин, **неомицин**, бигуаниды, циметидин, ПАСК и др.).

III. **Конкурентное** расходование витамина B_{12}:
1. Инвазия широким **лентецом**.
2. Инвазия власоглавом, паразитирующим в нижних отделах подвздошной кишки **и** в слепой кишке.
3. Множественные дивертикулы тонкого кишечника с дивертикулитом.
4. Операции на тонкой кишке с образованием «слепых **петель**».

IV. Повышенный расход витамина B_{12}:
1. Многоплодная беременность.
2. Хроническая гемолитическая анемия.
3. Множественная миелома и другие новообразования.
4. Миелопролиферативные заболевания.
5. Тиреотоксикоз.

V. Нарушение поступления витамина B_{12} с пищей. Строгое вегетарианство.

VI. Снижение запасов витамина B_{12}. Выраженный цирроз печени.

VII. Нарушение транспорта витамина B_{12}. Отсутствие транскобаламина II или появление антител к нему.

*Нарушение **секреции** гастромукопротеина париетальными клетками слизистой оболочки желудка*

Наиболее частой причиной снижения секреции гастромукопротеина слизистой оболочкой желудка является **атрофический** гастрит. Это **заболевание** аутоиммунной природы (аутоиммунный гастрит А) сопровождается ахилией, отсутствием пепсина в желудочном соке и продукцией антител к париетальным клеткам, вырабатывающим **гастромукопротеин**. B_{12}-**дефицитная** анемия, обусловленная аутоиммунными механизмами, обозначается многими гематологами как анемия **Аддисона-Бирмера**. Часто она сочетается с другими аутоиммунными заболеваниями — аутоиммунным тиреоидитом Хашимото, Диффузным токсическим зобом. В происхождении аутоиммунной формы B_{12}-**дефицитной** анемии играет роль генетическая **предрасположенность**, маркером которой является наличие антигенов HLA-DW2, DR2, при этом часто имеется дефицит **супрессорной** функции Т-лимфоцитов.

Частой причиной развития B_{12}-**дефицитной** анемии является тотальная **гастрэктомия** или субтотальная резекция желудка, при этом, естественно, выпадает секреция гастромукопротеина. В связи с большим запасом витамина B_{12} в печени, B_{12}-**дефицитная** анемия после **гастрэктомии** развивается лишь через 4-5 лет.

Нарушение секреции гастромукопротеина может развиваться при повреждении слизистой оболочки желудка вследствие длительного употребления алкоголя, особенно **неразведенного** спирта.

Возможно также наследственно обусловленное врожденное нарушение секреции гастромукопротеина. Болезнь наследуется **аутосомно-рецессивно**. При наследственном дефиците гастромукопротеина секреция пепсина и соляной кислоты **нормальная**, в отличие от классической формы B_{12}-**дефицитной** анемии (болезни **Аддиссона-Бирмера**) атрофии

слизистой оболочки желудка нет, антитела к париетальным клеткам желудка и гастромукопротеину не выявляются.

Важной и распространенной причиной B_{12}-дефицитной анемии является рак желудка, сопровождающийся атрофией слизистой оболочки желудка и прекращением продукции гастромукопротеина.

Распространенный полипоз желудка также может сопровождаться нарушением продукции гастромукопротеина и развитием B_{12}-дефицитной анемии.

Нарушение всасывания витамина B_{12} в тонком кишечнике

Наиболее часто нарушение всасывания витамина B_{12} в тонкой кишке обусловлено выраженным синдромом мальабсорбции, связанным с ферментопатиями, целиакией, троническим спру, хроническим энтеритом, болезнью Крона. К нарушению всасывания витамина B_{12} приводят также резекция тонкого кишечника, амилоидоз, лимфома, рак тонкой кишки. В ряде случаев всасывание витамина B_{12} связано с нарушением продукции трипсина поджелудочной железой при хроническом панкреатите, что нарушает отщепление белка «R» в 12-перстной кишке и, таким образом, формирование комплекса «витамин B_{12} + гастромукопротеин».

Иногда нарушение всасывания витамина B_{12} обусловлено применением некоторых лекарственных средств — колхицина, неомицина, циметидина, ПАСК, бигуанидов, но это редкая причина, имеющая небольшое практическое значение.

Всасывание витамина B_{12} нарушается при редком наследственном заболевании — болезни Иммерслунд-Гресбека, при котором отсутствуют рецепторы к комплексу «витамин B_{12} + гастромукопротеин» в подвздошной кишке.

Конкурентное расходование витамина B_{12}

Конкурентное расходование витамина B_{12} наблюдается при инвазии широким лентецом, который, обитая в тонком кишечнике, поглощает поступающий сюда витамин B_{12}; при синдроме «слепой петли» (вследствие наложения анастомозов остаются «слепые» участки кишечника, в которых застаивается содержимое и размножается микрофлора, поглощающая витамин B_{12}); при множественных дивертикулах тонкой кишки (в этом случае имеется та же ситуация, что и при синдроме «слепой петли»).

Нарушение поступления витамина B_{12} с пищей

Нарушение поступления витамина B_{12} с пищей наблюдается редко у лиц, которые являются строгими, убежденными вегетарианцами и не употребляют пищу животного происхождения (мясо, рыбу, печень, почки и др.), а также молочные продукты и яйца.

Снижение запасов витамина B_{12}

Снижение запасов витамина B_{12} может наблюдаться при циррозе печени, редко при хроническом гепатите.

Нарушение транспорта витамина B_{12}

Нарушение транспорта витамина B_{12} наблюдается при дефиците **транскобаламина-II. Это** очень редкое **заболевание. К 1985** г. было описано всего 5 детей с этим дефектом (Leitein и **соавт.**, 1985), в последующие годы выявили еще несколько таких больных **(Attabal** и **соавт.**, 1988).

Haurani (1979) и **Selegman** (1980) сообщили о больных с функциональным дефицитом транскобаламина, обусловленным аномалией в его **молекуле** (дисфункциональная форма).

Патогенез

При дефиците витамина B_{12} развиваются следующие нарушения.

Недостаток кофермента витамина B_{12} **метилкобаламина** приводит к нарушению **синтеза** тимидина, включаемого в ДНК, вследствие **этого нарушается** синтез **ДНК** и процессы митоза в клетках **организма. Наиболее чувствительно** страдают быстрорастущие ткани — клетки костного **мозга, эпителий** желудочно-кишечного **тракта.** Клетки костного мозга **утрачивают** способность к нормальному **созреванию.** Особенно **выражены нарушения** со стороны красного кроветворного ростка. **Появляется избыточное** количество **мегалобластов — мегалобластный эритропоэз** характеризуется задержкой созревания ядер **эритрокариоцитов по сравнению со степенью гемоглобинизации** цитоплазмы, **сокращением продолжительности жизни** красных кроветворных клеток, повышением **распада мегалобластов** в костном **мозге.**

Таким образом, эритропоэз при B_{12}**-дефицитной** анемии становится **неэффективным, что,** по мнению Н. **А.** Алексеева (1998), **подтверждается несоответствием** между повышенным количеством **эритрокариоцитов в костном** мозге и резким снижением содержания **ретикулоцитов в периферической** крови, увеличением сывороточного **железа и уменьшением** включения радиоактивного железа в **эритрокариоциты.**

Одновременно отмечаются нарушение и неэффективность **гранулоцитопоэза и тромбоцитопоэза.** Появляются гигантские формы тромбоцитов, **гранулоцитов,** кроме того, увеличивается фагоцитоз **нейтрофилов** костномозговыми макрофагами. Gogos и соавт. (1986) указывают на возможность появления **аутоантител** к **нейтрофилам,** что также способствует **развитию нейтропении** у больных B_{12}**-дефицитной** анемией.

Таким образом, дефицит витамина B_{12} и, соответственно, кофермента метилкобаламина приводит к неэффективности **гемопоэза** с развитием мегалобластной анемии, лейкопении **и тромбоцитопении.** Кроме того, дефицит метилкобаламина приводит к нарушению созревания эпителиальных клеток желудочно-кишечного тракта, обусловливает развитие атрофии слизистой оболочки желудка и тонкого кишечника.

Недостаток кофермента витамина B_{12} дезоксиаденозилкобаламина приводит к нарушению обмена жирных кислот и накоплению в **большом количестве** токсичных для нервной системы метилмалоновой и **пропионовой** кислот. В отсутствие витамина B_{12} **метилмалоновая** кислота не превращается в янтарную кислоту. В результате

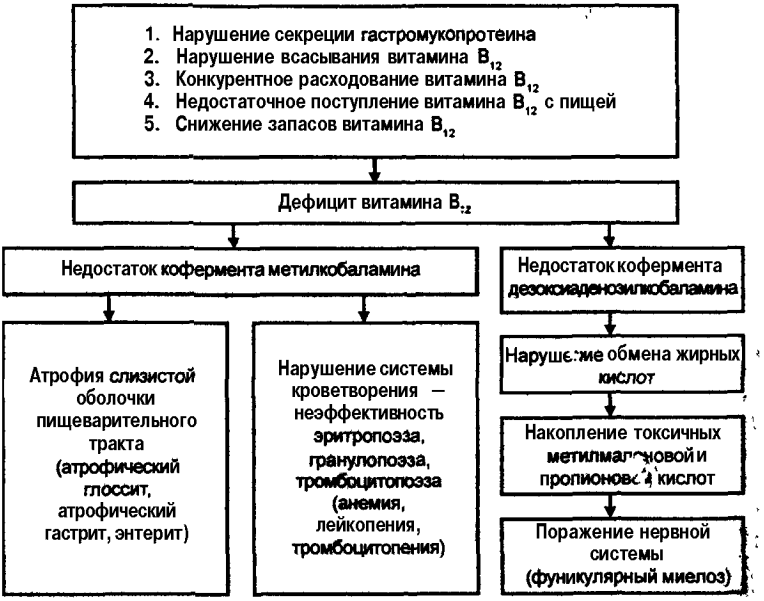

Рис. 8. Патогенез ***B_{12}-дефицитной*** *анемии.*

указанных нарушений развивается повреждение задних и боков столбов спинного **мозга,** а также снижается синтез миелина в нервных волокнах.

Схема патогенеза **B_{12}-дефицитной** анемии представлена на рис. **8.**

Клиническая картина

Этиологические факторы **B_{12}-дефицитной** анемии, как **указывалось** выше, разнообразны. **B_{12}-дефицитную** анемию, обусловленную недостаточной продукцией гастромукопротеина (внутреннего фактора), **предлагается** называть пернициозной (злокачественной). Термин не является удачным, так как эта анемия прекрасно лечится **инъекциями** витамина **B_{12},** если только в основе дефицита гастромукопротеина не лежит рак желудка.

Развитие заболевания характерно преимущественно для возраста 60-70 лет. По данным Herbert (1985), в возрасте 30-40 лет заболевание встречается с частотой 1 случай на 5000 человек, в возрасте 60-70 лет — 1 на 200 человек. По данным **Carmell** (1996), среди населения стран Северной Европы частота **B_{12}-дефицитной** анемии составляет **0.1%,** а среди лиц пожилого возраста — **1%.**

Клиническая картина **B_{12}-дефицитной** анемии характеризуется поражением трех систем: пищеварительной, кроветворной и нервной.

*Поражение **пищеварительной** системы*

У подавляющего большинства **больных** симптомы поражения **системы** органов пищеварения (прежде всего субъективные) могут быть наиболее ранними признаками заболевания. Больные жалуются на снижение, иногда даже отсутствие аппетита, ощущение тяжести и полноты в подложечной области после еды, отрыжку съеденной пищей и воздухом, боль и жжение в языке, в области десен, губ, **иногда** в области прямой кишки. Указанные жалобы больных обусловлены развитием глоссита, **атрофического** гастрита и **атрофическими** изменениями слизистой оболочки кишечника. Отсутствие аппетита некоторые гематологи объясняют гипоксией мозга и угнетением центра аппетита в **гипоталамической** зоне.

При осмотре полости рта обращают на себя внимание воспали**тельно-атрофические** изменения слизистой оболочки полости рта и языка. Для **B_{12}-дефицитной** анемии характерен гладкий **«лакированный» язык** с атрофированными сосочками, потрескавшийся, с участками воспаления ярко-красного цвета (воспаленным и красным может оказаться весь язык), иногда с изъязвлениями (глоссит Hunter). Следует подчеркнуть, что глоссит наблюдается только при значительном и длительном дефиците витамина **B_{12}**, приблизительно у **25%** больных (А. В. Демидова, 1993). Глоссит характерен не только для **B_{12}-дефицитной** анемии, он может наблюдаться и при железодефицитной анемии. Слизистая оболочка полости рта бледна, могут отмечаться явления афтозного стоматита.

При пальпации живота определяется неинтенсивная боль в **эпигастральной** области (непостоянный признак), нередко наблюдается увеличение печени и селезенки. Если развитие **B_{12}-дефицитной** анемии обусловлено нарушением всасывания витамина **B_{12}** в тонком кишеч**нике,** то в клинической картине наряду с синдромом анемии обычно имеется четко выраженная симптоматика синдрома **мальабсорбции.**

Поражение кроветворной системы

Нарушение системы кроветворения является ведущим в клинической картине заболевания и характеризуется анемией различной степени выраженности. Больные жалуются на значительную общую слабость; одышку и сердцебиения (при нетяжелой анемии преимущественно при физической нагрузке, при выраженной анемии — даже в покое); головокружение; иногда обморочные состояния; шум в ушах, потемнение в глазах и мелькание мушек пред глазами. Эти субъективные проявления неспецифичны, они наблюдаются также и при других видах анемий. При осмотре обращают на себя внимание цвет кожи и внешний вид больных. Кожа обычно бледная, очень **часто** с лимонно-желтым оттенком (в связи с гипербилирубинемией, обусловленной гемолизом). Легкую **желтушность** склер можно заметить даже тогда, когда степень анемии невелика. Характерно несколько одутловатое лицо, часто наблюдается **пастозность** в области голеней и стоп. Как правило, больные не худеют, за исключением,

разумеется, тех ситуаций, когда **B_{12}-дефицитная** анемия обусловлена раком желудка или резко выраженным синдромом мальабсорбции.

Анемия обусловливает развитие синдрома **миокардиодистрофии,** которая проявляется тахикардией, иногда экстрасистолической аритмией, небольшим расширением границы относительной тупости сердца влево, приглушенностью тонов сердца, негромким систолическим шумом в области верхушки, изменениями ЭКГ.

Вследствие анемии, особенно если она значительно выражена, снижается память, умственная работоспособность.

Иногда при **B_{12}-дефицитной** анемии повышается температура тела (не выше 38°С).

Поражение нервной системы

Изменения нервной системы при **B_{12}-дефицитной** анемии являются характерным признаком этого заболевания и, как правило, наблюдаются при тяжелом и длительном течении. Поражение нервной системы при **B_{12}-дефицитной** анемии **называется** фуникулярным миелозом и характеризуется вовлечением **в процесс** задних и боковых столбов спинного мозга. Наступает демиелинизация, а затем дегенерация нервных волокон в спинном мозге **и** спинномозговых нервах

Больные **жалуются** на слабость в ногах, особенно при **подъеме** по лестнице, при быстрой ходьбе, ощущение ползания **мурашек** по ногам, онемение ног. Больным кажется, что они не **чувствуют** при ходьбе опоры под ногами («не чувствуют земли под **ногами»).** Создается впечатление, что нога наступает не на твердую землю, а на что-то рыхлое, мягкое, как вата. Это заставляет больных **неоднократно** как бы «пробовать землю ногой». Указанные жалобы обусловлены нарушением проприоцептивной чувствительности. Неврологическая симптоматика во многом определяется преимущественным поражением задних или боковых **столбов** спинного мозга. При преобладании поражения задних столбов нарушается глубокая, пространственная, вибрационная чувствительность; появляются сенсорная атаксия, затруднения при ходьбе; снижаются сухожильные рефлексы; наблюдается атрофия мышц нижних конечностей. При выраженном поражении задних столбов спинного мозга может наступить нарушение функции тазовых органов (недержание мочи, недержание кала).

При преобладании поражения боковых столбов спинного мозга неврологическая симптоматика иная: развивается нижний спастический парапарез с резким повышением сухожильных рефлексов и тонуса мышц нижних конечностей; нарушение функции тазовых органов характеризуется задержкой мочеиспускания и дефекации.

Очень редко при **B_{12}-дефицитной** анемии наблюдаются нарушения обоняния, слуха, функции верхних конечностей, а также психические расстройства (бред, галлюцинации, психозы, депрессия).

Лабораторные **данные**

Исследование периферической крови и костного мозга имеют решающее значение в диагностике заболевания.

Общий анализ крови. Характерно развитие **гиперхромной макроцитарной** анемии (цветовой показатель более 1.1), однако следует подчеркнуть, что в редких случаях анемия может быть нормохромной. Эритроциты большие (макроциты), средний объем эритроцитов **(MCV)** больше 95 **мкм³ (110-160 мкм³),** диаметр эритроцитов больше 10-12 мкм (макроциты, мегалоциты), характерен также анизоцитоз (разная величина эритроцитов, наряду с **макроцитами** имеются эритроциты нормальных размеров), **пойкилоцитоз** (изменение формы эритроцитов). Во многих **мегалоцитах (макроцитах)** обнаруживаются остатки ядра (тельца Жолли, кольца **Кебота),** возможно наличие **базофильной** пунктуации.

Часто в периферической крови обнаруживаются **нормобласты,** количество ретикулоцитов у большинства больных снижено или нормальное. Количество лейкоцитов **снижено, определяются нейтропения, эозинопения,** относительный **лимфоцитоз.**

Для **B_{12}-дефицитной** анемии чрезвычайно характерно появление больших **сегментоядерных нейтрофилов** с подисегментированным ядром **(гиперсегментированные нейтрофилы).**

Количество тромбоцитов снижено, однако геморрагических проявлений, как правило, нет, потому что **тромбоцитопения** не достигает критической величины.

СОЭ обычно не увеличена, но при тяжелой степени анемии возможно небольшое увеличение (до **18-20** мм/ч).

Миелограмма. Анализ стернального **пунктата** имеет решающее значение для постановки диагноза **B_{12}-дефицитной** анемии.

Характерными признаками **B_{12}-дефицитной** анемии, **позволяющими** верифицировать диагноз, являются:

- раздражение красного кроветворного ростка, его гиперплазия; **клетки** красного ряда преобладают над клетками белого ряда, отношение лейко/эритро становится равным **1:2, 1:3** (при норме **3:1, 4:1);**
- **появление мегалобластного** типа кроветворения. Мегалобласт — крупная клетка красного кроветворного ростка, возникающая **из родоначальной** клетки **эритроцитарного** ряда — **эритробласта** через стадию промегалобласта. **Мегалобластный** тип кроветворения наблюдается только в эмбриональном периоде и не обнаруживается после рождения у здорового человека. Он появляется при дефиците витамина **B_{12} и** фолиевой кислоты. **Мегалобласт** имеет большие размеры (гигантская клетка), ядро располагается эксцентрично, его хроматиновая сеть очень нежная, **хроматиновые** глыбки выглядят как мелкие зернышки. Л. И. **Идельсон** (1987) образно сравнивает ядро мегалобласта с «землей, испещренной каплями только что начавшегося небольшого **дождя».** Ядрышки в мегалобластах отсутствуют. **Мегалобласты** бывают **базофильными, полихроматофильными** и **оксифильными (ортохромными).** В разгаре заболевания преобладают **базофильные** мегалобласты, их цитоплазма окрашивается в синий

цвет («синий костный мозг»). Оксифильные мегалобласты в большей мере насыщены гемоглобином, их цитоплазма окрашивается в красный цвет. При преобладании **оксифильных** мегалобластов в препаратах костного мозга он выглядит красным **(«красный»** костный мозг). Характерной особенностью мегалобластов является ранняя гемоглобинизация цитоплазмы и задержка созревания ядра;

- изменение клеток миелоидного ряда — они увеличиваются в размерах, встречаются большие метамиелоциты (юные), палочкоядерные, сегментоядерные **нейтрофилы;** характерно появление **гиперсегментированных** нейтрофилов;
- нарушение созревания **мегакариоцитов,** выражающееся в нарушении отшнуровки тромбоцитов (непостоянный признак). При тяжелом течении заболевания может наблюдаться уменьшение количества мегакариоцитов и изменения в их **ядрах,** напоминающие изменения в мегалобластах (Л. И. **Идельсон,** 1986).

Биохимический анализ крови — специфических **изменений не** существует. Однако при B_{12}**-дефицитной** анемии довольно часто наблюдается гемолитический синдром, обусловленный **внутрикостномозговым** распадом эритрокариоцитов, а также укорочением продолжительности жизни периферических эритроцитов. **Это** проявляется **неконъюгированной** гипербилирубинемией. Возможно **повышение** содержания в крови **ЛДГ**$_1$ и **ЛДГ**$_2$ — обычно пропорционально степени тяжести анемии.

Часто отмечается умеренное повышение содержания железа в **сыворотке** крови (преимущественно при развитии синдрома гемолиза).

Анализ мочи и кала — при развитии гемолиза в моче **выявляется** уробилин, в кале — увеличено количество стеркобилина.

Тест Шеллинга — позволяет оценить всасывание витамина B_{12} в кишечнике в присутствии гастромукопротеина или без него и сделать заключение о патогенетическом варианте B_{12}**-дефицитной** анемии (обусловлена она дефицитом гастромукопротеина или нарушением всасывания витамина B_{12}). **Различают два** вида теста — **«Шеллинг-I»** и «Шеллинг-П».

«Шеллинг-I» — больному дают принять внутрь **витамин** B_{12}, меченный ^{60}Co, и спустя 1-6 часов внутримышечно вводят «ударную дозу» немеченого витамина B_{12} для насыщения печеночного депо. Затем измеряют содержание радиоактивного витамина B_{12} в суточной моче. Снижение его экскреции указывает на нарушение всасывания витамина B_{12} в кишечнике.

«Шеллинг-П» — проводится повторение теста «Шеллинг-1» с использованием гастромукопротеина, меченого радиоактивным кобальтом. Повышение экскреции радиоактивного витамина B_{12} будет указывать на дефицит гастромукопротеина в качестве основного механизма развития B_{12}**-дефицитной** анемии. Если экскреция радиоактивного витамина B_{12} в тесте «Шеллинг-П» не увеличилась, можно считать, что причиной развития B_{12}**-дефицитной** анемии является не дефицит гастромукопротеина, а нарушение всасывания витамина B_{12} в кишечнике.

Инструментальные исследования

Эзофагогастродуоденоскопия — наблюдаются **атрофические** изменения слизистой оболочки пищеварительного тракта. Наиболее характерно развитие диффузного атрофического гастрита, дуоденита, может обнаруживаться атрофический **эзофагит** (значительно реже). Биопсия слизистой оболочки подтверждает наличие атрофического гастрита.

Исследование желудочной секреции — выявляется резкое уменьшение количества желудочного сока, отсутствие соляной кислоты (ахилия) и пепсина, иногда соляная кислота обнаруживается, но уровень ее очень низкий. При **B_{12}-дефицитной** анемии, обусловленной нарушением всасывания витамина B_{12} в тонком кишечнике или инвазией широкого лентеца, секреция соляной кислоты значительно снижена, однако стимуляторы желудочной секреции (гистамин, пентагастрин) повышают уровень соляной кислоты в желудочном соке.

***УЗИ** печени и селезенки* — выявляется незначительное увеличение размеров селезенки, иногда печени. Указанные изменения наблюдаются не всегда.

Рентгеноскопия желудка — обнаруживаются нарушения эвакуаторной функции желудка, уплощение и сглаженность складок слизистой оболочки.

Диагноз

Диагностические критерии **B_{12}-дефицитной** анемии:

I. *Основные диагностические критерии.*
   1. Гиперхромный характер анемии (сравнительно редко цветовой показатель нормальный).
   2. Характерные изменения эритроцитов периферической крови: увеличение диаметра **(макроцитоз),** объема, сохранение остатков ядра (тельца Жолли, кольца Кэбота), ретикулоцитопения.
   3. Характерные изменения со стороны лейкоцитов периферической крови: лейкопения, гиперсегментация нейтрофилов.
   4. **Тромбоцитопения.**
   5. Характерные изменения миелограммы: появление в костном мозге мегалобластов, гиперплазия красного кроветворного ростка, гиперсегментация нейтрофилов **(стернальную** пункцию следует производить до лечения витамином B_{12}, **так как** даже **1-2** инъекции витамина B_{12} приводят к исчезновению мегалобластов).
   6. Развитие клинической картины **фуникулярного** миелоза (как **правило,** при тяжелом и длительном течении **заболевания).**
   7. Низкое содержание витамина B_{12} в крови (Определение витамина B_{12} в крови чаще всего производится радиоиммунологическим методом; о дефиците витамина B_{12} достоверно свидетельствует величина ниже **150 пг/мл).**

II. *Дополнительные диагностические критерии.*
   1. Атрофический гастрит, отсутствие соляной кислоты, пепсина и гастромукопротеина в желудочном соке (у 80-90% больных классическая пернициозная анемия, обусловленная дефицитом гастромукопротеина).

2. Обнаружение в крови антител к париетальным клеткам желудка, **гастромукопротеину** или комплексу «витамин B_{12} + гастромукопротеин».
3. Положительный результат теста Шеллинга.
4. Повышенное выделение с мочой метилмалоновой кислоты. В норме с мочой за сутки выделяется 0-3.5 мг метилмалоновой кислоты. При дефиците витамина B_{12} экскреция ее может возрастать в десятки раз.
5. Положительный результат пробной терапии витамином B_{12}. На 5-7 день лечения количество **ретикулоцитов в** периферической крови резко возрастает (**ретикулоцитарный** криз).

В диагностике **B_{12}-дефицитной** анемии наибольшее значение придается основным диагностическим критериям, прежде всего обнаружению в стернальном **пунктате** мегалобластов. **Целесообразно** определять также содержание в крови витамина B_{12}.

После установления диагноза **B_{12}-дефицитной** анемии необходимо выяснить причину дефицита витамина B_{12}. У **большинства** больных речь идет о нарушении синтеза «внутреннего фактора **Касла**» (гастромукопротеина) вследствие развития диффузного **атрофического** гастрита (как правило, аутоиммунного генеза). Диагноз диффузного атрофического гастрита легко устанавливается с помощью фиброгастроскопии и биопсии слизистой оболочки желудка. Другие причины дефицита витамина B_{12} устанавливаются путем тщательного анализа клинической картины заболевания и выявления характерных симптомов заболеваний. Практический врач всегда должен помнить о том, что мегалобластная анемия может сочетаться с раком желудка. Поэтому *всем больным с мегалобластной анемией необходимо обязательно проводить фиброгастроскопию и биопсию слизистой оболочки желудка для исключения рака желудка.*

У всех больных с **B_{12}-дефицитной** анемией необходимо произвести исследование кала (неоднократное!) для исключения инвазии широким лентецом (можно обнаружить в кале **яйца** лентеца, обрывки стробилы).

Следует выяснить также, производилась ли больному операция ***на*** *желудке и ее объем.* ***B_{12}-дефицитная*** *анемия развивается через* ***3-5*** *лет после* ***гастрэктомии*** *в связи с отсутствием секреции гастромукопротеина. При резекции* $^2/_3$ *желудка* ***B_{12}-дефицитная*** *анемия у* ***большинства*** *больных не развивается.*

B_{12}-дефицитную *анемию всегда следует предполагать при* ***обнаружении*** *анемии у пожилого человека, особенно если она сочетается с* ***лейкопенией*** *и* ***тромбоцитопенией,*** *умеренным синдромом гемолиза, болями и жжением в языке, парестезиями. При подозрении на* ***B_{12}-дефицитную*** *анемию необходимо всегда делать стернальную пункцию до первого введения витамина* ***B_{12}.***

Дифференциальный диагноз

B_{12}-дефицитную анемию необходимо дифференцировать с **заболеваниями,** при которых имеется **мегалобластный** тип кроветворения, а

также с анемиями, при которых обнаруживаются синдромы **панцитопении** и гемолиза.

*Заболевания с **мегалобластным типом** кроветворения*

Мегалобластный тип кроветворения наблюдается при **B_{12}-дефицитной** анемии, фолиеводефицитной анемии, остром эритромиелозе (болезни ди Гульельмо), **миелодиспластическом** синдроме.

Диагностика перечисленных заболеваний изложена в соответствующих главах.

Болезнь ди Гульельмо

Болезнь ди Гульельмо — это острый эритромиелоз, вариант **гемобластоза**. Необходимость дифференциальной диагностики **B_{12}-дефицитной** анемии и острого эритромиелоза обусловлена определенным сходством лабораторных данных **при** этих заболеваниях. Для обоих заболеваний характерны гиперхромная анемия, лейкопения, тромбоцитопения, умеренно выраженный гемолитический синдром, мегалобластный тип кроветворения (эритробласты напоминают мегалобласты). Дифференциально-диагностические различия представлены в табл. 20.

Подробное изложение клинической картины острого эритромиелоза см. в гл. «Гемобластозы». **B_{12}-дефицитную** анемию следует дифференцировать также с макроцитарными немегалобластными анемиями (см. классификацию анемий), симптоматика их описана в соответствующих главах.

*Табл. 20. **Дифференциально-диагностические** различия между **B_{12}-дефицитной** анемией и острым эритромиелозом (болезнью ди Гульельмо)*

Признаки	**B_{12}-дефицитная** анемия	Острый эритромиелоз
Природа	Форма анемии	Вариант острого гемобластоза
Высокая температура тела, **оссалгии**	Нехарактерны	Наблюдаются достаточно часто
Тромбоцитопенический геморрагический синдром	Нехарактерен	Бывает часто
Появление **миелобластов** в периферической крови	Нехарактерно	Характерно
Наличие гиперсегментированных нейтрофилов в периферической крови	Очень характерный признак	Нехарактерно
Особенности миелограммы	Гиперплазия красного кроветворного ростка, мегалобластный тип кроветворения	Гиперплазия красного и **гранулоцитарного** ростков, увеличение количества миелобластов, мегалобластоподобные клетки
Содержание витамина B_{12} в крови	Снижено	Нормальное
Лечение витамином B_{12}	**Эффективно**	Не эффективно

Гемолитическая анемия

Необходимость дифференциальной диагностики B_{12}-дефицитной и гемолитической анемий обусловлена тем, что гемолитический синдром при дефиците витамина B_{12} может быть весьма выражен (своеобразная «гемолитическая маска заболевания») и это часто является причиной несвоевременной диагностики B_{12}-дефицитной анемии. К тому же аутоиммунная гемолитическая анемия может сопровождаться панцитопенией, что еще больше затрудняет дифференциальную диагностику этих заболеваний. Дифференциально-диагностические различия между B_{12}-дефицитной анемией с гемолитическим синдромом и аутоиммунной гемолитической анемией представлены в табл. 21.

Нередко возникает необходимость дифференциальной диагностики B_{12}-дефицитной анемии с гемолитическим синдромом с болезнью Маркиафавы-Микели, протекающей с панцитопенией и гемолизом. При обоих этих заболеваниях гемолиз бывает достаточно выражен. Различия между этими заболеваниями представлены в табл. 22. Подробно симптоматика болезни Маркиафава-Микели описана далее в разделе «Гемолитические анемии».

В случае выраженной панцитопении B_{12}-дефицитную анемию приходится дифференцировать с гипопластической анемией. Основой диф-

Табл. 21. Дифференциально-диагностические различия между B_{12}-дефицитной анемией с гемолитическим синдромом и аутоиммунной гемолитической анемией

Признаки	B_{12}-дефицитная анемия с гемолитическим синдромом	Аутоиммунная гемолитическая анемия
Цветовой показатель	Увеличен (гиперхромная анемия)	Нормальный (нормохромная анемия)
Диаметр эритроцитов	Увеличен (макроцитарная анемия)	Нормальный (нормоцитарная анемия)
Количество ретикулоцитов в периферической крови	Снижено	Увеличено
Прямая проба Кумбса (выявляет антитела к эритроцитам)	Отрицательная	Положительная
Особенности миелограммы	Гиперплазия красного ростка, мегалобластный тип кроветворения	Гиперплазия красного ростка, увеличено количество нормобластов, мегалобласты отсутствуют
Наличие гиперсегментированных нейтрофилов в периферической крови	Характерно	Нехарактерно
Содержание витамина B_{12} в крови	Снижено	Нормальное
Лечение витамином B_{12}	Эффективно	Не эффективно
Лечение глюкокортикоидами	Не эффективно	Эффективно

Табл. 22. Дифференциально-диагностические различия между B_{12}-дефицитной анемией и болезнью Маркиафавы-Микели

Признаки	B_{12}-дефицитная анемия с гемолитическим синдромом	Болезнь Маркиафавы-Микели с панцитопенией
Нозологическая сущность	Анемия, обусловленная нарушением образования эритроцитов и гемоглобина в связи с дефицитом витамина B_{12}	Вариант приобретенной гемолитической анемии — внутрисосудистый гемолиз, пароксизмальная ночная гемоглобинурия
Черная моча	Не бывает	Характерный признак
Появление гемосидерина и гемоглобина в моче	Не бывает	Характерно
Повышение содержания свободного гемоглобина в крови	Не характерно	Характерно
Цветовой показатель крови	Повышен (анемия гиперхромная)	Понижен (анемия гипохромная)
Содержание железа в крови	Нормальное или несколько повышено	Снижено
Мегалобластный тип кроветворения (по данным миелограммы)	Характерен	Не характерен
Гиперсегментированные нейтрофилы в периферической крови	Характерны	Не характерны

ференциальной диагностики является стернальная пункция. Гипопластическая анемия характеризуется отсутствием в миелограмме мегалобластов и резким уменьшением количества клеток в костном мозге.

Наследственные формы B_{12}-дефицитной анемии

Клиническая симптоматика наследственных форм B_{12}-дефицитной анемии начинает проявляться у ребенка обычно не ранее 6 мес. (чаще в возрасте 2-6 лет), до этого времени нормальный эритропоэз ребенка обеспечивается витамином B_{12}, получаемым от матери (Л. И. Идельсон, 1987). К наследственным формам B_{12}-дефицитной анемии относятся наследственный дефицит гастромукопротеина; болезнь Иммерслунд-Гресбека; наследственный дефицит транскобаламина II; врожденные нарушения внутреннего клеточного метаболизма витамина B_{12}.

Наследственный дефицит гастромукопротеина

Заболевание встречается очень редко, наследуется аутосомно-рецессивно. На втором году жизни у детей появляются слабость, анорексия, бледность с восковидно-желтоватым оттенком кожи, глоссит (язык покрасневший, «лакированный», со сглаженными сосочками), картина B_{12}-дефицитной анемии (типичные нарушения периферической крови и миелограммы). В то же время желудочная секреция, содержание соляной кислоты и пепсина в желудочном соке нормальные, атрофии слизистой оболочки желудка нет.

Гастромукопротеин в желудочном соке не определяется ни биологическими, ни иммунологическими методами, антитела к гастромукопротеину и к париетальным клеткам желудка не выявляются.

Синдром ***Иммерслунд-Гресбека***

Заболевание впервые было описано в Норвегии **Immerslund** (1959) и в Финляндии **Gräsbeck (1960),** наследуется аутосомно-рецессивно.

Суть заболевания заключается в селективном нарушении всасывания витамина B_{12} в подвздошной кишке. **Burman** исоавт. (1982) установили, что при синдроме Иммерслунд-Гресбека нарушено взаимодействие рецепторов слизистой оболочки подвздошной кишки с комплексом «витамин B_{12} + гастромукопротеин». Не исключено, что речь идет о врожденном **отсутствии** этих рецепторов.

Клиническая картина заболевания характеризуется:

- симптоматикой B_{12}**-дефицитной** анемии (клинической и лабораторной);
- **протеинурией (в** моче определяются средне- и высокомолекулярные белки, в частности **IgG). Патогенез протеинурии неизвестен. Биопсия** почек не выявляет патологических изменений, функциональная способность почек **сохранена,** почечная недостаточность не **развивается.** После наступления ремиссии **в** ходе лечения витамином B_{12} протеи**нурия** значительно уменьшается, но не исчезает. Возможно, это связано с генетически обусловленным дефектом **реабсорбции** молекул белка эпителием проксимального отдела почечных канальцев;
- нормальной секрецией желудочного **сока** и **гастромукопротеина;**
- **нарушением** функционального **состояния эпителия кожи, бронхов,** альвеол, что проявляется сухостью и шелушением **кожи,** частыми рецидивирующими бронхитами и пневмониями.

Наследственный дефицит ***транскобаламина II***

Заболевание редкое, передается аутосомно-рецессивно. У **гетерозиготов** транскобаламин в крови присутствует, **но** его содержание **составляет** 50% от нормы, клинические и гематологические признаки B_{12}**-дефицитной** анемии отсутствуют. У гомозиготов транскобаламин II в крови полностью отсутствует и у них развивается B_{12}**-дефицитная** анемия.

Диагноз устанавливается на основании типичной клинической картины B_{12}**-дефицитной** анемии (глоссит, гиперхромная анемия, поражение нервной системы, лейкопения, **тромбоцитопения),** при этом **отсутствует** атрофия слизистой оболочки желудка, желудочная секреция сохранена, продукция соляной кислоты, пепсина, гастромукопротеина нормальная.

Характерными признаками заболевания являются нормальное **содержание** в крови витамина B_{12} и снижение уровня транскобаламина II.

Врожденные нарушения внутриклеточного метаболизма витамина B_{12}

В настоящее время известны следующие формы врожденных нарушений внутриклеточного метаболизма витамина B_{12}:

- нарушение синтеза кофермента витамина B_{12} — дезоксиаденозилкобаламина, выделение с мочой большого количества метилмалоновой кислоты, но без гомоцистеинурии;
- нарушение синтеза двух коферментов витамина B_{12} — дезоксиаденозилкобаламина и метилкобаламина, выделение с мочой большого количества метилмалоновой кислоты и гомоцистеина;
- нарушение синтеза только одного кофермента витамина B_{12} — метилкобаламина, выделение с мочой гомоцистеина при отсутствии метилмалоновой ацидурии.

Клиническая картина врожденных нарушений внутриклеточного метаболизма витамина B_{12} характеризуется симптоматикой B_{12}-дефицитной анемии, отставанием детей в физическом развитии.

Программа обследования

1. Общий анализ крови: определение количества эритроцитов, диаметра и объема эритроцитов, уровня гемоглобина, цветового показателя, количества ретикулоцитов, лейкоцитов, тромбоцитов, лейкоцитарная формула, СОЭ.
2. Общий анализ мочи.
3. Биохимический анализ крови: определение содержания билирубина, аминотрансфераз, общего белка и белковых фракций.
4. Определение содержания в крови витамина B_{12} и фолиевой кислоты.
5. УЗИ печени, селезенки, поджелудочной железы, желчного пузыря, почек.
6. Фиброгастродуоденоскопия.
7. Фиброколоноскопия.
8. Стернальная пункция.

Фолиеводефицитная анемия

Фолиеводефицитная анемия относится к группе мегалобластных анемий. Развитие мегалобластного тина кроветворения обусловлено тем, что при дефиците фолиевой кислоты нарушается влияние витамина B_{12} на синтез ДНК.

Основные сведения о метаболизме фолиевой кислоты

Фолиевая кислота — это претоилмоноглутаминовая кислота. Она является водорастворимым, термолабильным витамином. В пищевых продуктах и в клетках организма фолиевая кислота содержится в виде фолиевокислых солей — полиглугаматов (фолатов). Фолаты содержатся в мясе, печени, растительных продуктах (шпинат, спаржа, салат, бобовые, овощи, фрукты, грибы), дрожжах, молоке, в частности содержание фолатов в говяжьей печени составляет 10.7 мг/г, в куриной печени — 3.6 мг, в салате — 2 мг/г, в спарже 1.1 мг/кг, в коровьем и женском молоке — 50 нг/г, в козьем молоке — 6 нг/г.

При кулинарной обработке, длительной варке более 50% фолатов разрушается, поэтому для обеспечения потребностей организма в фолатах необходимо употреблять свежие овощи и фрукты.

Всасывание фолатов происходит в **12-перстной** кишке и **проксимальном** отделе тощей кишки. Вначале фолаты пищи **(полиглутаматы)** превращаются в кишечнике под влиянием фермента у-глутамил**карбопептидазы** в моноглутамат. у-Глутамилкарбопептидаза содержится в слюне и кишечном секрете (в небольшом количестве) и в слизистой оболочке тонкой кишки (в большом количестве). Далее под влиянием фермента дигидрофолатредуктазы образуется **5-метил-тетрагидрофолат**, который поступает в кровь. В крови 5-метилтетрагидрофолат связывается с различными белками **(α_2-макроглобулином**, альбумином, трансферином, специфическим белком-переносчиком фолатов), поступает в печень и быстро **пролиферирующие** клетки костного мозга. Проникновение фолатов через мембрану и накопление их в клетке происходит с участием витамина B_{12}. В клетках метилтетрагидрофолат превращается в **тетрагидрофолиевую** кислоту **(тетрагидрофолат)**, которая затем трансформируется в **полиглутаминовый** тетрагидрофолат. Предполагается, что этот механизм позволяет сохранить фолиевую кислоту в клетке. Фолиевая кислота участвует в следующих биохимических реакциях:

- вместе с витамином B_{12} участвует в синтезе **тимидинмонофосфата** из уридинфосфата. **Тимидинмонофосфат** участвует в синтезе пиримидиновых оснований и ДНК. Следовательно, фолиевая кислота необходима для синтеза ДНК. **Для** этих целей используется активная форма фолиевой кислоты — **5-10-метилтетрагидрофолиевая** кислота;
- участвует в синтезе **пуриновых** оснований, которые входят в состав **ДНК и** РНК;
- принимает участие в образовании глутаминовой кислоты **из** гистидина, промежуточным продуктом этой реакции является форм**иминглутаминовая** кислота. Кофермент фолиевой кислоты, тетр**агидрофолиевая** кислота, участвует в образовании глутаминовой и формаминглутаминовой **кислот**.

При дефиците фолиевой кислоты нарушается синтез ДНК в кроветворных клетках, развивается мегалобластная анемия.

*Показатели нормального обмена фолиевой **кислоты**:*

- Суточная потребность в фолиевой кислоте — 100-200 **мкг**.
- Общее количество поступающей с пищей фолиевой кислоты при полноценном питании — 500-600 **мкг/сут.**
- Общее содержание фолатов в организме — **5-10 мг.**
- Количество фолатов в печени (депо фолатов) — 2.5-5 мг.
- Срок, в течение которого депо обеспечивает потребность в фолиевой кислоте при прекращении ее поступления в организм — 4-5 **мес**.
- Суточная экскреция фолатов с мочой — менее 10 нг.
- Содержание фолатов в сыворотке крови — 6-20 нг/мл.
- Содержание фолатов в эритроцитах — 160-640 нг/мл.
- Количество фолатов, всасывающихся в кишечнике — 400-480 мкг/сут.

- **Количество** фолатов, выделяющихся с калом (не всосавшихся после выделения с желчью) — 60-90 **мкг/сут.**

Этиология

Недостаточное поступление фолатов с пищей

Алиментарная недостаточность фолатов — частая причина **фолиеводефицитной** анемии. Она развивается при недостаточном употреблении в пищу овощей и фруктов, мяса и других продуктов, содержащих фолаты, а также при неправильной их кулинарной обработке. **Фолиеводефицитная** анемия может развиваться у детей **грудного** возраста при вскармливании козьим молоком, различными питательными смесями, содержащими очень мало или совсем не содержащими фолатов; при исключении из рациона овощей, фруктов, мяса.

Нарушение всасывания фолатов в тонком кишечнике

Причины, обусловливающие нарушение **всасывания** фолатов в кишечнике, аналогичны тем, которые нарушают всасывание витамина B_{12}:

- врожденные нарушения транспорта фолатов через стенку тонкой кишки;
- обширная резекция тонкой **кишки,** особенно тощей;
- **энзимодефицитные** энтеропатии (глютеновая энтеропатия — целиакия, **дисахарозодефицитные энтеропатии);**
- синдром мальабсорбции различного генеза **(энтерит, экссудативная гипопротеинемическая** энтеропатия, болезнь **Уиппла,** амилоидоз кишечника, болезнь Крона и др.);
- синдром «слепой кишки» (см. гл. **«B_{12}-дефицитная анемия»);**
- опухолевые заболевания тонкого кишечника.

Повышенная потребность в фолатах

Повышенная потребность в фолатах наблюдается у детей любого возраста, но особенно часто у детей **первого** года жизни, а также в периоды интенсивного роста, полового созревания. Повышенная потребность в фолатах характерна для беременности, хронических воспалительных заболеваний, хронических гемолитических анемий, эксфолиативного дерматита, злокачественных новообразований, в том числе гемобластозов.

Хроническая алкогольная интоксикация

Алкоголь нарушает всасывание фолатов в тонком кишечнике, поэтому хроническое злоупотребление алкоголем может приводить к фолиеводефицитной анемии.

Повышенная потеря фолатов

Может наблюдаться при тяжело протекающем циррозе печени (уменьшается депо фолатов в печени), гемодиализе, сердечной недостаточности.

Приемлекарственныхпрепаратов

Некоторые лекарственные препараты могут вызывать развитие фолиеводефицитной анемии. Механизм действия препаратов при этом различен:

- нарушение всасывания и использования фолиевой кислоты **вызывают** циклосерин (антибактериальный препарат для лечения **туберкулеза** и инфекций **мочевыводящих** путей); противосудорожные средства **(дифенилгидантоин** или **дифенин, гексамидин** или примидон, фенобарбитал); **метформин (бигуанид** для лечения сахарного диабета II типа);
- **угнетение фермента дигидрофолатредуктазы вызывают** хлоридин **пентамидин,** бактрим, **бисептол,** сульфалазин (антиинфекционные средства), аминоптерин и **метотрексат** (цитостатические препараты), **триамтерен (калийсберегающий** диуретик);
- угнетение синтеза пиримидинов наблюдается при лечении **цитостатиком** 5-фгорурацилом;
- угнетение фермента **рибонуклеотидредуктазы** вызывают **цитостатики цитозин-арабинозид,** гидроксимочевина **(гидреа), широко** применяемые для лечения **гемобластозов.**

Наследственный дефицитферментов

Наследственный дефицит ферментов **дигидрофолатредуктазы,** 5-ТН-**трансферазы, формиминотрасферазы** приводит к нарушению всасывания и метаболизма **фолатов** и развитию **фолиеводефицитной** анемии.

Патогенез

Вышеприведенные этиологические факторы **приводят** к уменьшению образования активной формы фолиевой кислоты — **5,10-метилентетрагидрофолиевой** кислоты, необходимой для синтеза **тимидинмонофосфата из уридинмонофосфата.** В итоге нарушается синтез ДНК в кроветворных клетках и развивается **мегалобластная** анемия.

Клиническая картина

Заболевание чаще всего развивается у детей, лиц молодого возраста и у беременных женщин.

Больные предъявляют жалобы, характерные для анемии любого **генеза** — отмечается неспецифический анемический синдром (общая слабость, снижение трудоспособности, сердцебиения и одышка при физической нагрузке, головокружение, потемнение в глазах). Однако, в отличие от B_{12}**-дефицитной** анемии отсутствуют жалобы, обусловленные **поражением** нервной **системы,** больных не беспокоят **ощущения** ползания мурашек по ногам, онемение ног, нарушения чувствительности. Нет также жалоб, обусловленных глосситом (болей и жжения в языке). При осмотре обращает **на** себя внимание бледность кожи, **субиктеричность.**

При исследовании внутренних органов можно обнаружить небольшое увеличение селезенки (непостоянный признак) и синдром

миокардиодистрофии (приглушенность сердечных тонов, негромкий систолический шум на верхушке, нарушение фазы реполяризации миокарда левого желудочка на ЭКГ в виде снижения амплитуды зубцов Т).

В отличие от B_{12}-дефицитной анемии для фолиеводефицитной анемии характерно отсутствие атрофического глоссита, атрофического гастрита и ахилии (у некоторых больных желудочная секреция может быть умеренно снижена).

Неврологическая симптоматика фуникулярного миелоза при фолиеводефицитной анемии отсутствует, так как столбы спинного мозга не поражаются.

Л. И. Идельсон (1985) указывает на возможность обострения шизофрении и эпилепсии при развитии фолиеводефицитной анемии, особенно, если больные эпилепсией принимают дифенин.

Лабораторные данные

Общий анализ крови — характерны те же признаки, что и при B_{12}-дефицитной анемии: гиперхромная анемия, макроцитоз эритроцитов, снижение количества ретикулоцитов, лейкопения, тромбоцитопения, гиперсегментация нейтрофилов.

Биохимический анализ крови — может наблюдаться увеличение количества неконъюгированного билирубина (вследствие гемолиза эритроцитов), снижение содержания фолиевой кислоты в крови и эритроцитах.

Миелограмма — характерна гиперплазия красного кроветворного ростка, появление большого количества мегалобластов, гиперсегментированных нейтрофилов.

В 1976 г. Касс предложил использовать окраску стернального пунктата ализариновым красным для дифференциальной диагностики B_{12}-дефицитной и фолиеводефицитной анемии. С помощью ализаринового красного мегалобласты окрашиваются только при B_{12}-дефицитной анемии и не окрашиваются при фолиеводефицитной анемии.

Проба с гистидином — больной принимает 15 г гистидина, после чего определяется экскреция с мочой формиминглутаминовой кислоты за 8 ч после приема гистидина. В норме основная часть гистидина превращается при участии фолиевой кислоты в глутаминовую кислоту, с мочой выводится от 1 до 18 мг формиминглутаминовой кислоты. При фолиеводефицитной анемии выделение формиминглутаминовой кислоты значительно увеличивается (до 1500 мг).

Диагноз и дифференциальный диагноз

Клиническая картина и лабораторные данные при фолиеводефицитной анемии в целом соответствуют таковым при B_{12}-дефицитной анемии. Дифференциально-диагностические различия между ними представлены в табл. 23.

Табл. 23. ***Дифференциально-диагностические*** *различия между* B_{12}- *и фолиеводефицитной анемиями*

Признаки	B_{12}-дефицитная анемия	Фолиеводефицитная анемия
Гастрэктомия в анамнезе	Часто	Нет
Возраст больных	Обычно пожилой	Чаще молодой
Атрофический глоссит Hunter	Характерен	Не характерен
Атрофический гастрит с ахилией и снижением уровня пепсина в желудочном соке	Характерен	Не характерен
Фуникулярный миелоз	Характерен	Не характерен
Влияние витамина B_{12} на содержание ретикулоцитов в периферической крови	Значительно увеличивает	Не влияет
Содержание фолиевой кислоты в сыворотке крови и эритроцитах	В сыворотке крови повышено, в эритроцитах — незначительно снижено или нормальное	Снижено
Содержание в крови витамина B_{12}	Значительно снижено	Нормальное
Окраска стернального пунктата ализариновым красным	Мегалобласты окрашиваются	Мегалобласты не окрашиваются
Суточная экскреция с мочой метилмалоновой кислоты	Значительно увеличена	Нормальная
Проба с гистидином	Отрицательная	Положительная

Диагностические критерии фолиеводефицитной анемии

1. **Общий** анализ периферической крови: **гиперхромная анемия,** роцитоз эритроцитов, гиперсегментация нейтрофилов, **лейкоп ния,** тромбоцитопения.
2. Миелограмма — обнаружение мегалобластов, гиперсегментиро ных нейтрофилов.
3. Отсутствие глоссита, **атрофического** гастрита.
4. Отсутствие **фуникулярного** миелоза.
5. Нормальное содержание в крови витамина B_{12}.
6. Сниженное содержание фолиевой кислоты в сыворотке крови эритроцитах.
7. Нормальная суточная экскреция с мочой метилмалоновой кисл

Фолиеводефицитную анемию необходимо дифференцировать теми же заболеваниями, что и B_{12}-**дефицитную** анемию (см. **соответствующий раздел).**

Программа обследования

Программа обследования аналогична таковой при B_{12}-**дефицит**ной анемии.

Мегалобластные анемии, обусловленные наследственным дефицитом ферментов, участвующих в синтезе пуриновых и пиримидиновых оснований

Дефицит **дигидрофолиевой редуктазы**

Дефицит дигидрофолиевой редуктазы — редко встречающийся врожденный дефект, **наследуемый** аутосомно-рецессивно. При этом нарушается превращение **фолиевой** кислоты в **тетрагидрофолиевую,** вследствие чего развивается мегалобластная анемия, характерными особенностями которой являются:

- развитие анемии уже в периоде **новорожденности;**
- сочетание гиперхромной анемии с лейкопенией **и тромбоцитопенией;**
- отсутствие в периферической крови **гиперсегментированных** нейтрофилов;
- снижение активности дигидрофолиевой редуктазы в печени;
- **мегалобластный** тип кроветворения по данным миелограммы;
- нормальное содержание в крови витамина B_{12} и фолиевой кислоты;
- увеличение экскреции с мочой формиминглутаминовой кислоты после введения **гистидина;**
- отсутствие эффекта от лечения витамином B_{12} и фолиевой кислотой и положительный эффект от лечения фолиновой **(5-формил-**тетрагидрофолиевой) кислотой.

Дефицит 5-метилтетрагидрофолаттрансферазы

Дефицит **5-метилтетрагидрофолаттрансферазы** — очень редкое заболевание, передающееся аутосомно-рецессивно. При дефиците 5-метилтетрагидрофолатрансферазы нарушается **утилизация** 5-метилтетрагидрофолата и его предшественников, развивается относительный дефицит фолатов и вследствие этого — мегалобластная анемия.

Основными признаками заболевания являются:

- развитие гиперхромной макроцитарной анемии с тенденцией к лейкопении, низкое содержание ретикулоцитов;
- мегалобластный тип кроветворения (по данным миелограммы);
- резкое увеличение содержания в крови и эритроцитах фолиевой кислоты;
- нормальное содержание в крови витамина B_{12};
- низкая активность **5-метилтетрагидрофолаттрансферазы в** гепатоцитах (изучается гистохимически в **биоптатах** печени);
- задержка психомоторного развития детей.

Дефицит **формиминотрансферазы**

Дефицит формиминотрасферазы встречается редко, наследуется аутосомно-рецессивно.

Характерными особенностями заболевания являются:

- **гиперхромная** анемия;
- мегалобластоз в костном мозге;

- высокое содержание в крови фолатов и нормальный уровеньвита мина B_{12};
- резкое увеличение экскреции формиминоглутаминовой кислоты после приема **гистидина**;
- снижение**активности формиминотрансферазы** в гепатоцитах;
- задержка психомоторного развития детей.

Дефицит ферментов, участвующих в метаболизме оротовой кислоты

Дефицит ферментов, участвующих в метаболизме оротовой кислоты, описан в 1959 г., встречается редко, передается аутосомно-рецессивно. При этом заболевании имеется дефицит ферментов **оротатфосфорибозилтрансферазы и оротидин-5-монофосфатдекарбоксилазы**. В связи с этим угнетается синтез **уридин-5-монофосфата** из оротовой кислоты, вследствие чего нарушается синтез пиримидина и далее – нуклеиновых кислот и развивается **мегалобластная** анемия. Возможен дефицит одновременно обоих ферментов или только **оротидин-5**-монофосфатдекарбоксилазы.

Основными признаками заболевания являются:

- задержка физического и психомоторного развития детей;
- мегалобластная анемия (развивается с 2-7 месячного **возраста**);
- обнаружение кристаллов оротовой кислоты в моче;
- повышение содержания в крови витамина B_{12} **и** фолиевой кислоты;
- неэффективность лечения витамином B_{12} и фолиевой **кислотой**;
- эффективность лечения уридином в дозе 150 **мг/кг/сут** внутрь.

Дефицит фермента гипоксантингуанинфосфорибозилтрансферазы

Дефицит фермента **гипоксантингуанинфосфорибозилтрансферазы** (сиидром Леша-Найхана) встречается с частотой 1:10 000 **населения**, наследуется рецессивно, сцеплен с Х-хромосомой. Дефицит **гипоксантингуанинфосфорибозилтрансферазы** вызывает нарушение **пуринового** метаболизма. Предполагается, что при дефиците этого **фермента** резко повышается потребность фибробластов в аденине, что в свою очередь требует большого количества фолатов.

Основные симптомы заболевания следующие:

- нарушение пуринового обмена уже в периоде**новорожденности** (гиперурикемия, большое количество кристаллов мочевой **кислоты** в моче);
- развитие подагры и мочекаменной болезни в более позднем возрасте;
- задержка психомоторного развития (с 3-4 месячного возраста), появление парезов и параличей (к 2-3 годам);
- мегалобластная анемия(**гиперхромная** макроцитарная анемия по данным анализа периферической крови, **мегалобласты** в костном мозге);
- нормальное содержание в крови витамина B_{12};
- **отсутствие** эффекта от лечения витамином B_{12} и фолиевой кислотой;
- положительный гематологический эффект от применения**аденина**.

Мегалобластная анемия, поддающаяся лечению витамином B_1

Мегалобластная анемия, поддающаяся лечению витамином B_1 — редкое врожденное заболевание, описано **Rodgers** в 1969 г., наследуется **аутосомно-рецессивно**. Патогенез заболевания неизвестен.

Характерные особенности заболевания следующие:

- мегалобластная анемия (по данным результатов анализа периферической крови и пунктатов костного мозга);
- глухота;
- сахарный диабет;
- нормальное содержание в крови витамина B_{12} и фолиевой кислоты;
- отсутствие симптомов дефицита витамина B_1;
- неэффективность лечения витамином B_{12} и фолиевой кислотой;
- нормализация гематологических показателей под влиянием лечения витамина B_1, у некоторых детей — нормализация углеводного **обмена.**

Мегалобластная анемия, обусловленная дефицитом витамина С

Чаще всего дефицит витамина С сопровождается гипохромной или **нормохромной** анемией. Однако иногда развивается мегалобластная анемия, сопровождающаяся одновременным дефицитом фолиевой кислоты. Витамин С является протектором редуктазы фолиевой кислоты, превращающей фолиевую кислоту в **фолиновую** (5-формилтетрагидрофолиевую) кислоту. Кроме того, витамин С участвует в высвобождении фолиевой кислоты из **пищи**. При дефиците витамина С нарушаются метаболизм фолиевой кислоты и образование ее активной формы, что приводит к развитию мегалобластной анемии. В отличие от B_{12}**-дефицитной** анемии, при мегалобластной анемии, обусловленной дефицитом витамина С, уровень витамина B_{12} в крови нормальный и **нет** атрофического гастрита **и фуникулярного** миелоза. В клинической картине доминируют симптомы гиповитаминоза С: кровоточивость десен, кожные **кровоизлияния** (петехии), боли в суставах, кровоизлияния в конъюнктиву, слабость, похудание.

Острая мегалобластная болезнь

Острый мегалобластоз наблюдается редко. Его основными причинами являются наркоз закисью азота, применение антагонистов фолиевой кислоты **(триметоприм),** проведение гемодиализа (мегалобластоз развивается во время процедуры), длительное парентеральное питание. Закись азота быстро разрушает **метилкобаламин** и нарушает метаболизм фолиевой кислоты. **Через** 12-24 ч развивается мегалобластоз костного мозга.

Характерные признаки острого **мегалобластоза:** тромбоцитопения, лейкопения, большое количество мегалобластов в костном мозге, отсутствие анемии (иногда бывает небольшое снижение количества эритроцитов и уровня гемоглобина).

B_{12}-ахрестическая анемия

В настоящее время термин B_{12}-ахрестическая анемия (анемия от неиспользования витамина B_{12} костным мозгом) признается не всеми. Это обусловлено тем, что она наблюдается лишь при двух состояниях — болезни ди Гульельмо (острый эритромиелоз) и миелодиспластическом синдроме. Эти заболевания признаются самостоятельными нозологическими единицами и их нужно дифференцировать с B_{12}-дефицитной анемией. Дифференциальная диагностика B_{12}-дефицитной анемии и болезни ди Гульельмо изложена выше.

ГИПОПРОЛИФЕРАТИВНЫЕ АНЕМИИ

Гипопролиферативные анемии — это анемии, характеризующиеся неспособностью красного кроветворного ростка гиперплазироваться и увеличивать эритроидную массу в достаточной мере соответственно степени анемии.

Основные *этиологические факторы* гипопролиферативной анемии:

- почечная недостаточность;
- значительное снижение интенсивности обменных процессов в организме (гипометаболический статус), в частности, при выраженном гипотиреозе, пангипопитуитаризме;
- заболевания, сопровождающиеся недостатком белка в организме (белковое истощение).

Патогенез гипопролиферативной анемии представлен на рис. 9.

Основные *патогенетические факторы* гипопролиферативных анемий:

- недостаточная продукция эритропоэтина почками;
- неадекватная (недостаточная) ответная реакция красного кроветворного ростка костного мозга на стимуляцию эритропоэтином (т. е. относительная эритропоэтиновая недостаточность);
- отсутствие гиперплазии красного кроветворного ростка соразмерно степени выраженности анемии.

Формально к гипопролиферативным анемиям, как это предлагают Роуз и Берминер (1999), можно было бы отнести и железодефицитную анемию. При ней ограничена способность красного кроветворного ростка к гиперплазии, и даже может наблюдаться снижение уровня эритропоэтина в крови. Однако более правильно считать, что железодефицитная анемия отличается по патогенезу от гипопролиферативной тем, что при ней первично нарушен обмен железа.

Анемия при заболеваниях почек

Обычно анемия развивается при хронических заболеваниях почек, сопровождающихся хронической почечной недостаточностью: хроническом гломерулонефрите, хроническом пиелонефрите, хроническом интерстициальном нефрите, диабетической нефропатии и др. При остром гломерулонефрите анемия, как правило, носит преходящий характер.

Рис. 9. Схема патогенеза ***гипопролиферативной*** *анемии.*

Основными механизмами развития анемии при хронической почечной недостаточности являются:

- снижение продукции в почках гормона эритропоэтина. В настоящее время есть данные, что эритропоэтин вырабатывается не только в почках, в его продукции участвует также печень. Полагают, что в юкстагломерулярном аппарате почки образуется **эритрогенин,** который активирует **эритропоэтиноген** (синтезируется в печени и входит в состав а-глобулина плазмы), превращающийся в эритропоэтин. Под **влиянием** эритропоэтина происходит созревание эритроцитов и активируется эритропоэз. Эмерсон (1999) указывает, что из 18 делений, происходящих в процессе превращения стволовой клетки в зрелый эритроцит, эритропоэтин существенно стимулирует заключительные 8-10 **делений.** Установлено, что эритропоэтин в небольшом количестве синтезируется **астроцитами** нервной ткани. Он выполняет **нейропротективную** роль при гипоксических и **ишемических** поражениях головного мозга. В регуляции синтеза эритропоэтина участвуют вегетативная нервная система (симпатический отдел стимулирует, парасимпатический — тормозит его продукцию), а также гормоны. **СТГ, АКТГ, пролактин,** T_3, T_4, тестостерон, **глюкокорикоиды** усиливают секрецию эритропоэтина, а эстрогены — снижают;
- образование при ХПН ингибиторов клеток эритроцитарного ряда и синтеза **гема,** не исключается продукция веществ, являющихся антагонистами эритропоэтина;

- укорочение срока жизни эритроцитов в связи со снижением в активности Na-K-АТФ-азы;
- угнетающее влияние на гемопоэз уремических токсинов и «с них молекул»;
- нарушение функции тромбоцитов и кишечные кровопотери;
- систематическая кровопотеря во время сеансов гемодиализа;
- недостаточное поступление с пищей железа, иногда и фолиево кислоты.

Наиболее важными патогенетическими факторами анемии п хронической почечной недостаточности являются снижение продук ции эритропоэтина и токсическое влияние на костный мозг «сред молекул» и уремических токсинов.

Анемия при хронической почечной недостаточности имеет следу ющие характерные особенности:

- нормальные цветовой показатель и диаметр эритроцитов (норм ромная, нормоцитарная анемия); реже бывает гипохромная ане мия (при выраженном дефиците железа);
- сопровождается значительным снижением количества ретикулоци тов; количество лейкоцитов обычно нормальное;
- характеризуется достаточно долгое время хорошей адаптацией боль ного; больные с ХПН сравнительно хорошо переносят анемию и не нуждаются в частых гемотрансфузиях;
- уменьшается, но полностью не исчезает под влиянием перманен тного гемодиализа;
- значительно уменьшается и может даже полностью исчезнуть п трансплантации почек и инъекций рекомбинантного эритропо

Анемии при заболеваниях, сопровождающихся снижением интенсивности метаболизма

Значительное снижение активности метаболических процессов (ги пометаболический статус) наблюдается обычно при гипотиреозе гипопитуитаризме.

Анемия при гипотиреозе

Анемия при недостаточной функции щитовидной железы наблю дается достаточно часто и степень ее обычно пропорциональна тяжести гипотиреоза. Наиболее часто встречается первичный гипотиреоз, обыч но развивающийся вследствие аутоиммунного тиреоидита, а также после радиойодтерапии, струмэктомии или резекции щитовидной железы. Реже наблюдается вторичный гипотиреоз вследствие пораже ний гипоталамо-гипофизарной зоны и снижения секреции тиреот ропного гормона. Подробно о причинах, клинике, диагностике гипо тиреоза см. гл. «Гипотиреоз».

Патогенез анемии при гипотиреозе окончательно не ясен, выясн ены следующие патогенетические факторы:

- снижение чувствительности красного кроветворного ростка кост ного мозга к эритропоэтину;

- снижение содержания в крови тиреоидных гормонов (оптимальный их уровень в крови стимулирует эритропоэз);
- нарушение синтеза белка в связи с дефицитом тиреоидных гормонов, что способствует снижению синтеза эритропоэтина (в норме оптимальные уровни тиреоидных гормонов стимулируют синтез белка практически во всех органах и тканях);
- нарушение всасывания витамина B_{12} вследствие нарушения синтеза гастромукопротеина (в этом случае развивается мегалобластная анемия).

Анемия при гипотиреозе характеризуется следующими особенностями:

- отмечаются нормальные цветовой показатель и диаметр эритроцитов (нормохромная нормоцитарная анемия);
- редко бывает тяжелой (чаще всего уровень гемоглобина не снижается меньше 90 **г/л);**
- в некоторых случаях может развиваться **макроцитарная** мегалобластная анемия;
- корригируется заместительной терапией тиреоидными гормонами и полностью исчезает после устранения **гипометаболического** статуса (иногда полное восстановление уровня гемоглобина затягивается на несколько месяцев);
- обычно не сопровождается лейкопенией.

Анемия при гипопитуитаризме

Гипопитуитаризм — недостаточность функции аденогипофиза; возможно поражение передней и задней долей гипофиза с выпадением секреции всех гормонов аденогипофиза и антидиуретического гормона (пангипопитуитаризм). Причины, клиническую симптоматику и диагностику **гипопитуитаризма** см. в **гл.** «Болезни **гипофиза»**.

Механизмы развития анемии при **гипопитуитаризме** те же, что при гипотиреозе, потому что при недостаточной функции аденогипофиза наблюдается нарушение секреции тиреотропина. Определенную роль играет также нарушение секреции гонадотропинов и вследствие этого — половых гормонов.

Клинико-гематологические особенности анемии те же, что при гипотиреозе.

Гипопротеинемическая анемия

При многих заболеваниях нарушается синтез белка или наблюдается повышенное выделение его из организма. Пониженный синтез белка отмечается при тяжелых нарушениях функции печени (цирроз, хронический гепатит), алиментарной дистрофии, синдроме мальабсорбции любого генеза. Повышенная экскреция белка с мочой характерна для нефротического синдрома. Во всех этих ситуациях может развиваться гипопротеинемическая анемия. Ее патогенез окончательно не выяснен, однако предполагается, что одним из патогенетичес-

ких факторов может быть нарушение образования **эритропоэтина** вследствие дефицита белка в организме.

Обычно клинические и лабораторные особенности гипопротеинемической анемии те же, что при гипоэритропоэтинемии — это гипопролиферативная нормохромная анемия.

Следует заметить, что в ряде случае при гипопротеинемии может Наблюдаться анемия, имеющая другие клинико-гематологические характеристики. Зависит это от патогенетических особенностей заболевания, лежащего в основе гипопротеинемии. В частности, при циррозе печени может развиться мегалобластная анемия, обусловленная нарушением синтеза транскобаламина. При синдроме мальабсорбции может нарушаться всасывание фолатов, что также обусловливает развитие мегалобластной фолиеводефицитной анемии.

АНЕМИИ, СВЯЗАННЫЕ С КОСТНОМОЗГОВОЙ НЕДОСТАТОЧНОСТЬЮ

ГИПО- И АПЛАСТИЧЕСКИЕ АНЕМИИ

Гипо- и **апластические** анемии — это нарушения гемопоэза, характеризующиеся редукцией **эритроидного,** миелоидного и **мегакариоцитарного** кроветворных ростков костного мозга и панцитопенией в крови. Целесообразно привести определение апластической анемии А. А. Масчан (1999), имеющее большое клинико-диагностическое значение: **«апластическая** анемия — это панцитопения различной степени тяжести при сниженной клеточности костного мозга, не сопровождающаяся гепатоспленомегалией, при отсутствии миелофиброза, острого лейкоза или миелодиспластического **синдрома»**.

Патоморфологической основой гипо- и **апластических** анемий является резкое сокращение активного кроветворного костного мозга и замещение его жировой тканью.

Заболевание встречается с частотой 5-10 случаев на 1 млн. жителей в год **(Malaspina, Reilly,** 1998).

Этиология

В зависимости **от** этиологических факторов различают врожденную (наследственную) и приобретенную гипо- и апластическую анемию. В свою очередь приобретенная гипо- и апластическая анемия подразделяется на **идиопатическую** (с неизвестной этиологией) форму и форму с известными этиологическими факторами. Идиопатическая форма составляет **50-65%** всех случаев апластической анемии.

Известные этиологические факторы приобретенной апластической анемии:

I. Химические факторы:
   1. Бензол.
   2. Неорганические соединения мышьяка.
   3. Этилированный бензин (содержит тетраэтилсвинец).
   4. Тяжелые металлы (ртуть, висмут и др.).
   5. Хлорорганические соединения.
   6. Инсектициды.
   7. Пестициды.

II. Физические факторы:
   1. Ионизирующая радиация и рентгеновское излучение.

III. **Лекарственные** средства:
   1. Антибиотики:
      - хлорамфеникол **(левомицетин);**

- **метициллин;**
- стрептомицин и др.

2. Сульфаниламиды.
3. Нестероидные противовоспалительные средства и ан
   - **фенилбутазон (бутадион);**
   - **индометацин;**
   - амидопирин;
   - анальгин.
4. Препараты золота (для лечения ревматоидного **артрита).**
5. **Антитиреоидные** средства:
   - мерказолил;
   - пропилтиоурацил.
6. **Цитостатические средства:**
   - **6-меркаптопурин;**
   - **циклофосфамид;**
   - 5-фторурацил;
   - **цитозин-арабинозид;**
   - **винкристин,** винбластин;
   - **противоопухолевые** антибиотики **(рубомицин** и др.).
   - мелфалан.
7. **Противосудорожные** средства **(гидантоины).**
8. Антидиабетические средства (хлорпропамид, толбу**там**
9. Антиаритмические средства:
   - хинидин;
   - **токаинид.**
10. Гипотензивные средства:
    - **каптоприл, эналаприл;**
    - допегит.

IV. Инфекционные агенты:

1. Вирусы:
   - инфекционного **мононуклеоза;**
   - гепатита (чаще **всего** вирус G);
   - гриппа;
   - Эпштейна-Барр;
   - иммунодефицита человека;
   - цитомегаловирусы;
   - герпеса;
   - эпидемического паротита;
   - парвовирус B_{19} (вызывает изолированное подавление **эри**роидного ростка, **транзиторный апластический** криз, **парциальную красноклеточную аплазию).**
2. Микобактерии туберкулеза.
3. Грибы **(аспергиллы** и др.).

V. Иммунные заболевания:

1. Болезнь «трансплантат против хозяина».
2. **Эозинофильный** фасциит.
3. Тимома и карцинома тимуса.

Представлены наиболее частые причины, которые могут вызвать гипопластическую анемию. Особенно важную роль играют ионизирующее излучение и лечение лекарственными препаратами. Под влиянием лекарственных препаратов происходит повреждение митохондрий, подавляется синтез цитохромов и нарушается тканевое дыхание гемопоэтических клеток. Особенно опасно длительное лечение хлорамфениколом (левомицетином), имеется предположение, что чувствительность костного мозга к левомицетину детерминирована генетически.

Патогенез

В настоящее время основными патогенетическими факторами апластической анемии считаются:

- поражение полипотентной стволовой гемопоэтической клетки;
- поражение клеточного микроокружения стволовой кроветворной клетки и опосредованное нарушение ее функции;
- иммунная депрессия кроветворения и индукция апоптоза стволовых кроветворных клеток;
- укорочение жизни эритроцитов;
- нарушение метаболизма кроветворных клеток.

Поражение полипотентной стволовой гемопоэтической клетки — важнейший патогенетический фактор апластической анемии. Стволовая клетка является родоначальницей всех кроветворных клеток. При апластической анемии значительно снижается колониеобразующая способность костного мозга, нарушается пролиферация кроветворных клеток, в конечном итоге формируется синдром панцитопении — лейкопения, анемия, тромбоцитопения.

Окончательно механизм угнетения активности полипотентной стволовой кроветворной клетки не выяснен. Наиболее вероятна гетерогенность механизмов, вызывающих функциональную или анатомическую дефектность стволовой клетки (В. А. Алмазов и соавт., 1981; К. М. Абдулкадыров, С. С. Бессмельцев, 1985). В ряде случаев могут иметь значение гиперактивность костномозговых Т-лимфоцитов-супрессоров; у некоторых больных велика роль антител, тормозящих активность стволовой кроветворной клетки и колониеобразующих клеток; не исключается также большая патогенетическая роль дефицита колониестимулирующих факторов (В. И. Калиничева, 1998).

Поражение клеточного микроокружения стволовой кроветворной клетки. В настоящее время установлено, что на функциональное состояние стволовой кроветворной клетки и полипотентных клеток-предшественниц большое влияние оказывает микроокружение, т. е. строма костного мозга. Если стволовые клетки изолировать от стромальных клеток и поместить в питательную среду, стволовые клетки погибнут без дифференцировки и деления. Основными клеточными компонентами микроокружения стволовой клетки являются остеобласты, фибробласты, эндостальные, адвентициальные, эндотелиальные и жировые клетки. В связи с большой ролью микроокружения в кроветворении, предложен

современный термин «индуцирующее кроветворение микроокружение» (ИКМ). Для нормального развития гемопоэтических клеток нужны гемопоэтические факторы роста (ГФР) или колониестимулирующие факторы роста (КСФ) — гликопротеиновые гормоны, в настоящее время их идентифицировано около двадцати. Под влиянием ГРФ и КСФ происходит деление и дифференцировка гемопоэтических клеток.

Колониестимулирующие *факторы вырабатываются в основном* ***стромальными*** *клетками костного мозга, а также Т-лимфоцитами и* ***моноцитами*** **(Emerson,** 1999). В настоящее время установлено, что колониестимулирующие факторы вырабатываются в двухэтапном режиме. Малые количества некоторых колониестимулирующих факторов (интерлейкин-6, гранулоцитарно-макрофагальный колониестимулирующий фактор — ГМ-КСФ, фактор стволовых клеток — ФСК, Flt-3L-лиганд) продуцируются клетками стромы непрерывно (своего рода базисная секреция) для постоянного поддержания нормального количества клеток крови. Известно, что каждый день теряется 10^{11} клеток крови, которые стареют, разрушаются и заменяются новыми. Эритроциты циркулируют в крови около 120 дней, тромбоциты — около 7 дней, гранулоциты — менее 10 ч. Для постоянного обеспечения организма нормальным количеством клеток крови необходима непрерывность гемопоэза, вот почему существует постоянная секреция колониестимулирующих факторов.

Кроме того, секреция колониестимулирующих факторов многократно возрастает в ответ на инфекцию под влиянием продуктов жизнедеятельности вирусов и бактерий. Вначале происходит активация моноцитов, которые выделяют ряд цитокинов (ИЛ-1, ФНО-а, гранулоцитарный колониестимулирующий фактор, макрофагальный колониестимулирующий фактор). Под влиянием ИЛ-1, ФНО-а происходит стимуляция фибробластов и других клеток стромы («микроокружения» стволовых клеток), которые начинают продуцировать ИЛ-6 и гранулоцитарно-макрофагальный колониестимулирующий фактор, под влиянием которого увеличивается количество циркулирующих нейтрофилов, моноцитов, плазматических клеток.

Продукция зрелых клеток каждой гемопоэтической линии регулируется своим набором определенных гемопоэтических факторов роста.

Регуляция эритропоэза. Самые начальные этапы эритропоэза регулируются ГМ-КСФ и ФСК, которые вырабатываются стромальным микроокружением стволовых клеток. Заключительные этапы эритропоэза регулируются эритропоэтином.

Регуляция ***гранулоцитопоэза.*** Ранние этапы гранулоцитопоэза индуцируются ГМ-КСФ, ФСК и ИЛ-3. Заключительные стадии нейтропоэза и моноцитопоэза индуцируются соответственно Г-КСФ и М-КСФ. В продукции эозинофилов главную роль играет ИЛ-5, в меньшей мере участвуют ИЛ-3 и ГМ-КСФ. Продукция базофилов стимулируется ФСК и ИЛ-3.

Регуляция ***мегакариоцитопоэза*** на ранних стадиях осуществляется тромбопоэтином в сочетании с ФСК и ИЛ-3, кроме того,

тромбопоэтин стимулирует конечные стадии созревания **мегакариоцитов** и **«отшнуровку тромбоцитов»**.

Регуляция ***В-лимфоцитопоэза*** на ранних стадиях осуществляется ИЛ-7 и ФСК. После образования пре-В- и В-лимфоцитов дальнейшее их развитие индуцируется ИЛ-4 и ИЛ-6.

Регуляция Т-лимфоцитопоэза — самые ранние стадии индуцируются ИЛ-6, ИЛ-7, далее на развитие Т-лимфоцитов регулирующее воздействие оказывает тимус (ИЛ-2, ИЛ-4). Продукцию натуральных киллеров стимулирует **ИЛ-15,** плазматических клеток — ИЛ-7.

Клетки микроокружения влияют на пролиферацию и дифференцировку кроветворных клеток, однако, данные о конкретной роли каждой клетки достаточно противоречивы.

Роль фибробластов в поддержании и регуляции гемопоэза в настоящее время окончательно не выяснена. Среди фибробластов обнаружены клетки, переносящие ИКМ. Может быть, **в этом** и заключается главная роль фибробластов микроокружения. Известно, что в свою очередь кроветворные клетки влияют **на** фибробласты. Так, **секретируемый** тромбоцитами и **мегакариоцитами тромбоцитарный** фактор роста стимулирует пролиферацию фибробластов. В **то** же время зрелые гранулоциты и Т-лимфоциты оказывают **ингибирующее** влияние на фибробласты микроокружения. Половые гормоны также в определенной степени влияют на активность фибробластов — **андрогены** угнетают, а эстрогены стимулируют их рост.

Большую роль в поддержании нормального гемопоэза играют жировые клетки микроокружения.

Эндотелиоциты сосудов и синусов костного мозга регулируют выход кроветворных клеток из костного мозга в кровь, а также синтезируют **колониестимулирующий** фактор.

При апластической анемии развиваются функциональные нарушения в микроокружении, что значительно снижает способность клеток микроокружения индуцировать пролиферацию и **дифференциацию** стволовых клеток в связи с понижением продукции гемопоэтических факторов роста.

Предполагается, что этиологические факторы **гипопластической** анемии одновременно воздействуют на стволовую клетку, клетки всех трех кроветворных ростков и **строму** (микроокружение). Но наиболее аргументирована точка зрения, что внутренний дефект полипотентной стволовой клетки является первичным нарушением, которое проявляется или усиливается при воздействии различных этиологических факторов **на гемопоэтические** клетки через изменение ИКМ (К. М. Абдулкадыров, С. С. Бессмельцев, 1995; К. Ниссен, 1993).

Иммунная депрессия кроветворения и индукция апоптоза стволовых кроветворных клеток. Иммунным механизмам придается большое значение в развитии апластической анемии. По мнению Л. И. Идельсона (1985), «значительная часть апластических анемий относится к **иммунным»**. Предполагается, что происходит блокирование Т-лимфоцитами дифференциации стволовых клеток,

образуются антитела к стволовым клеткам, эритроцитам, клеткам-предшественницам разных линий кроветворения, что приводит к депрессии гемопоэза. Аутоиммунный генез заболевания несомненно доказан для парциальной формы гипопластической анемии — парциальной красноклеточной аплазии. При этой форме апластической анемии закономерно обнаруживаются антитела к ядрам эритробластов или эритропоэтину (Ф. Э. Файнштейн, 1987). В настоящее время большинством гематологов считается, что в основе развития апластической анемии лежит иммуноопосредованное истощение пула стволовых кроветворных клеток (А. А. Масчан, 1999). Процесс иммунной депрессии гемопоэза опосредуется цитотоксическими Т-лимфоцитами и цитотоксическими цитокинами — γ-интерфероном и фактором некроза опухоли а.

При взаимодействии гемопоэтических стволовых кроветворных клеток с активированными цитотоксическими Т-лимфоцитами и указанными цитокинами стимулируется апоптоз (запрограммированная клеточная смерть) стволовых клеток гемопоэза (Young, Maciejewski, 1997). Этому механизму придается огромное значение в развитии апластической анемии. Подробно об апоптозе см в гл. «Лейкозы».

Укорочение продолжительности жизни эритроцитов. Уменьшению продолжительности жизни эритроцитов отводится значительная роль в патогенезе апластической анемии. Имеются данные, свидетельствующие о внутрикостномозговом разрушении эритроцитов. У некоторых больных обнаружено снижение активности в эритроцитах ключевого фермента пентозного цикла глюкозо-6-фосфатдегидрогеназы, а также гексокиназы, глутатионредуктазы, восстановленной формы глутатиона. Указанные изменения делают эритроциты гиперчувствительными к различным повреждающим факторам.

Нарушение метаболизма кроветворных клеток. При гипопластической анемии значительные изменения претерпевает метаболизм кроветворных клеток. Наибольшие нарушения происходят в метаболизме нуклеопротеидов — резко уменьшается содержание нуклеиновых кислот, в первую очередь в эритропоэтических клетках. Возможно, вследствие этого клетки всех трех кроветворных ростков не усваивают в достаточной мере необходимые для оптимального гемопоэза (железо, витамин B_{12} и др.).

Снижение интенсивности пролиферации и дифференциации клеток красного ряда кроветворения, повышенное разрушение эритроцитов, неоптимальное использование железа и нарушение гемоглобинообразования приводят к накоплению в организме железа с отложением железосодержащих пигментов в различных органах и тканях (печени, селезенке, коже, миокарде, надпочечниках и др.) — т. е. развивается вторичный гемохроматоз.

Содержание эритропоэтина в крови может быть повышено, что указывает на неиспользование его костным мозгом для эритропоэза. Патогенез апластической анемии представлен на рис. 10.

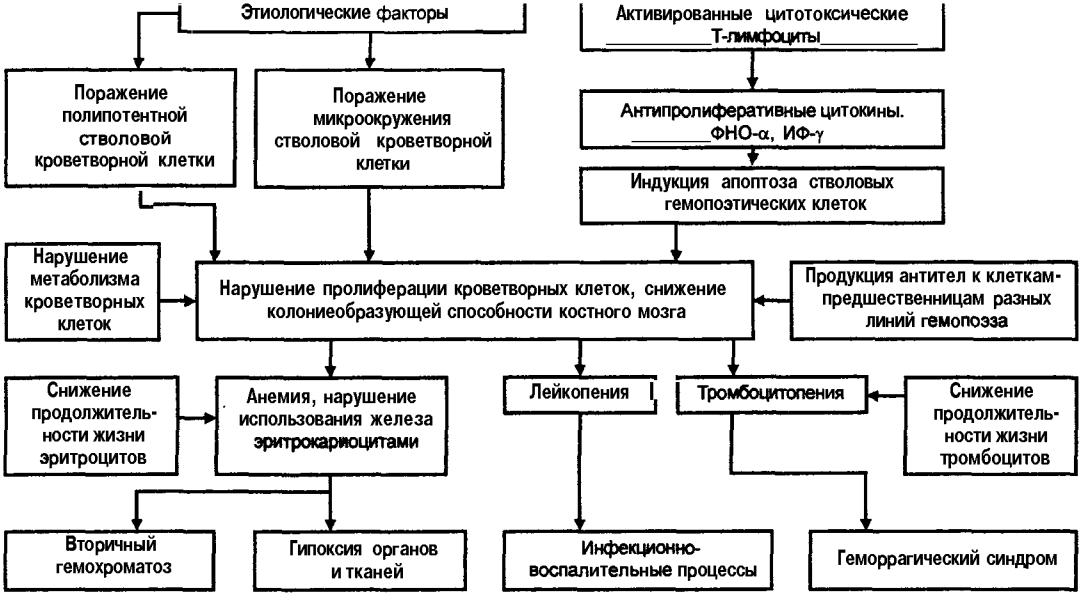

ФНО — фактор некроза опухоли.
ИФ-γ — интерферон γ.

*Рис. 10. Патогенез **апластической** анемии.*

Классификация

Классификация гипо- и апластических анемий (В. И. Калиничева, 1998; Л. И. Идельсон, 1985) отражает следующие принципы:

- наследственная или приобретенная гипо- или апластическая анемия;
- поражение всех трех ростков кроветворения или только нарушение эритропоэза;
- наличие или отсутствие гемолитического синдрома;
- роль иммунного механизма в развитии гипо- и апластической анемии.

I. Наследственные формы
   1. Наследственная гипопластическая анемия с поражением всех трех кроветворных ростков:
      - с наличием врожденных аномалий развития (анемия Фанкони);
      - без врожденных аномалий развития (анемия Эстрена-Дамешека).
   2. Наследственная парциальная гипопластическая анемия с избирательным поражением эритропоэза (анемия Блекфена-Дайемонда).
   3. Врожденный дискератоз.
II. Приобретенные формы
   1. Приобретенная гипопластическая анемия с поражение всех трех кроветворных ростков:
      - острая;
      - подострая;
      - хроническая.
   2. Приобретенная парциальная гипопластическая анемия с избирательным поражением эритропоэза. Приобретенные формы могут быть идиопатическими (форма Эрлиха) и известной этиологии.
III. Роль иммунных факторов в развитии анемии
   1. Иммунная форма
   2. Неиммунная форма.
IV. Гемолитический синдром
   1. С гемолитическим синдромом.
   2. Без гемолитического синдрома.

Клиническая картина

Основная клиническая и лабораторная симптоматика приобретенной гипо- и апластической анемии с поражением всех трех кроветворных ростков костного мозга обусловлена тотальным угнетением гемопоэза, а также гипоксией органов и тканей и геморрагическим синдромом. Выраженность симптоматики зависит также от степени тяжести и варианта течения гипопластической анемии.

Больные *жалуются* на прогрессирующую общую слабость, одышку и сердцебиения, наиболее значительно выраженные при физической нагрузке, головокружения, шум в ушах, мелькание мушек перед глазами. Характерны также кровоточивость (десневые, носовые, желудочно-кишечные, почечные, маточные кровотечения) и частые инфекционно-воспалительные заболевания (ангины, пневмонии и др.).

При острой форме симптомы развиваются быстро и течение заболевания с самого начала тяжелое. Однако у большинства больных заболевание развивается достаточно медленно, постепенно, в определенной мере пациенты адаптируются к анемии, хотя, конечно, качество жизни ухудшается. Заболевание обычно распознается уже при значительно выраженной симптоматике, больные обращаются за медицинской помощью при выраженной панцитопении и развитии геморрагического синдрома.

При *осмотре* больных обращает на себя внимание выраженная бледность кожи и видимых слизистых оболочек, часто с желтушным оттенком (обычно при сопутствующем гемолитическом синдроме); геморрагические высыпания на коже, чаще в виде кровоподтеков различной величины. Часто на месте инъекций (внутримышечных, внутривенных, подкожных) образуются обширные гематомы. Геморрагическая сыпь локализуется преимущественно в области голеней, бедер, живота, иногда на лице. Могут наблюдаться кровоизлияния в конъюнктиву и видимые слизистые оболочки — губы, слизистую оболочку полости рта.

При остром течении и выраженном обострении хронической формы гипо- и апластической анемии геморрагический синдром выражен весьма значительно — у больных развиваются тяжелые носовые, желудочно-кишечные, почечные, легочные кровотечения. У **женщин** менструации сопровождаются обильными и длительными кровотечениями. У многих больных заболевание осложняется **внутричерепными** кровоизлияниями, которые могут послужить причиной смерти.

Тяжелое течение апластической анемии может осложниться развитием язвенно-некротического воспалительного процесса **слизистой** оболочки полости рта.

Периферические лимфоузлы при апластической анемии не увеличены.

При исследовании внутренних органов могут обнаруживаться следующие изменения:

- Система органов дыхания — частые бронхиты, пневмонии (в связи с дефицитом гранулоцитов и высокой предрасположенностью больных к **инфекционно-воспалительным** процессам).
- Сердечно-сосудистая система — развивается синдром **миокардио**дистрофии, что проявляется одышкой, сердцебиениями, небольшим расширением границы сердца влево, негромким систолическим шумом в области верхушки сердца, снижением амплитуды зубца Т преимущественно в грудных отведениях ЭКГ.
- Система органов пищеварения — при выраженном геморрагическом синдроме могут обнаруживаться эрозии на слизистой оболочке желудка, **12-перстной** кишки. Увеличение печени не характерно, но в некоторых случаях может наблюдаться. Л. И. Идельсон (1985) объясняет это развитием недостаточности кровообращения вследствие миокардиодистрофии.
- Селезенка при гипопластической анемии не увеличивается, наличие спленомегалии требует уточнения диагноза. Однако следует

учесть, что при развитии гемосидероза увеличение селезенки возможно.

Следует отметить, что гемосидероз при апластической анемии развивается нередко вследствие повышенного разрушения неполноценных эритроцитов, снижения использования железа костным мозгом, нарушения синтеза гема, частых переливаний эритроцитарной массы.

Клинико-лабораторные особенности гемолитической формы апластической анемии

При развитии гемолитического синдрома у больных апластической анемией появляются характерные симптомы:

- желтуха;
- увеличение содержания в крови неконъюгированного (непрямого) билирубина;
- уменьшение продолжительности жизни эритроцитов (определяется с помощью радиоактивного хрома);
- при внутрисосудистом гемолизе возможно появление гемосидеринурии, гемоглобинурии, повышение содержания в крови свободного гемоглобина;
- появление в моче уробилина, темный цвет мочи, отсутствие в ней билирубина.

Лабораторные данные и инструментальные исследования

Общий анализ крови — выраженное снижение количества эритроцитов и гемоглобина; анемия у большинства больных нормохромная, нормоцитарная (при выраженном геморрагическом синдроме возможно развитие гипохромной анемии); характерно также отсутствие или резкое снижение количества ретикулоцитов (арегенераторная анемия); наблюдается лейкопения за счет гранулоцитопении с относительным лимфоцитозом; чрезвычайно характерна тромбоцитопения. Таким образом, наиболее существенным лабораторным проявлением гипо- и апластической анемии является панцитопения. СОЭ, как правило, увеличена. Исследование фагоцитарной функции нейтрофильных лейкоцитов выявляет значительное ее снижение.

Общий анализ мочи без существенных изменений, при выраженном геморрагическом синдроме и почечном кровотечении наблюдается микро- или макрогематурия. При развитии гемолитического синдрома в моче обнаруживается уробилин.

Биохимический анализ крови — существенных изменений, как правило, не выявляется. Содержание сывороточного железа повышено, процент насыщения железом трансферина значительно увеличен. При развитии синдрома гемолиза увеличено содержание в крови неконъюгированного (непрямого) билирубина, возможно также небольшое повышение активности аланиновой аминотрансферазы.

Иммунологический анализ крови — в связи с лейкопенией может отмечаться снижение содержания Т-лимфоцитов, В-лимфоцитов.

Исследование ***коагулограммы*** — обнаруживается **гипокоагуляция,** обусловленная **тромбоцитопенией** и в определенной мере неполноценностью тромбоцитов.

Исследование ***стернального пунктата*** (миелограмма) — наблюдается выраженное уменьшение клеток эритроцитарного и гранулоцитарного рядов, лимфоцитов и значительная редукция мегакариоцитарного ростка. Таким образом, характерно резкое уменьшение количества **миелокариоцитов.** В тяжелых случаях костный мозг выглядит «опустошенным», в стернальном **пунктате** можно обнаружить лишь единичные клетки **(лимфоциты,** плазматические клетки, редкие эритробласты). Суммарное содержание клеточных элементов нейтрофильного ряда значительно снижено, а относительное процентное содержание лимфоцитов и плазматических клеток повышено. Характерна также задержка созревания клеток **эритро-,** лейко- **и** тромбоцитопоэза. О торможении созревания клеток нейтрофильного ряда можно судить на основании индекса созревания нейтрофилов (в норме он равен 0.6-0.8, у больных гипопластической анемией колеблется от 0.9 до 3.2, а при тяжелой форме может повышаться даже до 5-6.6) Задержка созревания **эритро-** и нормобластов характеризуется относительным увеличением количества эритробластов на фоне резкого снижения количества миелокариоцитов. Количество **ретикулоцитов** в костном мозге резко уменьшено, а при тяжелой апластической анемии они не определяются вовсе.

Значительно снижается количество базофильных и полихроматофильных мегакариоцитов, могут обнаруживаться дегенеративные, инволютивные, гигантские клетки.

В костном мозге значительно увеличивается **содержание** железа, расположенного как внеклеточно, так и **внутриклеточно** (количество сидероцитов и сидеробластов **увеличивается).**

Гистологическое исследование ***трепанобиоптата*** *гребня подвздошной кости* — характерно резкое уменьшение количества костномозговых **кро-**ветворных элементов («опустошение» костного мозга) и почти полное замещение кроветворного мозга жировой тканью. **Стандартный** критерий апластической анемии — цитоз в **биоптате** менее **25%.** Встречаются лишь единичные лимфоидные, плазматические, ретикулярные клетки, отдельные эритробласты, **нормобласты,** промиелоциты. Мегакариоциты в препарате могут практически не обнаруживаются. В некоторых участках трепанобиоптата выявляются участки кровоизлияния. При менее тяжелом течении апластической анемии **в** трепанобиоптате могут обнаруживаться небольшие участки с уменьшенным, но сохраненным гемопоэзом.

УЗИ органов брюшной полости — выявляются небольшое увеличение печени, повышение акустической плотности ее паренхимы и неоднородность **эхоструктуры** (К. М. Абдулкадыров, С. С. **Бессмельцев,** Е. Р. **Шилова,** 1995). Увеличение селезенки не обнаруживается.

Офтальмоскопия — могут быть кровоизлияния на сетчатке.

ЭКГ— выявляются признаки диффузных изменений миокарда (снижение амплитуды зубца **Т,** его сглаженность в грудных, иногда в стандартных отведениях вследствие **миокардиодистрофии).**

Диагностические критерии

- Нормохромная нормоцитарная арегенераторная анемия с резким снижением или полным отсутствием ретикулоцитов, увеличением СОЭ (наиболее выраженная анемия наблюдается при остром течении и тяжелой степени гипопластической анемии).
- Лейкоцитопения, абсолютная гранулоцитопения, относительный лимфоцитоз.
- Тромбоцитопения. Наиболее выражена при тяжелой форме апластической анемии (у 30% больных тяжелой апластической анемией количество не превышает 5.0 х 10^9/л). (У многих больных тромбоциты вообще не обнаруживаются в периферической крови).
- Резко выраженный абсолютный дефицит в миелограмме клеток эритро-, лейко- и тромбоцитопоэза, задержка их созревания.
- Увеличение содержания железа внутри эритрокариоцитов и вне-клеточно.
- Резкое уменьшение количества или полное исчезновение кроветворных клеток и замещение кроветворного костного мозга жировой тканью в трепанобиоптате подвздошной кости (гистологическое исследование костного мозга из крыла подвздошной кости (трепанобиопсия) является основным методом верификации диагноза гипо- и апластической анемии).
- Повышение уровня сывороточного железа (при тяжелых кровотечениях возможно его снижение).
- Отсутствие спленомегалии (увеличение селезенки возможно при вторичном гемосидерозе).

Критерии тяжести

Критерии тяжести апластической анемии были разработаны в 1975 г. группой американских гематологов (Camitta, Rapoport, Parkman, Nathan), в 1988 г. Bacigalupo, Hows, Gordon-Smith внесли коррективы и дополнения к критериям.

Критерии оценки тяжести апластической анемии представлены в табл. 24.

Течение

По течению различают острую, подострую и хроническую формы приобретенной гипопластической анемии.

Острое течение гипопластической анемии характеризуется острым началом, бурным развитием клинической симптоматики, неуклонно нарастающей панцитопенией, резко выраженным геморрагическим синдромом с множественными кровоизлияниями в кожу и нередко профузными и рецидивирующими носовыми кровотечениями из внутренних органов, язвенно-некротическими изменениями слизистой оболочки полости рта.

Быстро (в течение 2-3 недель) снижается до очень низких величин количество эритроцитов и уровень гемоглобина в периферической

Табл. 24. Критерии оценки тяжести апластической анемии (Camitta и соавт., 1975; Bacigalupo и соавт., 1988)

Степень тяжести апластической анемии	Показатели периферической крови	Показатели костного мозга
Нетяжелая	Гематокритное число < 0.38 Количество клеток нейтрофильного ряда < 2.5×10^9/л	Различная степень уменьшения клеточности костного мозга Абсолютное количество миелокариоцитов < 50x10% Индекс созревания нейтрофилов 0.9-3.2 Количество ретикулоцитов 1-2% Рерзко снижено количество мегакариоцитов
Умеренно тяжелая	Количество клеток нейтрофильного ряда 0.2-0.5x10%	Выраженное уменьшение клеточности костного мозга
Тяжелая	Гемоглобин 25-84 г/л. Количество эритроцитов 0.7-2.5 × 10^{12}/л Количество клеток нейтрофильного ряда < 0.5 × 10^9/л Количество тромбоцитов < 20 × 10% Количество ретикулоцитов < 1%	Значительное снижение клеточности костного мозга Количество миелоидных клеток <30%, негемопоэтических клеток >65% Абсолютное количество миелокариоцитов колеблется от 2.0x10% до 20x10% Индекс созревания нейтрофилов достигает 6.6 Количество ретикулоцитов < 1% Мегакариоциты не выявляются
Крайне тяжелая (сверхтяжелая)	Количество клеток нейтрофильного ряда < 0.2 × 10% Остальные показатели те же, что при тяжелой форме	Резкое снижение клеточности костного мозга («опустошенный» костный мозг) Мегакариоциты и ретикулоциты не выявляются

Примечание: подразделение апластической анемии на крайне тяжелую (сверхтяжелую) и тяжелую предложено Bacigalupo и соавт. (1985), в основу этого деления положено количество нейтрофилов в периферической крови

крови, а числе лейкоцитов и тромбоцитов уже в течение недели может упасть до критического уровня.

В стернальном пунктате выявляется нарастающая аплазия костного мозга (резко выраженная редукция всех трех кроветворных ростков), полное исчезновение мегакариоцитов.

Характерной особенностью острого течения апластической анемии является отсутствие ремиссий или стабилизации патологического процесса и наступление летального исхода через 4-8 нед. от начала заболевания.

Подострое *течение* характеризуется менее острым и бурным началом по сравнению с острой формой, однако, **клинико-лабораторная**

симптоматика апластической анемии значительно выражена. Довольно рано появляется геморрагический синдром, развивается панцитопения.

В начале заболевания клеточность костного мозга снижена, но еще (по сравнению с острой апластической анемией) сохранена, однако по мере прогрессирования патологического процесса количество миелокариоцитов (особенно эритробластов и мегакариоцитов) прогрессивно уменьшается, мегакариоциты вскоре совсем исчезают. Клинические проявления болезни неуклонно нарастают. Под влиянием лечения удается добиться кратковременного улучшения. Длительность жизни больных может составлять от 3 до 13 мес. (без миелотрансплантации).

Хроническое течение апластической анемии характеризуется постепенным началом. Обычно первыми признаками болезни являются слабость, снижение аппетита, головокружение, бледность кожи. Затем присоединяется геморрагический синдром, который постепенно нарастает и может стать доминирующим. Развивается симптоматика выраженной миокардиодистрофии.

Панцитопения и сокращение всех трех кроветворных ростков костного мозга развиваются постепенно.

Хроническое течение характеризуется чередование рецидивов и ремиссий, однако, продолжительность ремиссий постепенно сокращается. Количество миелокариоцитов в костном мозге после каждого рецидива уменьшается, постепенно нарастает аплазия костного мозга. Ремиссии становятся неустойчивыми, больные погибают от кровотечений, тяжелых инфекционно-воспалительных процессов, резко выраженной гипоксии. Продолжительность жизни при использовании современных методах лечения может колебаться от нескольких месяцев до нескольких лет. Однако в отдельных случаях возможно даже выздоровление (при использовании в комплексной терапии трансплантации костного мозга).

Дифференциальный диагноз

Дифференциальный диагноз приобретенной апластической анемии необходимо проводить с различными панцитопениями, тромбоцитопениями, а при развитии синдрома гемолиза — с гемолитическими анемиями.

Острый лейкоз

Необходимость в дифференциальном диагнозе этих заболеваний обусловлена тем, что и апластическая анемия (особенно острая форма) и острый лейкоз характеризуются тяжелым состоянием больных, выраженной анемией, тяжелым геморрагическим синдромом в связи с глубокой тромбоцитопенией, лейкопенией (может наблюдаться при лейкопеническом варианте острого лейкоза). Дифференциальный диагноз апластической анемии и острого лейкоцитоза представлен в табл. 25.

Малопроцентные формы острого лейкоза достаточно легко отличаются от апластической анемии наличием в миелограмме небольшого

Табл. 25. Дифференциально-диагностические различия между ***апластической*** *анемией и острым лейкозом (лейкопенической формой)*

Признаки	**Апластическая** анемия	**Острый лейкоз**
Боли в **костях**	Не характерны	Очень характерны
Увеличение периферических лимфоузлов	Не характерно, (может наблюдаться увеличение подчелюстных лимфоузлов при развитии язвенно-некротического стоматита)	Характерно
Инфильтрация яичек	Не бывает	Наблюдается часто (лейкозная инфильтрация)
Поражение нервной системы	Не характерно (при геморрагическом синдроме возможно кровоизлияние в **мозг**)	**Нейролейкемия**
Увеличение селезенки	Не характерно	Характерно
Особенности гемограммы	Глубокая **панцитопения** (анемия, лейкопения, тромбоцитопения)	Возможно появление бластов и лейкемического провала даже на фоне лейкопении, характерна анемия, **тромбоцитопения**
Особенности миелограммы	Резкое сокращение всех трех кроветворных ростков, отсутствие бластов	Высокий процент бластов (**>**30%), сокращение **эритропоэтического** ростка и количества мегакариоцитов
Хромосомные аберрации	**Не характерны**	Наблюдаются у подавляющего большинства **больных**
Особенности трепанобиоптата костного мозга	**Резкое сокращение всех трех кроветворных ростков, жировое перерождение костного мозга**	**Бластоз костного мозга,** отсутствие жирового **перерождения**

количества бластов (до 30%), чего **никогда** не бывает при апластической анемии.

Мегалобластная анемия

Дифференцировать **апластическую** анемию и мегалобластные анемии приходится потому, что при мегалобластных анемиях не только снижается количество эритроцитов и гемоглобина, но наблюдаются лейкопения и тромбоцитопения. Кроме того, при обоих типах анемий может развиваться гемолитический синдром.

Дифференциальному диагнозу помогает наличие характерных для мегалобластной (B_{12}- и фолиеводефицитной) анемии симптомов, не наблюдающихся при апластической анемии:

- гиперхромная анемия с **макроцитозом** эритроцитов;
- гиперсегментированные нейтрофилы в периферической крови и костном мозге;
- особенности миелограммы (наличие мегалобластов, гиперплазия, а не редукция красного кроветворного ростка);

- внутриклеточные включения в эритроцитах — базофильная зернистость, тельца Жолли, кольца Кебота;
- признаки поражения нервной системы при B_{12}-дефицитной анемии (фуникулярный миелоз);
- положительный результат лечения витамином B_{12}.

Миелодиспластический синдром

Миелодиспластический синдром характеризуется такими изменениями в системе кроветворения, которые сложно отнести к какой-либо четко очерченной нозологической единице, в то же время при этом синдроме бывают нарушение созревания гемопоэтических клеток и рефрактерная к лечению анемия. Для миелодиспластического синдрома характерно также нарушение созревания гранулоцитов и тромбоцитов, в миелограмме появляются мегалобласты.

Основные признаки, позволяющие отличить миелодиспластический синдром от апластической анемии:

1. Для миелодиспластического синдрома характерно увеличение количества бластов — от 5 до 30%, нередко бласты определяются в периферической крови; при гипопластической анемии этот признак не выявляется никогда. Однако необходимо отметить, что увеличение количества бластов в миелограмме наблюдается не у каждого больного с миелодиспластическим синдромом, а только при следующих формах: рефрактерной анемии с увеличением содержания бластов, рефрактерной анемии в стадии трансформации и хроническом миеломоноцитарном лейкозе.
2. При миелодиспластическом синдроме имеются признаки дисэритропоэза (анизоцитоз, пойкилоцитоз, фрагментированные эритроциты, остатки ядер в эритроцитах, мегалоцитоподобные клетки). В миелограмме можно обнаружить мегалобластоидные клетки, сидеробласты.
3. Для миелодиспластического синдрома характерны также признаки дисгранулоцитопоэза (нарушение выраженности зернистости в гранулоцитах, гипо- или гиперсегментация ядер и др.); при гипопластической анемии таких изменений нет.
4. При миелодиспластическом синдроме наблюдаются проявления дистромбоцитопоэза (речь идет не о резком сокращении мегакариоцитарного ростка, что характерно для гипопластической анемии, а таких признаках, как фрагментация мегакариоцитов, появление в них большого количества маленьких ядер, нередко уменьшение размеров мегакариоцитов и др.).
5. Очень важным дифференциально-диагностическим различием между гипопластической анемией и миелодиспластическим синдромом является, прежде всего, сохраненная или даже повышенная клеточность костного мозга в отличие от гипопластической анемии, при которой отмечается резко выраженная редукция всех трех кроветворных ростков костного мозга.

В табл. 26 представлены морфологические различия костного мозга при миелодиспластическом синдроме и апластической анемии.

Табл. 26. Морфологические различия костного мозга при апластической анемии и миелодиспластическом синдроме

Показатели	Апластическая анемия	Миелодиспластический синдром
Клеточность костного мозга	Резко снижена	Нормальная или повышенна
Эритропоэз		
• мегалобластный	Не характерен	Очень часть
• дизэритропоэтический	Не характерен	Очень часто
• дефекты созревания	Не выявляются	Выявляются часто
• кольцевидные сидеробласты	Не выявляются	Выявляются часто
• резкое сокращение	Патогномонично	Не характерно
Миелопоэз		
• повышенное количество бластов	Не бывает	Встречается часто
• дисгранулоцитопоэз	Не характерен	Встречается часто
• резкое сокращение	Патогномонично	Не характерно
• Мегакариоцитопоэз		
• изменение морфологии мегакариоцитов	Не характерно	Характерно
• резкое сокращение	Патогномонично	Не характерно

Болезнь Маркиафавы-Микели

Дифференцировать апластическую анемию с болезнью Маркиафавы-Микели (пароксизмальной ночной **гемоглобинурией**) приходится тогда, когда апластическая анемия сопровождается развитием гемолитического синдрома. Известно, что **пароксизмальная** ночная гемоглобинурия проявляется анемией, склонностью к лейкопении, тромбоцитопении. Таким образом, диагностическая ситуация может быть достаточно сложной при выраженном сходстве симптоматики обоих заболеваний. Подробно о пароксизмальной ночной гемоглобинурии см. в гл. «Гемолитические анемии». Здесь же следует подчеркнуть, что ведущими симптомами пароксизмальной ночной гемоглобинурии **являются** гемосидеринурия и гемоглобинурия, а также высокий уровень свободного гемоглобина в плазме. Этих симптомов нет при апластической **анемии**. Дифференциальный диагноз двух этих заболеваний представлен в **табл.** 27.

Апластическую анемию с гемолитическим синдромом необходимо также дифференцировать с аутоиммунной гемолитической анемией с синдромом панцитопении (см. гл. «Гемолитические **анемии»**).

Агранулоцитоз

Необходимость дифференциальной диагностики этих двух заболеваний обусловлена тем, что при тяжелом течении агранулоцитоза возможно развитие панцитопении. Подробно об **агранулоцитозе** см. в соответствующей главе. Дифференциальная диагностика апластической анемии и агранулоцитоза представлена в табл. 28.

Табл. 27. ***Дифференциально-диагностические*** *различия между* ***апластической*** *анемией с гемолизом и* ***пароксизмальной*** *ночной* ***гемоглобинурией***

Признаки	**Апластическая** анемия с гемолизом	Пароксизмальная ночная гемоглобинурия
Выделение интенсивно темной (черной) мочи, преимущественно ночью	Не характерно	Характерно
Боли в животе и поясничной области	Не характерны	Характерны
Тромбозы периферических сосудов конечностей, почек и др. локализаций	Не характерны	Характерны
Увеличение селезенки	Не бывает	Может быть при тромбозе селезеночной вены
Ретикулоцитоз	Не бывает	Характерен
Высокий уровень свободного гемоглобина в крови	Не характерен	Характерен
Аплазия костного мозга	Очень характерна	Редко бывает, чаще имеется гиперплазия красного кроветворного ростка
Проба **Хема**[1]	Отрицательная	Положительная
Проба **Гартмана**[1]	Отрицательная	Положительная
Гиперплазия кроветворной ткани в **трепанобиоптате**	Отсутствует	Характерна
Гемосидеринурия и гемоглобинурия	Не **характерны**[2]	Характерны

Примечания:

[1] **Пробы** Хема и Гартмана описаны в разделе «Гемолитические анемии, пароксизмальная ночная гемоглоинурия»;

[2] В редких случаях при гемолитической форме апластической анемии возможно увеличение содержания в крови свободного гемоглобина, а **также** появление **гемосидеринурии** и **гемоглобинурии,** это наблюдается при развитии **внутрисосудистого** гемолиза при апластической анемии.

Синдром **панцитопении** при других заболеваниях

Синдром панцитопении может развиваться при многих заболеваниях внутренних органов, протекающих с системными поражениями, а также при сепсисе.

Довольно часто *хронические активные гепатиты, особенно аутоиммунные, и циррозы печени* сопровождаются развитием панцитопении При вирусных гепатитах и циррозах это объясняется тем, что вирус гепатита В и С может реплицироваться в костном мозге, а при аутоиммунных гепатитах и циррозах печени образуются антитела к кроветворным клеткам. Аплазия костного мозга наиболее часто встречается при гепатите G. Указанные обстоятельства вынуждают включать в план комплексного обследования больных с апластической анемией исследование функционального состояния печени и определение в крови

Табл. 28. ***Дифференциально-диагностические различия*** *между* ***апластической*** *анемией и* ***агранулоцитозом***

Признаки	Апластическая анемия	Агранулоцитоз
Острое септическое состояние с гектической лихорадкой	Бывает редко	Характерно
Язвенно-некротический стоматит	Может быть	Характерен
Количество эритроцитов и содержание гемоглобина в периферической крови	Резко снижены с начала заболевания	Не изменены в начале заболевания, в дальнейшем при тяжелом течении появляется анемия
Тромбоцитопения	Характерна	Не характерна
Особенности лейкоцитарной формулы	Лейкопения, резко сниженное количество гранулоцитов	Лейкопения, полное или почти полное отсутствие гранулоцитов
Особенности миелограммы	Редукция всех трех кроветворных ростков	На высоте заболевания резкое уменьшение количества клеток миелоидного ряда Красный и мегакариоцитарный ростки сохранены При выходе из гранулоцитоза возможна гиперплазия миелоидного ростка

маркеров вирусного гепатита В и G. Провести дифференциальную диагностику апластической анемии и хронического гепатита и цирроза печени в большинстве случаев несложно. Для **хронического** гепатита и цирроза печени характерны значительные нарушения показателей функционального состояния печени, увеличение печени и селезенки, выявление с помощью УЗИ портальной гипертензии (при циррозе печени), характерные патоморфологические признаки хронического гепатита и цирроза печени в **пункционных биоптатах**. Следует подчеркнуть, что ведущими диагностическими критериями при дифференциальной **диагностике** апластической анемии и хронического гепатита и цирроза печени является анализ миелограммы и трепанобиоптата (гистологического исследования костного мозга). При хроническом гепатите и циррозе печени никогда не бывает такой резкой редукции всех трех кроветворных ростков (**«опустошение»** костного мозга) и его жирового перерождения, как при апластической анемии.

Депрессия кроветворения и синдром **панцитопении** может наблюдаться при *злокачественных новообразованиях* (рак желудка, предстательной железы, яичников, молочных желез, матки и др.). Диагноз злокачественного новообразования устанавливается путем тщательного анализа данных анамнеза, клинической картины, инструментального исследования (соответственно предполагаемой локализации рака)

и биопсии (например, биопсии слизистой оболочки желудка во время **фиброгастроскопии** при подозрении на рак желудка; биопсии слизистой оболочки толстой кишки при колоноскопии при подозрении на рак толстой кишки и т. д.). Следует также учесть, что при панцитопении, обусловленной злокачественным новообразованием, в миелограмме обнаруживаются раковые (атипичные) клетки, они выявляются также и в **трепанобиоптатах**.

По данным Brahams (1994) и Gordon-Smith (1996), **гипо-** или аплазия костного мозга может развиваться при *туберкулезе*. При дифференциальной диагностике гипопластической анемии и туберкулеза легких следует учитывать, что синдром **панцитопении** развивается обычно в терминальной стадии хронического фиброзно-кавернозного, а также в поздних стадиях **милиарного** туберкулеза легких. При этом обнаруживается анемия, умеренная лейкопения и достаточно выраженная тромбоцитопения. В миелограмме выявляется гипоплазия кроветворных ростков, однако не так резко выраженная, как при апластической анемии, кроме того, обнаруживаются скопления эпителиоидных клеток и гигантских клеток Пирогова-Лангханса.

При *системных заболеваниях соединительной ткани* (системной красной волчанке, ревматоидном артрите и др.) довольно часто развиваются гипоплазия кроветворной ткани и синдром панцитопении. Но при этом речь обычно идет о далеко зашедших формах заболевания, клинические признаки которого четко выражены. Степень гипоплазии кроветворной ткани при этих заболеваниях не достигает степени выраженности характерной для апластической анемии.

Депрессия гемопоэза и синдром панцитопении может развиваться при *сепсисе*. При дифференциальной диагностике сепсиса и апластической анемии следует учитывать, что депрессия гемопоэза наблюдается обычно при тяжелом течении сепсиса. Кроме того, в миелограмме при сепсисе, наряду с гипоплазией всех трех кроветворных ростков, выявляются в увеличенном количестве плазматические клетки, макрофаги, лимфоциты (К. Джири, 1989). В пользу диагноза сепсиса говорит также выделение возбудителя из крови, гипертермия, наличие выраженного сдвига влево в лейкоцитарной формуле (даже при **лейкопении**), положительный эффект антибактериальной терапии. Характерно также увеличение селезенки, наличие очага — источника инфекции.

Синдром панцитопении может развиваться при *эндокринных заболеваниях*. Наиболее часто это бывает при **гипопитуитаризме**, гипотиреозе. Характерной особенностью общего анализа крови при этих заболеваниях является, прежде всего, четкое преобладание анемии; лейкопения и тромбоцитопения выражены менее значительно. В стернальном **пунктате** гипоплазия трех кроветворных ростков выражена нерезко, при этом **мегакариоцитарный** росток страдает незначительно, никогда не бывает такого **«опустошения»** костного мозга, как при апластической анемии. Правильной диагностике помогает типичная клиническая картина гипотиреоза и гипопитуитаризма, которая описана в соответствующих главах руководства.

Синдром **панцитопении** развивается также при ***гиперспленизме***, причины которого разнообразны (инфекции, паразитарные болезни, болезнь Гоше, болезнь Нимана-Пика, цирроз печени и др.). Исключить в этой ситуации **апластическую** анемию несложно, потому что для нее нехарактерна спленомегалия. Кроме того, в миелограмме нет данных, указывающих на аплазию кроветворных ростков, клеточность костного мозга сохранена, иногда он даже **гиперпластичен**.

В редких случаях причиной панцитопении и аплазии костного мозга может быть ***аспергиллез***, принимающий генерализованное течение с поражением костного **мозга**. Депрессия кроветворения **при** этом может быть очень выраженной. **Миелограмма при** аспергиллезном поражении костного мозга характеризуется значительной редукцией **всех** трех кроветворных ростков. При специальных способах окраски в костном мозге можно **обнаружить аспергиллы**. Кроме того, как правило, выявляются признаки аспергиллезного поражения **бронхопульмональной** системы. Подробно о диагностике **аспергиллеза** см. в соответствующей гл. руководства.

Генерализованный ***кандидомикоз*** может стать причиной развития гипоплазии костного мозга и панцитопении. Диагностике генерализованного кандидомикоза помогает выявление клинических признаков поражения кишечника, мочевыводящих путей, слизистой оболочки полости **рта**, гениталий, **бронхопульмональной** системы, обнаружение кандид в большом количестве в моче, мокроте, кале, в мазках со слизистой полости рта, выделение кандид из крови.

Парциальная красноклеточная гипопластическая анемия

Парциальная красноклеточная гипопластическая анемия (приобретенная гипопластическая анемия с избирательным поражением **эритропоэза**, красноклеточная аплазия, эритробластофтиз) — вариант **гипопластической** анемии с преимущественным нарушением **эритропоэза** при относительно **сохраненном лейко-** и **тромбоцитопоэзе**. Это заболевание может быть самостоятельным (первичная форма) или проявлением каких-либо других заболеваний (вторичная форма). В большинстве случаев *этиология* первичной парциальной **красноклеточной** аплазии **остается** невыясненной. Значительно реже этиология может быть известна — **это** этиологические факторы, вызывающие развитие гипопластической анемии (они изложены выше). Вторичные формы парциальной красноклеточной аплазии наблюдаются **при** тимоме, **серповидноклеточной** анемии, паротите, неспецифическом язвенном колите, активном гепатите, системной красной волчанке, хронической почечной недостаточности, отравлении фосфорорганическими соединениями, дефиците рибофлавина. Острая обратимая красноклеточная аплазия может наблюдаться при различных вирусных инфекциях. Наибольшее практическое значение имеет первичная форма заболевания. При вторичных формах успешное лечение основного заболевания приводит к значительному уменьшению проявлений парциальной красноклеточной аплазии.

Патогенез парциальной **красноклеточной** аплазии окончательно не выяснен. Наибольшее значение придается иммунным механизмам:

- образование антител класса **IgG**, которые фиксируются на ядре **нормобластов** и эритробластов и оказывают цитотоксическое действие на эти клетки (Ф. Э. Файнштейн, 1987);
- появление антител к эритропоэтину, что блокирует стимулирующее влияние **эритропоэтина** на красное кроветворение.

Предполагается, что иммунный генез заболевания характерен для вторичной парциальной красноклеточной аплазии. Это наиболее характерно для тимомы, при которой развивается парциальная красноклеточная аплазия, обусловленная появлением антител к ядерному антигену эритробластов.

Клинико-лабораторные проявления

Жалобы больных обусловлены анемическим синдромом и неспецифичны — общая слабость, снижение работоспособности, сонливость, головокружение, шум в ушах, потемнение в глазах, сердцебиения, одышка. Эти субъективные проявления особенно выражены при физической нагрузке. Жалоб, связанных с геморрагическим синдромом, больные не предъявляют. При *осмотре* обращает на себя внимание бледность кожи и видимых слизистых оболочек.

При исследовании сердечно-сосудистой системы обнаруживается ***миокардиодистрофия***, она проявляется систолическим шумом на **верхушке** сердца, нередко экстрасистолией, глухостью сердечных тонов. При исследовании органов пищеварения существенных изменений не выявляется, *печень и селезенка не увеличены. Характерно отсутствие геморрагического синдрома.*

Для парциальной красноклеточной аплазии характерны **следующие** лабораторные данные:

Общий анализ периферической ***крови***: анемия нормохромного характера со значительным снижением или даже полным отсутствием ретикулоцитов; количество лейкоцитов и тромбоцитов нормальное, изменений в лейкоцитарной формуле, как правило, нет; СОЭ увеличена.

Биохимический анализ крови: отмечается увеличение содержания железа, ферритина, повышение насыщения трансферина железом.

Миелограмма: характерна резкая редукция красного кроветворного ростка и сохранение гранулоцитарного и мегакариоцитарного ростков.

Трепанобиопсия костного мозга (из крыла подвздошной кости): отмечается редукция красного кроветворного ростка, сохранение мегакариоцитарного и гранулоцитарного ростков, отсутствие жирового перерождения костного мозга.

Иммунологический анализ крови: как правило, существенных изменений нет, у некоторых больных может быть увеличено количество иммуноглобулинов, возможно появление циркулирующих иммунных комплексов. Реакция **Кумбса** не выявляет антител к эритроцитам. Однако, с помощью **агрегат-гемагглютинационной** пробы (она более чувствительна) у некоторых больных удается выявить антитела к эритроцитам.

***Клинико-лабораторные** особенности парциальной **красноклеточной** аплазии при тимоме.* **Тимома** — опухоль **вилочковой** железы, встречается редко, составляет **5-10%** от всех опухолей средостения. Парциальная **красноклеточная** аплазия, развивающаяся при тимоме, имеет следующие характерные клинические особенности:

- анемия рефрактерна к лечению, является арегенераторной, сопровождается **ретикулоцитопенией,** количество лейкоцитов и тромбоцитов нормальное;
- параллельно **с анемией** развивается **миастенический** синдром, проявляющийся диплопией, нарушением глотания, жевания, гнусавостью голоса, мышечной слабостью;
- развивается синдром медиастинальной компрессии, выражающийся в появлении значительной одышки, цианоза в области верхней половины туловища, отека шеи, груди, набухания шейных вен;
- **рентгенография** и томография органов грудной клетки выявляет затемнение в области переднего средостения (за счет **тимомы);**
- в крови обнаруживается увеличение содержания уровня **γ-глобулинов**, а также иммуноглобулинов класса **IgA** и **IgG**.

Данные **миелограммы** и трепанобиопсии костного мозга аналогичны описанным выше при парциальной красноклеточной аплазии.

Дифференциальный диагноз

Дифференциальную диагностику парциальной красноклеточной аплазии следует проводить с железодефицитной сидеробластной анемией, а также с анемией при злокачественных новообразованиях и рефрактерной анемией **при миелодиспластическом** синдроме. О дифференциальной диагностике с анемией при злокачественных новообразованиях и миелодиспластическом синдроме сказано выше.

Дифференциальная диагностика парциальной красноклеточной аплазии и **железонасыщенной** анемии представлена в табл. 29.

Табл. 29. Дифференциально-диагностические различия между парциальной красноклеточной аплазией и железонасыщенной анемией

Признаки	**Парциальная красноклеточная аплазия**	**Железонасыщенная анемия**
Количество **ретикулоцитов** в периферической крови	Снижено или полное отсутствие	Нормальное
Цветовой показатель	Нормальный (нормохромная анемия)	Снижен (гипохромная анемия)
Особенности миелограммы	Редукция красного кроветворного ростка, сохранность остальных **ростков**	Гиперплазия красного кроветворного ростка, наличие сидеробластов, сохранность **мегакариоцитарного** и **гренулоцитарного** ростков
Увеличение селезенки	Не характерно	Возможно при развитии вторичного **гемохроматоза**

Наследственные апластические анемии

Наследственные апластические анемии чаще наблюдаются у мальчиков и проявляются уже в раннем детском возрасте. Выделяют следующие формы наследственных апластических анемий: конституциональная апластическая анемия Фанкони, наследственная апластическая анемия Эстрена-Дамешека, наследственная парциальная красноклеточная апластическая анемия Блекфена-Дайемонда.

Конституциональная апластическая анемия Фанкони

Заболевание описано Фанкони в 1927 г., наследуется аутосомно-рецессивно, первые клинические признаки обычно наблюдаются в возрасте 4-10 лет. Клиническая картина пшопластической анемии соответствует в целом описанной выше хронической форме заболевания, т. е. характеризуется постепенно прогрессирующими анемией и геморрагическим синдромом, частым развитием инфекционно-воспалительных процессов. Увеличение печени и селезенки не характерно. Картина периферической крови, данные миелограммы и трепанобиоптата костного мозга подвздошной кости аналогичны изложенным выше (см. «Диагностические критерии гипопластической анемии»). Однако отличительной особенностью конституциональной апластической анемии Фанкони с трехростковым поражением костного мозга и приобретенных форм является наличие врожденных соматических аномалий:

- Пигментация кожи (бронзовая или бронзово-коричневая), обусловленная отложением меланина в клетках базального слоя эпидермиса. Пигментация обычно появляется одновременно с развитием анемии, может ей предшествовать (появляется за несколько лет), реже — возникает после развития анемии. Пигментация кожи сильнее выражена на открытых участках тела, в области кожных складок, часто видны пигментные пятна на слизистой оболочке полости рта. Усиление пигментации кожи происходит под влиянием инсоляции (дети легко загорают). Предполагается, что пигментация кожи обусловлена избыточным выделением меланоцитостимулирующего и адренокортикотропного гормонов (по принципу обратной связи вследствие надпочечниковой недостаточности).
- Сниженные масса тела и рост ребенка при рождении и отставание детей в росте и физическом росте после рождения. Предполагается, что это может быть обусловлено снижением функции аденогипофиза с последующим недостаточным функционированием щитовидной и половых желез. В связи с этим характерно отставание «костного возраста» от «паспортного» на 3-5 лет.
- Аномалии черепа и скелета (маленькая голова, отсутствие или значительное укорочение большого пальца рук, недостаточное развитие лучевой кости, врожденный вывих бедра, шейное ребро, косолапость и др.).
- Неврологические нарушения (косоглазие, западение глазного яблока, птоз верхнего века, нистагм, умственная отсталость). МРТ головного мозга обнаруживает недоразвитие больших полушарий, микрогирию, внутреннюю гидроцефалию, атрофию зрительного нерва.

- Снижение слуха.
- Нарушения со стороны половых органов (**гипогенитализм**, крипторхизм, гипоспадия, эписпадия, неправильное расположение полового члена и мошонки).
- Аномалии почек и **мочевыводящих** путей (аплазия почек, удвоение **чашечно-лоханочной** системы или мочеточника, подковообразная почка, поликистоз почек).
- Врожденные пороки сердца.
- Врожденные аномалии легких (редко).
- Врожденные аномалии развития кишечника, ферментопатии.

Заболевание, к сожалению, постепенно прогрессирует, средние сроки продолжительности жизни — около 7-10 лет.

Наследственная **парциальная красноклеточная апластическая** анемий

Наследственная парциальная красноклеточная апластическая анемия (болезнь Блекфена-Дайемонда) выявляется значительно раньше, чем анемия Фанкони, обычно уже на 1-3 месяце жизни. При анемии Блекфена-Дайемонда избирательно поражается только красный кроветворный росток костного мозга. Развернутая клиническая картина анемии характеризуется симптоматикой, изложенной выше в разделе «парциальная красноклеточная апластическая **анемия»**. Однако заболевание имеет ряд специфических особенностей:

- дети рождаются с нормальной массой тела и ростом;
- психомоторное развитие происходит с соответствии с возрастом, оно нормальное, лишь при высокой степени анемии дети могут быть вялыми, сонливыми;
- физическое развитие детей слабое, «костный **возраст»** отстает от паспортного на 4-5 лет;
- врожденные аномалии развития встречаются значительно реже, чем при анемии Фанкони, однако у некоторых больных могут быть своеобразные особенности внешности — светлые волосы (напоминают паклю), **«куриный»** нос, толстая верхняя губа, иногда широко **расставленные** глаза;
- наблюдаются спленомегалия и гепатомегалия, чего не бывает при других формах гипопластической анемии, через **5-10** лет селезенка постепенно уменьшается.

В связи с парциальным избирательным угнетением красного кроветворного ростка у больных имеется лишь анемия нормохромного типа с нормальным содержанием лейкоцитов и тромбоцитов, в миелограмме обнаруживается редукция только красного ростка. Геморрагический синдром для этого заболевания не характерен.

Течение заболевания хроническое. Постепенно анемия прогрессирует, развивается вторичный гемохроматоз кожи, внутренних органов. Прогноз для большинства больных плохой. Больные редко живут Дольше 13-15 лет.

Наследственная гипопластическая анемия с поражением всех трех кроветворных ростков без врожденных аномалий развития

Наследственная **гипопластическая** анемия с поражением всех трех кроветворных ростков без врожденных аномалий развития (болезнь **Эстрена-Дамешека)** встречается редко, наследуется аутосомно-рецессивно.

Клинико-гематологическая картина полностью **соответствует** описанной выше при гипопластической анемии. В отличие от анемии Фанкони при анемии Эстрена-Дамешека отсутствуют врожденные аномалии развития.

Апластическая анемия при врожденном дискератозе

Врожденный дискератоз — редкий кожный синдром, **сцепленный** с Х-хромосомой, характеризующийся сетевидной **гиперпигментацией кожи, лейкоплакией** слизистых оболочек, **дистрофией** ногтей. Почти у половины больных развивается **апластическая** анемия.

Программа обследования при гипо- и апластической анемии

1. Общий анализ крови с обязательным подсчетом количества **ретикулоцитов** и тромбоцитов.
2. Общий анализ мочи, определение в моче билирубина, **уробилина.**
3. Биохимический анализ крови: определение содержания **общего** белка, белковых фракций, аминотрансфераз, щелочной **фосфатазы**, железа, трансферина, процента насыщения **железом трансферина.**
4. Иммунологический анализ крови: содержание В- и **Т-лимфоцитов**, субпопуляций Т-лимфоцитов, иммуноглобулинов, **циркулирующих** иммунных комплексов, **антинуклеарных** антител, **ревматоидного** фактора, **волчаночных** клеток.
5. Стернальная пункция.
6. Трепанобиопсия костного мозга крыла подвздошной кости.
7. Онкологическое обследование (ФГДС, **колоноскопия,** УЗИ органов брюшной полости, почек, яичников, матки).
8. Компьютерная томография средостения (для обнаружения тимомы при парциальной красноклеточной аплазии).
9. Исследование крови на присутствие парвовируса B_{19} при парциальной красноклеточной аплазии (определение в крови антител класса **IgM** к вирусу или выявление вируса с помощью метода полимеразной цепной реакции).

Рефрактерная анемия при миелодиспластическом синдроме

Эта форма анемии описана в главе **«Миелодиспластический синдром».**

МЕТАПЛАСТИЧЕСКИЕ АНЕМИИ

Метапластическая анемия представляет собой анемический синдром, развивающийся в связи с замещением красного кроветворного ростка патологической тканью.

Обычно это происходит при следующих двух ситуациях:

- метастазах злокачественной опухоли в костный мозг;
- гемобластозах (красный кроветворный росток **замещается** лейкозной **тканью).**

Диагностировать **метапластическую** анемию, как правило, несложно, потому что она развивается, как **правило,** на фоне уже выраженных клинических проявлений основного заболевания. Диагноз **уточняется** с помощью **стернальной** пункции, в миелограмме в большом количестве выявляются **бластные** клетки (при гемобластозах) или атипичные клетки (при метастазах рака в костный мозг). Выделение в **отдельную** группу **метапластических** анемий спорно и признается не всеми гематологами.

ДИЗЭРИТРОПОЭТИЧЕСКИЕ АНЕМИИ

Дизэритропоэтические анемии — группа анемий, характеризующихся нарушением деления эритрокариоцитов костного мозга и, следовательно, неэффективным эритропоэзом.

Различают приобретенные и наследственные формы **дизэритропоэтических** анемий.

Приобретенная дизэритропоэтическая анемия

Л. И. Идельсон относит к приобретенной дизэритропоэтической анемии рефрактерную сидеробластную анемию. Этиология ее неизвестна. Предполагается, что в основе заболевания лежит соматическая мутация, нарушающая поступление железа в молекулу гемоглобина. Неэффективный **эритропоэз** приводит к увеличению содержания железа в костном мозге.

Заболевание выявляется обычно в пожилом возрасте, развивается постепенно. Клиническая картина в целом соответствует ранее описанной железонасыщенной анемии. У больных развивается симптоматика **анемического** синдрома разной степени выраженности. Обычно анемия носит нормохромный характер, содержание ретикулоцитов в периферической крови нормальное, иногда — повышенное, количество лейкоцитов — нормальное, у некоторых больных наблюдается выраженный сдвиг влево в лейкоцитарной формуле со значительным количеством палочкоядерных лейкоцитов, возможен моноцитоз.

Миелограмма характеризуется гиперплазией красного кроветворного ростка, встречаются эритрокариоциты с 2-3 ядрами, иногда ядро изменено (в виде тутовой ягоды или трефового туза), обнаруживается много сидеробластов — эритрокариоцитов, нагруженных гранулами

железа вокруг ядра. Железо располагается также в костном мозге внеклеточно. Содержание железа и ферритина в крови увеличено.

У многих больных определяется увеличенная селезенка.

Наследственные дизэритропоэтические анемии

Н. А. Алексеев (1998) характеризует наследственные дизэритропоэтические анемии следующим образом — это группа анемий с неэффективным эритропоэзом, значительным увеличением эритроидного ростка костного мозга со специфической морфологией эритрокариоцитов, вторичным гемохроматозом и рефрактерностью к проводимому лечению.

В зависимости от морфологических изменений эритрокариоцитов выделяют три типа наследственных дизэритропоэтических анемий (Wendt, 1967).

Наследственная дизэритропоэтическая анемия I типа

Болезнь наследуется аутосомно-рецессивно.

Основными клинико-лабораторными признаками болезни являются:

- низкая масса тела детей при рождении;
- развитие анемического синдрома уже в первые дни после рождения, иногда — позже;
- появление гепатоспленомегалии, гемохроматоза в последующие годы;
- наличие в общем анализе периферической крови анизоцитоза, пойкилоцитоза, макроцитоза, овалоцитоза, базофильной зернистости эритроцитов; содержание ретикулоцитов в крови нормальное или незначительно повышенное;
- нормальная осмотическая стойкость эритроцитов;
- нормальное содержание в сыворотке крови витамина B_{12} и фолиевой кислоты;
- повышение уровня сывороточного железа;
- снижение длительности жизни эритроцитов (по данным теста с радиоактивным хромом ^{51}Cr);
- повышение периода кругооборота ^{59}Fe плазмы, укорочение полуисчезновения ($T^1/_2$) ^{59}Fe из плазмы, снижение утилизации железа эритрокариоцитами костного мозга (Hiraoka, 1983). Эти данные указывают на неэффективность эритропоэза;
- особенности миелограммы — гиперплазия красного ростка, эритробласты почти не изменены; морфологически нормоциты напоминают мегалобласты, среди этих клеток встречаются клетки, имеющие 2 и более ядер; ядра соединяются хроматиновыми мостиками; содержание сидеробластов повышено.

Наследственная дизэритропоэтическая анемия II типа

Заболевание наследуется аутосомно-рецессивно.

Клинические особенности и общий анализ периферической крови при этой анемии сходны с проявлениями анемии I типа.

Табл. 30. ***Миелограмма*** *при различных типах* ***дизэритропоэтической*** *анемии*

Признаки	Дизэритропоэтическая анемия		
	I тип	II тип	III тип
Гиперплазия красного кроветворного ростка	Характерна	Характерна	Характерна
Содержание сидеробластов	Увеличено	Увеличено	Увеличено
Размеры нормоцитов	Увеличены (напоминают мегалобласты)	Нормальные	Резко увеличены («гигантобласты»)
Количество ядер в эритрокариоцитах	2-3	2-3, иногда больше (3-7)	до 10-12 и больше
Кариорексис	Не обнаруживается	Обнаруживается	Не обнаруживается
Межъядерные хроматиновые мостики	Имеются	Отсутствует	Имеются

Миелограмма имеет следующие особенности — гиперплазия красного кроветворного ростка, увеличение **количества** клеток эритроидного ряда; мегалобластоидные клетки не встречаются; выявляются двуядерные и многоядерные **эритрокариоциты;** характерен **кариорескис.**

В настоящее время предполагается, что в основе наследственной дизэритропоэтической анемии II типа лежит аномалия мембраны эритроцитов, в которой появляется аномальный **гликопротеин.** Кроме того, в эритроцитах обнаружен дефицит трансмембранного белка **гликофорина (Mawby,** 1983), что в свою очередь ведет к дефициту сиаловой кислоты и отрицательному поверхностному заряду эритроцитов. Указанные особенности обусловливают укорочение длительности жизни эритроцитов.

Наследственная **дизэритропоэтическая анемия III типа**

Эта форма анемии наследуется **аутосомно-доминантно.**

Клинические и лабораторные признаки заболевания аналогичны симптоматике анемий I и II типов. Дизэритропоэтическая анемия III типа отличается особенностями миелограммы:

- выраженная **гиперплазия** красного кроветворного ростка;
- выраженный макроцитоз **эритрокариоциов,** они большого размера, имеют диаметр 50-60 мкм и больше — **«гигантобласты»;**
- **многоядерность эритрокариобластов** (10-12 ядер).

Сравнительная характеристика миелограммы при дизэритропоэтических анемиях представлена в табл. 30.

ГЕМОЛИТИЧЕСКИЕАНЕМИИ

Гемолитические анемии — группа анемий, характеризующихся синдромом гемолиза — повышенным разрушением эритроцитов.

Эритроциты живут около 120 дней, затем они **разрушаются** — фагоцитируются макрофагами, преимущественно селезенки. При гемолитической анемии продолжительность жизни эритроцитов **значительно** укорочена.

Классификация

В Международной классификации болезней X **пересмотра (МКБ-10)** приводится классификация гемолитических анемий **(см.** приложение).

В отечественной медицинской литературе гемолитические **анемии** традиционно делятся на две большие группы — ***наследственные и приобретенные.*** Клинически важно подразделять **гемолитические** анемии на две группы в зависимости от **локализации** гемолиза — *анемии с внутриклеточным гемолизом* (гемолиз происходит в клетках фагоцитарной системы) и *анемии с* ***внутрисосудистым*** *гемолизом* (гемолиз происходит в сосудистом русле с **участием** комплемента).

Клинико-лабораторные проявления гемолитического синдрома

Гемолитические анемии, независимо от **классификационной** группы и нозологической принадлежности, имеют общие характерные клинико-лабораторные проявления, обусловленные **синдромом** гемолиза.

Диагностические критерии синдрома ***гемолиза:***

1. Желтуха, не **сопровождающаяся** кожным зудом. Цвет кожи лимонно-желтый с одновременным наличием бледности.
2. **Нормохромная анемия** (цветовой показатель **0.85-1.05). Исключение** составляют **талассемии** (гемолитические анемии, связанные с нарушением синтеза глобина) и **эритропоэтическая протопорфирия** (гемолиз связан с избыточным синтезом порфиринов). **При** этих заболеваниях развивается гипохромная анемия.
3. Выраженный ретикулоцитоз периферической крови.
4. Наличие в анализе периферической крови ядросодержащих **эритроидных** клеток **(нормоцитов).**
5. Раздражение эритроидного ростка в стернальном **пунктате** (увеличение числа эритрокариоцитов в костном мозге выше 25%).
6. Повышение содержания в крови **неконъюгированного** (непрямого) билирубина.
7. Темный цвет мочи, обусловленный появлением в ней уробилина (билирубина в моче нет). При пароксизмальной ночной **гемоглобинурии** (болезни **Маркиафавы-Миккели),** протекающей с

внутрисосудистым гемолизом, и при **пароксизмальной** холодовой гемоглобинурии (вариант аутоиммунной гемолитической анемии) появляется черный цвет мочи, что обусловлено наличием в ней гемоглобина и/или гемосидерина.

8. Темный цвет **(плейохромия)** кала за счет увеличенного содержания в нем стеркобилина.
9. Повышение содержания в крови свободного гемоглобина (при формах гемолитической анемии с внутрисосудистым гемолизом).
10. Увеличение селезенки (при формах гемолитической анемии с внутриклеточным гемолизом).
11. Укорочение длительности жизни эритроцитов. Определяется с помощью пробы с радиоактивным хромом.
12. Увеличение содержания железа в сыворотке крови.
13. Низкий уровень **гаптоглобина** в крови.

Гемолитическую желтуху необходимо дифференцировать с паренхиматозной (печеночной) и подпеченочной **(механической)** желтухой. Дифференциальная диагностика желтух изложена в I томе руководства «Диагностика болезней внутренних **органов».**

Большое практическое **значение** имеет также дифференциальная диагностика внутриклеточного и внутрисосудистого гемолиза. В табл. 31 приведена классификация гемолитических анемий в зависимости от локализации гемолиза. Дифференциальная диагностика гемолитических анемий в зависимости от локализации гемолиза представлена в табл. 32.

*Табл. 31. Классификация гемолитических анемий в зависимости от локализации гемолиза (**Besa** и **соавт.**, 1992)*

Внутриклеточный гемолиз	**Внутрисосудистый** гемолиз
Аутоиммунные **гемолитические анемии**	**Гемолитическая анемия вследствие** травматического гемолиза
Гемолитические анемии, обусловленные дефектами **мембраны эритроцитов (наследственный сфероцитоз** и другие дефекты)	**Гемолитическая анемия,** обусловленная дефицитом **глюкозо-6-фосфатдегидрогеназы**
Гемолитические анемии, обусловленные дефектами **метаболизма эритроцитов** (недостаточность **пируваткиназы, пиримидин-5'-нуклеотидазы,** тяжелая гипофосфатемия)	**Гемолиз,** обусловленный переливанием несовместимой крови
	Пароксизмальная ночная гемоглобинурия
Болезнь нестабильного **гемоглобина**	**Гемолитическая анемия,** обусловленная **инфекциями (клостридии, малярийный плазмодий)**

Табл. 32. ***Дифференциальная*** *диагностика гемолитических анемий в зависимости от локализации гемолиза*

Признаки	Внутриклеточный гемолиз	Внутрисосудистый гемолиз
Локализация гемолиза	**Клетки** фагоцитарной системы	Кровеносное русло
Механизм гемолиза	Эритрорексис и **эритролиз** в макрофагах селезенки	Эритрорексис и **эритролиз** внутри сосудов
Размеры селезенки	Селезенка постоянно значительно увеличена, безболезненна	Обычно не увеличена Иногда в остром периоде незначительно увеличена, безболезненна
Морфологические изменения эритроцитов в периферической крови	Характерны (микросфероциты, **овалоциты**, акантоциты, **шизоциты, мишеневидные,** треугольные, **шлемовидные** эритроциты)	Как правило, отсутствуют
Высокий уровень в крови свободного гемоглобина	Не характерен	Характерен
Гемоглобинурия и **гемосидеринурия**	Не характерны	Характерны

НАСЛЕДСТВЕННЫЕ ГЕМОЛИТИЧЕСКИЕ АНЕМИИ

Выделяют следующие группы наследственных гемолитических анемий:

1. Обусловленные нарушением структуры мембраны эритроцитов.
2. Связанные с нарушением активности ферментов эритроцитов.
3. Связанные с нарушением структуры или синтеза гемоглобина.

Наследственные гемолитические анемии, обусловленные нарушением мембраны эритроцитов

Наследственные гемолитические анемии, связанные с **нарушением** мембраны эритроцитов подразделяются на две группы:

- анемии, обусловленные нарушением структуры белков **мембраны** (наследственный микросфероцитоз; наследственный **стоматоцитоз,** наследственный **ксероцитоз;** гемолитическая анемия, **связанная** с наследственным отсутствием Rh-антигенов);
- анемии, обусловленные нарушением липидов мембраны **(наследственный** акантоцитоз; наследственная гемолитическая **анемия** обусловленная увеличением в мембране эритроцитов **фосфатидилхолина** (лецитина); наследственная гемолитическая **анемия,** обусловленная дефицитом активности **лецитин-холестеринацилтрансферазы).**

Анемии, обусловленные нарушением структуры белка мембраны эритроцитов

Мембрана эритроцитов представляет собой двойной липидный слой, в котором находятся белковые структуры.

Липиды в мембране эритроцитов представлены фосфолипидами и свободным холестерином приблизительно в одинаковых молярных соотношениях. В **эритроцитарной** мембране различают 4 основных класса фосфолипидов — **фосфатидилхолин,** фосфатидилэтаноламин, сфингомиелин, фосфатидилсерин. Основными жирными кислотами фосфолипидов эритроцитарных мембран являются олеиновая, арахидоновая, линолевая, пальмитиновая, стеариновая. В липидный слой мембраны эритроцитов погружены белковые молекулы.

Белки мембраны эритроцитов представлены двумя большими классами: интегральными и периферическими белками. Интегральные белки тесно связаны с липидным слоем, пронизывают его и могут даже включать в свой состав фрагменты липидов. Периферические белки мембран эритроцитов располагаются преимущественно на внутренней поверхности мембраны и обращены к цитоплазме (многие называют их цитозольными белками).

Основными *интегральными белками* мембраны эритроцитов являются протеин-3 (сегмент-3) и гликофорины.

Протеин-3 **(сегмент-3)** имеет молекулярную массу около 95 000 дальтон, в одном эритроците содержится около 10^6 молекул этого белка. Протеин-3 выполняет следующие функции:

- является основным переносчиком анионов;
- связывает глицеральдегидфосфатдегидрогеназу, **альдолазу,** гемоглобин;
- взаимодействует с белком анкирином, расположенным на внутренней поверхности эритроцитарной мембраны и обеспечивает прочную связь липидного биослоя мембраны с периферическими белками;
- определяет антигенные свойства эритроцитов (на поверхности белка имеется система антигенов).

Гликофорины способствуют укреплению и стабилизации цитоскелета эритроцитов, могут взаимодействовать с фосфолипидом мембран эритроцитов фосфатидилсерином.

Периферические мембранные белки — это спектрин, актин, протеин-4.1, протеин-4.9, **протеин-4.2, протеин-2.1, протеин-4.5,** протеин-8, **протеин-7,** протеин-6, анкирин. Эти белки локализуются на цитозольной поверхности эритроцитарной мембраны.

Главным мембранным белком является ***спектрин,*** он составляет 30% всех мембранных белков.

Спектрин, **актин, протеин-4.1,** протеин-4.9 являются основой прочности и жесткости структуры мембраны эритроцитов. Другие периферические мембранные белки содействуют укреплению мембраны эритроцитов.

Наследственная гемолитическая микросфероцитарная анемия

Наследственная гемолитическая микросфероцитарная анемия — наследственное заболевание, в основе которого лежит дефект белков мембраны эритроцитов — спектрина, а также анкирина, протеина 4.2 и протеина 3, что приводит к изменению формы эритроцитов — микросфероцитозу, укорочению продолжительности жизни эритроцитов и их разрушению.

Заболевание распространено с частотой 2.2 случаев на 10 000 населения в популяции, наследуется по аутосомно-доминантному типу, описано немецким терапевтом Миньковским (Minkowsky) в 1900 г. и французским терапевтом Шаффаром (Chauffard) в 1907 г.

Патогенез

Наследственная гемолитическая микросфероцитарная анемия обусловлена мутациями в генах, кодирующих мембранные белки цитоскелета эритроцитов. Наиболее частым дефектом являются аномалии синтеза белков спектрина и анкирина, реже сегмента (протеина) 3 или протеина 4.2.

При этом заболевании известны следующие аномалии спектрина:

- резко выраженный дефицит спектрина;
- функциональный дефект спектрина — нарушение способности связываться с протеином 4.1 (нестабильный спектрин);
- снижение способности спектрина связываться с мембраной эритроцитов.

Указанные изменения спектрина сочетаются с нарушениями в составе липидов мембраны эритроцитов (снижение количества холестерина и фосфолипидов).

Указанные наследственные дефекты мембраны эритроцитов приводят к выраженному повышению ее проницаемости для ионов натрия и поступлению в эритроциты воды. Эритроциты теряют свою двояковогнутую форму, уменьшается их объем, они приобретают форму шара (микросфероциты). Такие эритроциты теряют способность к деформации при прохождении в узких местах сосудистой системы, легко разрушаются.

Большую роль в разрушении эритроцитов играет селезенка. Эритроциты с измененной формой долго задерживаются в селезенке, мембрана эритроцитов повреждается еще больше, сферичность их увеличивается. В микрососудах селезенки уменьшается снабжение эритроцитов глюкозой и гликолитическая активность, увеличивается фрагментация эритроцитарной мембраны.

После 2-3 кратного прохождения через селезенку эритроцит подвергается лизису и фагоцитозу.

Интенсивный гемолиз приводит к анемии, гипоксии органов и тканей, гиперплазии красного кроветворного ростка в костном мозге, выбросу в периферическую кровь молодых форм эритрокариоцитов, повышенному образованию желчных пигментов.

Схема патогенеза наследственной микросфероцитарной анемии представлена на рис. 11.

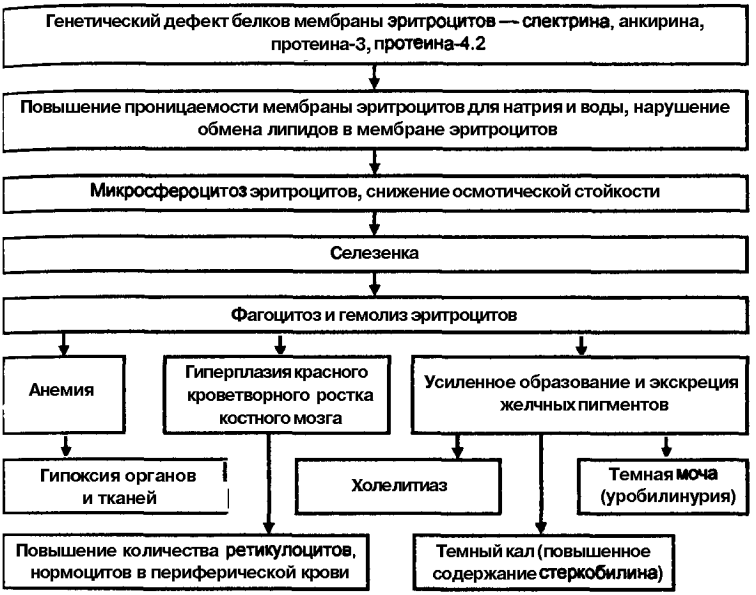

Рис. 11. Схема патогенеза наследственной ***микросфероцитарной*** *анемии.*

Клиническая ***картина***

Клинические проявления заболевания развиваются чаще **всего** в подростковом периоде, иногда даже у взрослых людей. Реже **симптоматика** болезни может появиться в неонатальном периоде, иногда в возрасте 3-8 лет. Более раннее появление клинических симптомов прогностически хуже и свидетельствует о более тяжелом течении заболевания в дальнейшем.

В периоде обострения заболевания больные жалуются на общую слабость, повышенную утомляемость, головокружение, головные боли, снижение аппетита, боли в области правого подреберья (за счет **калькулезного** холецистита), иногда в других отделах живота, **сердцебиение,** одышку при нагрузке, появление желтухи. При осмотре обращает на себя внимание желтуха разной степени выраженности на фоне бледности кожи. При тяжелых формах болезни и частых обострениях возможно отставание детей в физическом развитии.

У многих больных в области голеней обнаруживаются трофические язвы, обусловленные нарушением микроциркуляции под влиянием обломков распадающихся в большом количестве эритроцитов. При исследовании сердечно-сосудистой системы выявляется симпто-

матика миокардиодистрофии: тахикардия, глухость сердечных тонов, негромкий систолический шум в области верхушки сердца, редко — незначительное расширение левой границы сердца.

При пальпации живота можно выявить болезненность в облас правого подреберья (за счет калькулезного холецистита).

У всех больных пальпируется увеличенная селезенка.

При латентно протекающем гемолизе может не быть выраженной анемии и желтухи и на первый план выступает клиническая картина желчнокаменной болезни.

Гемолиз проявляется также темным цветом мочи (за счет появления в ней уробилина) и кала (в связи с повышенным содержанием в нем стеркобилина). При редких обострениях гемолиза увеличения печени обычно не бывает. Однако сформировавшиеся камни в желчевыводящих путях могут приводить к нарушению оттока желчи и развитию вторичного билиарного цирроза печени.

В периоде ремиссии самочувствие больных удовлетворительное, жалоб нет, обычно отсутствуют желтуха и анемия, однако селезенка как правила, увеличена и обычно хорошо определяется.

Для наследственной микросфероцитарной анемии чрезвычайно характерны «генетические стигмы» (аномалии развития):

- «башенный череп»;
- высокое «готическое» нёбо;
- западение переносицы;
- зубные аномалии;
- синдактилия (сращение пальцев между собой), полидактилия (увеличение количества пальцев на руках или ногах);
- микрофтальмия;
- гетерохромия радужной оболочки.

Наследственная микросфероцитарная анемия может осложня *гемолитическими кризами*, которые проявляются резким обострение симптоматики заболевания в связи с выраженным усилением гемолиза. Для гемолитического криза характерны:

- сильные боли в животе, преимущественно в области печени и левого подреберья;
- тошнота, рвота, исчезновение аппетита;
- учащение стула (непостоянный признак);
- головная боль, головокружение;
- появление судорог (грозный симптом, свидетельствующий о тяжелом состоянии больного);
- усиление бледности кожи и видимых слизистых оболочек, восковидный оттенок кожи, возможно усиление желтухи (кожа приобретает шафраново-желтый цвет);
- значительная тахикардия;
- повышение температуры тела;
- усиление темного цвета мочи;
- увеличение селезенки и печени; селезенка болезненная в связи с перисплените;

- усиление выраженности анемии и ретикулоцитоза при исследовании периферической крови;
- выраженный лейкоцитоз и сдвиг лейкоцитарной формулы влево;
- увеличение СОЭ.

Различают три степени тяжести наследственной микросфероцитарной анемии.

Легкая форма заболевания наблюдается приблизительно у **25%** больных, характеризуется удовлетворительным состоянием, анемии нет, может наблюдаться незначительная **желтушность** кожи и видимых слизистых оболочек (по образному выражению Шаффара «больные более **желтушны,** чем больны»), спленомегалия выражена незначительно. Гемолиз распознается преимущественно лабораторными методами.

Средняя степень тяжести характеризуется легкой или умеренно выраженной анемией, эпизодами желтухи, выраженной **спленомегалией**. Довольно часто желтуха и анемия усиливаются под влиянием интенсивной физической нагрузки или вирусной инфекции.

Тяжелая форма проявляется резко выраженной анемией (часто требуется переливание эритроцитарной массы для компенсации анемии), спленомегалией, частыми гемолитическими кризами, выраженной желтухой, **значительным** отставанием детей в физическом развитии, **апластическими** кризами.

Лабораторные данные и инструментальные исследования

Общий анализ крови — нормохромная анемия различной степени выраженности, появление микросфероцитов (эритроцитов уменьшенного диаметра шарообразной формы без просветления в центре) и ретикулоцитов в большом количестве. Анемия резко усиливается после гемолитического и особенно **гипопластического** криза. Вне криза анемия умеренная, а при легком течении заболевания может отсутствовать. Количество ретикулоцитов возрастает при гемолитическом кризе, при гипопластическом кризе ретикулоцитоз отсутствует. Микросфероциты характеризуются уменьшением диаметра (средний диаметр ниже 6-4 **мкм),** увеличением их толщины и шарообразной формой. Чем тяжелее форма заболевания, тем большее количество микросфероцитов определяется в периферической крови.

Количество лейкоцитов и тромбоцитов обычно нормальное. В период гемолитического криза наблюдается лейкоцитоз и выраженный сдвиг лейкоцитарной формулы влево. СОЭ увеличивается только в периоде обострения **заболевания,** особенно во время гемолитического криза.

Общий анализ мочи — определяется уробилинурия, а во время гемолитического криза — альбуминурия, микрогематурия.

Биохимический анализ крови — повышено содержание билирубина преимущественно за счет **неконъюгированного** билирубина, во время гемолитического криза возможно повышение активности аланиновой аминотрансферазы, повышение содержания железа.

Осмотическая стойкость эритроцитов — отмечается снижение максимальной и минимальной осмотической стойкости эритроцитов.

В норме минимальная стойкость составляет 0.48-0.46%, максимальная — 0.32-0.30% раствора натрия хлорида. При наследственной микросфероцитарной анемии гемолиз начинается при более высокой концентрации натрия хлорида.

Миелограмма — в стернальном пунктате определяются характерные признаки гиперплазии красного кроветворного ростка — увеличение количества эритрокариоцитов. Гранулоцитарный и мегакариоцитарный ростки не изменены.

Продолжительность жизни эритроцитов — отмечается значительное сокращение (по данным теста с радиоактивным хромом).

Анализ кала — высокое содержание стеркобилина.

ЭКГ — снижение амплитуды зубца Т в нескольких грудных, нередко стандартных отведениях (вследствие миокардиодистрофии).

УЗИ органов брюшной полости — увеличение селезенки, камни в желчном пузыре. При длительно существующем микросфероцитозе и частых обострениях возможно увеличение печени (вследствие нарушения оттока и застоя желчи).

Рентгенологическое исследование черепа — обнаруживается значительное расширение диплоитического пространства с рисунком в виде «щетки». Признак неспецифический, может наблюдаться и при других видах наследственных гемолитических анемий.

Течение

Течение заболевания волнообразное с периодическими обострениями и ремиссиями. Продолжительность ремиссий колеблется от нескольких месяцев до нескольких лет. Обострение заболевания провоцируется психо-эмоциональными стрессовыми ситуациями, тяжелыми физическими нагрузками, вирусными инфекциями и другими факторами. Обострение заболевания характеризуется усилением анемии, желтухи, появлением слабости, иногда болей в животе. При длительном многолетнем течении болезни формируются камни в желчном пузыре. Наиболее тяжелые обострения связаны с гемолитическими кризами (описаны выше).

В некоторых случаях обострение заболевания может проявляться в виде *арегенераторных кризов* с симптомами гипоплазии преимущественно красного кроветворного ростка. Развитие этих кризов объясняется значительным усилением распада эритроцитов на определенном этапе развития заболевания, резким усилением тормозящего влияния селезенки на кроветворение (вторичный гиперспленизм). В некоторых случаях причиной арегенераторных кризов может быть аллергическая реакция, влияние инфекции, ионизирующей радиации на костный мозг с избирательным угнетением в костном мозге красного кроветворного ростка. Основная симптоматика арегенераторного криза при наследственной микросфероцитарной анемии:

- резкая слабость, головная боль, обморочные состояния, отсутствие аппетита:

- повышение температуры тела;
- нарастающая бледность кожи;
- отсутствие желтухи;
- увеличение селезенки (но нет динамичного нарастающего увеличения селезенки по сравнению с ее размерами до наступления криза);
- резкое увеличение выраженности анемии (чаще всего гипохромной) с полным отсутствием ретикулоцитов в периферической крови;
- отсутствие лейкоцитоза в периферической крови (в отличие от гемолитического **криза);**
- преходящая**тромбоцитопения;**
- в миелограмме выявляется сокращение преимущественно красного ростка кроветворения;
- **арегенераторные** кризы при наследственной микросфероцитарной анемии обратимы.

Диагноз

Диагностические критерии наследственной микросфероцитарной анемии:

1. Клиническая триада:
   - гемолитическая желтуха (без кожного зуда, с преимущественно **неконъюгированной гипербилирубинемией);**
   - **спленомегалия;**
   - анемия (обычно**нормохромная).**
2. Гематологическая триада:
   - **ретикулоцитоз** в периферической крови;
   - **микросфероцитоз** эритроцитов;
   - снижение осмотической стойкости эритроцитов.
3. Гиперплазия красного кроветворного ростка костного мозга по данным **миелограммы.**
4. Повышение содержания железа в крови.
5. Генетические стигмы (соматические аномалии).
6. Укорочение продолжительности жизни и эритроцитов (по данным теста с радиоактивным хромом, выполнение теста не является обязательным).
7. Эффективность спленэктомии.

Диагностировать наследственную микросфероцитарную анемию при наличии указанных диагностических критериев несложно. Однако в периоде **ремиссии,** когда симптоматика заболевания выражена неотчетливо, могут возникать дифференциально-диагностические сложности. Дифференцировать наследственную микросфероцитарную анемию приходится с заболеваниями, проявляющимися желтухой и **увеличением** селезенки — другими формами гемолитической анемии, хроническим гепатитом, циррозом печени, наследственным пигментным гепатозом **Жильбера.** Основные диагностические признаки этих заболеваний помещены в соответствующих главах руководства.

Наследственный эллиптоцитоз

Наследственный эллиптоцитоз (овалоцитоз) — вариант наследственной гемолитической анемии, обусловленный дефектом белков мембраны эритроцитов, и характеризующийся появлением эритроцитов овальной формы. Заболевание наследуется аутосомно-доминантно. Овальная (эллипсоидная) форма эритроцитов обусловлена дефектом взаимодействия между цитоплазматическими белками, особенно между а- и β-спектрином, а также спектрином и протеином 4.1.

Клиническая и лабораторная симптоматика. Клиническая картина заболевания выражена в различной степени в зависимости от особенностей наследования. И. А. Кассирский и Г. А. Алексеев (1970) указывают, что у лиц, гетерозиготных по признаку овалоцитоза, имеет место лишь бессимптомное течение, в случае гомозиготного носительства клиническая картина развивается.

В большинстве случаев ярких клинических проявлений заболевания нет. Диагноз устанавливается на основании обнаружения в периферической крови эритроцитов эллипсоидной (овальной) формы. У отдельных лиц наблюдается развитие гемолитической анемии, желтухи со спленомегалией. При этом в периферической крови обнаруживаются овалоциты, ретикулоциты в большом количестве, в костном мозге выявляется гиперплазия красного кроветворного ростка. В ситуации в периферической крови также выявляются эритроциты сферической формы.

Таким образом, *важнейшим диагностическим признаком наследственного эллиптоцитоза (овалоцитоза) является обнаружение в периферической крови эритроцитов эллипсоидной (овальной) формы* (рис. 12). Количество их может составлять до 50% и даже более. Остальные клинические признаки те же, что и при синдроме гемолиза вообще.



Рис. 12. ***Эритроцит-эллиптоцит (овалоцит) удлиненной овальной формы, без просветления в центре.***

Различают следующие *формы наследственного эллиптоцитоза*:

- эллиптоцитоз без признаков гемолиза;
- эллиптоцитоз с гемолитической анемией легкой степени;
- эллиптоцитоз со спорадическим гемолизом;
- эллиптоцитоз с хроническим гемолизом;
- **сфероцитарный** эллиптоцитоз (характеризуется гемолитической анемией различной степени выраженности с обнаружением в периферической крови не только эритроцитов овальной формы, но и микросфероцитов);

- наследственный гемолитический **овалоцитоз** с нарушенным эритропоэзом;
- наследственный **пиропойкилоцитоз** — редкий вариант, наблюдается преимущественно у чернокожих, проявляется в раннем детском возрасте, характеризуется причудливой формой эритроцитов, появлением **микросфероцитов,** фрагментов эритроцитов.

Наследственный ***стоматоцитоз***

Наследственный стоматоцитоз (гидроцитоз) — вариант наследственной гемолитической анемии, характеризующийся появлением в периферической крови **эритроцитов-стоматоцитов.** Предполагается, что стоматоцитоз обусловлен дефицитом **протеина-1** в мембране эритроцитов. ***Стоматоциты*** *— это эритроциты, в центре которых определяется неокрашенный участок линейной формы в виде рта.* Заболевание наследуется аутосомно-доминантно. В основе болезни лежит значительное нарушение проницаемости мембраны эритроцитов для ионов Na^+ и в меньшей степени K^+. Это приводит к увеличению содержания в эритроцитах обоих катионов (с более высокой концентрацией натрия), нарушению осмотической **резистентности** эритроцитов, избыточному поступлению в них воды, набуханию и уменьшению их способности деформироваться. Стоматоциты легко разрушаются в селезенке.

У большинства больных выраженных клинических проявлений нет. При тщательном исследовании можно выявить небольшую желтуху, незначительно выраженную **спленомегалию, ретикулоцитоз;** анемия может отсутствовать или выражена слабо. Усиление гемолиза **возможно** после вирусных инфекций.

Основным диагностическим признаком наследственного ***стоматоцитоза*** *является обнаружение в периферической крови* ***эритроцитов-стоматоцитов.***

Приобретенный стоматоцитоз часто наблюдается при злокачественных новообразованиях, злоупотреблении алкоголем.

Наследственный ксероцитоз

В основе развития наследственного ксероцитоза лежит мембранный дефект эритроцитов, приводящий к выходу из эритроцитов калия в большей степени, чем поступление в них натрия. Это **нарушение** соотношения катионов в эритроцитах приводит **к** их дегидратации. Такие эритроциты называются **ксероцитами,** их объем уменьшен, в периферической крови встречаются также стоматоциты и мишеневидные эритроциты. Предполагается, что в основе заболевания лежит дефект протеина-3 в мембране эритроцитов. Заболевание проявляется клиникой умеренно выраженной гемолитической анемии.

Гемолитическая анемия, связанная с наследственным отсутствием резус-антигенов

Заболевание встречается очень редко — у 1 из 6 млн. человек и характеризуется наследственным отсутствием **Rh-антигенов** (болезнь

Rh null). Предполагается, что Rh-антигены являются составными структурными компонентами мембраны эритроцитов и поддерживают нормальную структуру мембраны и функцию эритроцитов, принимают участие в регуляции их объема. При отсутствии Rh-антигенов в эритроцитах значительно повышается содержание ионов K^+, они дегидратируются, изменяется соотношение различных жирных кислот в мембране эритроцитов. При болезни Rh null уменьшено количество антигенов Ss и ii.

Течение заболевания благоприятное. Клиническая картина характеризуется неинтенсивным компенсированным гемолизом, нерезко выраженной анемией, незначительно выраженной иктеричностью, увеличением селезенки, появлением в периферической крови стоматоцитов, иногда сфероцитов, снижением осмотической стойкости эритроцитов.

Анемии, обусловленные нарушением структуры липидов мембраны эритроцитов

Наследственный акантоцитоз

Наследственный акантоцитоз — гетерогенная группа наследственных гемолитических анемий, характеризующихся нарушением липидов мембраны эритроцита и появлением в периферической крови акантоцитов.

Акантоцитоз бывает приобретенным (при нейрогенной анорексии, гипотиреозе, болезнях печени, дефиците витамина Е и др.) и врожденным.

Характерным признаком акантоцитоза является обнаружение периферической крови акантоцитов — эритроцитов с шипами, колючками на поверхности (acanthus — шип, колючка).

Существует несколько вариантов наследственного акантоцитоза.

Наследственный акантоцитоз при наследственной абеталипопротеинемии (синдром Бассена-Корнцвейга). Это заболевание наследуется аутосомно-рецессивно и характеризуется нарушением всасывания и транспорта липидов, гемолитической анемией, неврологическими нарушениями и дегенеративными изменениями сетчатки глаз.

Патогенез наследственного акантоцитоза при наследственной абеталипопротеинемии заключается во врожденном нарушении липидного обмена, что выражается в снижении содержания р-липопротеинов (липопротеинов низкой плотности) и фосфолипидов в плазме крови. Это приводит к нарушению соотношения сфингомелинов и лецитинов в мембране эритроцитов, что ведет к изменению их формы и снижению текучести мембраны.

Клинические признаки заболевания развиваются вскоре после рождения. Основная симптоматика заболевания следующая:

- срыгивания, рвота, плохой аппетит, диарея;
- замедленная прибавка массы тела;
- снижение содержания в крови β-липопротеидов (вплоть до полного отсутствия) и холестерина;

- желтушное окрашивание слизистой оболочки тонкого кишечника (при эндоскопическом исследовании);
- в клетках слизистой 12-перстной кишки определяется повышенное содержание липидов (выявляется при гистохимическом исследовании биоптатов), что объясняется отсутствием у больных апопротеина В;
- стеаторея (в связи с мальабсорбцией жира);
- нервно-мышечные нарушения (снижение сухожильных рефлексов с последующим полным их исчезновением по мере прогрессирования заболевания; нарушение походки, координации; тремор пальцев вытянутых рук; нарушение речи; прогрессирующая мышечная слабость; признаки задержки психомоторного развития);
- ухудшение зрения (в связи с дегенеративными изменениями сетчатки обоих глаз), причем в начале пациент плохо видит вечером и ночью (синдром «куриной слепоты»), в дальнейшем может наступить полная слепота. Нарушение зрения в значительной степени обусловлено нарушением всасывания жирорастворимого витамина А;
- симптомы кровоточивости (в связи с нарушением всасывания жирорастворимого витамина К);
- размеры печени, селезенки, лимфоузлов у большинства больных нормальные;
- основной диагностический синдром — *нормохромная анемия с появлением в крови большого количества акантоцитов (см. рис. 13) и ретикулоцитов в сочетании с резким снижением или отсутствием β-липопротеинов и гипохолестеринемией.* Содержание гемоглобина в крови может падать до 45-90 г/л, количество акантоцитов может составлять 50-80% (иногда до 95%) всех эритроцитов. Количество лейкоцитов и тромбоцитов в периферической крови обычно нормальное;
- гиперплазия красного кроветворного ростка костного мозга (по данным миелограммы).



Рис. 13. Эритроцит-акантоцит (с характерными шипами). Шипы-выпячивания расположены на разных расстояниях друг от друга по всех поверхности эритроцита. Просветление в центре эритроцита сохранено.

Наследственный акантоцитоз при семейной гипобеталипопротеинемии. При этом заболевании степень нарушений липидного обмена различна у гетерозиготов и гомозиготов. У гомозиготов нарушения липидного обмена такие же, как при абеталипопротеинемии. У гетерозиготов содержание в плазме липидов снижено или нормальное, триглицеридов — снижено, количество жирных кислот — нормальное.

Содержание р-липопротеинов (липопротеинов низкой плотности) снижено. У гетерозиготов синдрома мальабсорбции жира нет, а у гомозиготов — нарушено образование хиломикронов.

Течение заболевания вполне благоприятное, выраженных неврологических нарушений и клиники явного гемолиза нет. Основными диагностическими признаками болезни являются снижение содержания в крови р-липопротеинов (ЛНП) и акантоцитоз.

Наследственный акантоцитоз с неврологическими нарушениями и нормальным содержанием в крови липопротеинов. Заболевание редкое наследуется доминантно. Характерны неврологические нарушения (нервные тики, гримасы, непроизвольные подергивания мышц рук и ног, постепенно развивающееся слабоумие); нормальные показатели содержания в крови холестерина, триглицеридов, фосфолипидов, β- и α-липопротеинов; отсутствие анемии, нормальное количество лейкоцитов и тромбоцитов; наличие акантоцитов в периферической крови (0.2-11% всего количества эритроцитов).

Анемия, обусловленная дефицитом фермента лецитинхолестеринацилтрансферазы

Заболевание наследуется аутосомно-рецессивно. В основе заболевания лежит мутация гена, ответственного за синтез фермента лецитинхолестеринацилтрансферазы (ген расположен в области 16 хромосомы). Вследствие этого в крови увеличивается содержание неэстерифицированного холестерина и фосфатидилхолина и резко уменьшается содержание эфиров холестерина. В мембране эритроцитов увеличивается содержание холестерина и фосфатидилхолина, свободный (неэстерифицированный) холестерин накапливается также в различных органах и тканях (почки, печень, роговица, артерии).

Течение заболевания долгое время остается бессимптомным. Однако уже в раннем детском возрасте отмечается снижение зрения в связи с помутнением роговицы. Постепенно развивается нормохромная анемия с увеличенным количеством ретикулоцитов в периферической крови, снижением осмотической стойкости эритроцитов. Повышенного разрушения эритроцитов в селезенке нет. Характерными признаками заболевания являются протеинурия, микрогематурия, цилиндрурия. С течением времени эти изменения прогрессивно нарастают, постепенно развивается хроническая почечная недостаточность.

Основными диагностическими признаками заболевания являются:

- гемолитическая анемия легкой степени;
- помутнение роговицы;
- поражение почек (протеинурия, цилиндрурия);
- гиперхолестеринемия;
- раннее развитие атеросклероза;
- снижение активности фермента лецитинхолестеринацилтрансферазы.

Анемия, обусловленная увеличением содержания в эритроцитарной мембране фосфатидилхолина (лецитина)

Заболевание наследуется **аутосомно-доминантно** и характеризуется нарушением соотношения фосфолипидов в мембране эритроцитов: увеличением содержания фосфатидилхолина (лецитина) и уменьшением — фосфатидилэтаноламина. Указанный дефект приводит к увеличению проницаемости мембраны эритроцитов для катионов Na^+ и K^+, уменьшению их содержания в мембране эритроцитов и укорочению продолжительности их жизни. Эритроциты разрушаются в селезенке. Основными признаками заболевания являются:

- неинтенсивная желтуха (может появиться уже в периоде новорожденности, в более старшем возрасте возможна только небольшая **иктеричность кожи);**
- незначительное увеличение печени и селезенки;
- признаки **калькулезного** холецистита;
- анемия (непостоянная и нерезко выраженная);
- **ретикулоцитоз;**
- снижение осмотической стойкости эритроцитов;
- **анизоцитоз, пойкилоцитоз,** единичные сфероциты, стоматоциты;
- **гипербилирубинемия** с преобладанием **неконъюгированного** билирубина.

Наследственные гемолитические анемии, обусловленные изменением активности ферментов эритроцитов

Глюкоза является главным источником энергии для эритроцитов. После проникновения в эритроцит она подвергается метаболизму по пути анаэробного гликолиза (цикл Эмбдена-Мейергофа) или по пути пентозного цикла (гексозомонофосфатный цикл). Наследственные гемолитические анемии, обусловленные снижением активности ферментов эритроцитов, наиболее часто связаны с дефицитом ферментов, участвующих в гликолизе, пентозном цикле или в системе глютатиона. В настоящее время описано более 20 эритроцитарных **ферментопатий.** Далее описаны наиболее частые и важные энзимопатии.

Анемия, обусловленная дефицитом глюкозо-6-фосфатдегидрогеназы

Анемия; обусловленная дефицитом глюкозо-6-фоефатдегидрогеназы (Г-6-ФД) — наиболее распространенная эритроцитарная энзимопатия. Дефицит Г-6-ФД в эритроцитах наблюдается более чем у 300 млн людей на земном шаре.

В эритроцитах фермент Г-6-ФД катализирует реакцию:

$$\text{Г-6-ФД} + \text{НАДФ}^+ \rightleftharpoons \text{6-фосфоглюконат} + \text{НАДФ} \cdot \text{Н}$$

Структурный ген и ген-регулятор, обусловливающие синтез Г-6-ФД, располагаются на Х-хромосоме. Недостаточность Г-6-ФД передается по наследству как неполностью доминантный признак, сцепленный с полом. Активность фермента у мужчин-носителей дефекта активность фермента обычно ниже 10% от нормы. У женщин с гомозиготным носительством дефекта активность фермента в эритроцитах отсутствует, у женщин с гетерозиготным носительством дефекта активность фермента составляет около 50%.

В настоящее время наиболее полно изученными являются два варианта дефицита Г-6-ФД:

- вариант А" (встречается преимущественно у гомозиготных носителей африканского происхождения, африканский тип);
- вариант B^- (наиболее часто встречается в этнических группах Средиземноморья, средиземноморский тип).

Знак « ¯ » означает недостаточность Г-6-ФД;

«А» и «В» характеризуют электрофоретическую подвижность фермента.

Патогенез

Гемолитическая анемия при дефиците фермента Г-6-ФД обусловлена нарушением функционирования пентозного цикла метаболизма, нарушением образования АТФ в эритроцитах и дефектом системы глутатиона. Эти изменения резко снижают способность эритроцитов противостоять перекиси водорода, свободнорадикальным соединениям, возникающим при активации перекисного окисления липидов.

Основным фактором, вызывающим гемолиз эритроцитов у больных с недостаточностью Г-6-ФД, обычно является прием определенных лекарственных препаратов, стимулирующих перекисное окисление липидов в мембране эритроцитов и вызывающих образование перекисей, свободнорадикальных соединений и окислительное денатурирование гемоглобина и белков мембраны. В нормальных эритроцитах, содержащих достаточное количество Г-6-ФД, образуется оптимальное количество глутатиона, который при участии фермента глутатионпероксидазы способствует разрушению перекисных соединений. При дефиците Г-6-ФД эти антиоксидантные механизмы нарушены. Гемолиз эритроцитов происходит преимущественно в сосудистом русле, реже наблюдается внутриклеточный гемолиз.

Перечень лекарственных препаратов, провоцирующих развитие гемолиза у больных с наследственным дефицитом Г-6-ФД, представлен в табл. 33. Необходимо подчеркнуть, что, кроме лекарственных препаратов, гемолиз эритроцитов может быть спровоцирован и другими факторами — вирусными и бактериальными инфекциями, диабетическим кетоацидозом, уремией, приемом в пищу конских бобов *(viciafava)* и вдыханием пыльцы этих растений (фавизм).

Гемолизу подвергаются прежде всего старые эритроциты, потому что в них наиболее выражен дефицит Г-6-ФД. Активность этого фермента в молодых эритроцитах и ретикулоцитах снижена незначительно.

Табл. 33. Факторы, вызывающие гемолизу больных с наследственным дефицитом в эритроцитах фермента глюкозо-6-фосфатдегидрогеназы

Факторы, **вызывающие гемолиз**
1 Противомалярийные средства
• хинин,
• хлорохин, делагил,
• **примахин;**
2 Нестероидные противовоспалительные средства
• ацетилсалициловая кислота,
• фенацетин,
3 Антибактериальные средства,
• сульфаниламиды,
• нитрофурановые соединения,
• **налидиксовая** кислота (невиграмон),
• нитроксолин,
• хлорамфеникол
4 Цитостатики
• доксорубицин
5 Противотуберкулезные препараты
• ПАСК,
• **рифампицин**
6 Антиаритмические средства
• **хинидин**
• **прокаинамид (новокаинамид)**
7 Употребление в пищу конских бобов **(фавизм)**
8 Инфекции
• острые респираторные вирусные,
• вирусный гепатит,
• инфекционный **мононуклеоз;**
• сепсис,
• бактериальная пневмония
9 Диабетический **кетоацидоз**
10. Уремия

Клиническая картина

Заболевание чаще встречается у **афроамериканцев** мужчин, у жителей стран Средиземноморья, Средней Азии, Кавказа. Клинические проявления могут быть различной степени выраженности в зависимости от интенсивности гемолиза. У детей заболевание может проявиться уже в периоде **новорожденности** гемолитической желтухой, которую следует дифференцировать с желтухой, обусловленной серологическим **конфликтом.**

У взрослых недостаточность в эритроцитах Г-6-ФД может проявляться **хронической** несфероцитарной гемолитической анемией, острым внутрисосудистым гемолизом, фавизмом или протекать бессимптомно.

Хроническая гемолитическая анемия ***(несфероцитарная).*** Эта форма характеризуется симптомами гемолитической анемии — желтухой, **неконъюгированной гипербилирубинемией,** нормоцитарной анемией.

Указанные симптомы в периоде ремиссии выражены неярко, однако под влиянием интеркуррентных инфекций и после приема определенных лекарственных препаратов анемия и желтуха значительно увеличиваются. Выраженное обострение заболевания может проявиться в виде гемолитического криза, во время которого появляются рвота, лихорадка, усиливаются желтуха и анемия.

Острый внутрисосудистый гемолиз — это тяжелая клиническая форма заболевания, возникает обычно через 3-4 дня после приема лекарственного препарата, способного вызывать гемолиз (табл. 33). Основными клиническими проявлениями этой формы недостаточности Г-6-ФД являются:

- высокая температура тела;
- сильная головная боль;
- неоднократная рвота с примесью желчи в рвотных массах;
- жидкий стул, интенсивно окрашенный;
- выраженная желтуха (кожа окрашена в интенсивный лимонно-желтый цвет);
- отсутствие спленомегалии;
- значительное падение уровня гемоглобина и количества ретикулоцитов в периферической крови (нередко степень выраженности анемии зависит от дозы принятого лекарственного препарата, вызвавшего гемолиз);
- выделение мочи интенсивного темного цвета;
- резкое повышение содержания в крови неконъюгированного билирубина.

При тяжелом продолжительном течении острого внутрисосудистого гемолиза возможно развитие острой почечной недостаточности. Отмена препарата, вызвавшего гемолиз, приводит к постепенному (в течение 3-4 дней) прекращению гемолиза. В некоторых случаях острый внутрисосудистый гемолиз возникает в связи с вакцинацией, острой респираторно-вирусной инфекцией, диабетическим кетоацидозом.

Фавизм — форма наследственной гемолитической энзимопатической анемии, связанная с употреблением в пищу конских бобов или вдыханием их цветочной пыльцы. У всех больных фавизмом отмечается недостаточность Г-6-ФД в эритроцитах, однако фактор, непосредственно вызывающий гемолиз при фавизме, окончательно не установлен. Фавизм может возникать при первом употреблении конских бобов, но может проявиться впервые после неоднократного их употребления. Клиническая картина фавизма очень вариабельна. У одних больных это симптомы легкого гемолиза (острого или хронического) с неинтенсивной желтухой и анемией, у других заболевание проявляется тяжелым гемолитическим кризом (симптоматика описана выше) с резко выраженной желтухой, анемией, лихорадкой, рвотой, болями в животе. При этом часто отмечается увеличение печени и селезенки. В моче нередко обнаруживается гемоглобин (моча темного или даже черного цвета). В наиболее тяжелых случаях развивается острая почечная недостаточность.



Рис. 14. *Эритроцит с тельцами Гейнца.*

Для выявления телец мазок крови **ин**кубируется с **ацетилфенилгидразином** и затем окрашивается кристаллическим фиолетовым. При этом Но денатурируется и выглядит в виде округлых **синих** глыбок. В нормальных эритроцитах можно видеть от 1 до 4 телец Гейнца, при патологических ситуациях 5 и более.

Бессимптомная форма дефицита Г-6-ФД характеризуется полным отсутствием клинической симптоматики, удовлетворительным состоянием и может быть диагностирована только при целенаправленном определении активности Г-6-ФД в эритроцитах.

Лабораторные данные

Общий анализ крови — при обострении заболевания отмечается нормохромная анемия, повышенное количество ретикулоцитов. Чрезвычайно характерно обнаружение в эритроцитах телец Гейнца-Эрлиха (рис. 14) (чаще в начале гемо**литического** криза). У больных с нормально функционирующей селезенкой тельца Гейнца-Эрлиха могут быстро исчезать. Наиболее важным диагностическим признаком считается обнаружение в мазке крови **«обкусанных»** эритроцитов (рис. 15). Это эритроциты с небольшими краевыми дефектами, предполагается, что они образуются при разрушении эритроцитов с тельцами Гейнца в селезенке.

Во время обострения заболевания в крови увеличивается содержание лейкоцитов со сдвигом лейкоцитарной формулы влево.

Общий анализ мочи — в периоде обострения заболевания в моче обнаруживается уробилин, во время гемолитического криза — белок, иногда гиалиновые цилиндры и эритроциты, часто определяется гемогло**бинурия.**

Анализ кала — в периоде обострения заболевания отмечается повышенное содержание стеркобилина, что объясняет темный цвет кала.



Рис. 15. «Надкусанный» эритроцит (дегмацит).

Эритроцит выглядит так, как будто его кто-то надкусил.

Биохимический анализ крови — **повышено** содержание **неконъюгированно**го (непрямого) билирубина, снижена активность Г-6-ФД в эритроцитах, возможно увеличение уровня сывороточного железа, свободного гемоглобина.

Миелограмма — в стернальном **пунктате** выражен**ная** гиперплазия красного кроветворного ростка.

Диагноз

Диагностика наследственной гемолитической анемии, обусловленной дефицитом Г-6-ФД, осуществляется на основании вышеописанной клинической картины, обнаружения в эритроцитах в большом количестве телец Гейнца, **«надкусанных»** эритроцитов (дегмацитов), низкой активности Г-6-ФД в эритроцитах.

***Дифференциальный** диагноз* проводится с вирусными гепатитами, аутоиммунной гемолитической анемией и наследственной **микросфероцитарной** анемией.

• Вирусные гепатиты достаточно легко отличить от **наследственного** дефицита Г-6-ФД на основании данных **эпиданамнеза, повышения** температуры тела, четкой стадийности в течении болезни, **высокой** активности **аланиновой аминотрансферазы** в крови, обнаружения **маркеров** вирусного гепатита. **Дифференциальная** диагностика **наследственного** дефицита Г-6-ФД, наследственного **микросфероцитоза** и **аутоиммунной** гемолитической анемии представлены в табл. 34.

*Табл. 34. **Дифференциально-диагностические** различия **наследственной** гемолитической анемии, обусловленной дефицитом в эритроцитах **Г-6-ФД**, наследственной **микросфероцитарной** и **аутоиммунной** гемолитической анемии*

Симптомы	Наследственный дефицит Г-6-ФД	Наследственная микросфероцитарная анемия	Аутоиммунная гемолитическая анемия
Наличие заболевания у родственников	Характерно	Характерно	Не характерно
Наличие симптоматики других аутоиммунных заболеваний	Нет	Нет	Бывает часто
Спленомегалия	Не характерна	Характерна	Характерна
Гемоглобинемия	Характерна	Не характерна	Не характерна
Гемоглобинурия	Характерна	Не характерна	Не характерна
Снижение осмотической стойкости эритроцитов	Не характерно	Очень характерно	Малохарактерно, непостоянно
Прямая реакция Кумбса (обнаруживает антитела к эритроцитам)	Отрицательная	Отрицательная	Положительная
«Надкусанные» эритроциты (дегмациты)	Характерны	Не характерны	Не встречаются
Микросфероцитоз	Не бывает	Характерный признак	Может быть (редко) и слабо выражен)
Лечение глюкокортикоидами	Не эффективно	Не эффективно	Эффективно
Спленэктомия	Не эффективна	Высоко эффективна	Эффективна в ряде случаев

Анемия, **обусловленная дефицитом пируваткиназы**

Заболевание встречается с частотой 1 на 20 000 новорожденных, передается по аутосомно-рецессивному пути. В эритроцитах человека существуют два изофермента **пируваткиназы**: **ПК-R_1** (преобладает в молодых эритроцитах) и **ПК-R_2** (преобладает в старых эритроцитах).

При дефиците пируваткиназы в эритроците нарушаются процессы гликолиза и образования АТФ. Это в свою очередь нарушает транспорт катионов, происходит потеря эритроцитом калия и воды и увеличение содержания кальция, снижается способность эритроцитов менять свою форму, в последующем наступает дегидратация эритроцита и его гемолиз. Заболевание проявляется уже в первые годы жизни, характеризуется симптоматикой хронической гемолитической анемии с выраженным **ретикулоцитозом, гипербилирубинемией** за счет неконъюгированного билирубина, спленомегалией. В общем анализе крови обращает на себя внимание нерезко выраженный микроцитоз с **пойкилоцитозом,** фрагментацией эритроцитов, но микросфероцитоза и телец Гейнца нет.

Довольно часто заболевание прогрессирует и развивается стойкая и выраженная анемия.

Диагноз верифицируется с помощью определения сниженной **активности** пируваткиназы в **эритроцитах.** Осмотическая стойкость эритроцитов нормальная.

Анемия, **обусловленная дефицитом глюкозофосфатизомеразы**

Глюкозофосфатизомераза (ГФИ) — второй ключевой фермент в анаэробном гликолизе, под влиянием ГФИ **глюкозо-6-фосфат** в эритроците превращается во фруктозо-6-фосфат. Ген, контролирующий синтез и активность ГФИ, располагается на 19 хромосоме, мутация в области этого гена приводит к снижению активности ГФИ.

У гетерозиготов болезнь протекает без клинических проявлений, так как активность ГФИ достигает 60% по сравнению с нормой. У гомозиготов активность ГФИ снижена до 15-30% по сравнению с нормой и заболевание проявляется клинически со всеми признаками хронической гемолитической анемии, степень которой может быть различной.

В анализе периферической крови определяется снижение содержания эритроцитов и гемоглобина, иногда выявляются **щиповидные** эритроциты, овалоциты. Биохимическое исследование крови выявляет гипербилирубинемию. У многих детей хроническая гемолитическая анемия, обусловленная дефицитом в эритроцитах ГФИ, сопровождается мышечной слабостью, задержкой умственного развития.

К **наследственным** гемолитическим анемиям, обусловленным ферментопатиями эритроцитов, относятся также очень редкие аномалии: дефицит активности фосфофруктокиназы, **альдолазы, триозофосфатизомеразы,** 3-**фосфоглицераткиназы и 2,3-дифосфоглицератмутазы.** Они проявляются симптоматикой хронической гемолитической анемии, верифицируются с помощью определения активности указанных ферментов в эритроцитах.

Анемии, связанные с нарушениями метаболизма нуклеотидов

Анемии, связанные с нарушениями метаболизма нуклеотидов, обусловлены снижением активности ферментов, участвующих в метаболизме нуклеотидов в эритроците. Это приводит к угнетению образования АТФ в эритроците, изменению содержания в них K^+, Na^+ Ca^{++}, нарушению функционального состояния мембраны эритроцитов, снижению синтеза глутатиона и укорочению продолжительности жизни эритроцитов.

В эту группу гемолитических анемий включаются анемии, вызванные следующими нарушениями обмена нуклеотидов в эритроцитах:

- дефицит активности **аденилаткиназы;**
- гиперактивность аденозиндезаминазы;
- дефицит активности **пиримидин-5-нуклеотидазы.**

Клинически эти заболевания проявляются хронической гемолитической анемией. Дифференциально-диагностические различия между анемиями, обусловленными нарушениями обмена нуклеотидов, детально не разработаны. Верификация диагноза осуществляется путем определения активности указанных ферментов в эритроцитах.

Анемия, обусловленная дефицитом глутатионредуктазы

Глутатионредуктаза — один из ферментов глутатионового цикла. При дефиците этого фермента нарушается синтез глутатиона в эритроците, что снижает способность последнего противостоять повреждающему действию свободнорадикальных и перекисных соединений.

В последние годы появились данные, свидетельствующие о том, что дефицит глутатионредуктазы редко бывает наследственным, а чаще приобретенным, обусловленным дефицитом в пище рибофлавина. Гемолиз эритроцитов обычно наступает спонтанно, реже — провоцируется приемом лекарственных препаратов.

Клинико-лабораторные проявления заболевания следующие:

- нормохромная анемия с ретикулоцитозом в периферической крови и тельцами Гейнца в эритроцитах;
- желтуха с высоким содержанием в крови неконъюгированного билирубина;
- гиперплазия красного кроветворного ростка (по данным миелограммы);
- повышение содержания в крови железа и снижение гаптоглобина;
- снижение содержания в эритроцитах восстановленного глутатиона.

Наследственные гемолитические анемии, обусловленные нарушением синтеза гемоглобина

Эта группа гемолитических анемий включает в себя две основные подгруппы:

- ***талассемии*** — наследственные гемолитические анемии, обусловленные нарушением синтеза одной или нескольких полипептидных цепей глобина («количественные» гемоглобинопатии);

• ***гемоглобинопатии*** **(гемоглобинозы)** — **наследственные** гемолитические анемии, обусловленные изменением первичной структуры полипептидных цепей глобина, что приводит к нарушению функции гемоглобина или его стабильности **(«качественные»** или структурные гемоглобинопатии).

Основная функция гемоглобина — транспорт кислорода от легких к тканям и углекислого газа от тканей к легким. В одном эритроците содержится около 340 000 000 молекул гемоглобина. Гемоглобин состоит из гема (активной простетической группы, содержащей один атом двухвалентного железа Fe^{++}) и белкового компонента — глобина. Молекула глобина состоит из 2 пар полипептидных цепей. Эти цепи называются буквами греческого алфавита в зависимости от последовательности расположения аминокислот. В крови взрослого здорового человека различают несколько фракций гемоглобина, которые отличаются **друг** от друга аминокислотным составом полипептидных цепей глобина (рис. 16).

Основная фракция гемоглобина здорового взрослого человека — это **HbA** или HbA_1 (от англ. adult — взрослый). **Эта** фракция составляет около **96%** всего гемоглобина. В молекуле **HbA** (HbA_1) имеется 2 полипептидных **α-цепи** (они идентичны и включают **141** аминокислоту каждая) и 2 **β-полипептидных** цепи (их структура одинакова, и они содержат по 146 аминокислот).

Кроме основного **HbA** (HbA_1) в крови взрослого здорового человека определяется также HbA_2. Он составляет 2.5% от всего гемоглобина, имеет 2 а- и 2 **δ-полипептидных** цепи.

Приблизительно 1.5% всего гемоглобина приходится **на** долю HbF (фетальный, эмбриональный гемоглобин), который содержит 2 а- и 2 **γ-полипептидных** цепи. Фетальный гемоглобин характерен для

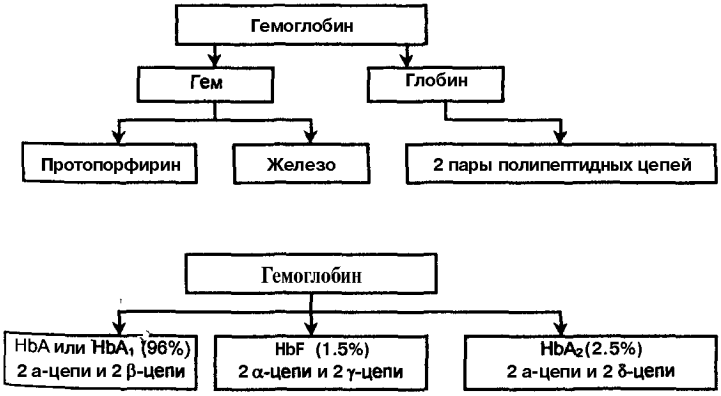

Рис. 16. Структура и фракции гемоглобина взрослого здорового человека.

эмбрионального кроветворения и периода новорожденности, к концу первого года жизни он почти весь заменяется на HbA (HbA_1), однако небольшое количество фетального гемоглобина все же содержится в крови взрослого человека.

Талассемии

Талассемии — наследственные гемолитические анемии, обусловленные нарушением синтеза полипептидных цепей глобина вследствие делеции генов, кодирующих синтез гемоглобина.

Патогенез. У больных талассемиями имеется генетический дефект в виде делеции генов, контролирующих синтез цепей глобина, а в ряде случаев наблюдается аномалия РНК. За синтез а-цепи глобина ответственны 4 гена, расположенных в хромосоме 16. Синтез р-цепи глобина контролируется геном, локализованным в хромосоме 11. Вследствие указанных генетических дефектов развивается дефицит мРНК и нарушается синтез полипептидных цепей гемоглобина. Дефект синтеза может наблюдаться в любой полипептидной цепи (а, р, γ, 8), при этом образование одной цепи резко снижено или даже отсутствует, а другие цепи синтезируются в избытке, подвергаются агрегации на мембране эритроцитов. Указанные процессы сопровождаются активацией перекисного окисления липидов мембраны эритроцитов, кроме того, синтезируемые в избытке полипептидные цепи самоокисляются, что приводит к образованию агрессивных свободных кислородных радикалов (Т. П. Молчанова, 1987). В конечном итоге наступает разрушение эритроцитов преимущественно в селезенке, развивается гемолитическая анемия.

Талассемии наиболее часто встречаются среди жителей побережья Средиземного моря, Центральной и Восточной Африки, Ближнего и Среднего Востока, Южной Азии, Северного Кавказа, Закавказья, Азербайджана, у афроамериканцев.

Согласно Orkin и Nathan (1983), выделяют следующие группы талассемий:

- а-талассемия;
- р-талассемия;
- наследственное персистирование фетального гемоглобина;
- гомозиготное носительство Hb Lepore.

Наиболее распространенными являются а-талассемия (страдает синтез а-полипептидных цепей глобина) и р-талассемия (нарушается синтез р-полипептидных цепей глобина)

β-Талассемия

р-Талассемия — наиболее часто встречающаяся форма талассемии, характеризующаяся снижением или полным прекращением синтеза β-полипептидных цепей, передается аутосомно-доминантно. р-Талассемия обусловлена отсутствием или нарушением функции гена р-полипептидной цепи глобина. В последнем случае количество глобиновой мРНК уменьшено или она дефектна. В геноме р-полипептидной

цепи имеются два аллеля, поэтому существуют две формы β-талассемии — гомозиготная и гетерозиготная.

Гомозиготная форма β-талассемии (большая талассемия, анемия Кули) — тяжелое заболевание, наблюдается у детей гомозигот, т. е. с наследственной передачей заболевания от обоих родителей. В настоящее время известны три варианта гомозиготной формы β-талассемии в зависимости от особенностей генетических нарушений:

- гомозиготная **β^0-талассемия** (при этом варианте β-мРНК отсутствует или дефектна и неспособна функционировать; ген β-полипептидной цепи присутствует, но часть его подверглась **делеции;** β-полипептидная цепь не синтезируется; **HbA (HbA_1)** в эритроцитах отсутствует или его содержание очень низкое, преобладают HbF и **HbA_2);**
- гомозиготная **β^+-талассемия** (при этом варианте β-мРНК имеется в небольшом количестве; ген β-полипептидной цепи присутствует, делеции не подвергается; **β-полипептидная** цепь глобина синтезируется, но в малом количестве; в эритроцитах преобладает HbF, количество **HbA_2** повышено, уровень **HbA (HbA_1)** резко снижен);
- гомозиготная δβ-талассемия (при этом варианте β-мРНК отсутствует; гены β-, **δ-, γ-полипептидных** цепей утрачены; синтез β- и **δ-полипептидных** цепей нарушен; в эритроцитах определяется практически только HbF).

Клиническая симптоматика гомозиготной β-талассемии **проявляется** уже к концу первого года жизни в виде тяжелой прогрессирующей гемолитической анемии. Предложено выделять три степени тяжести большой β-талассемии в **зависимости** от длительности жизни:

- тяжелая форма заболевания — дети умирают уже к концу первого года жизни;
- форма средней степени тяжести — дети доживают до периода половой зрелости;
- легкая форма — больные доживают до зрелого возраста.

Следует подчеркнуть, что клинические проявления болезни как правило, всегда значительно выражены.

Больные жалуются на общую слабость, головокружение, одышку и сердцебиения, особенно при физической нагрузке. Родители замечают также отставание ребенка в росте, физическом и половом развитии.

При осмотре обращает на себя внимание бледность кожи с иктеричным (иногда серовато-желтым) оттенком. Желтуха может быть весьма выражена вплоть до зеленовато-коричневого **оттенка.** Вокруг глаз, на тыле кистей, на коже волосистой части головы нередко видны участки коричневатого цвета. На коже головы можно видеть расширенную венозную сеточку. Наблюдается также деформация черепа: теменные и затылочные бугры становятся резко выраженными, череп приобретает **квадратную** форму.

Характерно увеличение живота за счет селезенки и печени. Спленомегалия довольно часто вызывает интенсивные боли в левом подреберье. С течением времени могут появиться симптомы **гиперспленизма** (лейкопения, **тромбоцитопения,** усиливается анемия).

При наиболее тяжелом течении заболевания **продолжительнос** жизни невелика — дети умирают к концу первого или второго го жизни. При более продолжительном течении заболевания разви ется желчно-каменная болезнь, трофические язвы **голени, знач** тельное **нарушение** кровообращения вследствие тяжелой **миок** диодистрофии. Постепенно у больных, особенно на фоне част гемотрансфузий, развивается гемосидероз кожи и внутренних о ганов, в частности, поражение поджелудочной железы вызыв развитие сахарного диабета. **Нередко** наблюдаются **патологическ** переломы костей.

У большинства больных заболевание протекает тяжело, ле**тальны** исход обычно наступает в течение второго или третьего десятилет **жизни.**

Лабораторные данные и инструментальные исследования.

***Общий** анализкрови* — характерными **особенностями** являются:

- выраженная **гипохромная** анемия (уровень гемоглобина **падает** 30-40 г/л), цветовой показатель снижается до 0.5-0.8;
- **анизоцитоз** эритроцитов, присутствие микроцитов, фрагментированных **пойкилоцитов, ми**шеневидных эритроцитов, наличие базофильной зернистости эритроцитов, иногда овалоцитов. Мишеневидные эритроциты — это плоские, бледные эритроциты с центральным расположением гемоглобина в виде мишени (рис. 17); у **мишеневидны** эритроцитов и овалоцитов повышена осмотическая стойкость;



Рис. 17. ***Мишеневидный эритроцит.***

- появление в периферической крови **нормобластов,** иногда — **эрит** робластов;
- увеличение количества **ретикулоцитов;**
- лейкопения, лимфоцитоз, при гемолитических кризах **появля**ется **нейрофильный** лейкоцитоз со сдвигом лейкоцитарной **фор**мулы влево.

Общий анализмочи — обнаруживается уробилин, во время **обо**острения заболевания возможна **протеинурия.**

Биохимический анализкрови — гипербилирубинемия **вследствие** преимущественного повышения неконъюгированного **билирубина,** высокая концентрация сывороточного железа и ферритина, **повыше**ние содержания ЛДГ.

*Электофорез **Hb** на **ацетатцеллюлозной** пленке и в других средах*: последующим количественным определением гемоглобиновых **фрак**ций — для гомозиготной р°-талассемии характерно отсутствие HbA **(HbA_1),** при **β⁺-талассемии** — резкое снижение его уровня, в том и

другом случае выявляются высокие уровни HbF, некоторое увеличение содержания HbA_2; при гомозиготной 8р-талассемии определяется только HbF.

Изучение скорости синтеза цепей гемоглобина по включению меченых аминокислот — выявляет нарушение синтеза р-полипептидной цепи глобина.

Общий анализ кала — повышение содержания стеркобилина.

Миелограмма (анализ стернального **пунктата)** — гиперплазия красного кроветворного ростка, значительное увеличение количества базофильных эритробластов и нормобластов.

Рентгенография костей — при рентгенографии костей черепа наряду с участками гипертрофии костной ткани выявляются мелкие участки остеопороза (череп в виде щетки или «ежика»), гиперостоз свода черепа; при рентгенографии длинных костей определяется истончение кортикального слоя, кистозные изменения в метафизах и эпифизах; метафизы костей расширены; грудинные концы ребер сплющены в виде лопаточек; довольно характерным является резкое увеличение костномозговых полостей; возможны зоны остеопороза.

Указанные изменения костей черепа и длинных трубчатых костей обусловлены гиперплазией костного мозга. Пролиферирующие эритробласты в виде тяжей, перпендикулярных **внутренней** костной пластинке в костях черепа, проникают в костную ткань, разрушают ее, что приводит к деформациям черепа.

УЗИ органов брюшной полости — значительно увеличена селезенка, гепатомегалия менее выражена.

Гетерозиготная ***β-талассемия*** *(малая* ***талассемия)*** — развивается у детей-гетерозигот, т. е. с односторонне отягощенной наследственностью (от одного из **родителей).** Эта форма **β-талассемии** протекает значительно легче, чем гомозиготная р-талассемия. Могут встречаться формы с бессимптомным течением, такие формы выявляются случайно. Однако у большинства больных заболевание **проявляется** нетяжелым гемолизом (легкая желтуха, умеренно выраженная анемия, увеличение селезенки). Возможно усиление желтухи и анемии на фоне различных **интеркуррентных** инфекций.

Общий анализ крови — характерна гипохромная, микроцитарная анемия, **ретикулоцитоз,** пойкилоцитоз, овалоцитоз, мишеневидные эритроциты, базофильная зернистость эритроцитов.

Общий анализ мочи — обнаруживается уробилин.

Общий анализ кала — повышенное содержание стеркобилина.

Биохимический анализ крови — повышенное содержание **неконъюгированного** билирубина, железа (однако нередко уровень сывороточного железа нормальный).

Электрофорез гемоглобина — отмечается повышение содержание в эритроцитах HbF и HbA_2.

Миелограмма — характерна гиперплазия красного кроветворного Ростка.

α-Талассемия

α-Талассемия — наследственная форма гемолитической **анемии**, обусловленная нарушением синтеза а-полипептидной цепи **глобина**. Синтез **α-полипептидных** цепей регулируется четырьмя видами генов, поэтому возможны несколько вариантов а-талассемии.

Синдром водянки плода с Hb Bart — наиболее тяжелая **гомозиготная** форма а-талассемии, при этом **мРНК** а-полипептидных **цепей** отсутствует, все 4 гена а-цепей нарушены (происходит их делеция или мутация), в эритроцитах образуется Hb **Bart** (он содержит 4 **γ-полипептидных** цепи). Количество Hb Bart колеблется от 70 до **100%**, могут определяться небольшие количества Hb H.

Дети с этой формой а-талассемии нежизнеспособны, они **погибают** внутриутробно или сразу после рождения. При осмотре **обращает** на себя внимание отечность (водянка) плода, бледность, **петехии** на коже, асцит, выпот в полости плевры и перикарда; увеличение печени, селезенки, отложение гемосидерина во всех **органах** и тканях. Наряду с этим отмечается снижение уровня **гемоглобина** в периферической крови, анизо- и пойкилоцитоз, **увеличение** количества нормобластов.

Гетерозиготная α-талассемия-1 — при этом варианте имеется **делеция** или мутация двух из четырех генов а-полипептидных **цепей**, количество а-мРНК резко уменьшено.

Заболевание проявляется умеренно выраженной **гипохромной анемией** (содержание гемоглобина **110-115** г/л) с ретикулоцитозом, **анизоцитозом, пойкилоцитозом**. Могут обнаруживаться нерезко **выраженная** желтуха, умеренная спленомегалия. При гетерозиготной **α-талассемии-1** соотношение между основными типами **гемоглобина** существенно не изменяется. С помощью **иммунохимических методов** исследования у взрослых **гетерозигот** можно обнаружить следовые количества Hb Bart, в единичных эритроцитах — Hb H. При изучении скорости синтеза цепей гемоглобина по включению **аминокислоты** обнаруживается нарушение синтеза а-полипептидных цепей **глобина**.

Гетерозиготная α-талассемия-2 — при этом варианте имеется **делеция** одного гена а-полипептидной цепи глобина. Заболевание **не** проявляется клинической или гематологической симптоматикой (**«немая** а-талассемия»), патологические фракции гемоглобина Hb H **и** Hb Bart не обнаруживаются, содержание HbA_2 и HbF не **отличается** от нормы.

Гемоглобинопатия H — разновидность а-талассемии, при **которой** происходит мутация или делеция трех из четырех или всех генов а-цепи глобина и образуется Hb H, являющийся тетрамером р-цепи (β_4). Клинические признаки гемоглобинопатии H (β_4) соответствуют симптоматике гемолитической анемии средней степени тяжести, при этом имеются спленомегалия и гепатомегалия, эритроциты гипохромные, нередко **мишеневидные**, могут содержать тельца Гейнца. Электрофоретическое исследование выявляет наличие в эритроцитах Hb **H**

(**быстро** мигрирующая фракция). Присутствие Hb H в эритроцитах обнаруживается также в виде грубых **базофильных** включений при окраске бриллианткрезилблау (важный тест, позволяющий заподозрить **Н-гемоглобинопатию**). Эти включения обусловлены выпадением в осадок нестабильного гемоглобина Н под влиянием красителя.

*Наследственное **персистирование фетального** гемоглобина*

Наследственное персистирование фетального гемоглобина (HbF) (Р5-талассемия) характеризуется тем, что высокий уровень HbF сохраняется после рождения. Это обусловлено генетической аномалией (утрата генов **β-** и 5-полипептидных цепей), вследствие которой плод теряет способность перевести синтез **γ-цепей** глобина на синтез р-цепей, сохраняется повышенный активный синтез а- и *у*-полипептидных цепей.

Таким образом, при наследственном персистировании фетального гемоглобина у взрослых определяется высокий уровень HbF в эритроцитах. Избыток HbF полностью компенсирует недостаток **HbA.** Наследственное персистирование фетального гемоглобина не проявляется клинической и гематологической симптоматикой и может быть распознано с помощью **электрофоретического** исследования фракций гемоглобина.

Гомозиготное носительство Hb Lepore

Гомозиготное носительство Hb Lepore — вариант **талассемии,** обусловленный генетической аномалией — слиянием генов а- и р-полипептидных цепей глобина, в результате чего формируется аномальный **Hb** Lepore. В этом гемоглобине а-цепь нормальная, **но δ-цепи** имеют **N-конец,** а **β-цепи** — С-конец. Существуют несколько типов этого гемоглобина. У гетерозигот содержание Hb Lepore в эритроцитах составляет 10%, уровень HbA_2 нормальный, содержание HbF умеренно повышено.

У гетерозигот носительство Hb Lepore сопровождается сравнительно нетяжелой симптоматикой — наблюдается умеренно выраженная гемолитическая **гипохромная** анемия с **микроцитозом** эритроцитов.

Гомозиготное носительство Hb Lepore характеризуется тяжелым клиническим течением. У таких больных в эритроцитах отсутствует **HbA (HbA_1)** и **HbA_2,** определяется **Hb** Lepore **(25%)** и HbF (75%). Заболевание проявляется тяжелой гемолитической анемией с желтухой и увеличением селезенки. Диагноз верифицируется с помощью электрофореза фракций гемоглобина.

*Диагностика **талассемий***

Существует ряд признаков, которые позволяют заподозрить наличие талассемии как таковой, независимо от принадлежности ее к той или иной **группе**. *Диагностические критерии **талассемии***:

* Наследственный характер анемии и принадлежность больных к определенной этнической группе (жители побережья Средиземного моря, Средней Азии, Кавказа, Африки).

- **Гипохромная** анемия, **ретикулоцитоз**; наличие нормобластов, **мишеневидных** эритроцитов, базофильной зернистости и **других** морфологических изменений эритроцитов. Анемия значительно более выражена при гомозиготной р-талассемии, при а-талассемии (особенно при гетерозиготных формах) анемия выражена меньше.
- Повышенный уровень сывороточного железа.
- **Неконъюгированная гипербилирубинемия.**
- Увеличение селезенки.
- Желтуха. Интенсивность желтухи различная в зависимости от формы талассемии и выраженности гемолиза.
- Гиперплазия красного кроветворного ростка, увеличение количества нормобластов и **эритробластов** (по данным миелограммы).
- Изменение соотношения фракций гемоглобина (по данным **электрофореза** гемоглобина).
- Повышение осмотической стойкости эритроцитов.

Дифференциальная диагностика **талассемий** проводится с **другими** видами гипохромных и гемолитических анемий. Среди **гипохромных** анемий, которые следует дифференцировать с талассемией, в **первую** очередь необходимо отметить хроническую **железодефицитную анемию**, кроме того, железонасыщенные анемии, связанные с **нарушением** синтеза порфиринов, а также эритропоэтическую **порфирию**. Дифференциальная диагностика гомозиготной р-талассемии и **хронической** железодефицитной анемии представлена в табл. 35.

Дифференциальная диагностика **талассемий** и **железонасыщенной** анемии вследствие нарушения образования протопорфиринов в **эритроцитах**, производится на основании диагностических критериев **железонасыщенной** анемии. Диагностика эритропоэтической порфирии изложена в главе **«Порфирии»**. Дифференциальная диагностика талассемий и других гемолитических анемий производится на основании характерных клинических и лабораторных признаков, изложенных в соответствующих главах.

Гемоглобинопатии

Гемоглобинопатии — наследственные гемолитические **анемии**, обусловленные изменением первичной структуры полипептидных **цепей** глобина, что приводит к нарушению функции или **стабильности** гемоглобина (качественные или структурные гемоглобинопатии).

При гемоглобинопатиях происходит замещение одной или **нескольких** аминокислот в полипептидных цепях глобина. Эти замещения **чаще** всего происходят в р-полипептидной цепи глобина. В настоящее **время** известно несколько форм **гемоглобинопатий**:

- серповидно-клеточная анемия (гемоглобинопатия-S);
- гомозиготные гемоглобинопатии (СС, ЕЕ и др.) **относительно** доброкачественным течением;
- М-гемоглобинопатия с нарушением способности эритроцитов **переносить** кислород;

Табл. 35. ***Дифференциально-диагностические*** *различия между гомозиготной* ***β-талассемией*** *и хронической* ***железодефицитной*** *анемией*

Признаки	Гомозиготная β-талассемия	Хроническая железодефицитная анемия
Особенности анамнеза	Прослеживается наследственный фактор и проживание в определенных географических регионах	Указания на хроническую кровопотерю различной этиологии
Окраска кожи	Лимонно-желтая (гемолитическая желтуха)	Выраженная бледность
Сидеропенический синдром (извращение аппетита, вкуса, трофические нарушения ногтей и др.)	Отсутствует	Характерен
Спленомегалия	Имеется	Отсутствует
Особенности эритроцитов в периферической крови	Мишеневидные эритроциты, базофильная пунктуация	Мишеневидных эритроцитов и базофильной пунктуации нет
Содержание сывороточного железа	Повышено	Снижено
Общая железосвязывающая способность сыворотки	Нормальная	Повышена
Содержание ферритина в сыворотке крови	Повышено	Снижено
Содержание билирубина в крови	Повышено (неконъюгированная гипербилирубинемия)	Нормальное
Количество ретикулоцитов в периферической крови	Повышено	Нормальное
Особенности миелограммы	Гиперплазия красного кроветворного ростка	Красный росток нормальный или несколько уменьшен
Соотношение фракций гемоглобина в эритроцитах	Увеличение HbA_2 и HbF	Нормальное

- врожденные гемолитические анемии, обусловленные наличием нестабильных гемоглобинов.

Наибольшее практическое значение имеет **серповидно-клеточная** анемия.

Серповидно-клеточная анемия

Серповидно-клеточная анемия (**серповидно-клеточная** гемоглобинопатия-S) — наследственная гемолитическая анемия, характеризующаяся образованием **аномального** гемоглобина S и способностью эритроцитов принимать серповидную форму.

Заболевание распространено среди народов Америки, Африки, Индии, Средиземноморья, Средней Азии, Греции, Сицилии, Аравийского полуострова.

Патогенез. Основной генетический дефект при серповидно-клеточной анемии заключается в точечной мутации аутосомного гена β-полипептидной цепи, вследствие чего происходит замена валина на глутаминовую кислоту в 6 положении β-полипептидной цепи. В результате появляется аномальный гемоглобин-S с измененными физико-химическими свойствами $S\alpha_2\beta_2^{6глу \leftarrow вал}$. Дезоксигенизированный (уже отдавший кислород) гемоглобин S имеет значительно сниженную растворимость, способен к полимеризации и отложению в виде нитей; далее эти нити агрегируют и превращаются в продолговатые кристаллы. Указанные изменения приводят к нарушению функционального состояния мембраны эритроцитов, их деформации (они приобретают серповидную форму) и гемолизу. Эритроциты при серповидно-клеточной анемии становятся хрупкими, продолжительность их жизни укорачивается, они легко гемолизируются. Кроме того, как указывает Ю. Н. Токарев (1983) «эритроциты переплетаются между собой» и создают механические препятствия для кровотока в системе микроциркуляции, могут возникать тромбозы сосудов внутренних органов с развитием инфарктов.

***Клиническая** картина*

Клинические проявления заболевания зависят от того, является ли пациент гетерозиготным или гомозиготным носителем гена S-гемоглобина.

Гетерозиготная форма серповидно-клеточной гемоглобинопа

У детей-гетерозигот, т. е. унаследовавших признак «серповидности» только от одного из родителей, заболевание протекает благоприятно, доброкачественно. Такие лица считаются носителями признака серповидно-клеточной анемии. У них в эритроцитах содержится одновременно HbA (HbA_1) и HbS, причем доля HbS может колебаться от 30 до 50%. Такое соотношение фракций нормального и патологического гемоглобина в физиологических условиях не приводит к появлению серповидных эритроцитов и нарушениям кровотока в сосудах. Очень редко у некоторых больных могут наблюдаться непродолжительные эпизоды гематурии, связанные с тромбозом сосудов почек. Носительство гена серповидно-клеточной анемии не уменьшает продолжительность жизни. Во избежание развития выраженных клинических проявлений, носителям признака серповидно-клеточной анемии следует избегать состояний, при которых может развиваться гипоксия (пневмония, подводное плавание и др.).

Гомозиготная форма серповидно-клеточной анемии.

Гомозиготная форма серповидно-клеточной анемии развивается при наследовании признака этого заболевания от обоих родителей. Клиническая картина гомозиготной формы серповидно-клеточной анемии четко выражена и обусловлена наличием двух основных синдромов — гемолитической нормохромной анемии и тромбозов различных сосудов.

Серповидно-клеточная анемия начинает отчетливо проявляться и обычно диагностируется через 6-8 мес. после рождения ребенка. Именно

в этот период HbF начинает замещаться на HbS. Rose и Berliner выделяют острые и хронические проявления серповидно-клеточной анемии.

Острая симптоматика серповидно-клеточной анемии может знаменовать начало заболевания или свидетельствовать о выраженном его обострении. При вьфаженных острых проявлениях может наступить летальный исход. В основе острой симптоматики серповидно-клеточной анемии лежит окклюзия кровеносных сосудов, обусловленная взаимодействием серповидных эритроцитов с тромбоцитами, эндотелиальными клетками, белками свертывающей системы крови и формированием под влиянием этих процессов микротромбов, тяжелой тканевой гипоксии, инфарктов.

Основные острые проявления серповидно-клеточной анемии следующие:

- желтуха (цвет кожи лимонно-желтый);
- рецидивирующие приступы интенсивных болей в области спины живота (преимущественно в области печени и желчного **пузыря),** длинных трубчатых костей (оссалгии в области костей бедра, голени, реже — плеча и предплечья, обусловленные ишемией костной ткани и даже ее некрозом); нередко наблюдаются боли в суставах, припухлость стоп, кистей, голеней — серповидно-клеточный **дактилит;**
- острый грудной синдром (боли в грудной клетке, одышка, иногда кровохаркание, **физикальная** симптоматика очаговой или сливной пневмонии, иногда шум трения плевры); эта симптоматика обусловлена тромбозом ветвей легочной артерии и ее необходимо дифференцировать с клинической картиной тяжелой пневмонии;
- острый неврологический синдром (клиническая картина инсульта, нередко судороги, **транзиторные** ишемические атаки);
- внезапное резкое снижение остроты зрения в связи с нарушением кровотока в сосудах сетчатки (кровоизлияния, тромбозы, отслойка сетчатки);
- изменения со стороны мочеполовой системы **(приапизм,** макрогематурия, некроз сосочков почек, сопровождающийся резкими болями в поясничной области, лихорадкой, гематурией и осложняющийся острой почечной недостаточностью; тромбоз сосудов почек, проявляющийся интенсивными болями в поясничной области, артериальной **гипертензией,** макрогематурией);
- быстрое увеличение селезенки за счет так называемого секвестрационного криза. Он наблюдается главным образом у детей раннего возраста и обусловлен острым накоплением большого объема крови в селезенке и в меньшей мере в печени. Клинически секвестрационный криз проявляется резким увеличением селезенки, интенсивными болями в левом подреберье, значительным падением артериального давления, появлением холодного пота, похолоданием кистей и стоп, тахикардией. У детей старше 5 лет селезенка

редко оказывается увеличенной, она прогрессивно уменьшается в связи с развитием в ней фиброза. Если спленомегалия сохраняется, опасность развития секвестрационных кризов велика у детей более старшего возраста;

- резкиое уменьшение содержания гемоглобина, эритроцитов, ретикулоцитов, тромбоцитов, лейкоцитов при развитии апластического криза. При анализе миелограммы можно констатировать состояние преходящей депрессии гемопоэза, что обусловлено костномозговым разрушением эритрокариоцитов и других форменных элементов. Существует точка зрения, что наиболее часто это связано с влиянием на костный мозг парвовируса В19 (этот вирус является тропным к предшественникам эритроцитов), пневмококков, сальмонелл, вируса Эпштейна-Барра;
- лихорадка, падение уровня гемоглобина и количества эритроцитов, лейкоцитоз, появление черной мочи — при развитии гемолитического криза;
- сильные боли в околопупочной области, иногда кровавый стул при развитии абдоминального болевого синдрома, обусловленного тромбозом мезентериальных сосудов.

Хронические проявления серповидно-клеточной анемии. Клиническая симптоматика персистирующего хронического течения серповидно-клеточной анемии обусловлена наличием хронического гемолиза и повторяющимися время от времени эпизодами нарушения кровообращения различных органов в связи с окклюзией соответствующих сосудов. Больные жалуются на общую слабость, желтушность кожи, одышку (в связи с рецидивирующими тромбозами ветвей легочной артерии и легочными инфарктами), боли в поясничной области, в костях, правом подреберье (в связи с развитием желчно-каменной болезни).

При осмотре обращает на себя внимание бледность с желтушным оттенком кожи разной степени выраженности. Больные высокого роста с признаками евнухоидизма (непропорционально длинные руки, широкий таз), худые, мышцы развиты плохо, позвоночник нередко искривлен, часто обнаруживается высокий башенный череп, определяется гипогонадизм.

В периоде обострения заболевания беспокоят боли в костях и суставах, отмечается припухлость в области суставов и ограничение движений. Значительное усиление костно-суставных проявлений наблюдается у больных в дождливую погоду, при повышенной влажности воздуха.

Характерным признаком заболевания являются хронические трофические язвы конечностей. Обычно они располагаются в области внутренней поверхности нижней трети голени и обусловлены венозными и капиллярными тромбозами.

При исследовании сердечно-сосудистой системы выявляются тахикардия, кардиомегалия, клинические признаки правожелудочковой недостаточности (увеличенная болезненная печень, отеки

нижних конечностей), что объясняется распространенными и рецидивирующими тромбозами мелких ветвей легочной артерии, ведущими к развитию легочной гипертензии. Нередко правожелудочковая недостаточность выражена значительно, появляется выраженный систолический шум в области мечевидного отростка, что указывает на развитие относительной **трикуспидальной** недостаточности. Реже развивается относительная недостаточность митрального клапана вследствие резкого расширения митрального кольца в связи с дилатацией левого желудочка. Достаточно часто у больных регистрируются различные нарушения сердечного ритма.

В ряде случаев возможно появление ишемии миокарда в связи с развитием тромбоза в мелких ветвях коронарных артерий. Клиническая картина ишемии миокарда в этой ситуации проявляется типичными приступами стенокардии напряжения.

Поражение системы органов дыхания характеризуется рецидивирующими пневмониями, постепенным формированием очагового или диффузного пневмосклероза, что обусловлено частыми тромбозами ветвей легочной артерии с последующим развитием инфарктов легких и инфарктных пневмоний.

Увеличение печени выявляется у 30-40% больных, в периоды обострения заболевания (гемолитические кризы) гепатомегалия значительно более выражена. В связи с множественными стазами и тромбозами во **внутрипеченочных** сосудах, последующей ишемией и даже некрозами паренхимы формируется цирроз печени.

Селезенка увеличена и хорошо пальпируется на ранних стадиях заболевания, однако, как указывалось выше, в дальнейшем селезенка подвергается выраженному фиброзу вследствие частых инфарктов и перестает пальпироваться.

Характерным проявлением серповидно-клеточной анемии является формирование камней в желчевыводящих путях с развитием клиники желчнокаменной болезни.

Нередко развиваются язвы желудка или кишечника в связи с тромбозами сосудов слизистой оболочки желудочно-кишечного тракта. Как указывают И. А. Кассирский и Г. А. Алексеев (1970), эти язвы не сопровождаются повышением кислотообразующей функции желудка и для них не характерна связь возникновения боли с приемом пищи.

Многие больные жалуются на боли в поясничной области постоянного или приступообразного характера, сопровождающиеся повышением температуры тела, гематурией. Эта симптоматика обусловлена развитием неоднократно рецидивирующих инфарктов почек или **пиелонефрита**.

Поражение нервной системы у больных серповидно-клеточной анемией **обусловлено** стазами форменных элементов и тромбозами в сосудах головного мозга. Чаще всего нарушения кровообращения локализуются в бассейне средней мозговой артерии. Клинические проявления определяются локализацией **нарушения** церебрального

кровотока. Кроме того, наблюдаются признаки хронической энцефалопатии — головная боль, снижение памяти и интеллекта, появляется симптоматика поражения черепно-мозговых нервов и мозговых оболочек, развиваются парезы, параличи, судороги, полинейропатия и периферические невриты, нарушения речи.

Лабораторные данные и инструментальные исследования

Общий анализ крови. Вне гемолитического криза определяется умеренная нормохромная анемия (уровень гемоглобина колеблется в пределах от 60 до 90 г/л).

Чрезвычайно характерной особенностью серповидно-клеточной анемии является обнаружение в периферической крови серповидных эритроцитов (дрепаноцитов), а также менискоцитов, обычно также присутствуют нормобласты.

Серповидные эритроциты представляют собой своеобразные эритроциты вытянутой формы, очень похожие на серп или листья растения остролист (рис. 18). Менискоциты напоминают по форме овсяное зерно или полумесяц.

Рис. 18. Серповидные эритроциты.

При исследовании обычных препаратов крови серповидные эритроциты обнаруживаются редко. Во время гемолитического криза их количество увеличивается. Кроме того, серповидность эритроцитов легко устанавливается после наложения жгута на основание пальца, из которого беруг кровь, а также при пробе с метабисульфитом натрия (Л. И. Идельсон, 1985). Для выполнения метабисульфитной пробы на предметном стекле смешивают 1 каплю крови и 1-2 капли 2% водного раствора натриевой соли метабисульфита ($Na_2S_2O_4$). Смесь покрывают покровным стеклом, которое слегка прижимают. Просмотр препаратов производят сразу же после смешивания и через каждые 5 мин. При наличии S-гемоглобина появляются серповидные эритроциты. Быстрая положительная проба наступает через 2 мин. и наблюдается у гомозигот SS. Медленная положительная проба наступает позже 2 мин. и наблюдается у гетерозигот — носителей гемоглобина S.

Метабисульфит натрия используется в качестве восстановителя, который добавляется к взятой из пальца крови для снижения в ней содержания кислорода. В условиях искусственно созданной гипоксемии легче образуются серповидные эритроциты.

С этой же целью применяется искусственное создание венозного застоя и гипоксемии путем наложения небольшого жгута на палец на 5 мин. Затем из пальца беруг кровь, делают мазок на предметном стекле, покрывают покровным стеклом, края которого обмазывают

вазелином. Серповидные эритроциты появляются не сразу, обычно через 30-40 **мин.**, а иногда даже через 24-48 ч.

Серповидные эритроциты обусловливают замедление СОЭ, потому что оседают значительно медленнее, чем нормальные эритроциты.

Во время гемолитического криза анемия становится значительно более выраженной, увеличивается количество **ретикулоцитов,** отмечается нейтрофильный лейкоцитоз и гипертромбоцитоз.

При развитии апластического криза наряду с выраженной анемией наблюдаются лейкопения, тромбоцитопения, резко снижается количество ретикулоцитов вплоть до полного их исчезновения.

Продолжительность жизни эритроцитов (по данным радиоизотопных исследований с Cr^{51}) снижена, осмотическая стойкость эритроцитов повышена. При гетерозиготной форме серповидно-клеточной анемии продолжительность жизни эритроцитов **нормальная**.

Общий анализ мочи — во время гемолитического криза обнаруживаются гемоглобинурия, гемосидеринурия, протеинурия, иногда **цилиндрурия,** характерна уробилинурия.

Биохимический анализ крови — характерна **гипербилирубинемия** вследствие высокого уровня неконъюгированного билирубина, возможно увеличение активности аминотрансфераз, повышение уровня **γ-глобулинов,** отмечается **увеличение** содержания железа. Для окончательного вывода о наличии серповидно-клеточной анемии проводится электрофорез гемоглобина. В эритроцитах больных с гомозиготной формой серповидно-клеточной анемии в возрасте одного года и более содержится около 90% HbS, около 10% HbF и нормальное количество $\mathbf{HbA_2}$, отсутствует **HbA.** При гетерозиготной форме заболевания обнаруживается HbS и **HbA.**

Миелограмма — в **стернальном пунктате** обнаруживается выраженная гиперплазия красного кроветворного ростка, особенно выраженная во время гемолитического криза. При развитии апластического криза возможно сокращение эритроидного кроветворного ростка.

Рентгенография костей — обнаруживаются расширение **костно-**мозгового слоя, истончение кортикального слоя костей, остеопороз, в случае присоединения инфекционного поражения костей — остеомиелит, характерно также развитие асептических некрозов головок бедренной или плечевой костей. Поражение позвонков у детей (остеопороз, сдавление тел позвонков) приводит к нарушению нормального роста костной ткани и искривлению позвоночника (кифосколиоз, лордоз).

Диагноз

Диагностические критерии серповидно-клеточной анемии:

1. Наследственный характер гемолитической анемии и принадлежность больных к определенной этнической группе (жители Африки, Средиземноморья, Греции, Средней Азии).
2. Наличие **нормохромной** анемии с ретикулоцитозом, нормобластозом, замедлением СОЭ.

3. Обнаружение в периферической крови серповидных эритроцитов (дрепаноцитов). Для выявления серповидных эритроцитов применяются проба с метабисульфитом натрия и исследование кров после наложения жгута на палец.
4. Желтуха с неконъюгированной гипербилирубинемией*.
5. Клинические проявления рецидивирующих поражений лег почек, миокарда, нервной системы, язв желудка*.
6. Развитие гемолитических, апластических, тромботических, сек вестрационных, абдоминальных кризов*.
7. Повышение осмотической стойкости эритроцитов.
8. Выявление HbS с помощью электрофореза гемоглобина.

Дифференциальная диагностика серповидно-клеточной анемии при выраженной клинической симптоматике может оказаться сложной. Болевые абдоминальные кризы требуют дифференциальной диагно стики с острыми заболеваниями органов брюшной полости («ОСТ рым животом»), в первую очередь с прободной язвой желудка, рым панкреатитом, острым холециститом, острым аппендицитом острый грудной синдром необходимо дифференцировать с бактери альной пневмонией, спонтанным пневмотораксом, фибринозным экссудативным плевритом. Симптоматика этих заболеваний пред лена в соответствующих главах руководства. Разнообразные клини ческие проявления поражения различных внутренних органов и не рвной системы требуют проводить дифференциальную диагно сти серповидно-клеточной анемии с системными заболеваниями нительной ткани (системная красная волчанка, ревматоидный рит и др.), системными васкулитами, гемобластозами. При пор нии костей приходится исключать остеомиелит, туберкулезн поражение. Серповидно-клеточную анемию необходимо также диф ференцировать с другими формами гемолитической анемии. Пр проведении дифференциального диагноза прежде всего следует при нимать во внимание два кардинальных признака серповидно-кле точной анемии — серповидную форму эритроцитов и выявление при электрофорезе гемоглобина.

Течение

Гомозиготные формы серповидно-клеточной анемии проте тяжело, и смерть обычно наступает в раннем детском возрасте. О некоторые больные доживают до зрелого возраста.

Сочетание серповидно-клеточной анемии и β-талассемии

Клиническая картина сочетания серповидно-клеточной анеми (гемоглобинопатии S) и β-талассемии характеризуется умеренной ане мией и другими описанными выше симптомами серповидно-клеточ ной анемии, но значительно менее выраженными. В целом течени заболевание нетяжелое.

* Характерны для гомозиготной формы серповидно-клеточной анемии.

Анализ периферической крови выявляет умеренную **микроцитарную** анемию, серповидные эритроциты, повышенное количество ретикулоцитов.

Электрофорез гемоглобина обнаруживает наличие **HbA_2 (> 3%)** и HbS, а также нередко повышенное содержание HbF (> 1.5%).

Другие гемоглобинопатии

ГемоглобинопатияС

Гемоглобинопатия С характеризуется появлением гемоглобина С, в котором шестая молекула глутаминовой кислоты заменена на лизин.

Гетерозиготная форма гемоглобинопатии С не дает клинических проявлений.

Гомозиготная форма заболевания характеризуется нерезко выраженной желтухой с увеличением содержания в крови неконъюгированного билирубина, увеличением селезенки, анемией легкой или средней степени тяжести в сочетании с ретикулоцитозом, появлением в периферической крови **мишеневидных** эритроцитов.

Рис. 19. Кристаллы гемоглобина С шестиугольной или ромбовидной формы в эритроците. Иногда ***эритроциты*** *бывают* ***неправильной*** *формы.*

Основным методом диагностики является определение **HbC** с помощью электрофореза гемоглобина.

Нередко кристаллы гемоглобина С выявляются в эритроцитах при микроскопии мазка периферической крови (рис. 19).

ГемоглобинопатияS-C

Гемоглобинопатия S-C характеризуется сочетанием серповидноклеточной анемии и гемоглобинопатии С. Клиническое течение заболевания соответствует симптоматике гемоглобинопатии С, но значительно менее выраженное, нередко количество гемоглобина и эритроцитов остается нормальным. Однако у некоторых больных наблюдаются макрогематурия и асептический некроз головки бедренной кости. В мазках периферической крови обнаруживаются мишеневидные и серповидные эритроциты.

Гемоглобинопатия *D*

Гемоглобинопатия D характеризуется появлением гемоглобина D, который имеет такую же электрофоретическую подвижность, что и гемоглобин S, но отличается от него биохимическими и физическими свойствами. Существует много разновидностей гемоглобина D в зависимости от местности, у жителей которой он выяв-

лен (например, HbDIran $\alpha_2\beta_2^{22}$ гау-»глицин замещением в цепи β 22 й глутаминовой кислоты на глицин, **HbDPunjab** $\alpha_2\beta_2^{121\text{глу}\rightarrow\text{лицин}}$, заменой в цепи β 121-й глутаминовой кислоты на глицин и множество других).

Все варианты гемоглобинопатии D не сопровождаются появлением серповидных эритроцитов. Гетерозиготные формы гемоглобинопатии D не проявляются клинически, а при гомозиготных формах имеет место умеренная гемолитическая анемия и спленомегалия. Диагноз верифицируется с помощью электрофореза гемоглобина.

Гемоглобинопатия Е

Гемоглобинопатия Е характеризуется появлением гемоглобина Е, в котором в р-цепи 26-я глутаминовая кислота заменена лизином (**HbE** $\alpha_2\beta_2^{26\text{глу}\rightarrow\text{лиз}}$). Чаще всего встречается у жителей Юго-Восточной Азии и у представителей черной расы.

Гомозиготная форма заболевания проявляется умеренной гипохромной гемолитической анемией, микроцитозом, наличием в периферической крови большого количества мишеневидных клеток, спленомегалией.

При гетерозиготных формах болезни анемии нет, но обнаруживаются мишеневидные эритроциты.

Диагноз верифицируется с помощью электрофореза гемоглобина: при этом **HbE** составляет примерно 30%, а **HbA** — 70%.

Гемоглобинопатия М

Гемоглобинопатия М характеризуется появлением гемоглобина М, к которому относятся S аномальных гемоглобинов. Их характерной особенностью является окисление железа гема до трехвалентной формы, обусловленное нарушением аминокислотного состава (заменой аминокислот) в р- или α-цепях. При гемоглобинопатии М развивается метгемоглобинемия, нарушается способность эритроцитов переносить кислород.

Характерной клинической особенностью гемоглобинопатии М являются цианоз и умеренная полицитемия. Цианоз может быть достаточно выраженным и требует дифференциальной диагностики с врожденными пороками сердца «синего» типа. Синдром гемолиза выражен незначительно. В миелограмме отмечается гиперплазия красного кроветворного ростка.

Диагноз заболевания верифицируется с помощью электрофореза гемоглобина.

Описаны также более 20 видов гемоглобинопатий, характеризующихся повышенным сродством гемоглобина к кислороду и, следовательно, затрудненной отдачей кислорода тканям, и 6 вариантов гемоглобинопатий с выраженным снижением сродства к кислороду. Эти варианты гемоглобинопатий характеризуются выраженным цианозом, эритроцитозом, гиперплазией красного кроветворного ростка.

Гемолитические анемии, обусловленные ***нестабильными гемоглобинами***

Нестабильные гемоглобины характеризуются заменой аминокислот в а- или **β-цепях,** что приводит к молекулярной нестабильности гемоглобина, изменению его физико-химических свойств и преципитации гемоглобина в эритроцитах. Эти процессы ведут также к нарушению свойств мембраны эритроцитов и их разрушению. Продолжительность жизни эритроцитов сокращается. В настоящее время известно около 50 вариантов нестабильного гемоглобина. **Эти** варианты получили название по имени городов, у жителей которых они были обнаружены **(HbKöln, HbMoscau** и т. д.).

Клиническая картина заболевания начинает проявляться достаточно быстро (через 3-6 **мес.)** после рождения и характеризуется развитием желтухи, анемии различной степени выраженности **с** ретикулоцитозом, **спленомегалией,** гиперплазией красного кроветворного ростка (по данным анализа стернального пунктата), **неконъюгированной гипер**билирубинемией, **уробилирубинурией**. Для верификации диагноза используются следующие методы:

- выявление аномальных гемоглобинов с помощью электрофореза гемоглобина, аномальный гемоглобин может составлять 30-40% от общего количества гемоглобина;
- выявление **внутриэритроцитарных** телец Гейнца (классический признак заболевания, рис. 14) после инкубации цельной крови с ацетилфенилгидразином и окрашивания кристаллическим фиолетовым.

ПРИОБРЕТЕННЫЕ ГЕМОЛИТИЧЕСКИЕ АНЕМИИ

К приобретенным гемолитическим анемиям относятся:

- иммунные гемолитические анемии;
- **пароксизмальная** ночная гемоглобинурия;
- лекарственные гемолитические анемии;
- травматические и **микроангиопатические** гемолитические анемии;
- анемии, обусловленные влиянием гемолитических ядов, химических веществ, бактериальных токсинов.

Иммунные гемолитические анемии

Иммунные гемолитические анемии — это группа гемолитических анемий, обусловленная разрушением эритроцитов больного под влиянием иммунных механизмов.

Л. И. Идельсон **(1979)** выделяет следующие варианты иммунных гемолитических анемий:

- ***изоиммунные гемолитические*** *анемии* — связаны с изоантителами против групповых факторов эритроцитов. Этот вариант анемии развивается тогда, когда антитела к эритроцитам попадают в организм плода из крови матери (гемолитическая болезнь плода или

новорожденного), а также при переливании эритроцитов, несовместимых по системе АВО или резус (в этом случае эритроциты донора разрушаются антителами реципиента);

- *трансиммунные гемолитические анемии* — обусловлены тем, что антиэритроцитарные антитела матери, страдающей аутоиммунной гемолитической анемией, проникают через плаценту в кровь ребенка и разрушают его эритроциты;
- *гетероиммунные (гаптеновые) гемолитические анемии* — чаще все обусловлены приемом лекарственных веществ, реже — влиянием вирусов. В одних случаях лекарственное вещество (пенициллины, цефалоспорины) фиксируются на поверхности эритроцитов, образуются антитела класса IgG к лекарственному веществу, которые далее взаимодействуют с лекарственным препаратом, при этом происходит внесосудистый гемолиз без участия комплемента. В других случаях (например, прием фенацетина, ПАСК, сульфаниламидов, хлорпромазина и др.) образуются антитела класса IgG или IgM, далее формируются циркулирующие иммунные комплексы, которые связываются с Fc-рецепторами эритроцитов и вызывают их гемолиз после фиксации комплемента. При длительном приеме α-метилдопы (допегит) могут происходить модификация антигенного состава клеточной мембраны эритроцитов и образование антиэритроцитарных антител с последующим разрушением эритроцитов;
- *аутоиммунные гемолитические анемии.*

Гемолитическая болезнь плода и новорожденного обсуждаются в литературе по педиатрии.

Аутоиммунные гемолитические анемии

Аутоиммунные гемолитические анемии — это анемии, обусловленные образованием аутоантител, направленных против поверхностных антигенов аутологичных эритроцитов. Распространенность аутоиммунных гемолитических анемий — 1:500 000 населения.

Классификация

В зависимости от этиологии различают идиопатические (с неизвестной этиологией) и симптоматические (возникают на фоне различных заболеваний). Кроме того, аутоиммунные гемолитические анемии классифицируются в зависимости от вида антиэритроцитарных антител (серологические варианты) и типа гемолиза.

I. Этиологические варианты.
   1. Идиопатическая.
   2. Симптоматическая:
      2.1 при остром гемобластозе;
      2.2 при хронических лимфопролиферативных заболеваниях (хронический лимфолейкоз, лимфосаркома, миеломная болезнь, макроглобулинемия Вальденстрема);
      2.3 при системных болезнях соединительной ткани (системная красная волчанка, ревматоидный артрит и др.);

2.4 при злокачественных новообразованиях;
2.5 при неспецифическом язвенном колите;
2.6 при активном гепатите;
2.7 при инфекциях (вирусных, бактериальных);
2.8 при **антифосфолипидном** синдроме;
2.9 при лечении лекарственными средствами (а-метилдопа, пенициллин, хинидин, фенацетин, **хлорпромазин,** рифампицин, изониазид, ПАСК, тетрациклин, новокаинамид, **диклофенак** и др.).

II. Серологические варианты.
1. Аутоиммунная гемолитическая анемия вследствие образования неполных тепловых агглютининов.
2. Аутоиммунная гемолитическая анемия вследствие образования тепловых гемолизинов.
3. Аутоиммунная гемолитическая анемия вследствие образования полных Холодовых агглютининов.
4. Аутоиммунная гемолитическая анемия вследствие образования двухфазных гемолизинов.

III. Тип гемолиза.
1. Внутриклеточный (при серологических вариантах 1 и 3).
2. **Внутрисосудистый** (при серологическом варианте 2).
3. Внутрисосудистый (преимущественно) и внутриклеточный (при серологическом варианте 4).

Этиология и патогенез

Этиология идиопатической формы аутоиммунной гемолитической анемии до сих пор остается неизвестной. Причины, вызывающие симптоматическую аутоиммунную гемолитическую анемию, представлены выше.

Патогенез заболевания заключается в продукции антиэритроцитарных **аутоантител** с последующим иммунным гемолизом эритроцитов. Иммунная система пациента теряет толерантность к его собственным эритроцитам, они становятся аутоантигенами и к ним начинают продуцироваться антитела. Развитию этих процессов способствует нарушение кооперации иммунных клеток — снижение активности **Т-лимфоцитов-супрессоров,** растормаживание вследствие этого активности **Т-лимфоцитов-хелперов.**

Развитие анемии и выраженность ее клинических проявлений **зависит** от следующих патогенетических факторов:

- плотности антител на поверхности эритроцитов;
- способности антиэритроцитарных антител фиксировать комплемент;
- температурного диапазона, в котором проявляется активность антиэритроцитарных антител;
- способности селезенки удалять покрытые антителами эритроциты.

Серологическая характеристика аутоантител при аутоиммунной гемолитической **анемии** различна. Известны следующие виды антител, появляющихся при этом заболевании.

Неполные тепловые аутоантитела к эритроцитам — относятся к классу **IgG**, имеют оптимум действия при 37 °С, являются **неполными** антителами; располагаясь на поверхности эритроцитов, они не приводят к их агглютинации. Тепловые аутоантитела фиксируют **неактивные** компоненты комплемента C_{3a} и C_{3b}. Эритроциты с **тепловыми аутоантителами** захватываются макрофагами селезенки (реже **печени**), при этом эритроциты теряют определенные участки мембраны, **уменьшаются** в размерах, появляются **микросфероциты**. Определенная часть эритроцитов полностью уничтожается макрофагами.

Тепловые гемолизины — это тепловые аутоантитела к **эритроцитам**, способные активировать весь каскад комплемента и вызывать внутрисосудистый лизис эритроцитов.

***Холодовые** аутоантитела к эритроцитам* относятся к классу IgM, являются полными антителами и вызывают агглютинацию **эритроцитов** и фиксацию C_3 и C_{3a} компонентов комплемента. Особенностью Холодовых аутоантител является их способность связываться с **эритроцитами** при пониженной температуре (в диапазоне от 4°С до **температуры** несколько ниже нормальной температуры тела, максимум **активности** при температуре 4-18°С, которая может создаваться **на холоде** в определенных участках тела — конечностях, лице, ушах, носу). **Образовавшиеся** под влиянием **холодовых** аутоантител **агглютинаты эритроцитов** удаляются из крови печенью и селезенкой. Развивается **также внутрисосудистый** гемолиз.

Двухфазные гемолизины — антитела Доната-Ландштейнера, относятся к классу IgG, вызывают гемолиз эритроцитов с участием системы комплемента. Гемолиз протекает в две фазы — вначале **при** низкой температуре происходит фиксация антител и C_{1q} и C_3 компонента комплементов на поверхности эритроцитов (холодовая **фаза**), а затем при нормальной температуре тела — **фиксация** на поверхности эритроцитов C_2-C_9 компонентов **комплемента** и гемолиз (тепловая фаза).

При аутоиммунной гемолитической анемии гемолиз **эритроцитов** осуществляется несколькими иммунными механизмами.

Первый механизм иммунного гемолиза — это **фагоцитирование** моноцитами — макрофагами селезенки эритроцитов, покрытых **антителами** IgG, интенсивность разрушения эритроцитов зависит от **количества** антител на их поверхности.

Второй механизм иммунного гемолиза — фагоцитирование **макрофагами** селезенки эритроцитов, покрытых антителами и **компонентами** комплемента.

Третий механизм иммунного гемолиза — **комплементопосредованный** лизис эритроцитов. Комплемент участвует преимущественно **в** действии антител класса IgM. Антитела IgM, с одной стороны, вызывают агглютинацию эритроцитов (эти антитела преодолевают **электростатический** Z-потенциал, определяющий в норме взаимное **отталкивание** эритроцитов). С другой стороны, после фиксации IgM **на** поверхности эритроцитов с ними связываются **компоненты**

комплемента, что сопровождается структурными повреждениями мембраны эритроцитов.

Четвертый механизм разрушения эритроцитов связан со способностью В-лимфоцитов селезенки взаимодействовать с собственными эритроцитами пациента. Эти лимфоциты выполняют функцию киллеров по отношению к эритроцитам старым и со средним сроком жизни, абсорбировавшим максимальное количество антител (Л. В. Эрман, 1998).

В результате иммунного гемолиза эритроцитов развивается синдром гемолитической анемии с характерными клиническими особенностями, присущими определенным клиническим формам в зависимости от вида антиэритроцитарных антител.

Аутоиммунная гемолитическая анемия с неполными тепловыми агглютининами

Аутоиммунная гемолитическая анемия с неполными тепловыми агглютининами вызывается антителами, относящимися к классу **IgG** (подклассы $\mathbf{IgG_1}$ и $\mathbf{IgG_3}$), направленными преимущественно к Rh-антигену, проявляющими максимальную активность при нормальной температуре тела. Реже встречаются антитела класса **IgM** или А.

У **40%** больных на эритроцитах обнаруживаются только антитела класса IgG, а фиксации комплемента не происходит. Такой вариант заболевания имеет место при идиопатической аутоиммунной гемолитической анемии, а также может развиваться под влиянием лекарственных средств — **α-метилдопы (допегит)** или пенициллина.

У 50% больных на эритроцитах фиксируются антитела класса IgG и $\mathbf{C_3}$**-компонент** комплемента. Эта форма заболевания может быть идиопатической, а также развивается при системной красной волчанке, но не характерна для лекарственной аутоиммунной гемолитической анемии.

Приблизительно в 10% случаев при аутоиммунной тепловой гемолитической анемии на эритроцитах фиксируется только $\mathbf{C_3}$**-компонент** комплемента, а IgG не обнаруживаются. Это объясняется слабой аффинностью антител к IgG.

При аутоиммунной тепловой гемолитической анемии гемолиз происходит преимущественно в селезенке.

Антитела IgG вызывают разрушение эритроцитов за счет включения двух механизмов: а) взаимодействия эритроцитов с поверхностью макрофагов или моноцитов селезенки; б) активации системы комплемента. Взаимодействие эритроцитов, на которых фиксированы антитела IgG с макрофагами осуществляется благодаря наличию у макрофагов рецепторов к Fc-фрагменту IgG (рис. 20).

Этот вариант аутоиммунной гемолитической анемии встречается наиболее часто и может развиваться в любом возрасте, чаще у женщин. *Начало заболевания* может быть острым и постепенным, некоторые гематологи выделяют острое, подострое и хроническое начало заболевания.

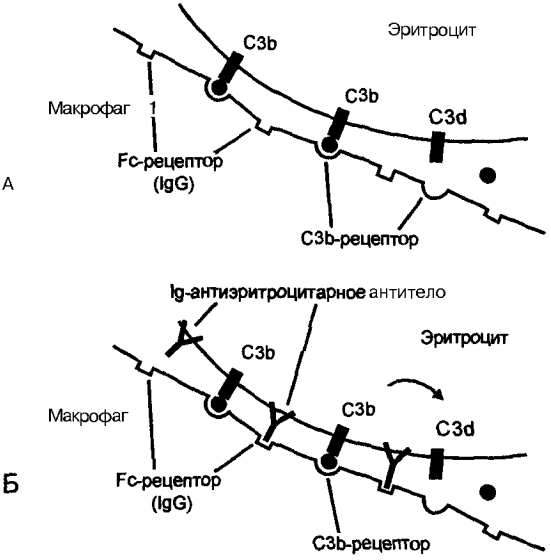

Рис. 20. Механизм прикрепления эритроцитов к фагоцитирующим клеткам (Lee и соавт., 1993).

А. Эритроцит, соединенный с молекулой **C3b,** взаимодействует со **специфическим** рецептором **C3b** макрофага. Если фагоцитоз не **произошел,** молекула **3b** расщепляется на **C3d** и **C3c**. Молекула C3d неспособна к **взаимодействию** с рецептором **3b**.

Б. Макрофаг имеет рецепторы к Fc-фрагменту IgG_1 и IgG_3. Фагоцитоз может запускаться только молекулой IgG, но эффективность **фагоцитоза** эритроцитов усиливается при наличии на поверхности эритроцитов не только IgG, но и **C3b**.

Острое начало характеризуется быстро наступающей и прогрессирующей слабостью, болями в поясничной области и **жалобами,** связанными с быстрым развитием анемии (боли в области сердца, сердцебиения и одышка, особенно при физической нагрузке; **головокружение,** особенно при быстрой перемене положения тела), **а** также быстрым **развитием** желтухи и повышением температуры **тела.**

Для постепенного начала заболевания характерны появление в качестве предшественников артралгий, неопределенных и **нелокализованных** болей в животе (интенсивность их невелика); повышение температуры тела до субфебрильной; постепенное развитие желтухи и анемического синдрома.

Развернутая клиническая картина аутоиммунной гемолитической анемии с неполными тепловыми агглютининами имеет **следующие** характерные **проявления:**

- желтуха (цвет кожи лимонно-желтый);

- неспецифический анемический синдром (бледность, головокружение, одышка, сердцебиения при нагрузке, общая слабость, негромкий систолический шум в области верхушки и в точке Боткина, расширение границы сердца); выраженность анемии значительно преобладает над выраженностью желтухи;
- увеличение селезенки (приблизительно в 75% случаев);
- увеличение печени (у 50-60% больных);
- **субфебрильная** температура тела.

Заболевание может периодически осложняться ***гемолитическими*** *кризами,* во время которых усиливаются желтуха, бледность, одышка, головокружение, сердцебиения, температура тела становится **фебрильной**, усиливаются боли в поясничной области и левом подреберье.

Течение заболевания у большинства больных обычно тяжелое.

Лабораторные ***данные и инструментальные*** *исследования*

Общий анализ крови — характерно снижение уровня гемоглобина до 50-70 г/л (при гемолитических кризах содержание гемоглобина может быть ниже 50 г/л), падение количества эритроцитов, анемия носит, как правило, нормохромный характер; количество ретикулоцитов увеличено (ретикулоцитоз менее выражен при симптоматической аутоиммунной анемии по сравнению с **идиопатической);** обнаруживается микросфероцитоз; при тяжелом течении заболевания в мазке выявляются фрагменты разрушенных эритроцитов. Характерны также увеличение СОЭ и снижение осмотической стойкости эритроцитов.

Количество лейкоцитов обычно повышено, наиболее выраженный лейкоцитоз наблюдается во время гемолитического криза, отмечается сдвиг лейкоцитарной формулы влево. Возможна иммунная **тромбоцитопения** (не у всех больных).

Общий *анализ мочи* — определяется уробилинурия, что обусловливает темный цвет мочи. При гемолитическом кризе в моче выявляется белок, возможно появление цилиндров. Гемосидеринурия и **гемоглобинурия** отсутствуют.

Общий анализ кала — характерен темный цвет кала в связи с повышенным содержанием **стеркобилина.**

Биохимический анализ крови — повышен уровень неконъюгированного билирубина (при нетяжелом течении заболевания и в периоде ремиссии гипербилирубинемии может не быть), наблюдается диспротеинемия (снижение содержания альбумина и значительное повышение **γ-глобулинов),** повышение показателей тимоловой пробы и сывороточного железа. Уровень свободного гемоглобина в крови, как правило, нормальный.

Иммунологический анализ крови — может обнаруживаться снижение количества Т-лимфоцитов-супрессоров и увеличение Т-лимфоцитов-**хелперов,** снижение количества иммуноглобулинов; у некоторых больных обнаруживаются циркулирующие иммунные комплексы, **антинуклеарные** антитела, ревматоидный фактор, возможна **ложноположительная** реакция **Вассермана.** Самым характерным серо-

логическим признаком аутоиммунной гемолитической анемии является положительная прямая реакция Кумбса. С помощью реакции Кумбса выявляются **антиэритроцитарные** антитела. **Различают** прямую и непрямую реакции Кумбса.

Прямая реакция Кумбса выявляет антиэритроцитарные антитела — тепловые агглютинины, фиксированные на эритроцитах больного. Суть прямой реакции Кумбса заключается во взаимодействии эритроцитов больного с **антиглобулиновой** сывороткой, полученной иммунизацией кролика глобулинами человека. При аутоиммунной гемолитической анемии с неполными тепловыми агглютининами эти антитела покрывают эритроциты, но в солевой среде они не могут вызвать их агглютинацию. Так как антитела относятся к глобулинам, то при соединении эритроцитов больного с антиглобулиновой сывороткой происходит агглютинация эритроцитов.

Прямая положительная реакция Кумбса наблюдается у подавляющего большинства больных аутоиммунной гемолитической анемией с тепловыми агглютининами. Однако иногда реакция бывает отрицательной, что обусловлено малым количеством антител на поверхности эритроцитов при нетяжелом течении заболевания или при гемолитическом кризе (многие эритроциты оказываются разрушенными). Принцип прямой реакции Кумбса показан на рис. 21.

Для повышения чувствительности прямой реакции Кумбса применяют принцип **агрегат-гемагглютинации** (А. М. Оловников и др., **1975**) с использованием эритроцитов, покрытых агрегированными **белками** иммунной сыворотки. Непрямая реакция Кумбса открывает те **антиэритроцитарные** антитела, которые в момент исследования не фиксированы на **эритроцитах больного,** а находятся в свободном состоянии в плазме. Принцип непрямой реакции Кумбса заключается **в том, что** к **сыворотке** больного добавляют нормальные (донорские) эритроциты, они **осаждают на** себе антиэритроцитарные **антитела.** Далее с обработанными таким образом эритроцитами донора ставят обычную прямую реакцию Кумбса (как описано выше). **Положительная** непрямая реакция Кумбса **менее** характерна для **аутоиммунной гемолитической** анемии.

Анализ миелограммы — определяется гиперплазия красного **кровет**творного ростка костного **мозга,** иногда мегалобластоидная **реакция** (в связи с относительным дефицитом фолиевой кислоты).

ЭКГ — характерно снижение амплитуды зубцов Т в **нескольких** грудных отведениях как проявление **миокардиодистрофии.**

УЗИ выявляет увеличение печени, селезенки, иногда камни в желчном пузыре, увеличение размеров левого желудочка (при тяжелой миокардиодистрофии).

Диагноз

Диагностике аутоиммунной гемолитической анемии с **неполными** тепловыми агглютининами способствуют *диагностические* ***критерии:***

1. Наиболее частая встречаемость по сравнению с другими формами аутоиммунной гемолитической анемии.

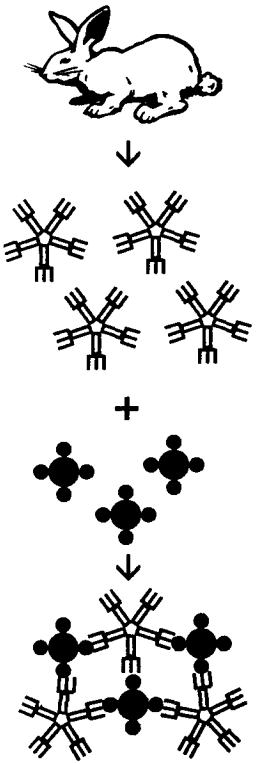

Рис. 21. Прямая реакция ***Кумбса.***

2. Признаки гемолитической анемии: **нормохромная** анемия с ретикулоцитозом, **неконъюгированная гипербилирубинемия,** разрушенные эритроциты в мазке крови.
3. Наличие в периферической крови микросфероцитов, снижение осмотической стойкости эритроцитов (симптом не патогаомоничен, наблюдается также при наследственной **микросфероцитарной** анемии).
4. Увеличение содержания в крови **γ-глобулинов.**
5. Увеличение СОЭ.
6. Положительная прямая реакция Кумбса (выявляет антиэритроцитарные антитела) — важнейший диагностический критерий.
7. Увеличение селезенки (в **75%** случаев).
8. Положительный результат лечения **преднизолоном.**
9. Гиперплазия красного кроветворного ростка костного мозга по **данным стернального пунктата.**

Дифференциальный диагноз. Наличие желтухи, **неконъюгированной гипербилирубинемии** заставляет дифференцировать **аутоиммунную** гемолитическую анемию с неполными тепловыми **агглютининами** с хроническим гепатитом и синдромом Жильбера. Сделать это сравнительно несложно, так как синдром Жильбера имеет наследственный характер, не сопровождается анемией, а при **хроническом** гепатите наряду с неконъюгированной гипербилирубинемией имеется и конъюгированная (причем последняя нередко **преобладает**), значительно увеличена активность аланиновой **аминотрансферазы**, имеются гистологические признаки гепатита в печеночном **биоптате**, анемический синдром наблюдается только при высокой активности хронического гепатита.

Наличие синдрома гемолиза, **микросфероцитарной нормоцитарной** анемии и снижение осмотической стойкости **эритроцитов** делает необходимой дифференциальную диагностику **аутоиммунной** гемолитической анемии с наследственной **микросфероцитарной** анемией. Дифференциальный диагноз этих заболеваний **представлен** в табл. 36.

Табл. 36. ***Дифференциально-диагностические*** *различия между аутоиммунной гемолитической анемией с неполными тепловыми агглютининами и наследственной микросфероцитарной анемией*

Признаки	**Аутоиммунная гемолитическая анемия с неполными тепловыми агглютининами**	**Наследственная микросфероцитарная анемия**
Наследственный характер заболевания	Нет	Да
Наличие соматических аномалий (башенный череп, полидактилия, врожденные пороки **сердца** и **др.**)	Нет	Наблюдается достаточно часто
Трофические язвы голени	Не характерны	Наблюдаются часто
Возраст больных	Преимущественно пожилой или средний	Молодой (болезнь обнаруживается в раннем детском **возрасте**)
Спленомегалия	Незначительная, встречается у **75%** больных	**Закономерна, значительно** выражена
Проба **Кумбса**	Положительная прямая проба	Отрицательная прямая и непрямая пробы
Гипергаммаглобулинемия	Характерна	Не характерна
Лечение **глюкокортикоидами**	Эффективно	Не эффективно
Наличие камней в **желчевыводящих** путях	Наблюдается не часто	Очень характерно

Аутоиммунная гемолитическая анемия с тепловыми гемолизинами

Эта форма аутоиммунной гемолитической анемии обусловлена продукцией **антиэритроцитарных** антител класса **IgG** — тепловых гемолизинов, которые фиксируются на эритроцитах и вызывают гемолиз в присутствии комплемента.

У большинства больных заболевание начинается постепенно (реже — остро). Развивается общая слабость, **не**интенсивная желтуха на фоне бледности кожи, появляется субъективная симптоматика анемического синдрома (одышка и сердцебиения при физической нагрузке, головокружения и **др.**).

В развернутом периоде болезни клиническая симптоматика сходна с клиническими проявлениями аутоиммунной гемолитической анемии с неполными тепловыми агглютининами — имеется неинтенсивная желтуха, анемия, у **50%** больных увеличены печень и селезенка. Картина периферической крови такая же, как при гемолитической анемии вследствие образования неполных тепловых агглютининов.

Однако для аутоиммунной гемолитической анемии с тепловыми гемолизинами, в отличие от гемолитической анемии с неполными тепловыми агглютининами, характерны следующие особенности:

- выделение мочи черного цвета, преимущественно во время гемолитического криза (в связи с наличием в моче свободного гемоглобина и гемосидерина; следует подчеркнуть, что гемоглобинурия наблюдается не всегда, гораздо чаще отмечается **гемосидеринурия);**
- в крови обнаруживается повышенное количество свободного гемоглобина;
- часто развиваются тромбозы периферических вен, а у некоторых больных — мезентериальных артерий с интенсивными болями в животе.

Диагноз верифицируется определением тепловых гемолизинов в сыворотке крови больного, что доказывается способностью сыворотки крови больного вызывать в кислой среде гемолиз эритроцитов донора в присутствии комплемента. Тепловые гемолизины можно обнаружить с помощью непрямой реакции Кумбса с эритроцитами, обработанными папаином.

В связи с наличием у больных **гемоглобинурии** и гемосидеринурии необходимо дифференцировать аутоиммунную гемолитическую анемию с тепловыми гемолизинами с пароксизмальной ночной гемоглобинурией — болезнью **Маркиафавы-Микели.** Основные дифференциально-диагностические различия:

- при аутоиммунной гемолитической анемии пробы сахарозная и Хема отрицательные, при болезни Маркиафавы-Микели — положительные;
- при аутоиммунной гемолитической анемии с тепловыми гемолизинами сыворотка больного вызывает гемолиз эритроцитов донора **(см.** выше).

Аутоиммунная ***гемолитическая*** *анемия, обусловленная появлением* ***холодовых*** *агглютининов*

Аутоиммунная **холодовая** гемолитическая анемия («гемолитическая болезнь от охлаждения») составляет 26% от всех **гемолитических** анемий и обусловлена продукцией Холодовых антител класса **IgM** (реже бывает сочетание IgM и **IgG**) к антигенам эритроцитов **системы I** (В. Н. Шабалин, Л. Д. Серова, 1988). Эта система эритроцитарных **антигенов** открыта в 1956 г. и содержит три аллеля антигенов I, i. **Антиген** I встречается у 99% взрослых людей, антиген i присущ **эритроцитам** эмбриона и новорожденного. Только через 18 **мес. соотношение** антигенов I и i у ребенка становится таким, как у **взрослого. Антигенные** детерминанты **I-системы** эритроцитов связаны с основным **эритроцитарным сиалогликопротеином гликофорином** A_2. Работами **Park** и соавт. **(1984)** показано наличие в эритроцитах больных **аутоиммунной** холодовой гемолитической анемией аномального **гликопротеина**, вследствие чего эритроциты фиксируют C_3 компонент **комплемента** в значительно большем количестве, чем в норме. **Появление** аномального гликопротеина в эритроцитах больных **аутоиммунной** холодовой гемолитической анемией обусловлено **взаимодействием холодовых** антител-агглютининов с гликопротеинами эритроцитарных мембран, в свою очередь это ведет к нарушению **состояния** мембраны и способствует взаимодействию с комплементом.

Различают две клинические формы заболевания: первичную **(идиопатическую)** и вторичную, развивающуюся при **инфекционных, лимфопролиферативных** заболеваниях. Антитела (холодовые агглютинины) могут быть моноклональными (преимущественно **при лимфопролиферативных** заболеваниях) или поликлональными **(преимущественно** при инфекционных заболеваниях и системных болезнях соединительной ткани) (табл. 37).

Табл. 37. Заболевания, прикоторыхобнаруживаютсяхолодовые агглютинины(Leeи ***соавт.****, 1993)*

Поликлональные холодовые агглютинины	**Моноклональные** холодовые агглютинины
Микоплазменная пневмония	**Хроническая** холодовая гемагглютининовая болезнь
Инфекционный мононуклеоз	**Макроглобулинемия Вальденстрема**
Цитомегаловирусная инфекция	**Лимфома**
Эпидемический паротит	**Хронический лимфолейкоз**
Листериоз	**Саркома Капоши**
Подострый бактериальный эндокардит	**Миелома**
Сифилис	**Негематологические** злокачественные **новообразования** (редко)
Трипаносомиаз	**Микоплазменная пневмония (редко)**
Малярия	
Тропическая эозинофилия	
Системные васкулиты, системные заболевания соединительной ткани, иммунокомплексные болезни	
Ангиоиммунобластическая лимфаденопатия	

Специфичность антител может иметь диагностическую ценность. **Холодовые** агглютинины, реагирующие преимущественно с эритроцитами взрослых, но не с эритроцитами новорожденных, направлены против **I-антигена (антитела-I)** и обнаруживаются при **лимфопролиферативных** заболеваниях (хроническая холодовая **агглютининовая** моноклональная гаммапатия) и идиопатической форме холодовой гемагглютининовой болезни.

Холодовые антитела, реагирующие с эритроцитами новорожденных, направлены против i антигена (антитела-i) и наблюдаются при злокачественных лимфомах и инфекционном **мононуклеозе.**

Холодовые агглютинины — антитела-1 и -i связывают и активируют комплемент (компоненты C_{3b}, C_{3d9}) на поверхности эритроцитов с последующим их гемолизом. Степень гемолиза определяется выраженностью этих процессов и температурой, при которой они происходят.

Холодовые гемагглютинины реагируют с эритроцитами, циркулирующими в сосудах, снабжающих кровью уши, нос, голени (в этих зонах температура ниже, чем в других областях). Антитела фиксируют комплемент на эритроцитах, в дальнейшем антитела отделяются от эритроцитов в зонах, имеющих более высокую температуру. Гемолиз эритроцитов инициируется взаимодействием фагоцитов с C_{3b} компонентом комплемента (фагоциты имеют рецепторы к нему). Разрушение эритроцитов происходит в результате фагоцитоза в селезенке, печени, костном мозге, но может осуществляться и внутри сосудов.

Заболевание чаще развивается у пожилых людей. У большинства больных заболевание развивается постепенно. Больные отмечают плохую переносимость холода, что проявляется резким побледнением (иногда цианозом) пальцев рук (синдром Рейно), стоп, кончика носа, ушных раковин, а также выраженными жгучими болями в руках и ногах. Могут появиться нарушения трофики в виде некрозов кожи, нередко некротизируются и подлежащие ткани. Нарушения периферического кровообращения обусловлены агглютинацией эритроцитов в капиллярах на холоде. У многих больных наблюдается ярко выраженная **холодовая** крапивница с интенсивным кожным зудом. Указанные изменения исчезают и не развиваются при пребывании больного в тепле.

Постепенно появляется общая слабость, снижение работоспособности, развивается умеренно выраженный анемический синдром, субъективно он проявляется головокружением, иногда одышкой при физической **нагрузке.** Следует подчеркнуть, что анемия развивается или усиливается только в холодное время года и практически исчезает летом.

Желтуха, как правило, слабо выражена и наблюдается в холодную пору года. В этот же период появляется уробилинурия и отмечается потемнение мочи.

У многих больных обнаруживается увеличение печени и селезенки.

Длительные переохлаждения приводят к развитию гемолитических кризов, которые проявляются болями в поясничной области, высокой температурой тела, выделением мочи темного цвета (в связи с гемоглобинурией), **увеличением степени анемии и усилением** желтухи.

Лабораторные данные

Общий анализ крови — наблюдается нормохромная анемия, умеренно выраженная (Hb 80-100 г/л), ретикулоцитоз. Анемия увеличивается в холодную и уменьшается в теплую пору года. Количество лейкоцитов и тромбоцитов обычно нормальное.

Характерной особенностью холодовой формы аутоиммунной гемолитической анемии является аутоагглютинация эритроцитов при комнатной температуре. Это обстоятельство затрудняет приготовление мазка периферической крови, подсчет количества эритроцитов, определение группы крови, а также обусловливает очень высокую СОЭ (характерный признак болезни). Агглютинация обратима и исчезает при помещении крови в термостат при температуре 37°С.

Общий анализ мочи — в период обострения заболевания обнаруживаются белок, уробилин, гемоглобин (однако следует подчеркнуть, что гемоглобинурия — нечастый признак холодовой аутоиммунной анемии).

Биохимический анализ крови — при обострении заболевания выявляется умеренная неконъюгированная гипербилирубинемия, повышено содержание свободного гемоглобина и у-глобулинов. При электрофорезе белков иногда выявляется М-градиент, представляющий собой холодовые антитела.

Серологическое исследование крови — выявляются холодовые антитела, относящиеся к классу IgM. Титр антител колеблется от 1:128 до 1:128 000 и выше. Для обнаружения антител используют непрямую реакцию Кумбса. Для определения холодовых антиэритроцитарных антител-агглютининов сыворотку крови больного титруют в солевой среде, добавляют донорские эритроциты, затем полученную смесь помещают в различные температурные условия и констатируют агглютинацию эритроцитов При тяжелой форме заболевания агглютинация эритроцитов происходит даже при большой степени разведения сыворотки больного и не только при низкой температуре (около 20°С). Это свидетельствует о высоком титре Холодовых антител. Максимальная активность антител наблюдается при температуре 4°С. Следует подчеркнуть, что холодовые антитела класса IgM могут обнаруживаться и в норме, но в титре 1:4 и только при температуре 4°С.

Диагноз

Основные *диагностические критерии* аутоиммунной гемолитической анемии с Холодовыми агглютининами:

1. Развитие заболевания преимущественно у пожилых лиц.
2. Плохая переносимость холода и появление анемии с ретикулоцитозом и синдрома гемолиза преимущественно в холодное время года.
3. Наличие синдрома Рейно, холодовой крапивницы и акронекрозов (у многих больных синдром Рейно отсутствует).
4. Существенное увеличение СОЭ.
5. Аутоагглютинация эритроцитов во время взятия крови, новозможность определить группу крови и резус-фактор в обычных лабораторных условиях (аутоагглютинация эритроцитов исчезает при

подогревании крови в пробирке или при помещении ее в термостат при температуре 37°С).

6. Выявление в сыворотке крови полных Холодовых **агглютининов** в высоком титре с помощью непрямой **реакции** Кумбса.
7. Положительная провокационная проба с охлаждением (суть пробы: в сыворотке крови, полученной из перетянутого жгутом пальца, после опускания его в ледяную ванну определяется высокое содержание свободного гемоглобина).

Течение заболевания хроническое. Клинические проявления (анемия и синдром гемолиза) наблюдаются зимой, в холодные осенние и весенние дни и отсутствуют летом. Гемолитические кризы бывают редко. Выздоровление при идиопатической форме не наблюдается, смертельные исходы не частые. Трудоспособность больных постепенно снижается.

*Аутоиммунная **гемолитическая** анемия с двухфазными Холодовымиагглютининами*

Аутоиммунная гемолитическая анемия с двухфазными холодовыми агглютининами **(пароксизмальная** холодовая **гемоглобинурия)** обусловлена появлением двухфазных **холодовых** антител **Доната-Ландштейнера,** относящихся к классу **IgG** и направленных против Р-антигенов эритроцитов. Система Р-антигенов эритроцитов представлена тремя антигенами. Антиген P_1 встречается у **74%,** антиген P_2 — у 26% людей, аллели р, p^k встречаются очень редко. Холодовые антитела **Доната-Ландштейнера** являются разновидностью **анти-Р-антител,** в основном анти-P_1+P_2. **Это** двухфазные холодовые гемолизины — реакция взаимодействия антител с антигеном происходит с участием комплемента в две фазы. В первой фазе при температуре **0-15°С** происходит фиксация антител на эритроцитах с участием компонентов комплемента C_{1q}, C_{1r}, C_{1s}, а во второй фазе при температуре **37°С** происходит **внутрисосудистый** гемолиз эритроцитов с участием C_2, C_3, C_4, C_5, C_6, C_7, C_8, C_9 — компонентов комплемента. Первая фаза наблюдается при охлаждении тела больного, а вторая фаза (гемолиз) **наступает** при переходе пациента в теплое помещение. Комплекс **«эритроцит** больного + холодовое анти-Р-антитело» нестабилен, легко разрушается при возвращении пациента в помещение с оптимальными температурными **условиями,** при этом антитела поступают в плазму. Однако на эритроцитах остаются фиксированные компоненты комплемента и они вызывают гемолиз, который является преимущественно **внутрисосудистым,** но в определенной мере осуществляется также и в селезенке, печени, костном мозге. Гемолиз эритроцитов происходит под влиянием В-лимфоцитов (они имеют рецепторы к **Fc-фрагменту** IgG и **C_3-компоненту** комплемента), **Т-лимфоцитов-киллеров,** макрофагов.

Пароксизмальная холодовая гемоглобинурия может быть:

- первичной (идиопатическая);
- вторичной (при третичном сифилисе, вирусных респираторных инфекциях, кори, эпидемическом паротите).

Заболевание встречается редко, составляет всего лишь 1% среди всех случаев гемолитической анемии и характеризуется развитием пароксизмов внутрисосудистого гемолиза после переохлаждения.

В типичных случаях заболевания вскоре после переохлаждения появляется головная боль, боли в ногах и поясничной области, чувство **«ломоты** в теле», озноб, повышается температура тела (она держится высокой несколько часов), рвота, а спустя несколько минут (иногда часов) появляется черная моча — важнейший признак заболевания. Изложенная симптоматика характеризует развитие гемолитического криза. Во время криза появляется желтушность кожи, увеличиваются печень и селезенка, иногда наблюдаются синдром Рейно и холодовая крапивница, могут быть сильные боли в **животе**, тошнота, рвота.

Гемолитический криз с отхождением черной мочи (вследствие **гемоглобинурии**) продолжается 2-3 дня, сопровождается анемией. Спровоцировать внутрисосудистый гемолиз можно искусственно, опустив стопы или ладони в ледяную воду.

Лабораторныеданные

Общий анализ крови — во время криза определяется **нормохромная** анемия с **ретикулоцитозом.** Степень анемии обычно невелика, **однако** зимой, при частых кризах, содержание гемоглобина падает до **60**-70 г/л. Вне криза уровень гемоглобина может нормализоваться. **Существенных** изменений со стороны лейкоцитов и тромбоцитов **обычно** не наблюдается. Во время обострения заболевания СОЭ увеличена. В отличие **от** холодовой **гемагглютинационной** болезни аутоагглютинации эритроцитов не происходит.

Общийанализмочи — во время холодового гемолитического **криза** в моче определяется свободный гемоглобин (холодовая **гемоглобинурия**) и **гемосидерин, отмечается** протеинурия. Вне криза в анализе мочи патологических отклонений не выявляется.

Биохимическийанализкрови — в период криза наблюдается **неконъюгированная гипербилирубинемия,** повышение содержания **свободного** гемоглобина и уровня **γ-глобулинов.**

*Исследование **стернального** пунктата* — в зимнее время при **частых холодовых** гемолитических кризах отмечается гиперплазия **красного** кроветворного ростка.

Серологическийанализкрови — выявляются двухфазные **холодовые** гемолизины **Доната-Ландштейнера** класса IgG. Для их **обнаружения** сыворотку больного с эритроцитами донора или больного помещают в холодильник — при температуре **0-15°С** гемолизины фиксируются на поверхности эритроцитов. Затем эритроциты помещают в термостат при температуре 37°С, где происходит их гемолиз.

Лекарственная иммунная гемолитическая анемия

Различные лекарственные средства могут вызывать иммунный гемолиз эритроцитов (табл. 38).

Табл. 38. Лекарственно-индуцированные ***иммуногемолитические*** *анемии* ***(Wintrobes*** *Clinical* ***Hematology,*** *vol. 1, 1993, с изм.)*

Патогенетические группы	Лекарственные средства
Адсорбция лекарственного препарата на эритроцитах	Пенициллин Цефалоспорины Тетрациклин
Развитие аутоиммунных механизмов	α-Метилдопа (допегит) Леводопа Мефенамовая кислота Прокаинамид (новокаинамид) Ибупрофен, диклофенак
Образование иммунных комплексов	Аминопирин р-Аминосалициловая кислота Ангистин Антазолин Цефотаксим Цефлазидим Цефтриаксон Хлорамбуцил Хлорпромазин Дипирон Доксепин Флуоурацил Инсектициды Изониазид Номифензин Фенацетин Хинидин Хинин Рифампицин Стибофен Сульфаниламиды Сульфанилмочевина Супрофен Тенипозид Тиазидные соединения Толметин
Сочетанные патогенетические механизмы	Глафенин Латамоксел Номифензин Стрептомицин

Различают три основных механизма развития лекарственно-индуцированной гемолитической анемии (табл. 39):

1. Адсорбция на эритроцитах лекарственных препаратов с последующим образованием антиэритроцитарных антител. Прототипом лекарств, вызывающих развитие гемолитической анемии по этому механизму, является пенициллин.
2. Аутоиммунный механизм — прототипом лекарственных препаратов, сбусловливающих развитие гемолиза эритроцитов по этому типу, является α-метилдопа.
3. Иммунокомплексный механизм — этот генез развития гемолитической анемии характерен для большой группы лекарств, прототипом которой является стибофен.

Табл. 39. Патогенетические типы лекарственно-индуцированной гемолитической анемии (Rose, Berliner, 1998, с изм.)

Тип реакции	Роль лекарственного препарата или его метаболита	Характер связи антитела с эритроцитом	Прямой антиглобулиновый тест		Фиксация комплемента	Локализация гемолиза		Механизм разрушения эритроцитов
			IgG	комплемент		РЭС	внутрисосудистый	
Тип 1 — адсорбция препарата	Препарат выступает в роли гаптена	Взаимодействие с эритроцитом, фиксировавшим лекарственный препарат	Нет	+	–	+	Слабо выражен	Лекарственный препарат связывается с мембраной эритроцита, становится гаптеном, антитела направлены против лекарственного препарата. Эритроцит прикрепляется к макрофагу, фагоцитоз происходит в РЭС
Тип 2 — аутоиммунный механизм	Запускает образование антиэритроцитарных антител, возможно, в связи с угнетением Т-супрессорной функции лимфоцитов	Связь с антигеном Rh мембраны эритроцитов	Нет	+	–	+	–	Антитела направлены против антигена Rh мембраны эритроцитов. Эритроцит прикрепляется к макрофагам и фагоцитируется в РЭС
Тип 3 — иммунокомплексная реакция («невинный свидетель»)	Является антигеном в циркулирующем иммунном комплексе	Адсорбция в качестве компонента иммунного комплекса	Да	–	+	+	+	Антитело и лекарственный препарат образуют иммунный комплекс, который связывается с эритроцитом и активирует комплемент с последующим лизисом эритроцитов

Анемия, обусловленная адсорбцией лекарственного препарата на эритроцитах

При гемолитической анемии, обусловленной лечением пенициллином или цефалоспоринами, лекарственный препарат адсорбируется на эритроцитах, связывается с их мембраной. Образуются антитела, направленные против самого лекарственного препарата. Гемолиз возникает только в том случае, если препарат прочно связывается с эритроцитами. Некоторые исследователи рассматривают пенициллин как гаптен и считают, что образование антител происходит по «гаптеновому **механизму».** Установлено, что отдельные продукты деградации **бензилпенициллина** ковалентно связываются с белками и становятся **«большой» гаптеновой** детерминантой гиперчувствительности к бензилпенициллину. Наряду с этим образуются **«малые»** детерминанты. И «большие» и «малые» детерминанты раздельно или в сочетании могут вовлекаться в процесс сенсибилизации эритроцитов к пенициллину (Worlledge, 1969).

Антипенициллиновые антитела относятся к **IgG,** являются тепловыми антителами, направлены против пенициллина, не связываются с комплементом. Однако описаны случаи гемолитической анемии, обусловленные **комплементзависимым** механизмом **(Кетт** и **соавт.,** 1972, Petz, 1980). В большинстве случаев гемолитической анемии, обусловленной применением пенициллина, гемолиз эритроцитов является следствием фагоцитоза эритроцитов с фиксированными на них антителами макрофагами РЭС (см. рис. 20).

Клинические проявления. Гемолитическая анемия при лечении пенициллином развивается при применении больших доз (20 000 000 ЕД в сутки или более). Синдром гемолиза развивается достаточно быстро и характеризуется быстрым падением уровня гемоглобина, количества эритроцитов, **ретикулоцитозом,** неконъюгированной гипербилирубинемией. Тест с использованием эритроцитов, меченных радиоактивным ^{51}**Cr,** указывает на быстрое исчезновение эритроцитов из кровообращения и накопление их в селезенке. Прямой **антиглобулиновый** тест Кумбса положителен. После отмены пенициллина гемолитическая анемия исчезает.

Анемия, обусловленная образованием антител против эритроцитов

В 1966 г. Worlledge сообщил, что у большого процента больных, лечившихся **α-метилдопа,** обнаруживается положительная прямая реакция Кумбса, а у некоторых больных развивается аутоиммунная гемолитичеокая анемия.

Rose и **Bunn** (1944) указывают, что положительная прямая реакция Кумбса наблюдается у 10-20% больных, получавших а-метилдопа в дозе 2 г/сут. У 2-5% этих пациентов развивается сфероцитоз и гемолиз эритроцитов, иногда очень тяжело протекающий.

Существует предположение, что **α-метилдопа** повреждает белки системы Rh-антигенов и образующиеся антитела направлены против белков Rh-комплекса, но не против лекарственного препарата. Антитела соединяются с эритроцитом без фиксации комплемента, далее происходит фагоцитоз эритроцитов с антителами клетками **РЭС.**

Подобный механизм развития аутоиммунной гемолитической анемии наблюдается при лечении другими лекарственными средствами (см. табл. 38).

Гемолитическая анемия развивается в различные сроки от начала лечения данными лекарственными средствами. Клиническая симптоматика сходна с проявлениями гемолитической анемии, обусловленной появлением неполных тепловых антител (см. выше), при этом наблюдаются умеренные сфероцитоз, **ретикулоцитоз, неконъюгированная** гипербилирубинемия. Характерна положительная прямая реакция Кумбса только с **анти-IgG-сывороткой,** т. е. на поверхности эритроцитов определяются антитела класса **IgG** и не выявляется комплемент.

Анемия, обусловленная иммунными комплексами

Лекарственные вещества, включенные в эту группу (см. табл. 38), вызывают образование антител, направленных как против **лекарственного** препарата, так и против определенных белков мембраны **эритроцитов.** Антитело и лекарственный препарат образуют иммунный **комплекс,** который связывается с эритроцитами и активирует **комплемент.** Далее происходит лизис эритроцитов как в клетках РЭС, так и **внутри** сосудов. **Иммунокомплексный** механизм лекарственно **обусловленной** гемолитической анемии впервые был описан при лечении **шистозомиаза** стибофеном.

Гемолиз под влиянием препаратов этой группы обычно развивается во время приема лекарств. Гемолиз преимущественно **внутрисосудистый** и **сопровождается** гемоглобинемией **и гемоглобинурией. Может** наблюдаться тяжелая почечная недостаточность, описаны также **внутрисосудистые** тромбозы. Развивающаяся гемолитическая анемия **сопровождается** ретикулоцитозом, в редких случаях наблюдаются **лейкопения** и **тромбоцитопения.** В мазках периферической крови **могут** выявляться **сфероциты.**

Анемия, обусловленная смешанными ***патогенетическими*** *механизмами*

Наиболее часто применяемым препаратом в этой группе является стрептомицин. Он вызывает развитие гемолитической анемии различными путями. С одной стороны, стрептомицин является гаптеном, связывается с мембраной эритроцитов, возможно с антигенами M и $\mathbf{D(Rh_0)}$. С другой стороны, образуется антитело **IgG,** вместе **с** комплементом оно фиксируется на эритроцитах. В дальнейшем **развивается внутрисосудистый** гемолиз. Прямая реакция Кумбса положительна с IgG и комплементом.

Травматические и микроангиопатические гемолитические анемии

Травматические и микроангиопатические гемолитические анемии характеризуются повреждением и фрагментацией эритроцитов под влиянием **травматизации** в сердечно-сосудистой системе. Фрагментированные эритроциты (шизоциты) могут приобретать форму полумесяца, шлема, треугольника, микросферы с последующим удалением **ретикулоэндотелиальной системой.**

Гемолитическая анемия, обусловленная фрагментацией эритроцитов, наблюдается при патологии сердца, крупных и мелких сосудов (табл. 40).

Гемолитические анемии, обусловленные болезнями сердца и крупных сосудов

Причины, вызывающие «кардиальный» гемолиз, представлены в табл. 40. Наиболее часто речь идет о протезах клапанов (в частности, гемолиз эритроцитов вследствие их фрагментации наблюдается у 10% больных с протезом аортального клапана) и закрытии дефекта **межпредсердной** перегородки **«заплатой»** из полимерного материала.

Табл. 40. Причины, приводящие к фрагментации эритроцитов

I **Патология сердца и крупных сосудов:**
- **искусственные клапаны сердца**
- **трансплантированные клапаны сердца**
- **разрывы хорд**
- **пластика дефекта межпредсердной перегородки**
- **неоперированные пороки сердца**
- **коарктация аорты**
- **кальцинированный стеноз аорты**

II. **Заболевания или повреждения мелких сосудов (микроангиопатическая гемолитическая анемия):**
- **гемолитико-уремический синдром**
- **тромботическая тромбоцитопеническая пурпура**
- **диссеминированная карцинома (желудка, грудной железы, легких, поджелудочной железы, других локализаций)**
- **химиотерапия (лечение митомицином, цисплатиной, блеомицином, другими препаратами)**
- **беременность и послеродовый период (преэклампсия и эклампсия, тромботическая тромбоцитопеническая пурпура, послеродовый гемолитико-уремический синдром)**
- **злокачественная артериальная гипертензия**
- **диссеминированная внутрисосудистая коагуляция**
- **заболевания с иммунологическими механизмами развития (СКВ, острый гломерулонефрит, реакция отторжения трансплантата, узелковый периартериит, склеродермия, грануломатоз Вегенера, системный амилоидоз)**
- **инфекционные заболевания**
- **гемангиомы (гигантская гемангиома Казабаха-Меррита), гемангиоэндотелиома печени, плексогенная первичная легочная гипертензия)**

III **Маршевая гемоглобинурия**

При протезировании митрального клапана гемолиз эритроцитов менее выражен. Умеренный гемолиз эритроцитов может наблюдаться также при кальцинированном аортальном стенозе и у некоторых больных, подвергшихся операции аорто-коронарного шунтирования.

Основными *патогенетическими факторами*, вызывающими фрагментацию и разрушение эритроцитов и развитие гемолитической анемии при патологии сердца и крупных сосудов являются:

- **травматизация** эритроцитов во время закрытия клапанов;
- турбулентный поток крови в **области протеза**, сопровождающийся фрагментацией эритроцитов;
- отложение фибрина вдоль надрывов тканей в области фиксирования клапанов;
- образование антител к эритроцитам в ответ на обнажающиеся антигены эритроцитов при их механическом повреждении.

Клинические проявления гемолитической анемии могут быть выражены в различной степени. При легком течении выраженных клинических симптомов нет, могут выявляться лишь лабораторные проявления (прежде всего в мазке периферической крови обнаруживаются шизоциты — фрагментированные эритроциты).

Может наблюдаться тяжелая форма гемолиза, при этом **появляется** желтуха (цвет кожи **лимонно-желтый)**, выраженная **слабость**, одышка при физической нагрузке; уровень гемоглобина **снижается** до 50-70 г/л, появляется **ретикулоцитоз** и большое количество **фрагментированных** эритроцитов (шизоцитов) в периферической **крови**. Характерно также **повышение** содержания в крови как **общей**, так и первой фракции лактатдегидрогеназы, свободного **гемоглобина**, уменьшение уровня гаптоглобина, появление в моче гемоглобина и гемосидерина. Выраженная гемоглобинурия и **гемосидеринурия** могут привести к дефициту **железа** и снижению его содержания в сыворотке крови. У некоторых больных может **быть** положительная прямая реакция Кумбса, свидетельствующая о **наличии** антиэритроцитарных антител, у большинства больных **реакция** Кумбса отрицательная.

Гемолитическая анемия, обусловленная повреждением мелких сосудов

Причины гемолитической анемии, обусловленной **повреждением** мелких сосудов **(микроангиопатический** гемолиз) приведены в табл. **40.**

При данных патологических состояниях фрагментация **эритроцитов** и гемолиз обусловлены депозитами фибрина или первичным повреждением сосудов вследствие тяжелой **гипертензии** и **вазоконстрикции.**

Гемолитико-уремический синдром

Гемолитико-уремический синдром (синдром Гассера) был впервые описан Gasser и соавт. в 1955 г. и был охарактеризован как **фатальное** сочетание острой внутрисосудистой гемолитической анемии **и** почечной недостаточности у новорожденных и детей раннего **возраста.**

Эти же авторы первыми обнаружили при этом синдроме фрагментированные эритроциты.

В настоящее время принято считать, что **гемолитико-уремический** синдром характеризуется сочетанием **микроангиопатической** гемолитической анемии, тромбоцитопении и острой почечной недостаточности. Гемолитико-уремический синдром в 45-60% случаев заканчивается летально. Около 70-80% всех случаев **гемолитико-уремического** синдрома наблюдается у детей первых 3 лет жизни обычно во время кишечных или респираторных инфекций. Достаточно часто развитие гемолитико-уремического синдрома связано с рядом предшествующих заболеваний: **системными** васкулитами, гломерулонефритом, неблагоприятно протекающей беременностью и родами, обширными операциями, приемом гормональных контрацептивов.

Несмотря на многообразие этиологических факторов, существуют определенные общие патогенетические закономерности развития гемолитико-уремического синдрома. Этиологические факторы повреждают **эндотелиальные** клетки, причем микроорганизмы, бактериальные токсины, вирусы непосредственно вызывают деструкцию эндотелия. Кроме того, огромную роль в повреждении эндотелия играют **полиморфноядерные** (сегментоядерные) нейтрофилы. Они выделяют большое количество протеолитических ферментов, свободных кислородных радикалов, **интерлейкин-1,** фактор некроза опухоли. Продукцию этих агентов стимулирует **интерлейкин-8.** Далее в повышенном количестве образуется фактор активации тромбоцитов, повышающий их агрегацию, развиваются процессы внутрисосудистого свертывания в капиллярах и **артериолах** различных органов, в клубочках почек откладывается фибрин, препятствующий току крови. Эритроциты, контактируя с отложениями фибрина, подвергаются фрагментации. Значительную роль играет также вторично развивающееся снижение активности фибринолиза.

Определенное патогенетическое значение имеет также выделение при гемолизе эритроцитов тромбопластических веществ, усиливающих процесс внутрисосудистого свертывания крови.

Установлена также активация рецепторов **IIa/IIIb** тромбоцитарной мембраны, что способствует повышению агрегации тромбоцитов.

В настоящее время принято выделять следующие *формы* гемолитико-уремического синдрома: ***классическую,*** *постинфекционную, врожденную и спорадическую форму взрослых.*

Классическая форма

Классическая форма развивается преимущественно у новорожденных и детей раннего возраста, реже — у подростков, наиболее часто поражаемый возраст — два года. Нередко заболевание начинается с *продромального периода,* который характеризуется лихорадкой перемежающегося **типа** с высокой температурой тела.

Продромальный период может продолжаться около 2-7 дней, в конце этого **периода** уже начинается снижение диуреза. В развернутом

периоде основными являются три клинических синдрома: острая ч
чечная недостаточность, **микроангиопатическая гемолитическая**
мия, диссеминированное внутрисосудистое свертывание крови с т
боцитопенией потребления.

В*периодевыраженныхклиническихпроявлений*кожабольно
желтушно-бледную окраску, развивается геморрагический **син**
проявляющийся **петехиальными** или обширными **кровоизлиян**
в коже, носовыми кровотечениями. Характерна **пастозность** лица.

*Олигоанурическаястадия*острой почечной недостаточности
теризуется резким снижением диуреза вплоть до олигоанурии. **Б**
ных беспокоит тошнота, часто бывает рвота, нередко отмечаются т
тенсивные головные боли, имеет место выраженная **диарея. Хар**
отсутствие отеков в **олигоанурической** стадии острой почечной не
статочности, что объясняется потерей большого количества жидк
со стулом и путем перспирации.

В олигоанурической стадии могут наблюдаться выраженные т
менения со стороны центральной нервной системы и легких. На
шение функции центральной нервной системы проявляется **суд**
гами, ригидностью мышц затылка, гемипарезами, возможна по**лн**
потеря сознания.

Изменения сердечно-сосудистой системы характеризуются **тахикар**
дией, нередко аритмией, приглушенностью тонов сердца, **расширени**
ем левой его границы, стойким повышением артериального **давлен**
через 3-4 дня от начала периода развернутой клинической **симптоматики.**
Может развиваться фибринозный перикардит, проявляющийся
трения перикарда, реже наблюдается **экссудативный перикардит.** В
со значительным поражением миокарда и артериальной **гипертензи**
возможно развитие недостаточности кровообращения.

Изменения со стороны дыхательной системы характеризуются **на**
растающей одышкой, появлением жесткого дыхания и **мелкопузыр**
чатых хрипов преимущественно в нижних отделах легких. Указанные
изменения обусловлены развитием отека легких (вначале **интерстици**
ального, затем **альвеолярного),** который можно подтвердить рентге
нологически (затемнение прикорневой зоны легких в виде бабочки).

Увеличение печени и селезенки не характерно.

В *полиурической стадии* острой почечной недостаточности посте
пенно увеличивается диурез, уменьшается выраженность лаборатор
ных проявлений ОПН, в первую очередь **гиперкалиемии.** В **полиури**
ческой стадии возможно появление симптомов обезвоживания.

Подробно клиническую симптоматику острой почечной **недоста**
точности см. в соответствующей главе.

Лабораторные данные

Общий анализкрови. Характерными проявлениями **гемолитико**
мического синдрома **являются** выраженная анемия нормохромно
характера с **ретикулоцитозом** и появлением в мазке **периферической**
крови большого **количества фрагментированных эритроцитов**

(шизоцитов) в виде полумесяца, шлема и т. д. Наблюдается также лейкоцитоз со сдвигом лейкоцитарной формулы влево вплоть до появления **метамиелоцитов,** промиелоцитов, даже единичных бластов. Очень редко бывает лейкопения. Характерно развитие тромбоцитопении.

Биохимический анализ крови — характерно увеличение содержания неконъюгированного билирубина, креатинина, мочевины, появление свободного гемоглобина, снижение уровня гаптоглобина, альбумина, повышение — калия.

Коагулограмма меняется в зависимости от фазы **ДВС-синдрома.** Гиперкоагуляционная фаза характеризуется укорочением времени свертывания и времени рекальцификации, увеличением степени тромботеста. В фазу **гипокоагуляции** наблюдается тромбоцитопения потребления, удлинение времени свертывания и времени рекальцификации, снижение содержания фибриногена, протромбина. В любой фазе ДВС-синдрома в **крови** обнаруживаются продукты деградации фибрина.

Анализ мочи — характерно появление **протеинурии,** макро- или микрогематурии, фибрина (в виде слизистых комочков розового цвета величиной от кукурузного зернышка до лесного ореха), кроме того, в моче обнаруживается гемоглобин.

Постинфекционная форма

Постинфекционная форма гемолитико-уремического синдрома чаще всего вызывается ***Shigella dysenteriae, Streptococcus pneumoniae, Salmonella typhi, E. coli*** и др. бактериями.

У отдельных больных **гемолитико-уремический** синдром может развиваться под влиянием **риккетсий,** вирусов. Течение гемолитико-уремического синдрома **на** фоне кишечных инфекций менее тяжелое, чем на фоне вирусной инфекции вероятно потому, что диарея при кишечной инфекции выполняет роль своеобразного компенсаторно-приспособительного диализа.

В патогенезе постинфекционной формы гемолитико-уремического синдрома большое значение имеют **бактериальные** токсины, которые вызывают внутрисосудистую коагуляцию, повреждают эритроциты и обнажают антигены эритроцитов, тромбоцитов, эндотелиоцитов.

В настоящее время хорошо изучен механизм развития гемолитико-уремического синдрома, обусловленного пневмококком. ***Str. pneumoniae*** выделяет токсин нейраминидазу. **Это** гидролитический фермент, который отщепляет сиаловую кислоту с поверхности мембраны эритроцитов, тромбоцитов и **эндотелиальных** клеток. Это приводит к экспрессии скрытого антигена **Томпсона-Фриденрайха** (Т-F-антигена), с которым связываются антитела класса **IgM,** присутствующие в плазме крови здоровых детей старше 6 **мес.** и у взрослых (А. **В. Панков,** 1997). Leung и соавт. (1988) обнаружили в сыворотке крови больных **гемолитико-уремическим** синдромом **цитотоксические** антитела к **эндотелиальным клеткам.** Взаимодействие **Т-F-антигенов** и антител к ним на поверхности клеток вызывает агглютинацию эритроцитов и

гемолиз, агрегацию тромбоцитов с последующей тромбоцитопе потребления, поражение эндотелия капилляров клубочков поч нарушением функции и развитием острой почечной недостаточ Если гемолитико-уремический синдром возникает на фоне кише инфекции, вызванной *E. coli* и *S. dysenterie,* то основными токс ми, повреждающими эндотелиальные клетки, являются **шигапо** ные токсины — веротоксин *E. coli* и шигатоксин *S. dysenteriae.* токсины являются одновременно и цитотоксинами и **нейротоксин** Шигатоксин и шигаподобный токсин содержат субъединицу молекулярной массой 32 000 дальтон и 5 субъединиц В с молек ной массой 7 700 дальтон.

Установлено, что токсичность шигаподобных токсинов **завис** способности проникать в клетку-мишень через клеточный **гли** пидный рецептор (GB3). У больных с гемолитико-уремическим с ромом уровень эритроцитарного GB3 значительно ниже по ср нию со здоровыми людьми (А. В. Папаян, Е. А. Панков, 1997). β-**субъединиц** также существуют специальные **высокочувствите** рецепторы на поверхности мембраны эритроцитов и **эндотелиоц**

Клинические проявления постинфекционной формы **геме** уремического синдрома сходны с классической формой.

Врожденныеисемейныеформы

Описаны врожденные формы гемолитико-уремического с рома, передающиеся аутосомно-рецессивным или **аутосомно-д** нантным путями (Merrill и **соавт.,** 1985). Заболевание возн детей раннего возраста, протекает более благоприятно, однако чительное нарушение **водовыделительной** функции **почек з** тельно омрачает прогноз.

Описаны также семейные формы гемолитико-уремического с рома. К развитию семейной формы заболевания **предрасполагают** обстоятельства: снижение продукции **простациклина** эндотелиа ми клетками и наследственная аномалия в системе **комплеме** частности **С3-компонента. Недостаточная** продукция эндотелио ми простациклина обусловливает склонность сосудов к **спазм** нию и гиперагрегации тромбоцитов. Снижение продукции С3-I понена комплемента сопровождается повышением **проду** моноцитами **интерлейкина-1,** что в свою очередь **повышает си** эндотелием прокоагулянтных веществ и способствует внутрисосу тому свертыванию крови.

Клиническая симптоматика врожденной **и** семейной форм **геме** тико-уремического синдрома соответствует классической форме и в чает синдром гемолитической анемии, острую почечную недоста ность и диссеминированное внутрисосудистое свертывание крови.

Спорадическаяформавзрослых

Lee **(1993)** относит к **спорадическим** формам **гемолитико-уре** ческого синдрома у взрослых те случаи заболевания, которые **разв**

ются при нормальной беременности, при аутоиммунных заболеваниях, радиационных нефритах, трансплантации костного мозга (у 10% больных), а также в связи с инфекционными заболеваниями.

Течение гемолитико-уремического синдрома у взрослых может быть драматичным. Отмечается выраженная бледность кожи с желтушным оттенком, характерны боли в животе, рвота, появление темно-красной или черной мочи. Наступает олигурия, у многих больных - анурия. Возможно развитие тяжелого геморрагического синдрома (в гипокоагуляционной фазе — ДВС-синдрома с тромбоцитопенией потребления) с петехиальными или обширными кровоизлияниями в кожу, а иногда с кровотечениями из заднего прохода в связи с некротическими изменениями слизистой оболочки нисходящего отдела толстой кишки. У многих больных развивается типичная клиника перитонита. Возможно увеличение печени, селезенка практически никогда не увеличивается. Может наблюдаться тяжелое поражение нервной системы с потерей сознания, судорогами, парезами.

Лабораторные данные идентичны описаным выше в разделе «Классическая **форма».**

Диагностические критерии

Диагностика гемолитико-уремического синдрома облегчается при использовании следующих диагностических критериев:

1. Нормохромная анемия с **ретикулоцитозом** и наличием фрагментированных эритроцитов **(шизоцитов)** в виде полумесяца, шлема, треугольника и т. д. (типично обнаружение в мазке периферической крови более 4% типичных **фрагментированных** эритроцитов).
2. Обнаружение в сыворотке крови свободного гемоглобина (свыше 100 мг/л) и повышенного уровня неконъюгированного билирубина.
3. Развитие острой почечной недостаточности (олигоанурия + лабораторные признаки ОПН).
4. Обнаружение в моче комочков фибрина.
5. Наличие ДВС-синдрома **(патогномоничный** лабораторный признак ДВС-синдрома — обнаружение в крови продуктов деградации фибрина).
6. Развитие тромбоцитопении потребления и геморрагического синдрома (обычно наблюдается в терминальном периоде гемолитико-уремического синдрома).
7. Отрицательная прямая и непрямая реакции Кумбса.

***Тромботическая тромбоцитопеническая** пурпура*

Тромботическая тромбоцитопеническая пурпура (синдром Мошковица) — редкое заболевание, характеризующееся микроангиопатической гемолитической анемией, диссеминированным тромбозом в системе микроциркуляции, тромбоцитопенической пурпурой и клиническими признаками поражения почек и других органов. Заболевание впервые описала в 1925 г. американский врач Мошковиц (Moschcowitz), оно чаще встречается у женщин в возрасте 20-40 лет.

Этиология заболевания неизвестна. Иногда развитию си
Мошковиц предшествуют инфекции, вакцинации, прием лека
ных препаратов. Описаны случаи развития синдрома Мошковиц на
аутоиммунных заболеваний и системных васкулитов. Большую
развитии синдрома Мошковиц отводят генетическим факторам.

С учетом возможной роли этиологических факторов предла
различать **идиопатическую,** наследственную, инфекционную и
сическую формы заболевания.

Патогенез синдрома Мошковиц сложен. В развитии заболев
принимают участие следующие факторы:

- повреждение **эндотелиальных** клеток;
- нарушение баланса между простагландинами: тромбоксаном
  простациклином;
- наличие в плазме больных фактора агрегации тромбоцитов;
- гиперпродукция **мультимеров** фактора Виллебранда.

Повреждение эндотелиальных клеток.

Повреждению **эндотелиоцитов** придается большое значение в
витии синдрома Мошковиц. Наряду с этим обнаруживается
телиальное отложение гиалиноподобных белков. Эти **факторы**
няют кровоток и способствуют фрагментации эритроцитов, а
развитию тромбозов.

Нарушение баланса между простациклином и тромбоксано

В эндотелии сосудов из **арахидоновой** кислоты синтезируется
стациклин, **ингибирующий** агрегацию тромбоцитов и вызы
вазодилатацию. В тромбоцитах из арахидоновой **кислоты** си
ся простагландин **тромбоксан,** обладающий **эффектом, про**
ложным эффекту простациклина — он активирует агрегацию
цитов и вызывает спазм сосудов. В норме существует опти
соотношение этих **простагландинов. При** тромботической **тром**
топенической пурпуре Мошковиц этот баланс нарушается в
выраженного преобладания **тромбоксана,** что приводит к **повышен**
агрегации тромбоцитов и спазмированию сосудов.

Не исключается также наследственный дефект синтеза **энд**
простациклина.

Наличие в плазме крови больных фактора активации тромбоц

При синдроме Мошковиц обнаружено высокое содержание в пл
крови больных фактора, повышающего агрегацию тромбоцитов (Ф
О существовании ФАТ в плазме крови больных говорит тот **факт,**
добавление плазмы больных к отмытым донорским тромбоцитам
зывает их агрегацию. Молекулярная масса ФАТ около 1 000 000
тон, плазмаферез способствует удалению ФАТ из крови больн
улучшению их состояния.

Гиперпродукция больших мультимеров фактора Виллебра

тор Виллебранда (vWF) является субъединицей антигемофильн
фактора VIII, он участвует во взаимодействии между **тромбоцита**
и стенкой сосуда. Синтез vWF осуществляется **эндотелиальными**
ками и **мегакариоцитами.** vWF является высокомолекулярным **белк**

состоящим из олигомеров с молекулярной массой 500-1200 килодальтон. vWF присутствует в эндотелиоцитах, тромбоцитах и плазме и обеспечивает сосудисто-тромбоцитарный гемостаз, взаимодействуя с рецепторами GPIb и GPIIb/IIIa на тромбоцитарной мембране.

При тромботической тромбоцитопенической пурпуре Мошковиц выявлена гиперпродукция больших мультимеров фактора Виллебранда, что повышает адгезию тромбоцитов к сосудистой стенке и чувствительность тромбоцитов к фактору агрегации тромбоцитов (рис. 22).

В норме большие мультимеры vWF синтезируются эндотелиальными клетками и превращаются в плазме в мультимеры нормальных размеров. Эта трансформация происходит, вероятно, под влиянием недостаточно изученной полимеразной системы или посредством протеолитической деградации внутримолекулярных дисульфидов молекулы vWF. Возможно, патологические процессы, возникающие при тромботической тромбоцитопенической пурпуре, являются результатом действия ингибитора деполимеразной системы (TTP-фактор — фактор развития тромбоцитопенической пурпуры). В итоге происходит накопление ненормально больших мультимеров vWF, которые стимулируют агрегацию тромбоцитов и их скопление на поверхности эндотелия.

Существует также предположение, что тромботическая тромбоцитопеническая пурпура является болезнью иммунных комплексов. Обнаружены антитромбоцитарные антитела IgG и компоненты комплемента в участках артериол, где происходит скопление тромбоцитов. У отдельных больных в плазме крови выявляются антитромбоцитарные антитела. Однако следует заметить, что вышеизложенные иммунологические сдвиги наблюдаются лишь у отдельных больных.

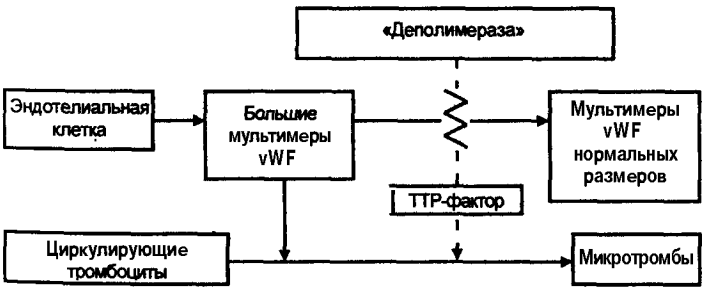

Рис. 22. Роль мультимеров фактора Виллебранда в патогенезе тромботической тромбоцитопенической пурпуры (Lee, 1993).

TTP-фактор — фактор развития троботической тромбоцитопенической пурпуры. Предполагается, что нарушение деполимеризации больших мультимеров vWF приводит к накоплению больших мультимеров и внутрисосудистому тромбозу.

——— снижение активности.

Вследствие выраженного **микротромбообразования** развивается тро боцитопения потребления.

Морфологические проявления заболевания характеризуются карт ной распространенного микротромбоза. Тромбы состоят **преимуществе** но из тромбоцитарных агрегатов, а появление нитей фибрина ма характерно в отличие от гемолитико-уремического синдрома и мо обнаруживаться **лишь** на поздних стадиях болезни. Выявляются пр знаки повреждения эндотелия, тромбоцитарные **микротромб** отложение гиалиноподобных белков в субэндотелиальном слое с сос дов различных органов и тканей, в том числе и почек.

***Клиническая** картина*

Тромботическая тромбоцитопеническая пурпура чаще разви**вает** у **женщин** (соотношение женщин и мужчин 3:2), **преимущественно** возрасте 30-40 лет. Заболевание чаще всего развивается быстро, **поро** внезапно. Однако в ряде случаев наблюдаются продромальные сим **томы,** похожие на проявление вирусной инфекции. В типичных с лу чаях заболевание начинается с появления высокой **температуры** те головной боли, **петехиальной** геморрагической сыпи на коже **(иног** обширных **экхимозов).** Возможны значительные кровотечения (яке **дочно-кишечные,** носовые, маточные и др.). Достаточно часто набл даются тошнота, рвота, сильные боли в животе, **артралгии.** Характер но появление желтухи. При исследовании внутренних **органо** определяются гепатоспленомегалия (в **30-40%** случаев, иногда голь гепатомегалия), артериальная **гипертензия,** нарушения **сердечно** ритма; возможно развитие инфаркта миокарда. Характерно наруше ни функции почек, что проявляется снижением диуреза (в 15-30% с лу чаев наступает олигоанурия и развивается тяжелая острая почечн недостаточность).

Неврологическая симптоматика наблюдается у 90% больных в **вид** судорог, гемипарезов, афазии, ограничения полей зрения, с**путан ности** сознания; может развиваться коматозное состояние.

Лабораторные данные и инструментальные исследования

Общий анализ крови — характерна **нормоцитарная** анемия с **фраг ментированными** эритроцитами **(шизоцитами)** и **ретикулоцитозом,** нередко обнаруживаются **нормобласты,** может быть умеренно **выра**женный лейкоцитоз, преимущественно за счет увеличения **количе**ства **нейтрофильных** лейкоцитов. Наблюдается тромбоцитопения, **ко**личество тромбоцитов может падать до 8-44 × 10^9/л.

Общий анализ мочи — обнаруживаются эритроциты (микрогематурия), цилиндры (гиалиновые, зернистые, лейкоцитарные), **характер**ны протеинурия, гемоглобинурия, гемосидеринурия.

Биохимический анализ крови — характерны неконъюгированная **пербилирубинемия,** повышение уровня **лактатдегидрогеназы, кр тинина,** мочевины, свободного гемоглобина, низкое содержание гл тоглобина.

Миелограмма (анализ **стернального пунктата**) — выявляется гиперплазия красного кроветворного ростка и повышенное количество мегакариоцитов.

Коагулограмма — обычно используемые стандартные тесты не выявляют существенных изменений свертывающей активности крови, однако нередко выявляется удлинение протромбинового времени. Определение фактора **Виллебранда** и VIII фактора обычно применяемыми методами выявляет нормальное их содержание или **небольшое** увеличение; с помощью метода иммуноэлектрофореза в большом **количестве** выявляются патологически большие **мультимеры** фактора Виллебранда; иногда также определяются **продукты** деградации фибрина, но в небольшом количестве.

Анализ спинномозговой жидкости — обнаруживается повышенное содержание белка и ксантохромия ликвора (вследствие **большого** количества эритроцитов).

Электроэнцефалография — существенных изменений не выявляется.

Компьютерная томография головного мозга выявляет множественные диссеминированные очаги просветлений.

*Гистологическое исследование **биоптатов** кожи, мышц, десен, почек* — обнаруживается картина распространенного микротромбоза мелких сосудов, тромбы состоят из тромбоцитарных агрегатов.

Продолжительность **тромботической** тромбоцитопенической пурпуры составляет от нескольких дней до нескольких недель и даже месяцев. Характерно прогрессирующее течение и без адекватной **терапии** может наступить летальный исход вследствие тяжелых нарушений **функции** головного мозга и почек.

Диагноз и дифференциальный диагноз. Диагностика тромботической тромбоцитопенической пурпуры осуществляется на основании характерной *клинической **пентады Amorosi,*** включающей следующие **признаки:**

- гемолитическая анемия с ретикулоцитозом и **фрагментацией** эритроцитов;
- тромбоцитопения;
- неврологические нарушения;
- почечная дисфункция;
- лихорадка.

Дополнительно следует учитывать **данные** лабораторных и инструментальных исследований, изложенные выше. Характерно отсутствие выраженных изменений **коагулограммы,** она **практически** не изменена, количество фибриногена и продуктов деградации фибрина остаются в пределах нормы или иногда незначительно повышены. В затруднительных для диагностики ситуациях необходимо прибегать к биопсии кожно-мышечного лоскута, десны — иногда обнаруживаются характерные вышеописанные морфологические изменения.

Тромботическая тромбоцитопеническая пурпура чрезвычайно сходна по **клинико-лабораторным** проявлениям с гемолитико-уремическим синдромом. Для обоих заболеваний характерны гемолитическая анемия

с **ретикулоцитозом** и **фрагментированными** эритроцитами, **тромб цитопения,** нарушение функции почек. Различия между **этими заб** леваниями представлены в табл. **41.**

В связи с выраженной тромбоцитопенией часто возникает не**обх** димость дифференцировать тромботическую **тромбоцитопеническ** пурпуру Мошковиц с идиопатической тромбоцитопенией **(болез Верльгофа),** аутоиммунной гемолитической анемией с **тромбоцит пенией** (синдромом Фишера-Эванса) и пароксизмальной ноч гемоглобинурией. Симптоматика этих заболеваний описана соответствующих разделах. Важнейший дифференциально-диагнос ческой особенностью этих заболеваний является отсутствие фраг тации эритроцитов в периферической крови.

Табл. 41. Дифференциально-диагностические различия между ***тромботической тромбоцитопенической*** *пурпурой и* ***гемолитико-уремическим*** *синдромом*

Признаки	Тромботическая **тромбоцитопеническая** пурпура	**Гемолитико-уремический** синдром
Возраст больных	Преимущественно женщины в возрасте 20-30 лет, **реже — дети** старшегошкольного возраста	Преимущественно **ран** детский возраст (в **70%** случаев дети первых **тр** лет **жизни),** реже старш дети и взрослые
Инфекция в **продромальном** периоде	Бывает редко	Очень характерный признак
Острое начало заболевания	Характерно	Не характерно
циклическое или рецидивирующее течение	**Характерно**	**Менее характерно**
Боли в животе и **гастроинтестинальная** симптоматика	Могут быть	Очень характерны
Частота и выраженность неврологической симптоматики	Наблюдается у **90%** больных и обычно значительно выражена	Встречается реже и **мен** выражена
Клинические и лабораторные признаки **ДВС-синдрома,** в том числе наличие в крови продуктовдеградации фибрина	Не характерно	Очень характерно
Наличие фибрина в моче	Не характерно	Характерно
Высокий уровень фибриногена в крови	Не характерен	Характерен
Наличие в крови больших мультимеров фактора **Виллебранда**	Очень характерно	Не характерно
Гепатомегалия или **гепатоспленомегалия**	Встречается часто	Встречается редко

Микроангиопатическая *гемолитическая анемия* ***при диссеминированных*** *карциномах*

Микроангиопатическая **гемолитическая** анемия может наблюдаться при диссеминированных злокачественных новообразованиях, при этом рак желудка составляет около 52% всех случаев, рак молочной железы — 13-14%, рак легких — 10%, рак поджелудочной железы — 6%, остальные 16% приходятся на рак предстательной железы, толстого кишечника, печени и других локализаций.

Иногда фрагментация эритроцитов может наблюдаться при таких неметастазирующих опухолях как тимома и незлокачественных опухолях таза.

Течение гемолиза может быть внезапным и тяжелым, обусловливающим значительное падение уровня гемоглобина.

Клинические проявления микроангиопатической гемолитической анемии характеризуются желтухой, нормохромной анемией с ретикулоцитозом и наличием в периферической крови **фрагментированных** эритроцитов **(шизоцитов),** повышением содержания в крови **неконъюгированного** билирубина и **лактатдегидрогеназы,** появлением в крови свободного гемоглобина, снижением гаптоглобина, протеинурией, гемоглобинурией, гемосидеринурией.

В костном мозге наблюдается гиперплазия красного кроветворного ростка и увеличение количества **мегакариоцитов.**

Кроме синдрома гемолиза клинические проявления включают также симптоматику самого злокачественного новообразования. Могут также иметь место кровотечения различной локализации и тяжелые неврологические проявления, идентичные описанным в разделе «Тромботическая тромбоцитопеническая **пурпура».** Часто наблюдаются кровоизлияния в мозг, которые могут быть причиной смерти больных.

При диссеминированных карциномах, особенно при раке **легкого,** наблюдается вовлечение кровеносных сосудов в патологический процесс, при этом развиваются гиперплазия интимы и внутрисосудистая коагуляция, фрагментация эритроцитов обусловлена образованием депозитов фибрина.

Микроангиопатическая гемолитическая анемия, индуцированная химиотерапией

При лечении **антинеопластическими** средствами могут развиваться **гемолитико-уремический** синдром и тромботическая тромбоцитопеническая пурпура. Чаще всего **микроангиопатическую** гемолитическую анемию вызывает **митомицин-С** (93% всех случаев), обычно применяемый в комбинации с другими лекарственными средствами — доксирубицином и **5-фторурацилом, в** 7% случаев речь **идет** о комбинации с цисгагатиной и блеомицином (Gardner и **соавт.,** 1989; **Murgo,** 1987). Сообщается также о развитии микроангиопатической гемолитической анемии при лечении карбоплатиной, **цисплатиной** (Walker и **соавт.,** 1989), даунорубомицином в комбинации с **цитозинарабинозидом (Burnes** и **соавт.,**

1986), хлорозотоцином (Kressel, 1981), неокарциностатином (Cantrell соавт., 1985), циклоспорином А (Silva, 1991).

Клинические проявления обычно соответствуют гемолитико-уремическому синдрому или тромботической тромбоцитопенической нурпуре, характеризуются наличием триады синдромов — гемолитической анемии, тробоцитопении и почечной недостаточности. У большинства пациентов развивается системная артериальная гипертензия, обусловленная поражением почек. У многих больных наблюдаются гипоксемия и тяжелая одышка, обусловленные некардиогенным отеком легких и усиливающиеся при переливании крови. Тяжелые неврологические осложнения и лихорадка мало характерны.

Гемолитико-уремический синдром развивается обычно в среднем через 12 мес. от начала химиотерапии. Микроангиопатическая гемолитическая анемия вследствие применения химиотерапевтических средств характеризуется умеренным снижением уровня гемоглобина (обычно до 70 г/л), внутрисосудистым гемолизом, низким уровнем в крови гаптоглобина, наличием в периферической крови ретикулоцитов и шизоцитов. Проба Кумбса отрицательная. Тромбоцитопения достигает обычно величины 70 х 10^9/л. При исследовании мочи выявляются гематурия, протеинурия, в крови повышается уровень креатинина.

По мнению Murgo (1987), четких доказательств наличия ДВС-синдрома при микроангиопатической гемолитической анемии, связанной с химиотерапевтическими средствами, не существует.

У большинства больных обнаруживаются иммунные комплексы (Когес и соавт., 1986), состоящие из IgG, комплемента и гликопротеинового антигена. Антитела, выделенные из иммунных комплексов, реагируют с аденокарциноматозными клетками (Zimmerman И. соавт., 1982).

При исследовании костного мозга выявляется гиперплазия красного кроветворного ростка, при гистологическом исследовании почек — тромботическая ангиопатия (Price и соавт., 1985).

Патогенез тромботической микроангиопатии, обусловленной химиотерапевтическими средствами, окончательно не известен. Большинство исследователей считает, что при лечении химиотерапевтическими средствами происходит повреждение эндотелия, в том числе почечных сосудов, на месте повреждения активируется коагулирующая система, формируются фибриновые депозиты. Существует также мнение, что циркулирующие иммунные комплексы, содержащие опухолевый антиген, инициируют внутрисосудистую коагуляцию на месте депозитов фибрина. Такие иммунные комплексы обнаружены в почках у больных с лекарственно-индуцированной тромботической микроангиопатией (Hostetter и соавт., 1987).

Прогноз у больных с гемолитико-уремическим синдромом, обусловленным применением химиотерапевтических средств, плохой — около 70% больных умирают от осложнений этого синдрома, в частности, от почечной или дыхательной недостаточности.

Микроангиопатическая *гемолитическая анемия при беременности и в послеродовом периоде*

Микроангиопатическая гемолитическая анемия может наблюдаться при **преэклампсии,** эклампсии; в послеродовом периоде может развиваться гемолитико-уремический синдром.

Преэклампсия характеризуется артериальной **гипертензией,** протеинурией, патологическими отеками, а эклампсия, кроме того, еще и выраженным судорожным синдромом. При преэклампсии и эклампсии в патологический процесс вовлекаются почки, печень, сердце и центральная нервная система.

При этих заболеваниях развивается микроангиопатическая гемолитическая анемия с характерной фрагментацией эритроцитов в периферической крови, ретикулоцитозом, тромбоцитопенией и нарушениями в системе коагуляции. **Weinstein** (1982) описал HELLP-синдром, наблюдаемый при беременности. Название синдрома состоит из первых букв основных клинических проявлений: Hemolysis — гемолиз, Elevated Liver **enzymes** — повышение активности печеночных ферментов и Low Platelets — уменьшение количества тромбоцитов. При гистологическом исследовании отмечается внутрипеченочное отложение фибрина. Преэклампсия характеризуется синдромом хронической внутрисосудистой коагуляции с повышением агрегации тромбоцитов и укорочением срока их жизни **(Inglis** и **соавт.,** 1982), увеличением уровня фактора VIII и снижением содержания в плазме антитромбина III. **Graninger** и соавт. (1985) обнаружили значительное повышение концентрации в крови фибронектина. Доказан также дисбаланс между **простациклином** и тромбоксаном в плаценте (Walsh, 1985). Обнаружены депозиты фибрина в почках, печени, наряду с этим уровень фибриногена в плазме обычно нормальный. Депозиты фибрина ответственны за фрагментацию эритроцитов.

Тромботическая тромбоцитопеническая *пурпура,* связанная с беременностью, распознается обычно в дородовом периоде, 80% новорожденных при наличии такой патологии умирают. Клиническая **симптоматика тромботической тромбоцитопенической** пурпуры при беременности соответствует вышеописанной клинике без беременности.

Изменения лабораторных показателей характеризуются тромбоцитопенией, дисфункцией тромбоцитов, фрагментацией эритроцитов, нормальным уровнем фибриногена. Гистологическая картина биоптатов характеризуется тромботической микроангиопатией.

Послеродовый гемолитический синдром соответствует клинике тромботической тромбоцитопенической пурпуры, однако, поражение почек значительно менее выражено. Послеродовый гемолитический синдром развивается обычно после нормальных родов и **характеризуется** острой почечной недостаточностью и микроангиопатической гемолитической анемией, при этом почти всегда обнаруживается артериальная гипертензия **(Weiner,** 1987).

Характерными лабораторными данными являются гемолитичес анемия с большим количеством фрагментированных эритроцитов, т боцитопения и азотемия, в крови обнаруживаются продукты де ции фибрина, другие показатели коагуляции нормальные, включая т тромбиновое и тромбопластиновое время и уровень антитромбина I

Микроангиопатическая гемолитическая анемия при злокачественной артериальной гипертензии

Взаимосвязь между злокачественной артериальной гипертензи и фрагментацией эритроцитов была впервые установлена в 1954 г. затем подтверждена в последующие годы (Scheer, 1967). Патоге микроангиопатической гемолитической анемии при злокачественн артериальной гипертензии окончательно не выяснен. Большинс авторов связывает гемолиз с наличием фибриноидного некроза а риол, развивающегося при злокачественной артериальной гип зии. В развитии гемолиза также имеет значение внутрисосудистая т гуляция и депозиты фибрина. Существуют и эксперимента подтверждения того, что злокачественная артериальная гиперте сопровождается фрагментацией эритроцитов.

Микроангиопатическая гемолитическая анемия, обусловленная диссеминированной внутрисосудистой коагуляцией

Микроангиопатическая гемолитическая анемия может развива при ряде заболеваний, сопровождающихся ДВС-синдромом — с сисе, фульминантной форме геморрагического васкулита, тепло ударе, отслойке плаценты, синдроме отторжения трансплантата. В всех этих патологических состояниях фрагментация эритроцитов с ловлена отложением депозитов фибрина в системе микроциркул гемолиз обычно протекает нетяжело.

Микроангиопатическая гемолитическая анемия при инфекционных заболеваниях

Многие случаи микроангиопатической гемолитической ане связаны с инфекцией, при этом нет ДВС-синдрома и урове фибриногена нормальный. В развитии микроангиопатической т молитической анемии при инфекциях большую роль играет п вреждение эндотелия и агрегация тромбоцитов под влиянием ба териальных токсинов. Микроангиопатическая гемолитическ анемия наблюдается при бактериальных, грибковых, риккетсио ных, вирусных инфекциях, в том числе при синдроме приобре-тенного иммунодефицита.

Микроангиопатическая гемолитическая анемия при иммунных заболеваниях

Микроангиопатическая гемолитическая анемия может быть характерной особенностью заболеваний, при которых микроциркуляторное русло повреждается иммунными механизмами: системной красной

волчанки, склеродермии, ревматоидного артрита, узелкового периартериита, синдрома Шегрена, **некротизирующего** гранулематозного ангиита **Вегенера, гигантоклеточного** артериита. При этих **заболеваниях** в **микроциркуляторном** русле обнаруживаются фибриновые депозиты. Циркулирующие иммунные комплексы легко активируют систему свертывания крови и агрегацию тромбоцитов, образуются депозиты фибрина, стимулирующие пролиферацию эндотелиальных клеток. Депозиты фибрина и изменения эндотелиоцитов вызывают фрагментацию эритроцитов.

Вследствие включения этих патогенетических механизмов развиваются гемолитическая анемия, **тромбоцитопения,** лихорадка, поражение нервной системы, почек.

Микроангиопатическая гемолитическая анемия при гигантских гемангиомах и гемангиоэндотелиомах

Микроангиопатическая гемолитическая анемия часто наблюдается при гигантских гемангиомах (синдром **Казабаха-Мерритта)** и гемангиоэндотелиомах печени. Подробно о синдроме Казабаха-Мерритта см. в разделе «Нарушения гемостаза сосудистого **генеза».**

Микроангиопатическая гемолитическая **анемия** наблюдается также при синдроме пузырьковидных голубых невусов — редком заболевании, характеризующемся подкожными и **гастроинтестинальными** гемангиомами **(Hothuis** и **соавт.,** 1990). Установлено, **что** в развитии фрагментации эритроцитов ведущую роль играет **внутрисосудистая** коагуляция, развивающаяся в гемангиомах.

Маршевая гемоглобинурия

Маршевая гемоглобинурия — гемолитический синдром с транзиторной гемоглобинемией и гемоглобинурией, развивающийся у отдельных гиперчувствительных людей при длительном беге или ходьбе по твердой поверхности в неудобной (твердой) обуви. При использовании удобной обуви с мягкими прокладками, при ходьбе по траве, мягкой земле маршевая гемоглобинурия не развивается. Впервые заболевание описано Fleischer в **1881** г. Маршевая гемоглобинурия развивается, как правило, у молодых, здоровых людей, чаще мужчин (спортсменов, солдат) после длительного бега, кросса, марш-броска или после длительной ходьбы по твердой, каменистой почве. Иногда заболевание отмечается у спортсменов, занимающихся борьбой каратэ.

Патогенез маршевой гемоглобинурии окончательно не выяснен. Предполагается, что внутрисосудистый гемолиз возникает в связи с травмированием эритроцитов в капиллярах стоп при **длительной** ходьбе, беге, возможно, вследствие необычного расположения сосудов стоп — большой близости капиллярной сети к поверхности стопы.

Заболевание проявляется болями в стопах, пятках, слабостью в ногах, болями в поясничной области, иногда в животе, рвотой,

появлением мочи черного цвета. Как указывалось ранее, все эти симптомы появляются после длительной ходьбы, бега по твердой, неровной поверхности. Через несколько часов отдыха проявления заболевания, в том числе черный цвет мочи, исчезают, однако, после длительной ходьбы появляются вновь. **«Светлые»** промежутки между приступами длятся около **1-5** дней (иногда несколько недель и даже лет). Почечная недостаточность и **гепатоспленомегалия** не развиваются.

В общем анализе крови выраженных изменений нет, он может оказаться даже **нормальным.** Однако часто выявляется **ретикулоцитоз,** а при частых гемолитических кризах — умеренная **гипохромная** анемия. Выраженная анемия не характерна, потому что количество **разрушенных** эритроцитов невелико. Фрагментации эритроцитов нет.

Характерными изменениями со стороны мочи являются черный цвет (вследствие гемоглобинурии), во время криза — протеинурия **и цилиндрурия,** однако эти изменения после отдыха проходят.

Биохимический анализ крови выявляет нерезко выраженную неконъюгированную **гипербилирубинемию,** повышение активности **лактатдегидрогеназы,** увеличение содержания свободного **гемоглобина,** снижение уровня гаптоглобина и иногда уровня железа (при частых обострениях заболевания).

Течение заболевания доброкачественное. При устранении этиологического фактора гемолитические кризы и гемоглобинурия **не** развиваются, и пациенты чувствуют себя практически здоровыми.

Маршевую гемоглобинурию следует дифференцировать с **пароксизмальной** холодовой гемоглобинурией и пароксизмальной ночной **гемоглобинурией.**

Клиника и диагностика этих заболеваний описаны в соответствующих главах. Большое значение в дифференциальной диагностике уделяется указаниям в анамнезе на длительную ходьбу по **твердой** поверхности с последующим появлением гемоглобинурии. Необходимо также дифференцировать маршевую гемоглобинурию и порфирию (см. соответствующую главу), при которой появляется красный или темно-красный цвет мочи.

Гемолитические анемии, обусловленные влиянием химических веществ, токсинов, физических факторов

Гемолитическая анемия, обусловленная инфекционными агентами

Гемолитическая анемия может развиваться при малярии, бартонеллезе, **клостридиальном** сепсисе, бактериальной септицемии, холере, **сальмонеллезе, коли-инфекции** и др.

Малярия — острое, хроническое или рецидивирующее трансмиссивное инфекционное заболевание, сопровождающееся лихорадкой, вызываемое одним из четырех видов малярийного плазмодия: *P. vivax, P.falciparum, P. malariae, P. ovale.*

Возбудители малярии паразитируют непосредственно внутри эритроцитов и тем самым вызывают их разрушение, развивается острый **внутрисосудистый** гемолиз. Наиболее часто гемолиз наблюдается при заражении *P. falciparum*. В связи с повторными приступами малярии и часто повторяющимся распадом эритроцитов постепенно развивается анемия, преимущественно нормохромная с увеличением количества **ретикулоцитов**. При интенсивном и массивном распаде эритроцитов может возникать тяжелый гемолитический криз с желтухой, болями в поясничной области, выделением темной (иногда черной) мочи в связи с гемоглобинурией. В крови обнаруживается повышенное содержание **неконъюгированного** билирубина, свободного гемоглобина, аминотрансфераз, сниженный уровень гаптоглобина. Характерно увеличение печени и селезенки.

Диагноз малярии при типичном течении можно установить на основании следующих симптомов:

- характерные малярийные приступы с ознобом, высокой температурой тела, потливостью, чередующиеся с безлихорадочными периодами длительностью **1-2** дня;
- увеличение печени и селезенки;
- развитие гемолитической **анемии;**
- гемоглобинурия (при наличии гемоглобина в моче она приобретает черный цвет или цвет красного вина);
- учет эпидемиологических данных (пребывание в регионах, неблагополучных по **малярии);**
- обнаружение малярийного плазмодия в мазке периферической крови или в толстой капле.

Для обнаружения малярийного плазмодия взятие крови следует производить как в период приступа (на высоте лихорадки), так и вне приступа. При тропической малярии, вызываемой *P. fakiparum,* плазмодии обнаруживаются в эритроцитах периферической крови в виде кольца (ранние **кольцевидные формы),** наушников или банана (рис. 23). При инвазии *P. vivax* и *P. ovale* в эритроцитах обнаруживаются гранулы **Шюффнера.**



Рис. 23. ***Включения в эритроцитах*** *при малярии* ***(по Schiffman).***

. Обычно **наблюдаются** кольцевидные формы синеватого цвета, которые могут иметь на концах **красную точку. Нередко** обнаруживаются включения в виде наушников или бананообразные.

При злокачественном течении малярии пораженность эритроцитов достигает 5% и более. Следует также помнить о **том,** что в **ряде** случаев ос-

тригёмолиз может быть обусловлен приемом антималярийных препаратов **(обычноу лиц с дефицитом глюкозо-6-фосфатдегидрогеназы** эритроцитов).

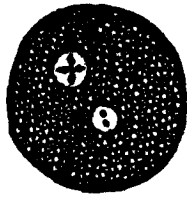

Рис.24. ***Внутриэритроцитарные*** *включения, напоминающие фирурумальтийского креста при инвазии* ***Babesia microti.***

Гемолитическая анемия может развиваться и при ***других протозойных инфекциях.*** **токсоплазмозе (врожденном** и приобретенном), висцеральном лейшманиозе, африканском **трепаносомиазе.** Разрушение эритроцитов может быть обусловлено токсическим влиянием и иммунологическими механизмами. Возбудители бартонеллеза и бабезии могут также вызывать гемолитическую анемию, паразитируя внутри **эритроцитов (рис.**24).

Гемолитические анемии нередко бывают обусловлены **воздействием** на эритроцит ряда бактериальных токсинов. Как правило, при этом отмечается **внутрисосудистый** гемолиз и чаще он наблюдается при заражении анаэробными возбудителями, в частности, при ***клостридиальном*** *сепсисе.* Он часто наблюдается при септических абортах, но может развиваться при заболеваниях **желчевыводящих путей,** инфицированных ранах, раке, лейкемии, **некротизирующем** колите **новорожденных** (Warren **и соавт.,** 1984). **Клостридии** вырабатывают **α**-токсин и **фосфолипазу,** которая расщепляет фосфолипидные **связи** лецитина, в результате чего эритроциты лизируются. Гемолиз при **клостридиальном** сепсисе является **внутрисосудистым,** протекает тяжело, сопровождается появлением в периферической **крови микросфероцитов,** высоким уровнем свободного гемоглобина в крови.

В акушерской и гинекологической практике часто встречается **внутрисосудистый** гемолиз, обусловленный инфицированием **анаэробным** микроорганизмом *B. perfringens.* Реже внутрисосудистый гемолиз развивается при инфицировании **гемолитическими** стрептококками, стафилококками, сальмонеллами, пневмококками, некоторыми вирусами.

Тяжелая гемолитическая анемия может **наблюдаться** при милиарном туберкулезе легких.

Гемолиз эритроцитов при большинстве бактериальных **инфекций** обусловлен влиянием на эритроциты бактериальных токсинов, диссеминированной **внутрисосудистой** коагуляцией, иммунологическими механизмами (не всегда), повреждением костного мозга. Иммунологические механизмы играют существенную роль в развитии гемолиза при вирусных инфекциях.

Гемолитические анемии, обусловленные химическими и лекарственными веществами-окислителями

Определенные химические вещества и лекарственные средства могут вызвать окислительную денатурацию гемоглобина, при этом они

или выступают сами как окислители или, взаимодействуя с кислородом, образуют свободные радикалы и перекиси, которые приводят к денатурации гемоглобина и повреждению структуры эритроцитов. Дефицит глюкозо-6-фосфатдегидрогеназы или компонентов глютатионзависимой детоксицирующей системы в эритроцитах способствует развитию гемолиза под влиянием окислителей.

В табл. 42 представлены лекарственные и химические вещества, вызывающие гемолиз неиммунным путем у здоровых людей.

Гемолитическая анемия, обусловленная лекарственными средствами-окислителями, протекает с различной степенью тяжести, развивается обычно через 1-3 недели от начала фамакотерапии. Лабораторными признаками гемолиза, вызванного лекарствами-окислителями, являются анемия, ретикулоцитоз, гипогаптоглобинемия, гипербилирубинемия, гиперплазия красного кроветворного ростка костного мозга, нередко бывает гемоглобинурия. У отдельных больных наблюдается метгемоглобинемия и цианоз. Могут также определяться тельца Гейнца (см. рис. 14), которые, вероятно, образуются в селезенке. Нередко обнаруживаются «надкусанные» эритроциты (см. рис. 15), они появляются в результате фагоцитоза макрофагами селезенки эритроцитов с тельцами Гейнца. При тяжело протекающем гемолизе появляются полупрозрачные или прозрачные эритроциты («эритроциты-привидения»), в которых гемоглобин смещен на одну сторону, а вторая сторона свободна от гемоглобина и прозрачна (Chan и соавт. 1982) (рис. 25).

Гемолиз эритроцитов может наступить при лечении кислородом под высоким давлением, особенно при сопутствующем дефиците

Табл. 42. Лекарства и химические вещества, вызывающие гемолитическую анемию у здоровых лиц

Окислители	Не являющиеся окислителями
Сульфаниламиды	Арсин
Сульфоны	Пирогалловая кислота
Феназопиридин	Стибин
Нитрофурантоин	Свинец
Фенацетин	Тримеллитиковый ангидрид
Салицилаты	Медь
Фенол	Пропилтиоурацил
Крезол, лизол	Мефеназин
Нафтален	Глицерол (внутривенно)
Резорцин	Цинк-этилен-бис-дитиокарбамат
Анилин	Вода
Фенилсемикарбазид	
Фенилгидразин	
Хлораты	
Нитриты	
Гидроксиламин	
Метиленовый голубой	
Гематин	
Пентахлорофенол	

витамина Е. Даже у здоровых людей 4-часовая экспозиция 100% кислорода вызывает повышение в плазме свободного гемоглобина и нарушает осмотическую стойкость эритроцитов (Larkin и соавт., 1973). Гемолитический эффект кислорода связывают с образованием перекиси водорода (H_2O_2) и интенсификацией перекисного окисления липидов.

Рис. 25. Полупрозрачный эксцентричный «эритроцит-привидение», (гемоглобин как бы смещен на одну сторону).

Лекарства и химические вещества, не являющиеся окислителями (табл. 42), вызывают гемолиз путем непосредственного токсического воздействия на эритроциты.

Особое место в списке веществ, вызывающих гемолиз, занимает медь. Она оказывает непосредственное литическое действие на эритроциты. Гемолиз может наступить при интоксикации сульфатом меди. Медь фиксируется в эритроцитах и нарушает метаболические процессы, ускоряет окисление гемоглобина, инактивирует ферменты пентозо-фосфатного цикла и гликолиза, повреждает мембрану эритроцитов.

Гемолитическая анемия, обусловленная избытком меди в крови, наблюдается при болезни Вильсона-Коновалова (гепатоцеллюлярной дегенерации) — см. подробно в соответствующей главе руководства.

Эпизоды гемолиза при болезни Вильсона-Коновалова транзиторные и обычно могут купироваться самостоятельно, но бывают тяжелыми и рецидивирующими. Иногда диагноз болезни Вильсона-Коновалова устанавливается уже после эпизода гемолиза.

Развитие гемолитической анемии возможно во время сеансов гемодиализа, что обусловлено использованием хлорамина, формальдегида в системе фильтрации воды, а также контактом с солями меди.

Гемолитическая анемия, обусловленная действием ядов змей и пауков

Гемолитическая анемия может быть обусловлена укусом пауков и змей. Детально описана клиническая картина гемолиза при укусах коричневого паука-отшельника *Loxosceles reclusa* и *Loxosceles laeta* (Nance, 1961), обитающего в Южной, Центральной и Северной Америке. Патогенез гемолитической анемии при укусе пауков окончательно не выяснен. Яд паука может вызывать лизис эритроцитов, кроме того, возможны активация комплемента и развитие диссеминированного внутрисосудистого свертывания крови. Первоначальными симптомами укуса пауков являются боль, отек, некроз кожи в месте укуса, который в тяжелых случаях может прогрессировать вплоть до развития гангрены («некротический арахноидизм»). У части больных развиваются острый внутрисосудистый гемолиз, гемолитическая анемия,

наиболее выраженная в последующие 5 дней. Симптоматика бывает особенно тяжелой у детей. Наиболее характерные проявления — тяжелая анемия, сфероцитоз и **анизопойкилоцитоз** эритроцитов, лейкоцитоз, иногда в периферической крови появляются нормобласты, возможно развитие тромбоцитопении вследствие диссеминированной внутрисосудистой коагуляции. В некоторых случаях **эритроциты** взаимодействуют с комплементом и тогда может отмечаться положительная проба Кумбса. Обычно гемолиз продолжается около недели, но в отдельных случаях протекает длительнее и тяжелее, возможно даже развитие острой почечной недостаточности. Зарегистрированы отдельные летальные исходы.

Яды змей, особенно кобры, вызывают гемолиз эритроцитов. Гемолитическая активность змеиного яда связывается с двумя факторами — **фосфолипазой** и базисным протеином, который назван прямым **литическим** фактором **(Condrea, 1964)**. Клиническая картина характеризуется симптомами интоксикации и симптоматикой **внутрисосудистого** гемолиза различной степени выраженности (анемия с ретикулоцитозом, неконъюгированная гипербилирубинемия, повышение уровня свободного гемоглобина в крови, гемоглобинурия, гиперплазия красного кроветворного ростка костного мозга). В тяжелых случаях развивается выраженное внутрисосудистое диссеминированное свертывание крови.

Гемолитический синдром может также наблюдаться при укусе пчел, нередко с развитием выраженного ДВС-синдрома.

Гемолитическая анемия, обусловленная воздействие физических факторов

Гемолитическая анемия может развиваться при обширных и тяжелых термических ожогах. Гемолиз наблюдается в первые 24-48 ч после ожога. При тяжелой форме ожогов в течение 2 дней может быть разрушено около 30% всех эритроцитов. После эпизодов острого гемолиза развивается анемия, которая может существовать несколько недель.

Острый гемолиз эритроцитов у ожоговых больных обусловлен **влиянием** на эритроциты высокой температуры. При температуре выше **47-49°С** оболочка эритроцитов претерпевает морфологические изменения, происходит денатурация цитоскелетного протеина спектрина, что ведет к нестабильности эритроцитарной оболочки и ее разрыву.

Умеренно поврежденные при ожогах эритроциты разрушаются в селезенке, сильно измененные эритроциты разрушаются в печени. Гемолиз эритроцитов при ожогах проявляется нормохромной анемией с **ретикулоцитозом,** неконъюгированной гипербилирубинемией, **уробилинурией** и темным цветом мочи. В некоторых случаях развивается внутрисосудистый гемолиз с появлением свободного гемоглобина в плазме крови (при этом обнаруживаются эритроциты-сфероциты), гемоглобинурией.

Ионизирующая радиация может вызывать гемолиз эритроцитов, но его механизм остается неясным.

Пароксизмальная ночная гемоглобинурия (болезнь Маркиафавы-Микели)

Пароксизмальная ночная гемоглобинурия — приобретенная **литическая** анемия, обусловленная дефектом мембраны эритроц характеризующаяся **внутрисосудистым** комплемент-зависимым лизом и пароксизмальной ночной **гемоглобинурией**. Заболевание чается с частотой 2 случая на 1 млн. человек.

Этиология и патогенез

Этиология заболевания неизвестна. В основе заболевания появление патологического клона эритроцитов, имеющих ме ные дефекты, что обусловливает повышенную **чувствительнос** комплементу сыворотки крови с последующим внутрисосуд гемолизом.

В настоящее время выделяют по меньшей мере три попу эритроцитов, различающиеся между собой степенью чувств ти к **комплемент-обусловленному** лизису (Hartmann, 1970; Rosse, Первая популяция эритроцитов имеет нормальную чувств вторая — характеризуется умеренной гиперчувствительностью (раз выше по сравнению с нормальными **эритроцитами**), у популяции эритроцитов чувствительность к **комплемент-завис** лизису превышает нормальную в 15-25 раз. Установлено, **что у** больных циркулируют эритроциты I и III популяций, у 9% — I популяций, **у 10%** — представлены все три **популяции** лишь у 3% **больных** — II и III популяции. Таким образом, у пароксизмальной ночной гемоглобинурией в крови цирк наряду с нормальной, популяция эритроцитов с чрезвычайно кой чувствительностью к комплементу.

Установлено, что в лизисе эритроцитов основную роль играет тий компонент комплемента C_{3b}, который фиксируется на **мемб** эритроцитов патологического клона в количестве в 6 раз **боль** чем на поверхности нормальных эритроцитов.

В настоящее время доказано, что гиперчувствительность **эри** цитов патологического клона к комплементу обусловлена стр **ными** и биохимическими дефектами **эритроцитарной** мембраны. Ус новлено наличие следующих мембранных дефектов:

- снижение активности **ацетилхолинэстеразы;**
- дефицит протеина, угнетающего ускоряющий фактор. Под нием ускоряющего фактора активируется C_3**-конвертаза** и **ускоря** ется превращение C_3 в C_{3b}**-компонент** комплемента. В **нормаль** эритроцитах имеется белок, угнетающий ускоряющий фактор и образование C_{3b}**-компонента** комплемента. При пароксизмально ночной гемоглобинурии в патологическом клоне эритроцитов **от-мечается** дефицит протеина, угнетающего ускоряющий **фактор,** что ведет к накоплению на мембране эритроцита C_{3b}**-компонента** комплемента.

- дефицит мембранного ингибитора реактивного лизиса. Это мембранный белок, имеющий молекулярную массу 18 килодальтон, ингибирующий образование мембранного атакующего комплекса комплемента (C_{5b}-C_9). Дефицит мембранного ингибитора лизиса в патологическом клоне эритроцитов имеет огромное значение в патогенезе **пароксизмальной** гемоглобинурии;
- качественные аномалии гликофорина А. Этот мембранный белок является главным участком, связывающимся с C_{3b}**-компонентом** комплемента. При пароксизмальной ночной гемоглобинурии в этом белке уменьшается количество **сиаловых** кислот и нарушается чувствительность к протеолизу. Указанные изменения нарушают взаимоотношения между C_{3b} и аномальным гликофорином А, что ведет к повышению функциональной активности C_{3b}**-конвертазы** и увеличивает связь C_{3b}**-компонента** комплемента с эритроцитами;
- отсутствие рестриктивного гомологичного фактора (C_8**-связывающего белка**); этот протеин связывается с C_8**-компонентом** комплемента и обусловливает так называемую рестрикцию **комплементарной** чувствительности, что уменьшает **комплементобусловленный** лизис эритроцитов. Гомологичный **рестриктивный** фактор отсутствует в мембране эритроцитов III патологической субпопуляции.

Таким образом, можно считать, что вышеназванные белки являются своеобразными регуляторами **активности** комплемента **и** его связи с эритроцитарной мембраной (**комплемент-регуляторные** белки). В настоящее время установлен генеральный дефект мембраны эритроцитов патологического клона — нарушение продукции гликанфосфа**тидилинозитола** (Rosse, 1990). Именно благодаря **гликанфосфатидилинозитолу** происходит связывание регуляторов комплемента с мембраной эритроцитов. При дефиците **гликанфосфатидилинозитола** связывание регуляторов комплемента с эритроцитами нарушается, они становятся чрезвычайно чувствительными к лизису комплементом.

Важным патогенетическим фактором, принимающим участие в лизисе эритроцитов патологического клона, является также активация перекисного окисления липидов в эритроцитарной мембране с накоплением перекисных соединений.

Установлено, что при пароксизмальной ночной гемоглобинурии в патологический процесс вовлекаются не только эритроциты, но **гранулоциты** и тромбоциты. Предполагается, что существует две популяции нейтрофилов — нормальная и патологическая, в которой имеется дефицит белков-регуляторов функции комплемента и его связи с лейкоцитарной мембраной (белка, угнетающего ускоряющий фактор; **ацетилхолинэстеразы;** щелочной фосфатазы; мембранного ингибитора реактивного лизиса) (**Nicholson-Weller и соавт.,** 1985). Это делает гранулоциты гиперчувствительными к комплементзависимому лизису, нарушает их фагоцитарную активность. В противоположность гранулоцитам, лимфоциты не подвержены комплементзависимому лизису.

На мембране 85-90% тромбоцитов больных пароксизмальной ночной гемоглобинурией отсутствует белок, угнетающий ускоряющий фактор (Devine и соавт., 1987). Наряду с этим лишь у половины больных на тромбоцитах фиксируется большее, чем в норме, количество C_3-компонента комплемента. В определенной мере недостаток белка, угнетающего ускоряющий фактор, может компенсироваться высвобождением фактора Н, который обладает сходными свойствами. Фиксация C_3-компонента комплемента на тромбоцитах стимулирует агрегацию тромбоцитов патологического клона, но этот эффект нехарактерен для нормальных тромбоцитов.

Эти данные указывают на наличие двух популяций тромбоцитов — нормальной и патологической.

Таким образом, при пароксизмальной ночной гемоглобинурии существуют патологические клоны эритроцитов, тромбоцитов и гранулоцитов, имеющие повышенную чувствительность к действию комплемента. Предполагается, что эти патологические клоны появляются в результате соматической мутации на уровне полипотентной стволовой кроветворной клетки. Схема патогенеза пароксизмальной ночной гемоглобинурии представлена на рис. 26.

Клиническая картина

Заболевание развивается преимущественно в среднем возрасте (25-40 лет), обычно постепенно, а иногда остро с возникновением ге молитического криза. В последующем болезнь характеризуется хро ническим течением с кризами. Обострению заболевания способств перенесенные вирусные инфекции, оперативные вмешательства, п хоэмоциональные стрессовые ситуации, менструации, прием алко голя, некоторых лекарственных средств (аспирин, хинидин, преп раты железа) и даже в ряде случаев определенных пищевых про (мясо, рыба). Больные жалуются на общую слабость, одышку и сердце биения (особенно при физической нагрузке), при появлении гем литического криза — боли в животе, чаще в околопупочной области (возможна и другая локализация боли), в поясничной области, выделение мочи черного цвета. У большинства больных черный цвет мочи появляется преимущественно ночью. Черный цвет мочи обусловлен гемоглобинурией, а причина появления ее ночью окончательно не установлена. Существует предположение, что это связан с развитием ночью физиологического ацидоза и активизацией простагландиновой системы, что провоцирует гемолиз. При осмотре больных обращает на себя внимание желтушность склер и кожи, небольшая пастозность лица.

Пароксизмальная ночная гемоглобинурия характеризуется волнообразным течением, периоды умеренного гемолиза чередуются с резким его усилением в виде *гемолитических кризов*, которые имеют следующую симптоматику:

- острые приступы боли в животе (они обусловлены тромбозом мелких мезентериальных сосудов), чаще всего боли локализуются вокруг

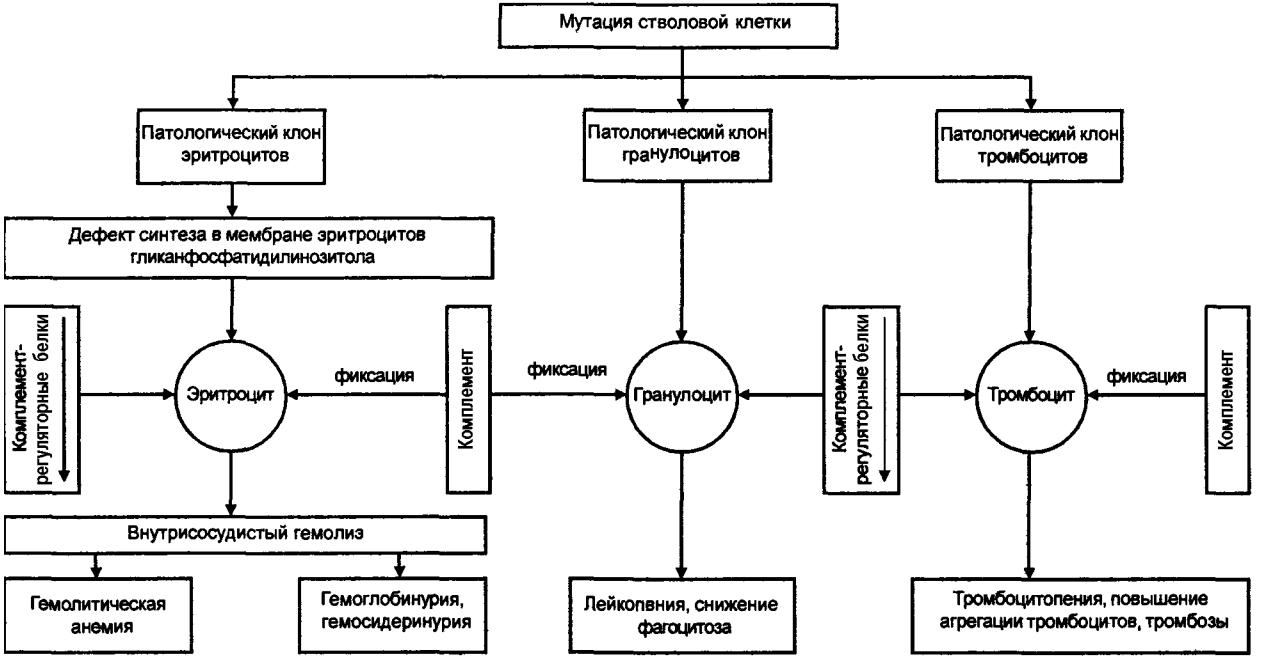

Рис. 26. Схема патогенеза пароксизмальной ночной гемоглобинурии.

пупка, но могут отмечаться в правом подреберье, правой подвздошной области, иногда в эпигастрии;
- боли в поясничной области;
- усиление желтушности кожи и склер;
- повышение температуры тела;
- выделение мочи черного цвета. Во время гемолитического криза резко усиливается внутрисосудистый гемолиз эритроцитов, выделяется большое количество свободного гемоглобина, который не может полностью связаться с гаптоглобином, проходит через почечный барьер, поступает в мочу и обусловливает ее темную окраску. Появление темной мочи вследствие гемоглобинурии чаще всего отмечается ночью (ночная гемоглобинурия). В некоторых случаях гемоглобинурия отсутствует (если степень гемолиза невелика). При прохождении через канальцы почек гемоглобин разрушается, появляется гемосидерин, наличие которого в моче также является важным диагностическим признаком. Во время гемолитического криза содержание его в моче значительно возрастает. Необходимо подчеркнуть, что гемосидеринурия является важным признаком заболевания, потому что наблюдается почти постоянно. Поэтому И. А. Кассирский (1970) называл это заболевание «хронической гемолитической анемией с постоянной гемосидеринурией и пароксизмальной ночной гемоглобинурией»;
- падение артериального давления, в тяжелых случаях — **развитие** коллапса;
- преходящее увеличение селезенки, иногда печени;
- развитие **«гемолитической** почки» — преходящей острой анурии и азотемии (редкое осложнение гемолитического криза).

У некоторых больных гемолитический криз может протекать очень тяжело и заканчиваться летальным исходом.

Вскоре после окончания криза начинается регенерация крови и наступает состояние компенсации, желтуха и анемия уменьшаются, однако не исчезают полностью.

*Вне **гемолитического** криза* основными клиническими признаками заболевания являются:
- общая слабость;
- бледно-желтушная окраска кожи;
- анемия;
- повышенная наклонность к венозным и артериальным тромбозам, обусловленная выделением при распаде **ретикулоцитов** и эритроцитов веществ, повышающих свертываемость крови. Нередко наблюдаются тромбозы периферических сосудов. По данным Л. И. **Идельсон** (1985), у **12%** больных развивается тромбофлебит нижних и верхних конечностей. У некоторых больных развивается тромбоз сосудов почек, что проявляется сильными болями в **поясничной** области, гематурией, артериальной **гипертензией**. Возможны тромбозы церебральных, коронарных артерий, сосудов печени. **Тромботические** осложнения могут быть причиной смерти больных;

- увеличение печени — довольно постоянный симптом пароксизмальной ночной гемоглобинурии. **Гепатомегалия** обусловлена сосудистыми тромбозами в системе портальной вены и во внутрипеченочных венах, дистрофическими изменениями печени;
- увеличение селезенки не характерно для неосложненного течения, но может иногда отмечаться во внекризовом состоянии в связи с тромбозом селезеночной **вены** или системы портальной вены. Кроме того, спленомегалия может быть связана с развитием гемосидероза;
- синдром **миокардиодистрофии,** проявляющийся **одышкой** и сердцебиением, глухостью сердечных тонов, аритмиями, небольшим расширением левой границы сердца, изменениями ЭКГ (снижение амплитуды зубца Т в нескольких отведениях);
- развитие трофических язв в области голеней, что обусловлено тромбозом периферических вен; трофические язвы наблюдаются нечасто;
- частое развитие инфекционно-воспалительных процессов в связи с нарушением фагоцитарной функции лейкоцитов.

Течение болезни Маркиафавы-Микели различное у разных больных. Наиболее характерно кризовое течение заболевания, вне кризов состояние **удовлетворительное.** Может наблюдаться вариант заболевания, когда гемолитические кризы следуют один **за другим** очень часто и развивается достаточно выраженная анемия. У некоторых больных развивается вариант заболевания, характеризующийся частыми гемолитическими кризами с тяжелым общим состоянием, однако в последующем кризы наступают **все** реже и **реже.** Возможно и очень тяжелое течение болезни с летальным исходом вследствие церебрального или коронарного тромбоза, острой почечной недостаточности.

И. А. **Кассирский** отмечает, что наряду с тяжелым течением описаны случаи заболевания, протекающие относительно благоприятно — длительностью до 32 лет, имеются даже единичные случаи выздоровления.

Лабораторные данные и инструментальные исследования

Общий анализ крови. У большинства больных развивается тяжелая анемия, уровень гемоглобина может снизиться до 60 г/л, количество эритроцитов — до 2×10^{12}/л. Анемия обычно носит гиперхромный характер за счет **макроцитарного** сдвига эритроцитов. Наряду с макроцитами имеются нормоциты. За счет потери железа с мочой (гемоглобинурия, гемосидеринурия) может развиться железодефицитная анемия и анемия в этом случае приобретает гипохромный микроцитарный характер.

Во время гемолитических кризов наблюдается **ретикулоцитоз,** в редких случаях обнаруживаются фрагменты эритроцитов (вследствие внутрисосудистого тромбоза), часто встречаются нормобласты. Осмотическая стойкость эритроцитов обычно нормальная, иногда перед гемолитическим кризом она снижается, а после криза может оказаться несколько повышенной.

Достаточно часто встречается выраженная лейкопения (прежде всего за счет нейтропении) и относительный лимфоцитоз.

В **нейтрофилах** снижены уровни щелочной фосфатазы и **ацетилхолинэстеразы.**

Довольно часто обнаруживается тромбоцитопения.

Общий анализ мочи. Во время гемолитического криза моча **имеет** черный цвет (преимущественно ночью) в связи с выделением **большого** количества гемоглобина. Характерно выделение с мочой **гемосидерита.** Он образуется на уровне эпителия почечных **канальцев.** В моче **гемосидерин** обнаруживается в виде золотисто-коричневых **зерен** и **глыбок,** вкрапленных в клетки почечного эпителия и зернистые цилиндры.

Гемосидерин дает положительную реакцию на железо при **добавлении железосинеродистого** калия и соляной кислоты (образуется **берлинская лазурь**). До и во время гемолитического криза наблюдается **протеинурия.** При длительном существовании заболевания поражение почек проявляется в виде гипоизостенурии, гематурии, **снижения** клубочковой фильтрации.

В моче также обнаруживается уробилин.

Общий анализ кала. Отмечается повышенное содержание **стеркобилина,** что придает калу темный цвет.

Биохимический анализ крови. Характерны неконъюгированная **гипербилирубинемия,** снижение содержания гаптоглобина. **При длительном** существовании заболевания и длительной потере железа с **мочой (гемоглобинурия,** гемосидеринурия) снижается содержание **железа** в крови. Возможно повышение содержания в крови аланиновой **аминотрансферазы, лактатдегидрогеназы,** что отражает поражение печени обычно вследствие тромбоза в венозной системе печени.

При усилении гемолиза значительно повышается **содержание** в крови свободного гемоглобина, особенно во время сна.

В период гемолитического криза выявляются изменения в коагулограмме, характерные для ДВС-синдрома (см. соответствующую **главу**).

Анализ миелограммы ***(стернального*** *пунктата).* Особенности костномозгового кроветворения зависят от длительности и тяжести **заболевания.** На первом этапе болезни наблюдается гиперплазия **красного** кроветворного ростка (увеличение количества эритробластов, **нормобластов**), возможно появление мегалобластов, однако с **увеличением** продолжительности болезни возможна гипоплазия не только красного, но и **гранулоцитарного** и мегакариоцитарного ростков с **развитием** синдрома **панцитопении.** При *трепанобиопсии* в костном мозге **обнаруживается** гиперплазия красного кроветворного ростка, **скопление** гемолизированных эритроцитов в расширенных сосудах и участки **кровоизлияний.** В последующем возможно значительное сокращение всех трех ростков и увеличение количества жировой ткани, однако, **выраженность** развития жировой ткани обычно не достигает такой **степени,** как это бывает при апластической анемии.

УЗИ *печени и селезенки* — обнаруживается увеличение печени **(обычно** за счет венозного тромбоза), реже — увеличение селезенки **(малохарактерный** признак).

Кислотная проба ***Хема*** основана на повышенной чувствительности эритроцитов больных пароксизмальной ночной **гемоглобинурией** к кислой среде. Проба заключается в том, что к сыворотке донора, сопоставимой с сывороткой больного по АВО-системе антигенов, добавляют 0.2 нормальный раствор **HCl** (соотношение сыворотки и кислоты **9:1**). Далее десять объемов подкисленной сыворотки смешивают с одним объемом **50%** суспензии отмытых эритроцитов. При пароксизмальной ночной гемоглобинурии наступает гемолиз эритроцитов, в то время как нормальные эритроциты в этих же условиях не гемолизируются.

Сахарозная проба Гартмана основана на повышенной чувствительности эритроцитов больного пароксизмальной ночной гемоглобинурией к комплементу в присутствии сахарозы. К эритроцитам больного добавляют свежую сыворотку донора, идентичную по группе крови больного и раствор сахарозы в кислом буфере. Эритроциты больного гемолизируются.

Диагноз

Диагностические критерии пароксизмальной ночной гемоглобинурии:

- Синдром гемолитической анемии с ретикулоцитозом, небольшой **неконъюгированной гипербилирубинемией** без увеличения селезенки (в редких случаях бывает увеличение селезенки в связи с тромбозом в системе селезеночной и портальной вен).
- Гемолитические кризы с болями в животе и поясничной области с выделением мочи черного цвета, преимущественно ночью.
- Гемоглобинурия и гемосидеринурия (гемоглобинурия наблюдается во время кризов, гемосидеринурия — постоянно).
- Повышенное содержание в крови свободного гемоглобина, особенно во время сна.
- Венозные тромбозы.
- Синдром панцитопении (анемия, **нейтропения,** тромбоцитопения) в сочетании с гемолизом при сохраненной клеточности или гиперплазии костного мозга (характерна гиперплазия красного **кро**ветворного ростка, однако при тяжелом течении возможна гипоплазия костного мозга).
- Положительные кислотный тест Хема и сахарозная проба Гартмана

Дифференциальная диагностика пароксизмальной ночной гемоглобинурии производится с другими вариантами гемолитической анемии, в частности, с аутоиммунной гемолитической анемией, пароксизмальной холодовой гемоглобинурией, а при развитии синдрома панцитопении — с апластической анемией. Симптоматика этих заболеваний описана в соответствующих главах.

ЛЕЙКОЗЫ

Лейкозы (лейкемии) — злокачественные опухоли кроветворной ткани с первичной локализацией в костном мозге с последующей диссеминацией в периферической крови, селезенке, лимфатических и других тканях.

Заболеваемость всеми видами лейкозов, в целом, составляет приблизительно 13 случаев на 100 000 населения в год, причем чаще болеют лица мужского пола по сравнению с женщинами. Острым лимфатическим лейкозом болеют преимущественно дети и молодые взрослые, в то время как острым миелоидным и хроническим миелоидным лейкозом болеют лица более старшего возраста.

ЭТИОЛОГИЯ

У большинства пациентов причину развития лейкозов установить не удается. В настоящее время обсуждается возможная роль следующих этиологических факторов.

Ионизирующая радиация

Влияние ионизирующей радиации на возникновение лейкозов считается установленным. Ионизирующее излучение в дозах свыше 1 Дж/кг или 100 рад вызывает увеличение заболеваемости острым и хроническим лейкозами, значительно реже — лимфомами. Доказательствами роли ионизирующей радиации в развитии лейкозов является значительное увеличение через 5-7 лет заболеваемости острым миелобластным лейкозом среди жителей японских городов Хиросима и Нагасаки, подвергшихся атомной бомбардировке, а также увеличение заболеваемости хроническим миелолейкозом среди пациентов, получавших лучевую терапию по поводу злокачественных заболеваний различной локализации, лимфогранулематоза, миеломы, анкилозирующего спондилоартрита. Зависимая от дозы частота лейкоза повышается также среди лиц, профессионально связанных с воздействием ионизирующей радиации (Gold, 1994). Под влиянием ионизирующей радиации возможно развитие хромосомных аномалий в бластных клетках, что, разумеется, имеет значение в патогенезе лейкозов.

Химические вещества

Среди миелотоксических химических веществ, способных вызывать развитие лейкоза, ведущая роль принадлежит бензолу и другим ароматическим углеводородам. Бензол широко используется в различных промышленных производствах. Он легко проникает в организм человека через легкие и кожу, и, будучи хорошо растворимым в липидах, может аккумулироваться в жировой и нервной тканях

Характер и выраженность токсических влияний бензола зависят от его концентрации (табл. 43).

Табл. 43. Эффекты ***бензола (Holmberg, Lundberg,*** *1985)*

Концентрация (ppm)*	Эффекты
10000	Смерть через несколько часов
4000	Наркоз
200-400	Риск развития тяжелой панцитопении
125-200	Значительный риск развития лейкемии и тяжелой панцитопении
65-125	Нетяжелые формы панцитопений
40-65	Гемоцитопения
25-40	Снижение уровня гемоглобина
10-20	Может быть критическим уровнем риска лейкемии
1-10	Повреждение хромосом

* *Примечание.* **PPM** — одна миллионная часть.

Хроническое воздействие бензола имеет место при длительном курении, причем не только у активных, но и у пассивных курильщиков. Курильщики вдыхают во время курения около 2 мг бензола в день, некурящие — 0.2 мг бензола в день. **Garfinkel, Boffetta** (1990), **Severson** (1990) показали, что у мужчин, **выкуривающих** 20 пачек сигарет в год, риск заболеть острым миелоидным лейкозом в течение жизни в 3-4 раза выше по сравнению в некурящими. **По данным** McLaughlin и соавт. (1989), **24%** случаев смерти от миелоидного лейкоза связаны с курением сигарет. Наряду с этим бензол может рассматриваться как провоцирующий развитие лейкоза агент, так как табачный дым, кроме бензола, содержит уретан, **нитрозамины,** радиоактивные компоненты. **Grane** и соавт. **(1989)** указывают, что у пациентов с острым нелимфобластным лейкозом, которые выкуривают более 40 сигарет в день, чаще наблюдаются хромосомные аномалии (инверсия 16 хромосомы, нехватка генетического материала в области длинного плеча 7 хромосомы, трисомия 8 хромосомы и **др.).**

Механизм **лейкозогенного эффекта** бензола полностью не ясен. Бензол оказывает непосредственное токсическое действие на костный мозг. Кроме того, бензол метаболизируется цитохромами в печени до промежуточных продуктов, которые концентрируются в костном мозге и, возможно, превращаются энзимами гемопоэтических клеток (миелопероксидазой, эозинофильной пероксидазой, **простагландин-Н-пероксидазой)** в мутагенные агенты (Smith и **соавт.,** 1990).

Имеются также наблюдения, указывающие на связь острого лейкоза, миелодиспластического синдрома, **неходжкинской** лимфомы, **миеломы,** волосатоклеточного лейкоза с влиянием пестицидов

(Buckley и соавт., 1989; Linet и соавт., 1988; Preston-Martin и соавт., 1989). Mitelman и соавт. (1981) выявили наличие хромосомных аномалий у 92% больных острым нелимфобластным лейкозом, имевших до развития заболевания длительный контакт с инсектицидами, нефтепродуктами и другими химическими веществами, в то время как у больных острым нелимфобластным лейкозом, не имевших контактов с указанными веществами, хромосомные аномалии наблюдались лишь в 60% случаев.

В последние годы уделяется особое внимание пестицидам, так как они способны создавать высокую концентрацию в пище, и могут быть фактором риска развития солидных опухолей (Axelson, 1987). Установлен также более высокий риск заболеваемости неходжкинской лимфомой при длительном контакте с гербицидами по сравнению с лицами, не работающими с этими веществами (Wigle и соавт., 1990). Lowengart и соавт. (1987) установили повышенный риск заболевания лейкозом детей, родители которых на работе были связаны с хлорированными растворителями, красками, метилэтилкетоном.

Определенную роль в развитии лейкозов могут играть химиотерапевтические вещества, применяемые для лечения злокачественных новообразований. Наиболее лейкозогенными считаются мелфалан, хлорамбуцил, нитрозомочевина, циклофосфамид и др. Эти же вещества способны вызывать хромосомные аномалии (Raposa, Varkony, 1990). Лейкозогенный эффект химиотерапевтических веществ зависит от дозы и длительности химиотерапии. Установлено увеличение частоты развития острого миелобластного лейкоза у больных миеломой, хроническим лимфолейкозом, получавших лечение мелфаланом, миелосаном, лейкераном, азотиоприном, циклофосфамидом. По данным Boivin (1981), заболеваемость лейкозами среди больных, получавших лучевую или химиотерапию в связи с лимфогранулематозом, в 290 раз выше, чем в популяции.

Вирусная инфекция

В настоящее время установлена роль вирусов в развитии лейкозов крупного рогатого скота, птиц, мышей, крыс. Относительно роли вирусов в возникновении лейкозов у человека следует заметить, что доказана лишь роль герпес-вируса Эпштейна-Барра в развитии лимфомы Беркитта и ретровируса HTLV (human T-cell lymphotropic virus) в развитии Т-клеточного лимфолейкоза. Особое внимание уделяется роли ретровирусов в развитии лейкозов. Установлено, что в геноме этих вирусов существуют специфические гены, непосредственно отвечающие за трансформацию нормальной гемопоэтической клетки в лейкозную. Эти гены получили название онкогенов, они оказались гомологичны (родственны) генетическим локусам клеток человека, в том числе гемопоэтических. В настоящее время сформировалась точка зрения, что гены нормальных клеток человека, гомологичные вирусным онкогенам, выполняют

определенные жизненно важные функции, но становятся потенциальными онкогенами, после того как произойдет их взаимодействие с вирусом. Поэтому такие гены в клетках человека принято называть протоонкогенами.

Сейчас у человека установлена локализация в хромосомах более 60 генов, которые можно считать протоонкогенами, потому что после взаимодействия с **ретровирусом** в них происходят точечные мутации, хромосомные аномалии, они становятся онкогенами и вызывают развитие лейкоза.

В настоящее время установлен механизм, с помощью которого ретровирусы трансформируют протоонкогены нормальных клеток, в том числе **гемопоэтических,** в онкогены. Геном ретровируса представлен РНК, в ретровирусе содержится фермент обратная **транскриптаза,** с ее помощью вирус синтезирует ДНК и на нее **«переписывает»** всю генетическую информацию, закодированную в РНК. Далее ДНК проникает в ядро инфицированной клетки (в том числе, гемопоэтической), встраивается в ее геном и, таким образом, оказывает влияние на генетически детерминированные процессы деления клетки, заставляя ее интенсивно пролиферировать и нарушая процесс дифференциации. В процессах пролиферации и дифференциации клеток огромную роль играет продукция определенных белков, кодируемых онкогенами — факторов роста (**тромбоцитарного** и эпидермального); **тирозин-, серин-** и **треанинкиназы,** гуанозинтрифосфатазы.

Генетические и наследственные факторы, хромосомные аномалии

Общеизвестно, что генетические дефекты значительно увеличивают риск развития лейкозов. При болезни Дауна **(трисомия-21)** острый миелоидный лейкоз наблюдается в 20 раз чаще, чем у здоровых лиц. Повышенная частота заболеваемости лейкозами, правда, несколько меньшая, чем при болезни Дауна, характерна также для таких наследственных заболеваний как анемия **Фанкони,** синдром Клайнфельтера **(47XXY),** наследственная нейтропения, наследственная телеангиэктазия (болезнь Луи-Барр, проявляется атаксией, телеангиэктазиями, гипоплазией тимуса, дефектами клеточного и гуморального иммунитета), синдром Вискотта-Олдрича (тромбоцитопения, экзема, недостаточность клеточного и гуморального иммунитета). Для этих заболеваний характерна анэуплодия или тенденция к спонтанным разрывам хромосом. У пациентов с наследственными дефектами иммунной системы и фагоцитоза более часто (по сравнению с общей популяцией) развиваются лимфолейкозы.

У больных лейкозами очень часто обнаруживаются хромосомные аномалии — при остром и хроническом миелолейкозе у **80-90%,** при хроническом лимфолейкозе — у 50% больных. Наиболее частые виды хромосомных аномалий при лейкозах представлены в табл. 44.

Табл. 44. Хромосомные аномалии у больных лейкозами (Scheinberg, Gold, 1994)

Хромосомная аномалия	Заболевание	Примечания
t (8;21)	ОМЛ — M_2	Прогноз лучше
t (15;17)	ОМЛ — M_3	Нарушается расположение генов рецептора ретиноевой кислоты
inv (16), del (16q)	ОМЛ — M_4 с эозинофилией	Прогноз лучше
+8	ОМЛ — все подтипы	Прогноз плохой
+21	ОМЛ — M_1, M_7	
+13	ОМЛ — бифенотипичный	
5q–, -5, -7	ОМЛ — в особенности вторичный ОМЛ	Прогноз плохой
t(9;11)	ОМЛ — M_{4A}	Прогноз плохой
t (9;22)	ХМЛ	Прогноз плохой. Синтезируется продукт онкогена bcr/abl тирозинкиназа
		Прогноз плохой
t (4;11)	Бифенотипичная лейкемия	Проноз плохой
t (4;11)	ОЛЛ — L2	
t (1;19)	ОЛЛ — L1	
t (8;14)	ОЛЛ — L3	Прогноз плохой, контролирует myc онкогеном
Гиперплоидность	ОЛЛ — L1, L2	Прогноз лучше
t (9;22)	ОЛЛ	Прогноз плохой
t (10;14)	ОЛЛ — Т-клеточный	Нарушается расположение генов рецептаров Т-лимфоцитов
9p–, 6q– или 12p–	ОЛЛ	В 10% всех случаев ОЛЛ
+12	ХЛЛ	
+14q	В-клеточный ХЛЛ	

Примечания.
ОЛЛ — острый лимфолейкоз;
ОМЛ — острый миелоидный лейкоз;
ХЛЛ — хронический лимфолейкоз;
ХМЛ — хронический миелолейкоз;
t — транслокация, перенос генетического материала с одной хромосомы на другую;
p — короткое плечо хромосомы;
q — длинное плечо хромосомы;
(–) — делеция — утрата участка хромосомы;
(+) — дополнительная хромосома (трисомия);
inv — инверсия (поворот генетического материала на 180°).

Специфические транслокации и другие хромосомные аномалии вызывают активацию определенных клеточных генов (протоонкогенов), что приводит к последующему опухолевому росту. Установлено совпадение локализации этих генов в хромосомах с точками разрывов хромосом при определенных видах лейкозов.

Наследственная предрасположенность играет определенную роль в развитии лейкозов. Об этом свидетельствует высокая частота развития

острого лейкоза (25%) обоих близнецов (Harrison и соавт., 1980), а также то, что эмпирический риск развития лейкоза у сибсов больных острым лимфолейкозом в 4 раза превышает риск в популяции (Н. А. Алексеев, 1998). При изучении родословных семей с высокой частотой развития острого лейкоза установлен доминантный тип наследования заболевания.

Описаны редкие случаи врожденного лейкоза (Hoots, 1987), что свидетельствует о возможности трансплацентарного лейкозогенеза.

ПАТОГЕНЕЗ

В настоящее время общепризнанной является клоновая теория патогенеза гемобластозов, согласно которой лейкозные клетки являются потомством одной мутировавшей гемопоэтической клетки-предшественницы. Доказательством клоновой природы лейкозов является обнаружение в кариотипе подавляющего большинства опухолевых клеток одних и тех же хромосомных аберраций (Moor, 1972) и одного и того же вида изофермента глюкозо-6-фосфатдегидрогеназы (Wiggans и соавт., 1978). Основными свойствами лейкозных клеток являются их неспособность к дифференциации (например, выше уровней миелобластов и промиелоцитов при остром миелолейкозе и лимфобластов при остром лимфолейкозе) и способность к чрезмерной пролиферации и накоплению в большом количестве в костном мозге.

Мутация родоначальной кроветворной клетки происходит под влиянием этиологических факторов и заключается в фундаментальном повреждении ДНК, генетического аппарата клетки. Большую роль играют также хромосомные аномалии и вирусная инфекция (ретровирус HTLV при Т-клеточном лимфолейкозе и вирус Эпштейна-Барра при лимфоме Беркитта), которые изменяют структуру и регуляцию клеточных онкогенов, в результате чего гемопоэтическая клетка приобретает способность к гиперпролиферации и утрачивает способность дифференцироваться.

Согласно данным А. И. Воробьева и М. Д. Бриллиант (1985), лейкозы в своем развитии проходят два этапа: первый — образование доброкачественной моноклоновой опухоли; второй — формирование злокачественной опухоли с признаками поликлоновой трансформации.

Первый этап формирования лейкозов начинается с мутации родоначальной кроветворной клетки, она приобретает способность интенсивно пролиферировать и дает потомство клеток — клон. На этом этапе опухоль состоит из клеток, не имеющих признаков полиморфизма и атипизма, эти клетки еще сохраняют способность к дифференциации, нет метастазирования в органы и ткани (доброкачественный опухолевый рост). Первичный лейкозный клон некоторое время может сосуществовать с нормальным клоном, однако имеет значительное преимущество в росте и потому начинает постепенно вытеснять нормальный клон. Потомство (клон) мутировавшей клетки характеризуется

высокой предрасположенностью к повторным мутациям, что связано нестабильностью клеточного генома. Поэтому на втором этапе развн тия лейкозного клона вследствие повторных мутаций опухолевых ток появляются новые субклоны, характеризующиеся чрезвыча высокой способностью к мутациям, опухоль становится поликлоно и приобретает черты злокачественной. Опухолевые клетки по-прежне интенсивно пролиферируют, но одновременно утрачивают способно к дифференциации. Далее опухолевый клон начинает развиваться законам опухолевой прогрессии (Foulds, 1949; А. И. Воробьев, 198

- угнетение нормальных ростков кроветворения в костном мозге;
- замена в опухолевой массе дифференцированных клеток бла ми, которые теряют способность к дифференциации и нере вообще становятся морфологически и цитохимически недиф ренцированными;
- появление способности лейкозных клеток расти и размножа вне органов кроветворения (метастазирование гемобластозов);
- уход лейкозных клеток из-под контроля цитостатической те

В результате опухолевой прогрессии формируется клиническая тина лейкоза.

В патогенезе лейкозов большую роль играет нарушение апопто Апоптоз — это генетически запрограммированная клеточная смерть. к клетки многоклеточного организма и некоторые одноклеточные несут себе генетически детерминированную программу самоубийс (Jacobson, Burne, Roff, 1994). Термин «апоптоз» предложил в 1972 Kerr (по-гречески аро — полное, ptosis — падение, утрата). Задачей an тоза является освобождение от старых или появившихся в избытке ток, а также от клеток с нарушением дифференциации и повреждс ем генетического материала (Е. Б. Владимирская, А. А. Мас А. Г. Румянцев, 1997). В. М. Погорелов, Г. И. Козинец отмечают дующие морфологические признаки апоптоза: сморщивание кл конденсация и фрагментация ядра, разрушение цитоскелета, булл ное выпячивание клеточной мембраны. Целостность мембраны ющей клетки сохраняется до полного завершения апоптоза. После чания апоптоза расположенные вблизи фагоциты поглощают остав фрагменты клетки, причем это происходит без развития воспален

В настоящее время известны гены, регулирующие апоптоз (табл.

На 18 хромосоме локализовано семейство генов BCL-2, регулирую активность апоптоза во взаимодействии с другими генами. Как видно табл. 45, гены BCL-2 и C-FES тормозят, а гены BAX, BAK, BAD, P- C-MYC, APO- 1/FAS — стимулируют апоптоз. Большую роль в подавле апоптоза играет мутировавший ген P-53 (P-53 мутант). В регуляции апо принимают участие также другие факторы. Ингибиторами апоптоза ростовые факторы, экстрацеллюлярный матрикс CD-40-лига нейтральные аминокислоты, цинк, эстрогены, андрогены.

В настоящее время установлено, что в регуляции апоптоза кле крови огромную роль играют ростовые факторы (цитокины), име щие отношение к нормальному кроветворению (табл. 46).

*Табл. 45. Гены, **регулирующие апоптоз** (цит.: Е. Б. Владимирская, А. А **Масчан**, А. Г. Румянцев, 1997, с изм.)*

Ген	Хромосома	Характер действия
Семья BCL-2	– 18	
• **BCL-2**		**Тормозит апоптоз**
• BAX		**Усиливает апоптоз**
• **BAK**		**Усиливает апоптоз**
• **BAD**		**Усиливает апоптоз**
P-53		**Усиливает апоптоз путем стимуляции BAX гена, активируется при повреждении ДНК, супрессор опухолевого роста**
P-53 (мутант)		**При опухолях подавляет апоптоз**
C-MYC	8	**Усиливает апоптоз**
C-FES	15	**Подавляет апоптоз**
APO-1/FAS		**Усиливает апоптоз, экспрессируя FAS-R (FAS-рецептор), через который действуют основные факторы (глюкокортикоиды, фактор некроза опухоли TNF)**

Влияние большинства ростовых факторов на апоптоз осуществляется через специфические рецепторы или FAS-R (член семейства рецепторов к фактору некроза опухоли) и регулируется прежде всего генами семейства BCL-2.

В настоящее время установлена роль торможения **апоптоза** в развитии некоторых форм острого лейкоза, хронического миелолейкоза с химерным **abl/bcr-геном,** фолликулярной лимфомы, рака молочной железы, предстательной железы, яичника, аутоиммунных болезней (системной красной волчанки, гломерулонефрита), герпетической инфекции.

Подавление апоптоза лежит в основе формирования опухолевого клона и метастазирования опухоли. Наиболее хорошо изученными механизмами подавления апоптоза являются:

- активация в опухолевых клетках онкогенов и повышение вследствие этого **ауто-** и паракринной экспрессии ростовых факторов и рецепторов к ним (Е. Б. Владимирская, А. Г. Румянцев, 1991);
- мутация генов, контролирующих апоптоз, в первую очередь гена P-53, что превращает его из индуктора в ингибитор апоптоза.

Установлено также, что подавление апоптоза способствует нарушению противоопухолевого иммунитета (**Strand, Hoffmann,** Hug и **соавт.**, 1996). Большую роль в развитии лейкоза играет нарушение иммунных механизмов защиты. Известно, что в организме человека постоянно происходят мутации клеток, в том числе и кроветворных. Однако мутировавшая клетка, характеризующаяся изменением генетического кода, тут же распознается иммунной системой как чужеродная и уничтожается. При лейкозе деятельность иммунной системы нарушена, и клетка-мутант не уничтожается. Кроме того, нарушение системы иммунной **защиты** способствует развитию у больных лейкозами различных инфекционно-воспалительных заболеваний и аутоиммунных осложнений.

Интенсивно пролиферирующий **лейкозный** клан резко сокращает красный и мегакариоцитарный ростки, что приводит к развитию

Табл. 46. Ростовые факторы, регулирующие апоптоз (Е. Б. Владимирская, А А Масчан, А. Г. Румянцев, 1997, с доп

Цитокины	Источник продукции	Влияние на апоптоз	Клеточные м
SF (фактор стволовых клеток)	Стволовые клетки	Предотвращает апоптоз	Стволовые кроветворные
ТРО (тромбопоэтин)	Преимущественно печень	Предотвращает апоптоз	Стволовые кле предшественн магакариоцитов, мегакариоциты, тромбоциты
Эритропоэтин	Почки	Предотвращает апоптоз	Стволовые кл эритроидные предшествен эрит эритроциты
Гранулоцитарно-макрофагальный колониестимулирующий фактор	Моноциты, макрофаги	Предотвращает апоптоз	Ранние пред макрофагов, гранулоциты
Гранулоцитарный колониестимулирующий фактор	Моноциты, макрофаги	Предотвращает апоптоз	Предшественники гранулоцитов, зрелые
Макрофагальный колониестимулирующий фактор	Моноциты, макрофаги	Предотвращает апоптоз	Пред макрофагов, моноциты
Интерлейкин-1	Моноциты, макрофаги, фибробласты, эндотелиальные клетки	Индуцирует апоптоз	Макрофаги
Интерлейкин-2	Т-лимфоциты	Предотвращает апоптоз	Т-клеточный взрослых
Интерлейкин-3	Т-лимфоциты	Предотвращает апоптоз	Костный мозг
Интерлейкин-4	Т- и В-лимфоциты, макрофаги, тучные клетки, базофилы, стромальные костно-мозговые клетки	Предотвращает апоптоз	В-клеточный хронический лимфолейкоз, тимоциты
		Индуцирует апоптоз	Острый тный лейкоз
Интерлейкин-10	Т-лимфоциты, макрофаги, В-лимфоциты	Индуцирует апоптоз	В-клеточный хронический лимфолейкоз
		Предотвращает апоптоз	В-лимфоциты зародышевых центров
α-Интерферон	Т- и В-лимфоциты, макрофаги, моноциты, фибробласты	Предотвращает апоптоз	В-клеточный хронический лимфолейюз
γ-Интерферон	Т-лимфоциты, натуральные киллеры	Индуцирует алоптоз	Пре-В-клетки
Трансформирующий фактор роста а	Сосудистый эндотелий	Индуцирует апоптоз	Миелоидные лейк
Фактор некроза опухоли	Нейтрофилы, активированные лимфоциты эпителиальные клетки	Индуцирует апоптоз	Макрофаги

важнейших клинических синдромов лейкоза — анемии и тромбоцитопении с геморрагическими проявлениями. Схема патогенеза лейкоза представлена на рис. 27.

КЛАССИФИКАЦИЯ

В настоящее время в основу классификации лейкозов положены морфологические и цитохимические особенности субстратных клеток (т.е. клеток, составляющих субстрат опухоли). Прежде всего, лейкозы подразделяются на *острые* и *хронические*.

К *острым лейкозам* относят формы, при которых морфологический субстрат опухолевых разрастаний и, соответственно, клетки, циркулирующие в крови, представлены недифференцированными или малодифференцированными элементами (бластными клетками) (Ф. Э. Файнштейн, 1987).

В свою очередь, в зависимости от морфологических, цитохимических особенностей, поверхностных и цитоплазматических маркеров лейкозных (бластных) клеток, острые лейкозы подразделяются на *лимфобластные* лейкозы и *миелобластные* лейкозы (классификация франко-американо-британской группы, FAB, 1976) или *лимфобластные* и *нелимфобластные* (ВОЗ, 1976).

К *хроническим лейкозам* относят формы лейкозов, при которых преобладающими клетками, образующими патоморфологический субстрат опухоли (лейкозных инфильтратов) и выявляемыми в периферической крови, являются клетки более зрелые, достигшие определенного уровня дифференциации.

Хронические лейкозы подразделяются на лейкозы *миелогенного* и *лимфогенного* происхождения.

Хронические лейкозы миелогенного происхождения относятся к *хроническим миелопролиферативным заболеваниям* и включают:

- хронический миелолейкоз;
- хронический моноцитарный и миеломоноцитарный лейкозы;
- остеомиелосклероз и миелофиброз;
- эссенциальный тромбоцитоз;
- истинная полицитемия (эритремия).

К хроническим миелопролиферативным заболеваниям относится также миелодиспластический синдром.

Хронические лейкозы лимфогенного происхождения относятся к группе *хронических лимфопролиферативных заболеваний,* которые включают:

- хронический лимфолейкоз, пролимфоцитарный и волосатоклеточный лейкоз;
- парапротеинемические гемобластозы (миеломная болезнь, макроглобулинемия Вальденстрема);
- лимфомы и лимфосаркомы.

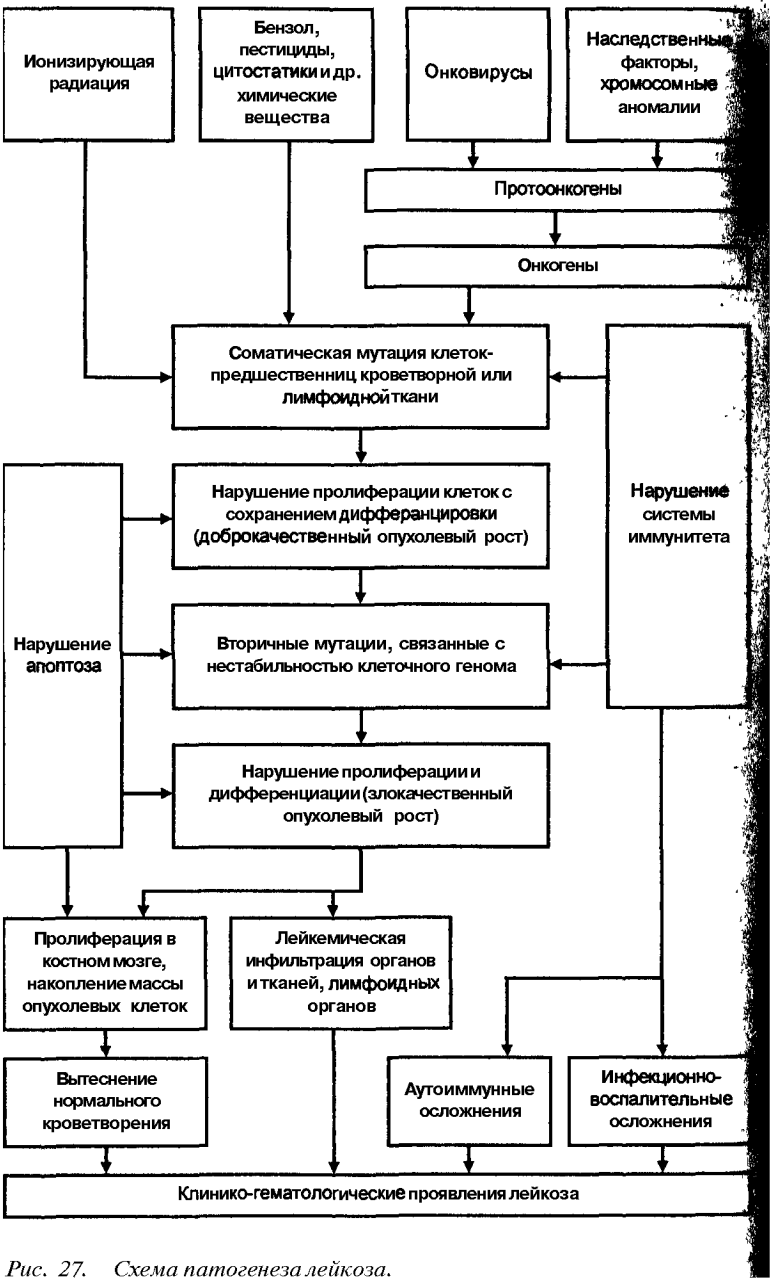

Рис. 27. Схема патогенеза лейкоза.

Табл. 47. Классификация ***гемобластозов*** *лимфатической природы* ***(лимфопролиферативных*** *заболеваний)*

Зрелоклеточные лимфатические опухоли

В-клеточные	**Т- и NK-клеточные**
1. Хронический **лимфолейкоз:** • доброкачественная форма; • прогрессирующая форма; • селезеночная форма; • абдоминальная форма; • опухолевая форма; • костномозговая форма; • **пролимфоцитарная** форма	1. Хронический Т-клеточный лейкоз: • пролимфоцитарная форма;
2. Лимфоплазмоцитарный лейкоз	2. Лейкоз из больших гранулированных лимфоцитов: • Т-клеточный тип; • **NK-клеточный тип**
3. **Волосатоклеточный** лейкоз	3. Болезнь Сезари
4. **Лимфомы** из клеток центра фолликула; • **центрофолликулярная лимфома;** • **макрофолликулярная** лимфома **Брилля-Симмерса**	4. Грибовидный **микоз**
5. Лимфомы из клеток мантийной зоны	5. Т-клеточная лимфома кожи (лимфоматоидный папулез)
6. **Лимфоцитомы** (селезенки, лимфоузлов, желудка, миндалин, тонкой кишки, толстой кишки, слюнных желез, **легких,** конъюнктивы, тимуса, кожи и других органов)	6. Т-клеточный лейкоз (лимфома взрослых) (HTLV-1+)
7. Болезни тяжелых цепей	7. **γ-δ-Т-клеточная** лимфома печени и селезенки
8. **Болезни** легких цепей	
9. **Миеломная** болезнь	
10. Зрелоклеточные лимфатические опухоли с **апластическим** синдромом	
11. Зрелоклеточные лимфатические опухоли с большой эозинофилией	
12. Зрелоклеточные лимфатические опухоли с синдромом парциальной **красноклеточной** аплазии (В- и **Т-клеточные**)	

Лимфосаркомы

В-клеточные	**Т-клеточные**
1. В-лимфобластные лимфосаркомы	1. **Т-лимфобластные** лимфосаркомы
2. Лимфосаркома Беркитта; • эндемическая форма (африканская); • спорадическая форма	2. Т-клеточные лимфосаркомы лимфоузлов
3. **Первичная В-клеточная** лимфосаркома средостения	3. Т-клеточная лимфосаркома **тонкой кишки**
4. Первичные лимфосаркомы: • периферических лимфоузлов; • мезентериальных лимфоузлов; • селезенки; • миндалин; • желудка; • тонкой кишки; • толстой кишки; • слюнных желез; • легких; • плевры; • конъюнктивы; • кожи; • головного мозга; • миокарда и других органов	4. Т-клеточная лимфосаркома **кожи**

Раньше к хроническим **лимфопролиферативным** заболеваниям с носили также лимфогранулематоз (болезнь Ходжкина), но в насто время доказана **моноцитарно-макрофагальная** природа этого заболев ния, и многие гематологи рассматривают его отдельно.

Известны различные классификации **лимфопролиферативных** болеваний. Наиболее аргументированной является **классифик** предложенная в 1999 г. А. И. Воробьевым и М. Д. Бриллиант (табл. **4**.

В 1994 г. была предложена Международная Европейско-Амер **ская** классификация лимфатических опухолей (лимфом) REAL (Revised **European-American** Classification of Lymphoid Neoplasms), в к торую были внесены изменения в 1997 г. (табл. 48) **(цит.:** А. **И. Зо бьев,** 2000 г.)

Табл. 48. Международная классификация злокачественных лимфом (REAL classification, 1994 г. с изм. 1997)

Зрелоклеточные лимфатические опухоли

В-клеточные	**Т- и NK-клеточные**
В-клеточный хронический **лимфолейкоз / пролимфоцитарный** лейкоз / **лимфома** из малых лимфоцитов	**Т-клеточный** хронический **лимфолейкоз /** пролимфоцитарный лейкоз Лейкоз из больших гранулированных (зернистых) лимфоцитов Т-клеточный тип; **NK-клеточный** тип
Лимфоплазмоцитоидная лимфома / иммуноцитома	Грибовидный **микоз** Синдром Сезари
Волосатоклеточный лейкоз	Т-клеточный лейкоз / лимфома взрослых
Центрофолликулярная лимфома (из мелких клеток)	(HTLV-1+)
Лимфома из клеток мантийной зоны	**γ-δ-Т-клеточная** лимфома печени и
Лимфома из клеток маргинальной зоны селезенки	селезенки
Лимфомы из клеток маргинальной зоны:	
• лимфоузлов	
• **экстранодальная** (типа MALT — **mucosa** associated lymphoid tissue)	

Лим а омы

В-клеточные	**Т-клеточные**
Острый **лимфобластный** лейкоз / лимфома из **В-клеток** предшественников	Острый лимфобластный лейкоз / лим из **Т-клеток** предшественников
Лимфома Беркитта	Периферические Т-клеточные лимфомы
Первичная **В-крупноклеточная** лимфома средостения	**Т-клеточная** лимфома тонкой кишки
Диффузная В-крупноклеточная лимфома	Т-клеточная лимфома по типу **подк** панникулита

***Примечание*: В таблице представлены первичные лимфосаркомы (о первичных *1* фосаркомах говорят тогда, когда предшествующая зрелоклеточная опухоль Лим ческой системы неизвестна). Наряду с первичными существуют вторичные *)* пим саркомы, возникающие из зрелоклеточных лимфатических опухолей — лимфол зов, лимфоцитом.**

ОСТРЫЕ ЛЕЙКОЗЫ

Острые лейкозы — быстро **прогрессирующие** формы лейкоза, характеризующиеся замещением нормального костного мозга незрелыми **бластными гемопоэтическими** клетками без дифференциации **их** в нормальные зрелые клетки крови.

КЛАССИФИКАЦИЯ

В соответствии с современной схемой кроветворения, острые лейкозы подразделяются на 2 большие, основные группы — лимфобластные и нелимфобластные (миелоидные); в каждой из этих групп на основе морфологических, цитохимических и иммунологических особенностей **бластных** клеток выделяют различные варианты.

В 1976 г. группа гематологов Франции, Америки и Великобритании предложила классификацию острых лейкозов (FAB-классификация), основанную на морфологических и цитохимических признаках (табл. 49).

Любой **бластной** клетке присущи три основных свойства: базофилия цитоплазмы (голубой **цвет),** присутствие в ядре четко очерченных, голубоватых ядрышек (нуклеол), нежная структура хроматина ядра (Г. И. Козинец и **соавт.,** 1998). Различают три типа **бластов.**

Бласты I типа характеризуются высоким **ядерно-цитоплазматическим** соотношением (больше 1), **отсутствуют цитоплазматические** гранулы, хорошо видны **нуклеолы** в ядре, хроматин нежный, не конденсированный.

Табл. 49. FAB-классификацияострыхлейкозов

Типы острого лейкоза	**Морфологические подтипы** острого лейкоза
Миелоидные лейкозы	M_0 — с недифференцированными бластными клетками
	M_1 — ОМЛ без признаков созревания бластов
	M_2 — ОМЛ с признаками созревания бластов
	M_2 — промиелоцитарный лейкоз
	M_4 — миеломоноцитарный лейкоз; M_4-E_0 — с аномальными эозинофилами
	M_5 — моноцитарный (монобластный) лейкоз
	M_{5a} — недифференцированный лейкоз (более 80% составляют клетки типа монобластов)
	M_{5b} — с признаками дифференциации клеток моноцитарного ряда (монобластов менее 80%, остальные клетки — промоноциты и моноциты)
	M_6 — острый эритролейкоз
	M_7 — острый мегакариобластный лейкоз
Лимфобластные лейкозы	L1 — с малыми размерами бластов (чаще у детей)
	L2 — с крупными размерами бластов (чаще у взрослых)
	L3 — с бластными клетками типа клеток при лимфоме Беркитта

ОМЛ — острый **миелобластный** лейкоз

Бласты II типа сходны с бластами I типа, но уже видны отдельные признаки дифференциации. В цитоплазме обнаруживаются мелкие азурофильные гранулы, количество их обычно меньше 20. Ядро локализуется центрально, ядерно-цитоплазматическое соотношение низкое. Структура хроматина ядра нежная.

Бласты III типа отличаются от бластов II типа наличием более чем 20 гранул в цитоплазме. При III типе ядерно-цитоплазматическое соотношение ниже, чем у бластов I типа, ядро расположено центрально. Клетки классифицируются как промиелоциты, если появляются следующие морфологические особенности: ядро располагается эксцентрично, хроматин начинает конденсироваться, определяется хорошо развитый аппарат Гольджи, цитоплазматические гранулы прикрывают ядро, ядерно-цитоплазматическое соотношение низкое.

Классификация острых нелимфобластных (миелоидных) лейкозов

Морфологическая классификация острых миелоидных лейкозов

В зависимости от морфологических и цитохимических особенностей различают следующие варианты острых нелимфобластных (миелоидных) лейкозов (приводятся в описании Н. А. Алексеева, 1998).

M_0 *— с* ***недифференцируемыми бластными*** *клетками* ***(недифференцируемый*** *лейкоз)*

При этом варианте острого миелоидного лейкоза бласты морфологически можно отнести к бластам L1 и L2 типов (см. острый лимфобластный лейкоз), однако все цитохимические реакции в бластных клетках **отрицательные,** в то время как в лимфобластах обнаруживается положительная реакция на гликоген и в отдельных клетках на кислую фосфатазу. При изучении иммунологических маркеров недифференцируемых бластов с помощью моноклональных антител в 85-90% случаев было выявлено наличие бластов маркеров, характерных для лимфобластов, в 10-15% случаев — для миелобластов.

M_1 *— острый миелобластный лейкоз без признаков созревания бластов*

При этой форме лейкоза имеются 2 типа бластных клеток: I — с выраженной базофильной цитоплазмой, отсутствием азурофильной зернистости, палочек Ауэра, наличием в ядре 1-2 нуклеол; II — бласты бóльших размеров, чем бласты I типа, с наличием небольшого количества азурофильных гранул (не более 5-6). Общее количество бластов I и II типов составляет около 90%, остальные 10% клеток — это созревающие и зрелые гранулоциты, моноциты.

Цитохимический анализ выявляет миелопероксидазу и липиды лишь в 3%, а неспецифическую эстеразу — в 20% бластов.

M_2 — острый миелобластный лейкоз с созреванием бластов

Этот вариант лейкоза характеризуется тем, что сумма бластов I и II типов составляет **30-89%,** количество созревающих и зрелых клеток **гранулоцитарного** ряда (промиелоцитов, **миелоцитов,** сегментоядерных нейтрофилов) может достигать 30-60%, количество клеток моноцитарного ряда — менее 20%. В костном мозге может быть увеличено количество базофилов или эозинофилов.

При цитохимическом исследовании положительная реакция на миелопероксидазу и **липиды** отмечается более чем в 50% клеток. Электронно-микроскопическое исследование выявляет первичные цитоплазматические гранулы.

M_3 — острый промиелоцитарный лейкоз

Подавляющее большинство клеток в костном мозге — промиелоциты (30-90% всех клеток), в небольшом количестве встречаются бласты с отсутствием зернистости или с очень небольшим содержанием гранул.

Различают 2 варианта острого промиелоцитарного лейкоза в зависимости от характерных морфологических особенностей промиелоцитов — гипергранулярный и микрогранулярный.

При гипергранулярном варианте промиелоциты имеют ядро неправильной формы, занимающее большую часть клетки; цитоплазма промиелоцитов богата крупными гранулами и палочками Ауэра.

При цитохимическом исследовании выявляются миелопероксидаза и липиды, гликоген (диффузно или в виде гранул), может быть положительная реакция на неспецифическую **эстеразу,** не ингибируемая натрия фторидом.

При микрогранулярном варианте промиелоциты имеют ядро с неровными контурами, оно складчатое, с **вдавлениями,** содержит 1-2 нуклеолы; цитоплазма содержит в небольшом количестве азурофильные гранулы, иногда палочки Ауэра.

M_4 — острый миеломоноцитарный лейкоз

Для него характерно появление в большом количестве в костном мозге миелобластов и монобластов, общее количество бластов всегда превышает 30%. Наряду с этим увеличивается количество созревающих и зрелых клеток моноцитарного ряда и гранулоцитов. Общее содержание миелобластов, дифференцирующихся и зрелых гранулоцитов составляет 30-80%.

В периферической крови абсолютное количество клеток моноцитарного ряда (монобласты, промоноциты, моноциты) достигает величины 5×10^9/л и более.

Цитохимическое исследование бластов выявляет наличие специфической хлорацетатэстеразы, неспецифической **α-нафтилацетатэстеразы,** миелопероксидазы, липидов.

Характерно также увеличение концентрации в сыворотке крови и моче лизоцима.

Возможна M_4 форма лейкоза с эозинофилией (в костном мозге определяется от 10 до 50% эозинофилов). Однако в отличие от нормальных, эозинофилы при этом варианте лейкоза имеют несегментированное ядро и содержат в цитоплазме не только эозинофильные, но и базофильные гранулы. Такой вариант обозначается M_4-E_0.

Huhn (1983) выделил два варианта M_4-лейкоза:

- I вариант — не более 20% бластов дают положительную реакцию на неспецифическую эстеразу (полностью подавляется натрия фторидом) и миелопероксидазу; наряду с этим, более 20% бластов дают те же положительные цитохимические реакции, но неспецифическая эстераза не ингибируется натрия фторидом;
- II вариант — 100% бластных клеток дают положительную реакцию на миелопероксидазу и неспецифическую эстеразу, которая не подавляется натрия фторидом.

M_5 — *острый* ***моноцитарный*** *лейкоз*

При этом варианте лейкоза в миелограмме количество клеток моноцитарного ряда (монобласты, промоноциты, моноциты) достигает 80% и более. Монобласты имеют бобовидное ядро, скудную пылевидную зернистость в цитоплазме. Монобласты обычно больших размеров, часто у них причудливая форма, галочки Ауэра встречаются редко, ядерно-цитоплазматическое соотношение 1:1 или ниже.

При цитохимическом исследовании в бластах определяется неспецифическая эстераза, подавляемая натрия фторидом, реакция на липиды, миелопероксидазу, хлорацетатэстеразу отрицательная, выявляется гликоген (в виде гранул). Электронная микроскопия выявляет микрофибриллы в цитоплазме бластов. В сыворотке крови увеличено содержание лизоцима.

В зависимости от степени зрелости клеток предлагается выделять 2 варианта: M_{5a} — без созревания (80% и более моноцитарных клеток составляют монобласты) и M_{5b} — с созреванием (менее 80% всех моноцитарных клеток составляют монобласты, остальные клетки — этан промоноциты и моноциты).

M_6 — *острый* ***эритролейкоз***

Для этого варианта лейкоза характерно наличие в костном мозге 50% и более эритробластов, причем характерна их мегалобластоидность, многоядерность. Иногда эритробласты велики по размерам (гигантские формы). В повышенном количестве при остром эритролейкозе выявляются также миелобласты (до 30% и более). При прогрессировании болезни ее трудно морфологически отличить от острого миелоидного лейкоза. Цитохимически в эритробластах выявляется гликоген.

M_7 — *острый* ***мегакариобластный*** *лейкоз*

В костном мозге значительно увеличено количество больших и малых мегакариобластов с высоким ядерно-цитоплазматическим

соотношением и отсутствием в цитоплазме гранул. Цитохимические реакции на миелопероксидазу отрицательные, на пластинчатую пероксидазу и гликоген — положительные. Увеличено содержание **мега**кариоцитов. Идентифицировать **мегакариобластный** лейкоз помогают повышенное содержание в крови лактатдегидрогеназы, а также положительная реакция **бластов** с антитромбоцитарными антителами. Морфологические различия бластов представлены в табл. 50.

Гибридные формы острого лейкоза

В настоящее время описаны формы острого лейкоза, при котором бластные клетки имеют маркеры, характерные как для лимфоидного, так и нелимфоидного ряда.

Предложено выделять бифенотипические и **биклональные** лейкозы. **Бифенотипический** лейкоз характеризуется тем, что бласты имеют одновременно **лимфоидный** и **нелимфоидный** маркеры, а при биклональном лейкозе имеются 2 популяции бластов (одна — с маркерами лимфоидных клеток, другая — с маркерами нелимфоидных клеток).

Фенотип **бластных** клеток может измениться в течение заболевания. Так, например, Guanabens и соавт. (1987) описали переход Т-клеточного варианта острого лимфобластного лейкоза в острый **миелобластный** и **миеломонобластный** лейкозы, а острого лимфобластного лейкоза — в гибридную форму.

Цитохимическое исследование **бластных** клеток имеет огромное значение в определении морфологического типа острого лейкоза (табл. 51).

Иммунологическое фенотипирование острых миелоидных лейкозов

Иммунофенотипирование **бластных** клеток при острых лейкозах существенно дополняет FAB-классификацию острых лейкозов и позволяет более точно дифференцировать бластные клетки. Кроветворные клетки различаются между собой по антигенам поверхностных мембран и цитоплазмы. Антигены лейкоцитов человека, имеющие определенную молекулярную массу, объединяются в один кластер **дифференцировки** (CD). Определение антигенов производится с помощью **моноклональных** антител. В настоящее время антигены лейкоцитов подразделяются на следующие группы: общелейкоцитарные, антигены Т-лимфоцитов, **В-лимфоцитов,** миелоидных клеток и моноцитов, **активационные** антигены, антигены адгезии.

Антигены кроветворных клеток **миелоидного** ряда и системы мононуклеарных фагоцитов сгруппированы в кластеры **CDW12-CD17,** CDW32-**CD35,** CD64-CD68.

Для иммунофенотипирования властных клеток при острых миелоидных лейкозах применяют **моноклональные** антитела к la-подобному (HLA-DR) антигену, антигенам CD11, CDW13, CD14, CD15, CD33, CDW41, гликофорину А. Иммунологические фенотипы ОСТРОГО миелоидного лейкоза представлены в табл. 52.

M_0	> 30% **миелобластов** (тип I)	Одно или больше ядрышек, хроматин в виде тонких пунктирных нитей
M_1	> 30% миелобластов (тип II и **тип III**)	Одно или больше ядрышек, хроматин в виде тонких пунктирных нитей
M_2	> 30% миелобластов, из них количество клеток с **гранулами** > 10%	Одно или больше ядрышек, хроматин в виде тонких прерывистых нитей
M_3	Преобладают **промиелоциты** в большом количестве	Почкообразная форма или двудольчатое **ядро**
M_4	> 30% бластов > 20% **гранулоцитов** > 20% **промоноцитов и моноцитов**	–
M_{5a}	Преобладают монобласты, мало моноцитов	Хроматин в виде кружева с ядрышками
M_{5b}	**Бласты, промоноциты** и **моноциты**	**Мозговидная** форма с ядрышками
M_6	> **50%** эритроидных клеток на всех стадиях созревания > 30% миелобластов	Многодольчатые ядра Многоядерные клетки Фрагментыядер **Мегалобластоидные** изменения
M_7	**Мегакариобласты**	Плотный хроматин или тонкий сетчатый **хроматин с нуклеолами**

Табл. 51. Цитохимические особенности бластных клеток при остром лейкозе

Морфологический вариант	**Цитохимические** реакции на			
	гликоген (ШИК-реакция)	липиды (с Суданом черным В)	**миелопероксидазу**	кислую фосфатазу
M_0 — **недифференцируемый** лейкоз	Отр	Отр	**Отр.**	Отр
M_1 – острый **миелобластный** лейкоз без признаков созревания бластов	**– (иногда слабо +)**	**+** в 3% бластов **и** более	**+ в 3% бластов и более**	**+**
M_2 — **острый миелобластный** лейкоз с созреванием бластов	- (иногда слабо **+**)	**+** в 50% бластов и более	**+ в 50% бластов и более**	**+**
M_3 — **острый промиелоцитарный** лейкоз	**+(диффузная,** иногда **гранулярная) иногда –**	**Резко +**	**Резко +**	**+**
M_4 — **острый миеломоноцитарный** лейкоз	Слабо **+**, часто -	**+ в некоторых клетках**	**+ в некоторых клетках при M_{4a} и почти во всех при M_{4b}**	**+ в некоторых клетках**
M_5 — **острый монобластный** лейкоз	Слабо **+** В **50-60%** клеток **(в виде гранул)**	**-**	**–**	**+**
M_6 — **острый эритролейкоз**	**+**	**+, может быть -**	**+, может быть –**	**+**
M_7 — **острый мегакариобластный** лейкоз	**+**	**–**	**–**	**+**
Острый лимфобластный лейкоз	**+ (в виде глыбок)**	**–**	**–**	**+** вотдельных клетках

Редкие азурофильные гранулы, редкие палочки **Ауэра**	
Небольшое количество азурофильных гранул, палочки Ауэра	
Различное количество азурофильных гранул и палочек Ауэра	
Выраженная грануляция, скопление палочек Ауэра	
–	
Базофильная цитоплазма, псевдоподии, иногда гранулы	
Землисто-серый цвет, тонкие азурофильные гранулы	
Неравномерное **ядерно-цитоплазматическое** соотношение, наличие PAS-положительных веществ, преобладание цитоплазмы, вакуолизация	
Узкая бледная цитоплазма, вакуоли, отсутствие гранул	

а-нафтилацетат-эстеразу (неспецифическую)	**хлорацетат-эстеразу**
Отр.	Отр.
+ в **20%** бластов, не подавляется натрия фторидом	- или слабо **+**
- или слабо **+**, не подавляется натрия фторидом	- или слабо **+**
Слабо **+**, не подавляется натрия фторидом	Резко **+**
+, подавляется натрия фторидом	**+** в некоторых клетках
Резко **+**, подавляется натрия фторидом	**Слабо +**
–, может быть +	-

Табл. 52. Иммунологические типы острого миелоидного лейкоза (Lichtman, 1995, Scheinberg, 1994; Shulman, 1995)

Морфологические типы острого лейкоз	Характерные иммунологические фенотипы
Острый недифференцируемый лейкоз ОД	CD13, CD33, CD34, CD14, CD15
Острый миелобластный лейкоз (M_1, M_2)	HLA-DR, CD11, CD13, CD15, CD32, CD33
Острый промиелоцитарный лейкоз (M_3)	CD13, CD33, CD11, CD15
Острый миеломоноцитарный лейкоз (M_4)	HLA-DR, CD11, CD13, CD14, CD15, CD32, CD33
Острый монобластный лейкоз (M_5)	HLA-DR, CD11, CD13, CD14, CD33
Острый эритролейкоз (M_6)	HLA-DR, гликофорин А, спектрин, АВН-антигены, углекислая ангидраза-I, CD13, CD33
Острый мегакариобластный лейкоз (M_7)	Гликопротеин Ib, IIb/IIIa, фактор Виллебранда, CD13, CD33, CD41, CD42, CD61

Цитогенетические особенности острого миелоидного лейкоза

Цитогенетические исследования при остром миелоидном лейкозе имеют большое практическое значение, так как позволяют проводить корреляции с клиническими особенностями заболевания и более точно оценивать прогноз.

Изменение количества хромосом (анэуплоидия) или их структуры (псевдодиплоидия), или то и другое вместе наблюдается в 50% случаев острого миелоидного лейкоза.

Наиболее частыми аномалиями являются трисомия 8, моносомия 7, моносомия 21, трисомия 21, потеря X или Y-хромосомы. При лечении острого миелоидного лейкоза химиотерапевтическими средствами, а также при использовании лучевой терапии характерной особенностью является частичная или полная утрата 5 хромосомы.

Наиболее часто встречающиеся хромосомные аномалии и транслокации при остром миелоидном лейкозе представлены в табл. 53.

Классификация острого лимфобластного лейкоза

Морфологическая классификация

FAB-классификация выделяет 3 морфологических типа острого лимфобластного лейкоза (L1, L2, L3) на основании оценки величины бластов, формы ядра, количества нуклеол, соотношения величины и выраженности цитоплазмы (табл. 54).

Для идентификации типов L1 и L2 лимфобластов используют цитологические критерии, выраженные в баллах (Bernett, 1976; МШег, 1985; Lilleyman, 1986) (табл. 55, цит. по Н. А. Алексееву, 1998).

Следует заметить, что довольно часто лимфобласты 2 группы (L2) трудно отличить от миелобластов при M_0 и M_1 вариантах миелоидного лейкоза. Кроме того, приблизительно в 10% случаев острого лимфобластного лейкоза имеются морфологически гетерогенные популяции лимфобластов, одна популяция состоит из L1 бластов, другая — из L2

Табл. 53. Наиболее частые хромосомные аномалии при остром миелоидном лейкозе (Lichtman, 1995; Scheinberg, Gold, 1994; Lukens, 1995)

Хромосомная аномалия	Клинические корреляции
	I. Потеря или увеличение количества хромосом
Делеция части или всей 5 или 7 хромосомы	Наблюдается у больных острым миелоидным лейкозом (чаще M_1 и M_2) de novo, а также у пациентов, получавших химиотерапию или лучевую терапию, прогноз плохой
Трисомия 8	Характерна для всех типов острого миелоидного лейкоза, прогноз плохой
Трисомия 21	Наиболее характерна для типов острого миелоидного лейкоза M_1, M_7
Трисомия 13	Характерна для бифенотипических лейкозов
Моносомия 7	Наблюдается при M_2, M_4, M_5 вариантах острого миелоидного лейкоза
Делеция (11)	Наблюдается при вариантах M_5, M_4, M_2
	II Транслокации
t (8; 21)	Имеется у 10% больных с острым миелоидным лейкозом (чаще при M_2, M_4 вариантах), в половине случаев сочетается с потерей Y-хромосомы у мужчин или X-хромосомы у женщин. Высокая частота развития гранулоцитарной саркомы
t (15; 17)	Наблюдается более чем у 70% больных с острым промиелоцитарным лейкозом, при этом нарушается расположение генов рецептора ретиноевой кислоты; прогноз лучше
t (9; 22)	Имеется у 4% больных с острым миелоидным лейкозом (обычно при варианте M_1)
t (4; 11)	Ассоциируется с острым моноцитарным лейкозом ОД, особенно часто у детей
t (6; 9)	Наблюдается у 0.5% больных с острым миелоидным лейкозом (вариант M_1, M_2, M_4), при этом увеличено количество базофилов в костном мозге, характерен плохой ответ на проводимое лечение
t (6; 11) t (9; 11) t (11; 17) t (11; 19)	Ассоциируются с острым моноцитарным лейкозом; 11q23-транслокации чаще встречаются у детей, характеризуются плохим прогнозом и нарушением расположения гена MLL
	III. Другие структурные аномалии

inv(16) (p13: q22);
del(16) (q22);
t (16:16) (p13: q22)
t(8:16) (q11: q22)
	Наблюдается при остром миелоидном лейкозе с увеличенным количеством эозинофилов в костном мозге

Табл. 54. Морфологическая классификация острого лимфобластного лейкоза

Морфологические признаки лимфобластов	L1	L2	L3
Размеры клеток	Малые клетки, однородные	Большие клетки, неоднородные	Большие клетки, однородные
Размеры цитоплазмы	Цитоплазма скудная	Цитоплазма умеренно выраженная	Цитоплазма умеренно выраженная
Базофилия цитоплазмы	Слабо выражена	Слабо выражена, иногда умеренно	Выраженная
Цитоплазматические вакуоли	Могут быть или отсутствуют	Могут быть или отсутствуют	Выражены значительно
Ядерный хроматин	Нежная хроматиновая сеть или в виде глыбок	Нежная хроматиновая сеть	Нежная хроматиновая сеть
Форма ядра	Правильная округлая, могут бытьзазубрины	Правильная, могут бытьзазубрины	Правильная округлая или овальная
Ядрышко	Неотчетливое или не определяется	Одно или больше, большое, выраженное	Одно или больше, большое, выраженное
Субпопуляции лимфобластов	75% О-лимфобласты 25% Т-лимфобласты	75% О-лимфобласты 25% Т-лимфобласты	В-Лимфобласты
Распределение больных по возрасту (%)			
• дети	85	14	1
• взрослые	31	60	9
Прогноз	Более благоприятный	Менее благоприятный	Прогноз очень плохой

Табл. 55. Оценка цитологических признаков лимфобластов в баллах

Цитологические признаки	Баллы
Ядерно-цитоплазматическое отношение высокое (цитоплазма занимает >20% всей площади клетки) более чем в 75% клеток	+1
Ядерно-цитоплазматическое отношение низкое более чем в 25% клеток	-1
Ядрышки отсутствуют или незаметны более чем в 75% клеток	+1
Ядрышки имеются более чем в 25% клеток	-1
Ядерная мембрана неровная менее чем в 25% клеток	0
Ядерная мембрана неровная более чем в 25% клеток	-1
Большие клетки составляют менее 50% от всех клеток (диаметр больших клеток в 2 раза и более превышает диаметр малых лимфоцитов)	0
Большие клетки составляют более 50% от всех клеток	-1

Если сумма баллов составляет от 0 до +2, клетка относится к L1, если от 1 до 4 — к L2.

бластов. Различить L1 и L2 клетки важно, т.к. доказано, что у детей с L1 острым лимфобластным лейкозом, имеющих одновременно 10% или больше L2 клеток, более плохой прогноз по сравнению с детьми, у которых количество L2 бластов меньше 10% (Miller, 1985).

Различия между L2 бластами и M_1 бластами представлены в табл. 56.

Табл. 56. Различия между L2 и M_1 бластами (J. N. Lukens, 1995)

Признаки	L2 бласты	M_1 бласты
Наличие гранул миелопероксидазы или липидов	Нет	Иногда могут быть
Наличие гликогена		
Наличие терминальной дезоксинуклеотидилтрансферазы (TdT)	Нет или есть (в виде глыбок)	Нет или есть (диффузное отложение)
Наличие маркера CD2	Имеется	Обычно отсутствует
Наличие общего лимфобластного лейкозного антигена CD10 (CALLA)	Можеть быть Как правило, есть	Отсутствует Нет
Наличие CD13, CD33	Нет	Обычно есть

Цитохимические исследования имеют определенное значение в различии лимфобластов и миелобластов. Наиболее характерными цитохимическими особенностями лимфобластов являются:

- положительная **ШИК-реакция** (на гликоген) в виде крупных гранул лишь в 3-5% клеток;
- положительная реакция на кислую фосфатазу;
- вариабельные реакции на **β-глюкуронидазу**, нафтил AS-D-ацетатэстеразу, неспецифическую **α-нафтилацетатэстеразу** и **α-нафтилбутилэстеразу**;
- отрицательные реакции на миелопероксидазу, нафтил AS-D-хлорацетатэстеразу и с Суданом черным В (на **липиды**).

При разных морфологических вариантах острого **лимфобластного** лейкоза цитохимические реакции могут оказаться очень вариабельными, строгой и патогномоничной цитохимической характеристики определенных морфологических типов не **существует**.

Иммунологическая классификация

Иммунологические варианты острого лимфобластного лейкоза выделяются с помощью **моноклональных** антител к дифференцировочным антигенам лимфоцитов и гемопоэтических клеток, метода розеткообразования с эритроцитами барана (E-РОК), прямой иммунофлюоресценции, выявляющей поверхностные **(SmIg)** и внутриклеточные цитоплазматические **(CIg)** иммуноглобулины. Различают **В-клеточные** и **Т-клеточные лимфолейкозы с** подразделением на варианты внутри этих основных групп (табл. 57).

Табл. 57. ***Иммунологическая*** *классификация острого* ***лимфобластного*** *лейкоза*

В-клеточный ОЛЛ	**Т-клеточный ОЛЛ**
0-ОЛЛ (**нуль-клеточный** вариант)	**Т1-ОЛЛ**
Common-ОЛЛ (ОЛЛ **«общего»** типа)	**Т2-ОЛЛ**
Пре-пре-В-ОЛЛ	**Т3-ОЛЛ**
Пре-В-ОЛЛ	
В-ОЛЛ	

Иммунологические *варианты острого В-клеточного лимфобластного* ***лейкоза***

Нуль-клеточный вариант — характеризуется наименее зрелыми лимфобластами, которые экспрессируют лишь Ia-подобный антиген.

Пре-пре-В-ОЛЛ — для этого иммунологического варианта острого лимфобластного лейкоза характерно отсутствие у большинства клеток поверхностных и **цитоплазматических** иммуноглобулинов. Лимфобласты при этом варианте лейкоза экспрессируют антигены **CD10**, CD24, CD34, Ia-подобный антиген. Пре-пре-В-ОЛЛ встречается в **70%** случаев у детей и приблизительно в 50% случаев у **взрослых. 90%** детей с пре-пре-В-ОЛЛ экспрессируют CD10 (CALLA) антиген. В ранних классификациях этот подтип упоминается как CALLA-положительный или **«общий»** ОЛЛ. Наличие CD10 и CD34 антигенов свидетельствует о плохом прогнозе. Характерным для **пре-пре-В-ОЛЛ** является также увеличение активности TdT (терминальной **дезоксинуклеотидилтрансферазы)** и 5'-нуклеотидазы.

Common-ОЛЛ (С-ОЛЛ) — этот иммунологический **вариант** лимфолейкоза характеризуется наличием на бластах общего **лимфобластного лейкозного** антигена (CALLA-антигена). Кроме того, на бластах экспрессируются Ia-подобный антиген, а также антигены CD19, CD20, определяется **TdT**.

Common-ОЛЛ фенотип **бластных** клеток характерен для **детей** и взрослых, но у детей такой вариант лейкоза прогностически относительно благоприятен (разумеется, при адекватной терапии), **прогноз** у взрослых может быть значительно хуже.

Пре-В-острый лимфобластный лейкоз — при этом варианте **лейкоза** бластные клетки экспрессируют антигены **Ia, HLA-DR, CD19,** CD20, CD24, в цитоплазме обнаруживаются тяжелые цепи **Ig** (**CIg**), TdT, в то же время отсутствуют на поверхности клеток легкие **цепи** иммуноглобулинов **(SmIg).** 90% бластов имеют антиген **С10** (CALLA) и большинством классифицируются как L1 по **FAB-классификации.**

В-клеточный *вариант ОЛЛ* — при этом варианте лейкоза **бластные** клетки являются несколько более зрелыми, на их **поверхности** обнаруживаются иммуноглобулины (обычно класса **IgM),** а также экспрессируются антигены **Ia, HLA-DR,** CD19, **CD20,** CD24, CD21. **Приблизительно** у 75% больных **В-клеточным** лимфобластным лейкозом бласты по морфологическим особенностям относятся к L3 (L

FAB-классификации), а цитогенетически сходны со злокачественными клетками лимфомы Беркитта. Для этого типа лейкоза характерно агрессивное клиническое течение и многими специалистами В-клеточный ОЛЛ рассматривается как фаза лейкемизации В-клеточной лимфомы Беркитта.

Сводные данные об иммунологических типах острого лимфобластного лейкоза представлены в табл. 58.

Табл. 58. Маркеры и иммунологические типы В-клеточного острого лимфобластного лейкоза

Маркеры	Иммунологические варианты В-клеточного ОЛЛ				
	Нуль-клеточный (0-ОЛЛ)	С-ОЛЛ (ОЛЛ общего типа)	Пре-В-ОЛЛ	Пре-В-ОЛЛ	В-ОЛЛ
Общий (CALLA)-антиген	-	+	±	±	-
SmIg	-	-	-	-	+
CIg	-	-	-	+	-
В-антиген	-	-	+	+	+
Ia-подобный антиген	+	+	+	+	+
TcfT	-	+	+	+	-
Антигены кластеров дифференцировки (CD)	-	CD19 CD20	CD19 CD24 CD34	CD19 CD20 CD24	CD19 CD20 CD21 CD24

Условные обозначения.
SmIg — поверхностные иммуноглобулины (преимущественно легкие цепи);
CIg — цитоплазменные иммуноглобулины (преимущественно тяжелые цепи);
TdT — терминальная дезоксинуклеотидилтрансфераза.

Иммунологические варианты острого Т-клеточного лимфобластного лейкоза

Характерными клиническими особенностями Т-клеточного лимфобластного лейкоза являются более тяжелое течение и меньшая продолжительность заболевания. Путем сопоставления иммунофенотипов Т-лимфобластов с антигенами Т-лимфоцитов, проходящих дифференцировку в тимусе, выделены 3 варианта Т-клеточного лимфобластного лейкоза:

- Т1 -ОЛЛ (наименее зрелые Т-лимфобласты, фенотип бластов соответствует субкапсулярным тимоцитам);
- Т2-ОЛЛ (Т-лимфобласты соответствуют промежуточной стадии зрелости и фенотипу кортикальных тимоцитов);
- Т3-ОЛЛ (более зрелые Т-лимфобласты, по иммунофенотипу напоминают медуллярные тимоциты).

Иммунофенотипические характеристики вариантов Т-клеточного лимфобластного лейкоза представлены в табл. 59.

Табл. 59. ***Иммунофенотипические*** *варианты острого Т-клеточного лимфобластного лейкоза*

Маркеры	T1	T2	T3
Рецепторы к розеткообразующим эритроцитам барана	–	+	+
Т-антиген	+	+	+
Общий антиген (CALLA) — ОЛЛ	+	–	–
Антигены *кластеров* дифференциации (CD)	CD38, CD34, CD7, CD2 (± слабая экспрессия)	CD38, CD34, CD1, CD2, CD4, CD8	CD38, CD34, CD2, CD5, CD4, CD8

В отличие от **В-клеточного** ОЛЛ, для Т-клеточного характерно **на**личие у бластов антигенов CD5, CD7. В противоположность **В-кл**точному лимфобластному лейкозу, при котором определение **имму**нологических субтипов имеет четкое клиническое значение определение **иммунологических** вариантов при **Т-клеточном лейко** не столь существенно. Более злокачественное течение наблюдается в вариантах Т1 и Т2. Многие специалисты считают, что **Т-клеточны** острый лимфобластный лейкоз более целесообразно подразделять го на 2 иммунологических подтипа: пре-Т-ОЛЛ и Т-ОЛЛ. **Основн** различие между ними — это отсутствие на бластах рецепторов к эр роцитам барана при пре-Т-ОЛЛ и наличие их при Т-ОЛЛ.

Цитогенетические особенности острого лимфобластного лейкоза

Цитогенетические особенности острого В-клеточного лимфобластного лейкоза

Цитогенетические исследования выявляют различные **хромосом**ные аномалии при остром лимфобластном **лейкозе**. При анализе кари отипа могут обнаруживаться псевдодиплоидия (46 хромосом со с **труктурными** аномалиями, чаще транслокациями), **гипердиплоидия** группы (от 47 до 50 хромосом), гипердиплоидия II группы (более **хромосом**), гиподиплоидия для острого лимфобластного лейкоза характерна. Гипердиплоидия наиболее часто выявляется у детей с пре-В-ОЛЛ и значительно реже при пре-В-ОЛЛ.

Очень характерны для острого лимфобластного лейкоза трансло ции. Специфическими транслокациями являются t(8;14) (у больных **В-клеточным** ОЛЛ с морфологическим типом L3 с **поверхностны** иммуноглобулином); t(9;22) или филадельфийская хромосома; **t(4;11)**; t(1;19) (чаще наблюдается при пре-В-ОЛЛ). **Транслокация t(4;11)** наиболее часто наблюдается в бластных клетках с лимфоидными и **миело**идными маркерами.

Наиболее важной хромосомной аномалией при ОЛЛ **является** транслокация t(9;22) с образованием химерного гена BCR-ABL. При этой транслокации ген ABL перемещается из хромосомы 9

точку разрыва в кластерной области (breakpoint cluster region) хромосомы 22. В результате синтезируется одна из двух аномальных протеинкиназ — **p210** или p190. Тип **p210** чаще выявляется при хроническом миелолейкозе, а тип p190 — чаще при остром лимфобластном лейкозе.

Наиболее часто t(9;22) наблюдается у больных с ОЛЛ, бласты которых имеют CALL (**CD**10) антиген. Характерной общей транслокацией для В-клеточного лимфолейкоза и лимфомы **Беркитта** является t(8;14) (q24;q32), нередко бывает t(2;8) (pll-13;q24) и t(8;22) (q24;ql 1). При каждой из этих транслокаций вовлекается ген с-тус, расположенный на коротком плече 8 хромосомы, ген тяжелой цепи иммуноглобулина на хромосоме 14 или ген легкой цепи иммуноглобулина на хромосомах 2 и 22. Изменение гена с-тус, обусловленное транслокацией, играет роль в злокачественной трансформации. Указанные транслокации сочетаются с выраженными внекостно-мозговыми проявлениями заболевания, резистентностью к химиотерапии и быстрым прогрессированием заболевания.

Транслокация **t(5;14)** (q31;q32) часто наблюдается при В-ОЛЛ в сочетании с эозинофилией. Эта транслокация представляет большой интерес, так как обусловливает изменение генов тяжелой цепи иммуноглобулина и интерлейкина-3. Предполагается, что неконтролируемый рост клеток является результатом активации гена интерлейкина-3 (Meeker и **соавт.**, 1990). В табл. 60 суммированы наиболее частые хромосомные аномалии при ОЛЛ.

*Табл. 60. Наиболее характерные хромосомные аномалии при остром В-клеточном лимфобластном лейкозе (**Lukens**, 1993)*

Иммунофенотип	**Хромосомная** аномалия	**Гены,** вовлеченные в патологический процесс
В-ОЛЛ	**t(4;11) (q21;q23)**	
	t(5,14) (q31,q32)	IL3, **Igh**
	t(8,14) (q24,q32)	c-myc, Igh
	t(2,8) **(p11;q24)**	**c-myc, Igκ**
	t(8,22) (q24,q11)	c-myc, **Igλ**
Пре-В-ОЛЛ	t(1,19) (q23,p13)	**Prl**, E2A

Примечание: **IL3 — интерлейкин 3**; Igh — **тяжелая цепь иммуноглобулина**; **к и Я, — легкие цепи иммуноглобулинов.**

***Цитогенетические** особенности острого **Т-клеточного лимфобластного** лейкоза*

У больных острыми **Т-клеточными лимфобластными** лейкозами выявлены различные транслокации хромосом, которые затрагивают гены Т-клеточного рецептора, состоящего из **α-, β-, γ-, δ-субъединиц.** Наиболее характерным является **повреждение** хромосомы **14q1**1 участка **α/β** Цепи Т-клеточного **рецептора. Транслокация t(1;**14) **(p13;q11)** встречается

приблизительно у **25%,** а t(1;14) (p34;q11) — у **3%** детей с **Т-клеточ**ным вариантом острого **лимфобластного** лейкоза.

Повреждение в хромосоме 7(q32-q36), на участке гена р-**субъе**диницы Т-клеточного рецептора часто наблюдается при **Т-клеточн** ОЛЛ, но не при **β-клеточном** ОЛЛ. Точки разрыва в **транслока** t(10; 14) (q24;q11) повреждают гены **α-субъединицы** Т-клеточного **ре**цептора и терминальной дезоксинуклеотидилтрансферазы (TdT).

Наиболее характерные хромосомные аномалии при **Т-клеточн** **лимфобластном** лейкозе представлены в табл. **61.**

*Табл. 61. Характерные хромосомные аномалии при **Т-клеточном** остром лимфобластном лейкозе **(Lukens, 1993)***

Хромосомные аномалии	Гены, вовлеченные в патологический процесс
t(11;14)(p13;q11)	tcl-2, TCRα
t(1;14) (p34;q11)	TCRα
t(8;14) (q24;q11)	c-myc, TCRa
t(10;14) (q24;q11)	tcl-3, TCRa
t(1;14) (p32;q11)	TCRa
t(14;14)(q11;q32)	TCRa
t(7;9) (q35;q34)	TCRβ
t(7;14) (q35-36;q11)	TCRβ
t(7;7) (p15;q11)	TCRγ
t(7;14) (p15;q11)	TCRγ
inv(14) (q11;q32)	TCRα , tcl-1

Обозначения: TCRa , **β, γ** — гены субъединиц Т-клеточного рецептора.

При различных иммунофенотипических вариантах острого **лим**фобластного лейкоза в 10% случаев наблюдается делеция коротко**го** плеча 9 хромосомы с вовлечением участков **p21** и 22. В этом **регион**е локализуются гены а- и **β1-интерферона**. Эта делеция приводит к ин**тер**ге гена **супрессора** опухоли, которым может быть ген **интерферо**

КЛИНИЧЕСКАЯ КАРТИНА ОСТРОГО ЛЕЙКОЗА

Клиническая симптоматика острого лейкоза зависит от степени угнетения нормального кроветворения и выраженности **внекостном** говых проявлений. Следует подчеркнуть, что абсолютно **патогномо**ничных симптомов острого лейкоза не существует, это особенно **от**носится к начальному периоду заболевания.

Варианты начала

Можно выделить следующие **варианты** начала острого лейкоза:

- *острое начало заболевания* — наблюдается у $^1/_2$ больных и характеризуется высокой температурой тела (иногда с ознобами), выраженной слабостью, интоксикацией, болями в суставах, болями при глотании, болями в животе. Такое начало заболевания, как правило, трактуют как грипп, ангину, ревматизм, острое **респираторное**

заболевание, а при болях в животе принимают за острый аппендицит, иногда в связи с высокой температурой тела больные попадают в инфекционную клинику с диагнозом **«тиф».** При остром начале заболевания правильный диагноз острого лейкоза обычно **устанавливается** не ранее 2-3 недель после появления первых симптомов;

- *начало* ***заболевания*** *с выраженными* ***геморрагическими*** *явлениями* — наблюдается у 10% больных и характеризуется профузным кровотечением различной локализации (носовым, желудочно-кишечным, церебральным и др.);
- *медленное начало* — характеризуется развитием неспецифического **симптомокомплекса:** нарастающей слабостью, прогрессирующим снижением **работоспособности,** выраженной усталостью, болями в костях, мышцах, суставах, незначительным увеличением лимфатических узлов, умеренными геморрагическими проявлениями и появлением небольших **геморрагий** на коже в виде **«синяков».** При медленном начале заболевания правильный диагноз ставится обычно через 4-6 недель, и решающую роль при этом играет исследование периферической крови;
- *бессимптомное (скрытое) начало* — наблюдается у 5% пациентов, общее состояние больных не нарушается, самочувствие вполне удовлетворительное, при объективном исследовании, как правило, значительных изменений не обнаруживается, правда, иногда у некоторых больных целенаправленное исследование может выявить незначительное увеличение печени и селезенки. Заболевание выявляется при случайном исследовании периферической крови (при заполнении санаторно-курортной карты, прохождении медицинского осмотра при оформлении на работу и т.д.).

Стадия развернутой клинической картины

Стадия развернутой клинической картины острого лейкоза — развивается вследствие интенсивной пролиферации, накопления злокачественных лейкозных клеток и выраженных **внекостномозговых** проявлений. Больные жалуются на резко выраженную прогрессирующую слабость, быструю утомляемость, боли в костях и суставах, боли в области печени и селезенки, повышение температуры тела, головную боль.

Клиническую симптоматику развернутого периода можно сгруппировать в 5 основных синдромов:

- гиперпластический;
- геморрагический;
- анемический;
- интоксикационный;
- **иммунодефицитный.**

Гиперпластический синдром обусловлен лейкозной инфильтрацией тканей. Он характеризуется безболезненным увеличением лимфатических узлов, печени и селезенки, миндалин (они значительно увеличиваются, становятся рыхлыми, могут затруднять дыхание). Возможно выраженное увеличение лимфатических узлов в средостении,

что может привести к сдавлению верхней полой вены и нарушени оттока крови в правое предсердие (синдром верхней полой вены основными клиническими проявлениями — одышкой, цианозом отечностью шеи, набуханием шейных вен). Для гиперпластическо синдрома характерны также гиперплазия десен и развитие тяжело язвенно-некротического стоматита, при этом происходит язвенно некротическое поражение миндалин, слизистой оболочки полости рт распространяющееся на глотку, пищевод.

Появляется также выраженная болезненность при поколачивани костей за счет развития субпериостальных лейкемических инфильтра тов. На коже появляются лейкозные инфильтраты в виде лейкемидов распространённых красновато-синеватых папулообразных бляшек.

Тяжелым проявлением гиперпластического синдрома являются также выраженная болезненная инфильтрация яичек и поражение н рвной системы — нейролейкемия (см. далее).

Геморрагический синдром — наблюдается у 50-60% больных остры лейкозом и является важнейшим проявлением заболевания. Он обусло лен тромбоцитопенией, повышением проницаемости и снижением р зистентности стенки сосудов, нарушением коагуляционной активно крови в связи с дефицитом свертывающих факторов V, VII, протром бина, фибриногена, повышением фибринолитической активности.

Геморрагический синдром проявляется обширными внутрикожны ми кровоизлияниями, носовыми, желудочными, кишечными, почеч ными, легочными, маточными, внутримозговыми кровотечения ми. Выраженность кровотечений различная, они могут быть чрезвычайн выражены и послужить причиной смерти у 15-20% больных.

Анемический синдром — закономерно развивается у всех больны острым лейкозом, обусловлен резким сокращением красного кроветво ного ростка в костном мозге (в связи с прогрессирующей инфильтр цией злокачественной лейкозной тканью костного мозга), интоксика цией и кровотечениями. Выраженность анемии четко коррелирует с степенью пролиферации лейкозных клеток в костном мозге и, таки образом, анемию можно считать своеобразным баромстром лейкоза.

Интоксикационный синдром закономерно сопровождает развер тый клинический период острого лейкоза и характеризуется выраже ной общей слабостью, высокой температурой тела, потливостью (ос бенно ночью, когда поты становятся проливными), головной боль отсутствием аппетита, падением массы тела, атрофией мускулатуры ссалгиями, тошнотой и рвотой.

***Иммунодефицитный** синдром.* При остром лейкозе развивается им мунодефицитное состояние, характеризующееся резким нарушение клеточного и гуморального иммунитета, фагоцитарной функции лей коцитов, снижением активности комплемента. Все это создает пред посылки для развития различных инфекционно-воспалительных про цессов, которые, как правило, принимают тяжелое течение, нередк развивается септическое состояние. Инфекционно-воспалительные з болевания, в первую очередь тяжелые пневмонии, часто приводят

гибели больных. Однако следует учесть, что лихорадка может быть проявлением манифестации лейкоза, трансфузионной реакции, инфаркта селезенки, тромбофлебита, что требует дифференциальной диагностики с инфекционно-воспалительными заболеваниями.

Лихорадка вследствие самого лейкоза (неопластическая лихорадка) отличается от инфекционно-воспалительной лихорадки следующими особенностями:

- температура тела ежедневно выше, чем 38.7 °С;
- длительность лихорадки более 2 недель;
- отсутствуют клинические проявления инфекции;
- отсутствуют аллергические механизмы лихорадки;
- отсутствует положительная терапевтическая реакция на эмпирическую антибактериальную терапию;
- быстро исчезает после приема **напроксена** и других нестероидных противовоспалительных средств;
- посевы крови и мочи на бактерии, грибковую флору, вирусную инфекцию **отрицательные;**
- программное лечение острого лейкоза **цитостатическими** средствами вызывает стойкую нормализацию температуры тела.

У больных острым лейкозом часто развивается синдром нейтропении, при котором, как известно, очень высок риск развития инфекционно-воспалительных процессов. Наиболее частыми возбудителями, являющимися причиной лихорадки при **нейтропении** являются **грамотрицательные** (синегнойная палочка, кишечная палочка, **энтеробактер**, протей); **грамположительные** (золотистый стафилококк, эпи**дермальный** стафилококк, стрептококк зеленящий, пневмококк); анаэробные кокки и бациллы.

Одной из важнейших особенностей острого лейкоза является достаточно быстрое и раннее **метастазирование** лейкозных клеток, что приводит к развитию ***внекостномозговых*** *проявлений* заболевания.

Нейролейкемия

Под нейролейкемией (нейролейкозом) понимают развитие лейкозной инфильтрации в оболочках и веществе головного и спинного мозга, в нервных стволах, ганглиях вегетативной нервной системы. Нейролейкемия обусловлена метастазированием **бластных** клеток в центральную нервную систему, происходящим двумя путями. Первый путь **метастазирования** бластных клеток — контактный, с костей черепа, позвоночника на твердую оболочку и дуральные воронки черепно-мозговых и спинальных нервов. Второй путь метастазирования — диапедезный — из сосудов мягкой мозговой оболочки в цереброспинальную жидкость и вещество мозга.

Нейролейкемия встречается у **12-18%** больных острым лейкозом и **резко** ухудшает прогноз. При увеличении продолжительности жизни больных острым лейкозом на фоне программного лечения частота развития нейролейкоза возрастает. Это обусловлено тем, что цитостатические средства, сдерживая лейкозный процесс и увеличивая

продолжительность жизни больных, не проникают через гематоэнцефалический барьер, в связи с чем в центральной нервной системе создаются благоприятные условия для развития лейкозной инфильтрации. Наиболее часто **нейролейкемия** развивается **при** Т-ОЛЛ, монобластном и миеломоноцитарном лейкозе.

Клинические проявления **нейролейкемии** зависят от ее **выраженности** и локализации лейкозных инфильтратов. Различают несколько клинических форм нейролейкемии.

Менингеальная *форма нейролейкемии* проявляется интенсивными головными болями (вначале эпизодическими, а через 1-2 недели **постоянными** и очень сильными), тошнотой, рвотой, выраженной светобоязнью, гипералгезией, симптомами раздражения мозговых оболочек (ригидность мышц затылка, положительный симптом Кернига). Одновременно, как правило, наблюдаются симптомы повышенного внутричерепного давления (застойные диски зрительных нервов при офтальмоскопии, появление на рентгенограммах черепа **пальцевидных** вдавлений). При исследовании цереброспинальной жидкости наблюдаются **плеоцитоз** за счет бластов (количество **бластов** в 1 **мкл** колеблется от нескольких десятков до нескольких тысяч), повышенное количество белка, сниженное количество глюкозы.

Энцефалитическая *форма нейролейкемии* характеризуется симптомами поражения головного мозга. У больных появляются **интенсивные** головные боли, нарушения сна (сонливость или **бессонница**), возможны бред, галлюцинации, часто наблюдается выраженная **заторможенность** больных. Наряду с этим появляется очаговая **симптоматика** в виде признаков поражения ядер черепно-мозговых нервов, парезов мимической мускулатуры, языка. Могут иметь место **тонико**клонические судороги, гемипарезы, моторная афазия.

При исследовании цереброспинальной жидкости обнаруживаются небольшое количество белка, повышение уровня глюкозы при **нормальном** цитозе.

Менингоэнцефалитическая *форма нейролейкемии* **характеризуется** сочетанием симптоматики менингеальной и энцефалитической **форм**, а при исследовании цереброспинальной жидкости определяются **плеоцитоз**, **белково-клеточная** диссоциация, снижение уровня глюкозы.

Диэнцефальная *форма нейролейкемии* развивается при **поражении** диэнцефально-мезэнцефальной области и проявляется **патологической** сонливостью, нарушением терморегуляции (гипертермия, извращение нормального суточного ритма температуры, изотермия), развитием булимии (в то время как при отсутствии нейролейкемии аппетит резко снижен или даже отсутствует), жаждой, полиурией, нарушением дермографизма, повышением артериального давления. Поражение мезэнцефальной зоны может проявляться птозом век, парезом взора кверху. Иногда у больных наблюдается симптоматика атрофии зрительных **нервов** различной степени выраженности. Исследование **цереброспинальной** жидкости выявляет нормальный или незначительно **повышенный** цитоз, повышение количества белка, снижение содержания глюкозы.

Менингомиелитическая** форма **нейролейкемии характеризуется появлением нижних **парапарезов,** нарушением походки, выраженными нарушениями функции тазовых органов, развитием корешковых симптомов. Исследование цереброспинальной жидкости выявляет нормальный цитоз и значительное повышение содержания белка (белково-**клеточная** диссоциация), повышение содержания глюкозы.

***Полирадикулоневритическая** форма нейролейкемии* характеризуется нарушением функции различных черепно-мозговых нервов, чувствительности в **дистальных** отделах **рук** и ног, снижением или исчезновением сухожильных рефлексов, часто болезненностью при пальпации нервных стволов.

Для диагностики нейролейкемии, кроме тщательного неврологического обследования, **используются** данные анализа цереброспинальной жидкости, нейроофтальмологическое исследование, компьютерная томография головного мозга. Особое значение имеет исследование клеточного состава цереброспинальной жидкости, нередко для более точного определения принадлежности клеток **к** тому или другому виду бластов приходится использовать **моноклональные** антитела, **цитогенетический** метод, определение ядерной терминальной **дезоксинуклеотидилтрансферазы (TdT)**. Использование этих методов особенно важно для диагностики поражения нервной системы на ранних этапах заболевания и при минимальной выраженности клинической симптоматики нейролейкемии.

Поражение мочеполовой системы

*Лейкозная инфильтрация яичек **(«тестикулярный лейкоз»)**.* Тестикулярная инфильтрация односторонняя или двусторонняя чаще является отражением рецидива лейкоза, хотя может наблюдаться и в период первой атаки. Наиболее часто поражение яичек наблюдается при остром **лимфобластном** лейкозе (обычно **при Т-ОЛЛ,** пре-В-ОЛЛ и О-ОЛЛ), среди нелимфобластных форм инфильтрация яичек наблюдается при миеломоноцитарном лейкозе.

Поражение яичек наблюдается у 20% мужчин в период постановки диагноза и в 33% случаев после индукции ремиссии.

Лейкозная инфильтрация яичек проявляется их увеличением, чаще односторонним. Увеличенное яичко плотно, обычно безболезненное (реже наблюдается боль при пальпации). Кожа над пораженным яичком имеет **цианотичный оттенок.** Лейкозный характер поражения яичек может быть доказан результатами цитологического анализа пунктата яичек. При наличии лейкозной инфильтрации яичек увеличивается вероятность рецидива лейкоза. У некоторых больных наряду с увеличением яичек наблюдается также увеличение придатка яичка.

Поражение полового члена. У больных острым и хроническим миелоидным лейкозом может наблюдаться **приапизм** (длительная, болезненная эрекция). Он обусловлен лейкозной инфильтрацией кавернозных тел и исчезает после системной химиотерапии или локальной **лучевой** терапии. У некоторых больных острым лимфоидным лейкозом **развиваются** вторичные по отношению к лейкозной инфильтрации поверхностные изъязвления полового члена.

Лейкозная ***инфильтрация*** *предстательной железы и уретры.* Чаще наблюдается при остром **лимфобластном** лейкозе, но может развиться также при хроническом миелолейкозе и **неходжкинской** лимфоме, проявляется нарушением мочеиспускания, возможно развитие стриктуры уретры. Увеличение предстательной железы легко распознается с помощью ультразвукового исследования.

Лейкозная инфильтрация мочевого пузыря. Может развиваться при остром лимфобластном лейкозе в отдельных случаях. Клинически это проявляется гематурией, дизурией. Указанная симптоматика требует дифференциальной диагностики с опухолями мочевого пузыря.

Лейкозная инфильтрация яичников. Поражение **яичников,** особенно в начальном периоде лейкоза, прижизненно диагностируется нечасто. На вскрытии лейкозная инфильтрация яичников обнаруживается у 25-30% женщин, погибших от лейкоза.

Клинически поражение яичников характеризуется их увеличением (чаще вовлекается левый яичник). Увеличение яичника обычно обнаруживается при гинекологическом и УЗ-исследовании. У некоторых больных увеличенный, плотный, безболезненный яичник можно прощупать при пальпации живота в подвздошной области.

При одновременном вовлечении в лейкозный процесс матки появляются обильные кровянистые выделения, в которых можно обнаружить в большом количестве лейкозные **(бластные)** клетки.

Поражение органов пищеварения

Поражение пищевода. Лейкемическая инфильтрация пищевода — редкое проявление лейкоза, однако при остром **лимфолейкозе** описана дисфагия **(Al-Rashid, Harned,** 1971), а при остром **миелоидном** лейкозе — дисфагия и обструкция пищевода, обусловленные специфическим лейкозным поражением.

Поражение желудка. Лейкемическая инфильтрация желудка не считается частым проявлением острого лейкоза. Описаны случаи массивной лейкозной инфильтрации желудка с задержкой эвакуации содержимого при остром и хроническом лейкозах, неходжкинской лимфоме (Prolla, Kirsner, 1964). Наряду с этим при остром лейкозе достаточно часто наблюдается пептическая язва желудка и **гиперацидное** состояние, особенно при остром лимфоидном лейкозе. Следует учитывать, что изъязвление слизистой оболочки желудка может быть следствием цитостатической терапии острых лейкозом.

Поражение кишечника. Лейкозная инфильтрация кишечника обнаруживается при остром лейкозе достаточно часто, причем тонкий кишечник поражается чаще, чем толстый. Одним из наиболее опасных осложнений является некротизирующий энтероколит, обычно поражающий подвздошную и слепую кишки. Описаны также некроз всего толстого кишечника с развитием перфорации и перитонита. Тяжелое поражение кишечника — некротизирующая энтеропатия также может быть следствием цитостатической терапии острого лейкоза.

Поражение печени. **Лейкозная** инфильтрация печени наблюдается практически при всех формах острого лейкоза, а также при развитии бластного криза у больных хроническим **миелолейкозом, и** может быть диффузной или очаговой. Более закономерна диффузная лейкозная инфильтрация. При остром **миелоидном** лейкозе наиболее характерно расположение **лейкемических** инфильтратов в **периваскулярных** пространствах, в то время как при остром и хроническом лимфолейкозе — преимущественно в портальных полях. **Гепатомегалия** также **может** быть результатом гипертрофии гепатоцитов при лейкемии.

При пальпации определяется плотная консистенция печени, поверхность ее обычно гладкая, редко имеется выраженная ее болезненность.

Функциональная способность печени нарушена в различной степени. Иногда, несмотря на значительную гепатомегалию, функция ее страдает незначительно. Наиболее важным проявлением тяжелой печеночной дисфункции является желтуха, при этом следует учитывать возможность различного ее генеза. Желтуха может **быть** обусловлена присоединением вирусного гепатита, бактериального холангита, токсическим влиянием цитостатической терапии, а иногда существующей параллельно с лейкозом опухолью печени. Одной из причин желтухи может быть обструкция **желчевыводящих** путей увеличенными лимфоузлами, а также гемолиз эритроцитов.

Лейкозные инфильтраты в портальных полях могут вызывать развитие портальной обструкции, портальной гипертензии и варикозное расширение вен пищевода. Следует также подчеркнуть, что печеночный фиброз с развитием портальной гипертензии может быть следствием **лечения** метотрексатом.

Лейкозная инфильтрация селезенки. Увеличение селезенки разной степени выраженности наблюдается почти у всех больных острым лейкозом. При остром **миелобластном,** реже — при лимфобластном лейкозе могут развиваться инфаркты селезенки в связи с нарушением кровотока в ней за счет лейкозных инфильтратов и агрегатов клеток. Инфаркт селезенки проявляется интенсивными болями в области левого подреберья или нижних отделов левой половины грудной клетки, увеличением селезенки, появлением шума трения брюшины над поверхностью селезенки. Инфаркт селезенки легко распознается с помощью метода ультразвуковой диагностики.

Во время ремиссии острого лейкоза иногда наблюдается персистирующая спленомегалия, и это не всегда является результатом инфильтрации селезенки лейкозными клетками. Предполагается, что гипертрофия селезенки отражает аутоиммунный ответ с образованием антител к клеточным продуктам, появляющимся вследствие химиотерапии.

Поражение почек

Лейкозная инфильтрация почек при остром лейкозе чаще отмечается в виде очаговых **пролифератов,** но **в** ряде случаев наблюдаются диффузная инфильтрация почек и увеличение их размеров. По данным Х. М. Рамазановой **(1985),** нефромегалия имеет место у **11%** больных

острым лимфоидным лейкозом, а по данным Pastore (1984) — у 42%. Клинико-лабораторных параллелей между степенью увеличения почек и выраженностью нарушений функции почек не существует. Нередко бывает так, что выраженная нефромегалия совершенно не имеет никаких клинико-лабораторных проявлений.

Для выявления поражения почек у больных острым лейкозом применяются ультразвуковое исследование почек, радиоизотопная ренография, пробы по Зимницкому и Нечипоренко, общий анализ мочи (возможны протеинурия, микрогематурия, лейкоцитурия), проба Реберга-Тареева, определение бактериурии, внутривенная пиелография. Наиболее часто поражение почек проявляется изменениями мочи, а экстраренальные симптомы (артериальная гипертензия, отеки) отсутствуют. Более тяжелые поражения почек проявляются не только протеинурией, микрогематурией, но и повышением артериального давления, появлением отеков, гиперазотемией. Наиболее выраженное повреждение почек может привести к развитию острой почечной недостаточности.

Поражение легких

При остром лейкозе наблюдается пролиферация бластных клеток в межальвеолярных перегородках, в перибронхиальной, периваскулярной ткани, а также на висцеральной и париетальной плевре. Чаще эти изменения бывают при остром лимфобластном и реже — при остром миелоидном лейкозе. Клинически лейкозная инфильтрация легких проявляется кашлем, иногда кровохарканьем, одышкой, крепитацией или мелкопузырчатыми хрипами в различных отделах легких. Диффузная лейкозная инфильтрация легких может привести к тяжелой дыхательной недостаточности рестриктивного типа. Это проявляется выраженной одышкой, диффузным серым цианозом, значительным снижением жизненной емкости легких, гипоксемией, повышением парциального напряжения углекислоты в крови. У больных острым лимфобластным лейкозом возможно сдавление бронхов увеличенными медиастинальными лимфатическими узлами и лейкозными инфильтратами. Возможен распад лейкозных легочных инфильтратов с образованием каверн. У некоторых больных наблюдается очаговая или диффузная лейкозная инфильтрация плевры, что клинически проявляется симптоматикой фибринозного или экссудативного плеврита.

Для диагностики поражения плевры и легких при лейкозе используются рентгенография легких, анализ мокроты и плевральной жидкости (могут обнаруживаться бласты).

Поражение сердца

Лейкозная инфильтрация сердца при остром лейкозе определяется редко. Ее клиническими проявлениями могут быть расширение границ сердца, тахикардия, аритмии, одышка, глухость сердечных тонов, диффузные изменения на ЭКГ, снижение фракции выброса по данным эхокардиографии. Может развиваться симптоматика экссудативного перикардита при вовлечении в патологический процесс перикар-

да. У больных острым лейкозом описана также полная атриовентрикулярная блокада в связи с лейкозной инфильтрацией межжелудочковой перегородки, а поражение синусового узла проявляется синдромом слабости синусового узла, различными нарушениями сердечного ритма. Возможно поражение миокарда в связи с цитостатической терапией острого лейкоза.

Поражение эндокринной системы

Выраженные нарушения эндокринных желез, обусловленные лейкозной инфильтрацией, нечасто наблюдаются при остром лейкозе. Описаны лейкозная инфильтрация и кровоизлияния в щитовидную железу, надпочечники. Однако снижения функции щитовидной железы обычно не бывает, у многих больных возможно снижение глюкокортикоидной функции надпочечников. Острая надпочечниковая недостаточность может послужить причиной смерти больных острым лейкозом. Инсулинзависимый сахарный диабет описан у ряда больных острым лимфобластным лейкозом, инсулиннезависимый сахарный диабет — при остром миелобластном лейкозе.

У некоторых больных острым лейкозом развивается лейкозная инфильтрация гипоталамо-гипофизарной зоны, что может проявляться симптоматикой гипопитуитаризма.

Клиническая симптоматика и диагностика гипофункции эндокринных желез описаны в соответствующих главах руководства «Диагностика болезней внутренних органов».

Поражение костно-мышечной системы

Поражение костей достаточно часто наблюдается при остром лейкозе, что проявляется болями в костях (у детей чаще в области длинных трубчатых костей, у взрослых — в области ребер, позвонков), иногда патологическими переломами вследствие выраженного остеопороза. Изменения костной системы чаще наблюдаются при остром лимфобластном лейкозе. Боли в костях чаще обусловлены кортикальной деструкцией и периостальными наслоениями, боли в спине связаны с поражением позвонков. Поражение костей диагностируется на основании клинических проявлений и данных рентгенографии костей. Характерны повышенная прозрачность и уменьшение тел позвонков, остеопороз костей. Лейкозная инфильтрация мышц — явление достаточно редкое. Описано сочетание полимиозита неизвестной этиологии с острым миелоидным лейкозом (Evans, Hilton, 1964).

Поражение глаз

Лейкозные инфильтраты могут обнаруживаться в различных отделах глаз, наиболее часто в области сосудистой оболочки, сетчатки, диска зрительного нерва, стекловидного тела, переднего отдела глаза. Поражение глаз наблюдается в развернутой стадии и в фазе ремиссии. Клинически это проявляется болью в глазах, светобоязнью, слезотечением, снижением остроты зрения. При офтальмологическом исследовании

выявляются интенсивная инъекция конъюнктивы, анизокория, инфильтрация радужной оболочки, отек роговицы. Офтальмоскопия выявляет на сетчатке желтовато-белые очаги лейкозной инфильтрации, а также выраженные очаги геморрагий. У некоторых больных развивается вторичная глаукома.

Инфильтрация кожи

Лейкемическая инфильтрация кожи наблюдается у 13% больных с острым миелоидным лейкозом и лишь у 1% больных с острым лимфобластным лейкозом. Значительно чаще лейкемическая инфильтрация кожи наблюдается при остром моноцитарном лейкозе. При остром миелоидном лейкозе лейкозные поражения кожи выглядят в виде плотных диффузных, слегка выступающих над кожей образований различного цвета — от темно-коричневых до красных, иногда это узелковые образования. Лейкозные кожные инфильтраты располагаются на разных участках тела, иногда они обнаруживаются на волосистой части головы, в проекции ребер, костей таза. Кожные лейкемиды могут сопровождаться интенсивным кожным зудом.

ЛАБОРАТОРНЫЕ ДАННЫЕ И ИНСТРУМЕНТАЛЬНЫЕ ИССЛЕДОВАНИЯ

Общий анализ крови — важнейший метод исследования, который позволяет предположить, а в ряде случаев диагностировать острый лейкоз. Основными изменениями общего анализа крови при остром лейкозе являются:

- *анемия* — характернейший признак острого лейкоза, обусловленная снижением продукции эритроцитов в связи с замещением нормального красного кроветворного ростка лейкозными клетками, кровотечениями, иногда гемолизом. Анемия обычно нормохромная, нормоцитарная, в некоторых случаях наблюдается макроцитоз;
- ***ретикулоцитопения***;
- ***тромбоцитопения***, количество тромбоцитов редко бывает нормальным или снижено умеренно;
- *изменение общего количества лейкоцитов* — значительное увеличение количества лейкоцитов наблюдается у 15-20% больных с острым лейкозом (более 100 × 10^9/л) за счет лейкозных клеток (лейкемическая форма лейкоза), у остальных больных количество лейкоцитов в периферической крови может оказаться увеличенным незначительно (сублейкемическая форма) или даже снижено (алейкемическая форма). Таким образом, при алейкемической форме лейкоза наблюдается синдром панцитопении (анемия, лейкопения, тромбоцитопения);
- ***бластемия*** — появление бластов в периферической крови, иногда в значительном количестве. Бластные клетки практически при всех формах острого лейкоза выглядят крупными клетками, с большим

ядром (оно занимает почти всю клетку), которое отличается нежносетчатым строением хроматина с крупными единичными ядрышками. Цитоплазма бластов представлена узким ободком голубоватого или голубовато-сероватого цвета с единичными мелкими гранулами или без гранул. Микроскопическая картина бластов более подробно описана далее в разделе «Особенности клинического течения нелимфобластных **(миелоидных)** лейкозов». Здесь же следует подчеркнуть, что, как указывает А. И. Воробьев, «безусловно обязательным для диагностики является установление классической структуры ядра **бластных** клеток (нежно-хроматиновой-тонкосетчатой с равномерными окраской и калибром нитей **хроматина)».** При лейкемической форме острого лейкоза количество бластов в периферической крови может быть большим (от 5-6 до 80-90%), при алейкемической форме количество бластов невелико или они отсутствуют;

- *уменьшение количества зрелых **нейтрофилов**;*
- *феномен **«провала»*** **(«лейкемического** зияния») — отсутствие (выпадение) промежуточных форм между **бластными** клетками и зрелыми нейтрофильными **гранулоцитами,** т.е. практически полное отсутствие юных, палочкоядерных лейкоцитов и малое количество сегментоядерных лейкоцитов. В ряде случаев возможно появление в периферической крови молодых клеток, но более зрелых, чем бласты (например, **промиелоцитов),** однако их количество, а также количество следующих за ними более зрелых клеток, невелико и феномен «провала» сохраняется;
- *исчезновение **эозинофилов** и **базофилов**;*
- *увеличение СОЭ.*

Анализ пунктата костного мозга (миелограмма) — является обязательным в постановке диагноза острого лейкоза. Следует подчеркнуть, что содержание **бластных** клеток в костном мозге является решающим признаком в диагностике заболевания.

Для острого лейкоза характерны следующие данные миелограммы:

- количество бластов составляет 30% и более от числа всех клеток (количество бластов может достигать 80-95%). Одновременно может наблюдаться анаплазия **бластных** клеток — наличие складчатости, вдавлений, **фрагментаций,** вакуолизация ядра. Если количество бластов не превышает **20%,** говорят о малопроцентном лейкозе (см. **«Миелодиспластический синдром»);**
- *выраженная редукция эритроидного, гранулоцитарного и мегакариоцитарного ростков,* что проявляется резким уменьшением количества соответствующих клеток.

Следует заметить, что пунктаты костного мозга больного острым лейкозом и мазки периферической крови следует хранить постоянно. Это объясняется, во-первых, возможностью неправильной оценки препаратов в одной лаборатории и необходимостью изучения препаратов в другой лаборатории; во-вторых, необходимостью сравнения предыдущих и последующих **стернальных пунктатов** в ходе лечения **цитостатическими** средствами. Кроме того, **следует** учесть, что у

некоторых больных под влиянием цитостатической терапии в нальном пункте могут появляться бласты с более грубым очень напоминающее лимфоциты, что иногда заставляет конс та усомниться в диагнозе острого лейкоза. В этом случае прих производить повторное исследование и сопоставление препар табл. 62 приведены показатели нормальной миелограммы.

Трепанобиопсия *подвздошнойкости*—производится, когд логический анализ миелограммы не позволяет с уверенностью вить диагноз острого лейкоза.

Трепанобиопсия крыла подвздошной кости является ме прижизненного гистологического исследования костного мозга. панате подвздошной кости при остром лейкозе обнаружива рактерные признаки, которые М. Г. Абрамов (1974) описывает дующим образом: «гистологическая картина характери наличием недифференцированных бластных клеток; эле

Табл. 62. Нормальнаямиелограмма(Г. И. Козинец исоавт., 1998)

	Клеточные элементы	Содержание, %
	Недифференцированныебласты	0.1-1.1
Клетки гранулоцитарного ряда	Миелобласты	0.1-3.0
	Промиелоциты	0.5-5.0
	Нейтрофильные миелоциты	7.0-20.0
	Нейтрофильные метамиелоциты	8.0-18.0
	Палочкоядерные нейтрофилы	9.5-23.7
	Сегментоядерные нейтрофилы	12.0-24.0
	Эозинофильные миелоциты	0.5-4.0
	Эозинофильные метамиелоциты	0.1-2.2
	Палочкоядерные эозинофилы	0.0-2.0
	Сегментоядерные эозинофилы	0.1-5.0
	Базофильные миелоциты	0.0-0.1
	Базофильныеметамиелоциты	0.0-0.3
	Палочкоядерные и сегментоядерные базофилы	0.0-0.5
Клетки эритроидного ряда (красный росток)	Проэритробласты	0.2-1.0
	Базофильные эритробласты	0.8-3.5
	Полихроматофильные эритробласты	7.5-15.0
	Оксифильные эритробласты	0.1-1.0
	Полихроматофильные нормобласты	6.0-15.0
	Оксифильные нормобласты	0.0-1.0
	Лимфоциты	6.0-15.0
	Моноциты	0.1-2.5
	Плазматические клетки	0.0-1.5
	Мегакариоциты	0.3-0.5
	Количество мегакариоцитов в мкл	50-150
	Количество миелокариоцитов в тыс. в 1 мкл	42.0-195.0
	Соотношение лейко/эритро	3:1-4:1

Примечание: соотношение лейко/эритро—это лейко-эритробластическое отношение, отражает процентное соотношение клеточных элементов лейкоцитарного и эр робластического ростков.

гранулоцитарного ряда и эритробластного ростка бывают почти полностью вытеснены; резко уменьшено содержание мегакариоцитов, или они полностью отсутствуют; костные перекладины атрофичны и уменьшены в количестве».

Общий анализ мочи — специфических особенностей нет, при поражении почек отмечаются **протеинурия,** микрогематурия, возможна цилиндрурия.

Биохимический анализ крови — возможно увеличение содержания γ-глобулинов, серомукоида, фибрина, при поражении печени — гипербилирубинемия, повышение активности аланиновой **аминотрансферазы,** щелочной фосфатазы, снижение содержания альбумина, при поражении почек и развитии почечной недостаточности — повышение содержания мочевины и креатинина.

*Цитохимическое исследование препаратов **стернального** пунктата* — имеет большое значение для определения различных вариантов острого лейкоза, что важно, прежде всего, для выбора метода лечения. Цитохимические особенности различных форм лейкозов представлены выше.

*Иммунологические и **цитогенетические** методы исследования,* выявление поверхностных клеточных **дифференцировочных** антигенов — позволяют дифференцировать различные варианты острого лейкоза; однако, как правило, эти методики доступны лишь в крупных специализированных гематологических центрах.

Рентгенография и томография легких — при наличии лейкозного пневмонита определяются усиленный легочный рисунок, мелко- и крупноочаговые тени по всей легочной ткани. С помощью этих методик также выявляются увеличенные лимфатические узлы средостения, поражение плевры, плевральный выпот.

Электрокардиография — при лейкемической инфильтрации миокарда обнаруживаются изменения миокарда в виде снижения амплитуды зубца Т в нескольких отведениях, чаще в грудных, возможно появление асимметричных отрицательных зубцов Т. В ряде случаев при выраженной инфильтрации миокарда возможно развитие атриовентрикулярной блокады различной степени. Как отмечалось выше, указанные изменения ЭКГ могут быть обусловлены не только лейкемическим поражением миокарда (специфической инфильтрацией), но и миокардиодистрофией в связи с опухолевой интоксикацией, анемией и влиянием цитостатической терапии.

Ультразвуковое исследование. Эхокардиография может выявить при тяжелом поражении миокарда расширение полостей сердца и снижение фракции выброса (признак уменьшения сократительной способности миокарда). Ультразвуковое исследование печени и селезенки выявляет увеличение этих органов, при лейкемической инфильтрации печени обнаруживаются мелкоочаговые изменения эхогенности, возможно обнаружение инфарктных очагов в селезенке. Ультразвуковое исследование почек может обнаружить двусторонние диффузные изменения **эхоструктуры.**

Радиоизотопное сканирование печени — в настоящее время применяется реже, выявляются увеличение печени, снижение поглощения радиофармпрепарата с диффузным неравномерным его накоплением.

Спинномозговая пункция — производится при наличии симптоматики поражения нервной системы. Характерные изменения цереброспинальной жидкости описаны выше.

Диагностические критерии острого лейкоза представлены в табл. 63.

Табл. 63. Диагностические критерии острого лейкоза

Диагностические критерии	Примечания
Наличие в клинической картине заболевания интоксикационного, гиперпластического, анемического, геморрагического синдромов	Критерий не является абсолютно патогномоничным и учитывается в комплексе с остальными критериями
Характерные изменения в анализе периферической крови нормоцитарная арегенераторная анемия (со снижением или отсутствием ретикулоцитов), обнаружение бластов, феномен «провала», тромбоцитопения, увеличение СОЭ	При алейкемическом варианте острого лейкоза бласты не обнаруживаются в периферической крови
Характерные изменения миелограммы содержание бластов больше 30%, уменьшение количества зрелых гранулоцитов, количества клеток красного кроветворного ростка и мегакариоцитов	Стернальная пункция является обязательным методом исследования при подозрении на острый лейкоз, позволяет верифицировать диагноз
Характерные изменения в трепанобиоптате крыла подвздошной кости большое количество бластов, резкое уменьшение количества клеток гранулоцитарного и красного кроветворных ростков	Трепанобиопсия крыла подвздошной кости производится при неинформативности или противоречивых результатах стернальной пункции

КЛИНИКО-ГЕМАТОЛОГИЧЕСКИЕ СТАДИИ ОСТРОГО ЛЕЙКОЗА

В настоящее время выделяют следующие клинико-гематологические стадии острого лейкоза:

- первый острый период (первично-активная стадия, развернутая стадия);
- ремиссия (полная, неполная);
- рецидив (первый, второй и т.д.);
- терминальная стадия;
- выздоровление.

Логично было бы выделять также начальную стадию острого лейкоза, но своевременно ее диагностировать практически невозможно, учитывая отсутствие патогномоничных признаков заболевания в начальном периоде. Большей частью диагноз начальной стадии острого лейкоза ставится ретроспективно. Однако диагностика начального

периода принципиально возможна при своевременном использовании полного анализа крови и **стернальной** пункции у больных с неясным диагнозом и какими-либо неопределенными гематологическими сдвигами (анемия, лейкопения, тромбоцитопения и др.).

Первый острый период (первично-активная стадия, развернутая стадия, I атака) — период, охватывающий время от появления первых клинических признаков заболевания, установления диагноза, начала лечения до получения эффекта от цитостатической терапии. В этом периоде, как правило, имеются четко выраженная клиническая симптоматика острого лейкоза и гематологические его проявления.

Ремиссия острого лейкоза — это **нивелирование** патологических **клинико-гематологических** проявлений заболевания под влиянием противолейкозной (цитостатической) терапии, называемой терапией **индукции** (Л. И. Ковалева, 1990). Различают полные и неполные ремиссии.

Полная клинико-гематологическая ремиссия характеризуется нормализацией клинической симптоматики (не менее 1 месяца), а также показателей периферической крови и миелограммы.

Критерии полной клинико-гематологической ремиссии следующие

- нормализация клинического статуса, отсутствие клинических симптомов острого лейкоза (интоксикационного, гиперпластического, геморрагического синдромов) и признаков лейкозной инфильтрации печени, селезенки, лимфатических узлов, нервной системы и других органов. Нормализация клинического статуса продолжается не менее 1 месяца (по мнению Н. А. Алексеева, не менее 3 месяцев);
- нормализация гемограммы, о чем свидетельствуют отсутствие бластов, нормальные показатели гемоглобина, лейкоцитов, тромбоцитов. Однако, учитывая возможность миелотоксического влияния терапии индукции ремиссии, показатели гемограммы могут не быть совершенно нормальными. По данным Bise (1956), нормальными показателями гемограммы, свидетельствующими о полной ремиссии, следует считать отсутствие **бластных** клеток, уровень гемоглобина не ниже **110** г/л, число зрелых гранулоцитов более 1.5 х **10^9/л, тромбоцитов** — более 100 х **10^9/л.** Указанные показатели должны сохраняться не менее 1 месяца;
- показатели миелограммы: содержание **бластных** клеток менее 5% при отсутствии анаплазированных бластов; сумма **бластов** с лимфоцитами менее **20%.** Приближение к нормальному соотношению клеток гранулоцитарного, эритроцитарного и мегакариоцитарного ростков, нормальная их морфология.

Неполная *клинико-гематологическая ремиссия* — достигнутое под влиянием цитостатической терапии состояние, при котором нормализуются клинический статус и гемограмма, но в миелограмме отмечается не более 20% бластов.

Можно выделить также фазу ***клинико-гематологического*** *улучшения* — стадия, индуцированная противолейкозной цитостатической терапией, характеризующаяся значительным уменьшением клинических проявлений заболевания и улучшением показателей

периферической крови (гемоглобин не ниже 90 г/л, **количество зрелых гранулоцитов** не менее 1.5 × Ю'/л, тромбоцитов не менее 50 × 10^9/л), при этом показатели **миелограммы** не соответствуют критериям **полной** или неполной **клинико-гематологической** ремиссии.

Целесообразно также охарактеризовать термин ***отсутствие эффекта*** от проводимой **цитостатической** терапии — это **прогрессирование** лейкозного процесса или получение результатов **худших**, чем при **клинико-гематологическом** улучшении. Отсутствие **эффекта** свидетельствует о первичной резистентности к **применяемой терапии** (разумеется, если она проводится в полном **соответствии** с современными общепринятыми протоколами) и **прогрессировании** заболевания.

Рецидив заболевания — возврат активной стадии лейкоза после **полной** клинико-гематологической ремиссии в результате зыхода **остаточной** лейкозной клеточной популяции из-под контроля **проводимой** в ремиссии поддерживающей и противорецидивной терапии.

*Критериями **рецидива** остроголейкоза* **являются**:

- наличие клинических признаков заболевания, в том числе **внекостномозговых** проявлений (увеличение лимфатических **узлов**, печени, селезенки, нейролейкоз, увеличение яичек и др.);
- наличие в периферической крови **бластных** клеток даже при **нормальных** показателях гемоглобина, эритроцитов и тромбоцитов;
- наличие в миелограмме более 5% бластов.

Выздоровлением считается полная **клинико-гематологическая** ремиссия, сохраняющаяся 5 и более лет. Следует заметить, что **рецидивы** острого лейкоза могут возникать через 6-7 и даже 10-15 лет.

Терминальная стадия острого лейкоза — фаза заболевания, характеризующаяся тем, что терапевтические возможности контроля **над** лейкозным процессом полностью исчерпаны, **и** наступило необратимое тотальное угнетение нормального гемопоэза. О терминальной **стадии** можно говорить лишь тогда, когда использованы все **современные** методы лечения острого лейкоза.

КЛИНИКО-ГЕМАТОЛОГИЧЕСКИЕ ОСОБЕННОСТИ РАЗЛИЧНЫХ ФОРМ ОСТРОГО ЛЕЙКОЗА

Как было указано ранее, острые лейкозы делятся, прежде всего, на 2 большие группы: острые лимфобластные лейкозы и острые **нелимфобластные лейкозы (миелоидные).** Практическому **врачу-гематологу** до начала лечения следует решить, к какой из этих двух **групп** относится лейкоз у данного больного, а затем уже диагностировать различные варианты внутри лимфобластного или нелимфобластного лейкоза. Основные различия между острыми лимфобластным и **нелимфобластным** лейкозами представлены в табл. 64.

*Табл. 64. Дифференциально-диагностические различия между острым **лимфобластным** и нелимфобластным лейкозами*

Признаки	Острый **лимфобластный** лейкоз	Острый нелимфобластный лейкоз **(миелоидный)**
Наиболее часто поражаемый возраст	Чаще болеют дети	Чаще болеют взрослые
Наличие кожных лейкемидов	+, более часто, чем при остром **нелимфобластном** лейкозе	+
Увеличение лимфатических узлов	+, более часто, чем при остром нелимфобластном лейкозе	+
Лейкемическая инфильтрация десен и **язвенно**-некротический стоматит	+	+, более часто, чем при остром **лимфобластном** лейкозе
Нейролейкемия	+, более часто, чем при остром нелимфобластном лейкозе	+
Лейкозная инфильтрация яичек	+, более часто, чем при остром нелимфобластном лейкозе	+
Морфологические особенности **бластов**	Высокое **ядерно-цитоплазматическое** отношение (**цитоплазма** узкая), отсутствие или единичные гранулы в цитоплазме, базофилия цитоплазмы. Ядро правильной формы, складчатое, имеет 1-2 нуклеолы	**Ядерно-цитоплазматическое** отношение несколько меньше, цитоплазма более широкая, в цитоплазме **азурофильные** гранулы, палочки Ауэра. Ядро содержит много **нуклеол** (3-5)
Цитохимические особенности бластов	Отрицательная реакция на миелопероксидазу, **положительная** — на гликоген (в виде **глыбок**)	Положительная реакция на миелопероксидазу
Наличие в цитоплазме бластов терминальной дезоксинуклеотидилтрансферазы (TdT)	+	—
*Наличие на **поверхности** бластов:*		
• В-клеточных маркеров	+ (5%)	-
• Т-клеточных маркеров	+ (25%)	—
• общего **лимфобластного** лейкозного антигена	+ (50-65%)	-

Клинико-гематологические особенности нелимфобластных (миелоидных) лейкозов

Клинические особенности нелимфобластных лейкозов представлены в соответствии с **FAB-классификацией**.

Острый недифференцированный лейкоз (M_0)

Этот вариант острого лейкоза составляет приблизительно 5-10% всех острых миелоидных лейкозов и встречается преимущественно у людей молодого возраста. Основные клинические особенности острого недифференцированного лейкоза:

- очень тяжелое и быстро прогрессирующее течение, значительная выраженность интоксикационного, анемического синдромов, а также внекостномозговых проявлений заболевания;
- количество бластов в периферической крови и миелограмме велико и достигает в миелограмме 80% и больше; бластные клетки достаточно крупные, часто неправильной формы, с небольшим ободком цитоплазмы, которая не содержит включений и гранул;
- цитохимическое исследование бластов не выявляет в них липидов, гликогена, миелопероксидазы, кислой фосфатазы, неспецифической эстеразы. О принадлежности бластов к миелоидному ряду можно судить на основании выявления при электронной микроскопии в их эндоплазматическом ретикулуме пероксидаз-положительных гранул и обнаружения одного из антигенов CD13, CD15, CD33, CD34;
- клинико-гематологические ремиссии чаще всего непродолжительные (3-5 месяцев);
- средняя продолжительность жизни составляет 9-11 месяцев.

Острый миелобластный лейкоз (M_1 и M_2)

Встречается приблизительно у 50-60% больных острым лейкозом. Возраст больных в 50% случаев превышает 40 лет, в остальных случаях — это лица молодого возраста. На основании морфологических и цитохимических особенностей различают 2 варианта острого миелобластного лейкоза: M_1 — без признаков созревания бластов и M_2 — с признаками созревания бластов.

Характерными клиническими особенностями острого миелобластного лейкоза являются:

- тяжелое прогрессирующее течение, рано наступающая декомпенсация патологического процесса, выраженность клинической симптоматики (интоксикационного, геморрагического, анемического, гиперпластического синдромов);
- язвенно-некротическое поражение кожи и слизистой оболочки полости рта (у 35% больных);
- спленомегалия (у 20% больных), нередко гепатомегалия;
- наличие клинических симптомов лейкозной инфильтрации различных органов (печени, почек, легких и др.);
- экстрамедуллярные опухолевые разрастания, чаще локализованные под надкостницей плоских костей, костей черепа, глазницы (вызывают экзофтальм). Эта форма миелобластного лейкоза получила название хлорлейкоза в связи с зеленоватой окраской лейкозных опухолевых очагов и костного мозга из-за избытка оксидазных ферментов. Иногда у больных отмечается слегка зеленоватый

цвет мочи и мокроты; хлорлейкоз встречается у 20% больных;

- глубокое и быстро развивающееся угнетение нормального гемопоэза, проявляющееся панцитопенией и выраженной гранулоцитопенией, что предрасполагает к присоединению тяжело протекающих инфекционно-воспалительных процессов с развитием септических состояний;
- быстрое развитие цитостатической болезни при лечении больных острым миелобластным лейкозом и меньшая эффективность лечебных мероприятий по сравнению с острым лимфобластным лейкозом;
- полная клинико-гематологическая ремиссия наблюдается при использовании современных цитостатических программ у 60-80% больных;
- средняя продолжительность жизни составляет 11-12 месяцев у большинства больных, однако, при современной терапии пятилетняя выживаемость без рецидивов (т.е. практически выздоровление) наблюдается у 10-20% больных;

Существует мнение (А. К. Протасова, 1987) о некоторых клинических различиях между M_1 и M_2 вариантами острого миелобластного лейкоза. При M_1 варианте (острый миелолейкоз без созревания) в костном мозге отмечается нарушение нейтрофильного и эритроцитарного гемопоэза, морфологические аномалии мегакариоцитов. Бласты относятся к бластам I или II типов. Содержание бластов в костном мозге больше 30%. Для M_2 варианта по сравнению с M_1 вариантом более характерны следующие особенности:

- в костном мозге количество бластов I и II типов больше 30%, около 10% могут иметь гранулы и различные признаки созревания;
- реже наблюдается тяжелая тромбоцитопения;
- реже встречается и менее ярко выражен геморрагический синдром;
- реже наблюдается гепатоспленомегалия;
- реже развивается нейролейкемия;
- чаще встречается увеличение лимфатических узлов;
- чаще наблюдаются язвенно-некротический стоматит;
- более благоприятен прогноз;
- в пунктате костного мозга и периферической крови могут быть промежуточные формы промиелоциты, миелоциты, феномен «провала».

Бласты при остром миелобластном лейкозе представляют собой клетки средних размеров, ядерно-цитоплазматическое отношение снижено (по сравнению с недифференцированными бластами). Ядро бластов небольшое с нежным хроматином и несколькими ядрышками. Цитоплазма базофильная, окружает ядро неравномерно, отмечается просветление вокруг ядра, имеется азурофильная зернистость, встречаются тельца Ауэра (слившиеся патологические гранулы).

Более подробно морфологическая характеристика миелобластов M_1 и M_2 и их цитохимические особенности изложены в разделе «Классификация острого лейкоза». Особенно характерными считаются для M_2 миелобластов положительные реакции на липиды (с Суданом черным

В) и **миелопероксидазу.** При M_1-**миелолейкозе** бласты содержат **антигены CD13,** CD14, CD15, CD33, CD34, при M_2-**миелолейкозе** CD13, CD15.

Очень характерными для миелобластного лейкоза являются **хромосомные** аномалии, они наблюдаются у 50-60% больных. При **этом** t(8;21) считается многими гематологами даже специфичной для **острого миелоидного** лейкоза, в первую очередь для M_2 **варианта, при** котором имеется тенденция к созреванию **бластных** клеток (об **это** свидетельствуют неправильные контуры ядра). При t(8;21) происходит перенос онкогена c-etc-2 с участка **21q** на 8q. Предполагается большая роль этой транслокации в развитии M_2 варианта острого миелобластного лейкоза.

Острый **промиелоцитарный** лейкоз **(M_3)**

Встречается приблизительно у 6-7% больных острым **лейкозом;** средний возраст больных составляет 30-35 лет. Чаще болеют **мужчины.** По своему течению этот вариант лейкоза значительно отличается от других форм. Острый промиелоцитарный лейкоз имеет **следующие** основные клинические особенности:

- чрезвычайно тяжелое, быстро прогрессирующее течение с **неуклонным** нарастанием **всех** основных синдромов острого лейкоза, в том числе тяжелой интоксикации, выраженной анемии;
- интенсивный геморрагический синдром. Он доминирует в **клинической** картине и является главной особенностью этого **варианта** лейкоза. Геморрагический синдром проявляется **множественными** распространенными кровоизлияниями на теле, видимых слизистых оболочках, кровотечениями самых различных **локализаций.** Геморрагии могут резко усиливаться на фоне **цитостатической** терапии и являются одной из причин смерти **больных.** Геморрагический синдром при остром промиелоцитарном лейкозе обусловлен исходной **тромбоцитопенией** и развитием **ДВС-синдрома,** который еще больше усугубляет тромбоцитопению в связи с развитием коагулопатии потребления. Развитие **ДВС-синдрома** при остром промиелоцитарном лейкозе связано с **наличием** в гранулах бластов большого количества тромбопластина **(спонтанно** и в процессе лечения он в большом количестве **выделяется** в кровь и инициирует внутрисосудистое свертывание), а также с высвобождением из бластов эластозоподобных протеаз, **которые** ингибируют свертывающие факторы V, VII, XII, XIII, фибриногенолиз и фибринолиз. Имеет также значение выделение **из** промиелоцитов активатора плазминогена, что способствует **развитию** кровотечения;
- крайне редко наблюдаемое незначительное увеличение лимфоузлов печени, селезенки. У большинства больных увеличения этих органов не отмечается.

В миелограмме при остром промиелоцитарном лейкозе **большое** количество промиелоцитов и бластов. Бласты выглядят как крупные

клетки неправильной формы. Характерно большое уродливое **складчатое** ядро, границы его нечеткие. Цитоплазма бластов содержит много вакуолей и гранул, видны палочки Ауэра.

В зависимости от величины и количества гранул в цитоплазме **промиелоцитов** различают гипергранулярный и микрогранулярный варианты острого промиелоцитарного лейкоза, причем последний иногда обозначается M_{3m}. При микрогранулярном варианте количество гранул в промиелоцитах меньше, чем в норме, они иногда выявляются только при электронной **микроскопии,** поэтому предлагается называть этот вариант **гипогранулярным**. Более подробно о морфологических вариантах и цитохимических особенностях острого промиелоцитарного лейкоза см. в разделе «Классификация острого лейкоза». Бласты имеют антигены CD13, CD15, CD11 и CD33.

Для острого промиелоцитарного лейкоза чрезвычайно характерна транслокация t(15;17) **(она встречается** у **50%** больных), при этом имеются точки разрыва (поломки) в области 17 хромосомы. Установлено, что на хромосоме 17 располагается альфа-ген, кодирующий рецептор ретиноевой кислоты. При транслокации t(15;17) происходит перенос части генетического материала с **15** хромосомы на 17 хромосому и соединение с альфа-геном. В результате нарушается дифференцировка клеток миелоидного ряда на стадии промиелоцита. Иногда наблюдаются t(9;22) и t(8;21).

В настоящее время современные лечебные программы с включением ретиноевой кислоты и гепарина позволяют добиться **полной клинико-гематологической** ремиссии у 60-65% больных, средняя продолжительность жизни может достигать 26 месяцев.

Острый **миеломоноцитарный** лейкоз **(M_4)**

Острый **миеломоноцитарный** лейкоз **(M_4) (моноцитарная** лейкемия **Naegeli)** встречается приблизительно в 15% случаев острого нелимфобластного лейкоза. Характерными клиническими особенностями этого варианта лейкоза являются:

- тяжелое течение с выраженными симптомами интоксикации, тяжелой степенью анемии и геморрагическим синдромом, однако, менее выраженным, чем при остром **промиелоцитарном** лейкозе;
- выраженная экстрамедуллярная **лейкемическая** инфильтрация (кожные **лейкемиды,** лейкозная инфильтрация десен, яичек, язвенно-некротический стоматит, язвенный проктит, **нейролейкемия);**
- некротическое поражение кожи в терминальной стадии с появлением пузырей, наполненных **серозно-геморрагическим** содержимым, в котором обнаруживается много бластов;
- часто наблюдается увеличение лимфатических узлов (преимущественно у детей);
- в костном мозге появляется большое количество **миелобластов** и монобластов (моноцитов), не менее, чем по 20%, количество клеток **моноцитарного ряда** в периферической крови превышает 5 х 10^9/л.

Суммарное количество миелобластов, промиелоцитов и зрелых гранулоцитов в костном мозге больше 30%, но меньше 80% по отношению ко всем клеткам неэритроидного ряда. Более 20% неэритроидных клеток относятся к **моноцитарной** линии различной степени зрелости. Если количество моноцитов превышает 80% неэритроидных клеток, заболевание классифицируют как M_5.

Бластные клетки имеют низкое **ядерно-цитоплазматическое** соотношение, ядро имеет причудливую лопастную форму, хроматин в нем грубодисперсный. Цитоплазма бластов имеет серовато-голубой цвет, нежную пылевидную зернистость.

Цитохимическая характеристика бластов при миеломоноцитарном лейкозе представлена в разделе «Классификация острого лейкоза». Следует указать на высокое содержание лизоцима в бластах и сыворотке крови и моче при остром миеломоноцитарном лейкозе. Лизоцим (мурамидаза) является низкомолекулярным ферментом, обнаруживаемым в нейтрофилах и моноцитах, причем в моноцитах — в бо́льшем количестве.

Существует вариант миеломоноцитарного лейкоза со значительно увеличенным количеством эозинофилов в костном мозге (по различным данным от 10 до 50%), при этом эозинофилы аномально большие, а **эозинофильные** миелоциты содержат большие **базофильные** гранулы. Этот вариант M_4 лейкоза обозначается как M_4-E_0, обычно встречается в возрасте **40-45** лет, сопровождается значительным увеличением печени, иногда селезенки. У 20-25% больных наблюдается лейкоцитоз (больше 100×10^9/л). В периоде рецидива у многих больных наблюдается нейролейкемия.

Arthur и **Bloomfield** в 1983 г. описали эту форму миеломонобластного лейкоза (M_4-E_0) у 5 больных с делецией длинного плеча 16 хромосомы. В последующих исследованиях было показано, что практически у всех пациентов с M_4-E_0 имеется инверсия 16 хромосомы между длинным и коротким плечом **(inv16(p13;q32))**, а у небольшого количества больных сбалансированная транслокация между плечами обеих хромосом 16 (t(16;16) **(p13;q32))** (Holmes и **соавт.**, 1985). Поломка в 16 хромосоме в регионе q22, вероятно, играет важную роль в генезе этого варианта лейкоза и **дифференцировке** эозинофилов. Эозинофилы при этом виде лейкоза содержат антиген CD14.

Эффективность цитостатической терапии при M_4-E_0 выше, чем при других вариантах острого **миелоидного** лейкоза и, следовательно, прогноз относительно лучше.

Острый моноцитарный (монобластный) лейкоз (M_5)

Острый моноцитарный (монобластный) лейкоз (M_5) (лейкемия Шиллинга) диагностируется у 3-7% больных острым лейкозом и составляет 2-10% среди всех случаев острого нелимфобластного лейкоза. Основными особенностями острого моноцитарного лейкоза являются:

- тяжелое течение с выраженной анемией и наклонностью к геморрагиям;

- большая **выраженность** гиперпластического синдрома и **экстрамедуллярных** очагов (выраженная гиперплазия десен, миндалин; увеличение лимфатических узлов, иногда опухолевидная **лимфаденопатия** средостения со сдавлением расположенных там органов; увеличение печени, селезенки; лейкемическая инфильтрация легких);
- поражение центральной нервной системы (нейролейкемия) у 3-**22%** больных;
- специфическое поражение кожи в виде округлых инфильтратов до 1 см в диаметре, цианотичной окраски, возвышающихся над кожей (наиболее характерно для варианта M_{5b});
- высокие уровни в крови **β_2-микроглобулина** и лактатдегидрогеназы;
- выраженный лейкоцитоз;
- высокое содержание в крови и моче лизоцима.

Выделяют два варианта **моноцитарного** лейкоза: M_{5a} (без созревания бластов) и M_{5b} (с созреванием бластов).

M_{5a} вариант встречается чаще у молодых пациентов, в стернальном **пунктате** 80% клеток составляют монобласты. Они достаточно крупные, неправильной формы, ядерно-цитоплазматическое отношение среднее, ядро большое неправильной (даже причудливой) формы с тонким, нежным хроматином и большим количеством ядрышек. Цитоплазма монобластов **слабо-базофильная,** включений не содержит, но часто встречаются вакуоли и псевдоподии. Характерной цитохимической особенностью монобластов является положительная реакция на неспецифическую **эстеразу,** подавляемая натрия фторидом. О других цитохимических реакциях — см. в разделе **«Классификация острого лейкоза».**

При M_{5a} варианте выявляется характерная хромосомная аномалия — транслокация **t(9;11),** происходит перемещение c-etc-**онкогена** к гену а-интерферона на 9 хромосоме. Обнаружены также точки разрывов 9р и **11q.**

M_{5b} вариант характеризуется тем, что преобладают в костном мозге клетки моноцитарного ряда (более 80% клеток **—моноциты** и промоноциты, причем не менее 20% составляют зрелые моноциты). Количество моноцитов в периферической крови больше, чем в костном мозге, в котором доминируют промоноциты, имеющие ядро мозговидной формы с **нуклеолами.** Цитоплазма **промоноцитов** менее **базофильна,** сероватая и содержит нежные **азурофильные** гранулы. Этот вариант встречается обычно в более старшем возрасте по сравнению с M_{5b} вариантом, **он** менее быстро прогрессирует и характеризуется большей выживаемостью.

Для обоих вариантов **(M_{5a}** и **M_{5b})** острого моноцитарного лейкоза характерной считается хромосомная аномалия — транслокация Между **11 хромосомой** и одной из хромосом **9, 10** или 17. При транслокации t(9;11) ген **интерферона-β1** перемещается на хромосому 11, а **про**тоонкоген ETS-1 транслоцируется на хромосому 9 рядом с геном

интерферона-α, что далее **способствует** пролиферации монобластов, часто наблюдаются также транслокации t(8;16) **(p11;p13)**.

Острый эритролейкоз (эритромиелоз) (болезнь Ди Гульельмо) (M_6)

Редкий вариант острого лейкоза, составляет около 4-5% острых нелимфобластных лейкозов, развивается обычно в возрасте 50 лет или старше **и чаще** у мужчин. При остром эритромиелозе наблюдается пролиферация клеток красного кроветворного ростка наряду с увеличением количества миелобластов. Для острого **эритромиелоза** характерны следующие клинические особенности:

- преобладание в клинической картине с самого начала анемического синдрома, который медленно, но прогрессивно нарастает;
- умеренная **желтушность** кожи в связи с умеренным гемолизом и **неконъюгированной гипербилирубинемией;**
- умеренное увеличение печени и селезенки (у 40-50% больных);
- отсутствие выраженных проявлений гиперпластического синдрома (не наблюдаются нейролейкемия, кожные **лейкемиды,** инфильтрация десен, гиперплазия миндалин, увеличение лимфоузлов);
- наличие в некоторых случаях так называемой **«ревматологической** симптоматики» в виде синовитов, **серозитов,** обнаружение в крови ревматоидного фактора, **антинуклеарных** антител, **гипергаммаглобулинемии,** положительного эффекта нестероидных **противовоспалительных** средств при артралгиях.

В постановке диагноза острого эритромиелоза большое значение имеет исследование периферической крови и миелограммы. Для острого **эритромиелоза** характерны:

- умеренно гиперхромный характер анемии, **анизоцитоз,** пойкилоцитоз, наличие в эритроцитах базофильной зернистости **(Roggli,** 1985);
- наличие в периферической **крови** нормобластов, мегалобластоподобных клеток;
- лейкопения, тромбоцитопения (наблюдаются почти во всех случаях острого **эритромиелоза);**
- резкое увеличение в **миелограмме** количества клеток красного ряда кроветворения, причем клетки-предшественницы эритроцитов могут **быть причудливо изменены:** содержат несколько ядер, ядра бывают многодольчатыми, встречаются гигантские клетки **(«дисэритропоэтические изменения»).** При остром эритромиелозе эритробласты могут дифференцироваться до стадии **полихроматофильных** и оксифильных нормоцитов (нормобластов) и даже эритроцитов. Эта особенность отличает острый эритромиелоз от других форм острого лейкоза. Однако в этой ситуации количество **эритробластов** в костном мозге **значительно** увеличено. **Эритробласт** имеет округлое ядро, занимающее большую часть клетки, структура хроматина **нежно-сетчатая,** в ядре содержится несколько **нуклеол.** Цитоплазма резко базофильная **без** просветления вокруг ядра, окружает ядро **в** виде узкой

полоски. Наряду с **эритробластами в миелограмме присутствуют** также типичные **миелобласты** и **мегалобластоподобные клетки**.

Выделяют два варианта болезни **Гульельмо**: собственно **эритромиелоз** и эритролейкемию. При собственно **эритромиелозе** в миелограмме отмечается увеличение количества клеток красного ряда и эритробластов при небольших изменениях гранулоцитопоэза **и** тромбоцитопоэза, а при эритролейкемии — наряду с повышением количества **эритрокариоцитов** и эритробластов значительно увеличено количество **миелобластов** с сокращением гранулоцитопоэза и тромбоцитопоэза.

Цитохимической особенностью острого эритромиелоза является обязательное присутствие гликогена в цитоплазме эритробластов.

В диагностически трудной ситуации для верификации диагноза (определения принадлежности клеток к эритробластам) используется определение на поверхности эритробластов таких маркеров, как гли**кофорин** А, спектрин, **карбоангидраза-I, CA1**.

Л. Г. Ковалева (1990) указывает, что у **40%** больных острым эритромиелозом регистрируются довольно типичные хромосомные аномалии **1p⁺,** lq~, t(5;12). Выявление этих аномалий позволяет увереннее диагностировать острый эритромиелоз.

Заболевание плохо поддается лечению. Средняя продолжительность жизни около 6 месяцев, хотя **в** ряде случаев больные живут около 16-**18** месяцев.

Острый мегакариобластный лейкоз (M_7)

Этот вариант встречается очень редко и составляет **от 3** до **12%** всех случаев острого **нелимфобластного лейкоза. Характерной** патоморфологической особенностью острого мегакариобластного лейкоза является пролиферация в костном мозге **мегакариобластов** и мегакариоцитов в сочетании с острым реактивным **миелофиброзом,** что обусловлено **продукцией** мегакариоцитами и тромбоцитами ростовых факторов, стимулирующих развитие фиброза в костном мозге. Основными клиническими особенностями острого мегакариобластного лейкоза являются:

- постепенно, но неуклонно нарастающая интоксикация;
- увеличение печени и селезенки по мере прогрессирования заболевания;
- выраженный геморрагический синдром, несмотря на значительное повышение количества тромбоцитов в крови (до 1000-1500 × 10^9/л **и больше);**
- увеличение содержания в крови р-тромбоглобулина **(Pizzolo** и со**авт.,** 1985);
- выраженная анемия и**гранулоцитопения**.

При исследовании стернального **пунктата** обнаруживаются бластные клетки — **мегакариобласты,** они крупных размеров; ядро круглое или овальное, имеет довольно тонкую структуру хроматина (иногда хроматин кажется умеренно плотным). В ядре имеются 1-3 нуклеолы, **окруженные** плотным хроматином. Базофильная цитоплазма в виде **узкой** полоски окружает ядро, местами в цитоплазме имеются выросты,

включений нет. Количество бластов в миелограмме зависит от выраженности миелофиброза. При значительном миелофиброзе бластов может быть немного;

Дифференцировка мегакариобластов в зрелые мегакариоциты резко нарушена, и это приводит к тому, что в кровь поступают неполноценные в функциональном отношении тромбоциты («серые» — не содержащие гранул).

Мегакариобласты не всегда легко распознаются при световой микроскопии. Цитохимические реакции (см. раздел «Классификация острого лейкоза») в определенной мере помогают идентификации мегакариобластов — характерна отрицательная реакция на миелопероксвдазу и липиды и наличие специфичного для мегакариобластов фермента 5-нуклеотидазы. Однако наиболее специфическим маркером мегакариобластов является тромбоцитарная пероксидаза. Для ее выявления используется электронная микроскопия тромбоцитов с использованием ультрацитохимического исследования. Тромбоцитарная пероксидаза выявляется в оболочке ядра и в эндоплазматическом ретикулуме, но не в аппарате Гольджи и не в гранулах мегакариоцитов.

В настоящее время для идентификации мегакариобластов применяют определение с помощью моноклональных антител маркеров гликопротеина IIb/IIIa, фактора Виллебранда и тромбоцитарных демаркационных мембран.

В наиболее затруднительных для диагностики ситуациях (малая информативность стернального пунктата) производится трепанобиопсия. Характерными признаками являются обнаружение повышенного количества мегакариобластов, промегакариоцитов и увеличение количества фибробластов и соединительнотканных волокон (миелофиброз). Мегакариобласты содержат антигены CD41, CD42, CD61.

В диагностике мегакариобластного лейкоза помогает также цитогенетическое исследование. Могут наблюдаться различные аномалии в области 21, 8, 3 хромосом. У детей при остром мегакариобластном лейкозе со значительным увеличением печени и селезенки часто имеется транслокация t(1;22)(p13;q13). Точки разрыва хромосом 1 и 22 расположены вблизи гена n-ras и ростового фактора тромбоцитов, что приводит к активации фактора роста тромбоцитов и соответственно к пролиферации мегакариобластов и миелофиброзу.

В области 3 хромосомы происходит инверсия inv3(q21;q26), что также сопровождается гиперпродукцией фактора, стимулирующего тромбоцитопоэз в связи с активацией расположенного на длинном плече хромосомы онкогена, контролирующего пролиферацию (Dhyashiki, Ohyashiki, Hojo и соавт., 1990). Повышенная продукция тромбоцитарного фактора роста и 4 фактора тромбоцитов стимулируют пролиферацию фибробластов и развитие миелофиброза.

Прогноз при остром мегакариобластном лейкозе плохой. Средняя продолжительность жизни больных около 1 года даже при использовании современных методов терапии.

Острые нелимфобластные лейкозы, не включенные в FAB-классификацию

Острый эозинофильный лейкоз

Эозинофильный лейкоз редко бывает впервые возникшим самостоятельным заболевание. Эозинофилия в костном мозге без эозинофилии в крови наблюдается при остром миеломоноцитарном лейкозе и связана с патологией в области 16 хромосомы. Наряду с этим признается и существование эозинофильной лейкемии, как впервые возникшего самостоятельного заболевания, причем количество эозинофилов в костном мозге и крови колеблется от 50 до 80% (Sanada и соавт., 1989). Специфической гистохимической реакцией при остром эозинофильном лейкозе является обнаружение в бластах цианид-резистентной пероксидазы. Для острого эозинофильного лейкоза характерны гепатомегалия, спленомегалия, очень часто наблюдаются бронхоспастический синдром и сердечная недостаточность вследствие эндомиокардиального фиброза.

Острый гибридный лейкоз

Острым гибридным (смешанным, двухлинейным) называется лейкоз, при котором более 10% клеток имеют лимфоидные и миелоидные маркеры. В некоторых случаях наблюдаются внутрилинейные гибридные формы лейкозов, при которых бластные клетки имеют два или больше маркеров миелоидной линии, например, эритроидные, гранулоцитарные или мегакариоцитарные маркеры.

Базофильный лейкоз

Острый базофильный лейкоз является очень редкой формой острого нелимфобластного лейкоза. При этом варианте лейкоза в периферической крови и в костном мозге увеличено количество бластов и базофильных промиелоцитов и миелоцитов. Очень часто наблюдается транслокация t(6;9). Для отличия базофильных и нейтрофильных промиелоцитов применяется окраска талуидиновым голубым. Базофильный лейкоз можно спутать с промиелоцитарным лейкозом, но для базофильного лейкоза характерны крапивница и высокий уровень гистамина в крови.

Острый тучноклеточный лейкоз

Острый тучноклеточный лейкоз — очень редкая форма нелимфобластного лейкоза, характеризующаяся наличием в костном мозге большого количества тучных клеток. Больные с тучноклеточным лейкозом жалуются на выраженную слабость, лихорадку, снижение массы тела, боли в животе, тошноту, рвоту, поносы, кожный зуд. Характерными признаками болезни являются гепатомегалия, спленомегалия, лимфаденопатия. В анализе периферической крови выявляются анемия, тромбоцитопения, лейкоцитоз (количество лейкоцитов колеблется от 10 до 150×10^9/л) и очень большое количество тучных клеток.

Тучные клетки происходят из гемопоэтических клеток, имеют общую клетку-предшественницу с базофилами. В норме тучные клетки в

периферической крови не определяются, а в костном мозге обнаруживаются лишь единичные тучные клетки.

Тучные клетки хорошо окрашиваются Суданом черным, не содержат пероксидазу и а-нафтилэстеразу.

Характерными поверхностными маркерами-рецепторами тучных клеток и базофилов являются Fc (IgE, IgG), С (С3а, С3b, С5а), Н2 (для гистамина). В крови при тучноклеточном лейкозе велико содержание гистамина.

Следует учесть, что большое количество тучных клеток в костном мозге наблюдается также при хронических лимфопролиферативных заболеваниях (болезни Вальденстрема, хроническом лимфолейкозе, лимфомах), идиопатической сидеробластной анемии, хронических заболеваниях печени, почек, остеопорозе.

Бифенотипический лейкоз с транслокацией t(4;11)

Острый бифенотипический лейкоз с признаками лимфоидного и моноцитарного лейкоза ассоциируется с хромосомной аномалией — транслокацией t(4;11)(q21;q23) и может развиваться как у детей, так и у взрослых. Для этого варианта лейкоза характерны гепато- и спленомегалия. Лейкозные бластные клетки экспрессируют поверхностные маркеры, характерные для предшественников В-лимфоцитов и монобластов ВА-2 (CD24), TdT и ОКМ (CD11b). Crist и соавт. (1988) описали при этом варианте нарушения генов, отвечающих за синтез иммуноглобулинов, а Sacchi и соавт. (1986) — онкогена c-ets-1, ответственного за способность стволовой клетки дифференцироваться по пути лимфопоэза или моноцитопоэза. Прогноз при бифенотипическом лейкозе плохой.

Острый гипопластический миелоидный лейкоз

Эта форма может наблюдаться приблизительно в 10% всех случаев острого миелоидного лейкоза. Она характеризуется панцитопенией, отсутствием бластов в периферической крови, нормальными размерами печени, селезенки, отсутствием лимфаденопатии. Возраст больных обычно превышает 50 лет. Костный мозг таких больных можно назвать «гипокле точным», но среди имеющихся клеток бласты составляют от 15 до 75%.

Острый миелоидный лейкоз с филадельфийской хромосомой

Приблизительно в 2% случаев острого миелоидного лейкоза определяется филадельфийская хромосома t(9;22)(q34;ql 1) в 10-100% лейкозных (бластных) клеток. Бластные клетки при этом имеют поверхностные антигены, характерные для миелоидного лейкоза. Существует точка зрения, что в этой ситуации речь идет о бластном кризе при хроническом миелоидном лейкозе. В пользу такой точки зрения свидетельствуют следующие аргументы:

- бластный криз может наблюдаться буквально через несколько дней после постановки диагноза хронического миелоидного лейкоза с филадельфийской хромосомой;

- в некоторых случаях при бластном кризе **бластные** клетки имеют **цитогенетические** признаки, характерные для хронического миелоидного лейкоза;
- нормальное количество тромбоцитов и **интермиттирующее** повышение уровня базофилов;
- длительный продромальный период в виде слабости, похудания и появления таких симптомов хронического **миелолейкоза, как** агранулоцитоз, вследствие лечения цитостатиками;
- острый миелоидный лейкоз с наличием филадельфийской хромосомы имеет очень плохой прогноз подобно **бластному** кризу;
- у отдельных больных после наступления ремиссии появляются изменения фенотипа, аналогичные хронической фазе хронического миелоидного лейкоза;
- точки разрыва на **22** хромосоме в области **M-bcr-гена** и продукт слияния генов BCR-ABL **P210** идентичны классическому хроническому миелолейкозу.

Существует также и альтернативная точка зрения:

- в **большинстве** случаев острого миелоидного лейкоза с наличием филадельфийской хромосомы имеется мозаичный характер **кариотипа;**
- филадельфийская хромосома может появиться позже в течение заболевания;
- филадельфийская хромосома в этих случаях не ассоциирована с разрывом в области M-bcr-гена на 22 хромосоме.

Кроме того, известны ситуации, когда острый **Ph-позитивный** миелолейкоз развивался вслед за олигобластной лейкемией с отсутствием филадельфийской хромосомы.

Некоторые случаи острого **Ph-позитивного** миелоидного лейкоза являются смешанными по характеру **бластов,** в костном мозге обнаруживаются миелобласты и **лимфобласты.**

Вероятно, существуют два варианта острого миелоидного лейкоза с филадельфийской хромосомой: один с точкой разрыва в регионе M-bcr 22 хромосомы с образованием белка **P210,** который следует считать аналогичным **бластному** кризу при хроническом миелоидном лейкозе, и второй — с продукцией онкогеном белка P190.

Прогностические факторы при остром миелоидном лейкозе

Клинические, морфологические и цитогенетические особенности четко коррелируют с прогнозом (табл.,65).

Клинико-гематологические особенности острых лимфобластных лейкозов

Острый лимфобластный лейкоз характеризуется неконтролируемой пролиферацией злокачественных лимфоидных клеток (лимфобластов) и незрелых лимфоцитов. **Этот** вариант лейкоза наиболее распространен среди детей, у взрослых он встречается реже (у 25-30% всех больных острым лейкозом). Как правило, средний возраст взрослых больных острым лейкобластным лейкозом не превышает 45 лет.

Табл. 65. Прогностические факторы при остром миелоидном лейкозе (Lukens, 1993)

Факторы прогноза	Благоприятный прогноз	Неблагоприятный прогноз
Клинические		
• возраст	<45 лет	<2 лет, >60 лет
• особенности развития лейкемии	De novo (впервые возникшая)	Предшествовавшая развитию лейкемии миелодисплазия
• лейкоцитоз	<25 000 в мм³	>100 000 в мм³
• поражение центральной нервной системы	-	+
• темп снижения цитоза	Быстрый	Замедленный
Морфологические		
• палочки Ауэра в бластных клетках	+	-
• зозинофилы	+	-
• мегалобластоподобные клетки	-	+
• FAB-тип	M3, M4	M5, M6, M7
Поверхностные маркеры		
• миелоидные	CD14 (–) CD 13 (–)	CD14 (+) CD13 (+) CD34 (+)
• HLA-DR	–	+
• TdT	–	+
• лимфоидные	CD2 CD19	Бифенотипические (≥2 лимфоидных маркеров)
• цитогенетические	t(15;17) t(8;21) inv(16) del(16q)	-7, del (7q) –5, del (5q) Патология в области 11q23; Аномалии 3q21 и 3q26

Наиболее характерными *клиническими особенностями острого лимфобластного лейкоза* являются:

- умеренно прогрессирующее течение заболевания (от самых первых признаков до развернутой клиники могут пройти недели и даже месяцы);
- увеличение лимфатических узлов (периферических и нередко в средостении со сдавлением органов, в нем расположенных — пищевода, верхней полой вены с развитием синдрома верхней полой вены и др.);
- увеличение печени и селезенки;
- наличие геморрагического синдрома (у 50% больных), но выраженность геморрагических явлений значительно меньшая, чем при других вариантах острого лейкоза (например, при остром промиелоцитарном лейкозе);
- меньшая частота язвенно-некротических поражений кожи и слизистых оболочек, реже встречаются язвенно-некротический стоматит, гиперплазия десен и миндалин; поражение кожи чаще ассоциируется с пре-В-клеточным вариантом острого лимфолейкоза;

- большая частота оссалгий (они обусловлены эрозиями костей или вовлечением в **лейкозный инфильтративный** процесс надкостницы);
- достаточно частое вовлечение в патологический процесс центральной нервной системы (нейролейкемия наблюдается у 25-30% больных);
- наличие у 80% больных гипертермического синдрома, не связанного с присоединением **инфекционно-воспалительного** процесса (лихорадка обусловлена влиянием эндогенного пирогена, продуцируемого лимфобластами);
- эффективность **цитостатической** терапии выше, чем при других вариантах острого лейкоза.

Общий анализ периферической крови. У 30% больных общее количество лейкоцитов ниже 5 х Ю'/л, в отдельных случаях оно падает до величин 1-2 × Ю'/л. У 13% больных содержание лейкоцитов в крови нормальное, у 56% — увеличено, в ряде случаев превышает 50-100 × **10⁹/л.** При значительном лейкоцитозе в периферической крови одновременно выявляются в большом количестве **и** лимфобласты, при нормо- и **алейкемических** вариантах бласты практически **не** определяются. У больных **с Т-клеточным** вариантом острого лимфобластного лейкоза количество лейкоцитов обычно значительно увеличено по сравнению с В-клеточными вариантами. Часто отмечается **нейтропения.**

Анемия и тромбоцитопения характерны для всех больных, у 40-50% больных анемия тяжелой степени (уровень гемоглобина падает до величин ниже 50 г/л); количество тромбоцитов обычно снижается до уровня 50 х **10⁹/л** и ниже.

Миелограмма. Характерна **бластная** трансформация костного мозга, причем **бластные** клетки **(лимфобласты)** имеют определенные морфологические особенности. Лимфобласты имеют **средние** размеры, округлую правильную форму, высокое **ядерно-цитоплазматическое** соотношение, компактное ядро с наличием четкой крупной **нуклеолы.** Цитоплазма лимфобластов **базофильна,** не имеет зернистости.

Тем не менее **лимфобласты** очень неоднородны по своей морфологии, в связи с чем различают три морфологических варианта острого лимфобластного лейкоза **(L1,** L2, **L3** по FAB-классификации). Эти варианты подробно описаны в разделе «Классификация острого лимфобластного **лейкоза».** У 25% больных с **L1** и L2 типами острого лимфобластного лейкоза бластные клетки относятся преимущественно к клеткам Т-лимфоцитарного типа, у остальных больных лимфобласты на своей поверхности не имеют маркеров Т- или **В-лимфоцитов,** т.е. являются 0-клетками (ни **В-,** ни Т-формы). При L3 варианте бласты имеют В-клеточные маркеры, этот вариант наблюдается редко, имеет очень плохой прогноз.

В диагностике острого лимфобластного лейкоза определенное значение **имеет *цитохимическое*** *исследование* ***стернального пунктата.*** **Для** лимфобластов характерны положительная реакция на гликоген (он расположен в цитоплазме в виде глыбок) и отрицательные реакции на **миелопероксидазу** и **липиды.**

Иммунологическое ***фенотипирование*** позволяет уверенно различать В- и Т-лимфобласты и выделять фенотипы В- и **Т-лимфобластов** (табл. 58 и 59). Иммунологические различия между В- и Т-лимфобластами суммированы в табл. 66.

Табл. ***66.*** *Иммунологические различия между В- и Т-лимфобластами*

Признаки	В-лимфобласты	Т-лимфобласты
Наличие рецепторов к **розеткообразующим** эритроцитам барана **(Е-РОК)**	-	+
Т-антиген	-	+
Общий антиген (CALLA)	±	±
SmIg	+	-
CIg	-	-
В-антиген	+	-
Ia-подобный антиген	+	-
TdT	-	+

Примечание: **SmIg** — **поверхностные иммуноглобулины; CIg — цитоплазменные иммуноглобулины; TdT — терминальная дезоксинуклеотидилтрансфераза.**

Цитогенетические исследования имеют определенное значение для оценки прогноза при остром **лимфобластном** лейкозе. Подробно цитогенетические варианты острого лимфобластного лейкоза изложены в разделе «Классификация острого лимфобластного **лейкоза».** Прогностические факторы при остром лимфобластном лейкозе представлены в табл.67.

Острый лимфобластный лейкоз с филадельфийской хромосомой

Приблизительно у 3% детей и **20%** взрослых, больных острым лимфобластным лейкозом, обнаруживается филадельфийская хромосома.

У детей клинические и лабораторные данные сходны при наличии или отсутствии филадельфийской хромосомы, однако, прогноз значительно хуже, если бласты содержат филадельфийскую **хромосому** (меньшая частота ремиссий, короче длительность ремиссий, меньшая эффективность **цитостатической** терапии). У взрослых больных острым **лимфобластным** лейкозом при наличии филадельфийской хромосомы длительность ремиссии и продолжительность жизни достоверно **ниже** по сравнению с теми больными, которые не имеют филадельфийской хромосомы.

Молекулярное изучение хромосом и клеток больных выявило гетерогенность острого лимфобластного лейкоза. У отдельных больных имеется транслокация t(9;22)(q34;qll) с образованием смешанного гена BCR-ABL, который экспрессирует и кодирует белок **Р210** с **тирозинкиназной** активностью. У других больных с острым лимфобластным лейкозом и филадельфийской хромосомой имеется реаранжи**ровка** (перестройка) гена **M-BCR** с последующим образованием белка Р190, который тоже обладает **тирозинкиназной** активностью.

*Табл. 67. Прогностические факторы при остром лимфобластном лейкозе (**Lukens**, 1993)*

Признаки	**Благоприятный прогноз**	**Неблагоприятный прогноз**
Количество лейкоцитов	**< 10 x 10^9/л**	**> 50 x 10^9/л**
Возраст	**3-7** лет	**< 1, > 10 лет**
Пол	Женский	Мужской
Раса	Белая	Черная
Время наступления ремиссии	**< 14** дней	**>** 28 дней
Увеличение лимфоузлов, селезенки, печени	Отсутствует	Массивное
Увеличение объема средостения	Отсутствует	Имеется
Нейролейкемия	Отсутствует	Имеется
FAB-морфологический вариант	L1	L2, L3
Уровень гемоглобина в крови	**>100** г/л	**<** 70 г/л
Количество **тромбоцитов** в крови	**> 100 x 10^9/л**	**< 30 x 10^9/л**
Уровень иммуноглобулинов в сыворотке крови	Нормальный	Сниженный
Иммунофенотип	**Пре-пре-В-клеточный** ОЛЛ	**Т-клеточный, В-клеточный, смешанный**
Цитогенетические маркеры	**Гипердиплоидия** 6q-	**Псевдодиплоидия** t(9,22) **t(8;14)** **t(4;11)** **t(14q+)**

Клинико-гематологические особенности некоторых иммунологических вариантов острого лимфобластного лейкоза

*Острый **лимфобластный** лейкоз **с общим лимфобластным антигеном***

Острый лимфобластный лейкоз с **общим** лимфобластным антигеном (С-ОЛЛ) самая частая форма острого лимфобластного лейкоза, характеризуется наличием общего антигена (common) у предшественников В- и **Т-лимфоцитов,** этот антиген исчезает с появлением дифференцировки в сторону В- или Т-лимфоцитов. С-ОЛЛ составляет 79-80% случаев всех острых лимфобластных лейкозов у детей и **60%** — у взрослых. Основными особенностями этого варианта являются:

- значительно менее агрессивное течение, чем **Т-лейкоза** и других вариантов острого лимфобластного лейкоза;
- меньшая частота таких симптомов, как **лимфаденопатия,** увеличение печени и селезенки, опухолевидное увеличение лимфоузлов средостения;
- меньшая выраженность геморрагического синдрома;
- менее частое поражение нервной системы;
- меньшая выраженность лейкоцитоза;

- наиболее благоприятный прогноз по сравнению с другими вар антами острого лимфобластного лейкоза.

Иммунологические критерии С-ОЛЛ представлены в табл. 58. Бластные клетки экспрессируют общий (common) антиген, а также ген HLA-DR, Ia-подобный антиген и имеют высокую активность Td. При **С-ОЛЛ** наблюдается характерная траслокация t(9;22) с образов нием патологического белка **Р190** (см. раздел «Иммунологические бенности** острого **В-клеточного** лимфобластного **лейкоза»).** Н. А. Але сеев (1998) указывает, что при С-ОЛЛ выявлена перестройка **гено** тяжелых цепей иммуноглобулинов (а в 40% случаев — легких **цепей)** в 30% случаев наряду с перестройкой генов **Ig** наблюдается **перестрой** генов, контролирующих **β-цепи Т-клеточных** рецепторов.

«Нуль»-лимфобластный лейкоз (0-ОЛЛ)

«Нуль»-лимфобластный лейкоз (0-ОЛЛ) составляет около 10% случаев **ОЛЛ.** Этот лейкоз характеризуется появлением бластов, имеющих маркеров ни **В-, ни** Т-лимфобластов, а также не экс **рующих** общий антиген. Каких-либо характерных клинических **бенностей** при этом варианте ОЛЛ не **отмечено.** Можно лишь что у $^1/_3$ больных наблюдается гепатоспленомегалия, у **12-15% — не ролейкемия,** возможно увеличение лимфоузлов средостения. По тели количества лейкоцитов, тромбоцитов очень вариабельны. **По** ническому течению 0-ОЛЛ также неоднороден. Возможно **как оч** тяжелое течение заболевания, так и несколько более **благоприятное.**

Уверенно диагностировать 0-ОЛЛ можно лишь на **осно иммунофенотипического** исследования бластов. **Бласты** при **0-ОЛЛ рактеризуются наличием Ia** подобного антигена и отсутствием **Т- и** клеточных антигенов, common-антигена, **TdT** и антигенов **дифференцировки. Однако** в **30%** случаев 0-бласты могут иметь антиген и **В-клеточные** антигены, что указывает на гетерогенн **популяции 0-лимфобластов.**

По данным Foa **(1986),** у всех больных **с** 0-ОЛЛ имеется пе стройка генов Ig, а **Pui** (1987) указывает на наличие у 10% **боль гипердиплоидии,** у 50% — псевдодиплоидии, у 59% — **транслок** t(4;11)(q24;q23).

***Пре-В-клеточный** острый **лимфолейкоз** (пре-В-ОЛЛ)*

Пре-В-клеточный острый лимфолейкоз (пре-В-ОЛЛ) составляет с ло 6-20% всех случаев острого лимфобластного лейкоза. **Существе** особенностей клиническоготечения этого заболевания не обнаружено. нако в литературе сообщается о высоком риске рецидивов и **нейролейке-мии при** этом варианте **лейкоза.** Очень редко наблюдается увеличение **лим-** фоузлов средостения. Анемия **и тромбоцитопения** обычно более выражены, чем при **С-ОЛЛ.** Лимфобласты **при** этом варианте лейкоза по морфологической характеристике в большинстве своем относятся **к** типу **L1.**

Иммунологическими особенностями **пре-В-лимобластов** ся: наличие В-антигена, Ia-подобного антигена, очень часто **обще**

(common) **С-антигена,** а также **цитоплазменных** иммуноглобулинов (преимущественно тяжелые цепи) и **TdT.**

Следует учитывать также высокий уровень лактатдегидрогеназы в сыворотке крови при пре-В-ОЛЛ.

Характерной цитогенетической особенностью пре-В-ОЛЛ является транслокация t(l;19)(q23;ql3), она наблюдается у **20-30%** больных. Течение заболевания при наличии этой хромосомной аномалии значительно более тяжелое и выживаемость больных ниже, чем у лиц, не имеющих этой аномалии.

В-клеточный** острый **лимфобластный** лейкоз **(В-ОЛЛ)

В-лимфобластный (В-клеточный) острый лимфобластный лейкоз (В-ОЛЛ) встречается редко, составляет 1-5% всех случаев ОЛЛ, имеет следующие характерные клинические особенности:

- мужчины болеют чаще, чем женщины;
- течение заболевания наиболее злокачественное, эффективность цитостатической терапии низкая (по сравнению с другими формами ОЛЛ);
- наблюдаются выраженные экстрамедуллярные**лейкемические** разрастания (гепатомегалия, **спленомегалия,** лимфаденопатия, поражение почек, яичек, слюнных желез);
- более частое по сравнению с другими вариантами ОЛЛ поражение центральной нервной системы;
- в анализе периферической крови отмечаются тяжелая анемия, тромбоцитопения, гиперлейкоцитоз.

В-лимфобласты имеют следующую иммунологическую характеристику: определяются В-, la-подобный и HLA-DR-антигены, а также поверхностные **иммуноглобулины;** отсутствуют общий **С-антиген и** TdT.

Цитогенетические изменения **при В-лимфобластном** лейкозе представлены в табл. **60.**

***Т-клеточный (Т-лимфобластный) лимфолейкоз** (Т-ОЛЛ)*

Т-ОЛЛ составляет 10-15% среди всех случаев **ОЛЛ.** Он редко развивается у детей в возрасте до 1 года и у взрослых старше 50 лет. Т-ОЛЛ чаще встречается у мужчин, чем у женщин. В целом заболевание характеризуется прогрессирующим тяжелым течением. При Т-ОЛЛ значительно выражен гиперпластический синдром, отмечаются значительное увеличение лимфоузлов (в том числе в средостении), печени, селезенки, поражение центральной нервной системы. Быстро развивается анемия, часто наблюдаются гиперлейкоцитоз, **тромбоцитопения.** Имеются формы Т-бластного лейкоза с выраженной эозинофилией.

Морфологически Т-бласты чаще всего соответствуют L2 варианту **(FAB-классификация).**

Иммунологическая характеристика Т-бластов включает наличие у них рецепторов к **розеткообразующим** эритроцитам барана, Т-антигена и TdT, отсутствие цитоплазменных и поверхностных иммуноглобулинов, HLA-DR антигена. Иммунологически выделяют 3 типа Т-

лимфоцитов: Т1, Т2, Т3, их характеристика представлена в табл. 59. Хромосомные аномалии, наблюдаемые при Т-бластном ОЛЛ, представлены в табл. 61.

***Пре-Т-клеточный** ОЛЛ*

Редкий вариант лейкоза, он встречается с частотой 2-5% от всех случаев ОЛЛ. Клиническое течение пре-Т-клеточного ОЛЛ практически не отличается от Т-клеточного ОЛЛ, однако, прогноз при этом варианте несколько лучше по сравнению с Т-клеточным вариантом. Основным отличием между Т-клеточным и пре-Т-клеточным вариантами ОЛЛ является иммунологическая характеристика пре-Т-бластов. Пре-Т-бластные клетки несут на своей поверхности ранний Т-клеточный антиген р40, но не имеют рецепторов к эритроцитам барана и не участвуют в реакции розеткообразования. Большинство пре-Т-бластов относится к морфологическому L1 типу.

ДИФФЕРЕНЦИАЛЬНЫЙ ДИАГНОЗ ОСТРЫХ ЛЕЙКОЗОВ

Абсолютно патогномоничных симптомов при остром лейкозе не существует. Диагноз острого лейкоза ставится на основании диагностических критериев, приведенных в табл. 63. Следует еще раз подчеркнуть, что важнейшим признаком острого лейкоза является обнаружение в стернальном пунктате бластных клеток в количестве, превышающем 30%. Существует ряд заболеваний, которые в силу сходства клинических и лабораторных признаков необходимо дифференцировать с острым лейкозом.

Лейкемоидные реакции

Лейкемоидные реакции — это патологические изменения в общем анализе периферической крови, сходные с картиной крови при лейкозах, но не являющиеся проявлением пролиферации злокачественных бластных клеток. Подробно о лейкемоидных реакциях см. в соответствующей главе. Причины лейкемоидных реакций разнообразны, но, как правило, известны. Различают лейкемоидные реакции нейтрофильного, лимфатического, моноцитарного, эозинофильного типов. Лейкемоидные реакции развиваются у больных, страдающих злокачественными заболеваниями, инфекционно-воспалительными процессами (особенно часто развиваются лейкемоидные реакции лимфоцитарного типа при вирусных инфекциях), под влиянием различных интоксикаций. Нередко при лейкемоидной реакции наблюдается выраженный лейкоцитоз с резко выраженным сдвигом лейкоцитарной формулы влево с появлением молодых форм гранулоцитов и даже единичных бластов. Наряду с этим возможны лейкемоидные реакции, протекающие с лейкопенией и «омоложением» лейкоцитарной формулы. Такая ситуация наблюдается при псевдолейкемии. Псевдолейкемия развивается в период

выхода из **агранулоцитоза,** обусловленного приемом лекарственных препаратов или синегнойной инфекцией, и характеризуется повышением количества **промиелоцитов** в костном мозге. **При** этом в периферической крови имеется выраженная лейкопения (< $1{,}0 \times 10^9$/л или < 1000 в 1 **мкл**). Промиелоциты при псевдолейкемии имеют в цитоплазме зону **перинуклеарного** просветления, цитоплазма не содержит гранул и палочек Ауэра. Псевдолейкемия отмечается от промиелоцитарного лейкоза тем, что повторное исследование миелограммы через несколько дней выявляет уменьшение количества промиелоцитов, признаки созревания промиелоцитов до **сегментоядерных нейтрофилов.** Важным аспектом диагностики псевдолейкемии является также и указание в анамнезе на применение лекарственных препаратов и **синегнойную** инфекцию.

Основными **дифференциально-диагностическими** различиями между лейкемоидными реакциями и острым лейкозом являются следующие:

- наличие четкой связи между перенесенной **бактериальной** или вирусной инфекцией и развитием **лейкемоидной** реакции. При остром лейкозе такая связь не характерна, однако следует помнить, что начало острого лейкоза может протекать под видом вирусной инфекции;
- купирование **инфекционно-воспалительного** процесса приводит к нормализации периферической крови и миелограммы;
- отсутствие **тромбоцитопении** и геморрагического синдрома при лейкемоидной реакции, в то время как для острого лейкоза тромбоцитопения и тяжелый геморрагический синдром закономерны;
- наличие токсической зернистости **нейтрофилов** характерно **для** лейкемоидной реакции и не наблюдается при остром лейкозе;
- отсутствие бластемии в периферической крови и костном мозге при лейкемоидной реакции является важнейшей особенностью лейкемоидной реакции, при остром лейкозе, напротив, чрезвычайно **характерно** высокое содержание бластов в костном мозге.

Главным отличительным ***признаком лейкемоидных*** *реакций является тенденция к обратному развитию и полная нормализация картины периферической крови и миелограммы после купирования* ***первичного*** *этиологического фактора.*

Гипопластическая анемия и агранулоцитоз

Дифференцировать эти заболевания приходится потому, что **картина** периферической крови при **гипопластической** анемии и **агранулоцитозе** может быть сходна с картиной крови при **алейкемической** форме лейкоза. Гипопластическая анемия, как и **алейкемический** вариант острого лейкоза, сопровождается **панцитопенией** и **геморрагическим** синдромом. Отличить **гипопластическую** анемию от острого лейкоза можно на основании следующих признаков:

- при гипопластической анемии в периферической крови никогда не определяются **бласты;**

- **гипопластическая** анемия не сопровождается выраженным **синдромом** интоксикации и гиперпластическим синдромом;
- при гипопластической анемии нет спленомегалии и **лимфаденопатии**;
- при гипопластической анемии в **стернальном** пунктате **количество** бластных клеток нормальное, а в трепанобиоптате определяется выраженное преобладание жировой ткани.

Агранулоцитоз достаточно легко отличить от острого **алейкемического** лейкоза на основании следующих положений: агранулоцитоз **не** сопровождается бластозом костного мозга (количество бластов в **стернальном** пунктате **нормальное**); нет редукции красного ростка и **мегакариоцитарного** ростка кроветворения (количество мегакариоцитов в стернальном пункте нормальное); не бывает увеличения **селезенки**; отсутствует геморрагический синдром.

Дифференциальный диагноз острого эритромиелоза и мегалобластной анемии

Необходимость дифференциальной диагностики этих двух заболеваний обусловлена тем, что эритробласты могут быть сходны при световой микроскопии с мегалобластами при B_{12}-**дефицитной** или фолиеводефицитной анемии. Различить эти заболевания можно на основании следующих признаков: при остром **эритромиелозе** в пунктате **костного** мозга резко увеличено количество клеток красного ряда (иногда до **80%**), наряду с эритробластами имеются типичные миелобласты; **характерно** обилие **«уродливых»** эритрокариоцитов; для острого эритромиелоза характерно угнетение нормального **гранулопоэза** и **мегакариоцитарного** ростка, чего нельзя сказать о мегалобластной анемии; при остром эритромиелозе отсутствует столь характерная для мегалобластной анемии гиперсегментация нейтрофилов. Наконец, можно использовать **пробную** терапию витамином B_{12}, которая приводит к нормализации периферической крови и миелограммы (быстрое исчезновение мегалобластов) и абсолютно неэффективна при остром **эритромиелозе**.

Метастазы злокачественной опухоли в костный мозг

При метастазах злокачественной опухоли в костный мозг происходит замещение нормальной кроветворной ткани злокачественными опухолевыми клетками. При этом развивается тяжелая анемия, возможно развитие тромбоцитопении и лейкопении, т.е. картина крови становится сходной с той, которая характерна для **алейкемической** формы острого лейкоза. Исключить острый лейкоз в этой ситуации позволяет исследование стернального **пунктата**, в котором отсутствует **бластная** пролиферация, и определяется большое количество атипичных опухолевых клеток. Кроме того, следует принять во внимание, что при метастазах опухоли в костный мозг, как правило, удается выявить клинические признаки злокачественной опухоли различной локализации. Наиболее часто **метастазируют** в костный мозг рак желудка, молочной железы.

ВТОРИЧНЫЕ ОСТРЫЕ ЛЕЙКОЗЫ

К вторичным относятся острые лейкозы (как правило, нелимфобластные), развивающиеся у пациентов, получавших цитостатическую химио- и лучевую терапию по поводу лимфосаркомы, лимфогранулематоза, миеломной болезни, негематологических злокачественных заболеваний, а также у больных с неопухолевыми заболеваниями, получавших цитостатические средства в качестве иммунодепрессантов. Обычно вторичный острый лейкоз развивается в возрасте старше 50 лет. Клиническая картина вторичного острого лейкоза развивается постепенно, диагностировать уверенно начальный период не удается, так как он нивелируется основным заболеванием. Вторичный острый лейкоз проявляется нарастающей интоксикацией, лихорадкой, тяжелым анемическим синдромом. Гиперпластический синдром отсутствует или выражен очень слабо. Анализ периферической крови характеризуется панцитопенией (анемия, гранулоцитопения, тромбоцитопения) с небольшим количеством бластов, иногда они вообще отсутствуют. Однако нередко наблюдается большое количество бластов в периферической крови. Диагноз окончательно верифицируется с помощью стернальной пункции. В миелограмме значительно увеличено количество бластов, оно, как правило, превышает 30% и может достигать 50-70%.

Цитостатическая химиотерапия чаще приводит к развитию миеломонобластных форм острого лейкоза, а лучевая терапия чаще обусловливает появление острого миелобластного лейкоза.

У 95% больных вторичным острым лейкозом выявляются хромосомные аномалии: отсутствие 5-й, 7-й хромосом или делеция короткого плеча этих хромосом, трисомия 8-й хромосомы, гипердиплоидия (цит.: Л. Г. Ковалева, 1990).

ХРОНИЧЕСКИЕ МИЕЛОПРОЛИФЕРАТИВНЫЕ ЗАБОЛЕВАНИЯ

Миелопролиферативные заболевания (термин предложен в 1951 г.) характеризуются увеличением продукции клеток миелоидного ряда, что обусловлено появлением патологического клона в связи с нарушениями на уровне стволовой кроветворной клетки. В группу миелопролиферативных заболеваний включают хронический миелоидный лейкоз, эссенциальную тромбоцитемию (эссенциальный тромбоцитоз), идиопатический миелофиброз, истинную полицитемию и миелодиспластический синдром.

ХРОНИЧЕСКИЙ МИЕЛОИДНЫЙ ЛЕЙКОЗ

Хронический миелоидный лейкоз — это злокачественная опухоль кроветворной ткани, исходящая из клеток-предшественниц миелопоэза, морфологическим субстратом которой являются дифференцирующиеся и зрелые гранулоциты (Н. А. Алексеев, 1998). Заболевание встречается с частотой 1.0-1.7 случаев на 100 000 населения (М. П. Хохлова, 1978). К. М. Абдулкадыров (1998) указывает, что заболеваемость в большинстве стран Европы составляет 3-6.5 на 100 000 населения. При хроническом миелоидном лейкозе развивается клональная миелопролиферация, наблюдается чрезмерное образование гранулоцитов не только в костном мозге, но и экстрамедуллярно (в печени, селезенке, других органах и тканях). Клон клеток, формирующийся при хроническом миелолейкозе, к сожалению, на определенном этапе развития заболевания оказывается нестабильным, и это приводит к развитию очень тяжелой стадии — бластного криза.

Этиология и патогенез лейкозов обсуждались в начале главы «Лейкозы». Здесь же следует заметить, что в отношении этиологии хронического миелоидного лейкоза сформировалась следующая точка зрения. Доказанной считается лишь роль одного этиологического фактора — ионизирующей радиации, остальные этиологические факторы не установлены. Iichtman (1995) пишет, что роль ионизирующей радиации в развитии хронического миелоидного лейкоза доказана следующими наблюдениями:

- среди пострадавших от атомной бомбардировки японских городов Нагасаки и Хиросимы лейкоз развился через 11 лет в 30% случаев;
- среди лиц, получавших лучевую терапию по поводу анкилозирующего спондилоартрита, хронический миелолейкоз развился через 4 года в 20% случаев;
- среди женщин, которые получали лучевую терапию по поводу рака шейки матки, хронический миелолейкоз диагностирован через 9 лет в 30% случаев.

По мнению **Lichtman** (1995), химические **лейкозогены** как **этиологические** факторы хронического **миелолейкоза** пока **еще** достоверно не идентифицированы.

Маркерами генетической **предрасположенности** к хроническому миелолейкозу является наличие **HLA-антигенов CW3 и CW4.**

Хроническая **миелоидная** лейкемия является результатом злокачественной трансформации стволовой кроветворной клетки. Такое происхождение хронического **миелоидного** лейкоза доказывается следующими положениями:

- вовлечением в патологический процесс не только гранулопоэза но и эритропоэза и тромбоцитопоэза;
- наличием филадельфийской хромосомы **(22q⁻)** в эритробластах нейтрофилах, эозинофилах, базофилах, макрофагах и мегакариоцитах;
- наличием одного и того же **изофермента глюкозо-6-фосфатдегидрогеназы** в эритроцитах, нейтрофилах, эозинофилах, базофилах, моноцитах, тромбоцитах, но не в фибробластах или других соматических клетках у женщин с хроническим миелоидным лейкозом, которые являются гетерозиготами по изоферментам А и В **(Fialkow и соавт.,** 1977).

Наиболее характерной **цитогенетической** особенностью хронического миелоидного лейкоза **является** наличие филадельфийской хромосомы. Она обнаруживается у 90-97% **больных.** Филадельфийская хромосома была обнаружена **Nowe** 11 и **Hungerford** в 1960 г. у больных хроническим миелолейкозом в г. Филадельфия. Так была названа 22 хромосома, у которой произошла делеция (уменьшение) длинного плеча. В последующем было установлено, что филадельфийская хромосома является результатом **реципрокной** (взаимной) транслокации генетического материала между 9 и 22 хромосомами **t(9;22)(q34.1;q11.21).** В 9 хромосоме имеется протоонкоген **abl,** а 22 хромосома содержит протоонкоген **c-sis** (клеточный гомолог вируса саркомы обезьян, вирус-**трансформирующий** ген) и ген **bcr.** В редких случаях (около 4% больных) делетированный сегмент хромосомы 22 **транслоцируется** (переносится) на другие хромосомы.

В результате транслокации t(9;22) образуется химерный ген **bcr-abl.** Филадельфийская хромосома присутствует в делящихся клетках миелоидного, эритроидного, мегакариоцитарного ряда, моноцитар**но-макрофагальных** элементах и В-лимфоцитах, но отсутствует в фибробластах костного мозга или других **мезенхимальных** тканях. В точках разрывов (поломки) хромосом располагаются определенные протоонкогены — c-sis на 22 хромосоме и **c-abl** на 9 хромосоме. Ген c-sis кодирует синтез р-цепи фактора роста тромбоцитов, который стимулирует синтез коллагена фибробластами. Ген c-abl кодирует фосфокиназу, которая относится к семейству **протеинкиназ,** регулирующих рецепторы ростовых факторов — эпидермального фак**тора** роста, тромбоцитарного фактора роста и **колониестимулирующего** фактора.

При t(9;22) дистальный сегмент онкогена bcr 22 хромосомы пе носится на 9 хромосому и дистальный сегмент онкогена c-abl — хромосомы 9 на 22 хромосому. В итоге на 22 хромосоме происход слияние проксимального сегмента онкогена bcr с дистальным сегме том онкогена abl, и образуется гибридный ген bcr-abl.

Таким образом, *филадельфийская хромосома — это хромосома 2 транслокацией (t) в нее фрагмента хромосомы 9, содержащего онко c-abl, который сливается с онкогеном bcr, что приводит к образо нию комплексного гена bcr-abl.*

Образование комплексного гена приводит к появлению химер го белка с молекулярной массой 210 килодальтон (р210). Белок р2 содержит 1104 аминокислоты, и синтез его кодируется частично \ ном c-abl и частично геном bcr. Химерный белок р210 обладает зна тельно более высокой тирозинкиназной активностью, чем норма ный протеин р145, синтез которого кодируется геном c-abl.

Включение гена bcr-abl в линии гемопоэтических клеток обусл ливает задержку их созревания и запрограммированную клеточную сме (апоптоз) и увеличивает ответную реакцию на ростовые факторы.

В фазе акселерации хронического миелоидного лейкоза происх дит также экспрессия sis-гена.

Как было указано ранее, филадельфийская хромосома обнар вается почти у всех больных хроническим миелоидным лейкозом. некоторых больных она не выявляется, но у них обнаруживается 1 рестройка гена bcr.

Классификация

Athens (1993) предлагает выделять клинические варианты хро ческого миелолейкоза в зависимости от наличия или отсутствия (ладельфийской хромосомы, морфологические варианты в зависим ти от того, какие формы лейкоцитов (эозинофилы, базофил моноциты, нейтрофилы) преобладают в анализе крови. Целесообр но учитывать также и стадии или фазы течения хронического лейк Классификация хронического миелолейкоза представлена в табл.

Табл. 68. Классификация хронического миелоидного лейкоза (Athens, 1993, с дополн.)

Клинические варианты	Морфологические варианты	Фазы клинического течения
Типичный хронический миелоидный лейкоз (с филадельфийской хромосомой)	Хроническая эозинофильная лейкемия	Начальная фаза
	Хроническая базофильная лейкемия	Хроническая стабильная фаза
Атипичный хронический миелоидный лейкоз (без филадельфийской хромосомы)	Хроническая моноцитарная лейкемия	Фаза акселерации
	Хроническая нейтрофильная лейкемия	Фаза бластного криза
Хронический миелоидный лейкоз у детей		

Типичный хронический миелоидный лейкоз (с филадельфийской хромосомой)

Клиническая картина и данные лабораторных исследований. Хронический миелоидный лейкоз составляет около 7-15% всех лейкозов. Мужчины болеют чаще, чем женщины. Заболевание развивается обычно в возрасте 30-50 лет, в детском и юношеском возрасте хронический миелоидный лейкоз встречается редко (среди всех больных хроническим миелолейкозом лица в возрасте от 5 до 20 лет составляют лишь 10%). Частота хронического миелоидного лейкоза среди детей составляет 1 случай на 1 млн детского населения (О. О. Никитин, С. А. Мягкова, 1999).

Начальная фаза

Начальная фаза заболевания распознается далеко не всегда своевременно. Это объясняется отсутствием патогномоничных симптомов в этом периоде хронического миелоидного лейкоза. Кроме того, многие больные в начальной фазе активных жалоб не предъявляют вообще. Однако при внимательном исследовании больного и тщательном анализе его ощущений можно выявить определенные клинические признаки. Больные жалуются на частые «простудные» заболевания, немотивированную слабость и снижение работоспособности. Вначале эта симптоматика выражена незначительно, затем постепенно прогрессивно нарастает. Могут также беспокоить неинтенсивные боли в области левого подреберья, особенно при быстрой ходьбе и физической нагрузке, небольшая потливость (преимущественно ночью), редко наблюдается снижение аппетита.

При объективном исследовании больного общее состояние его можно оценить как удовлетворительное. Кожа и видимые слизистые оболочки обычной окраски. При исследовании органов и систем обнаруживается лишь небольшое увеличение селезенки. Она плотна и безболезненна при пальпации. Иногда отчетливо пропальпировать селезенку не удается. В этом случае следует уделять особое внимание ультразвуковому исследованию селезенки как наиболее точному методу определения размеров органа. Размеры печени могут оказаться незначительно увеличенными. Выраженная спленомегалия в начальном периоде заставляет усомниться в диагнозе хронического миелоидного лейкоза и требует исключения остеомиелофиброза.

Основными методами диагностики хронического миелоидного лейкоза в начальной стадии являются анализ периферической крови и пунктата грудины.

Общий анализ крови характеризуется следующими особенностями

- общее количество лейкоцитов повышается до 15-20 $\times 10^9$/л (иногда до 12-15 $\times 10^9$/л), более высокий лейкоцитоз отмечается реже;
- сдвиг лейкоцитарной формулы влево различной степени выраженности с появлением молодых форм гранулоцитов: промиелоцитов, миелоцитов (обычно в небольшом количестве, иногда единичных);

- некоторое увеличение содержания **базофилов** (до 3-4%);
- одновременное увеличение количества базофилов и **эозинофилов** (**базофильно-эозинофильная** ассоциация, нерезко выраженная);
- количество эритроцитов и гемоглобина может оказаться нормальным или незначительно сниженным.

Таким образом, лейкоцитоз со сдвигом лейкоцитарной **формулы** влево и появлением молодых элементов **гранулоцитарного** ряда являются основными лабораторными проявлениями хронического **миелоидного** лейкоза и позволяют предполагать его при условии, что у больного нет причин, которые могли бы вызвать развитие лейкемоидной реакции **нейтрофильного** типа (например, выраженных **инфекционно-воспалительных** процессов). Иногда заболевание **выявляется** случайно при исследовании анализа крови при **профилактическом** осмотре, заполнении санаторно-курортной карты.

Исследование ***пунктата*** *грудины.* В миелограмме выявляется **увеличение** количества клеток гранулоцитарного **ряда** со сдвигом влево, т.е. **повышение** содержания молодых клеток, кроме того, обнаруживается **увеличение** количества **мегакариоцитов.** Количество бластов в **миелограмме** незначительно увеличено или остается на верхней границе нормы.

Хроническая стабильная фаза

В этой фазе заболевания **имеется** четкая достаточно хорошо **выраженная клинико-гематологическая** картина **хронического миелоидного** лейкоза, стабильно протекающего.

Больные *жалуются* на общую слабость, недомогание, снижение работоспособности, потливость, особенно ночью, боли в костях, снижение аппетита, боли в области левого подреберья (особенно при ходьбе, физической нагрузке). У многих больных отмечается снижение массы тела. У некоторых пациентов имеется повышение температуры тела. Указанные жалобы носят перманентный, **стабильный** характер, беспокоят больных многие месяцы и даже годы.

При *осмотре* больных обращает внимание бледность **кожи и видимых** слизистых **оболочек.** Описано появление неспецифических изменений кожи при хроническом миелоидном лейкозе: пузырьковые и буллезные **высыпания,** пустулы, папулы, узелки, **петехии** и гематомы (при стабильном течении заболевания геморрагические сыпи на коже выражены **нерезко**). Может быть похудание, отмечается атрофия мышц, снижение мышечной силы. Лимфатические узлы обычно пальпируются, но никогда не бывают резко увеличены (обычно не больше 0.5-1 см в диаметре).

При исследовании ***сердечно-сосудистой*** *системы* обнаруживаются **симптомы миокардиодистрофии** (наклонность к тахикардии **при** физической нагрузке, приглушение сердечных тонов, негромкий систолический **шум** на верхушке сердца, снижение амплитуды зубца **Т** на **ЭКГ** чаще в грудных отведениях). Специфическая лейкозная инфильтрация **миокарда** в отличие от острого лейкоза наблюдается редко и проявляется **нарушениями атриовентрикулярной** проводимости различной степени, а при выраженных поражениях миокарда возможны изменения **эхокардиограммы.**

Органы дыхания. Специфическая лейкозная инфильтрация легких в стабильной фазе обычно не выражена. Лейкозная инфильтрация легких чаще наблюдается при остром лейкозе, при хроническом лимфолейкозе, а также в терминальном периоде хронического миелолейкоза. Характерной особенностью больных хроническим миелоидным лейкозом является частая склонность к инфекционно-воспалительным процессам верхних и нижних дыхательных путей (острый трахеит, бронхит, пневмония очаговая или долевая), которые могут принимать затяжное течение и часто рецидивировать. Возможно развитие острого плеврита.

Система органов пищеварения. У больных часто развивается хронический гастрит со сниженной секреторной функцией. У 14% больных развивается язвенная болезнь желудка или 12-перстной кишки (Athens, 1993), это больше, чем в общей популяции. Возможно, в развитии язвы имеет значение гипергистаминемия, которая обусловлена высоким содержанием в крови базофилов.

Наиболее характерным клиническим признаком является *спленомегалия.* Она наблюдается практически у всех больных (согласно литературным данным, к моменту установления диагноза хронического миелоидного лейкоза у 90-95% больных). Степень увеличения селезенки различна. Довольно часто селезенка занимает $^1/_3$ и даже $^1/_2$ левой половины живота, в наиболее тяжелых случаях она занимает всю половину живота. При пальпации селезенка плотна, безболезненна, однако большие степени увеличения селезенки могут сопровождаться пальпаторной болезненностью. Выраженная спленомегалия может осложниться инфарктом селезенки, что проявится резкими болями в области левого подреберья, повышением температуры тела, появлением шума трения брюшины над селезенкой. Диагноз инфаркта селезенки уверенно подтверждается с помощью ультразвукового исследования.

Увеличение печени наблюдается у 50-60% больных. Печень увеличивается на 4-5 см, иногда больше, поверхность ее гладкая, консистенция плотная. У некоторых больных печень лишь немного выступает из-под реберной дуги. Увеличение печени обусловлено лейкемической инфильтрацией.

Асцит наблюдается очень редко.

Поражение органов мочевыделения и половой системы. Лейкемическая инфильтрация почек в этой стадии хронического миелолейкоза клинически проявляется неярко, однако у больных могут быть протеинурия, микрогематурия, цилиндрурия. Тяжелых нарушений функциональной способности почек нет. Важной особенностью является частое развитие пиелонефрита и выделение с мочой большого количества уратов. Мочекислый диатез обусловлен усиленным распадом лейкозных клеток и развитием вследствие этого гиперурикемий. Указанные обстоятельства могут привести к развитию мочекаменной болезни.

Довольно часто отмечаются нарушения функции половых органов. У женщин, как правило, нарушается менструальный цикл (чаще всего наступает аменорея). У мужчин развивается импотенция, а у некоторых наблюдается приапизм (длительная болезненная эрекция), обусловленый специфической лейкемической инфильтрацией и развитием

лейкоцитарных тромбов в кавернозных телах. У женщин по той же причине может наступить приапизм клитора (редкий симптом).

Костно-мозговая система. Тупые боли в различных костях могут наблюдаться даже в начальном периоде заболевания и значительно более закономерны в последующих стадиях болезни. У детей боли в костях и суставах бывают весьма интенсивными. В развернутой фазе заболевания могут быть различные проявления костно-суставной патологии: артралгии, периостальные инфильтраты, субпериостальные кровоизлияния и лейкемические периодонтиты. Характерным симптомом является выраженная болезненность в области грудины (чаще в ее срединной части). При надавливании на грудину больной испытывает боль и непроизвольно отталкивает руку врача.

При рентгенологическом исследовании костей обнаруживаются участки остеолиза, эксцентрическая остеоатрофия, изменение надкостницы, иногда — бревиспондилия (И. А. Кассирский, Г. А. Алексеев, 1970) — компрессионное сплющивание позвонков в грудном и поясничном отделах.

Изменения органа зрения. При хроническом миелоидном лейкозе даже в стабильной хронической фазе возможны характерные изменения картины глазного дна. Оно приобретает желтовато-бледноватый оттенок, отмечаются расширение и извитость вен сетчатки, замедленный кровоток в них, видны белые полосы лейкозных инфильтратов и белесоватые узелки; иногда появляются кровоизлияния в сетчатку различной величины.

Поражение нервной системы (нейролейкемия) в стабильной хронической фазе выражено слабо и обычно не имеет ярких клинических проявлений.

Исследование периферической крови и миелограммы имеет решающее значение в диагностике хронической стабильной фазы хронического лоидного лейкоза. Как правило, почти у всех больных в этой стадии изменения гемограммы и миелограммы четко выражены и весьма характерны.

Общий анализ крови. Обычно наблюдаются следующие изме

- лейкоцитоз: количество лейкоцитов увеличено до 50-300 × 10^9/ и даже больше;
- сдвиг лейкоцитарной формулы влево с появлением молодых фор гранулоцитов, промиелоцитов, миелоцитов, миелобластов, од нако, количество бластов невелико (как правило, единичные г сты, иногда около 1-2%). Характерным признаком является на чие всех переходных форм гранулоцитарного ряда — от са молодых до зрелых, нет феномена «провала» в отличие от острог лейкоза. Грубых морфологических изменений гранулоцитов не Очень характерно снижение активности щелочной фосфатазы \ нейтрофилах вплоть до полного ее отсутствия. Однако следует учитывать, что щелочная фосфатаза в нейтрофилах снижается так при полицитемии, идиопатическом миелофиброзе, беременности и при наличии инфекционно-воспалительных процессов;
- увеличение количества эозинофилов и базофилов (эозинофильно-базофильная ассоциация); обычно количество базофилов увеличено до 10-15%;

- увеличение количества тромбоцитов до $600\text{-}1000 \times 10^9$/л и даже более, однако у многих больных количество тромбоцитов нормально, у некоторых даже снижено (редко). Несмотря на повышенное или нормальное количество тромбоцитов, агрегационная функция их нарушена;
- снижено абсолютное количество лимфоцитов;
- анемия нормохромная, степень ее невелика, как правило, гемоглобин не ниже 100 г/л, в мазке крови могут встречаться единичные эритрокариоциты.

Исследование стернального пунктата. Костный мозг гиперклеточный — содержание миелокариоцитов и мегакариоцитов увеличено, повышено количество гранулоцитов, определяются все элементы гранулоцитарного ряда — молодые и зрелые с наличием всех переходных форм. Число митозов увеличено в 4-5 раз. Количество бластов и промиелоцитов обычно не превышает 10% от числа всех клеток. Характерно повышение содержания базофилов и эозинофилов. В цитоплазме миелоцитов и метамиелоцитов нейтрофильного ряда может определяться грубая зернистость.

Эритропоэз обычно снижен, содержание эритрокариоцитов в костном мозге уменьшено, но созревание их не нарушено, однако в отдельных случаях могут определяться единичные мегалобластные элементы.

Соотношение гранулоциты/эритроциты составляет 10:1-30:1 (в норме 2:1-4:1). Это указывает на явное доминирование гранулоцитопоэза.

Исследование трепанобиоптата крыла подвздошной кости. Отмечается резкое увеличение количества клеток гранулоцитарного ряда (они заполняют костно-мозговые полости) на разных стадиях созревания, включая большое количество палочкоядерных и сегментоядерных нейтрофилов; встречается небольшое количество бластных клеток; значительно гиперплазирован мегакариоцитарный росток; эритропоэз сохранен.

При специальной окраске препаратов (импрегнация серебром) можно обнаружить увеличение содержания коллагена III типа, что указывает на ретикулиновый фиброз (это обнаруживается почти у $^1/_2$ больных). Повышенный фиброз коррелирует с большей степенью увеличения селезенки.

Цитогенетический анализ. Костный мозг и ядросодержащие клетки крови более чем у 90% больных хроническим миелоидным лейкозом содержат филадельфийскую хромосому — t(9;22)(q34;q11). Филадельфийская хромосома присутствует в клетках крови всех линий (эритробластах, гранулоцитах, моноцитах, мегакариоцитах), но отсутствует в большинстве Т-лимфоцитов.

У небольшого процента больных филадельфийская хромосома не выявляется обычными цитогенетическими методами. Но, используя полимеразную цепную реакцию, можно обнаружить т-РНК, свидетельствующую о наличии патологического гена bcr-abl. Метод полимеразной цепной реакции имеет чрезвычайно высокую чувствительность и может обнаружить даже 1 позитивную по филадельфийской хромосоме клетку среди 500 000 клеток.

Биохимический анализ крови выявляет следующие изменения:

- повышение содержания в крови мочевой кислоты в результате повышенного распада гранулоцитов, соответственно, гиперурикемия

сопровождается урикозурией. Повышенное содержание мочевой лоты приводит к развитию мочекаменной болезни (явной или с той). **Гиперурикемия** увеличивается под влиянием **цитостатическ** терапии вследствие усиленного лизиса лейкозных клеток;

- повышенное содержание в крови витамина B_{12} и **витамин-В** связывающего белка — **транскобаламина-I** и III. **Известно,** B_{12}**-связывающие** белки продуцируются не только в печени, и в нейтрофильных лейкоцитах. Увеличение в крови **содер** транскобаламинов и, соответственно, витамина B_{12} происхол вероятно, за счет увеличения продукции **транскобаламина** шим количеством **гранулоцитов**. Уровень витамина B_{12} и **тр** кобаламинов прямо пропорционален количеству **лейкоцито** крови. В ходе лечения хронического миелоидного **лейкоза вень** витамина B_{12} и транскобаламина в крови **нормализуется**. саны редкие ситуации сочетания B_{12}**-дефицитной** анемии и нического миелолейкоза. В этом случае ткани испытывают д цит витамина B_{12}, а уровень витамина B_{12} в сыворотке **кро** может быть нормальным за счет высокого содержания в кров транскобаламина-1, который обладает высокой способностью зывать витамин B_{12};
- повышение содержания в крови **лактатдегидрогеназы,** калия, **ция. Псевдогиперкалиемия** обусловлена выделением калия **из** J **коцитов** при формировании лейкоцитарных скоплений. **Гипер циемия** и **гипокалиемия** чаще наблюдаются при резком **нии** хронического миелолейкоза;
- гипогликемия может наблюдаться у некоторых больных в связи значительной утилизацией глюкозы **гранулоцитами;**
- снижение содержания холестерина наблюдается у **больных хро ческим** миелолейкозом и обычно коррелирует с малой продол **тельностью** жизни;
- повышение уровня лизоцима в сыворотке крови наблюдается **при** повышенном содержании моноцитов.

Ультразвуковое исследование печени и селезенки — выявляет **уве** чение этих органов. Особенно больших размеров достигает **селезе** Нередко в ней обнаруживаются признаки инфаркта.

К. М. Абдулкадыров (1996) приводит следующие *критерии хрони- ческой фазы* ***миелолейкоза***:

1. сочетанное или изолированное увеличение размеров селезенки и/или печени;
2. содержание лейкоцитов в периферической крови более 80 х Ю'/л;
3. сдвиг в лейкоцитарной формуле влево с общим **количеством миелобластов и** промиелоцитов более 4%;
4. общая **клеточность** костного мозга более 350 х Ю'/л;
5. общее количество **бластов** и промиелоцитов в костном мозге более **8%;**
6. содержание клеток **нейтрофильного ряда** с учетом бластных форм в костном мозге более 85%;
7. содержание клеток эритроидного ряда в костном мозге менее 5%;

8. общее количество клеток базофильного и **эозинофильного** рядов в костном мозге более **6.5%;**
9. **активность** щелочной **фосфатазы нейтрофилов периферической** крови не более 20% при коэффициенте не выше 0.25%;
10. гиперплазия гемопоэтической ткани за счет клеток **гранулоцитарного** (часто в сочетании с **мегакариоцитарным)** ростка в трепанобиоптаге костного **мозга.**

Хроническая стабильная фаза хронического **миелолейкоза** характеризуется моноклоновостью процесса и продолжительность этой фазы может колебаться от 2 до 10 лет. Cervantes, Robertson, **Rozman** и соавт. **(1994)** приводят факторы благоприятного прогноза, наблюдаемые в хронической стабильной фазе. Это молодой возраст, небольшая селезенка, количество тромбоцитов ниже 600 × 10'/л, невысокий процент бластов. При наличии таких признаков продолжительность жизни составляет 8 и более лет. Количество таких больных при хроническом миелоидном лейкозе достигает **13%**.

Фаза миелопролиферативной акселерации

Многими гематологами эта фаза трактуется как прогрессирующая стадия **или** фаза обострения болезни. **В** фазе акселерации **моноклоновый** характер **процесса,** имевший место в хронической стабильной фазе, сменяется поликлоновым. Это проявляется усилением симптоматики заболевания, более тяжелым его течением и изменением **цитогенетической** характеристики клеток **гранулопоэза**. О появлении **поликлоновости** свидетельствует появление среди клеток с типичной филадельфийской хромосомой клеток **анеуплоидных, гиперплоидных,** с атиничными и сложными транслокациями. С момента появления поликлоновости хронический миелоидный лейкоз приобретает прогрессирующее течение и ярко выраженный злокачественный характер, резко усиливаются все субъективные и объективные проявления заболевания.

Больные жалуются на резкое ухудшение самочувствия, выраженную общую слабость, утрату трудоспособности, потливость, повышение температуры тела (часто с ознобами), боли в костях постоянного ноющего характера, снижение аппетита, похудание. Почти всех больных беспокоят интенсивные боли в области левого подреберья в связи со значительным увеличением селезенки.

При осмотре обращает внимание выраженная бледность кожи и видимых слизистых оболочек. На коже видны многочисленные геморрагии. В фазе акселерации видны также кожные **лейкемиды** в виде слегка приподнимающихся над поверхностью кожи пятен коричневатого или розового цвета. Лейкемиды имеют плотную консистенцию, при пальпации безболезненны. Лейкемиды коричневатого или розоватого цвета состоят из **бластных** клеток. Реже встречаются лейкемиды кожи, состоящие из более зрелых гранулоцитов **(промиелоцитов,** миелоцитов и даже **сегментоядерных** лейкоцитов). Как указывает А. И. Воробьев (1985), зрелые лейкемиды, как правило, не меняют цвет кожи и тем отличаются от незрелых.

Признаком экстрамедуллярного опухолевого роста в этой фазе является значительное увеличение лимфатических узлов, печени и селезенки. Селезенка в этой фазе увеличивается весьма значительно. Можно сказать, что ни при одном заболевании **спленомегалия** не достигает такой степени, как при хроническом **миелолейкозе** в фазе акселерации. Прогрессирующий рост селезенки сопровождается значительными болями в левом подреберье. Часто развиваются инфаркты селезенки и **перисплен**ит, при этом боли усиливаются, еще больше увеличиваются размеры селезенки, появляется шум трения брюшины. В селезенке имеется большое количество **миелобластов,** они выходят в кровь и способствуют развитию **бластемии.** Возможны разрывы резко увеличенной селезенки. Значительно увеличиваются размеры печени, она становится более плотной, может быть болезненной, все эти **изменения** обусловлены развитием в печени миелоидной ткани.

Проявлениями экстрамедуллярного опухолевого роста являются также интенсивные боли в костях, суставах, позвоночнике, **появление** симптомов нейролейкемии, лейкозных инфильтратов в **легких,** специфическое поражение почек, миокарда. Симптоматика этих поражений соответствует симптоматике, изложенной в главе «Острый **лейкоз».**

В фазе акселерации может наблюдаться клинический синдром гиперлейкоцитоза. Он наблюдается у 15% больных и обусловлен нарушением кровотока в сосудах вследствие лейкостаза и формирования лейкоцитарных конгломератов. Синдром гиперлейкоцитоза **наблюдается** при количестве лейкоцитов 300-800 × 10^9/л и включает **следующие** симптомы: одышку и цианоз (вследствие нарушения **кровообращения** в **легких);** поражение центральной нервной системы **(бред,** галлюцинации, головокружения, нечеткая речь); изменения **глазного** дна и нарушения зрения (снижение остроты **зрения, появление** мушек и пятен перед глазами, отек соска зрительного нерва, кровоизлияния в сетчатку, расширение вен сетчатки); **приапизм. Указанные** выше симптомы значительно уменьшаются **после сеансов** лейкоцитафереза.

Данные лабораторных исследований

Общий анализ крови. В фазе акселерации имеются изменения, **сходные** с теми, которые наблюдаются в стабильной фазе, однако **они** значительно более выражены. Отмечаются более значительная анемия, пойкилоцитоз, анизоцитоз, анизохромия, резко увеличено количество лейкоцитов. В лейкоцитарной формуле характерно появление большого количества молодых клеток гранулоцитарного ряда (промиелоцитов, миелоцитов), увеличивается количество бластов (до 15% и более). Характерно повышенное содержание базофилов (до 20% и более) и эозинофилов. Количество тромбоцитов бывает разным у различных больных, у некоторых сохраняется **гипертромбоцитоз,** но очень часто наблюдается тромбоцитопения, могут **появляться** мегатромбоциты, фрагменты ядер мегакариоцитов.

Исследование стернального пунктата. Характерными особенностями **миелограммы** являются:

- увеличение содержания **промиелоцитов** и бластных клеток (количество бластов повышается до **10%** и более);
- возрастание количества эозинофилов и базофилов;
- снижение количества мегакариоцитов;
- еще большая редукция красного кроветворного ростка (по сравнению с хронической стабильной фазой).

Исследование трепанобиоптата подвздошной кости. Отмечается увеличение количества клеток гранулоцитарного ряда, при этом возрастает содержание бластов и промиелоцитов, могут наблюдаться скопления или пласты бластных клеток. Характерно также значительное уменьшение **эритропоэза,** нередко мегакариоцитарного ростка. Обращает на себя внимание усиление фиброза на фоне длительного течения заболевания и **цитостатической** терапии.

Цитогенетический анализ. Как и в фазе стабильного течения, почти во всех клетках пунктата костного мозга обнаруживается типичная филадельфийская хромосома (за исключением Т-лимфоцитов). Однако у 20% больных наряду с типичной филадельфийской хромосомой отмечается утрата Y-хромосомы t(Ph)-y. У некоторых больных **филадельфийская** хромосома сочетается с **трисомией** 8 и трисомией 8 и 19; возможны сложные транслокации **t(5;9;22)(q31 ;q34;q11).** В развитии фазы акселерации большая роль отводится патологии в области 17 хромосомы (здесь расположен ген p53, являющийся **супрессором** опухоли) (Majlis и **соавт.,** 1996), активации **n-ras-гена** и метилированию кальцитонина. Среди делящихся клеток появляется **анеуплоидия** (чаще **гиперплоидия**). Эти цитогенетические признаки указывают на появление новых клонов злокачественных клеток. У некоторых больных цитогенетические признаки **поликлональности** появляются еще до развития выраженных проявлений фазы акселерации. Данные *биохимического анализа крови* аналогичны тем, что описаны выше (стабильная хроническая фаза).

В 1998 г. **Kantarjian,** Giles, **O'Brien,** Talpaz предложили *критерии диагностики фазы акселерации хронического миелоидного лейкоза:*

Критерии, полученные при мультивариантном анализе:

- 15% и более бластных клеток в периферической крови;
- 30% и более бластных клеток и промиелоцитов в периферической крови;
- 20% и более базофилов в периферической крови;
- менее 100×10^9/л тромбоцитов (без связи с **терапией);**
- новые хромосомные аномалии.

Другие критерии, используемые в клинической практике:

- потребность в увеличении дозы цитостатиков для контроля над течением заболевания;
- **спленомегалия,** не контролируемая терапией;
- развитие фиброза костного мозга;
- 10% и более бластных клеток в костном мозге:

- 10% и более базофилов ± эозинофилов в костном мозге;
- триада: лейкоциты > 5× 10⁹/л, гематокрит < 25%, тромбоциты < 100 × Ю'/л, не контролируемые терапией;
- необъяснимые лихорадка и боли в костях.

Целесообразно привести *критерии Международного регистра по трансплантации костного мозга* (Reiffers, Goldman, 1994):

1. количество лейкоцитов с трудом контролируется обычными дозами миелосана (милерана) или гидроксимочевины (гидреа), требуется увеличение доз этих цитостатиков или сокращение интервалов между курсами;
2. на фоне эффективной ранее терапии наблюдается быстрое удвоение числа лейкоцитов (менее, чем за 5 дней);
3. число бластных клеток в крови или костном мозге ≥ 10%;
4. суммарное содержание бластных клеток и промиелоцитов в крови или костном мозге ≥ 20%;
5. суммарное содержание эозинофилов и базофилов в крови или костном мозге ≥ 20%;
6. рефрактерная анемия или тромбоцитопения, не отвечающая на терапию миелосаном или гидроксимочевиной;
7. персистирующий тромбоцитоз;
8. появление в крови клеток с дополнительными хромосомными аномалиями;
9. нарастающая спленомегалия;
10. развитие миелофиброза.

Бластный криз

Бластный криз представляет собой резчайшее обострение хронического миелоидного лейкоза, и его клиническая симптоматика с клинической картине острого лейкоза. В сущности, это финал хронического миелоидного лейкоза. Многие гематологи считают, что бластный и завершает терминальную стадию болезни. Отношение к терминальной стадии неоднозначное. Например, Cannelos (1985) считает, что терминальной стадией можно считать даже стадию миелопролиферативной акселерации, которая завершается бластным кризом. Такая точка зрения аргументируется тем, что в фазе акселерации опухоль из моноклоновой (относительно доброкачественной по течению) превращается в злокачественную поликлоновую. А. И. Воробьев (1985) в течении хронического миелоидного лейкоза выделяет стадии развернутую (доброкачественную) и терминальную (злокачественную), завершающуюся бластным кризом. Д. О. Никитин, С. А. Маякова (1999) указывают, что хронический миелоидный лейкоз представляет собой последовательную смену трех фаз — хронической, фазы акселерации и бластного криза.

По данным Scarin (1985), в 80% случаев бластный криз развивается вслед за фазой миелопролиферативной акселерации, которая может продолжаться несколько месяцев.

В фазе бластного криза состояние больных чрезвычайно тяжелое. Они жалуются на резчайшую слабость, сильные боли в костях, суставах,

позвоночнике, изнуряющую высокую температуру тела, сопровождающуюся ознобами, профузную потливость, тошноту, рвоту, полное отсутствие аппетита, значительные боли в области левого подреберья. Больные **адинамичны,** с трудом поворачиваются в постели, периодически впадают в прострацию. Часто наблюдается выраженный геморрагический синдром, проявляющийся кожными кровоизлияниями и кровотечениями различной локализации. Характерно истощение больных. При осмотре обращает **на** себя внимание выраженная бледность кожи с желтушным оттенком и выявляются очаги экстрамедуллярного опухолевого роста в виде кожных лейкемидов (см. раздел «Фаза акселерации»), увеличенных лимфатических узлов, резко выраженной спленомегалии, **гепатомегалии**. При исследовании пунктатов лимфоузлов и кожных лейкемидов обнаруживается **большое** количество бластов. У некоторых больных как в фазе акселерации, так и в фазе **бластного** криза развивается *синдром Свита* (Sweet) — острый нейтрофильный дерматоз с высокой температурой тела. **Синдром** Свита представляет собой **периваскулярный** нейтрофильный инфильтрат в дерме, проявляется болезненными кожными уплотнениями, нередко крупными узлами, локализованными на туловище, руках, бедрах и лице.

Отмечается выраженная болезненность при перкуссии костей, **особенно** грудины.

При исследовании внутренних органов обнаруживаются симптомы поражения легких, сердца, почек, нервной системы, обусловленные **лейкемической** инфильтрацией. Симптоматика этих поражений изложена ранее, причем поражение печени может прогрессировать с развитием желтухи и значительным нарушением функциональной способности, поражение почек может привести к острой почечной недостаточности. Клиническая картина поражения миокарда также может быть значительно выражена и осложниться развитием острой **левожелудочковой** недостаточности (вследствие тяжелой лейкозной **кардиопатии).** Характерны также частые и **тяжелые инфекционно-воспалительные** процессы.

Большие изменения при **бластном** кризе претерпевают гемограмма и миелограмма.

Общий анализ крови характеризуется следующими изменениями:

- выраженная анемия, обычно нормохромная нормоцитарная с резким уменьшением или полным исчезновением ретикулоцитов;
- лейкоцитоз (однако, возможна и лейкопения);
- нейтропения;
- значительное увеличение количества бластов (содержание бластов достигает 30% и более);
- феномен «провала» в лейкоцитарной формуле, как при остром лейкозе;
- **тромбоцитопения;**
- увеличение количества **базофилов** (не у всех больных), причем базофилы могут быть представлены преимущественно зрелыми или, наоборот, молодыми формами.

Исследование ***стернального пунктата.*** Характерными особенностями миелограммы при **бластном** кризе являются:

- увеличенное количество бластов (30% и более) и **промиелоцитов;** в бластах могут быть увеличенные и уродливые ядра, увеличивается диаметр бластов;
- уменьшение количества зрелых **гранулоцитов;**
- значительное сокращение **мегакариоцитарного** и **эритрокариоцитарного** ростков.

Морфология бластов разнообразна. Различают несколько **видов бластного** криза в зависимости от морфологических и цитохимических особенностей бластов:

- миелобластный (наиболее частый);
- лимфобластный (приблизительно у 30% больных);
- **промиелоцитарный;**
- миеломонобластный;
- **монобластный;**
- **эритробластный;**
- **мегакариобластный;**
- недифференцированный;
- смешанный (одновременно определяются две популяции клеток — лимфоидные и миелоидные бласты).

Дифференциация бластов производится на основании морфологических характеристик, результатов цитохимических особенностей и иммунофенотипирования (см. гл. «Острый **лейкоз»).** Наиболее **часто** встречаются миелобластный и лимфобластный кризы.

Лимфоидная трансформация бластов обусловлена продукцией **геном bcr-abl** белка с молекулярной массой 190 килодальтон (p190).

Исследование ***трепанобиоптата*** *подвздошной кости.* В фазе **бластного** криза отмечается выраженная властная метаплазия, **значительное** сокращение красного кроветворного ростка и **мегакариоцитарного** ростка, а также прогрессирование фиброза.

Исследование пунктата опухолевых экстрамедуллярных очагов. В полнении такого исследования необходимость возникает редко. В **пунктатах лейкемидов,** увеличенных лимфоузлов обнаруживают бласты. Однако следует учесть, что в финале заболевания возможно резкое увеличение отдельных групп периферических лимфоузлов. В этой ситуации в лимфатических узлах развиваются солидные опухоли, напоминающие саркому, возможно развитие настоящей **лимфосаркомы.** Для уточнения диагноза может понадобиться биопсия лимфоузла.

Цитогенетический анализ ***бластных*** *клеток и других клеток костного мозга* выявляет признаки поликлоновости и хромосомные аномалии, описанные выше (фаза акселерации).

Биохимический анализ крови. У больных повышено содержание в крови билирубина, преимущественно **конъюгированного,** аланиновой **аминотрансферазы, органоспецифических** ферментов печени (фруктозо-1-**фосфатальдолазы, орнитинкарбамоилтрансферазы),** щелочной **фосфатазы,** мочевой кислоты, **креатинина, γ-глобулинов;** отмечается

уменьшение альбумина, протромбина, возможно снижение уровня глюкозы.

Общий анализ мочи. Как правило, выявляются протеинурия, цилиндрурия, микрогематурия, повышенное выделение кристаллов мочевой кислоты.

Рентгенологическое исследование легких. Часто обнаруживаются очаги воспалительной инфильтрации (очаговая или долевая пневмония); при развитии лейкозной инфильтрации легких отмечаются усиление легочного рисунка и множественные мелко- или крупноочаговые тени, разбросанные по всем легочным полям.

УЗИ. Выявляется увеличение размеров сердца, печени, селезенки.

ЭКГ. Обнаруживаются выраженные диффузные изменения миокарда в виде снижения амплитуды зубца Т (возможна его асимметричная негативность) в различных грудных отведениях. При лейкозной инфильтрации миокарда развивается атрио-вентрикулярная блокада различных степеней.

Kantarjian и соавт. (1998) приводят следующие *критерии бластного криза:*

- 30% и более бластных клеток в костном мозге или периферической крови;
- экстрамедуллярные очаги с бластными клетками.

Кроме описанных морфологических вариантов ХМЛ выделяют еще экстрамедуллярный (внекостномозговой) криз. Он обусловлен появление бластов в лимфоузлах, печени, селезенке, под кожей, в других органах и тканях. При этом иногда в костном мозге отсутствуют признаки бластной трансформации. Таким образом, внекостномозговые опухолевые инфильтраты могут быть единственным признаком бластного криза (С.С.Бессмельцев, 1992; К.МАбдулкадыров, 1998).

Экстрамедуллярный криз, с учетом результатов гистологического и цитохимического исследования опухолевых инфильтратов и иммунофенотипирования клеток, подразделяют на миелобластный, лимфобластный и недифференцированный (неклассифицируемый).

У $^1/_3$ больных хронический миелоидный лейкоз в стадии бластного криза может трансформироваться в острый лимфобластный лейкоз. Лимфобласты в этом случае экспрессируют терминальную дезоксинуклеотидилтрансферазу (TdT) и принадлежат к В-линии. Продолжительность стадии бластного криза составляет лишь несколько месяцев. Больные умирают от тяжело протекающих инфекционно-воспалительных процессов (пневмоний и др.), принимающих порой септический характер; тяжелых кровотечений; интоксикации; выраженных необратимых поражений легких, сердца, почек (респираторный дистресс-синдром, сердечная недостаточность, острая почечная недостаточность).

Атипичный хронический миелоидный лейкоз

Атипичным считается хронический миелоидный лейкоз с отсутствием филадельфийской хромосомы. Симптоматика этой формы заболевания в целом, конечно, сходна с клиническими проявлениями

хронического миелоидного лейкоза с **наличием филадельфийской** хромосомы, однако, есть и определенные различия между этими **формами**. Хронический **миелоидный** лейкоз с отсутствием **филадельфийской** хромосомы характеризуются следующими особенностями (по сравнению с типичной формой с наличием филадельфийской **хромосомы**):

- более пожилой возраст;
- меньшая выраженность лейкоцитоза;
- больший процент миелобластов в периферической крови и костном мозге;
- меньшая выраженность тромбоцитоза и **базофилии** в периферической крови;
- меньшая клеточность костного мозга;
- менее выраженное снижение уровня **щелочной** фосфатазы в лейкоцитах;
- более неблагоприятный прогноз и меньшая **продолжительность жизни**.

Хронический миелоидный лейкоз у детей

У детей чаще наблюдается острый лейкоз. Среди больных **хроническим миелоидным** лейкозом дети составляют менее **5%**.

Н. А. Алексеев (1998) указывает, что хронический **миелоидный** лейкоз встречается у детей в возрасте от 14 дней до 15 лет, **различают** следующие его варианты:

1. типичный **(«взрослый»)** вариант хронического миелоидного **лейкоза** с филадельфийской хромосомой;
2. хронический миелоидный лейкоз без филадельфийской **хромосомы**;
3. ювенильный хронический миелоидный лейкоз;
4. семейный вариант.

*Типичный **(«взрослый»)** вариант **ХМЛ** с филадельфийской **хромосомой*** протекает, в основном, **так** же, как и у взрослых, однако отмечаются значительно реже гиперлейкоцитоз и лейкостаз.

Хронический миелоидный лейкоз без филадельфийской хромосомы **ми**гими определяется как ювенильный хронический миелоидный лейкоз и развивается чаще в возрасте до 2 лет. Однако сейчас все **большую** популярность завоевывает мнение, что все-таки **ХМЛ** без **филадельфийской** хромосомы и ювенильный ХМЛ — это два различных **миелопролиферативных** заболевания. Клиническая симптоматика ХМЛ **без** филадельфийской хромосомы в целом сходна с ХМЛ с **филадельфийской** хромосомой, но отсутствует лимфаденопатия, меньше **степень увеличения** селезенки и печени, отмечаются более глубокая анемия, **тромбоцитопения,** в более ранние сроки наступает **бластный** криз, **короче** сроки жизни, наблюдаются хромосомные аномалии **(делеция)** (7)(q22;q33), **t(7;11)(p15;p15),** t(9;ll)(q34;ql3) **(Chione,** 1996).

Ювенильный хронический миелоидный лейкоз наблюдается у детей преимущественно в возрасте до 2 лет. Заболевание характеризуется очень тяжелым течением (клиника напоминает острый лейкоз),

неблагоприятным прогнозом (дети умирают в течение 2 лет с момента установления диагноза), ранним развитием анемии, тяжелым геморрагическим синдромом, выраженной интоксикацией, потерей массы тела, высокой температурой тела, поражением **кожи,** увеличением печени и селезенки. При исследовании анализа крови отмечаются **анемия,** выраженный лейкоцитоз (около 100 × 10^9/л); в лейкоцитарной формуле имеются все переходные формы нейтрофилов, но преобладают зрелые клетки; умеренное повышение количества миелобластов и промиелоцитов; моноцитоз. Следует обратить внимание на наличие выраженного моноцитоза, при этом можно обнаружить также молодые клетки моноцитарного ряда — промоноциты и монобласты. В сыворотке крови повышено содержание лизоцима.

Важными лабораторными симптомами являются повышение содержания в эритроцитах **фетального** гемоглобина, низкие уровни **глюкозо-6-фосфатдегидрогеназы** и пируваткиназы.

В стернальном пунктате отмечается повышенное содержание бластов (с признаками анаплазии), причем одни бласты имеют цитохимические признаки миелобластов, другие — признаки клеток моноцитарного ряда. Обычно в миелограмме обнаруживается также увеличение количества моноцитов. Красный и мегакариоцитарный росток сокращены, могут определяться мегалобластоподобные клетки. Характерны также признаки **дисэритропоэза.**

При ***ювенильном*** *хроническом* ***миелоидном*** *лейкозе филадельфийская хромосома отсутствует,* но могут встречаться хромосомные аномалии в костномозговых клетках — **анеуплоидия,** трисомия 20, моносомия **7,** трисомия **8,** транслокация **3q$^+$, 7q$^-$** и другие.

Семейный хронический миелоидный лейкоз встречается очень редко. Клинически такой лейкоз у детей очень сходен с **ювенильным** хроническим миелоидным лейкозом, филадельфийская хромосома также не выявляется.

Морфологические варианты хронического миелоидного лейкоза

Хронический эозинофильный лейкоз

Этот вариант хронического миелоидного лейкоза характеризуется высокой **эозинофилией** периферической крови, омоложением и гиперплазией эозинофильного ростка костного мозга. Хронический эозинофильный лейкоз характеризуется тяжелым быстро прогрессирующим течением, высокой температурой тела, выраженным геморрагическим синдромом, поражением кожи (нередко с некротическими изменениями), увеличением лимфатических узлов, печени, селезенки.

Диагноз этого варианта лейкоза ставится на основе анализа периферической крови и миелограммы. В периферической крови обнаруживается большое количество эозинофилов (40-60%, иногда больше), причем выявляется их **анаплазия,** одновременно в периферической крови имеются также **эозинофильные** миелобласты.

В миелограмме также наблюдаются гиперплазия эозинофильного ростка и значительное его омоложение, т.е. увеличено количество зрелых эозинофилов и эозинофильных бластов.

Филадельфийская хромосома может определяться далеко не во всех клетках костного мозга. Считается, что именно Ph-положительный вариант несомненно является формой хронического миелоидного лейкоза.

При хроническом эозинофильном лейкозе возможна эозинофильная инфильтрация внутренних органов (сердца, легких и др.) с соответствующей клинической картиной. В этих ситуациях возникает необходимость дифференцировать хронический эозинофильный лейкоз с гиперэозинофильным синдромом и миеломоноцитарным вариантом острого лейкоза с высокой эозинофилией (M_4-E_0) (см. соответствующие главы), а также эозинофилиями другой природы (см. гл. «Лейкемоидные реакции»).

Заболевание имеет очень неблагоприятный прогноз, продолжительность жизни больных составляет около 1-3 лет.

Хронический базофильный лейкоз

Хронический базофильный лейкоз — это морфологический вариант хронического миелолейкоза, характеризующийся резким повышением количества базофилов в периферической крови и костном мозге. Содержание базофилов в крови может достигать 50-60% (иногда почти все лейкоциты представлены базофилами разной степени зрелости). В костном мозге отмечается резкое повышение количества зрелых базофилов и бластов.

Остальные клинические проявления базофильной формы лейкоза такие же, как при типичной форме хронического миелоидного лейкоза. Филадельфийская хромосома в гемопоэтических клетках может определяться, но часто отсутствует.

Течение базофильного лейкоза очень тяжелое, заболевание заканчивается картиной бластного базофильного криза. Больные живут около $1^1/_2$-2 лет.

Хронический моноцитарный лейкоз

К хроническому моноцитарному лейкозу, как форме хронического миелолейкоза, относятся формы заболевания, характеризующиеся заметным увеличением количества моноцитов в дополнение к обычным изменениям лейкоцитов, характерным для хронического миелоидного лейкоза. При моноцитарной форме хронического миелоидного лейкоза моноцитоз обычно умеренный. До сих пор продолжается дискуссия, следует ли эту форму относить к хроническому миелоидному лейкозу, тем более что при хроническом моноцитарном лейкозе в клетках отсутствует филадельфийская хромосома.

Описание этого заболевания см. в разделе «Сходные с хроническим миелоидным лейкозом заболевания без филадельфийской хромосомы».

Хроническая нейтрофильная лейкемия

См. раздел «Сходные с хроническим миелоидным лейкозом заболевания без филадельфийской хромосомы».

Диагностические критерии хронического миелоидного лейкоза

В табл. 69 представлены диагностические критерии хронического миелоидного лейкоза.

Дифференциальный диагноз хронического миелоидного лейкоза

Хронический миелоидный лейкоз приходится дифференцировать с другими заболеваниями, относящимися к группе миелопролиферативных заболеваний (идиопатическим миелофиброзом, полицитемией, эссенциальным тромбоцитозом); лейкемоидными реакциями; в фазе бластного криза с острым лейкозом.

Табл. 69. Критерии диагностики хронического миелоидного лейкоза

Диагностические критерии	Примечания
Характерные изменения общего анализа крови: • нейтрофильный лейкоцитоз • сдвиг лейкоцитарной формулы влево • наличие всех переходных форм гранулоцитарного ряда — от самых молодых бластных клеток до зрелых гранулоцитов • увеличение количества эозинофилов и базофилов	При оценке гемограммы следует учитывать стадию заболевания
• повышение количества тромбоцитов	У некоторых больных количество тромбоцитов может оказаться нормальным
Низкий уровень щелочной фосфатазы в лейкоцитах	Наблюдается более, чем у 90% больных
Спленомегалия	Степень увеличения селезенки зависит от стадии заболевания, но спленомегалия имеется у всех больных
Характерные изменения миелограммы: • увеличение количества миелокариоцитов за счет как зрелых, так и молодых форм гранулоцитов • увеличение количества мегакариоцитов • увеличение содержания базофилов и эозинофилов • увеличение соотношения гранулоциты/эритроциты	При оценке миелограммы необходимо учитывать стадию заболевания, в частности, в фазе бластного криза резко увеличивается количество бластов, сокращаются эритроцитарный и мегакариоцитарный ростки
Наличие в кроветворных клетках костного мозга и в клетках периферической крови филадельфийской хромосомы	В очень редких случаях филадельфийская хромосома отсутствует (атипичные варианты хронического миелоидного лейкоза)

Табл. 70. Дифференциально-диагностические различия между хроническим миелолейкозом и идиопатическим миелофиброзом (К. М. Абдулкадыров, 1998, с изм.)

Признаки	Идиопатический миелофиброз	Хронический миелолейкоз
Возраст больных	Преимущественно старше 50 лет	Преимущественно до 50 л
Длительность заболевания	Обычно 15-20 лет	В среднем 5 лет
Оссалгии	Умеренные	Значительно выраженные
Геморрагический синдром	Обычно не выражен	Умеренно или значительна выражен (преимуществен но в фазе акселерации и в терминальной фазе)
Плотность увеличенной селезенки	Значительная	Умеренная
Декомпенсация клинического состояния	Наступает медленно, через 5 лет и более от начала болезни	Наступает быстро, через 2-3 года от начала болезни
Рентгенография трубчатых костей	Уплотнение кортикального слоя, сужение костно-мозгового канала	Отсутствие изменений или диффузный или очаговый остеопороз
Анализ периферической крови:		
• Анемия	Наблюдается редко (при переходе заболевания в терминальную стадию)	Появляется в развернутой стадии заболевания, прогрессирует
• Нормобластоз	Появляется рано, в начальной стадии заболевания	Появляется лишь при развитии вторичного фиброза
• Число лейкоцитов	Обычно нормальное или умеренный лейкоцитоз ($10-30 \times 10^9$/л)	Обычно гиперлейкоцитоз (более 50×10^9/л)
• Лейкоцитарная формула	Нейтрофилез, умеренное повышение числа эозинофилов и базофилов; бластный криз наблюдается редко	Выраженный нейтрофилез, сдвиг формулы влево до промиелоцитови сд бластов; при бластном кризе высокий бластоз (более 30%)
• Количество тромбоцитов	Повышено (тромбоцитоз более 500×10^9/л, очень редко — тромбоцитопения)	Нормальное или уме тромбоцитоз (до 500×1 в терминальной стадии — тромбоцитопения)
Миелограмма		
• Клеточность (число миелокариоцитов)	Низкая, пунктат скудный	Пунктат гиперклеточный
• Количество мегакариоцитов	Повышенное	Нормальное или понижен
• Особенности клеточного состава	Преобладают зрелые или созревающие нейтрофильные гранулоциты; раздражение эритропоэза (у больных с гемолизом)	Гиперплазия гранулоцитар го ростка с увеличением количества бластов; эритроидный росток сокращен

Табл. 70. ***Дифференциально-диагностические*** *различия между хроническим* ***миелолейкозом*** *и* ***идиопатическим миелофиброзом*** *(К. М. Абдулкадыров, 1998, с изм.) (окончание)*

Признаки	**Идиопатический** миелофиброз	Хронический **миелолейкоз**
Трепанат **подвздошной** кости	а) **Трехростковая зрелоклеточная гиперплазия** костного мозга, очаги фиброза	Выраженная гиперплазия костного мозга с высоким содержанием незрелых **клеток миелопоэза**
	б) Диффузный фиброз костного мозга с вытеснением кроветворной **ткани,** сохранением **мегакариоцитоза** или без него	**Мегакариоцитоз** не выражен
	в) Сочетание остеосклероза с очаговым фиброзом и единичными участками **гиперплазированного** костного мозга	Резорбция костных балок
Цитогенетические признаки	Филадельфийская хромосома отсутствует	Филадельфийская хромосома обнаруживается у **95%** больных, у остальных — химерный ген **bcr/abl**

Идиопатический миелофиброз

Подробно описан в главе «Идиопатический миелофиброз». Здесь же следует указать, что для миелофиброза не характерны низкий уровень **щелочной фосфатазы в нейтрофилах** и наличие в клетках крови и костного мозга филадельфийской хромосомы. **При идиопатическом** миелофиброзе **в** трепанате **подвздошной** кости определяются миелофиброз и **остеомиелосклероз. Для него** характерно также более продолжительное и более **«доброкачественное»** течение заболевания. Следует также учесть своеобразное начало **идиопатического** миелофиброза — длительное время отмечается увеличение селезенки при отсутствии других симптомов, изменения анализа крови наступают значительно позже. Дифференциальная диагностика хронического **миелолейкоза** и идиопатического миелофиброза представлена в табл. 70.

Истинная **полицитемия**

Отличить хронический миелоидный лейкоз от истинной **полицитемии** может быть сложно только в III (терминальной, анемической) фазе **полицитемии,** когда эритроцитоз и гипертромбоцитоз сменяются анемией, тромбоцитопенией, появляется лейкопения. В этой стадии вообще возможна трансформация истинной полицитемии в хронический миелоидный или острый лейкоз. При **дифференциальной** диагностике следует проанализировать данные анализа крови и

миелограммы (панцитоз и высокий уровень гемоглобина, гиперплазия всех кроветворных ростков), симптоматику предыдущих этапов истинной полицитемии (см. гл. «Истинная полицитемия») и учесть отсутствие филадельфийской хромосомы при полицитемии.

Лейкемоидные реакции

Чаще всего хронический миелоидный лейкоз приходится дифференцировать с лейкемоидной реакцией миелоидного типа, которая тоже характеризуется высоким лейкоцитозом и сдвигом лейкоцитарной формулы влево с появлением молодых клеток вплоть до единичных лейкоцитов. В этой ситуации следует учесть, что лейкемоидная реакция всегда обусловлена какой-то причиной (инфекционно-воспалительным процессом, сепсисом, злокачественными опухолями, туберкулезом и др.). Кроме того, следует учесть, что все-таки появление бластов и очень молодых клеток лейкоцитарного ряда при лейкемоидной реакции наблюдается значительно реже, и этот признак быстро исчезает после ликвидации инфекционно-воспалительного процесса. Кроме того, миелограмма при лейкемоидных реакциях не претерпевает существенных изменений, количество бластов остается нормальным, клетки костного мозга не содержат филадельфийской хромосомы. Необходимо также принять во внимание, что при лейкемоидной реакции отсутствует базофильно-эозинофильная ассоциация, а в нейтрофилах обнаруживается токсическая зернистость нейтрофилов.

Прогноз при хроническом миелоидном лейкозе

Прогноз при хроническом миелоидном лейкозе зависит от многих факторов. В первую очередь имеет значение, разумеется, фаза заболевания, в которой находится больной. При диагностировании заболевания в начальной или стабильной хронической фазе прогноз значительно лучше по сравнению с фазой акселерации и бластным кризом. Самый неблагоприятный прогноз при развитии бластного криза.

В 1981 г. Tura и соавт. выделили ряд критериев, свидетельствующих о плохом прогнозе больных с хроническим миелоидным лейкозом:

- спленомегалия (селезенка выступает больше, чем на 15 см из-под края реберной дуги);
- гепатомегалия (печень больше, чем на 6 см ниже реберной дуги);
- тромбоцитопения (количество тромбоцитов < 150 × 10^9/л);
- тромбоцитоз (количество тромбоцитов > 500 х Ю'/л);
- лейкоцитоз (количество лейкоцитов > 100 х Ю'/л);
- количество бластов в крови больше 1% или количество бластов и промиелоцитов в крови больше 20%.

Пациенты, имеющие более 4 названных факторов из 6, относятся в группу «плохого» прогноза и продолжительность жизни у них достоверно ниже, чем у тех, кто имеет только один фактор. Плохими прогностическими факторами считаются также базофилия в периферической крови ≥ 15-20% и количество бластов в костном мозге > 5%.

Кроме того, доказано, что плохой прогноз характерен для больных, у которых отсутствует филадельфийская хромосома или наблюдается так называемый мозаицизм по филадельфийской хромосоме, т.е. в костном мозге наряду с клетками, содержащими **филадельфийскую** хромосому, имеются клетки, ее не содержащие. Более плохой прогноз также у лиц, у которых наличие филадельфийской хромосомы сочетается с утратой Y-хромосомы.

СХОДНЫЕ С ХРОНИЧЕСКИМ МИЕЛОИДНЫМ ЛЕЙКОЗОМ ЗАБОЛЕВАНИЯ БЕЗ ФИЛАДЕЛЬФИЙСКОЙ ХРОМОСОМЫ

Как указывалось ранее, характернейшим признаком хронического миелоидного лейкоза является наличие в **гемопоэтических** клетках филадельфийской хромосомы. Однако существует группа заболеваний, которые близки к хроническому миелоидному лейкозу, также являются миелопролиферативными заболеваниями, но при них не обнаруживается филадельфийская **хромосома. Lichtmann** (1995) выделяет их в самостоятельную группу (вернее, подгруппу), сходную с хроническим **миелоидным** лейкозом.

Хронический моноцитарный лейкоз

Описан впервые в **1937** г. **Osgood.** Хронический моноцитарный лейкоз — это опухолевое миелопролиферативное заболевание, отличительной особенностью которого является увеличение содержания клеток моноцитарного ряда в крови и в костном мозге, высокий уровень лизоцима в сыворотке крови и моче.

Заболевание чаще развивается у лиц пожилого возраста, однако, возраст больных может колебаться от 30 до 80 лет. Мужчины болеют чаще, чем женщины. Характерно постепенное развитие болезни. Длительное время у многих больных **нет** никаких клинических проявлений, кроме моноцитоза. Это **важная** особенность этого заболевания, которая отличает его от реактивного симптоматического моноцитоза, всегда сопутствующего симптоматике обострения того патологического процесса, которым он вызван (А. И. Воробьев, 1985).

Однако постепенно, спустя 3-4 года после обнаружения моноцитоза, появляется клиническая симптоматика — слабость, боли в области левого подреберья, потливость, повышение температуры тела за счет выделения пирогенов моноцитами, появляется бледность кожи и видимых слизистых оболочек. Почти всегда обнаруживается увеличение печени и селезенки, возможно увеличение лимфатических узлов.

Лабораторные данные

Общий анализ крови — выявляются следующие изменения:

- умеренно выраженная нормо- или гиперхромная анемия, обычно присутствуют анизоцитоз, пойкилоцитоз, встречаются единичные ядросодержащие клетки **эритроцитарного** ряда;

- количество лейкоцитов обычно нормальное, но у некоторых бо ных может быть повышено;
- процент моноцитов в лейкоцитарной формуле повышен, но а лютное количество моноцитов обычно нормальное (колеблется пределах от 0.3 до 1.5 × 10^9/л) или умеренно повышенное; в ре ких случаях наблюдается очень высокий моноцитоз (особенно п ле спленэктомии);
- нормальная морфология моноцитов у большинства больных, ин да моноциты имеют круглое (не бобовидное, как в норме) почти бесцветную цитоплазму с едва заметной зернистостью. Т кие клетки трудно отличать от миелоцитов, приходится прово дить цитохимическое исследование. У некоторых моноцитов з можны причудливые контуры. Наиболее молодые формы — мон бласты и промоноциты обнаруживаются только в терминальн стадии заболевания;
- нормальное или сниженное количество тромбоцитов;
- увеличенная СОЭ.

Цитохимическое исследование мазков периферической крови. Мо циты легко дифференцируются от остальных клеток, потому что они содержат о-нафтилацетатэстеразу, подавляемую натрия фторидом, тартратчувствительную кислую фосфатазу, флюоридчувствительную нафтол-AS-D-ацетатэстеразу и пероксидазу.

Исследование пунктата костного мозга грудины. Костный мозг клеточный, количество моноцитов увеличено, однако не очень рез ко. Долгое время соотношение лейко/эритро остается нормальным. На поздних стадиях болезни отмечается выраженная гиперплазия ми елоидной ткани, прежде всего, за счет моноцитов, подавляются н ный и мегакариоцитарный ростки, что обусловливает в дальней выраженную анемию и тромбоцитопению. После спленэктомии к личество моноцитов в костном мозге и периферической крови оче резко увеличивается. Клетки костного мозга не содержат филадель фийскую хромосому.

Определение содержания в сыворотке крови и моче лизоцима. Важ нейший диагностический тест хронического моноцитарного лейкоза. Для моноцитарного лейкоза чрезвычайно характерно высокое содер жание лизоцима в крови и моче. Содержание лизоцима в крови в норме 4-7 мкг/мл, при хроническом моноцитарном лейкозе — 40- 150 мкг/мл, в моче — 24-120 мкг/мл. Считается, что этот тест надеж но отличает хронический моноцитарный лейкоз от других форм лей козов и лейкемоидных реакций моноцитарного типа (при них лизоцим в крови нормальный или незначительно повышен).

Трепанобиопсия *подвздошнойкости* выявляет полиморфноклето ную гиперплазию костного мозга и значительное повышение количе ства моноцитов. Прогноз заболевания неблагоприятный. После появ ления развернутой клиники и постановки диагноза больные живут около 25 месяцев. Смерть может наступить от септицемии или бласт ного криза (своего рода острого моноцитарного лейкоза).

Хронический миеломоноцитарный лейкоз

Хронический миеломоноцитарный лейкоз характеризуется значительным повышением содержания в крови и костном мозге не только моноцитов, но и миелоцитов. Клетки костного мозга и крови не содержат филадельфийскую хромосому. Клиническая картина хронического миеломоноцитарного лейкоза соответствует клинике хронического моноцитарного лейкоза. Это заболевание предлагается рассматривать как вариант миелодиспластического синдрома (см. соответствующую главу). Ранее, когда не было жестких критериев диагностики, хронический миеломоноцитарный лейкоз рассматривали как вариант хронического миелоидного лейкоза с отсутствием филадельфийской хромосомы.

Хроническая нейтрофильная лейкемия

Хроническая нейтрофильная лейкемия — миелопролиферативное заболевание, характеризующееся значительным увеличением количества зрелых нейтрофильных лейкоцитов в крови при отсутствии каких-либо других причин, которые могли бы вызвать лейкоцитоз. Описано впервые Tuohey в 1920 г.

Заболевание развивается обычно в пожилом возрасте. Около 90% больных имеют возраст старше 60 лет. Мужчины болеют чаще, чем женщины. Больные жалуются на слабость, отсутствие аппетита, похудание, боли в животе, появление кожных кровоизлияний. Приблизительно у $^1/_3$ больных наблюдаются симптомы подагрического артрита. Практически у всех больных увеличены селезенка и печень. У отдельных больных наблюдается геморрагический синдром.

Лабораторные данные

Общий анализ крови. У большинства больных отмечается анемия, количество ретикулоцитов колеблется в пределах от 0.5 до 3%. Количество тромбоцитов обычно нормальное.

Общее количество лейкоцитов колеблется от 25 до 50 х Ю'/л у большинства больных и только в редких случаях достигает величины 100 × Ю'/л. В лейкоцитарной формуле нейтрофильные лейкоциты составляют 90-95% с преобладанием сегментоядерных лейкоцитов. Очень редко могут обнаруживаться метамиелоциты, миелоциты, ядросодержащие клетки эритроцитарного ряда. Бласты в периферической крови обычно не обнаруживаются. Активность щелочной фосфатазы в нейтрофилах увеличена у всех больных.

Миелограмма. Характерным признаком является гиперплазия гранулоцитарного ряда с соотношением лейко/эритро больше, чем 10:1. Количество миелобластов обычно не увеличено (0.5-3%). Количество мегакариоцитов либо нормальное, либо увеличено. Эритропоэз обычно умеренно снижен. В отличие от хронического миелоидного лейкоза, ретикулиновый фиброз обычно не встречается. У некоторых больных в костном мозге могут быть признаки дисплазии клеток (дисплазия эритрокариоцитов, микромегакариоцитов). Филадельфийская хромосома в клетках костного мозга отсутствует. Большинство больных имеет нормальный кариотип. В редких

случаяхнаблюдаютсяхромосомныеаномалии. Обнаружены изменения с занного с Х-хромосомой гена трансферазы фосфорибозилгипок. что указывает на клональный характер заболевания.

Содержание витамина B_{12} и транскобаламина в крови значите повышено, отмечается также увеличение в крови уровня моче кислоты и лактатдегидрогеназы.

Прогноз при хронической нейтрофильной лейкемии плохой, с зре няя продолжительность жизни составляет 2-3 года, иногда боль живут около 6 лет. Больные могут погибать от тяжелых инфекцион осложнений, геморрагий, в некоторых случаях в финале заболев развивается острый миелоидный лейкоз. Достаточно часто у боль хронической нейтрофильной лейкемией развивается моноклонов гаммапатия или миелома. Заболевание может осложниться тяже поражением легких, сердца, сосудистыми нарушениями, что может стать причиной летального исхода.

ЭССЕНЦИАЛЬНЫЙ ТРОМБОЦИТОЗ

Эссенциальный тромбоцитоз (тромбоцитемия) — миелопроли ративное заболевание, характеризующееся значительным увеличе ем продукции тромбоцитов и повышением их количества в кро больше $600\text{-}1000 \times 10^9$/л. Раньше это заболевание обозначали тер ном «хронический мегакариоцитарный лейкоз». Заболевание встре ется значительно реже, чем другие миелопролиферативные болез Описано впервые ди Гульельмо в 1920 г.

Эссенциальный (первичный) тромбоцитоз (тромбоцитемия) с ловлена мутацией полипотентной стволовой гемопоэтической кл ки, вследствие чего появляется патологический клон, развиваю ся в направлении гиперпродукции тромбоцитов.

Клиническая картина

Заболевание развивается чаще всего в возрасте 50-70 лет с о ковой частотой у мужчин и женщин. Иногда заболевание встреча у детей (имеются описания эссенциального тромбоцитоза в воз от 2 до 14 лет), известны редкие семейные случаи заболевания (Eyst Saletan и соавт., 1986).

Клинические проявления эссенциального тромбоцитоза не всег да бывают яркими, нередко заболевание длительное время мож не давать четких клинических симптомов у $^2/_3$ больных. Основна клиническая симптоматика эссенциального тромбоцитоза обуслов лен увеличенным количеством тромбоцитов и нарушением их функ циональной способности.

Наиболее характерны следующие клинические проявления эссен циального тромбоцитоза.

Тромботические окклюзии сосудов

Тромботические окклюзии сосудов наблюдаются у 20-50% больных в момент постановки диагноза, причем могут наблюдаться тромбозы как вен, так и артерий. По данным Schafer (1995), артериальные тромбозы встречаются чаще. Наиболее часто развиваются тромбозы сосудов головного мозга, периферических сосудов (артерий и вен нижних конечностей), коронарных артерий (с развитием инфаркта миокарда), тромбоэмболия легочной артерии. Клиническая картина тромбозов, как правило, достаточно типична.

Больные эссенциальным тромбоцитозом весьма предрасположены к развитию довольно специфических тромботических проявлений.

Эритромелалгия и дигитальная микроваскулярная ишемия

Эритромелалгия характеризуется жгучими и пульсирующими болями в конечностях, чаще всего в области стоп. Боли усиливаются под влиянием тепла, физических упражнений и уменьшаются под влиянием холода или при подъеме рук и ног кверху. Эритромелалгия часто сопровождается ощущением жара, потемнением кожи, появлением эритемы и иногда livedo reticularis в области пораженных участков. Иногда эритромелалгия сочетается с синдромом Рейно, дистрофическими изменениями конечностей, может развиться синдром «плечо-рука». Исследование биоптатов пораженных участков выявляет типичные изменения — набухание, отечность эндотелия артерий, фибромускулярную гиперплазию интимы (в связи с избыточной продукцией мегакариоцитами ростового фактора и размножением под его влиянием фибробластов) и окклюзию сосудов тромбоцитарными тромбами.

Дигитальная микроваскулярная ишемия развивается вследствие тромбоза мелких сосудов, проявляется сильными болями в кончиках пальцев, повышенной чувствительностью к холоду, сухостью кожи, холодными на ощупь пальцами. В наиболее тяжелых случаях дигитальная микроваскулярная ишемия приводит к развитию сухих некрозов концевых фаланг пальцев стоп, реже — кистей. Пульсация периферических артерий на верхних и нижних конечностях сохранена. При лечении аспирином и снижении количества тромбоцитов эритромелалгия и дигитальная микроваскулярная ишемия значительно уменьшаются.

Цереброваскулярная ишемия

Цереброваскулярная ишемия проявляется широким спектром неврологических симптомов — тошнотой, головокружением, снижением умственной работоспособности, появлением локальных неврологических признаков, указывающих на транзиторные ишемические атаки в области передней и задней церебральных артерий. При исследовании глазного дна выявляется окклюзия артерий сетчатки.

Патология беременности и задержка развития плода

У беременных женщин с тромбоцитемией часто наблюдаются множественные инфаркты плаценты, обусловленные тромбоцитарными тром-

бами, что приводит к недостаточности плаценты. В результате указанных нарушений могут наблюдаться спонтанные аборты, преждевременные роды, задержка развития плода, преждевременная отслойка плаценты.

Тромбоз печеночных и портальной вен

Тромбоз печеночных вен или портальной вены чаще наблюдается у больных истинной полицитемией, но в ряде случаев развивается также при эссенциальном тромбоцитозе. Клиническая картина тромбоза печеночных и портальной вен описана в главе «Синдром портальной гипертензии».

Геморрагический синдром

Геморрагические явления могут наблюдаться у 50% больных. Чаще всего это кожные кровоизлияния, кровоточивость десен, но могут наблюдаться тяжелые желудочно-кишечные кровотечения, а также кровотечения из мочевыводящих путей, нередко развиваются тяжелые продолжительные геморрагии в послеоперационном периоде. Причинами повышенной кровоточивости при эссенциальном тромбоцитозе являются развитие хронического ДВС-синдрома с потреблением гемостатических факторов и повышение местной фибринолитической активности.

Данные УЗИ внутренних органов

Приблизительно у 40% больных обнаруживается умеренно выраженная спленомегалия. При эхокардиографическом исследовании могут быть выявлены в ряде случаев поражение аортального и митрального клапанов, при этом возможно даже образование вегетаций, подобно тому, как это описано при небактериальном тромботическом эндокардите (Reisner и соавт., 1992).

Лабораторные данные

Общий анализ крови

Наиболее важным признаком является резкое повышение количества тромбоцитов в периферической крови, обычно более 600–1000 $\times 10^9$/л, (иногда тромбоцитоз достигает величины 8000–14 000 $\times$ Ю'/л). Характерно также изменение формы тромбоцитов, они имеют большие размеры, бледно-голубую пятнистую окраску, уменьшенное количество гранул, нередко обнаруживаются фрагменты мегакариоцитов и тромбоциты уродливой формы.

При электронно-микроскопическом исследовании тромбоцитов могут выявляться количественные и качественные дефекты в органеллах, нарушения микротубулярной системы, уменьшение количества α-гранул.

Показатели красной крови, как правило, нормальные, за исключением заключительной стадии заболевания, а также частых повторяющихся кровотечений (в этих ситуациях наблюдается анемия).

Количество лейкоцитов в периферической крови обычно нормальное или незначительно повышено. Лейкоцитарная формула без существенных изменений, однако иногда обнаруживается незначительный нейтрофилез со сдвигом влево до палочкоядерных элементов и даже до метамиелоцитов.

Указанные изменения лейкоцитарной формулы более характерны для лиц молодого возраста. У некоторых больных обнаруживается небольшое увеличение количества эозинофилов. СОЭ обычно повышена.

Исследование стернального пунктата

Наиболее характерной особенностью миелограммы является гипермегакариоцитоз с увеличением количества молодых мегакариоцитов, а также многоядерных мегакариоцитов крупных размеров и причудливых форм. Довольно типичным признаком является также обнаружение большого количества обломков тромбоцитов. Характерно также умеренное повышение количества ретикулиновых волокон. *Это* связано с действием тромбоцитарного фактора роста мегакариоцитов, который вырабатывается в большем количестве и стимулирует продукцию фибробластов и синтез ретикулина (но не коллагена).

Со стороны гранулоцитарного и красноклеточного ростков костного мозга, как правило, патологии не отмечается.

Биохимический анализ крови

Характерно повышение уровня калия, кислой фосфатазы, р-тромбоглобулина, цинка, лактатдегидрогеназы, мукополисахаридов, неорганических фосфатов, мочевой кислоты. В ряде случаев обнаруживается повышенное содержание в крови витамина B_{12}.

Исследование свертывающей активности крови и функции тромбоцитов

Длительность кровотечения увеличена приблизительно у 20% больных с эссенциальным тромбоцитозом, однако этот показатель не коррелирует со степенью тромбоцитоза или специфическими нарушениями функции тромбоцитов и не является предиктором геморрагического синдрома.

Обнаруживаются также различные нарушения агрегационнрй функции тромбоцитов. Приблизительно у $^1/_3$ больных установлено снижение агрегации тромбоцитов под влиянием коллагена, аденозиндифосфата, арахидоновой кислоты, эпинефрина. Наиболее характерен последний тест.

У отдельных больных наблюдается повышение агрегационной функции тромбоцитов.

Barnhard (1980) и Linch (1982) указывают, что в отличие от первичного тромбоцитоза, при вторичных тромбоцитозах разбавление плазмы до нормальной концентрации тромбоцитов приводит к нормализации их нарушенной агрегационной функции.

В настоящее время у больных эссенциальным тромбоцитозом обнаружены следующие биохимические и метаболические нарушения тромбоцитов: уменьшение количества α-адренергических рецепторов (это ассоциируется со снижением способности тромбоцитов к агрегации под влиянием эпинефрина); селективный дефицит 12-липоксигеназы; нарушение гликопротеинов мембраны тромбоцитов; повышение количества Fc-рецепторов; снижение количества рецепторов к простагландину D_2 и прокоагулянтной активности тромбоцитарной мембраны; снижение содержания β-тромбоглобулина; уменьшение

количества дельта-гранул (плотных телец) и гранул, содержащих аде нозиндифосфат, АТФ, серотонин.

Цитогенетические исследования

У большинства больных эссенциальным тромбоцитозом цитоге нетических аномалий не обнаруживается, однако у отдельных бо ных в клетках костного мозга выявляется филадельфийская хромосо Однако у таких больных нет выраженного лейкоцитоза и других ха рактерных проявлений хронического миелоидного лейкоза.

Течение и прогноз

Эссенциальный тромбоцитоз у $^1/_4$ больных может трансформиро в миелофиброз и приблизительно в 5% случаев — в острый лейкоз. Заболевание постепенно (в течение ряда лет) вступает в терминальную фазу. Пациенты обычно умирают от геморрагий или тромботических осложнений. Течение заболевания более благоприятное у молодых пациентов, у которых риск геморрагий или тромбозов значительно меньше.

Диагноз и дифференциальный диагноз

Обычно наличие гипертромбоцитоза при отсутствии причины для вторичного тромбоцитоза можно считать достаточным аргументом в пользу диагноза первичного тромбоцитоза. Подтверждением диагноза первичного тромбоцитоза могут также служить нарушение функции агрегации тромбоцитов (in vitro) и наличие спленомегалии, а также отсутствие цитогенетических аномалий.

Диагностику первичного эссенциального тромбоцитоза (хронического мегакариоцитарного лейкоза) облегчают диагностические критерии (табл. 71).

Очевидно, что при постановке диагноза первичного тромбоцитоза наиболее целесообразно одновременное использование критериев Murphy и Mödder.

Можно воспользоваться также *критериями диагноза* ***эссенциальной тромбоцитемии*** Turgeon (1999).

Большие критерии.

1. Увеличенное количество тромбоцитов в периферической крови.
2. Гиперплазия мегакариоцитарного ростка в костном мозге.
3. Отсутствие других хронических миелопролиферативных заболеваний.
4. Отсутствие других причин, вызывающих реактивный тромбоцитоз (инфекция, злокачественные новообразования, спленэктомия и др.

Другие критерии.

1. Отсутствие филадельфийской хромосомы.
2. Увеличение количества эритроцитов.
3. Умеренный нейтрофилез.
4. Повышенное содержание в крови витамина B_{12} и B_{12}-связывающих белков.

Дифференциальную диагностику первичного (эссенциального) тромбоцитоза необходимо проводить с вторичными тромбоцитозами, перечень которых представлен в табл. 72.

Табл. 71. Диагностические критерии ***эссенциального*** *(первичного)* ***тромбоцитоза***

Критерии **Murphy, Iland, Rosenthal, Laszlo** (1986)	Критерии **Mödder и соавт.** (1987)
1 Количество тромбоцитов в периферической крови > 600 000 в 1 **мкл**	1. Количество тромбоцитов в периферической крови > 1 000 000 в 1 **мкл**
2 Уровень гемоглобина ≤ **130** г/л или нормальная масса эритроцитов в периферической крови (у мужчин < 36 **мл/кг**, у женщин < 32 **мл/кг**)	2 Выраженная мегакариоцитарная **гиперплазия** костного мозга
3 Нарушенная проба с железом (уровень железа в гемоглобине < **10** г/л после 1 месяца терапии препаратами **железа**)*, наличие железа в костном мозге	3 Отсутствие филадельфийской **хромосомы**
4 Отсутствие филадельфийской хромосомы	4 Отсутствие увеличения **эритроидного** ростка
5 **Коллагеновый** фиброз костного мозга	5 Отсутствие причин реактивного тромбоцитоза
а) отсутствует или	6 Незначительное увеличение селезенки, умеренный лейкоцитоз, **микроцитарная гипохромная** анемия вследствие хронической кровопотери
б) имеется меньше, чем в $^1/_3$ биоптатов, но при этом отсутствуют **спленомегалия** и лейкоэритробластическая реакция	
6 Отсутствуют причины для реактивного тромбоцитоза	

* *Примечание.* **Целесообразность пробы с железом обусловлена тем, что при дефиците железа часто наблюдается тромбоцитоз.**

Дифференциально-диагностические различия между первичным **(эссенциальным)** и вторичными (реактивными) **тромбоцитозами** представлены в табл. 73.

При дифференциальной диагностике первичного и реактивного тромбоцитоза следует учитывать, что обычно реактивный тромбоцитоз довольно умеренный, протекает **асимптоматично** (т.е. не сопровождается тромбозами или кровотечениями), имеет сравнительно небольшой срок существования и исчезает после проведенного лечения или устранения причины, его вызвавшей.

Наиболее часто приходится дифференцировать первичный (эссенциальный) тромбоцитоз (хронический мегакариоцитарный лейкоз) с другими хроническими миелопролиферативными заболеваниями — хроническим миелоидным лейкозом, миелофиброзом и истинной полицитемией. Диагностические критерии и клиническая симптоматика этих заболеваний изложены в соответствующих разделах. Здесь же следует подчеркнуть, что истинная **полицитемия с** тромбоцитозом отличается от эссенциального (первичного) тромбоцитоза наличием значительного эритроцитоза, увеличением массы Циркулирующих эритроцитов в периферической крови и наличием **трехростковой** гиперплазии в костном мозге. Хронический миелоидный лейкоз часто сопровождается повышением количества

Табл. 72. Причины ***тромбоцитоза*** *(Bithell,* ***1993****; Gold,* ***Gultati,*** *1994)*

Клинические группы	Основные **причины** и **заболевания**
I **Физиологические состояния**	Физические упражнения, высокий уровень адреналина **в** крови, роды, стрессовые ситуации
II Нарушения **гематопоэтической** системы	**Миелопролиферативные** заболевания (первичный **тромбоцитоз,** истинная **полицитемия,** хронический **миелоидный** лейкоз, **миелофиброз)**
	Быстрая регенерация кроветворения (после **кровотечений,** при различных гемолитических анемиях)
	«Рикошетный» тромбоцитоз (после выхода **из тромбоцитопении** или депрессии кроветворения)
	Тромбоцитозы смешанного **генеза (железодефицитная анемия,** различные другие хронические анемии, гемофилия, множественный **преходящий дисгенез** тромбоцитов)
III. **Аспленический** статус	Удаление селезенки, врожденное недоразвитие селезенки, тромбоз селезеночной вены
IV Инфекционные и воспалительные заболевания	Различные острые и хронические инфекции, остеомиелит, туберкулез, неспецифический язвенный колит, болезнь Крона, узелковый периартериит, ревматоидный артрит, ревматизм, саркоидоз, гранулематоз **Вегенера;** цирроз печени
V Новообразования	Рак (различной локализации), лимфогранулематоз, другие **лимфоретикулярные** заболевания
VI **Тромбоцитозы** смешанного происхождения	Тромбоцитозы после травмы и хирургических вмешательств, **остеопороз; 5q⁻** синдром, **нефротический** синдром и другие формы хронических заболеваний почек, кисты почек, синдром Кушинга, нарушения обмена гликогена, лечение **винкристином,** витамином B_{12} и другими лекарственными средствами

тромбоцитов в периферической крови, но в отличие от первичного тромбоцитоза, в клетках костного мозга практически всегда обнаруживается филадельфийская хромосома.

Идиопатический миелофиброз имеет много характерных признаков, не свойственных первичному тромбоцитозу. В частности, при идиопатическом миелофиброзе наблюдается чрезвычайно резко выраженная **спленомегалия** (она может появиться задолго до появления тромбоцитоза), **лейкоэритробластические** изменения в периферической крови, в трепанобиоптате — интенсивное развитие фиброза, большое количество коллагена.

Отдельно следует остановиться на ***постспленэктомическом тромбоцитозе.*** Обычно он появляется уже в первые **1-10** дней после операции, пик тромбоцитоза наблюдается через 1-3 недели. Количество тромбоцитов может даже превышать величину 1 000 000 в 1 мкл. Имеются сообщения о снижении содержания **5-гидрокситриптамина** в тромбоцитах таких больных. Тромбоэмболические осложнения или геморрагический синдром не развиваются, если у больных не было гематологической патологии **до спленэктомии.** Количество тромбоцитов может постепенно нормализоваться, но для этого могут понадобиться различные сроки — от нескольких недель до нескольких лет.

Большое практическое **значение** имеет **тромбоцитоз** при ускоренном гемопоэзе. Ускоренный тромбоцитопоэз **наблюдается** после острой **кровопотери,** у пациентов с различными формами **гемолитической** анемии, у отдельных больных с вторичной полицитемией, **обусловленной** опухолью почек или врожденными пороками сердца. Чаще всего ускоренный тромбоцитопоэз сочетается с ускоренным эритропоэзом. Предполагается значительная роль тромбопоэтина и эритропоэтина в развитии ускоренного **тромбоцито-** и эритропоэза.

В некоторых случаях тромбоцитоз является ***«рикошетным»*** тромбоцитозом, развивающимся при выходе из состояния депрессии гемопоэза после устранения соответствующей причины (например, после

Табл. 73. Дифференциация первичного и вторичных (реактивных) ***тромбоцитозов (Bithell,*** *1993, с изм.)*

Признаки	Реактивные тромбоцитозы	Первичный тромбоцитоз
*I. **Тромбокинетические исследования***		
• общая **мегакариоцитарная** масса	Незначительно увеличена	Резко увеличена
• количество **мегакариоцитов**	Увеличено	Увеличено
• объем мегакариоцитов	Снижен	Увеличен
• **«кругооборот»** тромбоцитов **или** величина их продукции	Увеличены	Увеличены
• общая масса тромбоцитов	Увеличена	Увеличена
• продолжительность жизни тромбоцитов	Нормальная	Нормальная или незначительно снижена
*II. Клинические **и лабораторные** **исследования***		
• тромбоэмболии и геморрагии	Нехарактерны	Характерны
• длительность существования **тромбоцитоза**	**Чаще транзиторный**	Обычно длительный, **персистирующий**
• спленомегалия	Отсутствует*	Имеется у **80%** больных
• **количество тромбоцитов** в **периферической** крови	Обычно < **1000×10⁹/л**	Обычно > **1000×10⁹/л**
• длительность кровотечения	Обычно нормальная	Чаще увеличена
• морфология тромбоцитов **и** их функция	Обычно нормальные	Изменены
• количество лейкоцитов в **периферической** крови	Обычно нормальное*	Увеличено в 90% случаев
• особенности мегакариоцитов в стернальном пунктате	Увеличение в костном мозге количества преимущественно **небольших по** размерам **мегакариоцитов** с пониженной **плоидностью**	Увеличение в костном мозге количества крупных, **гиперплоидных мегакариоцитов**

* *Примечание.* Спленомегалия и изменение количества лейкоцитов в периферической крови могут быть проявлением некоторых заболеваний, что следует учитывать при дифференциальной диагностике.

прекращения злоупотребления алкоголем, после устранения дефицит
та витамина B_{12} или подавления **вирусной** инфекции).

Следует также помнить и о таких причинах тромбоцитоза, ка
лечение винкристином (он может стимулировать продукцию **тро**
боцитов), обширная травма или хирургическое вмешательство (у
ренный тромбоцитоз может наблюдаться в течение 1-2 **недель**). Ж
лезодефицитная анемия может сопровождаться **умеренны**
тромбоцитозом, количество тромбоцитов нормализуется после леч
ния препаратами железа.

Тромбоцитоз может сопровождать различные злокачественные но
образования, причем количество тромбоцитов не зависит от наличия 1
отсутствия метастазов. Самый высокий **тромбоцитоз** описан **при раке** гру
ной железы, легких и болезни **Ходжкина,** эти заболевания часто **осложня**
ются тромбозами различной локализации, В происхождении этих тромбо
зов играют роль как повышенное количество тромбоцитов, так и характерн
для этих заболеваний гиперкоагуляция. Тромбоцитоз **при злокачественны**
заболеваниях может наблюдаться еще на доклинической стадии.

Тромбоцитоз часто наблюдается при острых и хронических **воспа**
лительных и инфекционных процессах, циррозе печени, ревматоид
ном артрите, хронических заболеваниях почек, нарушениях **обмен**
гликогена (табл. 72).

ИДИОПАТИЧЕСКИЙ МИЕЛОФИБРОЗ

Идиопатический миелофиброз (хронический **сублейкемический** миелоз, **агногенная** миелоидная **метаплазия** с **миелофиброзом)** — хроническое клональное **миелопролиферативное** заболевание, развивающееся вследствие нарушений стволовой кроветворной клетки и характеризующееся развитием **трехростковой миелоидной** пролиферации и фиброза костного мозга, экстрамедуллярным гемопоэзом и лейкоэритробластической картиной периферической крови.

Этиология и патогенез

Этиология заболевания неизвестна. В развитии заболевания могут иметь определенное значение те же предположительные этиологические факторы, которые описаны в разделе **«Этиология** и патогенез **лейкозов».**

Идиопатический миелофиброз является опухолевым **клональным** заболеванием, злокачественная трансформация происходит на уровне стволовой кроветворной клетки, а миелофиброз является вторичным. Это доказано исследованиями **Jacobson** и соавт. (1978). Было установлено, что у женщин с миелофиброзом, гетерозиготных по ферменту глюкозо-6-фосфатдегидрогеназе, в эритроцитах, лейкоцитах и тромбоцитах определяется только один изофермент А, а в фибробластах кожи и костного мозга — оба изофермента Аи В. Результаты этого исследования указывают на то, что фиброз костного мозга развивается вторично в ответ на пролиферацию кроветворных клеток. Вторичный характер **миелофиброза** в определенной мере доказывается также значительным его уменьшением после трансплантации костного мозга.

В развитии миелофиброза в настоящее время уделяется большое внимание системе **мегакариоцит-тромбоцит.** В паренхиме и синусах костного мозга наблюдаются скопления **мегакариоцитов,** признаки неэффективного мегакариоцитопоэза и распад мегакариоцитов. Из мегакариоцитов и тромбоцитов выделяются вещества, стимулирующие развитие фиброза в костном мозге. **Мегакариоциты** и тромбоциты продуцируют фактор роста, который стимулирует пролиферацию фибробластов, секретирующих коллаген I и III типа. Именно гиперпродукция коллагена III типа обусловливает развитие миелофиброза. Кроме того, мегакариоциты и тромбоциты выделяют фактор 4, который **ингибирует** активность коллагеназы, разрушающей коллаген. Следовательно, гиперпродукция фактора 4 способствует развитию избытка коллагена. Наряду с увеличением количества коллагена III типа наблюдается гиперпродукция коллагена I, IV и V типов, но они имеют меньшее значение в развитии миелофиброза. Наряду с интенсивным образованием **фиброза** в костном мозге наблюдается костная патология: увеличение количества **трабекул,** их уплотнение, появление очагов новой неполноценной остеоидной ткани.

Прогрессирование миелофиброза и остеосклероза ведет к постепенному и неуклонному угнетению кроветворения в костном мозге,

вначале преимущественно в позвоночнике, затем ребрах, груд подвздошных костях. Для идиопатического миелофиброза характер экстрамедуллярный гемопоэз. Предполагается, что он обусловлен миграцией стволовых кроветворных клеток в селезенку и печень (приводит к значительному их увеличению) или активацией очаг эмбрионального гемопоэза. В печени и селезенке обычно развивае трехростковая миелоидная пролиферация.

Клиническая картина

Идиопатический миелофиброз обычно развивается в возрасте 50- лет с одинаковой частотой у мужчин и женщин. Реже заболевание ется у детей, обычно в возрасте до 3 лет. Как правило, идиопатичес миелофиброз развивается постепенно. Длительное время больные ют себя вполне удовлетворительно, сохраняют трудоспособность. Не бывает так, что на этой стадии одним из первых симптомов заболев являются случайно обнаруженные тромбоцитоз и спленомегалия. О постепенно по мере прогрессирования заболевания появляются об слабость, потливость, снижение аппетита, боли в костях, тяжесть и в животе (преимущественно в области правого и левого подреберья в связи с увеличением печени и селезенки), возможно снижение массы тела. В некоторых случаях больные жалуются на снижение слуха, что обусловлено развитием отосклероза. У 10-15% больных повышена температура тела, выраженная и затяжная лихорадка может быть предвестником бластно криза. В периоде развернутой клинической картины могут наблюда тромбозы различных локализаций с соответствующей клинической картиной, однако этот синдром при идиопатическом миелофиброзе наблюдается реже, чем при идиопатическом (эссенциальном) тромбоцитозе.

При осмотре больных можно обнаружить кровоизлияния на коже 1 видимых слизистых оболочках, обусловленные нарушением свер мости крови и тромбоцитопенией. Лимфатические узлы у большин больных не увеличены. Одним из важнейших клинических с является *спленомегалия*. Увеличение селезенки выражено весьма значительно, обнаруживается практически у всех больных, иногда за несколько лет до установления диагноза. В увеличенной селезенке могут развиваться инфаркты, что сопровождается усилением болей, повышением температуры тела, появлением шума трения брюшины н селезенкой. Со временем селезенка достигает громадных размеров, становится бугристой, очень плотной. Существует мнение, что темп роста селезенки находятся в линейной зависимости от продолжительности заболевания и составляет 1 см в год (цит.: А. В. Демидова, 1982). Причинами увеличения селезенки являются: миелоидная метаплазия, усиление депонирующей и секвестрирующей форменные элементы крови функции селезенки, развитие портальной гипертензии.

Часто отмечается увеличение печени. ***Гепатомегалия,*** по различным данным, встречается у 60-80% больных и обусловлена миелоидной метаплазией, портальной гипертензией, вторичным фиброзом и даже цирозом печени. В отдельных случаях увеличение печени может выступить

даже на первый план. Печень при пальпации плотна, поверхность ее достаточно гладкая. У **10-20%** больных развиваются портальные блоки, в этом случае появляются асцит, периферические отеки, кровотечения из расширенных вен пищевода или желудка. По патогенезу предлагают выделять следующие портальные блоки: постсинусоидальные (по типу синдрома Бадда-Хиари — см. гл. «Портальная **гипертензия»),** синусоидальные обструктивные и пресинусоидальные **тромботической** природы. Как указывает **А.** В. Демидова, в отдельных случаях возможны **гемодинамические** портальные блоки с клиническими проявлениями в виде пищеводных кровотечений, при этом на секции цирроз печени и тромбозы воротной вены не обнаруживаются.

В развернутой клинической фазе заболевания наблюдается симптоматика поражения других органов и систем — развивается выраженная **миокардиодистрофия** с проявлениями сердечной недостаточности (этому способствует также **гиперволемия),** снижение секреторной и моторной функции желудочно-кишечного тракта. Больные чрезвычайно предрасположены **к инфекционно-воспалительным** заболеваниям верхних дыхательных путей и легких. Важными клиническими проявлениями идиопатического миелофиброза являются уремия и обусловленные ею симптомы подагры и мочекаменной болезни. Причины развития **уремии** изложены далее.

Лабораторные данные

*Общий **анализ** крови*

Изменения общего анализа крови очень вариабельны и во многом зависят от длительности и стадии болезни. В начале заболевания, как правило, обнаруживается умеренное повышение количества эритроцитов, гемоглобина, тромбоцитов и лейкоцитов (своеобразная **«эритремическая»** фаза заболевания). Однако следует подчеркнуть, **что эритроцитоз** и увеличение содержания гемоглобина к моменту установления диагноза бывают редко, **все-таки** наиболее закономерно наличие анемии. Она наблюдается более чем у 50-60% больных в момент установления диагноза, а по мере прогрессирования заболевания практически у всех пациентов. Обычно анемия носит нормохромный, нормоцитарный характер, а при развитии частых кровотечений становится **гипохромной.**



Рис. 28. ***«Слезовидные»*** *эритроциты* ***(дакриоциты).*** *Эритроциты по форме напоминают капли* ***или*** *головастиков.*

Очень характерны качественные изменения эритроцитов — анизоцитоз, пойкилоцитоз, появление эритроцитов «слезовидной» формы **(дакриоцитов)** (рис. 28). Нередко в эритроцитах

появляются признаки дефицита витамина B_{12} или фолиевой кислоты, макроцитоз, **шизоцитоз,** кольца Кебота, базофильная **пунктуация**. Одним из важнейших признаков **идиопатического** миелофиброза является наличие в периферической крови нормобластов, возможно появление **эритробластов** и увеличение количества **ретикулоцитов**. Основными причинами анемии при идиопатическом **миелофиброзе** являются неэффективный эритропоэз, гиперспленизм, **гемодилюция, гемолитический** компонент, дефекты мембраны или дефицит **ферментов** эритроцитов, в некоторых случаях — развитие гемоглобинопатии с появлением нестабильных гемоглобинов, редукция красного кроветворного ростка вследствие прогрессирования миелофиброза; дефицит железа (при осложнении кровотечениями); возможно развитие **аутоиммунного** механизма анемии. Чаще всего анемия обусловлена сочетанием нескольких причин. Длительность жизни эритроцитов (по ^{51}Cr) укорочена, увеличена их секвестрация в селезенке. Доказана прямая корреляция между количеством секвестрированных эритроцитов в селезенке и ее размерами. Н. А. Алексеев (1998) указывает, что **феррокинетические** исследования установили снижение утилизации железа костным мозгом и наличие селезеночного **эритропоэза.**

У большинства больных **идиопатическим** миелофиброзом **наблюдается** умеренный лейкоцитоз, обычно количество лейкоцитов **колеблется** в пределах 10-30 тыс. в 1 мкл, в момент постановки **диагноза,** как правило, не превышает 40 тыс. Лейкоцитоз носит **преимущественно** нейтрофильный характер, наряду с этим почти у всех больных в периферической крови обнаруживаются миелоциты и **промиелоциты**, у некоторых больных — бласты (1-5%). Могут быть выявлены **гиперсегментация** нейтрофилов, **гипосегментация** нейтрофилов **(врожденная** аномалия **Pelger-Huet).** Характерно также повышение в нейтрофильных лейкоцитах щелочной **фосфатазы,** возможен в ряде случаев нормальный ее уровень. Следует обратить внимание на то, что у некоторых больных лейкоцитарная формула может **напоминать** изменения, характерные для хронического миелоидного лейкоза (бластные клетки, миелоциты, промиелоциты, увеличение количества базофилов, эозинофилов, снижение содержания количества **гранулоцитов).** Это считается прогностически неблагоприятным признаком. В **терминальной** стадии болезни может развиваться нейтропения.

Указанные изменения со стороны эритроцитов и лейкоцитов (наличие в периферической крови нормобластов и незрелых форм лейкоцитов) являются весьма характерными для идиопатического миелофиброза и получили название **«лейкоэритробластическая реакция».**

Количество тромбоцитов в периферической крови может быть нормальным, увеличенным или сниженным. Наиболее характерен тромбоцитоз в начальном периоде и на этапе **развернутой** клинической картины, в последующем **тромбоцитоз** сменяется **тромбоцитопенией.** На количество тромбоцитов влияет также и выраженность спленомегалии. Чем больше размеры селезенки, тем более выражена тромбоцитопения. Характерны морфологические изменения тромбоцитов, появляются

«**уродливые**» гигантские тромбоциты с патологической зернистостью, могут определяться осколки ядер мегакариоцитов. При электронно-микроскопическом исследовании обнаруживаются тромбоциты с измененной окраской (**«голубые»** пластинки), не содержащие **гранул,** а также гигантские гранулированные формы с разбросанными гранулами, нарушением структуры микроканалов и мембран.

Функциональное исследование тромбоцитов выявляет нарушение **адгезивно-агрегационной** функции, что объясняет наличие геморрагического синдрома у **многих** больных даже при нормальном количестве **тромбоцитов.**

При идиопатическом миелофиброзе тромбоцитообразование значительно увеличено, особенно при резко **выраженной спленомегалии,** продолжительность жизни тромбоцитов снижена, имеет место значительное повышение деструкции тромбоцитов в увеличенной селезенке.

В момент постановки диагноза идиопатического миелофиброза у $^1/_3$ больных может быть умеренная тромбоцитопения.

*Исследование **стернального пунктата***

Стернальная пункция имеет определенное значение в постановке диагноза идиопатического миелофиброза. Обращает на себя внимание повышенная плотность самой грудины, что определяется во время **стернальной** пункции (приходится приложить большое физическое усилие, чтобы пунктировать грудину). Результаты пункции во многом зависят от того, в какой участок костномозгового вещества грудины попала игла. Пунктат может оказаться очень скудным, **«малоклеточным»,** если игла попала в очаг фиброза. Если игла оказалась в очаге опухолевого кроветворения, то в полученном **пунктате** отмечается увеличение элементов **нейтрофильного** ряда (на разных стадиях созревания), мегакариоцитов, различные их размеры (микро- и **макромегакариоциты).** При резко выраженном миелофиброзе количество мегакариоцитов может быть значительно уменьшено.

Исследование трепанобиоптатов** костного мозга крыла подвздошной **кости

Стернальная пункция довольно часто оказывается малоинформативной. **Наибольшее** значение для верификации диагноза имеет **гистологическое** исследование костного мозга, полученного методом трепанобиопсии крыла подвздошной кости, при этом обязательно производится специальная окраска костного мозга для выявления фиброза.

Alter и **соавт.** (1981) выделяют три **стадии** идиопатического миелофиброза в зависимости от результатов гистологического исследования костного мозга.

В I стадии костный мозг гиперплазирован, наблюдается гиперплазия всех трех ростков кроветворения, в особенности **мегакариоцитарного.** Одновременно выявляются очаги ретикулинового миелофиброза.

II стадия идиопатического миелофиброза характеризуется уменьшением количества **гемопоэтических** клеток (занимаемое ими пространство составляет около 30% всего пространства костного мозга) и развитием ретикулинового и грубоволокнистого коллагенового

миелофиброза. Нарушается архитектоника костного мозга, в соединительнотканных тяжах определяются участки гемопоэза с выраженным преобладанием мегакариоцитоза.

В III стадии заболевания гемопоэтические клетки занимают более 30% всего пространства костного мозга, имеет место чрезвычайно выраженный миелофиброз, развивается остеомиелосклероз.

Исследование пункционного биоптата селезенки

Биопсия селезенки не является рутинным методом диагностики идиопатического миелофиброза и используется редко. В спленограмме преобладают миелоидные клетки, имеет место трехростковый характер миелоидной метаплазии селезенки, обнаруживается значительное увеличение количества гранулоцитов, мегакариоцитов и уменьшение содержания лимфоцитов.

Рентгенографическое исследование костей

Этот метод исследования применяется для выявления остеосклероза. При развитии остеомиелосклероза определяется уплотнение тел позвонков, ребер, ключиц, тазовых костей. При далеко зашедшем остеомиелосклерозе наблюдается уплотнение почти всех костей, в том числе и трубчатых, и значительное уменьшение костномозговых каналов, которые могут даже полностью облитерироваться. В ряде случаев возможно чередование участков уплотнения костной ткани с остеопорозом.

Исследование особенностей эритропоэза и топографии гемопоэза

С помощью радиологических методов с использованием ^{59}Fe можно выявить неэффективность эритропоэза и изменение топографии гемопоэза (с использованием ^{99}Tc) — редукция в плоских костях и наличие его в трубчатых костях, селезенке, печени. В последние годы для выявления экстрамедуллярного гемопоэза используются компьютерная томография, позитронная эмиссионная томография после инфузии ^{52}Fe, магнитная резонансная томография. С помощью этих методов обнаруживается экстрамедуллярный гемопоэз не только в печени, селезенке, но и в надпочечниках, почках, средостении, мочевыводящих путях и других органах.

Биохимический анализ крови

У больных идиопатическим миелофиброзом выявляется увеличение содержания в крови мочевой кислоты, билирубина, серотонина, гистамина, лактат-дегидрогеназы, щелочной фосфатазы и снижение — альбумина, холестерина, липопротеинов высокой плотности, нередко нарушается метаболизм кальция (наблюдается гипер- или гипокальциемия). Содержание витамина B_{12} в крови нормальное или незначительно повышено.

Повышенное содержание в крови мочевой кислоты обусловлено клеточным гиперметаболизмом, неэффективным эритропоэзом и тромбоцитопоэзом. Гиперурикемия сопровождается урикозурией.

Цитогенетические исследования

Хромосомные аномалии в гемопоэтических клетках наблюдаются почти у половины больных. Наиболее часто наблюдается делеция

сегмента **длинного** плеча 13-й хромосомы (ql3;q21). Достаточно часто наблюдаются аномалии 1, 5, 7, 9, 13, 20 или 21 хромосом. У многих больных наблюдаются трисомия 8, трисомия 9, моносомия 7.

Чрезвычайно характерным является **отсутствие** филадельфийской хромосомы.

Иммунологические исследования

У больных **идиопатическим** миелофиброзом могут обнаруживаться различные иммунологические нарушения — довольно часто выявляются антитела к эритроцитам, **антифосфолипидные,** антинуклеарные антитела, а также различные органоспецифические антитела, циркулирующие иммунные комплексы, увеличенное количество плазматических клеток в костном мозге. Эти данные указывают на возможную роль иммунных механизмов в развитии миелофиброза.

Течение и прогноз

Течение заболевания весьма вариабельно. Большинство гематологов считает, что преобладает относительно **«доброкачественное»,** т.е. многолетнее течение идиопатического миелофиброза с медленным увеличением селезенки. Продолжительность жизни, как указывает Ф. Э. Файнштейн (1992), от момента установления диагноза составляет 1,5-5 лет, однако наблюдаются случаи и более продолжительного течения, когда длительность жизни достигает **15** лет.

Silverstein (1975) указывает, что более благоприятный прогноз и большая продолжительность жизни ассоциируются со следующими факторами: отсутствие симптоматики, уровень гемоглобина 100 г/л или больше, количество тромбоцитов в крови 100 × **10⁹/л** или больше, отсутствие **гепатомегалии**.

По данным **Manoharan** и Pitney (1984), более благоприятный прогноз наблюдается также у пациентов, имеющих такие хромосомные аномалии, как транслокация хромосомы 1, 5q~, трисомия 8, **13q⁻** или 20q".

Наряду с этим встречаются злокачественные формы идиопатического миелофиброза с острым, **подострым и** даже молниеносным течением.

Yeung и **Trowbridge** (1977) характеризуют острый миелофиброз как «редкий, но быстро протекающий вариант **агногенной** миелоидной метаплазии, характеризующийся выраженной анемией, **миелобластозом** и нормобластозом в периферической крови, отсутствием **пойкилоцитоза,** дакриоцитов **(рис.** 28) и выраженным миелофиброзом. При этом обычно отсутствуют выраженная **спленомегалия,** гепатомегалия и **лимфаденопатия,** длительность заболевания непродолжительная».

Согласно современным представлениям большинство случаев острого миелофиброза представляют собой редкий вариант острого мегакариобластного лейкоза с вторичным миелофиброзом (см. гл. «Острый **лейкоз»).** В пользу такой точки зрения говорят следующие факты:

- бластные клетки в периферической крови не содержат миелопероксидазы, эстеразы, терминальной **дезоксинуклеотидилтрансферазы;** в большинстве случаев в них также отсутствует зернистость и они обычно описываются как недифференцированные **бласты;**

- **бластные** клетки содержат в ядре и**эндоплазматическом ретику**ме **тромбоцитарную** пероксидазу (наличие этого фермента харак**тер**но для **мегакариобластов)**.

Идиопатический миелофиброз проходит те же клинические фаз что и хронический миелоидный лейкоз, и постепенно вступает в т**минальную** фазу. Основными проявлениями терминальной **фазы** я**ются**: истощение, повышение температуры тела, оссалгии, **огромн спленомегалия,** выраженная анемия, **тромбоцитопения, нарастающ «омоложение»** лейкоцитарной формулы крови, появление в периферической крови большого количества нормобластов и осколков мегакариоцитов. В терминальной фазе может развиться **бластный** криз.

Причинами смерти больных являются тяжелые **инфекционно-палительные** заболевания, кровотечения, недостаточность **кровообращения,** печеночная и почечная недостаточность, тромбоз артерий и вен различной локализации, амилоидоз почек с развитием тяжел нефротического синдрома, разрыв селезенки, поражение **спинно** мозга и прогрессирующая его недостаточность. Возможна трансфор ция идиопатического миелофиброза в острый лейкоз.

Диагностика и дифференциальный диагноз

Диагностику идиопатического миелофиброза облегчают **следую**щие *диагностические* ***критерии***:

1. Наличие спленомегалии, обусловленной **трехростковой** миелоидной метаплазией. **Миелоидная** метаплазия селезенки **может** б доказана с помощью пункционной биопсии селезенки.
2. Анемия с наличием нормобластов и **эритробластов, «слезовидных»** эритроцитов. **«Слезовидные»** эритроциты **(дакриоциты) чрез** вычайно характерны для идиопатического миелофиброза, но **мо**гут обнаруживаться при талассемии, а также при гипопластической **анемии** вследствие метастаза опухоли в костный **мозг,** лимфоме с поражением костного мозга.
3. Характерные изменения со стороны лейкоцитов периферической крови: увеличение количества нейтрофилов, наличие незрелых форм лейкоцитов (промиелоцитов, миелоцитов, иногда бластов). Общее количество лейкоцитов в периферической крови чаще **уме**ренно повышено или нормальное, но может быть снижено.
4. Увеличение активности **щелочной** фосфатазы нейтрофилов. **Наблю**дается у 50-70% больных, у остальных — активность щелочной **фос**фатазы нейтрофилов нормальная. При хроническом **миелоидном** лейкозе активность щелочной фосфатазы нейтрофилов снижена.
5. Появление в периферической крови крупных, уродливых форм тромбоцитов. Общее количество тромбоцитов может быть повышенным (обычно в начале заболевания), нормальным или сниженным.
6. Наличие миелофиброза различной степени выраженности и **остеомиелосклероза** в трепанобиоптатах костного мозга в сочетании с **мегакариоцитозом и** миеломегакариоцитарным миелозом или панмиелозом.

7. Наличие признаков экстрамедуллярного гемопоэза, для их выявления используются радиологические методы исследования.
8. Повышенная плотность костей, сужение костномозговых каналов (по данным рентенографического исследования костей). Наблюдается только при **остеомиелосклерозе,** отсутствует при миелофиброзе
9. Исключение причин и заболеваний, которые могут быть причиной реактивного миелофиброза и остеомиелосклероза (табл. 74).

Дифференциальную диагностику идиопатического миелофиброза следует проводить с заболеваниями, которые приводят к развитию вторичного миелофиброза (табл. 74).

Наиболее часто приходится дифференцировать идиопатический миелофиброз с реактивным миелофиброзом, развивающимся при хроническом миелоидном лейкозе, истинной полицитемии, а также с раковым **остеомиелосклерозом.** Диагностические критерии хронического миелоидного лейкоза и истинной полицитемии приведены в соответствующих главах. Здесь же следует еще раз обратить внимание на то, что в диагностике хронического миелоидного лейкоза, протекающего с миелофиброзом, большое значение имеет обнаружение в гемопоэтических клетках филадельфийской хромосомы, гиперплазия преимущественно гранулоцитарного кроветворного ростка с увеличенным количеством бластов, отсутствие остеосклероза, снижение содержания щелочной фосфатазы в нейтрофилах.

Табл. 74. Причины вторичного (реактивного) миелофиброза (Athens, 1993)

Группы причин	Заболевания
I. Злокачественные заболевания	Острый мегакариобластный лейкоз Острый миелобластный лейкоз Острый лимфобластный лейкоз Хронический миелоидный лейкоз Истинная полицитемия Транзиторный миелопролиферативный синдром Волосатоклеточный лейкоз Миелома Болезнь Ходжкина Неходжкинская лимфома Карцинома Системный мастоцитоз
II. Незлокачественные заболевания	Гранулематозные болезни Болезнь Педжета Гиперпаратиреоз Гипопаратиреоз Остеопороз Ренальная остеодистрофия Дефицит витамина D Системная красная волчанка Системная склеродермия Применение тория диоксида Лучевое воздействие Воздействие бензола

В дифференциальной диагностике идиопатического миелоф и истинной полицитемии большое значение придается существо в течение длительного времени выраженного эритроцитоза, пл значительному увеличению массы циркулирующих эритроцитов.

При дифференциальной диагностике идиопатического миелоф со вторичным миелофиброзом вследствие метастазов злокачественных вообразований в костный мозг, необходимо учитывать, что чаще речь идет о раке предстательной железы, желудка, молочной железы, ника. Для постановки диагноза этих заболеваний используются тща ный анализ клинических симптомов и комплекс рентгенологичес эндоскопических, биохимических исследований, а также гематолог кие проявления и гистологическое исследование трепанобиоптатов г ного мозга. Следует также помнить о возможности обнаружения в (нальном пунктате раковых клеток при метастазах опухоли в костный

Может возникать необходимость дифференциальной диагн идиопатического миелофиброза с циррозом печени в связи со тельным увеличением селезенки, печени, развитием портальной г пертензии. При этом следует учитывать хронологию клинических с птомов (при идиопатическом миелофиброзе лейкоэритробластич синдром распознается обычно одновременно с выявлением спле галии, при циррозе печени первоначально доминирует симптом цирроза печени, а лейк эритробластический синдром развивается з чительно позже). Однако основным методом дифференциальной ностики в этом случае следует считать морфологическое исследов костного мозга.

ИСТИННАЯ ПОЛИЦИТЕМИЯ

Истинная полицитемия — миелопролиферативное клональное заболевание неизвестной этиологии, развивающееся вследствие поражения клетки-предшественницы миелопоэза и характеризующееся экспансивной пролиферацией преимущественно эритроцитов, а также гранулоцитов и мегакариоцитов.

Заболевание впервые описано Вакезом в 1892 г.

Этиология и патогенез

Причины истинной полицитемии не известны. Истинная полицитемия является клональным заболеванием, возникающим вследствие поражения клетки-предшественницы миелопоэза, которая приобретает в последующем способность к неограниченной пролиферации и дифференциации преимущественно в направлении эритроцитов, а даже также — гранулоцитов и мегакариоцитов. Клональный характер истинной полицитемии доказывается тем, что у женщин, страдающих этим заболеванием и гетерозиготных по двум различным изоферментам глюкозо-6-фосфатдегидрогеназы, в эритроцитах, гранулоцитах и тромбоцитах обнаруживается только один тип изофермента, в то время как в негемопоэтических клетках (фибробластах кожи, костного мозга) выявляются оба типа фермента.

Установлено, что при истинной полицитемии уровень эритропоэтина в сыворотке крови снижен в отличие от вторичных эритроцитозов, возникающих при гипоксии и некоторых опухолях. Наряду с этим было показано, что образование эритроцитарных колоний в культуре костного мозга при истинной полицитемии происходит без добавления эритропоэтина (Beckman и соавт., 1983). На основании этих исследований было высказано предположение о том, что при истинной полицитемии эритропоэз не регулируется обычными физиологическими механизмами и становится автономным.

Karet и соавт. (1981) доказали наличие при истинной полицитемии 2 популяций эритроцитарных колониеобразующих клеток — одна из них представляет собой нормальные эритроидные клетки-предшественницы, другая является аномальной, имеет клоновое происхождение (именно эта популяция обусловливает развитие истинной полицитемии) и гиперчувствительна даже к малым дозам эритропоэтина. Этот феномен редко наблюдается при симптоматических эритроцитозах.

Таким образом, можно считать, что важнейшим патогенетическим фактором истинной полицитемии является гиперчувствительность стволовой кроветворной клетки к эритропоэтину и, возможно, к другим гемопоэтическим факторам, что приводит далее к экспансивной пролиферации всех трех ростков кроветворения.

Клиническая картина

Заболевание чаще всего развивается в возрасте 50-60 лет (возможные возрастные колебания 15-90 лет), болеют преимущественно мужчины.

Характерно постепенное развитие заболевания, длительное время м существовать бессимптомный период, когда нет субъективных про лений и основным проявлением болезни является случайно обнару женный эритроцитоз (разумеется, это диктует необходимость де___ ного обследования больного и дифференциальной диагности истинной полицитемии и симптоматического эритроцитоза).

Наиболее характерными *жалобами* больных являются:

- слабость, значительное снижение работоспособности, выражен ная потливость;
- потеря массы тела;
- головные боли (иногда мигренеподобного типа) и головокруже ния, снижение памяти;
- острые жгучие боли в области пальцев рук и ног, снимаемые прием ацетилсалициловой кислоты или дипиридамола (эритромелалгии, обусловленные образованием множества эритроцитарных и тромбоцитарных агрегатов и нарушением микроциркуляции);
- боли в конечностях (обусловлены тромбозами венозных сосудов, а нередко также нарушением артериального кровоснабжения);
- интенсивный кожный зуд, усиливающийся после приема душ и особенно после горячей ванны. Происхождение этого симптома окончательно не выяснено. Может иметь значение аллергический генез кожного зуда, переполнение капилляров кожи кровью и раз дражение интерорецепторов кожи, а также повышенное количе ство базофилов и выделение гистамина при их распаде;
- периодическое появление кожных сыпей в виде крапивницы на различных участках тела;
- боли в области сердца (у 45-50% больных), причем у большин ства больных они приобретают характер типичной стенокардии. В происхождении стенокардии имеет значение увеличение вязкости крови, формирование тромбоцитарных агрегатов на фоне атеросклероза коронарных артерий, обычно присутствующего у больных;
- боли в эпигастрии после еды и натощак, иногда достаточно интенсивные, и диспептические явления (изжога, тошнота, редко — рвота), обусловленные нарушением микроциркуляции в слизистой оболочке желудка и 12-перстной кишки и формированием язвы в этой зоне;
- боли и тяжесть в левом подреберье, обусловленные увеличением селезенки и нередко формированием в ней инфаркта;
- дизурические явления и боли в поясничной области типа почечной колики, обусловленные развитием мочекислого диатеза;
- боли в костях и суставах; оссалгии обусловлены гиперпластическим процессом, перестройкой костной ткани, сдавлением надкостницы; суставный синдром обусловлен преимущественно гиперурикемией;
- снижение слуха и остроты зрения;
- иногда жалобы на геморрагические явления (кожные кровоизлияния, носовые кровотечения, кровоточивость десен, желудочно-кишечные кровотечения). Геморрагический синдром обусловлен

растяжением сосудов из-за увеличенного объема крови и нарушением функции тромбоцитов.

Субъективные проявления в развернутой фазе болезни достаточно выражены и обусловлены в первую очередь увеличением количества циркулирующей крови, эритроцитозом, тромбоцитозом.

Характерные для истинной **полицитемии** данные можно получить при объективном исследовании больных. При *осмотре* обращает **на** себя внимание вишнево-красная окраска кожи и видимых слизистых оболочек, гиперемия конъюнктивы и инъекция сосудов склер («кроличьи **глаза»).** Иногда окраску кожи и видимых слизистых оболочек при истинной полицитемии путают с цианозом при легочной и сердечной недостаточности. Необходимо при дифференциальной диагностике учесть, что при полицитемии преобладает красный, но не яркий, а темно-вишневый цвет, а при сердечной недостаточности доминирует цианотичная синяя окраска. Athens (1993) сравнивает цвет кожи лица больных истинной **полицитемией с** тем, который наблюдается при значительном смущении, волнении («стыдливый **румянец»).** Такую окраску имеют губы, нос, щеки, уши, шея, кисти. Изменения цвета кожи **дистальных** отделов конечностей более выражены, чем проксимальных, и могут приобретать **цианотичный** оттенок. Выраженность красного или синеватого оттенка кожи зависит от степени дилатации периферической сосудистой сети и скорости кровотока в этих участках, потому что эти факторы обусловливают количество редуцированного гемоглобина.

Характерен также **красновато-цианотичный** оттенок языка, мягкого неба. Окраска мягкого неба резко контрастирует и как бы отграничивается от бледной окраски твердого неба (симптом **Купермана).**

Изменение окраски кожи **наблюдается** у **95-98%** больных и является важнейшим признаком истинной полицитемии. В начальной стадии заболевания и у лиц со смуглой кожей **красно-цианотичная** или вишнево-красная окраска кожи может быть выражена очень слабо.

На щеках и кончике носа часто видны **телеангиэктазии.**

На коже нижних конечностей могут быть видны следы кожных кровоизлияний или пигментные пятна, оставшиеся после них, а также после рецидивирующих тромбозов вен голеней. Кожные экхимозы чаще наблюдаются в периоде обострения заболевания. У некоторых больных на коже могут быть высыпания, напоминающие крапивницу, acne **vulgaris,** acne rosacea.

При исследовании органов и систем можно обнаружить следующие изменения.

Сердечно-сосудистая система

Поражение сердечно-сосудистой системы при истинной полицитемии может быть различной степени выраженности у разных больных. В начальных стадиях заметных клинических проявлений нет, можно обнаружить лишь изменения показателей инструментального обследования сердечно-сосудистой **системы —** уменьшение минутного объема крови, значительное замедление кровотока, но сердечный

выброс чаще всего нормальный. Капилляры кожи расширены, капиллярные петли увеличены. Поражения сосудов являются характерными для больных истинной полицитемией и могут послужить причиной смерти. Очень часто у больных бывают тромбозы вен и артерий, тромбофлебиты и варикозное расширение вен голеней.

При выраженной клинической картине истинной **полицитемии** может наступить тромбоз коронарных артерий с развитием инфаркта **миокарда**; тромбоз периферических артерий нижних конечностей с появлением симптома перемежающейся хромоты и в тяжелых случаях — гангрены, описаны случаи развития **облитерирующего тромбангиита,** феномена Рейно, тяжелой прогрессирующей сердечной недостаточности.

Приблизительно у **35-40%** больных развивается артериальная гипертензия. Она обусловлена увеличением объема циркулирующей крови и периферического сопротивления артерий и артериол. Некоторые **исследователи** рассматривают артериальную **гипертензию** как компенсаторную реакцию сердечно-сосудистой системы в ответ на уменьшение минутного объема крови. Характерными особенностями артериальной гипертензии являются более выраженные и более частые нарушения мозгового кровообращения, а также более частое развитие стенокардии и инфаркта миокарда по сравнению с больными истинной полицитемией, не имеющими артериальной гипертензии.

Система органов дыхания

Система органов дыхания при **истинной** полицитемии поражается редко. Возможно развитие тромбоэмболии легочной артерии при **тяжелом** течении заболевания. Описаны редкие **случаи появления** кровохаркания и гемоторакса. Наиболее характерными **особенностями** являются затрудненное носовое дыхание в связи с набуханием слизистой оболочки и раковин носа и выраженная наклонность больных к бронхитам, вирусным инфекциям дыхательных путей, пневмониям, что обусловлено расширением сосудов легких, переполнением их кровью и замедлением кровотока. Следует заметить, что выраженные клинические проявления диффузного пневмосклероза, эмфиземы легких, тяжелой дыхательной недостаточности совершенно не характерны для истинной полицитемии и, напротив, позволяют предполагать наличие вторичного **эритроцитоза**.

Как правило, насыщение артериальной крови кислородом нормальное.

Система органов пищеварения

У больных истинной полицитемией часто наблюдаются ощущения тяжести и полноты, боли в подложечной области, изжога, отрыжка. Эта симптоматика является отражением язвы желудка, **12-перстной** кишки, хронического гастрита. Язва **12-перстной** кишки наблюдается приблизительно у 16%, а язва желудка — у 7-8% больных. Развитие **гастродуоденальной** язвы обусловлено тромбозом сосудов **этой зоны**.

У отдельных больных может развиваться тромбоз **мезентериальных** вен или артерий, что может быть ошибочно расценено как перитонит или перфорация язвы (см. гл. «Ишемическая болезнь **кишечника»**).

У 40-50% больных отмечается увеличение печени (вследствие миелоидной метаплазии и повышенного кровенаполнения), возможно развитие цирроза печени (синдром Mosse) и кровотечение из варикозно расширенных вен пищевода.

Описано также развитие синдрома Бадда-Хиари **(Mitchell,1982)** вследствие окклюзии печеночных вен (см. гл. «Синдром портальной **гипертензии»**).

Спленомегалия является характернейшим признаком истинной полицитемии и наблюдается более чем у **90%** больных. Размеры селезенки очень вариабельны у различных больных, иногда край селезенки располагается на уровне малого таза. Селезенка плотная, поверхность ее гладкая. Увеличение селезенки сопровождается появлением болей в левом подреберье, которые резко усиливаются при развитии инфаркта селезенки, в этом случае выслушивается шум трения брюшины в области левого подреберья. Степень увеличения селезенки и темпы прогрессирования **спленомегалии** учитываются при оценке стадии и степени тяжести заболевания. Причинами увеличения селезенки являются развитие в ней экстрамедуллярного гемопоэза **(миелоидная** метаплазия селезенки), повышение ее кровенаполнения.

Часто имеется одновременное увеличение печени и селезенки.

Почки и мочевыводящие пути

В моче при истинной полицитемии довольно часто обнаруживается белок, в редких случаях — выраженная гематурия, обусловленная инфарктом почек или развитием мочекаменной болезни. Нефролитиаз при истинной полицитемии обусловлен уремией и урикозурией, характерными для группы миелопролиферативных заболеваний, в том числе и для полицитемии.

При развитии артериальной гипертензии нарушение функции почек значительно увеличивается. Больные **полицитемией** предрасположены к развитию хронического пиелонефрита.

Центральная нервная система

У большинства больных имеется клиническая симптоматика функциональных или органических нарушений мозгового кровообращения. На ранних стадиях преобладают преимущественно динамические нарушения в виде преходящих головокружений, тошноты, головных болей, в развернутой стадии заболевания могут наблюдаться тромбозы сосудов головного мозга с развитием **ишемических** инсультов, реже — кровоизлияние в мозг. У ряда больных нарушаются сон, снижается память, умственная работоспособность, наблюдается эмоциональная лабильность. Изменения со стороны центральной нервной системы обусловлены повышением вязкости крови,

замедлением кровотока, тромбозами сосудов мозга различной локализации. Возможно сдавление спинного мозга экстрамедуллярной гемопоэтической тканью.

Органы слуха и зрения

Поражения органа слуха и вестибулярного аппарата характерны преимущественно для лиц пожилого возраста, но могут наблюдаться и у лиц молодого возраста. Больных беспокоят шум в ушах, снижение слуха, головокружение, пошатывание при ходьбе, отмечается неустойчивость в позе Ромберга. О поражении органа зрения свидетельствуют снижение остроты зрения, мелькание мушек и пятен перед глазами. При офтальмоскопии можно видеть микроаневризмы сосудов глазного дна, полнокровие сосудов, нередко очаги кровоизлияний. Указанные симптомы нарушений слуха и зрения обусловлены повышенной вязкостью крови и тромбозами соответствующих сосудов.

Лабораторные данные

Общий анализ крови

Отмечается повышение уровня гемоглобина, гематокрита и количества эритроцитов, лейкоцитов, тромбоцитов. Концентрация гемоглобина обычно находится в пределах 180-220 г/л, количество эритроцитов колеблется от 6 до 12-15х 10^{12}/л (у женщин количество эритроцитов обычно > 5.9 × 10^{12}/л, мужчин > 6.6 х 10^{12}/л). Обычно эритроциты выглядят под микроскопом нормальными, иногда наблюдается анизоцитоз, но пойкилоцитоз не характерен. В редких случаях отмечается полихроматофилия эритроцитов. Характерно увеличение гематокрита (соотношение между эритроцитами и плазмой увеличивается в сторону повышения эритроцитов и достигает 80/20 – 85/15 вместо 45/55 в норме).

Количество ретикулоцитов повышается незначительно или остается нормальным. Характерно повышение количества лейкоцитов чаще всего до уровня 9-15 х 10^9/л, (весьма значительный лейкоцитоз наблюдается обычно в фазе миелоидной метаплазии селезенки). Изменения в лейкоцитарной формуле характеризуются нейтрофилезом, палочкоядерным сдвигом. Миелобласты, как правило, в периферической крови не обнаруживаются. Возможно увеличение количества эозинофилов, базофилов, моноцитов. У 70% больных в нейтрофилах повышена активность щелочной фосфатазы.

Количество тромбоцитов в периферической крови тоже увеличивается обычно до величины 500-1000 х 10^9/л, но описаны случаи, когда тромбоцитоз достигал 3000-6000 х 10^9/л. Тромбоциты могут быть значительно увеличены, иногда встречаются фрагменты мегакариоцитов. Клиническое течение полицитемии, сопровождающейся очень высоким тромбоцитозом, отмечается большей тяжестью. В очень редких случаях при истинной полицитемии в периферической крови нет тромбоцитоза и лейкоцитоза (Szur, 1959). СОЭ при истинной полицитемии всегда снижена.

Общийанализмочи

Нередко обнаруживается альбуминурия, характерна урикозурия.

Биохимическийанализкрови

Чрезвычайно характерно повышение содержания в крови мочевой кислоты (наблюдается у 55-70% больных), что приводит у некоторых больных к развитию подагры. Часто обнаруживается повышение содержания лизоцима и транскобаламина (в связи с увеличенной секрецией в кровь этих соединений **нейтрофилами),** витамина B_{12}, увеличение уровня гистамина в связи с повышением количества базофилов (они продуцируют гистамин), гистидиндекарбоксилазы, серотонина. При значительной гепатомегалии возможно повышение билирубина, преимущественно коньюгированной фракции, аминотрансфераз (в первую очередь аланиновой), снижение содержания альбумина. Содержание железа в сыворотке крови, как правило, нормальное.

Радиологическиеметодыисследования

С использованием радиоактивного хрома **(^{51}Cr)** в форме натрия хромата констатируется важнейший признак истинной полицитемии — увеличение количества (объема) циркулирующих эритроцитов. Радиологическое исследование с применением ^{59}**Fe** и ^{52}**Fe**указывает на значительное усиление гемопоэза, о чем свидетельствуют укорочение периода полувыведения радиоактивного железа, введенного в вену, усиление утилизации его костным мозгом и ускорение кругооборота железа. Экстрамедуллярное (селезеночное) кроветворение на стадии миелоидной метаплазии селезенки распознается с помощью ^{59}**Fe**. Указанный радиофармпрепарат вводится внутривенно, и в течение 10 дней после введения производится радиометрия области крестца (костный мозг), селезенки и печени. Интенсивное накопление изотопа ^{59}**Fe** в печени, селезенке свидетельствует об активном участии этих органов в кроветворении.

Исследование с ^{99m}**Tc** выявляет распространение гемопоэза на проксимальные, а затем дистальные отделы трубчатых костей, селезенку и печень.

Определениенасыщенияартериальнойкровикислородом

Производится с целью дифференциальной диагностики истинной **полицитемии** и симптоматического эритроцитоза. При истинной полицитемии насыщение крови кислородом нормальное.

Стернальная *пункция*

Для истинной полицитемии характерно наличие в стернальном **пунктате** гиперплазии всех трех ростков кроветворения с отчетливым преобладанием **эритроидного** и **мегакариоцитарного** и значительным уменьшением количества жировой ткани. Лейко-эритроцитарный индекс уменьшен за счет преимущественной гиперплазии красного ростка.

Следует отметить, что выраженность изменений миелограммы зависит от стадии заболевания (см. далее). Наиболее типичная картина **стернального пунктата** наблюдается во II стадии истинной полицитемии.

По данным Frish, существуют 4 морфологических варианта истинн полицитемии:

- классический с гиперплазией всех трех кроветворных ростков;
- с гиперплазией эритроидного игранулоцитарного ростков;
- с гиперплазией эритроидного имегакариоцитарного ростков;
- с гиперплазией только эритроидного ростка.

Существование последнего варианта признается далеко не все требует тщательной дифференциальной диагностики. А. В. Демид (1993) считает, что выявление только гиперплазии эритроидного] стка не свидетельствует в пользу полицитемии.

Стернальная пункция не всегда бывает информативной, пото что пунктат костного мозга может оказаться разбавленным пери рической кровью.

Гистологическое исследование трепанобиоптатов костного Этот метод является значительно более информативным по (. нию со стернальной пункцией. Характерными признаками ис полицитемии в трепанобиоптатах костного мозга являются гипе зия всех трех кроветворных ростков (панмиелоз), значительное чение размеров мегакариоцитов, повышенная отшнуровка тромбо тов, уменьшение количества жировой ткани. Наблюдаются и. дифференциации эритробластов, атипизм их ядер. На поздней (. заболевания развивается гистологическая картина миелофиброза.

Для получения биоптатов костного мозга производится обычно панобиопсия крыла подвздошной кости. Однако в некоторых (' биоптаты костного мозга, полученные таким путем, оказываются лоинформативными. В этой ситуации целесообразно получить (" из заднего бугра подвздошной кости. Гистологические препараты сообразно дополнительно окрасить берлинской лазурью на железо, (жение содержания которого в препарате характерно для полицитем

Пункция селезенки

Для диагностики истинной полицитемии пункция селезенки пр ется нечасто, она не является рутинным методом исследования. А В. Д дова (1993) приводит следующие показания для пункции селезенки:

- II (эритремическая) стадия заболевания привыступании сел ки из-под реберного края более чем на 5 см;
- наличие лейкоэритробластической картины периферической ви; анизоцитоза, пойкилоцитоза;
- лейкоцитоз более 15×10^9/л с выраженным палочкоядерным сдв

Подобная картина крови позволяет предполагать наличие миело идной метаплазии селезенки.

М. Г. Абрамов (1974) следующим образом описывает особенн ти пунктата селезенки при полицитемии. В начальной фазе поли темии в пунктате селезенки практически нет изменений или (эпреде ляются единичные клетки миелоидного ряда. Во второ (эритремической) фазе количество клеток миелоидного ряда мож быть увеличено, однако соотношение лейко/эритро в селезенке св детельствует о преобладании элементов эритроидного ростка н

миелоидным. В терминальной фазе полицитемии **пунктат** селезенки указывает на выраженную картину **миелоидного** кроветворения, количество миелоидных клеток **увеличивается**, появляются более молодые формы в гранулоцитарном ряду, соотношение лейко/эритро меняется в пользу миелоидных элементов.

В табл. 75 представлена цитограмма **пунктата** нормальной селезенки.

Табл. 75. Цитограмма пунктата нормальной селезенки ***(М. Г. Абрамов,*** *1974)*

Наименование клеток	Содержание клеток, %
I. Клетки лимфатического ряда:	
• лимфобласты	0.1-0.2
• лимфоциты и пролимфоциты	60-85
II. Клетки ретикулоэндотелиального ряда:	
• большие лимфоидные ретикулярные клетки	0-0.1
• малые лимфоидные ретикулярные клетки	1-3-10
• плазмобласты, проплазмоциты и зрелые плазматические клетки (плазмоциты)	0.1-0.8
• макрофаги	0.1-0.2
• липофаги	0 1
• моноциты	1.5-2.5
• синусоидальные клетки (клетки пульпы)	0.2-0.6
• тучные тканевые клетки	0-0.1
III. Клетки эритроидного ряда:	
нормобласты базофильные, полихроматофильные и ортохромные	0
IV. Клетки миелоидного ряда:	
• миелоциты и метамиелоциты	0-0.1
• нейтрофилы палочкоядерные и сегментоядерные	10-15
• эозинофилы	0.5-2
• базофилы	0.1-1.5

Ультразвуковое исследование

Ультразвуковое исследование выявляет увеличение селезенки и печени. С помощью УЗИ спленомегалия может быть обнаружена значительно раньше по сравнению с методом пальпации и перкуссии.

Культуральное *исследование (взятие материала производится с помощью* ***стернальной*** *пункции)*

Исследование **эритроидной** культуры производится без и с добавлением эритропоэтина. Этот метод применяется для дифференциальной диагностики истинной полицитемии с симптоматическим эритроцитозом. При истинной полицитемии образование эритроцитарных колоний происходит без добавления эритропоэтина; рост эритроидной культуры только в среде с добавлением эритропоэтина говорит в пользу симптоматического эритроцитоза (Zanjani, Lutton, Hoffman, 1977). Большое значение имеет также исследование культуры **гранулоцитов** и фибробластов, прежде всего для дифференциальной диагностики с идиопатическим миелофиброзом (сублейкемическим миелозом). Установлено, что при полицитемии в культуре гранулоцитов число **гранулоцитарных**

предшественников не увеличено или увеличено незначительно, при идиопатическом миелофиброзе — резко увеличено.

В культуре фибробластов при истинной полицитемии наблюдается хороший рост фибробластов, при симптоматических эритроцитозах такого роста нет.

Цитогенетический анализ

При истинной полицитемии приблизительно у 30% больных выявляются хромосомные аномалии: трисомия +1, +8, +9, делеция 13q", 20q⁻. При симптоматических эритроцитозах хромосомных аномалий не бывает.

Определение содержания эритропоэтинов в сыворотке крови и моче

Это исследование применяется при невозможности произвести дифференциальную диагностику истинной полицитемии и симптоматического эритроцитоза с помощью других методов. Определение эритропоэтина в сыворотке крови и моче производится с помощью иммунорадиологического метода. Содержание эритропоэтина в крови и моче резко снижено при истинной полицитемии и значительно повышено при вторичных абсолютных эритроцитозах независимо от причины. Napier и Wieczorek (1981) указывают, что диагностическое значение определения содержания в крови эритропоэтина значительно возрастает, если это исследование проводить до и после кровопускания. При истинной полицитемии, а также при паранеопластических и почечных эритроцитозах изменения уровня эритропоэтина в крови после кровопускания по сравнению с исходным практически не происходит, в то время как при гипоксических эритроцитах содержание в крови эритропоэтина после кровопускания значительно увеличивается.

Исследование гемостаза

Исследование гемостаза целесообразно у всех больных полицитемией и абсолютно необходимо при клинических признаках нарушения микроциркуляции, тромбоэмболических осложнениях и геморрагическом синдроме, при подозрении на наличие ДВС-синдрома. Рекомендуется определять агрегацию тромбоцитов спонтанную и под влиянием аденозиндифосфата; время свертывания крови; протромбиновое и тромбиновое время; концентрацию в крови антитромбина III; антигепариновую активность плазмы и тромбоцитов; концентрацию продуктов деградации фибриногена; фибринолитическую активность.

Наиболее часто обнаруживается нарушение агрегационной функции тромбоцитов. Нередко наблюдается дефицит плазменных факторов свертывающей системы крови, в частности фибриногена (чаще это относительный дефицит фибриногена в связи с интенсивным использованием его в ходе диссеминированного внутрисосудистого свертывания крови). Carvalho, Ellman (1976) указывают на активацию системы свертывания при полицитемии.

Стадии полицитемии

В клинической практике принято выделять 3 стадии истинной полицитемии: I стадия (начальная); II стадия — развернутых клинических проявлений (эритремическая) с выделением IIA стадии без мие-

лоидной метаплазии селезенки и ПБ стадии с **миелоидной** метаплазией селезенки; III стадия — терминальная (анемическая) **(Wassermann,** Gilbert, 1966; Н. Н. Коцюбинский, 1982; А. **В. Демидова,** 1985).

I стадия — начальная

Продолжительность ее составляет около 5 лет (иногда **дольше),** самочувствие больных удовлетворительное, ярких клинических проявлений заболевания нет, симптомы плеторы (полнокровия) отсутствуют или слабо выражены (небольшая гиперемия кожи и видимых слизистых оболочек). **В I** стадии селезенка не пальпируется, однако при УЗИ можно обнаружить небольшое ее увеличение. В общем анализе периферической крови наблюдаются умеренный эритроцитоз и умеренное повышение содержания гемоглобина в эритроцитах, количество лейкоцитов и тромбоцитов может быть нормальным или умеренно повышенным.

В стернальном пунктате — картина панмиелоза (гиперплазия всех трех кроветворных ростков). Сосудистые тромбозы, геморрагический синдром для этой стадии истинной полицитемии нехарактерны.

Эта стадия истинной **полицитемии** требует особенно **тщательной** дифференциальной диагностики с симптоматическими эритроцитозами.

II-А стадия — эритремическая *(стадия развернутых клинических проявлений безмиелоидной метаплазии селезенки)*

Для этой стадии характерна **развернутая** клиническая картина заболевания с субъективными и объективными проявлениями. Продолжительность этой стадии около **10-15 лет** и более. У больных имеется выраженная симптоматика плеторы (синдрома полнокровия), которая проявляется головными болями, головокружением, нарушением зрения, **эритромелалгией,** гиперемией кожи, развитием тромбозов, реже — кровоточивости, артериальной **гипертензией,** значительным увеличением количества гемоглобина, эритроцитов, лейкоцитов и тромбоцитов, **спленомегалией,** панмиелозом (по данным стернальной пункции и трепанобиопсии костного мозга). Определяется увеличение селезенки и печени. **Пунктат** селезенки мало отличается от нормы.

Н-Б стадия — эритремическая (стадия развернутых клинических проявлений с миелоидной ***метаплазией селезенки)***

В этой стадии имеется четкая клиническая картина заболевания, субъективные и объективные проявления заболевания выражены **еще** в большей степени, чем в стадии **II-А.** В общем анализе периферической крови выраженный панцитоз, при исследовании костного мозга определяется панмиелоз, часто наблюдаются тромбозы различной локализации и геморрагический синдром, истощение. Селезенка и печень значительно увеличены. Во **II-А** стадии имеется **миелоидная** метаплазия селезенки, о чем свидетельствуют данные пункционной биопсии селезенки, а также результаты радиологического исследования с использованием ^{59}**Fe** и ^{99m}**Tc.** В этой стадии возможен дефицит железа с признаками гипосидероза.

III стадия — анемическая, терминальная

Это наиболее тяжелая стадия заболевания, она характеризуется выраженным истощением, резкой слабостью, отсутствием аппетита,

оссалгиями, значительной кровоточивостью, болями в области левого подреберья. Для этой стадии чрезвычайно характерно развитие анемии с появлением **«слезовидных»** эритроцитов. Основными **патогенетическими** факторами анемии являются (А. В. Демидова, 1993):

- нарушение образования эритроцитов (неэффективный эритропоэз, угнетение эритропоэза вследствие резко выраженного миелофиброза или лейкемизации, гипоплазии кроветворения);
- дефицит железа и фолиевой кислоты;
- развитие аутоиммунного гемолиза;
- секвестрация эритроцитов селезенкой;
- гемодилюция.

Как правило, эти механизмы сочетаются.

Наряду с анемией может наблюдаться **тромбоцитопения** и даже синдром панцитопении.

Гистологическое исследование костного мозга выявляет **выраженный** миелофиброз, угнетение миелопоэза и **мегакариоцитопоэза**. В увеличенных печени и селезенке наблюдается **миелоидная** метаплазия.

В этой стадии наблюдается исход истинной полицитемии в острый лейкоз (острый миелобластный, **миеломонобластный** лейкоз, **эритромиелоз**), хронический миелолейкоз, гапопластическое состояние **кроветворения** и, как указывалось **выше,** в резко выраженный **миелофиброз**. Указанные обстоятельства приводят к летальному **исходу** больных. Причинами смерти могут быть тяжелый геморрагический **синдром**, разрыв селезенки, тяжело протекающие **инфекционно-воспалительные** процессы, принимающие септическое течение. При **использовании** современных методов лечения продолжительность **жизни** больных может составить 15-20 лет.

Диагностика

Диагноз истинной полицитемии ставится на основании **стандартизированных** критериев. А. В. Демидова (1985) указывает, что заподозрить полицитемию можно на основании следующих показателей красной крови:

Мужчины — количество эритроцитов > 5.7 × 10^{12}/л, Hb > 177 г/л, Ht 52%;

Женщины — количество эритроцитов > 5.2 × 10^{12}/л, Hb > 172 г/л, Ht 48-40%.

В табл. 76 приведены диагностические критерии истинной полицитемии, предложенные Группой по изучению истинной полицитемии (США).

Приведенные диагностические критерии являются довольно жесткими и не всегда позволяют диагностировать заболевание на ранних стадиях. К тому же следует заметить, что практический врач-терапевт не всегда может применить диагностические методы, указанные в критериях, в силу недостаточной технической оснащенности лабораторий.

Табл. 76. Диагностические критерии истинной ***полицитемии*** *(Группа по изучению истинной полицитемии, США)*

Категория А	Категория Б
1 **Увеличение массы циркулирующих эритроцитов (по ^{51}Cr) у мужчин ≥ 36мл/кг, у женщин ≥ 32 мл/кг.**	**1. Количество лейкоцитов в периферической крови ≥ 12×10^{12}/л (при отсутствии температурной реакции, инфекций, интоксикаций).**
2. Нормальное насыщение артериальной крови кислородом (≥ 92%)	**2. Количество тромбоцитов в периферической крови ≥ 400×10^{9}/л**
3. Увеличение селезенки	**3. Активность щелочной фосфатазы нейтрофилов > 100 ед. (при отсутствии температурной реакции, инфекций и интоксикаций).**
	Содержание витамина B_{12} в крови > 900 пг/мл, B_{12}-связывающая способность сыворотки крови > 2200 пг/мл
Диагноз истинной полицитемии устанавливают, если имеются все 3 признака категории А или 2 признака категории А и один из признаков категории Б	

Практический врач-терапевт может ориентироваться на следующие ***клинико-лабораторные*** *диагностическиекритериистинной полицитемии*:

1. Изменения в периферической крови: **панцитоз (эритроцитоз,** лейкоцитоз, тромбоцитоз), увеличение гемоглобина, гематокрита, уменьшение СОЭ. Обычно количество эритроцитов у мужчин > 6 × 10^{12}/л, у женщин > 5.7 х 10^{12}/л; содержание **Hb** у мужчин > 177 г/л, у женщин > 172 г/л; Ht у мужчин > **52%,** у женщин > **48%.**

2. Спленомегалия.

3. **Трехростковая** пролиферация в костном мозге с вытеснением из него жира (по данным трепанобиопсии костного **мозга).**

4. Гиперплазия красного, гранулоцитарного и мегакариоцитарного ростков костного мозга (по данным стернальной пункции). Стернальная пункция может оказаться неинформативной, поэтому предпочтительнее производить **трепанобиопсию** костного мозга.

5. Наличие плеторического синдрома (полнокровия) (вишнево-красная окраска кожи и видимых слизистых оболочек, артериальная **гипертензия, эритромелалгия,** тромбозы, геморрагический синдром).

6. Низкий уровень **эритропоэтина** в крови. Определение производится **иммуно-радиологическим** методом. Содержание эритропоэтина в сыворотке крови в норме:

- у мужчин 5.6-28.9 Е/л,
- у женщин 8.0-30.0 Е/л.

7. Отсутствие причин для развития вторичных эритроцитозов.

Дифференциальный диагноз

Истинную **полицитемию** следует дифференцировать с **эритроцитозами,** которые могут быть относительными и абсолютными (вторичными).

Относительные **эритроцитозы** — это относительное увеличение количества эритроцитов, обусловленное уменьшением объема **циркулирующей** крови при нормальной продукции эритроцитов. **Относительные** эритроцитозы обычно возникают при потере плазмы и **сгущении** крови (прием диуретиков, ожоги, обезвоживание любого происхождения и др.).

Дифференциальная диагностика истинной **полицитемии** и **относительного эритроцитоза** осуществляется на основании учета **этиологических** факторов, анализа клинической картины (при **относительном** эритроцитозе отсутствуют плеторический **синдром, спленомегалия),** данных миелограммы (при относительном **эритроцитозе** миелограмма нормальная, при истинной **полицитемии** наблюдается панмиелоз), а также на основании результатов определения объема циркулирующих эритроцитов и объема циркулирующей плазмы.

Диагноз относительного эритроцитоза достоверен, если объем циркулирующей плазмы снижен (определяется радиологическим методом по сывороточному альбумину, меченному ^{131}**I),** а масса (объем) циркулирующих эритроцитов нормальная.

Clement (1981) указывает на 3 варианта соотношений между **массой** циркулирующих эритроцитов (МЦЭ) и объемом циркулирующей плазмы (ОЦП) при относительном эритроцитозе:

- МЦЭ и ОЦП в пределах нормы, но МЦЭ на верхней границе, а ОЦП — на нижней границе **нормы;**
- МЦЭ в пределах нормы, а ОЦП снижен;
- МЦЭ и ОЦП в пределах нормы, но гематокрит увеличен из-за перемещения плазмы в капиллярное русло из артериальных и венозных сосудов.

Относительные эритроцитозы широко распространены и **встречаются** в 5 раз чаще, чем вторичные (абсолютные) эритроцитозы.

Вторичные абсолютные эритроцитозы — это увеличение количества эритроцитов, обусловленное усилением нормального эритропоэза под влиянием повышенной продукции эритропоэтина, причем гиперсекреция эритропоэтина обусловлена известными причинами.

Выделяют также *первичный абсолютный* **эритроцитоз,** обусловленный эндогенной гиперпродукцией эритропоэтина (чаще всего **речь** идет о рецессивно-наследственном заболевании).

При обнаружении эритроцитоза необходимо, прежде всего, провести дифференциальную диагностику между относительным и вторичным эритроцитозом, а затем — между **эритроцитозом** и истинной полицитемией.

Дифференциальная диагностика относительного и вторичного эритроцитоза представлена в табл. 77.

Причины развития **эритроцитозов** разнообразны и представлены в следующей классификации.

Табл. 77. Дифференциально-диагностические различия между относительным и вторичным ***эритроцитозом*** *и истинной* ***полицитемией*** *(Beutler, 1995 с дополн. и изм.)*

Показатель	Истинная полицитемия	Относительный эритроцитоз	Вторичный эритроцитоз
Спленомегалия	Имеется	Отсутствует	Отсутствует
Лейкоцитоз	Имеется	Отсутствует	Отсутствует
Тромбоцитоз	Имеется	Отсутствует	Отсутствует
Нарушение агрегации тромбоцитов, индуцированной адреналином	Имеется	Отсутствует	Отсутствует
Масса циркулирующих эритроцитов	Увеличена	Норма	Увеличена
Насыщение кислородом артериальной крови	Нормальное	Нормальное	Понижено или нормальное
Содержание витамина B_{12} в сыворотке крови	Увеличено	Нормальное	Нормальное
Витамин-B_{12}-связывающая способность сыворотки крови	Повышена	Нормальная	Нормальная
Активность щелочной фосфатазы нейтрофилов	Повышена	Нормальная	Нормальная
Костный мозг	Пангиперплазия	Норма	Эритроидная гиперплазия
Уровень эритропоэтина сыворотки крови	Снижен	Нормальный	Повышен
Рост эритроидной культуры	Без добавления эритропоэтина	С добавлением эритропоэтина	С добавлением эритропоэтина
Количество базофилов в периферической крови	Повышено	Нормальное	Нормальное
Содержание сывороточного железа	Снижено	Нормальное	Нормальное

Классификация эритроцитозов

(**А. В.** Демидова, 1985; Н. А. Алексеев, 1998 с изм.)

I. Истинная полицитемия

II. Вторичные абсолютные **эритроцитозы**

1. Вследствие **генерализованной** тканевой гипоксии

А. С артериальной **гипоксемией**

- синдром полицитемии и повышенной вязкости крови у новорожденных детей (фетоплацентарная гипоксия; трансфузия от плаценты к плоду, задержка роста плода у женщин, больных сахарным диабетом; трисомия 21);
- снижение кислорода в окружающей среде (высотная болезнь);
- хронические **обструктивные** заболевания легких;
- врожденные пороки сердца с шунтом справа налево (триада Фалло, тетрада Фалло, пентада Фалло и др.);
- приобретенные заболевания сердца;
- аргериовенозные шунты в легких;
- первичная легочная гипертензия;
- синдром Пиквика;

- нарушение транспорта кислорода гемоглобином (**наследственные метгемоглобинемии** вследствие дефицита активности метгемоглобинредуктазы, метгемоглобинопатии М; **приобретенные** метгемоглобинопатии вследствие абсорбции окислительных веществ, приема нитратов, сульфаниламидов, фенацетина);
- карбоксигемоглобинемия (в том числе у «злостных» курильщиков).

Б. Без артериальной **гипоксемии**

- гемоглобинопатии с повышенным сродством гемоглобина к кислороду;
- врожденный дефицит ферментов эритроцитов — дефицит дифосфоглицератмутазы, аномальная пируваткиназа;
- врожденное повышение уровня АТФ в эритроцитах;
- введение кобальтсодержащих препаратов (витамин B_{12}, кобамид и др.);
- язва 12-перстной кишки (повышенная усвояемость кобальта вследствие гиперсекреции **гастромукопротеина**);
- лечение эритропоэтином, андрогенами

2. **Паранеопластические** эритроцитозы
   - гипернефроидный рак;
   - **гемангиобластома** мозжечка;
   - гепатома;
   - фибромиома;
   - опухоли эндокринных желез (феохромоцитома и др.);
   - карцинома яичников;
   - лейомиома матки;
3. Эритроцитозы вследствие локальной гипоксии **почек**
   - поликистозы и солитарные кисты почек;
   - гидронефроз;
   - стеноз почечных артерий (преимущественно врожденный)
   - **посттрансплантационный эритроцитоз;**
   - **нефротический** синдром

III. **Относительные** эритроцитозы

1. Заболевания, сопровождающиеся потерей воды, электролитов плазмы (**желудочно-кишечные** заболевания, **сопровождающиеся** рвотой, диареей; прием диуретических средств; **надпочечниковая** недостаточность и др.)
2. Хронический ложный **эритроцитоз** (синдром Гайсбека, **стресс**-эритроцитоз) — обусловлен уменьшением объема плазмы **вследствие** повышенной экскреции соли и воды при хронической артериальной гипертензии.

IV. Первичный эритроцитоз

Обусловлен эндогенной гиперпродукцией эритропоэтина (рецессивно-наследственное заболевание). **Сюда** же относится и синдром Бартера (**гипокалиемия,** гаперкалийурия, психофизическая отсталость, несахарный диабет, эритроцитоз, **гиперпростагландизм**).

V. Семейные эритроцитозы неясного генеза (наследственный эритроцитоз в Чувашии, Якутии).

Следует отметить, что в практической работе врачу-терапевту чаще всего приходится проводить дифференциальную диагностику истинной **полицитемии** с эритроцитозами, возникающими вследствие тканевой гипоксии, **паранеопластическими** эритроцитозами, эритроцитозами вследствие локальной гипоксии почек, относительным эритроцитозом. Гипоксические **эритроцитозы** наиболее часто обусловлены хроническими обструктивными заболеваниями легких с выраженной дыхательной недостаточностью; врожденными пороками сердца; синдромом Пиквика (гипоталамическое ожирение + гиповентиляция легких + патологическая сонливость); нарушения гемодинамики различного генеза. Во всех этих ситуациях **эритроцитоз** носит компенсаторный характер. Отличить **гипоксический** эритроцитоз от истинной полицитемии можно, проанализировав клинику заболевания и установив его нозологическую принадлежность (см. вышеприведенную классификацию эритроцитозов). Кроме того, гипоксические эритроцитозы не сопровождаются одновременно выраженным лейкоцитозом, **тромбоцитозом, спленомегалией;** в **стернальном** пунктате нет картины **панмиелоза.** Наконец, следует принимать во внимание, что лечение основного заболевания и устранение гипоксии приводит к **значительному** уменьшению эритроцитоза и даже **полной** нормализации количества эритроцитов в крови.

Практическому врачу-терапевту довольно часто приходится проводить дифференциальную диагностику между **истинной полицитемией** и паранеопластическими эритроцитозами. Механизм развития эритроцитоза при опухолях различен. Такие опухоли, **как гипернефроидный рак,** доброкачественные опухоли **почек, гемангиобластома мозжечка, гепатома,** фибромиома **приводят к развитию эритроцитоза** следующим **образом:**

- опухоль **приобретает** способность продуцировать **эритропоэтин;**
- опухоль вызывает локальную ишемию почек и **ишемизированные** участки почек гиперпродуцируют эритропоэтин;
- нарушается инактивация эритропоэтина.

К развитию эритроцитоза приводят также опухоли эндокринной **системы.** Механизм развития эритроцитоза в этом случае заключается в том, что гормоны желез внутренней секреции оказывают прямое или опосредованное стимулирующее влияние **на** эритропоэз. Наиболее часто к развитию эритроцитоза приводят опухоли и кисты гипофиза (при этом наблюдается гиперпродукция **АКТГ** с последующим повышением секреции **кортизола);** аденома щитовидной железы; маскулинизирующие опухоли яичников; **андроген-продуцирующая** опухоль коры надпочечников (андростерома); кортикостерома (приводит к развитию синдрома **Иценко-Кушинга,** сопровождается гиперсекрецией кортизола, **кортикостерона,** в меньшей мере — **альдостерона);** феохромоцитома (продуцирует катехоламины). Наиболее значительной способностью стимулировать эритропоэз обладают андрогены и кортизол.

Дня диагностики опухолей используются тщательный анализ **клинической** симптоматики, определение содержания гормонов крови, ультразвуковое исследование, радиоизотопное сканирование, рентгеновская

компьютерная томография, **магниторезонансная** томография. Диагностирование опухоли позволяет считать эритроцитоз паранеопластическим феноменом.

При ряде заболеваний почек и их сосудов также наблюдается эритроцитоз, что обусловлено развитием локальной ишемии почек, вызывающей гиперпродукцию эритропоэтина. Эритроцитоз развивается по этому механизму при **поликистозе** почек и солитарных кистах почек, гидронефрозе, доброкачественных опухолях почек, **нефрокальцинозе,** стенозе почечных артерий, а также после трансплантации почек. **Эти** заболевания диагностируются на основании анализа клинической симптоматики, данных ультразвукового исследования, пиелографии, рентгеновской компьютерной томографии почек, почечной артериографии.

Относительный эритроцитоз изложен **выше**.

В редких случаях наблюдается семейный эритроцитоз неясного генеза.

Дифференциальная диагностика наследственного **эритроцитоза и** истинной полицитемии представлена в табл. 78.

Семейно-наследственные эритроцитозы встречаются преимущественно у детей в определенных географических районах (в **Чувашии,** Якутии). Предполагается, что в этих случаях речь идет о генетическом дефекте на уровне костного мозга, что приводит к усиленной пролиферации **эритроидных** предшественников и развитию эритроцитоза.

К наследственным эритроцитозам следует также отнести эритроцитозы, возникающие при гемоглобинопатиях с повышенным сродством гемоглобина к кислороду и при врожденном дефиците дифосфоглицератмутазы и повышении уровня АТФ в эритроцитах.

Необходимо также подчеркнуть, что эритроцитоз может наблюдаться при синдроме **Бадда-Хиари** и циррозе печени **(редко).**

Дифференциальную диагностику истинной полицитемии следует также проводить с другими миелопролиферативными заболеваниями (хронический миелоидный лейкоз, остеомиелофиброз, эссенциальный **тромбоцитоз)**. Необходимость в дифференциальной диагностике объясняется тем, что при этих заболеваниях наблюдаются изменения в крови, сходные с полицитемией. Диагностические критерии этих заболеваний изложены в соответствующих главах.

Не следует также забывать о такой распространенной причине эритроцитоза, как курение (в связи с повышением содержания карбоксигемоглобина, который не способен транспортировать кислород тканям). В этом случае следует принять во внимание отсутствие других признаков полицитемии, а также поставить очень простой тест. Больному предлагается не курить в течение 6 дней, после чего количество эритроцитов в крови обычно нормализуется.

Программа обследования

1. Детальный анализ данных анамнеза и исключение причин, которые могут вызвать симптоматический эритроцитоз.
2. Общий анализ крови с подсчетом количества тромбоцитов, ретикулоцитов, гематокрита.

Табл. 78. ***Дифференциально-диагностические*** *различия между истинной* ***полицитемией*** *и* ***семейно-наследственным эритроцитозом*** *(Ф. Э. Файнштейн, 1987, с изм.)*

Признаки	Семейно-наследственный эритроцитоз	Истинная полицитемия
Эритроцитоз	Имеется у **100%**	Имеется у 93% (по данным литературы)
Количество лейкоцитов	Нормальное или сниженное	Лейкоцитоз у 45-65% больных
Количество **нейтрофильных** лейкоцитов	Нормальное	Увеличено у 75-80% больных
Количество тромбоцитов	**Тромбоцитопения в** 75% случаев	**Гипертромбоцитоз в** 63-67% случаев
Трепанобиоптат костного мозга	Умеренная гиперплазия за счет зрелых форм **эритроидного ряда,** относительное уменьшение количества клеток **мегакариоцитарного** ряда	**Трехростковая** гиперплазия костного мозга, **мегакариоцитоз**
Селезенка	Незначительное преходящее **увеличение** у **12%** больных	Нарастающая **спленомегалия** (у 70% больных)
Печень	Незначительное преходящее увеличение у 34%	**Гепатомегалия** у **40-68%** больных
Артериальное давление	Гипотензия у 73% больных	Гипертензия у 32-35% больных
Боли в **костях**	Отсутствуют	Имеются у 30% больных
Кожный **зуд**	Отсутствует	Имеется у 43-64% больных
Возраст **больных**	Детский и юношеский **в** 72% случаев	Старше **40** лет в 80% случаев
Уровень щелочной **фосфатазы нейтрофилов**	Снижен	Повышен (у 80-95% больных)
Содержание **эритропоэтина** в крови	Повышено или нормальное	Снижено
Пролиферативная активность эритробластов костного мозга	Повышена	Снижена

3. Определение активности щелочной фосфатазы в лейкоцитах периферической крови.
4. Общий анализ мочи.
5. Биохимический анализ крови: определение содержания общего белка и белковых фракций, аминотрансфераз, щелочной фосфатазы, мочевой кислоты, **креатинина,** железа.
6. Огернальная **пункция** с **подсчетом количества клеток всех трех** ростков и **цитогенетическим** анализом.
7. Трепанобиопсия крыла подвздошной кости (при неинформативности стернальной пункции и других методов **исследования**).
8. Определение массы циркулирующих эритроцитов и объема циркулирующей плазмы.
9. Определение насыщения артериальной крови кислородом, парциального напряжения кислорода, углекислого газа.

МИЕЛОДИСПЛАСТИЧЕСКИЙ СИНДРОМ

Миелодиспластический синдром — **клональное** заболевание, характеризующееся увеличением пролиферации и нарушением **созревания** гемопоэтических клеток при нормальной или повышенной **клеточности** костного мозга, проявляющееся в дебюте **различными** сочетаниями цитопений с **трехростковой** дисплазией и имеющее **высокую** вероятность развития острого лейкоза.

Частота **миелодиспластического** синдрома (МДС) составляет **1-4** случая на 100 000 населения (Sanchez, 1987). Различают первичный **и** вторичный МДС, обусловленный предшествующей терапией. В **данной** главе обсуждается первичный МДС.

Этиология миелодиспластического синдрома неизвестна. Предполагается роль вирусов, канцерогенов, радиационного фактора, хромосомных аномалий.

Патогенез

В настоящее время МДС рассматривается как моноклональная **гемопоэтическая** патология. В 1968 г. КШтап предположил, что у человека 90% полипотентных стволовых клеток находятся в состоянии **«покоя»** и только 10% являются делящимися клетками, и именно **они** обеспечивают нормальный гемопоэз.

Под влиянием различных факторов (канцерогены, вирус, **радиация**, хромосомные транслокации и, возможно, другие **неизвестные** факторы) одна из клеток **«делящегося»** пула приобретает способность к более выраженной пролиферации и постепенно это приводит **к** формированию клона, который может дальше развиваться в **направлении** любой клеточной линии, в том числе и В-лимфоцитов, но **происхождение** из этого клона Т-лимфоцитов пока остается спорным (van Kamp и **соавт.**, 1992).

Исследованиями Raskind и соавт. (1984), Mecucci и соавт. (1986) показано, что при миелодиспластическом синдроме образование патологического клона происходит из генетически нестабильной клетки-предшественницы, и далее патологический процесс приобретает многоступенчатый характер с формированием нового аномального клона вследствие появления новых хромосомных аномалий. Таким образом, в настоящее время существует точка зрения о том, что МДС, возможно, является **поликлоновым** заболеванием.

Надо полагать, что в дальнейшем вопрос о **моноклоновом** или поликлоновом характере МДС будет решен окончательно. На сегодняшнем этапе практическому врачу важно знать, что МДС является клональным заболеванием, сформировавшийся патологический клон приобретает способность к избыточной пролиферации гемопоэтических клеток, но при этом одновременно развиваются качественные морфологические, кинетические нарушения в клетках кроветворения (дисгемопоэз), что приводит к **цитопении** и предрасполагает к развитию лейкозов.

В настоящее время уточнены некоторые механизмы формирования патологического клона **гемопоэтических** клеток при МДС, в частности, установлена роль хромосомных аберраций, определенных **цитокинов** и апоптоза.

Роль **хромосомных аберраций в развитии МДС**

При МДС наиболее часто хромосомные аномалии обнаруживаются в 5, 7 и 8 парах хромосом. Griffin и соавт. (1986) считают, что первоначальное поражение происходит в области гена, регулирующего процессы пролиферации и созревания гемопоэтических клеток. В настоящее время достаточно хорошо изучена роль аномалий в области 5 хромосомы в развитии МДС. Механизм влияния других хромосомных аномалий в развитии МДС не достаточно ясен.

Регуляция миелопоэза осуществляется колониестимулирующими факторами (КСФ), которые продуцируются моноцитами, фибробластами, **эндотелиальными** клетками и Т-лимфоцитами. Гены, контролирующие продукцию КСФ, локализуются на длинном плече 5 хромосомы. Установлено, что при МДС может быть полная **утрата** хромосомы 5, потеря длинного плеча одной из пар хромосомы **(5q⁻)**. Чаще всего поломки располагаются на уровне 5q 31-33 (цистальная поломка). Гены, локализованные на местах поломки 5q, могут резко активизироваться и способствовать пролиферации клеток и развитию лейкоза.

На хромосоме 5 располагаются также протоонкогены и гены, кодирующие **гемопоэтические** факторы роста **и их** рецепторы. На длинном плече хромосомы 5(q33.2-33.3) находится протоонкоген c-fms, кодирующий рецептор для **макрофагального** колониестимулирующего фактора (КСФ-МФ). **При** делеции длинного плеча 5 хромосомы (5q⁻) отмечается **делеция протоонкогена c-fms**. Эти изменения уменьшают экспрессию на гемопоэтических клетках рецепторов для КСФ-МФ, что способствует нарушению эритропоэза.

На длинном плече 5 хромосомы локализуются также гены для гранулоцитарного колониестимулирующего фактора (КСФ-ГМ) — **myc(8q24), mos(8q22), met(7q21;q31).** КСФ-ГМ участвует в дифференциации **гранулоцитов** и макрофагов.

Таким образом, патология в области 5 хромосомы и генов, кодирующих рецепторы для **колониестимулирующих** факторов, могут вызвать аномальную пролиферацию и нарушение дифференциации (созревания) клеток-предшественниц гемопоэза.

Роль **апоптоза в развитии МДС**

Апоптоз — запрограммированная клеточная смерть (подробно см. в гл. **«Лейкозы»).** Raza, **Mandel** и соавт. (1999) установили, что в костном мозге у 80-90% больных МДС выявлено 50% **апоптических клеток.** Клетки, подвергшиеся апоптозу, принадлежали ко всем трем гемопоэтическим линиям и часто апоптоз затрагивает даже **стромальные** элементы **(фибробласты,** жировые и эндотелиальные клетки). Наличие апоптоза выявлено в S-фазе жизнедеятельности клеток — феномен, получив-

ший название «антоним». На основании этих данных сделано предп ложение о том, что активация апоптоза при МДС обусловливает раз тие цитопении, несмотря на нормо- или гиперклеточный костный м

Роль некоторых цитокинов в развитии МДС

В нормальных условиях в регуляции гемопоэза принимают уч тие цитокины, которые оказывают на кроветворение как стимул ющее, так и депрессивное влияние. В настоящее время активно дается роль фактора некроза опухоли (TNF-a), трансформирующе ростового фактора р (TGF-p) и интерлейкина 1β (IL-1β).

Фактор некроза опухоли (TNF-a) продуцируется моноцит макрофагами и лимфоцитами. Miura, Endo, Sugawara (1991) пок что TNF-a оказывает in vitro супрессивное действие на нормальн эритроидные и гранулоцитарные колонии. Verhoef и соавт. (1992) тановили повышение концентрации TNF-a в сыворотке крови у (ных с МДС, а Raza и соавт. (1999) — в клетках биоптатов костн мозга. Эти же авторы сделали заключение, что «TNF-α может б одновременно ответственным и за гиперклеточный костный мозг (с мулирующий эффект), и за панцитопению (усиливая апоптоз з клеток)». Обнаружены также высокие уровни трансформирующего р стового фактора р и интерлейкина 1β, которые, как и фактор не опухоли, обладают двоякой ролью в регуляции гемопоэза (т.е. ок аз вают как ингибирующее, так и стимулирующее воздействие на кл ки-предшественницы гемопоэза). Предполагается, что TGF-p и IL- обладают сходным с TNF-a механизмом действия на гемопоэз и дополняют действие TNF-a. Однако основную роль в патогенезе по сравнению с другими цитокинами все же играет TNF-a.

На основании фундаментальных исследований Griffin и соавт. (1986) J Raza и соавт. (1999) можно представить патогенез МДС следующим об

Под влиянием различных факторов (канцерогены, вирус, ра ция, хромосомные аномалии) происходит мутация генов кроветво ных клеток, активируются протоонкогены, в том числе и те, с ко рыми связана пролиферация (S-myb или c-myc). Формируе патологический клон гемопоэтических клеток, который приобр способность к пролиферации, но созревание клеток нарушено. Анома лии в области 5 хромосомы вызывают нарушение экспрессии рецеп торов для колониестимулирующих факторов, что способствует увел чению клона клеток и нарушению их дифференциации, так как норме колониестимулирующие факторы не только стимулируют пр лиферацию клеток, но и участвуют в их созревании.

Одновременно увеличивается продукция цитокинов, влияющих н гемопоэз (фактор некроза опухоли-а, трансформирующий ростовой фактор р, интерлейкин 1β), причем особое значение приобретает фак тор некроза опухоли. Он, с одной стороны, стимулирует пролифера цию клональных стволовых клеток, с другой стороны — одновременно усиливает апоптоз зрелых гемопоэтических клеток, с чем связано раз витие цитопении при наличии клеточного костного мозга.

При сохранении равновесия между пролиферацией и апоптозом МДС не прогрессирует. Однако в **моноклональной** популяции среди незрелых, пролиферирующих **гемопоэтических** клеток постоянно возникают новые мутации и появляются **дополнительные** клоны. Вследствие таких мутаций возможна трансформация МДС в острый лейкоз. Схема патогенеза МДС представлена на рис. 29.

Как указывалось ранее, **миелодиспластический** синдром характеризуется **клональной** пролиферацией кроветворных клеток, имеющих **эритроидную, миелоидную и мегакариоцитарную** направленность. Костный мозг при МДС содержит нормальное **или** даже повышенное количество клеток, однако гемопоэз при этом нарушен и остается неэффективным, что проявляется морфологическими изменениями клеток в костном мозге и периферической крови (см. **далее**). У многих больных образуются очаги экстрамедуллярного кроветворения, возможно увеличение печени и селезенки.

Классификация

Наибольшее распространение получила классификация, предложенная кооперативной группой гематологов Франции, США и Англии **(1982)**. Эта классификация учитывает морфологические признаки дисгемопоэза и количество бластов в периферической крови и костном мозге (табл. 79).

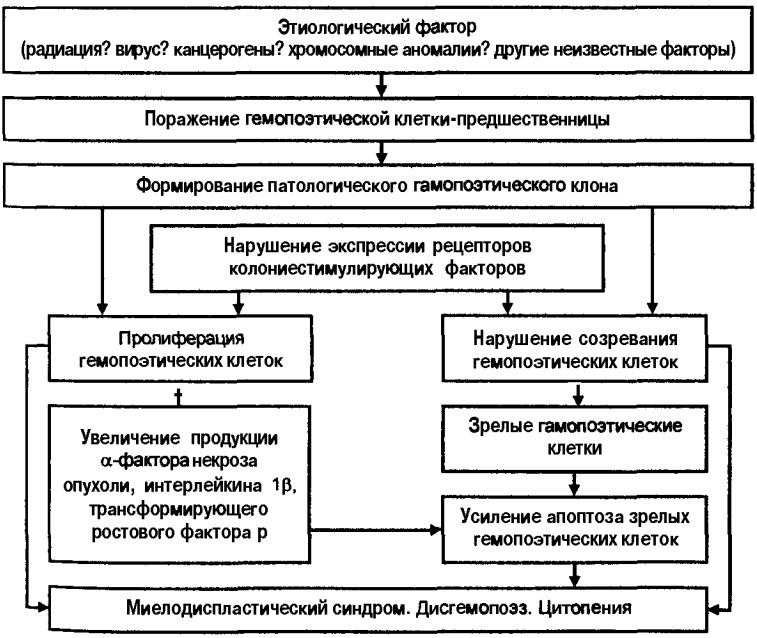

Рис. 29. Схема патогенеза ***миелодиспластического*** *синдрома.*

*Табл. 79. FAB — классификация **миелодиспластического** синдрома*

Типы МДС	Периферическая кровь		Костный мозг
1. Рефрактерная анемия	< 1% бластов	и	< 5% бластов
2 Рефрактерная анемия с избытком кольцевидных сидеробластов	< 1% бластов	и	< 5% бластов, > 15 кольцевидных сидеробластов
3 Рефрактерная анемия с избытком бластных клеток	< 5% бластов	и	5-20% бластов
4 Рефрактерная анемия с избытком бластных клеток в трансформации	> 5% бластов	или	21-30% бластов
5 Хронический миеломоноцитарный лейкоз	< 5% бластов > 1 х 10^9/л моноцитов	и	5-20% бластов

Табл. 80. Частота различных форм миелодиспластического синд
***(М. А.** Алексеев, 1998)*

Форма **миелодиспластического** синдрома	
1. Рефрактерная анемия	27.9
2. Рефрактерная анемия с избытком кольцевидных сидеробластов	18.2
3. Рефрактерная анемия с избытком бластных клеток	30.7
4. Рефрактерная анемия с избытком бластных клеток в трансформации	9.7
5. Хронический миеломоноцитарный лейкоз	13.5

В табл. 80 **представлена частота** встречаемости **различных** **(форм) МДС.**

Клиническая картина и лабораторные данные при различных формах МДС

Рефрактерная анемия

Заболевание чаще всего развивается в возрасте старше 50 лет.

Клиническая картина

Больные *жалуются* на общую слабость, недомогание, голово **жения,** снижение работоспособности, иногда снижение **массы те** геморрагические явления, одышку при ходьбе и физической нагруз При *осмотре* больных обращают на себя внимание бледность кожи видимых слизистых оболочек, иногда отмечаются кожные **кровои** ния. Обычно нет увеличения лимфатических узлов и печени. *Спле* ***галия*** (обычно небольшая) отмечается у 8-20% больных, **причем уве** личение селезенки иногда выявляется только с помощь ультразвукового исследования.

При исследовании сердечно-сосудистой системы выявляется сиг дром ***миокардиодистрофии.*** Описание клинической картины см. в гл ве **«Железодефицитная анемия»).**

Общий анализ крови

Наблюдаются следующие изменения:

- рефрактерная анемия (лечение препаратами железа и витамином B_{12} неэффективно) различной степени выраженности; анемия может быть нормо- или гиперхромной; количество **ретикулоцитов** снижено;
- признаки дисэритропоэза в виде анизоцитоза, пойкилоцитоза, макроцитоза, полихромазии; могут встречаться овалоциты, эритроциты с **базофильной** пунктуацией, тельцами Жолли; могут встречаться **сфероциты,** эритроциты в виде капель слезы;
- количество лейкоцитов имеет тенденцию к снижению, лейкопения выражена в различной степени; **нейтропения** выявляется у каждого третьего больного. Однако у 30% больных количество лейкоцитов нормальное;
- признаки дисгранулопоэза в виде **гипосегментации,** а иногда гиперсегментации ядер нейтрофилов, отсутствия или уменьшения зернистости в **нейтрофилах** и эозинофилах;
- **количество бластов** < 1%;
- количество тромбоцитов у большинства больных снижено, степень **тромбоцитопении** широко варьирует у различных больных. Однако возможно и нормальное содержание количества тромбоцитов и даже умеренный гипертромбоцитоз;
- **признаки дистромбоцитопоэза в виде** появления **гигантских тромбоцитов** и фрагментов мегакариоцитов.

Миелограмма

Анализ стернального **пунктата** выявляет следующие характерные изменения:

- **клеточность** пунктата, как правило, нормальная или повышенная (однако у некоторых больных костный **мозг гипоклеточный);**
- количество **бластных** клеток менее 5%;
- содержание клеток эритроидного ряда повышено, увеличено количество **полихроматофильных** нормобластов (большинство из них находится в G_2 — фазе митоза, резко уменьшено число клеток в **S — фазе);**
- сидеробласты отсутствуют или их количество находится в пределах **3-13%;**
- выражены признаки дисгемопоэза.

Нарушения эритропоэза проявляются в виде многоядерных эритрокариоцитов с аномальными формами ядра, с резкой базофилией цитоплазмы и базофильной пунктуацией, кариорексисом; появляются **мегалобластоидные** клетки. О дисгранулоцитопоэзе свидетельствует уменьшение специфической зернистости в **миелоцитах,** метамиелоцитах, гипосегментация ядер гранулоцитов, аномальная окраска **про-** и миелоцитов. Дистромбоцитопоэз характеризуется появлением микромегакариоцитов или мегакариоцитов с большим количеством ядер и уменьшением количества гранул в мегакариоцитах.

Цитогенетический анализ

Приблизительно у $^1/_2$ больных с рефрактерной анемией выявляются хромосомные аномалии в клетках костного мозга. Наиболее часто отмечаются аберрации в области 5 хромосомы в виде делеции 5q–, у 1-2% больных встречается моносомия 5. На втором месте по частоте стоят аберрации в области 8 хромосомы в виде трисомии 8, редко — моносомии 8. Кроме того, могут быть моносомия 7 или делеция $7q^-$. Очень редко встречаются транслокация t(2; 11)(q11;q23); $9q^+$; +6; -3; -4; делеция 11 хромосомы (q23;q25) и др.

Биохимический анализ крови

Отмечается повышение содержания сывороточного железа (у некоторых больных уровень его нормальный), нормальное или часто повышенное содержание витамина B_{12}; насыщение трансферрина железом повышено. Длительность жизни эритроцитов укорочена.

Диагностика рефрактерной анемии

В типичных случаях диагноз рефрактерной анемии как одной из форм миелодиспластического синдрома несложен. В пользу диагноза рефрактерной анемии говорят следующие признаки:

- анемия, рефрактерная к лечению препаратами железа и витамином B_{12};
- необъяснимая бицитопения (анемия+ лейкопения; анемия+ тромбоцитопения) или панцитопения;
- дисэритропоэз, дисгранулоцитопоэз, дистромбоцитопоэз;
- гиперклеточный или нормоклеточный костный мозг (по данным миелограммы) с явными признаками дисгемопоэза (прежде всего дисэритропоэза);
- наличие хромосомных аберраций в области 5 хромосомы;
- нормальное или повышенное содержание в крови железа и витамина B_{12};
- отсутствие причин, которые могли бы вызвать анемию и би- или панцитопению (лечение препаратами, подавляющих гемопоэз; злокачественные новообразования; эндокринные заболевания и др.).

Однако если у больного имеются только анемия или признаки дисплазии только одной клеточной линии, диагноз МДС поставить трудно.

Fenax и соавт. (1988) считают, что диагноз рефрактерной анемии можно поставить при следующих обстоятельствах (цит.: Н. А. Алексеев, 1998):

Наличие одно-, двух- или трехростковой цитопении неизвестной этиологии (Hb< 120 г/л; количество нейтрофилов < 1.5 × 10^9/л; число тромбоцитов < 150 х Ю'/л) более 6 месяцев + один из следующих критериев:

а) трансформация рефрактерной анемии в рефрактерную анемию с увеличенным количеством бластов или хронический миеломоноцитарный лейкоз не ранее, чем через 6 месяцев;

б) появление в динамике заболевания дисгемопоэза в других клеточных линиях;

в) наличие клональных хромосомных аберраций;

г) признаки неэффективного эритропоэза (повышение уровня сывороточного железа и насыщения трансферрина железом; снижение утилизации железа костным мозгом; укорочение жизни эритроцитов);

д) нормальная длительность жизни тромбоцитов (при наличии изолированной трмбоцитопении).

Наличие синдрома панцитопении требует дифференцировать МДС и апластическую анемию (дифференциальный диагноз изложен в гл. «Апластическая анемия»)

Течение и прогноз

По сравнению с другими формами МДС прогноз при рефрактерной анемии более благоприятен. Средняя длительность жизни колеблется от 2.5 до 4-4.5 лет. Частота трансформации рефрактерной анемии в острый лейкоз колеблется от 10 до 20%. Трансформация в острый лейкоз происходит через форму МДС рефрактерная анемия с увеличенным количеством бластов.

Рефрактерная анемия с избытком кольцевидных сидеробластов

Клиническая симптоматика этой формы МДС аналогична клиническим проявлениям рефрактерной анемии (т.е. ведущим является анемический синдром), но в отличие от рефрактерной анемии значительно реже наблюдается геморрагический синдром.

Общий анализ крови

Изменения заключаются в следующем:

- анемия преимущественно макроцитарного характера (около 80% эритроцитов — макроциты); характерна гетерохромия эритроцитов (одни эритроциты гипохромные, другие — нормо- или гиперхромные);
- количество ретикулоцитов снижено;
- иногда обнаруживаются нормобласты;
- количество лейкоцитов у большинства больных нормальное или даже повышенное (лейкоцитоз встречается не чаще, чем в 2-10% случаев); приблизительно у 8-12% количество лейкоцитов снижено;
- количество бластов меньше 1% или они отсутствуют;
- количество тромбоцитов чаще нормальное (у 80% больных) или повышено (у 3-15% больных), может наблюдаться тромбоцитопения 8-12% больных, но не резко выраженная;
- признаки дисэритропоэза наблюдаются у большинства больных и аналогичны тем, что описаны выше при рефрактерной анемии. Реже наблюдаются дисгранулоцитопоэз и дистромбоцитопоэз.

Миелограмма

Характерны следующие особенности:

- костный мозг нормо- или (чаще) гиперклеточный; обращает на себя особое внимание гиперплазия красного кроветворного ростка

с выраженным увеличением количества **полихроматофильных** 1 мобластов;

- **наличие кольцевидных сидеробластов; их количество** более **15%**. Кольцевидными **сидеробластами** являются эритробласты с 5 и более гранулами железа, которые покрывают не менее $^1/_3$ окружности ядра;
- имеются признаки дисгемопоэза, в первую очередь дисэритропоэза, как и при рефрактерной анемии;
- количество бластов менее **5%**.

Цитогенетический *анализ клеток костного мозга*

Хромосомные аберрации наблюдаются реже, чем при **рефрактерной** анемии (всего лишь у 20-37% больных) и затрагивают обычно **5, 8, 11** хромосомы. Обычно речь идет о делеции 5 хромосомы, реже наблюдаются **моносомия** 5, **трисомия** 8, **делеция** длинного плеча хромосомы **(11q)**, потеря Y-хромосомы, делеция 20 хромосомы.

Биохимический анализ крови

Характерно повышение содержания железа, ферритина, витамина B_{12}, увеличение насыщения **трансферина** железом.

Изучение ***феррокинетики***

Отмечается увеличение **эритропоэтической** активности костного мозга, снижение утилизации эритроцитами железа, **укорочение** продолжительности жизни эритроцитов. Таким образом, у больных этой формой МДС имеется неэффективный **эритропоэз**.

Отложение железа в эритробластах и увеличенное количество сидеробластов указывают на нарушение синтеза гема.

Средняя продолжительность жизни больных рефрактерной **анемией** с избытком кольцевидных сидеробластов колеблется от 4 до 6 **лет**.

Известны следующие исходы заболевания:

- постепенное снижение пролиферативной активности **эритроидных** клеток костного **мозга**, усугубление неэффективности **эритропоэза** и развитие очень тяжелой, прогрессирующей **анемии**;
- развитие аплазии костного мозга (у 13-15% больных);
- **трансформация в острый нелимфобластный** лейкоз **(у 8-15%** больных)

Прогноз

Прогноз особенно неблагоприятный при наличии тромбоцитопении уже в начале заболевания и аберраций в области 7 и 20 хромосом.

Рефрактерная анемия с избытком бластных клеток (малопроцентный острый лейкоз)

Основными *клиническими признаками* этого варианта МДС являются прогрессирующая общая слабость, снижение трудоспособности, анорексия, появление симптомов не резко **выраженного** геморрагического диатеза, незначительное увеличение **лимфатических** узлов, селезенки (в 20% случаев), печени (у 8-10% **больных**

Общий анализ крови

Характеризуется следующими изменениями:

- анемия различной степени выраженности, обычно **Hb** ниже 100 г/л; уменьшение количества эритроцитов **сопровождается** ретикулоцитопенией и **макроцитозом** (у 40-55% больных); иногда **появляются** нормобласты;
- количество лейкоцитов у большинства больных снижено, у 50% больных отмечается **нейтропения;**
- умеренно выраженная **тромбоцитопения,** однако у 20-30% больных количество тромбоцитов нормальное, могут наблюдаться признаки дистромбоцитопоэза;
- количество **бластных** клеток не превышает **5%;**
- у 45-50% больных наблюдается бицитопения (анемия и тромбоцитопения, анемия и нейтропения), в 25% случаев — **панцитопения.**

Миелограмма

Выявляются следующие изменения:

- **количество бластных клеток увеличено и находится в пределах** 5-20%;
- количество **промиелоцитов** увеличено до 5-20% у подавляющего числа больных;
- количество клеток **эритроидного** ряда у большинства больных нормальное (у 10% — снижено, у 25-30% — повышено);
- количество **мегакариоцитов** чаще всего нормальное или повышено;
- у большинства больных имеются признаки дисэритропоэза, дисгранулоцитопоэза, дистромбоцитопоэза (см. «Рефрактерная **анемия»).**

Исследование феррокинетики

Отмечается неэффективный эритропоэз (поглощение железа эритробластами снижено, длительность жизни эритроцитов укорочена, содержание железа и ферритина в крови **увеличено).**

Цитогенетический анализ

Выявляются хромосомные аномалии у 50-90% больных. Наиболее часто обнаруживаются **делеция** 5 хромосомы, **моносомия** 7, **делеция** длинного плеча 7 хромосомы, трисомия 8, значительно реже встречаются **транслокации** и делеция 11 хромосомы, исчезновение **Y-хромосомы** и др.

Исходами рефрактерной анемии с избытком бластов являются:

- трансформация в острый лейкоз (у 18-55% больных), причем это происходит в течение первых 5 лет;
- стабильное течение заболевания с выраженной рефрактерной анемией, определяющей основную клиническую симптоматику.

Прогноз

Средняя продолжительность жизни больных рефрактерной анемией с избытком бластов колеблется от 7 до 17 месяцев. Наличие хромосомных аномалий, особенно комбинированных, уменьшает продолжительность жизни больных.

Рефрактерная анемия с избытком бластов в стадии трансформации (вялотекущий острый лейкоз, олигобластный лейкоз)

Основными *клиническими проявлениями* этой формы МДС являются нарастающая общая слабость, отсутствие аппетита, нередко повышение температуры тела, снижение массы тела, наличие **геморрагического** синдрома (не у всех больных), увеличение лимфатических узлов, увеличение печени (у 30% больных), **спленомегалия** (в 20% случаев).

Общий анализ крови

В общем анализе крови выявляются:

- анемия (количество **Hb** обычно 80 г/л и ниже); нередко **встречаются** эритроциты измененной формы, нормобласты, **макроциты;** количество **ретикулоцитов** обычно нормальное;
- повышенное или нормальное количество лейкоцитов (у 25% — выраженный лейкоцитоз), лейкопения бывает очень редко;
- бласты в количестве более **5%;**
- **тромбоцитопения** различной степени выраженности, она **сочетается** с признаками дистромбоцитопоэза (появляются микро- или **макротромбоциты).**

Миелограмма

Характеризуется следующими особенностями:

- имеется гиперклеточность костного мозга у большинства больных, однако в ряде случаев костный мозг нормо- или даже гипоклеточный;
- увеличено количество бластов, оно колеблется в пределах **21-30%;**
- имеются признаки **дисэритропоэза,** дисгранулоцитопоэза, **дистромбоцитопоэза** (см. «Рефрактерная **анемия»).**

Цитогенетический анализ

Цитогенетический анализ **гемопоэтических** клеток костного мозга выявляет те же хромосомные аномалии, что при рефрактерной **анемии** с увеличенным количеством бластов.

Исследование феррокинетики

Отмечаются те же признаки неэффективного **эритропоэза,** что и при рефрактерной анемии с увеличенным количеством бластов.

Прогноз

Прогноз рефрактерной анемии с избытком бластов в стадии трансформации неблагоприятный — у 50-90% больных наблюдается трансформация в острый лейкоз (чаще острый **нелимфобластный** лейкоз). Средняя продолжительность жизни составляет **5-10** месяцев, при отсутствии хромосомных аномалий может достигать **12** месяцев.

Хронический мнеломоноцитарный лейкоз

Хронический миеломоноцитарный лейкоз развивается чаще всего у лиц старше 50 лет, в момент установления диагноза возраст пациентов обычно старше 60 лет (у 75% больных). У детей заболевание встречается редко (обычно в возрасте менее 5 лет); описаны случаи развития хронического миеломоноцитарного лейкоза как осложнение истинной полицитемии.

Клиническая картина

Основными клиническими проявлениями заболевания являются:

- общая слабость;
- выраженная предрасположенность к рецидивирующим бактериальным инфекциям (пневмонии, отит и др.);
- достаточно выраженный и часто обостряющийся геморрагический синдром (кожные кровоизлияния, кровоточивость десен, носовые и другие кровотечения);
- увеличение печени и селезенки (наблюдаются у 40% больных);
- снижение массы тела у некоторых больных;
- потливость;
- непостоянное повышение температуры тела.

Общий анализ крови

При анализе общего анализа крови обращают на себя внимание следующие особенности:

- рефрактерная анемия различной степени выраженности, чаще нормохромная, со снижением количества ретикулоцитов; могут встречаться анизоцитоз и пойкилоцитоз эритроцитов;
- увеличение количества моноцитов, как правило, $>1\times 10^9$/л (> 1000 в 1 мкл);
- общее количество лейкоцитов может быть нормальным, сниженным или повышенным;
- количество бластов, как правило, не превышает 5% (по данным Lichtman и Brennan, 1995, бластемия не больше 10%); нередко бласты вообще не определяются;
- тромбоцитопения наблюдается у большинства больных, однако у некоторых пациентов количество тромбоцитов нормальное и даже повышено.

Миелограмма

В миелограмме обнаруживаются гиперклеточность костного мозга преимущественно за счет грануломоноцитарной гиперплазии (т.е. имеется увеличение количества гранулоцитов и моноцитов, причем доминируют миелоциты), а также увеличено количество бластов (обычно в пределах 5-20%).

Цитохимический анализ

Выявляет моноцитарную природу бластов. Характерно также увеличение количества промоноцитов. Довольно часто в миелограмме обнаруживаются макронормобласты и гипер- или гипосегментированные

нейтрофилы. Несмотря на тромбоцитопению, обычно мегакариоциты присутствуют в костном мозге и количество их чаще всего нормальное.

Цитогенетический анализ

Выявляет мутацию ras-гена, а также делецию гена, кодирующего рецептор макрофагального колониестимулирующего фактора. Клетки крови и костного мозга не содержат филадельфийской хромосомы. Everson, Brown, Lilly (1989) установили при хроническом миеломоноцитарном лейкозе аутокринную или паракринную продукцию таких ростовых факторов, как гранулоцитарно-макрофагальный колониестимулирующий фактор и интерлейкин-6.

Прогноз

Заболевание постепенно вступает в терминальную фазу с развитием бластного криза. Средняя продолжительность жизни больных колеблется от 10 до 60 месяцев, составляя в среднем около 20 месяцев.

Миелодиспластические синдромы, не включенные в FAB-классификацию

Pierre (1998) приводит следующие формы миелодиспластического синдрома, не включенные в FAB-классификацию:

1. Вторичные формы, обусловленные применением определенных методов лечения.
2. Изолированная красноклеточная аплазия.
3. Постлейкемический МДС.
4. Пароксизмальная ночная гемоглобинурия.
5. Рефрактерная анемия с кольцевидными сидеробластами, обусловленная патологией Х-хромосомы.
6. Дисмегакариоцитопоэз:
   - с патологией в области 5-й хромосомы ($5q^-$);
   - без патологии в области 5-й хромосомы.
7. Острая миелодисплазия с миелофиброзом.

Вторичные формы МДС, обусловленные применением определенных видов лечения

Вторичные формы МДС могут развиваться после применения химиотерапевтических препаратов без или в сочетании с лучевой терапией для лечения лимфом или рака грудной железы. Обычно МДС развивается в течение 2-3 лет терапии, но у отдельных больных может наступить через 2 месяца.

Вторичный МДС проявляется чаще всего рефрактерной макроцитарной или сидеробластной анемией. При этом нередко обнаруживаются аномалии в области 5-й и 7-й хромосом.

Постлейкемический МДС

Постлейкемический МДС описан Foucar в 1983 г. Он развивается после лечения острого нелимфобластного лейкоза, обычно перед наступлением полной ремиссии.

Изолированная красноклеточная аплазия и пароксизмальная ночная гемоглобинурия

Изолированная красноклеточная аплазия и пароксизмальная ночная гемоглобинурия описаны с соответствующих главах.

Рефрактерная анемия с кольцевидными сидеробластами, связанная с патологией Х-хромосомы

Этот вид МДС развивается у женщин с **изодицентрической** Х-хромосомой, обычно он медленно трансформируется в острый нелимфобластный лейкоз.

Дисмегакариоцитопоэз

Эта форма МДС может сочетаться с делецией длинного плеча 5-й хромосомы 5q~ или не иметь этой хромосомной аномалии.

Форма с 5q~ обычно развивается у женщин и характеризуется **макроцитарной** рефрактерной анемией и нормальным или увеличенным количеством тромбоцитов. Костный **мозг нормоклеточный** или **гиперклеточный** с мегалобластоидной гиперплазией красного ростка и патологией мегакариоцитов. Они имеют малые или средние размеры, в цитоплазме видны вакуоли, возможно появление двудольчатых мегакариоцитов.

Форма с отсутствием 5q~ характеризуется мегакариоцитарной гиперплазией или рефрактерной анемией и развитием **мегакариоцитарного** лейкоза. Количество бластов в костном мозге меньше 30%.

Программа обследования

1. Общий анализ крови с подсчетом количества тромбоцитов, **ретикулоцитов**.
2. Определение содержания в крови сывороточного железа, ферритина, витамина $\mathbf{B_{12}}$.
3. Определение продолжительности жизни эритроцитов **(радиоизотопным** методом с использованием ^{51}**Cr)**.
4. Определение интенсивности эритропоэза **(радионуклидным** методом с использованием радиоактивного железа ^{59}**Fe)**.
5. **Стернальная** пункция.
6. Цитогенетический анализ клеток стернального **пунктата**.
7. Трепанобиопсия крыла подвздошной кости (при неинформативности стернальной пункции).

ХРОНИЧЕСКИЕ ЛИМФОПРОЛИФЕРАТИВНЫЕ ЗАБОЛЕВАНИЯ

ХРОНИЧЕСКИЙ ЛИМФОЛЕЙКОЗ (ХЛЛ)

Хронический лимфолейкоз — клональное лимфопролиферативное неопластическое заболевание, характеризующееся пролиферацией и увеличением в периферической крови количества зрелых лимфоцитов на фоне лимфоцитарной инфильтрации костного мозга, лимфатических узлов, селезенки и других органов.

Клеточный субстрат хронического лимфолейкоза представлен морфологически зрелыми лимфоцитами, в основном В-популяцией (около 95%) и значительно реже — Т-лимфоцитами (около 5%).

Заболевание регистрируется с частотой 2.7 : 100 000 населения.

Этиология и патогенез

Развитие хронического лимфолейкоза в настоящее время не ассоциируется с воздействием ионизирующей радиации, лекарств, химических веществ. Наиболее очевидна роль вирусной инфекции (ретровирусов). Flodens и соавт. (1993), Stone (1992) указывают на существование определенного риска развития ХЛЛ под влиянием низкочастотных электромагнитных волн. Большую роль в развитии ХЛЛ играют генетические факторы. В странах Европы и США ХЛЛ встречается значительно чаще, чем в странах Азии. Имеются семьи, в которых многие члены семей болеют ХЛЛ, и предрасположенность к развитию ХЛЛ прослеживается во многих поколениях.

Значение генетических аномалий

Приблизительно у 50% больных ХЛЛ обнаруживаются хромосомные аномалии, причем наиболее часто в области 12, 13, 14-й хромосом.

Наиболее характерной патологией 12-й хромосомы является трисомия 12, которая наблюдается исключительно при В-клеточном ХЛЛ. Патология 13 хромосомы заключается в делеции длинного плеча в регионе 13q14. В этой зоне располагается протоонкоген RBI. Этот ген кодирует синтез белка, ответственного за фазу G_1 клеточного цикла. Возможно, в этом же регионе локализуется ген-супрессор опухолевого роста, и патология в этой зоне имеет значение в развитии В-клеточного варианта ХЛЛ.

Довольно часто обнаруживается также патология в области 14-й хромосомы ($14q^+$) (избыток генетического материала в области длинного плеча 14-й хромосомы). Больные с такой патологией обычно

имеют более плохой прогноз, болезнь протекает с большим количеством лейкоцитов, плохим ответом на проводимое лечение, повышенным риском развития пролимфоцитарной лейкемии.

В области 14-й хромосомы в регионе q32 локализуются гены, кодирующие синтез тяжелых цепей иммуноглобулинов. В В-лимфоцитах в этой зоне часто наблюдается транслокация, что нарушает экспрессию этих генов.

У некоторых больных выявляется транслокация t(11;14) (q13;q32), которая затрагивает ген, кодирующий синтез тяжелых цепей иммуноглобулинов, и протоонкоген **BCL-1** в В-лимфоцитах. В редких случаях в В-лимфоцитах при хроническом лимфолейкозе наблюдается **транслокация t(14;18),** затрагивающая протоонкоген BCL-2. У **10%** больных хроническим В-лимфолейкозом обнаруживается транслокация t(14;19)(q32;ql3.1), что нарушает экспрессию протоонкогена BCL-3, и это может иметь большое значение в развитии В-клеточного лимфолейкоза и его прогрессировании, а также в нарушении синтеза тяжелых цепей иммуноглобулинов.

При Т-клеточном варианте **ХЛЛ** наблюдается инверсия хромосомы 14 - **inv(14)(q11;q32).**

Приблизительно у 5% больных ХЛЛ имеется патология в области BCL-2 протоонкогена, локализованного на длинном плече 18-й хромосомы, при этом нарушается синтез легких цепей иммуноглобулинов. Высокий уровень экспрессии этого протоонкогена может повышать резистентность к лечению ХЛЛ **химиотерапевтическими** средствами и препятствует апоптозу лейкозных клеток.

В области 17-й хромосомы в 53 регионе **17p13.1** локализуется ген р, кодирующий синтез ядерного белка 53-kD, подавляющего рост клеток. Мутации в области этого гена играют большую роль в развитии злокачественных заболеваний. Около 14% больных с **В-клеточным** вариантом ХЛЛ имеют мутации в области этого гена. Заболевание в этом случае протекает значительно тяжелее, и срок жизни таких больных короче по сравнению с больными, не имеющими патологии в области этого гена. **Han** и соавт. (1987) считают, что наиболее частыми и важными хромосомными аномалиями при ХЛЛ являются трисомия 12, **14q+** и t **(11;14)(q13;q32)** и экспрессия онкогена BCL-1, локализованного в точках разрыва транслокации t(11;14).

War, Levie, Perkins **(1993)** установили, что приблизительно у 40% больных ХЛЛ имеется высокая экспрессия гена **мультилекарственной** резистентности **(MDR-1 — multidrug resistance-1** gene), который локализуется в области длинного плеча 7-й хромосомы в регионе **7q21** и кодирует синтез Р-гликопротеина, повышающего резистентность к различным **химиотерапевтическим** веществам (колхицину, доксорубицину, винбластину). Предполагается также роль гена **MDR-1** в патогенезе и **клональной эволюции В-клеточного** ХЛЛ.

ХЛЛ **по современным представлениям является клональным** заболеванием, **это относится как к наиболее частому В-клеточному, так и к** очень **редкому Т-клеточному варианту ХЛЛ.**

При В-клеточном ХЛЛ патологический клон возникает из клеток-предшественниц, дифференцирующихся только по В-лимфоцитарному пути. Клональный характер **В-клеточного лимфолейкоза** доказывается путем определения фермента Г-6-ФД (**глюкозо-6-фосфатдегидрогеназа**) в **гемопоэтических** клетках, а также путем **определения** иммуноглобулинов поверхности лимфоцитов. Установлено, что в В-лимфоцитах крови **гетерозигот** по Г-6-ФД с **хронически** лимфолейкозом обнаруживается один фенотип этого фермента, а в **гранулоцитах, Т-лимфоцитах,** эритроцитах и клетках кожи **выявляются** оба фенотипа фермента Г-6-ФД. При ХЛЛ **пролиферирующие** клетки содержат на своей поверхности лишь один класс **легких** и тяжелых цепей. Синтез большим количеством лейкозных клеток лишь одного типа иммуноглобулина и наличие в них только одного фенотипа Г-6-ФД указывает на происхождение лейкозных клеток из одной клетки-предшественницы, т.е. на клональный характер **В-клеточного ХЛЛ**.

При редком Т-клеточном варианте ХЛЛ на поверхности **лейкозных** клеток иммуноглобулины отсутствуют. Клональный характер **этого** варианта ХЛЛ может быть доказан определением плотности Т-антигена на поверхности клеток. При Т-клеточном варианте ХЛЛ плотность Т-антигенов на поверхности лейкозных клеток **высокогомогенна** в **отличие** от здоровых людей (в норме плотность Т-антигена на поверхности лимфоцитов очень **вариабельна**). Одинаково высокая плотность **Т**-антигенов на лейкозных клетках свидетельствует о **клональном их** происхождении.

Образовавшийся патологический клон клеток при ХЛЛ **дальше** развивается по законам опухолевой прогрессии (см. главу **«Лейкозы»**, разделы **«Этиология»** и «Патогенез»), но значительно медленнее и менее агрессивно, чем при остром лейкозе. Клеточный субстрат при **ХЛЛ** представлен преимущественно морфологически зрелыми лимфоцитами. Лимфоциты вначале накапливаются в лимфатических узлах **и** далее — в других лимфоидных тканях, увеличиваются печень и селезенка (не всегда **значительно**), развивается прогрессирующая лимфо**цитарная** инфильтрация костного мозга. Постепенно по мере прогрессирования заболевания выявляются значительные **нарушения** гемопоэза: анемия, **гранулоцитопения,** тромбоцитопения, значительно нарушается функция иммунной системы, прежде всего это выражается в нарушении продукции иммуноглобулинов. Лимфоциты при хроническом **лимфолейкозе** являются функционально неполноценными, развиваются различные аутоиммунные конфликты (иммуногемолитическая анемия, тромбоцитопения, васкулит и др.). В-лимфоциты не дифференцируются до плазматических клеток, вырабатывающих иммуноглобулины, антитела в ответ на бактериальную **инфекцию,** поэтому больные часто болеют инфекционно-воспалительными заболеваниями. Недостаточное количество и функциональная неполноценность **Т-лимфоцитов** обусловливают большую подверженность больных вирусным заболеваниям.

Функционально неполноценные лимфоциты имеют длительный жизненный цикл, что способствует лимфоидной инфильтрации органов и тканей.

Клиническая картина

Заболевание чаще всего развивается в возрасте старше 50-60 лет исключительно редко в возрасте моложе 25 лет. **ХЛЛ** в 2 раза чаще встречается у мужчин, чем у женщин.

По клиническому течению ХЛЛ неоднороден. А. И. Воробьев (1999) выделяет следующие клинические формы:

1) доброкачественная;
2) прогрессирующая;
3) селезеночная **(спленомегалическая);**
4) абдоминальная;
5) опухолевая;
6) костномозговая;
7) пролимфоцитарная.

Ранее А. И. Воробьев (1985) выделял также форму ХЛЛ, протекающую с парапротеинемией, и форму, осложненную цитолизом.

Доброкачественную и прогрессирующую формы ХЛЛ можно объединить в одну типичную форму с доброкачественным и прогрессирующим течением.

Далее излагается клиническая картина В-клеточного хронического лимфолейкоза.

Начальный период

Начало доброкачественного и прогрессирующего вариантов типичной формы практически одинаково. В начальном периоде больные обычно не предъявляют значительных жалоб, общее состояние удовлетворительное. Однако некоторые пациенты даже **в** этом периоде **могут** жаловаться на небольшую слабость, потливость, частые **«простудные»** заболевания. Как правило, заболевание выявляется случайно (при профилактических осмотрах, при обращении к врачу по поводу какого-либо другого заболевания). Основными клиническими признаками ХЛЛ являются **на** этой стадии увеличение лимфатических узлов, лейкоцитоз и лимфоцитоз.

Наиболее часто в этой стадии отмечается небольшое увеличение лимфатических узлов, как правило, в определенной последовательности. Обычно в первую очередь увеличиваются шейные, затем подмышечные, а затем, значительно позже (чаще всего в развернутой фазе **заболевания),** — другие группы лимфатических узлов. Увеличенные лимфоузлы при хроническом **лимфолейкозе эластично-тестоваты.** Следует подчеркнуть, что выраженная плотность лимфоузлов не характерна для этой стадии хронического лимфолейкоза. Размеры увеличенных лимфатических узлов различны: от небольшого до весьма значительного увеличения. Как правило, лимфатические узлы безболезненны, не спаяны с кожей и между собой, не изъязвляются и не нагнаиваются.

Второй характерный признак хронического лейкоза в начальном периоде — лейкоцитоз (10-30 х 10^9/л) и увеличение **количества лимфоцитов** до **60-80%**. А. И. Воробьев (1985) указывает, что **количество лейкоцитов** в начальной стадии может повышаться до 50 х 10^9/л.

Основными *критериями начального периода* хронического **лимфолейкоза** являются:

- незначительное или умеренное увеличение нескольких **лимфатических** узлов одной или двух групп;
- лейкоцитоз, не превышающий 50× Ю'/л;
- отсутствие тенденции к значительному увеличению лейкоцитоза;
- удовлетворительное состояние больного, отсутствие **нарушения** функции других органов и систем (состояние компенсации).

При доброкачественном течении заболевания начальный период может продолжаться несколько лет. Нарастание лейкоцитоза медленное (в течение 2-3 лет). При развитии **инфекционно-воспалительных** процессов количество лейкоцитов и лимфоцитов в крови может **значительно** возрастать, но после купирования инфекции лейкоцитоз и лимфоцитоз возвращаются к прежним цифрам. Лимфоузлы **и селезенка** нормальных размеров или незначительно увеличены, **консистенция** узлов эластичная, размеры их не меняются.

При прогрессирующем течении **ХЛЛ** начальный этап заболевания продолжается недолго, количество лейкоцитов и лимфоцитов **неуклонно** нарастает из месяца в месяц, ухудшается общее состояние, отмечается значительное увеличение лимфатических узлов. **Первыми** обычно увеличиваются шейные надключичные лимфоузлы, **затем** подмышечные, консистенция **их** тестоватая. Селезенка вначале не **пальпируется** или незначительно увеличена, в дальнейшем размеры **ее** значительно увеличиваются.

Период выраженных клинических проявлений

В этом периоде имеется развернутая клиническая картина **хронического** лимфолейкоза. Больные *жалуются* на резко выраженную **общую** слабость, снижение работоспособности, значительную **потливость**, особенно ночью, похудание, повышение температуры тела, увеличение лимфатических **узлов**.

При *осмотре* обращают на себя внимание лимфоаденопатия и нередко изменения кожи. В этом периоде заболевания обычно увеличены практически все группы периферических лимфоузлов: подчелюстные, задние и передние шейные, надключичные, подмышечные, паховые и др. Степень увеличения лимфоузлов различна — от величины **горошины** до куриного яйца. Консистенция лимфоузлов по-прежнему **остается эластично-тестоватой**, они не спаяны между собой и с кожей. Однако при значительном увеличении лимфоузлов одной группы они могут выглядеть в виде конгломерата. С помощью специальных методов исследования (УЗИ, компьютерная томография, **рентгенография**) обнаруживается также увеличение внутригрудных и **внутрибрюшных** лимфатических узлов, однако при типичной (классической) **форме**

ХЛЛ признаков компрессии внутренних органов не наблюдается в отличие от опухолевидной формы (она описана далее).

Специфические кожные изменения в виде характерных лимфоидных инфильтратов обычно встречаются **при Т-клеточном** варианте ХЛЛ (см. далее). При типичной форме заболевания обычно наблюдаются неспецифические поражения кожи. **Это** проявляется очень часто в виде обострения течения кожных заболеваний, существовавших до развития ХЛЛ — экземы, псориаза. Кроме того, при ХЛЛ нередко наблюдаются эксфолиативная эритродермия, опоясывающий герпес (больные чрезвычайно предрасположены к нему, и герпес может принимать генерализованный характер), крапивница, нейродермит; возможны грибковые поражения кожи.

Исследование органов и систем

Селезенка и печень

При ХЛЛ селезенка и печень значительно увеличены, однако степень увеличения этих органов не достигает той величины, которая характерна для хронического миелоидного лейкоза. По мнению И. А. **Кассирского** (1970), селезенка редко доходит до пупка. Но при **спленомегалической** форме спленомегалия значительно больше выражена. Увеличение селезенки может осложниться развитием в ней инфаркта и перисплénита, как и при хроническом миелолейкозе, что сопровождается появлением болей в области левого подреберья и шума трения брюшины. Увеличенная селезенка плотна, поверхность ее гладкая. Спленомегалия может способствовать развитию **тромбоцитопении** и анемии (как известно, это характерные проявления синдрома гиперспленизма). Наряду с этим следует учитывать и другие механизмы развития цитопении у больных ХЛЛ (вовлечение в патологический процесс костного мозга и развитие аутоиммунных **реакций**).

Несколько реже отмечается **гепатомегалия**, обусловленная лейкемической инфильтрацией печени. При пальпации определяется закругленный, плотноватый край печени, поверхность ее гладкая. Нарушение функции печени выражено умеренно, холестатическая желтуха обычно не характерна, но может развиваться, если наступает обструкция желчевыводящих путей увеличенными регионарными лимфатическими узлами. При значительном увеличении лимфоузлов в области воротной вены возможно развитие синдрома портальной гипертензии с появлением асцита (см. гл. «Портальная гипертензия»), однако это более характерно для опухолевидной формы ХЛЛ (см. далее).

Желудочно-кишечный тракт

При ХЛЛ развивается лейкемическая инфильтрация слизистой оболочки желудочно-кишечного тракта, что может обусловить язвенное поражение желудка, **12-перстной** кишки, желудочно-кишечное кровотечение, развитие синдрома мальабсорбции. Позже может быть обнаружен дефицит таких важных для кроветворения веществ, как

фолиевая кислота и железо (особенно при повторяющихся **желудочно-кишечных кровотечениях**).

Система органов дыхания

При **ХЛЛ** может развиваться **лейкемическая** инфильтрация верхних и нижних дыхательных путей. Поражение легких проявляется рентгенологически в виде очаговых инфильтратов или диффузного диссеминированного процесса, напоминающего диссеминированный туберкулез легких. Клинически инфильтрация легких проявляется одышкой, **кашлем**, редко — кровохарканьем, крепитацией (реже — мелкопузырчатыми хрипами) над всей поверхностью легких, а также изменениями спирограммы, соответствующими рестриктиному типу дыхательной недостаточности (снижение показателей ЖЕЛ при удовлетворительных показателях бронхиальной проходимости). Очаговые легочные инфильтраты клинически почти не имеют клинических проявлений и выявляются рентгенологически.

Лейкемическая инфильтрация плевры приводит к развитию **фибринозного** или экссудативного плеврита (клиника и диагностика изложены в главе **«Плевриты»**).

Кроме того, необходимо подчеркнуть, что больные ХЛЛ чрезвычайно предрасположены к развитию **инфекционно-воспалительных** заболеваний органов дыхания, и у них часто развиваются пневмонии, острые бронхиты, фарингиты, трахеиты.

У некоторых больных возможно увеличение **медиастинальных лимфатических** узлов (чаще без признаков компрессии органов **средостения**), что можно выявить с помощью исследования.

Сердечно-сосудистая система

Специфическое поражение (лейкемическая инфильтрация) сердца при ХЛЛ наблюдается редко и проявляется различными нарушениями **сердечного ритма и атрио-вентрикулярной** проводимости, расширением границ сердца, соответствующими изменениями ЭКГ, развитием недостаточности кровообращения. Могут наблюдаться очаговые поражения **миокарда**, которые можно диагностировать с помощью ЭКГ. Гораздо чаще **наблюдается** неспецифическое поражение миокарда в виде **миокардиодистрофии**, обусловленной интоксикацией, анемией. **Миокардиодистрофия проявляется** одышкой и сердцебиением при физической нагрузке, **нарушениями** сердечного ритма, приглушенностью тонов **сердца**, снижением на **ЭКГ** амплитуды зубца **Т** в нескольких (чаще левых грудных) отведениях.

Может развиваться лейкозная инфильтрация сосудов **различных** калибров со значительным повышением их проницаемости. Такое **поражение** сосудов мелкого калибра может обусловить появление кожных **кровоизлияний**.

Почки

Лейкемическая инфильтрация паренхимы почек по данным **секционных** исследований обнаруживается более, чем у **половины**

больных, однако клинические проявления поражения почек наблюдаются достаточно редко и выражены неярко. Обычно это умеренная протеинурия, **иногда** микрогематурия. Тяжелых нарушений функции почек, как правило, не бывает.

Половая ***система***

У мужчин, больных хроническим лимфолейкозом, в периоде выраженных клинических проявлений может наблюдаться **приапизм** (значительно реже, чем при хроническом **миелолейкозе).** Он проявляется длительной и болезненной эрекцией и обусловлен специфической лейкемической инфильтрацией в кавернозных телах.

Центральная нервная ***система***

Поражение центральной нервной системы редко бывает значительно выраженным. Однако **лейкемическая** инфильтрация центральной нервной системы в ряде случаев может вызвать тяжелое поражение с развитием менингита, менингоэнцефалита, паралича черепно-мозговых нервов и даже комы. Наряду с лейкемической инфильтрацией поражение центральной нервной системы может быть обусловлено различными видами инфекции, в том числе, грибковой.

Лабораторные ***данные***

Общий анализ крови. Отмечается лейкоцитоз различной степени выраженности, обычно количество лейкоцитов превышает 50 х **10^9/л** и может достигать 100 × Ю'/л и даже 200 х **10^9/л.** Самым характерным признаком **ХЛЛ** является *резкое увеличение количества лимфоцитов* в периферической крови. О наличии хронического **лимфолейкоза** достоверно свидетельствует количество лимфоцитов 10 х Ю'/л и больше, заподозрить это заболевание можно, если количество лимфоцитов больше, чем 5 × **10^9/л** (у здоровых лиц оно не превышает 4.5 × **10^9/л).** У некоторых больных количество лимфоцитов может достигать величины 100 х **10^9/л** (100 000 в 1 мкл) и даже больше. В лейкоцитарной формуле лимфоциты среди всех других лейкоцитов составляют 80-90%. У большинства больных ХЛЛ лимфоциты представлены достаточно зрелыми малыми лимфоцитами, практически не отличающимися от нормальных **клеток.** При доброкачественной форме опухолевые лимфоциты имеют размеры 10-12 мкм, форма их округлая или овальная. Ядро округлое или овальное, расположено несколько эксцентрично. Хроматин гомогенный, разделен светлыми бороздами, цитоплазма неширокая, светло-голубая.

У небольшого количества пациентов в периферической крови могут определяться менее зрелые лимфоциты больших размеров, ядро которых более гомогенно и не имеет **глыбчатости** хроматина зрелого лимфоцита, а ободок цитоплазмы более широкий и может иметь перинуклеарное просветление. Нередко встречаются также клетки Ридера — лимфоциты, имеющие почкообразное или двудольчатое ядро. Характерным признаком ХЛЛ является также **появление** клеток

Боткина-Гумпрехта — полуразрушенных ядер лимфоцитов. Эти клетки лейколиза представляют собой артефакт, они образуются в процессе приготовления мазка периферической крови.

По мере прогрессирования хронического лимфолейкоза в периферической крови могут появляться единичные пролимфоциты и лимфобласты. Большое количество пролимфоцитов характерно для пролимфоцитарного варианта ХЛЛ (см. ниже), а выраженная бластемия наблюдается в терминальном периоде при развитии бластного криза.

А. И. Воробьев, А. М. Кременецкая, Д. В. Харазишвили (2000) указывают, что при прогрессирующей форме ХЛЛ цитологическая характеристика лимфоцитов следующая: хроматин конденсированный, темные зоны перемежаются со светлыми — «горы и долины» географической карты.

Примерно у 50% больных ХЛЛ обнаруживается *нормохромная нормоцитарная анемия,* количество ретикулоцитов при этом может быть нормальным или повышенным. Степень выраженности анемии различна, в определенной мере может зависеть от длительности болезни, но эта связь прослеживается не всегда. Основные причины анемии следующие:

- лейкозная инфильтрация костного мозга и, соответственно, сокращение красного кроветворного ростка. Этот фактор анемии обычно развивается через 3-7 лет от начала заболевания, при этом обычно присутствуют признаки гемолиза, и одновременно наблюдаются гиперлейкоцитоз и тромбоцитопения;
- появление антител класса IgG к эритроцитам (аутоиммунная гемолитическая анемия). По различным данным, аутоиммунный гемолиз является причиной развития анемии у 8-20% больных ХЛЛ. Антитела к эритроцитам могут быть выявлены с помощью реакции Кумбса. Кроме того, в пользу аутоиммунного характера анемии свидетельствует также быстрый положительный эффект лечения оптимальными дозами глюкокортикоидных препаратов. Гемолитическая анемия сопровождается неконъюгированной гипербилирубинемией и ретикулоцитозом;
- повышенное разрушение эритроцитов в селезенке. Этот вид анемии характерен для больных ХЛЛ со значительным увеличением селезенки и обусловлен нарушением в ней микроциркуляции. Обычно при этом виде анемии отмечается укорочение продолжительности жизни эритроцитов (применяется радиологический метод с использованием ^{51}Cr). В пользу такого генеза анемии свидетельствует положительный эффект спленэктомии.

Довольно часто при ХЛЛ развивается *тромбоцитопения.* Как правило, она обнаруживается при длительном существовании заболевания. Тромбоцитопения обусловлена прогрессированием лейкозного процесса, инфильтрацией костного мозга лейкозными клетками и, соответственно, сокращением мегакариоцитарного ростка, а также появлением аутоантител против тромбоцитов. Аутоиммунный характер тромбоцитопении подтверждается положительным терапевтическим

эффектом **глюкокортикоидных** препаратов. В развитии тромбоцитопении играет роль и повышенное разрушение тромбоцитов в селезенке. Заметных морфологических нарушений тромбоцитов нет.

Характерно также ***увеличение СОЭ.***

Миелограмма. В **стернальном** костномозговом **пунктате** наблюдается выраженная лимфоидная инфильтрация. Лимфоциты составляют более **30%** (иногда 50-60% и даже больше) от общего количества миелокариоцитов. Наряду с этим отмечается значительное уменьшение количества клеток гранулоцитарного ряда. В тяжелых случаях заболевания можно видеть почти тотальную лимфатическую метаплазию костного мозга. При непродолжительном и нетяжелом течении ХЛЛ может наблюдаться небольшая степень лимфоидной инфильтрации костного мозга. Следует заметить, что при наличии убедительных клинических данных в пользу ХЛЛ и соответствующего анализа периферической крови необходимости в стернальной пункции нет.

Исследование ***трепанобиоптата*** *костного мозга.* Этот метод исследования применяется при ХЛЛ чрезвычайно редко, главным образом для дифференциальной диагностики. Приблизительно у $^1/_3$ больных ХЛЛ определяется диффузная лимфоидная инфильтрация костного мозга, обычно такая картина наблюдается на ранней стадии развития заболевания и ассоциируется с лучшим прогнозом. У 10% больных отмечается нодулярная лимфоидная инфильтрация, а у 25% — нодулярно-диффузная (эти варианты тоже характеризуются сравнительно благоприятным прогнозом. У $^1/_4$ больных наблюдается экстенсивное замещение костного мозга лимфоцитами, что ассоциируется с неблагоприятным прогнозом. Объем жировой ткани в костном мозге значительно уменьшен.

Пункция лимфоузла. Производится в трудных дифференциально-диагностических ситуациях. Для ХЛЛ характерна пролиферация лимфоцитов, причем **пунктат** состоит из преимущественно зрелых малых лимфоцитов. При тяжелом течении и выраженном обострении заболевания возможно увеличение количества **пролимфоцитов** и лимфобластов.

Пункция селезенки. Это исследование выполняется редко, с дифференциально-диагностической целью (в частности, при так называемом алейкемическом лимфолейкозе, протекающем без увеличения лимфатических узлов и без четких морфологических проявлений ХЛЛ в стернальном пунктате), главным образом при доминировании в клинической картине **спленомегалии.** Цитограмма селезенки при ХЛЛ характеризуется значительным увеличением количества лимфоцитов и пролимфоцитов. Количество лимфоцитов в пунктате колеблется между 90 и 98%. «Именно эта отличительная особенность может служить важным признаком, на котором основана диагностика «алейкемического лимфолейкоза» (М. Г. Абрамов, 1974). Отмечается также увеличение количества бластов.

Общий анализ мочи. Могут наблюдаться **протеинурия,** нерезко выраженная микрогематурия.

Биохимический анализ крови. Почти у половины больных развивается гипогаммаглобулинемия, которая усугубляется по мере прогрессирования заболевания. При продолжительном сроке болезни может иметь место гипоальбуминемия. У многих больных ХЛЛ наблюдается повышение активности ферментов, отражающих цитолиз гепатоцитов — аминотрансфераз (в первую очередь аланиновой), гепатоспецифичных ферментов (фруктозо-1-фосфатальдолазы, орнитинкарбамоилтрансферазы); возможно умеренное повышение билирубина, как конъюгированного, так и неконъюгированного. Указанные ферментные нарушения обусловлены вовлечением печени в патологический процесс. При значительном увеличении лимфоузлов в области ворот печени возможно сдавление желчевыводящих путей, что сопровождается значительным увеличением билирубина, преимущественно за счет конъюгированной фракции. Содержание мочевой кислоты в крови обычно нормальное.

Иммунологический анализ крови. Типичной является В-клеточная форма, которая составляет 94-95% всех случаев ХЛЛ. Однако довольно часто при ХЛЛ наблюдаются повышение содержания в крови и селезенке Т-лимфоцитов-супрессоров и нарушение соотношения Т-лимфоциты-хелперы/Т-лимфоциты-супрессоры. Т-лимфоциты больных ХЛЛ in vitro обычно нормально реагируют на митоген фитогемагглютинин и продуцируют нормальное количество интерлейкина-2 и γ-интерферона. Установлено снижение функции Т-лимфоцитов-хелперов. Причина этого явления представляется неясной, потому что Т-лимфоциты при В-клеточном варианте ХЛЛ не происходят из злокачественного клона. Функция натуральных киллеров при ХЛЛ также нарушена. Burton и соавт. (1989) полагают, что функция Т-лимфоцитов и натуральных киллеров подавляется иммуносупрессивными факторами, продуцируемыми В-лимфоцитами больных хроническим лимфолейкозом.

Характерным признаком ХЛЛ является снижение содержания в крови иммуноглобулинов IgG, IgA, IgM, причем особенно заметно снижены уровни IgA и IgM. Это обстоятельство делает больных ХЛЛ чрезвычайно предрасположенными к инфекционно-воспалительным заболеваниям. Патогенез гипоиммуноглобулинемии недостаточно выяснен. Предполагается роль нарушений функции В-лимфоцитов, Т-лимфоцитов, соотношения Т-хелперы/Т-супрессоры. Kay и Petti (1989) установили, что натуральные киллеры больных ХЛЛ in vitro угнетают секрецию иммуноглобулинов нормальными В-лимфоцитами.

Проявления аутоиммунных нарушений. Как указывалось выше, у больных ХЛЛ нередко наблюдаются аутоиммунная анемия и тромбоцитопения, выявляются антитела к эритроцитам с помощью прямой реакции Кумбса. Кроме того, у отдельных пациентов обнаруживаются антитела к нейтрофильным лейкоцитам и достаточно часто — к тромбоцитам. С аутоиммунными феноменами обычно связывают В-лимфоциты, имеющие фенотип $CD5^+$.

Иммунофенотипирование позволяет установить, что основными лейкозными клетками являются зрелые В-лимфоциты с фенотипом

CD19, CD20, CD5, CD23. Кроме того, показано, что большинство лейкемических **В-лимфоцитов** содержит **моноклональные** поверхностные иммуноглобулины, но низкой плотности, причем преимущественно IgM или **IgM** и **IgD,** а также легкие цепи иммуноглобулинов. Могут определяться также моноклональные **цитоплазматические** иммуноглобулины, причем плотность их превышает нормальную. У $^1/_3$ больных обнаруживается значительное отложение легких цепей иммуноглобулинов в комплексе **Гольджи** и цистернах эндоплазматического ретикулума.

Цитогенетическое исследование *лимфоцитов.* Хромосомные аномалии обнаруживаются у 65% больных ХЛЛ. Чаще всего имеются трисомия хромосомы 12, делеция **13q⁻** и **11q⁻,** мутация гена p53 (гена супрессора опухолевого роста), расположенного на 17-й хромосоме.

Цитохимическое исследование лейкоцитов. В лимфоцитах периферической крови и костного мозга выявляется повышенное содержание гликогена (часто в виде **гранул**).

Ультразвуковое исследование выявляет увеличение печени, селезенки, лимфатических узлов в брюшной полости.

Компьютерная томография. С помощью компьютерной томографии обнаруживается увеличение **внутрибрюшных** и медиастинальных лимфоузлов, печени, селезенки.

Терминальная стадия

Заключительная (терминальная) стадия ХЛЛ характеризуется резким прогрессирующим ухудшением общего состояния больных, истощением, выраженной интоксикацией, исчезновением аппетита, высокой температурой **тела.** Гипертермия может быть обусловлена не только самим ХЛЛ, нередко она связана с развитием туберкулеза легких или присоединением тяжелой бактериальной пневмонии. Для терминальной стадии характерно развитие тяжелых осложнений. В первую очередь это **инфекционно-воспалительные** процессы с локализацией в различных органах и системах. Тяжелая генерализованная инфекция часто является причиной смерти больных ХЛЛ. Течение ХЛЛ могут осложнять пневмококковая, стафилококковая, стрептококковая пневмония, герпетическая инфекция и др. Возможны инфекционные поражения не только легких, но и мочевыводящих путей, кожи. Развитию **инфекционно-воспалительных** процессов при ХЛЛ способствуют нарушения иммунной системы, гипогаммаглобулинемия.

Герпетическая инфекция может осложнить течение ХЛЛ на любой стадии, но особенно в терминальной фазе заболевания. Чаще это опоясывающий лишай, но у многих больных вирус герпеса может вызвать генерализованное поражение кожи, слизистых оболочек полости **рта,** желудочно-кишечного тракта, мочеполовой системы.

Одним из грозных клинических проявлений терминальной фазы ХЛЛ является тяжелая почечная недостаточность. Она обусловлена инфильтрацией почечной ткани лейкозными клетками и проявляется развитием олигоанурии со значительным повышением в крови содер-

жания мочевины, **креатинина,** остаточного азота. Тяжелая почечная недостаточность может послужить причиной смерти больных **ХЛЛ.**

В терминальной фазе ХЛЛ возможно развитие **нейролейкемии** в связи с интенсивной инфильтрацией мозговых оболочек молодыми **лимфоцитами.** Клиническая картина нейролейкемии при ХЛЛ **соответствует** таковой при остром лейкозе (см. гл. **«Острый лейкоз»)** и проявляется сильными головными болями, рвотой, развитием **менингеального** синдрома, парезов **черепномозговых** нервов, периферическими параличами. Лейкозная инфильтрация корешков спинномозговых нервов **сопровождается** интенсивными **«корешковыми»** болями.

В **терминальной** фазе в связи с **лимфоидной** инфильтрацией могут развиваться тяжелая **кардиопатия,** приводящая к недостаточности кровообращения, поражение легких с симптоматикой выраженной дыхательной недостаточности, экссудативный плеврит (его необходимо дифференцировать с **экссудативным** плевритом туберкулезного генеза).

Характерным признаком терминальной стадии ХЛЛ является **выраженная** анемия. Она обусловлена сокращением красного кроветворного ростка в связи с лимфоидной инфильтрацией костного **мозга,** интоксикацией и аутоиммунными механизмами. Характерны также тромбоцитопения и усиление явлений геморрагического диатеза.

У некоторых больных в терминальной стадии развивается **бластный** криз (см. гл. «Острый лейкоз»), но чаще наблюдается трансформация в другие **лимфопролиферативные** заболевания.

В терминальном периоде ХЛЛ отмечается значительное **прогрессирующее** увеличение лимфатических узлов и селезенки. Обычно это свидетельствует о трансформации ХЛЛ в другие, более злокачественные **лимфопролиферативные** заболевания. Известно, что ХЛЛ может трансформироваться в синдром Рихтера, в пролимфоцитарный лейкоз, острый **лимфобластный** лейкоз, плазмоклеточный лейкоз, миеломную болезнь.

Трансформация в синдром Рихтера

Синдром (трансформация) Рихтера — это переход ХЛЛ **в диффузную,** агрессивную крупноклеточную **иммунобластную лимфому (лимфосаркому),** состоящую из крупных В-лимфоцитов. Описан в 1928 г. Наблюдается у 3-10% больных с прогрессирующей формой ХЛЛ. В развитии этого синдрома большая роль принадлежит мутации **гена** р53. Основными клиническими признаками синдрома Рихтера **являются** (Robertson и **соавт.,** 1993):

- прогрессирующее увеличение лимфатических узлов, они приобретают каменистую плотность, инфильтрируют и сдавливают соседние ткани, в том числе и лимфатические пути, что вызывает появление болей и отека; у многих больных развивается ретроперитонеальная лимфаденопатия;
- повышение температуры тела;
- уменьшение массы тела;
- увеличение степени гепатомегалии; может развиться массивная **спленомегалия:**

- появление неврологической симптоматики вследствие вовлечения в патологический процесс центральной нервной системы;
- клинические признаки выраженной инфильтрации опухолевыми клетками других органов — желудочно-кишечного тракта, легких, почек;
- высокий уровень в сыворотке крови лактатдегидрогеназы и моноклоновая гаммапатия (выявляется при электрофорезе белков).

Диагноз рихтеровской трансформации уточняется биопсией лимфатических узлов. Характерным является наличие в биоптатах больших иммунобластных клеток, которые имеют выраженно базофильную цитоплазму и ядро неправильной формы с нуклеолами.

В костном мозге обнаруживается инфильтрация этими незрелыми клетками, которые могут вызывать очаги остеолиза.

Продолжительность жизни больных с синдромом Рихтера составляет около 6-12 месяцев.

*Трансформация в **пролимфоцитарный** лейкоз*

Приблизительно у 15% больных В-клеточным хроническим лимфолейкозом популяция лейкемических клеток состоит из малых лимфоцитов и пролимфоцитов, количество которых может достигать 10-15%. Это свидетельствует о трансформации ХЛЛ в пролимфоцитарный лейкоз. Клиническая картина при этом в целом соответствует клинической картине ХЛЛ, но отличительным признаком является прогрессирующая очень выраженная спленомегалия. У некоторых больных обнаруживается транслокация t(6;12). Больные ХЛЛ с трансформацией в пролимфоцитарный лейкоз значительно хуже реагируют на проводимую химиотерапию, у них значительно сокращается продолжительность жизни. По данным Chani и соавт. (1986), после трансформации продолжительность жизни больных ХЛЛ составляет 9 месяцев.

Трансформация в острый лейкоз

Очень редко, приблизительно в 2% случаев наступает трансформация ХЛЛ в острый лимфобластный лейкоз. Установлено, что при этом лейкозный клон происходит из того же клона В-клеточной направленности, что и при ХЛЛ. Бластная трансформация ассоциируется с увеличением экспрессии гена c-MYC и генов, отвечающих за синтез иммуноглобулинов. Лейкемические бластные клетки экспрессируют терминальную дезоксинуклеотидтрансферазу (TdT), высокий уровень поверхностного иммуноглобулина и HLA-DR. Клинические проявления заболевания соответствуют клинике острого лимфобластного лейкоза.

В редких случаях наблюдается трансформация ХЛЛ во множественную миелому. При этом предполагается существование отдельного патологического клона плазматических клеток в костном мозге.

Прогноз

Выздоровление не наблюдается. Средняя продолжительность жизни колеблется от нескольких месяцев до 20 лет, в среднем — после начала химиотерапии (при прогрессировании заболевания) — 4-6 лет.

Естественно, на прогноз оказывает влияние характер течения. Наибольшая продолжительность жизни отмечается при доброкачественном, наименьшая — при прогрессирующем течении заболевания.

Другие формы хронического лимфолейкоза

Наряду с описанной типичной (классической), встречаются и другие формы хронического лимфолейкоза.

Опухолевая форма ХЛЛ

Опухолевая форма ХЛЛ описана И. А. Кассирским. Характерными особенностями этой формы являются следующие клинические и лабораторные проявления:

- выраженное увеличение лимфатических узлов, они безболезненны, сливаются между собой, образуют конгломераты. Сначала резко увеличиваются шейные, затем подмышечные и паховые лимфоузлы. Наряду с увеличением периферических лимфоузлов возможно увеличение паратрахеальных бронхиальных лимфоузлов со сдавлением трахеи и крупных бронхов. У некоторых больных **увеличиваются внутрибрюшные** лимфоузлы со **сдавлением** воротной вены и **желчевыводящих** путей, что приводит к развитию синдрома **портальной** гипертензии и механической желтухе. Возможно **увеличение** ретроперитонеальных лимфоузлов со сдавлением **мочеточников** и нарушением оттока мочи. Если на **протяжении** месяцев и лет рост опухоли ограничен почти исключительно лимфоузлами брюшной полости, такая форма ХЛЛ называется абдоминальной (**А. И. Воробьев и соавт.**, 2000). Для выявления увеличенных **внутригрудных** лимфоузлов используются методы рентгеновской и **компьютерной** томографии, а увеличенные внутрибрюшные лимфоузлы распознаются с помощью ультразвукового исследования и **компьютерной** томографии;
- наличие в биоптатах лимфоузлов диффузной пролиферации **однородных** лимфоидных клеток со светлыми ядрами; в отличие от лимфосаркомы, отсутствуют признаки **атипизма** и полиморфизма. В отпечатках лимфоузла обнаруживаются зрелые лимфоциты и пролимфоциты;
- тотальная диффузная лимфоцитарная инфильтрация костного мозга в трепанобиоптатах крыла подвздошной кости, в стернальном **пунктате** — выраженная пролиферация зрелых лимфоцитов (около 20-40%);
- умеренный лейкоцитоз в периферической крови — около 20 000 — 50 000 в 1 мкл; в лейкоцитарной формуле около 60-80% лимфоцитов и умеренная нейтропения (количество нейтрофилов составляет до 20% и более).

Обычно при опухолевой форме ХЛЛ полная клиническая ремиссия может продолжаться годами на фоне поддерживающей терапии циклофосфаном. Продолжительность жизни этих больных без полной ремиссии составляет 5-7 лет и более (**А. И. Воробьев и соавт.**, 2000).

Костномозговая форма ХЛЛ

Костномозговая форма хронического лимфолейкоза впервые описана в 1937 г. Storti под названием lymphadenia ossium. Для этой формы ХЛЛ характерны:

- быстро прогрессирующая панцитопения;
- тотальное или частичное замещение кроветворных ростков зрелыми лимфоцитами с гомогенным ядерным хроматином (по данным анализа стернального пунктата и трепанобиоптата костного мозга);
- отсутствие лимфаденопатии, спленомегалии, гепатомегалии;
- небольшая продолжительность жизни (около 0.5-2 лет), если не проводится цитостатическая терапия. При использовании программы ВАМП продолжительность жизни увеличивается (А. И. Воробьев и соавт., 2000). Перерождение в саркому не описано.

Таким образом, основным методом диагностики костномозговой формы ХЛЛ является исследование стернального пунктата, а при недостаточной его информативности — трепанобиоптата костного мозга.

Хронический лимфолейкоз, осложненный цитолизом

А. И. Воробьев и соавт. в 1985 г. привели описание этой формы в «Руководстве по гематологии», однако в «Классификации гемобластозов лимфатической природы» (А. И. Воробьев, М. Д. Бриллиант, 1999) эта форма не упоминается, возможно, потому что не является самостоятельной. Тем не менее, исходя из практических соображений, следует принимать во внимание возможность существования цитолитической формы ХЛЛ.

Основными особенностями этой формы являются гемолиз эритроцитов, лизис тромбоцитов и гранулоцитов. Гемолиз можно диагностировать на основании появления ретикулоцитоза, неконъюгированной гипербилирубинемии, большого количества эритрокариоцитов в миелограмме, а при иммунном генезе гемолиза — положительной прямой реакции Кумбса.

Тромбоцитолизис можно диагностировать на основании тромбоцитопении и увеличенного (или нормального) количества мегакариоцитов в костном мозге. Предположить лизис гранулоцитов можно при внезапном уменьшении их количества или даже полном исчезновении из периферической крови. При обнаружении в миелограммах резко выраженной реакции одного из кроветворных ростков (красного, мегакариоцитарного, гранулоцитарного) можно предположить внутрикостномозговой лизис.

Этот вариант ХЛЛ может сопровождаться выраженной гипертермией.

Хронический лимфолейкоз, протекающий с цитолизом, необходимо отличать от костномозгового варианта. В отличие от него, при цитолитическом варианте возможно наличие лимфаденопатии и синдрома гемолиза, кроме того, мегакариоцитарный росток сохранен и в ряде случаев даже гиперплазирован.

Спленомегалическая форма ХЛЛ

И. А. Кассирский и Г. А. Алексеев (1970) указывают, что главным клиническим признаком этой формы является спленомегалия. При этом

периферические лимфоузлы не увеличены или отмечается только небольшое их увеличение. Dighiero и соавт. (1979) считают характерными клиническими проявлениями этой формы спленомегалию и умеренную периферическую лимфаденопатию. Количество лейкоцитов в периферической крови может быть различным, но обычно лейкоцитоз нарастает на протяжении месяцев. Часто наблюдается анемия. Спленомегалическую форму ХЛЛ необходимо дифференцировать с лимфоцитомой селезенки. Главным отличительным признаком является наличие при ХЛЛ в трепанобиоптате костного мозга диффузной лимфоидной инфильтрации.

Пролимфоцитарная форма

Пролимфоцитарная форма ХЛЛ окончательно идентифицирована в 1973 г. (Catovsky, Galetto, Okos). Она составляет около 10% всех случаев ХЛЛ. Диагноз этого варианта ХЛЛ предполагает наличие среди циркулирующих в периферической крови по меньшей мере 55% пролимфоцитов, которые имеют преимущественно В-клеточное происхождение, но могут иметь (значительно реже) Т-клеточное происхождение. Таким образом, можно считать, что пролимфоцитарная форма ХЛЛ имеет В- и Т-клеточный варианты.

При пролимфоцитарной форме ХЛЛ очень часто наблюдаются хромосомные аномалии. Приблизительно 60% больных имеют патологию в области 14 хромосомы $14q^+$. Трисомия 12-й хромосомы наблюдается реже, чем при типичной форме ХЛЛ. У небольшого количества больных имеются делеция длинного плеча 6-й хромосомы ($6q^-$) и патология в области 1-й И 12-й хромосом, транслокация t(6;12)(ql5; pl3). При этой форме ХЛЛ на поверхности лейкозных клеток (пролимфоцитов) обнаруживается большое количество иммуноглобулинов, чаще всего IgM или IgD, кроме того, эти клетки почти не образуют розетки с эритроцитами мыши. В половине случаев В-пролимфоциты экспрессируют поверхностный антиген CD5.

В 20% случаев пролимфоцитарной формы ХЛЛ неопластические клетки — пролимфоциты — принадлежат к Т-клеточной линии, экспрессируют антиген CD2 и образуют розетки с эритроцитами барана. В 55% случаев Т-пролимфоциты экспрессируют антиген CD4, в 20% — CD8. В 15% случаев лейкемические клетки экспрессируют одновременно антигены CD4 и CD8. Для Т-пролимфоцитарного лейкоза характерны также экспрессия антигена CD7 и положительная цитохимическая реакция на α-нафтилацетатэстеразу в виде больших гранул.

Основными клиническими особенностями пролимфоцитарной формы ХЛЛ являются следующие:

- возраст больных в момент постановки диагноза в 50% случаев старше 70 лет;
- выраженная слабость, похудание, наклонность к геморрагиям, чувство тяжести в эпигастрии, боли в области левого подреберья;
- значительная спленомегалия;
- слабо выраженное увеличение периферических лимфоузлов («минимально пальпируемая аденопатия» по Kipps, 1995), за исключением случаев Т-пролимфоцитарного лейкоза;

- инфильтрация лейкемическими клетками кожи в области туловища, лица, рук, появление папулезной, незудящей сыпи (поражение кожи наблюдается приблизительно у $^1/_3$ больных с Т-пролимфоцитарным лейкозом);
- изменения в анализе периферической крови — у 75-80% больных количество лимфоцитов превышает 100 000 в 1 мкл (100 х Ю'/л), при этом 30-50% всех лимфоцитов представлены пролимфоцитами, которые имеют бо́льшие, по сравнению с обычными лимфоцитами, размеры, более широкую зону цитоплазмы и ядро с довольно грубым хроматином, содержащим крупную нуклеолу. Характерны также анемия (обычно гемоглобин ниже 110 г/л) и тромбоцитопения (количество тромбоцитов ниже 100 х 10^9/л);
- положительная цитохимическая реакция лимфоидных клеток на активность кислой фосфатазы (в форме гранул, иногда формирующих блок, полностью подавляется тартратом); около половины клеток содержит α-нафтилацетатэстеразу; в лимфоидных клетках обнаруживается гликоген в виде мелких гранул; реакция на миелопероксидазу отрицательная;
- выраженная пролиферация пролимфоцитов в костном мозге (по данным миелограммы);
- быстрое прогрессирование заболевания и низкая эффективность цитостатической терапии. Средняя продолжительность жизни больных около 3 лет (Melo и соавт., 1987).

Дифференциально-диагностические различия между типичной формой ХЛЛ и пролимфоцитарной формой ХЛЛ представлены в табл. 81.

Особенности Т-пролимфоцитарного варианта хронического лимфолейкоза

Т-пролимфоцитарный вариант составляет 13-20% всех случаев пролимфоцитарного лейкоза. Заболевание протекает агрессивно, трудно поддается лечению, в клинической картине часто значительно выражено поражение кожи. По своей морфологии Т-пролимфоциты напоминают В-пролимфоциты, однако, имеют более узкий ободок цитоплазмы и более высокое соотношение ядро/цитоплазма.

Хронический лимфолейкоз, протекающий с парапротеннемней

ХЛЛ, протекающий с парапротеинемией, как правило, дает обычную клиническую картину, но сопровождается моноклональной М- или G-гаммапатией. Секреция парапротеина может обусловить развитие синдрома повышенной вязкости крови.

Т-клеточная форма хронического лимфолейкоза

Т-клеточная форма составляет 1.5-5% всех случаев ХЛЛ. Патоморфологический субстрат опухоли в этом случае составляют Т-лимфоциты. Морфологически они мало отличаются от В-лимфоцитов, имеют бо́льшие размеры и более широкую зону цитоплазмы, которая содержит азурофильную зернистость; ядро полиморфное «уродливое», хроматин грубый. Т-лимфоциты способны образовывать розетки с эритроцитами барана, экспрессируют

Табл. 81. Дифференциально-диагностические различия между типичной и пролимфоцитарной формами хронического лимфолейкоза

Признаки	В-клеточный ХЛЛ	В-пролимфоцитарный ХЛЛ
Морфология лейкозных клеток	Малые (7-10 мкм) лимфоциты с плотным хроматином ядра	Большие (10-15 мкм) лимфоциты с рыхлым хроматином ядра и выраженной нуклеолой
Иммунофенотипирование лейкозных клеток		
• поверхностный Ig	Низкая плотность	Высокая плотность
• CD5	Присутствует в 95% клеток	Присутствует в 50% клеток
• CD11c	±	-
• CD20	+	+++
• CD22	+	+++
• CD103	-	–
Способность образовывать розетки с эритроцитами мыши	Часто обнаруживается	Не обнаруживается
Выявление М-градиента при электрофорезе сывороточных белков	В 5% случаев	>30% случаев
Средний возраст	64 года	70 лет
Соотношение мужчины/женщины	2 1	2 1
Спленомегалия	Характерна	Характерна, часто массивная
Количество лимфоцитов в крови	<100 000 в 1 мкл	Обычно >100000 в 1 мкл
Анемия и тромбоцитопения в момент постановки диагноза	Менее чем в 25% случаев	Более чем в 80% случаев
Лимфаденопатия	Очень характерна	Умеренная и не часто выражена

антиген CD3 и могут быть Т-лимфоцитами-хелперами (экспрессируют антиген CD4) или Т-лимфоцитами-супрессорами (экспрессируют антиген CD8). Обязательным цитохимическим признаком патологических Т-лимфоцитов являются высокая активность кислой фосфатазы с локализацией в лизосомах, а также положительные реакции на β-глюкуронидазу, β-глюкозаминазу и α-нафтилацетатэстеразу.

Характернейшей особенностью Т-клеточного ХЛЛ является поражение кожи, что требует дифференциальной диагностики с болезнью Сезари и грибовидным микозом (см. соответствующие главы). Кроме того, при этом варианте ХЛЛ отмечаются лимфаденопатия (чаще увеличиваются висцеральные узлы), спленомегалия, часто наблюдаются гепатомегалия и поражение центральной нервной системы. В анализе периферической крови обращает на себя внимание лимфоцитоз, в миелограмме — выраженная пролиферация лимфоцитов.

Прогноз Т-клеточной формы ХЛЛ неблагоприятный, продолжительность жизни больных обычно менее 2 лет. Однако у некоторых больных прогноз более благоприятен.

Клинические стадии хронического лимфолейкоза

Выделение стадий ХЛЛ имеет большое значение для определения и показаний к началу лечения. В настоящее время в большинстве стран используются две системы выделения стадий ХЛЛ — система **Rai** и **Binet**. Система Rai предложена в 1975 г., в последующем модифицирована. В 1987 г. Rai выделил следующие стадии ХЛЛ: низкий риск (стадия 0), умеренный риск (стадии I и II), высокий риск (стадии III и IV). Пациенты в каждой стадии имеют определенную продолжительность жизни.

Система клинических стадий **по** Rai представлена в табл. 82.

Система клинических стадий **по** Binet представлена в табл. **83**. В основе деления на стадии лежит степень вовлечения лимфоидной ткани в патологический процесс.

Таким образом, выделение стадий ХЛЛ позволяет сделать определенное суждение о прогнозе. Имеют прогностическое значение также и другие факторы:

- гистология костного мозга: диффузная **лимфоидная** инфильтрация имеет худший прогноз, чем узловая или интерстициальная. Это свидетельствует о целесообразности трепанобиопсии костного мозга;
- время удвоения количества лимфоцитов: пациенты, у которых в течение года количество лимфоцитов увеличилось вдвое, имеют плохой прогноз и прогрессирующее течение по сравнению с больными, у которых количество лимфоцитов стабильно. Средняя продолжительность жизни больных, у которых удвоение количества лимфоцитов произошло в течение срока менее 12 месяцев, составляет 5 лет, в то время как больные, у которых удвоение количества лимфоцитов наступило после 12 месяцев имеют продолжительность жизни более **12** лет;
- кариотип: выживаемость больных с патологическим **кариотипом** меньше по сравнению с пациентами, имеющими нормальный кариотип. При сочетании хромосомных аномалий с трисомией 12

Табл. 82. Система клинических стадий хронического лимфолейкоза ***по*** *Rai (1989)*

Стадия	Характеристика	Средняя продолжительность жизни, мес.
0	Имеется только **лимфоцитоз** в периферической крови **(>16** х 10^9**/л)** и в костном мозге **(>40%)**	>120
I	Лимфоцитоз и увеличение лимфатических узлов	**95**
II	Лимфоцитоз и **спленомегалия** и/или увеличение печени (независимо от увеличения лимфоузлов)	**< 72**
III	Лимфоцитоз и анемия (уровень **Hb<110** г/л) независимо от увеличения лимфоузлов и гепатоспленомегалии	30
IV	Лимфоцитоз и тромбоцитопения (количество тромбоцитов в **периферической** крови **<100** 000 в 1 **мкл)**	30

Табл. 83. Система клинических стадий хронического лимфолейкоза по Binet (1989)

Стадия	Клиническая характеристика	Средняя продолжительность жизни,
A	Лимфоцитоз в крови и костном мозге Hb ≥ 100 г/л, количество тромбоцитов крови ≥ 100 × 10^9/л Определяемое пальпаторно увеличение лимфоидной ткани менее, чем в 3 областях	> 120
B	Лимфоцитоз в крови и костном мозге Hb ≥ 100 г/л, количество тромбоцитов крови ≥ 100 × 10^9/л Определяемое пальпаторно увеличение лимфоидной ткани в 3 областях и более	61
C	Лимфоцитоз в крови и в костном мозге Hb < 111 г/л у мужчин или < 100 г/л у женщин, количество тромбоцитов в крови < 100 × 10^9/л Любое количество областей, в которых пальпируется увеличенная лимфоидная ткань	32

Примечание. Областями пальпируемой увеличенной лимфоидной ткани явля лимфатические узлы — шейные, подмышечные, паховые, печень, селезенка. Печ и селезенка вместе считаются как одно поле, так же, как увеличение шейн лимфоузлов справа или слева. Двустороннее увеличение подмышечных или пахо узлов считается как два поля. Следовательно, число областей пальпируемо лимфоидной ткани может быть от 5 до 1.

пациенты имеют худший прогноз по сравнению с изолированн трисомией 12. Наряду с этим, больные с трисомией 12 имея худший прогноз по сравнению с больными, которые имеют па логию в области 13q;

- наличие выраженной спленомегалии: у больных с лимфоцитозо спленомегалией и лимфаденопатией прогноз хуже по сравнению больными, у которых имеются лимфоцитоз и лимфаденопат но не увеличена селезенка;
- экспрессия лимфоцитами определенных иммуноглобулинов: ные, у которых лимфоциты экспрессируют только поверхнос IgM, имеют более плохой прогноз по сравнению с больными, которых лейкемические клетки экспрессируют поверхностные им муноглобулины.

Критерии диагноза хронического лимфолейкоза

Международным рабочим совещанием по ХЛЛ в 1989 г. предложены следующие диагностические критерии хронического лимфолейкоза:

- абсолютное количество лимфоцитов в периферической кров > 10 × 10^9/л; большинство клеток относится к зрелым лимфоцитам;
- количество лимфоцитов в костномозговом пунктате составляет > 30% всех ядросодержащих клеток;
- большинство лимфоцитов в периферической крови имеютиммун логические маркеры, подтверждающие их принадлежность к В-кле точному клону лейкозных клеток (т.е. имеют маркеры В-лимфо

Международная рабочая группа считает, что диагноз ХЛЛ можно ставить при наличии всех трех критериев. Если количество лимфоцитов в периферической крови меньше 10×10^9/л, то для постановки диагноза ХЛЛ должно быть обязательно наличие 2-го и 3-го критериев.

Согласно рекомендациям Рабочей группы Национального института рака США (1988), для постановки диагноза хронического лимфолейкоза небходимы, как минимум, следующие условия:

- количество лимфоцитов в периферической крови составляет 5 х 10^9/л;
- большинство лимфоцитов экспрессирует маркеры В-лимфоцитов, включая легкие цепи иммуноглобулинов (к- или λ-цепи), поверхностный иммуноглобулин с низкой плотностью; специфичные для В-лимфоцитов антигены CD19, CD20 и CD24 или CD5 при отсутствии маркеров Т-лимфоцитов;
- лимфоцитоз должен персистировать, и в костном мозге количество лимфоцитов должно составлять > 30% всех ядросодержащих клеток.

Приведенные две группы критериев ХЛЛ являются основными. Но, разумеется, надо учитывать и другие клинические признаки заболевания, в частности увеличение лимфатических узлов и спленомегалию.

Дифференциальный диагноз

В начальной стадии ХЛЛ следует дифференцировать с заболеваниями, которые могут сопровождаться выраженной лейкемоидной реакцией лимфоцитарного типа.

Значительное увеличение количества лимфоцитов в периферической крови наблюдается при инфекционном мононуклеозе, туберкулезе легких и лимфатических узлов, при ряде инфекционных заболеваний, в том числе при скарлатине, коклюше, при некоторых вирусных инфекциях, системных заболеваниях соединительной ткани, аутоиммунном гепатите. Проводя дифференциальную диагностику хронического лимфолейкоза с этими заболеваниями, следует использовать изложенные выше диагностические критерии ХЛЛ, учитывать клиническую симптоматику заболеваний, вызывающих лейкемоидную реакцию лимфоцитарного типа, а также необходимо принять во внимание то обстоятельство, что в отличие от ХЛЛ, при этих заболеваниях лимфоцитоз менее выражен, преходящ и не сопровождается лимфоидной гиперплазией костного мозга. Подробнее о дифференциальной диагностике см. в гл. «Лейкемоидные реакции».

ХЛЛ необходимо также дифференцировать с заболеваниями, сопровождающимися увеличением лимфатических узлов, и, прежде всего, со злокачественными лимфомами (неходжкинскими) и лимфогранулематозом. Подробно см. об этих заболеваниях в соответствующих главах.

Здесь же следует отметить, что при этих заболеваниях, как правило, нет лимфоцитоза (иногда даже наблюдается лимфопения), отмечается обьино нейтрофильный лейкоцитоз; при лимфогранулематозе возможна эозинофилия, характерны длительная лихорадка, потливость, кожный зуд. При лимфогранулематозе и неходжкинских лимфомах лимфоузлы значительно более плотные, Чем при ХЛЛ, могут образовывать бугристые конгломераты. Однако окончательно точный диагноз ставится только

с помощью биопсии лимфоузла и выявления типичной морфологич кой картины. Однако следует учесть, что диагностика резко затрудня в стадии лейкемизации злокачественной неходжкинской лимфомы. В ситуации необходимо тщательно проанализировать лабораторные дан ные в динамике процесса — отсутствие лейкоцитоза и лимфоцитоза неходжкинских лимфомах в начале заболевания и появление этих с томов в последующем. При ХЛЛ лейкоцитоз и лимфоцитоз по уже на начальной стадии заболевания. Кроме того, учитываются иммунофенотипирования лимфоидных клеток. При ХЛЛ лимфоц имеют поверхностные иммуноглобулины низкой плотности (SIg), имущественно SIgM или SIgM и SIgD, образуют розетки с эритроцита ми мыши, экспрессируют антиген CD5, не содержат CALLA-антиген рецепторы лектина арахиса. Лимфоциты при неходжкинских злокач ных лимфомах имеют высокую плотность поверхностных иммуноглобу линов, не образуют розетки с эритроцитами мыши, обычно не экспрес сируют антиген CD5 (или экспрессируют в небольшом проценте случаев), содержат CALLA-антиген и рецепторы лектина арахиса.

Сочетание хронического лимфолейкоза с другими злокачественными новообразованиями

Впервые в 1878 г. Whipman обратил внимание на сочетание лейкозов и раковых опухолей. В дальнейшем было установлено нередкое соче ХЛЛ со злокачественными новообразованиями. По данным Amamoo и с авт. (1979), это наблюдается у 23.5% больных ХЛЛ, согласно исследо ям Hyman (1969), — в 34% случаев, Hadnagy (1986) — в 6.2% случаев.

Предполагается, что своеобразная предрасположенность ХЛЛ к развитию второго злокачественного новообразования обусл лена тяжелым поражением иммунной системы.

Согласно данным Г. И. Калетина, М. А. Волковой, В. Д. (1980), наиболее частым вариантом второй опухоли при ХЛЛ явля ся рак кожи, кроме того, у больных ХЛЛ могут развиваться рак м лочной железы, желудка, кишечника и др.

Программа обследования больных хроническим лимфолейкозом

1. Общий анализ крови с определением количества тромбоцитов, ретикулоцитов.
2. Общий анализ мочи, кала.
3. Биохимический анализ крови: определение содержания белковых фракций, билирубина, аминотрансфераз, щелочной фос фатазы, глюкоза, железа, креатинина, мочевины.
4. Иммунологический анализ крови: определение количества В- Т-лимфоцитов, субпопуляций Т-лимфоцитов, иммуноглобулино ревматоидного фактора, циркулирующих иммунных комплексов.
5. Иммунофенотипирование лимфоцитов.
6. Цитогенетический анализ клеток крови и костного мозга.
7. Стернальная пункция.

8. Биопсия периферического лимфоузла (при необходимости дифференциальной диагностики с лимфогранулематозом, саркоидозом, неходжкинскими лимфомами).

9. Рентгенография и рентгеновская томография легких для выявления внутригрудных лимфатических узлов.

10. УЗИ печени, селезенки, лимфоузлов брюшной полости.

11. Компьютерная томография органов брюшной полости для выявления увеличенных абдоминальных лимфоузлов при наличии симптомов сдавления воротной вены, желчевыводящих путей и в целях дифференциальной диагностики.

ВОЛОСАТОКЛЕТОЧНЫЙ ЛЕЙКОЗ

Это редкая форма **ХЛЛ,** по частоте волосатоклеточный лейкоз составляет 1-3% всех лейкозов. Свое название этот вариант лейкоза получил из-за морфологических особенностей лимфоцитов — «волосатых **клеток».** Чаще всего они имеют В-клеточное, реже — **Т-клеточное** происхождение. «Волосатые **клетки»** имеют большие размеры (10-18 мкм), ядро расположено эксцентрично, его конфигурация полиморфная, хроматин более нежный, чем у обычного лимфоцита, могут обнаруживаться **нуклеолы.** Цитоплазма обильная, бледного **серо-голубого цвета.** Чрезвычайно характерны тонкие отростки цитоплазмы, напоминающие волоски; именно они обусловливают характерный вид клеток.

«Волосатые клетки» имеют характерные цитохимические **особенности:**

- реакция на гликоген положительная, он расположен диффузно-гранулярно;
- гранулярная, подобно серпу возле ядра, реакция **на бутиратэстеразу;**
- яркая диффузная реакция на кислую фосфатазу, не подавляемая натрия тартратом;
- положительная диффузная реакция на **α-нафтилэстеразу,** не подавляемая натрия фторидом;
- слабо положительная реакция на хлорацетатэстеразу;
- положительная реакция на **β-глюкуронидазу.**

«Волосатоклеточные» лимфоциты экспрессируют в большом количестве антигены **CD11,** CD22, CD25 и **CD103.**

Характерными **клиническими** особенностями волосатоклеточного лейкоза являются значительная спленомегалия и умеренная лимфаденопатия (нередко лимфатические узлы нормальных размеров), анемия, лейкопения, **тромбоцитопения.** Количество лимфоцитов в периферической крови увеличено, среди них встречается много «волосатых» клеток. **Более** чем у 80% больных имеются абсолютная нейтропения и моноцитопения.

В стернальном пунктате определяется лимфоидная пролиферация, **трепанобиоптат** костного мозга характеризуется лимфоидной пролиферацией с наличием **«волосатых»** клеток и явлениями фиброза.

Для волосатоклеточного **лейкоза** характерно **медленно прогрессирующее** течение, интоксикация постепенно нарастает, увеличивается спленомегалия, усугубляются тромбоцитопения, геморрагический

синдром, часто присоединяются инфекционно-воспалительные процессы. Тяжелые инфекции и резко выраженный геморрагический синдром нередко бывают причиной смерти. При отсутствии эффективной цитостатической терапии больные живут около 4 лет.

В табл. 84 представлена сравнительная характеристика «волосатоклеточного» лейкоза и других лимфопролиферативных заболеваний.

Табл. 84. Сравнительная характеристика «волосатоклеточного» лейкоза и других лимфопролиферативных заболеваний (Kipps, Robbins, 1993)

Признаки	Волосатоклеточный лейкоз	Хронический лимфолейкоз	В-пролимфоцитарный лейкоз
Соотношение мужчины / женщины	4:1	2:1	2:1
Пальпируемая спленомегалия	У 75-95% больных	Более чем у 50% больных	Более чем у 90% больных
Пальпируемая лимфаденопатия	У 5% больных	У 70% больных	У 30% больных
Среднее количество лейкоцитов в периферической крови ($\times 10^9$/л)	5	100	175
Наличие в лимфоцитах тартратрезистентной кислой фосфатазы	+	–	±
	Иммунофенотипирование лимфоцитов		
Sig	+++	+	+++
CD5	-	+++	±
CD11c	+++++	+	±
CD19	+++	++	+++
CD20	++++	+	+++
CD22	+++++	±	+++
CD25	+++	±	±
CD103	++	–	-

Примечание. Плюсами обозначена интенсивность выраженности показателя от сильно выраженной (+++++) до слабо выраженной (+); (–)— отсутствие признака или негативная реакция; (±)— в отдельных случаях может быть положительной.

ХРОНИЧЕСКИЙ ЛЕЙКОЗ ИЗ БОЛЬШИХ ЗЕРНИСТЫХ ЛИМФОЦИТОВ

Заболевание описано впервые в 1977 г., характеризуется синдромом хронической нейтропении, ассоциированной с увеличенным количеством в периферической крови больших гранулированных лимфоцитов, и относится к клональным злокачественым лимфопролиферативным заболеваниям (Loughran, Kadin, 1995). Reynolds, Foon (1984) предлагают вариант лейкоза называть Т-γ-лимфопролиферативным заболеванием.

Большие зернистые (гранулированные) лимфоциты составляют в нормальной периферической крови **10-15%** от всего количества мононуклеарных клеток и могут быть или натуральными киллерами (NK-клетки) **CD3⁻** или **Т-лимфоцитами CD3⁺. Соответственно,** лейкоз из больших зернистых лимфоцитов подразделяется **на Т-форму и** NK-форму.

Т-клеточный лейкоз из больших зернистых лимфоцитов представляет собой клональную пролиферацию **Т-лимфоцитов,** имеющих антиген CD3, а **NK-клеточный** лейкоз из больших зернистых лимфоцитов является клональной пролиферацией **NK-лимфоцитов,** не имеющих антигена CD3.

В развитии лейкоза из больших зернистых лимфоцитов определенную роль играют ретровирусы, вирус Эпштейна-Барра, но окончательно этиология не выяснена.

Клиническая картина

Клинические проявления заболевания зависят от **его** формы (табл. 85). Для Т-формы лейкоза из больших зернистых лимфоцитов характерны выраженная спленомегалия (ведущий клинический симптом), частые рецидивирующие инфекции (вирусные, бактериальные), нередко наблюдается гепатомегалия, почти в **39%** случаев имеется клиника ревматоидного артрита, отсутствует поражение кожи, и почти не бывает лимфаденопатии (может встречаться лишь в **1%** случаев). Средний возраст больных, страдающих Т-формой лейкоза из больших зернистых лимфоцитов, составляет 55 лет.

Клинические проявления NK-формы хронического лейкоза из больших зернистых лимфоцитов отличаются от клиники Т-формы. Больные NK-формой имеют более молодой возраст (около 30 лет), у них значительно чаще имеется лихорадка даже при отсутствии инфекции, не наблюдается симптомов ревматоидного артрита. Спленомегалия у этих пациентов бывает даже более выраженной по сравнению с Т-формой, прогноз при NK-форме более неблагоприятный.

Лабораторные данные

Общий анализ крови

Среднее количество больших зернистых лимфоцитов в периферической крови при Т-форме заболевания составляет 4200 в 1 мкл

Табл. 85. ***Клинические*** *проявления Т-формы хронического лейкоза из больших зернистых лимфоцитов* ***(Loughran, Kadin,*** *1993)*

Клинические **проявления**	**Встречаемость признака, %**
Интеркуррентные **инфекции**	39
Ревматоидный артрит	28
Спленомегалия	50
Гепатомегалия	23
Лимфаденопатия	1
Поражение кожи	0
Инфильтрация костного мозга	**88**

(4.2 × 10^9/л), а у больных с **NK-формой** — значительно больше и мо
иногда достигать величины 50 000 в 1 **мкл** (50 × 10^9/л).

Большие зернистые лимфоциты имеют характерные морфологич
кие признаки. У них типичное круглое или зазубренное ядро и ли
палевого цвета (бледно-голубая) **цитоплазма**, содержащая азурофил
ные гранулы (1-2 **мкм** в диаметре). В этих гранулах **цитохимически** о
являются кислая **фосфатаза**, а-нафтилацетатэстераза, **β-глюкуронид**
за, которые обусловливают **цитолитическую** активность клеток.

Большинство пациентов (84%) с **Т-клеточной** формой **лейкоза** б
больших зернистых лимфоцитов имеют хроническую **нейтропени**
количество **нейтрофилов** в периферической крови ниже 500 в 1 м
(0.5 × Ю'/л). Выраженная нейтропения при NK-форме наблюдает
лишь у 18% больных. При Т-клеточной форме **наблюдается аплазия**
Кумбс-положительная гемолитическая анемия. **Тромбоцитопения**
коагулопатия более характерны для **NK-формы**, но умеренная **тро**
боцитопения наблюдается также и при Т-форме.

Иммунофенотипирование

Т- и NK-формы различаются между собой **иммунофенотипичес**
ки. Т-форма лейкоза из больших зернистых лимфоцитов имеет с
дующую иммунофенотипическую характеристику: **CD3$^+$**, CD4
CD8$^+$, **CD16$^+$**, **CD56$^-$**, **CD57$^+$** и часто **HLA-DR$^+$**, для них **характе**
но наличие рецепторов **αβ$^+$**.

NK-форма имеет иммунофенотипическую характеристику, **отлича**
ющуюся от Т-формы: **CD3$^-$**, **CD4$^-$**, **CD8$^-$**, **CD16$^+$**, **CD56$^+$**, CD57$^+$.

Иммунологическийанализкрови

У больных с Т-формой лейкоза из больших зернистых **лимфоци**
тов часто обнаруживаются в крови ревматоидный фактор (у 57%
антинуклеарные антитела (у 38%), **поликлональная гипергаммаглоб**
линемия (у 45%), циркулирующие иммунные комплексы (у **56%**)
антинейтрофильные антитела (у 48% больных) **(Loughran, 1993)**.

У больных с NK-формой иммунные нарушения выражены реже
менее значительно.

Стернальнаяпункция

Характерны лимфоидная пролиферация, задержка созревания **гра**
нулоцитов и красноклеточная аплазия.

Диагноз

Наличие хронического лейкоза из больших зернистых **лимфоцито**
следует предположить у больных с хропической или циклической **нейтро**
пенией, а также у больных с **красноклеточной** аплазией и ревматоидны
артритом, которые имеют в крови увеличенное количество **больших зе**
нистых лимфоцитов. Диагноз **подтверждается** стернальной **пункцией**
пунктате лимфоидная пролиферация, красноклеточная **аплазия**, **задерж**
созревания гранулоцитов) и иммунофенотипическим исследованием.

ПАРАПРОТЕИНЕМИЧЕСКИЕ ГЕМОБЛАСТОЗЫ

Парапротеинемические **гемобластозы** — группа опухолевых заболеваний зрелых В-лимфоцитов, дифференцирующихся до стадии секреции иммуноглобулинов и продуцирующих в избыточном количестве патологические моноклональные иммуноглобулины и (или) различные фрагменты их молекул. Характерной особенностью парапротеинемических гемобластозов является то, что **патоморфологический** субстрат опухоли составляют или плазматические клетки (при миеломе) или переходные лимфоидные и лимфоидно-плазмоклеточные элементы (при болезни Вальденстрема). И те, и другие возникают из клеток-предшественниц, принадлежащих к В-клеточной линии гемопоэза.

К **парапротеинемическим** гемобластозам относятся: **миеломная** болезнь, **макроглобулинемия** Вальденстрема, болезнь тяжелых цепей.

Основные сведения о В-лимфопоэзе

Схематично В-лимфопоэз можно представить следующим образом:

Стволовая полипотентная кроветворная клетка → пре-В-лимфоцит → В-лимфобласт → В-пролимфоцит → В-лимфоцит → **В-иммунобласт** → плазмобласт → **проплазмоцит** → плазмоцит

Развитие В-лимфоцитов начинается с трансформации полипотентной стволовой клетки в недифференцированные предшественники В-клеток. Пролиферация и дальнейшая дифференциация этих предшественников В-клеток на начальных этапах индуцируется цитокинами: **интерлейкином-7** и фактором стволовых ***клеток.*** После образования ***пре-В-лимфоцитов*** и В-лимфоцитов дальнейшая их дифференцировка происходит под влиянием **интерлейкина-4** и интерлейкина-6, при этом **экспрессируется Fc-рецептор** для иммуноглобулинов. Далее **В-лимфоциты** трансформируются в плазматические клетки, продуцирующие антитела — иммуноглобулины. **Этот** процесс стимулируется **интерлейкином-6** и ГМ КСФ (**гранулоцитарно-макрофагальным** колониестимулирующим фактором).

В дифференцировке В-клеток, полностью протекающей в костном мозге, выделяют антигеннезависимую и антигензависимую фазы.

В антигеннезависимой фазе происходят перестройка и экспрессия генов вначале тяжелых, а затем легких цепей иммуноглобулинов. В результате образующиеся в этой фазе пре-В-лимфоциты содержат в своей цитоплазме тяжелые цепи, а в дальнейшем приобретают возможность синтезировать легкие цепи. Однако пре-В-лимфоциты еще не содержат поверхностных иммуноглобулинов. Во время антигеннезависимой фазы формируются клоны пре-В-лимфоцитов, не имеющих иммуноглобулиновых рецепторов, которые могли бы взаимодействовать с антигеном.

В последующем, по мере дальнейшей дифференцировки, на стадии незрелых В-лимфоцитов (В-лимфобластов и пролимфоцитов) на

их поверхности появляются молекулы IgM. Затем в ходе дальнейшего созревания — IgD, рецепторы к компоненту $C_3\alpha$ комплемента и к Fc-фрагменту IgG.

Следующим этапом развития является образование зрелых **В-лимфоцитов** с переключением с экспрессии поверхностных IgM и IgD на экспрессию иммуноглобулинов изотипов IgG, IgA и IgE. Зрелые **В-лимфоциты**, таким образом, имеют на своей поверхности IgM, IgA, IgE, а также **экспрессируют** антигены **HLA-DR**, рецепторы для Fc IgG, Fc IgE и маркеры CD19, CD20, CD21, CD40, рецепторы к комплементу.

В антигензависимой фазе в результате антигенной стимуляции при участии **Т-лимфоцитов** активируется размножение зрелых **В-лимфоцитов**. Часть из них превращается в В-лимфоциты — клетки **памяти**, которые при повторной стимуляции антигеном активируются значительно быстрее, чем исходные В-лимфоциты. Благодаря клеткам **памяти** обеспечивается быстрый синтез большого количества антител при повторном воздействии антигена. На заключительном этапе **дифференцировки** В-лимфоциты теряют поверхностные иммуноглобулины и превращаются в зрелые плазматические клетки, продуцирующие иммуноглобулины. Плазматические клетки имеют эксцентрично расположенное ядро, хорошо выраженный аппарат **Гольджи** и эндоплазматический ретикулум, необходимый для синтеза иммуноглобулинов. Зрелые плазматические клетки теряют маркеры В-лимфоцитов, поверхностные иммуноглобулины и приобретают способность синтезировать и секретировать в 1 секунду несколько тысяч иммуноглобулинов. Продолжительность жизни плазматических клеток 2-3 дня.

Основные сведения об иммуноглобулинах

К иммуноглобулинам относятся белки сыворотки крови, лимфы и других жидкостей организма, обладающие активностью антител, а также белки с не установленной иммунологической активностью, но имеющие аналогичную химическую структуру и **иммунохимические** свойства (белки Бенс-Джонса, миеломные белки, макроглобулины и др.) (Ф. Э. Файнштейн и **соавт.**, 1987).

Иммуноглобулины относятся **к гамма-глобулиновой** фракции сывороточных белков.

Все иммуноглобулины имеют сходную структуру. **Каждая** молекула **иммуноглобулина** состоит из четырех полипептидных цепей. Две из них имеют молекулярную массу ≈ 50 000 дальтон и называются тяжелыми, две других цепи имеют молекулярную массу ≈ 25 000 дальтон и называются легкими. Цепи иммуноглобулинов соединены **дисульфидными** мостиками.

Тяжелые цепи иммуноглобулинов подразделяются в зависимости от антигенных свойств и химического состава на 5 классов, которые обозначаются буквами греческого алфавита γ, α, μ, δ, ε. Синтез тяжелых цепей кодируется генами 14-й хромосомы. Легкие цепи подразделяются на 2 типа: κ и λ. Синтез **κ-цепей** кодируется генами 2-й хромосомы, синтез **λ-цепей** — генами 22-й хромосомы. Структура и

антигенные свойства тяжелых цепей определяют принадлежность иммуноглобулинов к одному из классов **IgM, IgG, IgA, IgE** и **IgD**, которые содержат, соответственно, тяжелые цепи μ, γ, α, ε, δ. В названных пяти классах иммуноглобулинов существуют **два** типа легких цепей λ и κ. Следовательно, имеется 10 разных типов молекул **Ig**: **IgG-λ, IgG-κ, IgM-λ, IgM-κ, IgA-λ, IgA-κ, IgE-λ, IgE-κ, IgD-λ, IgD-κ**.

В концевой части каждой из двух ветвей молекулы располагаются ее вариабельные фрагменты. Их аминокислотные последовательности очень разнообразны, что обусловливает способность иммуноглобулинов связываться с антигеном. Остальные участки молекулы иммуноглобулина имеют постоянную последовательность аминокислот (константная часть), характерную для определенного класса иммуноглобулинов. Именно константная часть и позволяет подразделять иммуноглобулины на 5 основных классов. Каждая молекула Ig имеет 2 одинаковых связывающих фрагмента Fab (fragment antigen binding) и один фрагмент Fc кристаллизующийся (fragment **crystallizable**), ответственный за активацию комплемента.

Иммуноглобулины G

Антитела класса IgG играют ведущую роль в гуморальном иммунитете при различных инфекционных заболеваниях, именно они с участием комплемента вызывают гибель инфекционного агента. Кроме того, IgG нейтрализуют бактериальные токсины. IgG присутствуют не только в сосудистом русле, но проникают в экстраваскулярные пространства, где также проявляют защитную антиинфекционную функцию. IgG активируют также систему комплемента по классическому типу.

Содержание IgG в сыворотке крови в норме составляет ***8.0-17.0 г/л***

Период полураспада IgG 20-28 дней, количество синтезируемого за сутки IgG составляет 13-30 **мг/кг**.

В зависимости от аминокислотного состава и антигенных свойств выделяют 4 подкласса IgG:

IgG1 — 77% от общего количества IgG,

IgG2 — 11% от общего количества IgG,

IgG3 — 9% от общего количества IgG,

IgG4 — 3% от общего количества IgG (В. Т. Долгих, 1998).

IgG1 и IgG4 связываются через Fab-фрагменты с возбудителем, а с помощью Fc-фрагментов взаимодействуют с Fc-рецепторами макрофагов нейтрофилов, способствуя фагоцитозу инфекционного возбудителя. **IgG_4** принимает также участие в осуществлении аллергической реакции немедленного типа.

Иммуноглобулины M

Антитела класса IgM находятся преимущественно в кровеносном русле, появляются на самой ранней стадии иммунного ответа при инфекции. IgM агглютинируют бактерии, нейтрализуют вирусы, связывают бактериальные эндотоксины, активируют фагоцитоз и способствуют элиминации возбудителя.

Содержание IgM в сыворотке крови в норме колеблется у мужчин от 0.50 до 3.20 г/л, у женщин — от 0.60 до 3.70 г/л (Тиц, 1997).

Период полураспада IgM составляет 4-8 суток, за сутки вырабатывается 3-17 мг/кг. Выделяют 2 подкласса IgM — IgM1 (65% от общего количества IgM) и IgM2 (35% от общего количества IgM).

Иммуноглобулины A

Антитела класса IgA включают два вида — сывороточный и секреторный. Сывороточный IgA составляет около 13% от общего количества иммуноглобулинов (меньше 50% всего пула IgA).

Содержание IgA в сыворотке крови в норме составляет 0.9-4.5 г/л.

Ежедневно синтезируется около 3-50 мг/кг IgA, период его полураспада 4-5 суток.

Больше 50% всего пула IgA составляют секреторные иммуноглобулины A, которые подразделяются на 2 подкласса: IgA1 и IgA2. Секреторный IgA секретируется лимфоцитами слизистых оболочек и содержится в биологических секретах — грудном молоке, слюне, желудочной жидкости, бронхиальном и кишечном секретах.

Основная функция секреторного IgA — защита слизистых оболочек от патогенных микроорганизмов, аллергенов, антигенов. Секреторный IgA инактивирует бактерии, вирусы, активирует комплемент по альтернативному пути и фагоцитоз, нейтрализует энтеротоксин.

Иммуноглобулин E

Антитела класса IgE (реагины) играют важнейшую роль в развитии аллергических реакций немедленного типа (атопическая астма, анафилактический шок, отек Квинке). Они быстро фиксируются на тучных клетках, базофилах, связываются с их Fc-рецепторами. При повторном контакте аллергена (антигена) с реагинами на поверхности тучных клеток и базофилов возникает их дегрануляция с выделением медиаторов аллергии и воспаления.

Содержание IgE в сыворотке крови в норме составляет 20-100 кЕ/л (А.А. Тотолян, 1998) или 0.00005-0.0003 г/л (В. Т. Долгих, 1998).

За сутки синтезируется IgE около 0.02 мг/кг, период полураспада IgE в крови составляет 2-3 дня. IgE играет роль не только в осуществлении аллергической реакции немедленного типа, но и в осуществлении противогельминтного иммунитета.

Иммуноглобулины D

Антитела класса IgD обладают антивирусной активностью, участвуют в развитии местного иммунитета, могут принимать участие в активировании комплемента и дифференцировке Т-лимфоцитов.

Нормальное содержание IgD в сыворотке крови составляет 0.03-0.04 г/л.

За сутки в организме синтезируется IgD 1-5 мг/кг массы тела, период полураспада IgD составляет 2-8 дней.

При парапротеинемических гемобластозах сохраняется способность клеток линии В-лимфоцитопоэза дифференцироваться до иммуно-

глобулинпродуцирующих клеток и **секретировать** иммуноглобулины. Однако секретируемые иммуноглобулины имеют однообразную структуру, однородны по классу, типу легких цепей, т.е. они являются моноклональными парапротеинами. Моноклональность продуцируемых иммуноглобулинов — **парапротеинов** объясняется их происхождением из одного **пролиферирующего** опухолевого клона.

Следовательно, при **парапротеинемических** гемобластозах имеется **моноклональная** иммуноглобулинопатия **(парапротеинемия),** выражающаяся в накоплении в сыворотке **крови** или в моче однородных по физико-химическим и биологическим характеристикам иммуноглобулинов или их фрагментов.

Патологический **моноклональный** иммуноглобулин **(парапротеин)** хорошо выявляется на **электрофореграмме** в виде симметричного пика в зоне α_2, **β или γ-глобулинов**. Этот пик называется М-компонент (М-**моноклональный**). Его высота зависит от количества опухолевых миеломных клеток, синтезирующих парапротеин.

Различают следующие виды **М-протеина** в зависимости **от** его **состава**:

- полная молекула антитела-иммуноглобулина любого класса **IgG, IgA, IgM, IgD, IgE**, содержащая легкую к- или **λ-цепь**;
- измененное антитело-иммуноглобулин;
- изолированные легкие к- или **λ-цепи** иммуноглобулинов;
- изолированные тяжелые цепи иммуноглобулинов.

Точная структурная идентификация М-компонента устанавливается с помощью **иммуноэлектрофореза**.

МИЕЛОМНАЯ БОЛЕЗНЬ

Миеломная болезнь (множественная миелома, генерализованная **плазмоцитома**, болезнь Рустицкого-Каллера) — **парапротеинемический** гемобластоз, характеризующийся злокачественной опухолевой пролиферацией плазматических клеток одного клона с гиперпродукцией **моноклонального** иммуноглобулина или свободных **моноклональных** легких цепей иммуноглобулинов.

Частота заболевания составляет 2-4 случая на 100 000 человек в год и одинакова для мужчин и женщин. Большинство больных имеет возраст старше 40 лет.

Этиология

Специфические этиологические факторы **миеломной** болезни неизвестны. Установлено определенное значение ионизирующей радиации в развитии заболевания, что подтверждается повышением через 20 лет частоты заболевания среди японцев, подвергшихся атомной бомбардировке. Существуют доказательства генетической предрасположенности к развитию миеломной болезни. Большую роль играют также **цитогенетические** нарушения. У некоторых больных миеломной болезнью обнаруживается гиперэкспрессия с-тус и **H-ras** онкогенов.

Описана мутация супрессорных генов p53 и Rb-1. Не исключается роль в развитии заболевания хронической антигенной стимуляции В-лимфоцитов и их трансформации в плазматические клетки с последующей продукцией парапротеинов. Имеются указания на возможную роль в развитии миеломной болезни длительных контактов с нефтепродуктами, бензолом, асбестом. Необходимо также подчеркнуть большое значение недостаточной активности Т-лимфоцитов-супрессоров, что способствует неограниченной пролиферации В-клеток.

Патогенез

При миеломной болезни происходит опухолевая трансформация на уровне В-лимфоцитов-клеток памяти или плазмобластов, сохраняющих способность созревать и дифференцироваться в плазматические клетки. Формируется клон плазматических клеток, продуцирующих однородные по иммунологическим признакам иммуноглобулины (парапротеины), принадлежащие к классам IgG, IgA, IgD, IgM, IgE. Существуют также формы миеломной болезни, при которых опухолевые клетки синтезируют только свободные легкие или тяжелые цепи. Свободные легкие цепи обнаруживаются в моче в виде белка Бенс-Джонса. В последние годы установлена большая роль цитокинов в пролиферации миеломных клеток.

Плазматические клетки синтезируют наряду с иммуноглобулинами также остеокластактивирующий фактор (интерлейкин-1-β), интерферон, фактор некроза опухоли, интерлейкин-5. В настоящее время большое внимание уделяется цитокину интерлейкину-6, который продуцируется фибробластами, макрофагами и остеобластами, является фактором роста плазматических (миеломных) клеток и тормозит их апоптоз, чему способствует также мутация генов p53 и Rb-1. В сыворотке крови больных миеломной болезнью содержание интерлейкина-6 в крови повышено, и это обусловлено гиперфункцией стромальных клеток костного мозга и гиперсекрецией ими этого цитокина.

Доказано также, что гранулоцитарно-макрофагальный колониестимулирующий фактор и интерлейкин-3 усиливают стимулирующее влияние интерлейкина-6 на миеломноклеточную пролиферацию, а α-интерферон в высоких дозах ее ингибируют.

Можно выделить две патогенетических стадии заболевания: хроническую (развернутую) и острую (терминальную). В хронической стадии патоморфологический субстрат опухоли представлен однородными опухолевыми миеломными клетками с умеренной или даже низкой пролиферативной активностью, при этом миелодепрессия и симптомы интоксикации выражены умеренно, опухоль практически не выходит за пределы костного мозга и кортикального слоя кости. В дальнейшем, по мере прогрессирования заболевания происходят онкогенные мутации в опухолевом клоне, формируются субклоны злокачественных клеток с высокой способностью к пролиферации, нарушается апоптоз опухолевых клеток, развивается терминальная стадия болезни. В этой стадии опухоль выходит за пределы костного мозга, метастазирует во внутренние

органы, развиваются тяжелая **миелодепрессия,** выраженная **интоксикация**. В терминальной стадии может измениться морфологический субстрат опухоли и произойти трансформация в **лимфосаркому**.

Патологическая пролиферация плазматических клеток обусловливает следующие важнейшие патофизиологические сдвиги при миеломной болезни:

- деструкцию костей и поражение костного мозга, нарушение кроветворения (анемию, лейкопению, **тромбоцитопению);**
- иммунный дефицит и повышенную предрасположенность к **инфекционно-воспалительным** процессам в связи с подавлением нормальной функции иммунной системы продуктами жизнедеятельности миеломных клеток;
- развитие манифестных клинических проявлений, связанных с секрецией **парапротеинов** — синдрома повышенной вязкости крови, криоглобулинемии, амилоидоза, нарушений гемостаза, миеломной нефропатии.

Механизм развития отдельных клинических синдромов изложен далее в разделе «Клиническая картина».

Патологическая анатомия

Опухоль (плазмоцитома) локализуется в костях таза, позвоночника, ребрах и вызывает развитие остеолиза **и остеопороза**. Характерно тяжелое поражение почек (атрофия канальцев, **интерстициальный** фиброз, образование цилиндров в почечных канальцах, у 10% больных отложение амилоида). Наблюдаются дистрофические изменения в других органах.

Клиническая картина, лабораторные и инструментальные данные

В течении миеломной болезни выделяют бессимптомный период, развернутую клиническую и терминальную стадии.

Бессимптомный период

Развитию клинической картины миеломной болезни всегда предшествует бессимптомный период, который имеет различную продолжительность (от 5 до 15 лет, редко — дольше). В этом периоде больные чувствуют себя удовлетворительно, остаются трудоспособными, клинических проявлений поражения внутренних органов и костной системы нет. Однако практически всегда обнаруживаются (обычно при случайном обследовании) высокая СОЭ, **М-компонент** в сыворотке крови при электрофорезе белков и необъяснимая протеинурия. **На** этой стадии заболевания количество плазматических клеток в костном мозге еще остается нормальным.

Развернутая клиническая стадия

Период выраженных клинических проявлений характеризуется многочисленными субъективными ощущениями и симптомами поражения костей и внутренних органов. Больные жалуются на выраженную общую слабость, снижение трудоспособности, головокружение, усталость к

концу рабочего дня, снижение аппетита, похудание, частые рецидивирующие воспалительные заболевания дыхательной системы, боли в стях. Указанные симптомы заставляют больного обратиться к врачу, і обычно на этой стадии клинико-лабораторное обследование больно позволяет поставить диагноз заболевания.

В клинической картине развернутой стадии заболевания можн выделить следующие синдромы:

- синдром костной патологии;
- поражение системы кроветворения;
- синдром белковой патологии;
- синдром поражения почек (миеломная нефропатия);
- синдром висцеральной патологии;
- синдром вторичного иммунодефицита;
- синдром повышенной вязкости крови;
- неврологический синдром;
- гиперкальциемический синдром.

Синдром костной патологии

Поражение костей при миеломной болезни является ведущим клиническим синдромом и в развернутой стадии заболевания наблюдается у всех больных. Основными факторами поражения костей являются:

- опухолевые (миеломатозные) разрастания в костях;
- продукция опухолевыми клетками остеокластактивирующего фактора (интерлейкина-1-β), активность которого усиливают лимфотоксин, фактор некроза опухоли-р, интерлейкин-6.

Указанные факторы вызывают лизис костной ткани. В первую очередь деструкции подвергаются плоские кости (череп, таз, грудина, ребра) и позвоночник, реже — трубчатые кости (преимущественно эпифизы).

И. А. Кассирский и Г. А. Алексеев (1970) подчеркивают, что клинические проявления поражения костей при миеломной болезни включают классическую триаду симптомов — боли, опухоли, переломы.

Боли в костях (оссалгии) являются важнейшим клиническим признаком миеломной болезни и наблюдаются у 80-90% больных. Вначале боли в костях неинтенсивные, непостоянные, чаще всего локализуются в области пораженных позвонков в пояснично-крестцовой области, в грудной клетке, быстро стихают при соблюдении постельного режима (в отличие от болей при метастазах рака в кости). Однако по мере прогрессирования заболевания боли в костях становятся более интенсивными, мучительными, резко усиливаются при движениях, поворотах, наклонах туловища. У некоторых больных могут появляться боли в крупных суставах рук и ног, многим ошибочно ставится диагноз ревматоидного артрита.

Внезапное появление острых болей может быть признаком переломов костей, которым подвержены больные миеломной болезнью. Переломы легко возникают под влиянием даже небольшого физического воздействия, неловкого движения, надавливания на кости.

При осмотре больных нередко можно увидеть, особенно в позднем периоде заболевания, опухолевидные деформации костей, главным

образом, черепа, ребер, грудины, позвонков и реже — эпифизов длинных трубчатых костей.

Часто у больных при внешнем осмотре деформации костей нет, но определяется выраженная болезненность костей при их перкуссии. Характерными признаками являются уменьшение роста больного в связи с уплощением тел и компрессионными переломами позвонков, а также компрессионная параплегия. Нередко опухолевые разрастания видны при осмотре, хорошо пальпируются в области костей черепа, ребер и других плоских костей.

Чрезвычайно характерные признаки поражения костей выявляются при *рентгенологическом исследовании*. На рентгенограммах пораженных костей соответственно расположению опухоли определяются дефекты (очаги деструкции) округлой формы различного диаметра (от нескольких миллиметров до 2-5 см и **больше**). Особенно демонстративны очаги деструкции на рентгенограммах черепа («дырявый **череп**», **«симптом пробойника»**). В связи с небольшой толщиной костных пластинок черепа происходит быстрое их разрушение опухолью, прорастающей из губчатого вещества. Поэтому при подозрении на миеломную болезнь необходимо в первую очередь делать рентгенографию костей черепа. Очаги деструкции и остеолизиса выявляются и в других плоских костях — лопатках, ребрах, тазовых костях. Довольно часто определяется множество мелких **остеолитических** очагов, что напоминает «пчелиные **соты**». Хорошо видны очаги деструкции также в эпифизах трубчатых костей. Деструктивный процесс в костях осложняется переломами, что хорошо выявляется на рентгенограммах. В **2%** случаев солитарные миеломы рентгенологически сходны с кистами.

Деструктивно-остеопоротический процесс в позвонках приводит к их уплощению, изменению формы (клиновидная, чечевицеподобная, «рыбьи» позвонки), компрессионным переломам. При тяжелом поражении позвонков **возможно** полное исчезновение их контуров.

У многих больных поражение костей проявляется не отдельными очагами деструкции (остеолизиса), а диффузным остеопорозом, который часто осложняется развитием переломов.

В некоторых случаях, особенно на ранних этапах развития миеломной болезни, рентгенологические признаки поражения костей могут отсутствовать (рентгенонегативные формы заболевания), однако в этой ситуации **выявить** деструкцию и истончение **трабекул** помогает микрорадиографическое исследование.

Рентгенологические признаки поражения костей (очаги деструкции, остеопороз) вследствие миеломной болезни следует дифференцировать с поражением костей при метастазах рака щитовидной железы, предстательной железы, молочной железы, гипернефроидного рака и других злокачественных опухолей, а также с системным остеопорозом другой этиологии, в частности, сенильным (см. гл. «Остеопороз»).

Поражение системы кроветворения

Система кроветворения поражается при миеломной болезни с начала заболевания, однако на ранних стадиях может не быть ярких клинических проявлений. По мере прогрессирования заболевания развивается *анемия.* Иногда анемия является начальным и доминирующим клиническим симптомом. Анемия обусловлена сокращением красного кроветворного ростка за счет выраженной плазмоклеточной (миеломной) пролиферации, а также токсическим влиянием продуктов азотного обмена при миеломной нефропатии с развитием ХПН. Большое значение в развитии анемии имеет также снижение продукции эритропоэтина под влиянием цитокинов ИЛ-1 и фактора некроза опухоли-р (Epstein, 1988).

Анемия проявляется выраженной бледностью кожи и видимых слизистых оболочек, одышкой при нагрузке. Анемия обычно нормохромно-нормоцитарного характера, количество ретикулоцитов нормальное или пониженное. В мазках периферической крови иногда удается видеть образование «монетных столбиков» из эритроцитов, это затрудняет их подсчет. Количество тромбоцитов и лейкоцитов, как правило, нормальное. При далеко зашедших формах миеломной болезни отмечаются нейтропения и даже тромбоцитопения (вытеснение соответствующих кроветворных ростков опухолевой тканью). Таким образом, при миеломной болезни может иметь место симптом панцитопении.

В периферической крови обнаруживаются плазматические клетки.

Классическим признаком миеломной болезни является стойкое увеличение СОЭ.

Исследование стернального костномозгового пунктата. Исследование миелограммы является важнейшим методом диагностики миеломной болезни. В стернальном пунктате отмечается пролиферация плазматических (миеломных) клеток, их количество превышает 15%. Плазматические клетки характеризуются полиморфизмом и различной степенью зрелости, в миелограмме можно видеть плазмобласты, проплазмоциты, зрелые плазматические клетки. Прогноз миеломной болезни зависит не только от количества плазматических клеток, т.е. степени пролиферации опухолевого клона, но и от степени зрелости опухолевых клеток. Чем моложе клетки, составляющие патоморфологический субстрат опухоли, тем хуже прогноз.

Согласно данным И. А. Кассирского (1970), наиболее характерными для миеломной болезни атипичные клетки типа плазмобластов — крупные клетки с базофильной цитоплазмой и эксцентрично расположенным ядром, в котором содержится одна или несколько нуклеол. Встречаются плазмобласты с полиплоидными или множественными ядрами. Наряду с плазмобластами в костном мозге можно видеть более зрелые клетки — проплазмоциты и, как указывалось выше, выраженное увеличение количества зрелых плазматических клеток. Типичная плазматическая клетка характеризуется эксцентрично расположенным пикнотическим ядром с колесовидным расположением хроматина,

околоядерным просветлением и интенсивной **базофильной** цитоплазмой. Довольно часто в цитоплазме определяются вакуоли. Иногда в миеломных клетках при окраске фуксином обнаруживаются капельные **фуксинофильные** включения — тельца Рассела. В некоторых случаях в миеломных клетках определяются белковые кристаллы в виде палочек, ромбиков, прямоугольников. Предполагается, что это кристаллы белка **Бенс-Джонса** (легкие цепи иммуноглобулинов).

При генерализованной диффузной форме **миеломной** болезни плазматические (миеломные) клетки всегда закономерно обнаруживаются в миелограмме. При множественно-очаговой или солитарной форме миеломной болезни отсутствует диффузное поражение костного мозга, и стернальный **пунктат** может оказаться нормальным. В этом случае необходимо производить повторные стернальные пункции в различных участках грудины, трепанобиопсию или даже исследовать резецированные пораженные участки костей (ребер, лопатки и др.). Иногда для верификации диагноза производят прицельную пункцию очагов деструкции костей.

Синдром белковой патологии

Этот синдром является третьим важнейшим клиническим и диагностическим синдромом при миеломной болезни и обусловлен гиперпродукцией плазматическими **(миеломными)** клетками парапротеинов — патологических иммуноглобулинов или белка **Бенс-Джонса** (легких цепей **иммуноглобулинов)**.

Синдром белковой патологии имеет следующие клинико-лабораторные проявления:

- *гиперпротеинемия* — содержание общего белка в крови возрастает, как правило, выше 90-100 г/л и достигает в некоторых случаях **150-180** г/л. Гиперпротеинемия обусловлена гиперглобулинемией, количество альбуминов в сыворотке крови снижается. Гиперпротеинемией объясняются жажда, сухость кожи и слизистых оболочек, резкое увеличение СОЭ, спонтанная агглютинация эритроцитов (образование «монетных **столбиков»** в мазке крови);
- *снижение содержания в крови нормального* **γ-глобулина**;
- *наличие М-компонента (градиента)* на электрофореграмме белков сыворотки крови в виде четкой интенсивной гомогенной полосы, располагающейся в области **γ-, β-,** реже α_2**-глобулиновой** фракции; при миеломе Бенс-Джонса М-градиент обычно отсутствует. Для количественного определения классов секретируемого плазматическими клетками парапротеина применяют метод иммуноэлектрофореза белков сыворотки крови с использованием моноспецифических иммунных сывороток против отдельных классов и типов легких и тяжелых цепей. Иммуноэлектрофорез позволяет также определить количество нормальных иммуноглобулинов и величину опухолевой массы. В этих же целях может применяться метод радиальной иммунодиффузии.

В типичных случаях **миеломной** болезни обычно увеличен уровень какого-либо одного класса иммуноглобулинов и в то же время снижено содержание иммуноглобулинов других классов. При снижении содержания в сыворотке крови иммуноглобулинов G, A, M и одновременном присутствии М-градиента в моче и отсутствии на электрофореграмме белков сыворотки крови следует думать о миеломе Бенс-Джонса (болезни легких **цепей**).

В зависимости от класса секретируемого **парапротеина** различают несколько иммунохимических вариантов **миеломы** (табл. 86).

Как видно из табл. **86,** наиболее часто встречающимися иммунохимическими вариантами являются G- (уровень **моноклонального IgG** обычно > 35 **г/л)** и А-миелома (уровень моноклонального **IgA** в крови обычно > 20 г/л). Именно эти варианты обусловливают типичную клиническую картину миеломной болезни. Варианты D, E, M являются редкими вариантами, имеют некоторые особенности клинического течения, о чем сказано ниже.

У некоторых больных в крови могут определяться **моноклональные криоглобулины** — холодовые антитела, **реципитирующие** при низкой **температуре** (ниже 37 °С). Клинически **криоглобулинемия** проявляется холодовой крапивницей, **акроцианозом,** феноменом Рейно, трофическими изменениями **конечностей;**

- *стойкая* ***протеинурия,*** обусловленная наличием в моче патологических иммуноглобулинов или избыточной секрецией **мономолекулярных** легких цепей иммуноглобулинов (белковое тело **Бенс-Джонса**). Легкие цепи обнаруживаются с помощью теплового теста — моча мутнеет при подогревании до 60 °С за счет белка, при дальнейшем нагревании помутнение исчезает. Тепловая проба имеет низкую чувствительность и позволяет определить белок Бенс-Джонса при уровне

Табл. 86. Иммунохимические варианты миеломы (Н. Е. Андреева, Е. В. Чернохвостова, 1985)

Иммунохимический вариант миеломы	Патологический иммуноглобулин сыворотки	Частота, %
G-миелома	IgG	55-65
А-миелома	IgA	20-25
D-миелома	IgD	2-5
Е-миелома	IgE	0.1-0.5
М-миелома	IgM	0.05-0.1
Диклональная миелома	Разные соотношения двух патологических иммуноглобулинов	1-2
Несекретирующая миелома*	–	1-4
Болезнь легких цепей (миелома Бенс-Джонса)	–	12-20

***Примечание.** При несекрстирующей миеломе патологические иммуноглобулины не поступают в кровь, а обнаруживаются только в цитоплазме миеломных клеток.

экскреции легких цепей выше 1 г/сутки. Поэтому для достоверного выявления белка Бенс-Джонса необходимо производить электрофорез белков мочи и сравнивать полученные данные с **электрофореграммой** белков сыворотки крови. При наличии белка Бенс-Джонса (легких цепей иммуноглобулинов) на **электрофореграмме** мочи появляется гомогенная полоса **(М-градиент),** не совпадающая с М-градиентом сыворотки крови. Для определения типа белка Бенс-Джонса производится иммуноэлектрофоретическое исследование.

Следует учесть, что легкие цепи иммуноглобулинов в небольшом количестве могут обнаруживаться в моче при туберкулезе, вторичном **амилоидозе,** системных аутоиммунных заболеваниях. Однако при названной патологии в моче присутствуют одновременно легкие цепи обоих типов — к и X, в то время как при миеломной болезни — только **моноклональные** легкие цепи **к** или *X.*

Необходимо указать, что моноклональные легкие цепи в моче обнаруживаются не только у больных с миеломой Бенс-Джонса, но и в 50-60% случаев при G- и А-миеломе и практически у всех больных с D-миеломой. Белок Бенс-Джонса (легкие цепи иммуноглобулинов) проникает в канальцы почек, вызывает повреждение канальцевого эпителия, инфильтрирует интерстициальную ткань почек, что приводит к их склерозированию и развитию хронической почечной недостаточности. Установлено, что повреждение почек тяжелее и продолжительность жизни ниже при выделении с мочой **λ-цепей;**

- *развитие* ***амилоидоза*** наблюдается у 15% больных миеломной болезнью. Установлено, что в основе амилоидоза лежат моноклональные легкие цепи иммуноглобулинов. Амилоидоз может быть локальным или системным. Амилоид откладывается в органы и ткани, богатые коллагеном (мышцы, околосуставные сумки и близлежащие мягкие ткани, кожу, сухожилия, суставы), вследствие чего появляются участки уплотнения кожи и клиническая симптоматика, имитирующая картину моно- или полиартрита, артроза, периартрита. Отложением амилоида объясняются значительное увеличение губ и языка (макроглоссия) и затруднения при разговоре у многих больных миеломной болезнью.

  Возможно развитие системного амилоидоза с поражением внутренних органов — миокарда (прогрессирующая сердечная недостаточность), желудочно-кишечного тракта **(диспептические** расстройства, поносы, синдром мальабсорбции), легких (дыхательная недостаточность вследствие диффузных **интерстициальных** изменений), почек, роговицы (слепота). Наряду с этим амилоидное поражение печени и селезенки встречается редко. Диагностика амилоидоза трудна. Следует учитывать вышеизложенную симптоматику. Однако для верификации диагноза необходимо производить биопсию кожи, слизистых оболочек, мышц с последующим окрашиванием биоптатов на амилоид.

Синдром поражения почек

Поражение почек при миеломной болезни (миеломная **нефропатия**) наблюдается у 70-80% больных и является одним из **важнейших** прогностических факторов. Основными механизмами поражения почек являются:

- избыточная экскреция легких цепей иммуноглобулинов, **преципитация** их при pH мочи 4.5-6.0, что приводит к **повреждению** канальцев почек. В связи с малыми размерами легких цепей **они** легко фильтруются клубочками почек, поступают в большом количестве в канальцы, реабсорбируются в них, поступают в интерстициальную ткань с последующим развитием в ней интерстициального склероза. Большое количество белка в моче приводит **к** образованию цилиндров, блокирующих просвет многих канальцев. В связи с избытком белка происходит также его накопление в гломерулярных и тубулярных мембранах с повреждением и некрозом стенок канальцев. В норме небольшое количество легких цепей фильтруется клубочками, полностью реабсорбируется в канальцах и расщепляется;
- инфильтрация почек миеломными клетками;
- отложение кристаллов кальция в интерстиции почек при наличии гиперкальциемии, возникающей в связи с поражением костей;
- отложение параамилоида в почках (у **10%** больных миеломной болезнью).

В развитии миеломной нефропатии выделяют три стадии.

В ***I стадии*** (доклинической) изменений клубочков и почечного интерстиция еще нет, но имеются явления белковой дистрофии эпителия почечных канальцев.

Во ***II стадии*** имеются выраженная белковая дистрофия и умеренная атрофия части канальцев; изменения клубочков минимальные; в моче определяются белок, лейкоциты, эритроциты, цилиндры.

В *III стадии* большинство почечных канальцев блокировано белковыми цилиндрами, эпителий канальцев атрофирован, имеется выраженный склероз интерстиция почек, значительно уменьшено количество клубочков, отмечается отложение кристаллов кальция в интерстициальной ткани. Клиническая картина в этой стадии характеризуется симптоматикой прогрессирующей почечной недостаточности.

Таким образом, для миелоидной нефропатии характерно прежде всего поражение канальцев почек, клубочки в процесс вовлекаются позже и поражение их по сравнению с канальцами менее выражено. При развитии амилоидоза поражение клубочков выражено более значительно.

Клиническая картина миеломной нефропатии характеризуется тремя основными синдромами: протеинурией, патологией мочевого осадка и хронической почечной недостаточностью. Самым первым проявлением миеломной нефропатии является *протеинурия*. Продолжительное время она остается изолированной. Степень

выраженности ее различная и может колебаться от 1 г/сут до **15** г/сут и даже более. Основную массу белков мочи составляют легкие цепи иммуноглобулинов (белок Бенс-Джонса), которые выявляются с помощью тепловой пробы, электрофореза и иммуноэлектрофореза белков мочи. В то же время в моче, как правило, мало альбумина, так как функция клубочков долгое время остается ненарушенной, и почти весь белок мочи представлен легкими цепями иммуноглобулинов. Несмотря на значительную потерю белка с мочой, нефротический синдром не развивается.

Ранним проявлением поражения канальцев почек является синдром **де Тони-Дебре-Фанкони.** Он обусловлен нарушением реабсорбции в канальцах почек и характеризуется полиурией, глюкозурией, аминоацидурией, фосфатурией, нарушением способности почек подкислять и концентрировать мочу (плотность мочи остается низкой, реакция мочи обычно **щелочная).**

Патология мочевого осадка при миеломной нефропатии не **является** специфической и характеризуется цилиндрурией (гиалиновые, зернистые, реже — эпителиальные цилиндры). Микрогематурия наблюдается сравнительно редко и преимущественно у больных с геморрагическим синдромом. Выраженная **лейкоцитурия** появляется при присоединении инфекции мочевыводящих путей.

По мере **прогрессирования** поражения почек развивается *хроническая почечная недостаточность.* Этапы ее развития можно представить следующим образом: **протеинурия** (при еще сохраненной функции почек) → снижение концентрационной функции почек (изогипостенурия, компенсаторная **полиурия) → олигурия** → азотемия → уремия. ХПН характеризуется нарастанием симптомов интоксикации (общая слабость, анорексия, тошнота, головные боли), **гипоизостенурией,** азотемией, усугублением тяжести анемии. Артериальная гипертензия обычно не развивается. Финалом хронической почечной недостаточности является уремическая кома.

В ряде случаев течение миеломной нефропатии может осложниться развитием острой почечной недостаточности (ОПН). Развитию ОПН способствуют дегидратация (в этих условиях сильнее проявляется **нефротоксическое** влияние белка Бенс-Джонса), внутривенное введение **рентгеноконтрастных** веществ. У некоторых больных миеломная нефропатия может сразу проявиться развитием острой анурии вследствие массивного выпадения белковых цилиндров в канальцах и блокадой большинства нефронов.

Необходимо обратить внимание на следующие клинические особенности миеломной нефропатии, облегчающие ее диагностику:

- миеломная нефропатия практически никогда не сопровождается развитием **нефротического** синдрома, несмотря на значительную протеинурию, т.е. для миеломной нефропатии не характерны отеки, асцит, гидроторакс, гиперхолестеринемия;
- содержание общего белка в сыворотке крови высокое, альбумина — нормальное, несмотря на выраженную протеинурию;

- поражение почек не сопровождается развитием артериальной гипертензии;
- тяжелая ангиоретинопатия при миеломной нефропатии обычно не развивается. В редких случаях при офтальмоскопии выявляются неравномерное расширение вен, гиперемия, кровоизлияния, белковые преципитаты на глазном дне.

Синдромвисцеральнойпатологии

Выраженное поражение многих внутренних органов наблюдается при генерализации патологического процесса и развитии в них опухолевой плазмоклеточной инфильтрации. Наиболее частыми локализациями экстрамедуллярных поражений при миеломной болезни являются печень, селезенка, реже — плевральные оболочки, желудочно-кишечный тракт.

Гепатомегалия наблюдается у 15-18% больных, пункция печени выявляет плазмоклеточную инфильтрацию.

Увеличение селезенки небольшой степени отмечается у 10-15% больных.

Редко при миеломной болезни наблюдается вовлечение в патологический процесс плевральных листков, при этом развивается одно- или двусторонний геморрагический выпот. Цитологическое исследование плевральной жидкости выявляет наличие в ней плазматических клеток различной степени зрелости, кроме того, в плевральном выпоте можно обнаружить миеломные парапротеины и белок Бенс-Джонса методом электрофореза или иммуноэлектрофореза белков.

Поражение желудочно-кишечного тракта вследствие плазмоклеточной инфильтрации — довольно редкое явление. Основные его симптомы — анорексия, тошнота, упорные поносы, чрезвычайно редко выявляются язвы желудка или 12-перстной кишки. Необходимо отметить, что сходная симптоматика наблюдается и при выраженной хронической почечной недостаточности вследствие миеломной нефропатии. Возможно развитие специфической плазмоклеточной инфильтрации легких, миокарда.

По результатам патологоанатомических исследований плазмоклеточная инфильтрация наблюдается практически во всех внутренних органах, но редко проявляется клинически.

Синдромвторичногоиммунодефицита

Вторичный иммунодефицит при миеломной болезни развивается вследствие резкого уменьшения продукции нормальных иммуноглобулинов, чему способствует высокая активность трансформирующего ростового фактора β.

Синдром недостаточности антител проявляется частыми инфекционными бактериальными осложнениями со стороны легких и бронхов (частые, рецидивирующие бронхиты, пневмонии), мочевыводящих путей (циститы, пиелонефриты). В развитии этих осложнений определенную роль играет нарушение фагоцитарной функции

нейтрофилов. Довольно часто больные миеломной болезнью болеют острыми респираторными вирусными заболеваниями верхних дыхательных путей, опоясывающим герпесом.

Синдром повышенной вязкости крови

Синдром повышенной вязкости крови наблюдается у 10% больных и представляет собой нарушение микроциркуляции вследствие высокой гиперпротеинемии. Чаще всего наблюдается при IgA-парапротеинемии. Основные проявления гипервискозного синдрома: неврологические симптомы (головная боль, головокружение, пошатывание при ходьбе, ощущение онемения и слабости в руках и ногах); нарушение зрения (снижение остроты зрения, мелькание мушек и пятен перед глазами, выявление при офтальмоскопии расширения вен); нарушение периферического кровотока в руках и ногах с трофическими изменениями кожи вплоть до акрогангрены в наиболее тяжелых случаях; геморрагический синдром. Следует подчеркнуть, что геморрагический синдром при миеломной болезни — сравнительное редкое и маловыраженное проявление заболевания в отличие от болезни Вальденстрема. Он обусловлен не только высокой вязкостью крови, но и тем, что парапротеины как бы «окутывают» тромбоциты и нарушают их функциональную активность, в первую очередь агрегацию. Кроме того, парапротеины снижают активность факторов свертывания крови. Геморрагический синдром проявляется кровоточивостью слизистых оболочек, кожными геморрагиями, иногда — носовыми кровотечениями.

Неврологический синдром

Поражение нервной системы у больных миеломной болезнью обусловлено плазмоклеточной инфильтрацией твердой мозговой оболочки, наличием экстрадуральных миелом, изменениями костей черепа и позвонков, компрессией нервных стволов миеломными разрастаниями.

Наиболее часто поражение нервной системы проявляется периферической нейропатией и выражается в мышечной слабости, снижении тактильной и болевой чувствительности, парестезиях, снижении сухожильных рефлексов. Поражение тел позвонков может приводить к развитию синдрома сдавления корешков с расстройством чувствительности по корешковому типу, появлению выраженных болей, а в тяжелых случаях — параплегий. У некоторых больных наблюдается симптоматика поражения черепно-мозговых нервов.

Гиперкальциемический синдром

Повышение содержания кальция в крови регистрируется у 20-40% больных, чаще всего в терминальной стадии заболевания. Гиперкальциемия обусловлена вымыванием кальция из костей в связи с остеолизисом и проявляется тошнотой, рвотой, сонливостью, затемнением сознания, потерей ориентации. Кристаллы кальция также в большом количестве откладываются в интерстициальную ткань почек

(нефрокальциноз), что способствует развитию хронической почечной недостаточности. Нефрокальциноз выявляется при ультразвуковом исследовании и обзорной рентгенографии почек.

Терминальная стадия

Терминальная стадия миеломной болезни характеризуется тяжелым клиническим течением, резким обострением всей симптоматики заболевания, выраженным прогрессированием хронической почечной недостаточности вплоть до развития уремической комы, усугублением анемии, тяжелыми инфекционно-воспалительными процессами. В терминальной стадии заболевания быстро происходит разрушение костей, миелома прорастает в окружающие мягкие ткани, внутренние органы, мозговые оболочки; резко усиливаются симптомы интоксикации, появляется выраженная лихорадка, больные худеют; возможна трансформация миеломной болезни в лимфосаркому или острый плазмобластный лейкоз. В терминальной стадии в периферической крови могут обнаруживаться плазматические клетки в большом количестве, что объясняется снижением активности на их мембране адгезивных молекул CD44, CD56, обеспечивающих физическое взаимодействие плазматических клеток со стромальными клетками костного мозга. Продукция моноклональных иммуноглобулинов нередко снижается, несмотря на увеличение опухолевой массы.

Клинико-лабораторные особенности редких вариантов миеломной болезни

D-миелома

Этот вариант составляет 2-5% всех случаев миеломной болезни и развивается в более молодом возрасте, преимущественно у мужчин. Характерными клинико-лабораторными особенностями D-миеломы являются:

- тяжелое течение заболевания;
- быстрая опухолевая прогрессия заболевания и развитие плазмоклеточных инфильтратов в лимфоузлах, печени, селезенке, коже, внутренних органах, мозговых оболочках;
- высокая частота почечной недостаточности;
- нормальное содержание в сыворотке крови общего белка;
- редкое выявление в сыворотке крови М-градиента в связи с тем, что IgD имеет высокую скорость катаболизма (скорость полураспада около 3 дней);
- нормальная СОЭ;
- обнаружение в моче белка Бенс-Джонса;
- неблагоприятный прогноз, средняя продолжительность жизни 22 месяца.

Е-миелома

Чрезвычайно редкий вариант миеломной болезни, в мировой литературе имеются описания лишь 20 больных с этой формой заболевания.

Характерными особенностями являются быстрое **прогрессирование** заболевания, развитие тяжелой анемии и трнсформация в острый плазмоклеточный лейкоз.

М-миелома

Заболевание встречается редко, описано 40 больных с этим вариантом миеломной болезни. М-миелома характеризуется прогрессирующим течением, **гепатоспленомегалией,** частым развитием **ДВС-синдрома** и частой трансформацией в острый **плазмоклеточный** лейкоз.

Миелома Бенс-Джонса

Болезнь легких цепей встречается у 12-20% больных миеломной болезнью. Основными характерными особенностями миеломы Бенс-Джонса являются:

- быстрое развитие почечной недостаточности;
- нормальное содержание общего белка и частое отсутствие М-градиента на электрофореграмме белков сыворотки крови;
- выраженная **протеинурия** и присутствие М-градиента на электрофореграмме белков мочи;
- гипогаммаглобулинемия;
- нормальная СОЭ.

Несекретирующая миелома

При этой форме миеломной болезни нарушается процесс секреции иммуноглобулинов плазматическими клетками в кровь, вследствие чего уровень общего белка в сыворотке крови нормальный, а М-градиент на электрофореграмме белков отсутствует. Наряду с этим отмечается гипогаммаглобулинемия за счет снижения уровня нормальных иммуноглобулинов.

Выявление патологических иммуноглобулинов (парапротеинов) в плазматических клетках производится методами **иммунофлуоресценции,** иммунопероксидазным методом с использованием моноспецифических антисывороток против легких и тяжелых цепей иммуноглобулинов.

Солитарная миелома

Солитарная миелома составляет 1-5% всех миелом и может быть костная и внекостная. Солитарная костная миелома проявляется опухолевым образованием в какой-либо кости, внекостномозговые могут располагаться в любых внутренних органах и тканях, но чаще всего в носоглотке, верхних дыхательных путях, коже, желудочно-кишечном тракте. При **солитарной** миеломе показатели периферической крови остаются нормальными, отсутствует парапротеин в крови и моче, содержание иммуноглобулинов в крови нормальное, количество плазматических клеток в костном мозге не превышает 10%. При рентгенологическом исследовании пораженного участка кости солитарная миелома определяется в виде ограниченного очага поражения, похожего на кисту. При исследовании **пунктатов** из **солитарных** миелом

обнаруживаются плазматические клетки. Других очагов костных Jл жений не обнаруживается даже при использовании таких методов і следования, как компьютерная томография, ядерный магнитный і зонанс. В настоящее время существует точка зрения, что солитар миелома представляет собой начальную стадию генерализованной ми еломы. Генерализация патологического процесса может произойти любое время. У большинства больных с солитарной миеломой і должительность жизни достигает 10 лет.

Солитарная миелома диагностируется с помощью исследования і ктата костной или внекостной опухоли, при исследовании доступн резекции пораженной кости (ребро, лопатка) и на основании рентген вских данных.

Классификация

Классификация стадий множественной миеломы по Durie, Salmon (1975)

В основе определения стадий множественной миеломы лежат следование уровня гемоглобина, содержание в сыворотке крои кальция, уровня иммуноглобулинов, величины экскреции с мочо белка Бенс-Джонса и выраженность остеодеструктивного проце (табл. 87).

Каждая стадия подразделяется на подстадию А и В в зависимости от содержания креатинина в сыворотке крови следующим образом:

I A, II A, III A — содержание креатинина в сыворотке кро < 177 ммоль/л или < 2 мг%

I B, II B, III B — содержание креатинина в сыворотке кро > 177 ммоль/л или > 2 мг%.

Клинико-анатомическая классификация миеломной болезни

Клинико-анатомическая классификация миеломной болезни (эс нована на данных рентгенологического исследования скелета и мор фологическом анализе пунктатов и трепанатов костей.

Различают следующие формы миеломной болезни:

а) солитарная миелома (костная или внекостная),

б) генерализованная (множественная) миелома:

- множественно-опухолевая (без диффузного распространения) — 15% всех миелом;
- диффузно-узловая — 60% всех миелом;
- диффузная — 24% всех миелом.

Иммунохимическая классификация

Иммунохимическая классификация основана на определении принадлежности сывороточных и мочевых парапротеинов к определенным классам Ig. Иммунохимические варианты: G-миелома, А-миелома, D-миелома, Е-миелома, М-миелома, диклоновая миелома, болезнь легких цепей, несекретирующая миелома.

Табл. 87. Стадии множественной ***миеломы (Durie,*** *Salmon, 1975)*

Стадия	Критерии	Опухолевая масса* (кг/м^2)
I	Совокупность следующих признаков • уровень Hb **> 100 г/л**, гематокрит > 32% • уровень Ca в сыворотке крови **<** 3 **ммоль/л** • **отсутствие** остеолиза или **солитарный** костный очаг • низкий уровень продукции **М-компонента** a) **IgG <** 50 г/л **b) IgA < 30 г/л** **c)легкие** цепи в **моче <** 4 г/сут	**<0.6** (низкая)
II	Совокупность следующих признаков • уровень **Hb —85-100 г/л,** гематокрит 25-**32%** • уровень Ca в сыворотке крови 3 ммоль/л • наличие остеолиза • средний уровень продукции М-компонента a) **IgG** 50-70 г/л **b) IgA** 30-50 **г/л** c) **легкие цепи в моче 4-12** г/сут	**0.6-1.2** (средняя)
III	Наличие одного или более из следующих **признаков:** • **уровень Hb<85** г/л, **гематокрит <** 25% • **уровень Ca в сыворотке крови > 3 ммоль/л** • **выраженный остеолизис** • **высокий уровень продукции М-компонента** **a) IgG > 70 г/л** **b) IgA > 50 г/л** **c) легкие цепи в моче >** 12 г/сут	**> 1.2**

Примечание.* 10^{12} **клеток опухоли имеют массу 1 кг.

Формы **миеломной** болезни в зависимости от **«агрессивности»** процесса

Н. Е. Андреева (1998) на основании комплексного клинико-**лабораторного** обследования больных, включая определение содержания в крови **креатинина,** билирубина, кальция, **лактатдегидрогеназы,** аминотрансфераз, β_2**-микроглобулина,** С-реактивного протеина, митотической активности опухоли по индексу метки тритий-тимидином, бромдезоксиуридином, предлагает выделять:

- «тлеющую» миеломную болезнь без признаков прогрессирования в течение многих месяцев (лет);
- медленно прогрессирующую;
- быстро прогрессирующую — «агрессивную», в том числе **миелому,** трансформировавшуюся в саркому или острый плазмобластный лейкоз.

Э. И. Подольцова (1996) приводит следующую клиническую классификацию миеломной болезни в зависимости от активности течения заболевания:

- индолентное течение (пациенты находятся в стадии ремиссии 5 лет и более без поддерживающей химиотерапии; 5-летняя

выживаемость 87.5%);

- активное течение (пациенты, у которых в результате химиотерапии 1-й линии были достигнуты ремиссия или плато; 5-летняя выживаемость 65%, 10-летняя — 17.5%, медиана выживаемости — 72 мес.);
- агрессивное течение (пациенты с первичной или вторичной резистентностью к химиотерапии и носительством HLA-B13; 5-летняя и 10-летняя выживаемость — 0%, медиана выживаемости — 24 мес.).

Кроме того, как указывалось ранее, различают периоды (фазы) в течении миеломной болезни — бессимптомный, развернутый, терминальный.

Диагноз и дифференциальный диагноз миеломной болезни

Диагностические критерии миеломной болезни приведены в табл. 88.

Разумеется, ведущее значение в диагностике миеломной болезни имеют основные диагностические критерии.

Н. Е. Андреева (1998) указывает, что «диагноз множественной миеломы основывается на двух основных критериях:

- плазмоклеточная инфильтрация костного мозга;
- моноклональная Ig-патия (сывороточный М-градиент и/или белок Бенс-Джонса в моче, доказанные методами иммунохимического анализа сывороточных и мочевых иммуноглобулинов).

Только сочетание этих двух признаков делает диагноз заболевания достоверным».

Табл. 88. Диагностические критерии миеломной болезни

Критерии	Примечания
Основные	
1. Плазмоклеточная инфильтрация костного мозга (количество плазматических клеток больше 15%)	Меньшее количество плазматических клеток наблюдается при реактивной плазматизации костного мозга, но не снимает окончательно диагноз миеломной болезни
2. Моноклональная Ig-патия (сывороточный М-компонент и/или белок Бенс-Джонса в моче)	Моноклональная Ig-патия и белок Бенс-Джонса в моче должны быть доказаны методами иммунохимического анализа
3. Поражение плоских костей и позвоночника (остеодеструкция, остеопороз)	Отсутствие деструкций костей не исключает полностью диагноз миеломной болезни
Дополнительные	
1. Стойкое и длительное увеличение СОЭ	СОЭ в норме при миеломе Бенс-Джонса и D-миеломе
2. Резко выраженное увеличение содержания общего белка в сыворотке крови	Гиперпротеинемия отсутствует при солитарной и несекретирующей миеломе и D-миеломе
3. Гиперкальциемия	
4. Гипогаммаглобулинемия	
5. Прогрессирующая анемия	Характерна в развернутой и терминальной фазе заболевания
6. Стойкая протеинурия	

Выявление **остеодеструкций** (остеолизиса, **остеопороза)** плоских костей с помощью рентгенологического метода является важным методом диагностики, однако отсутствие поражения костей еще не исключает диагноз миеломной болезни.

Как указывалось выше, важнейший диагностический признак миеломной болезни — **плазматизация** костного мозга (увеличение количества плазматических клеток > 15%, по некоторым данным > 10%). Величины < 10-15% могут наблюдаться при реактивной плазматизации костного мозга, что бывает при инфекционно-воспалительных заболеваниях, системных заболеваниях соединительной ткани (системной красной волчанке, ревматоидном артрите и др.), аутоиммунном гепатите. И. А. Кассирский описал выраженную плазматизацию костного мозга при гипернефроидном раке.

При множественно очаговых формах миеломной болезни наблюдаются рассеянные очаги костной деструкции, но нет диффузного поражения костного мозга. При однократном исследовании стернального пункта плазматизация не выявляется. В этом случае необходимо произвести повторные пункции в разных участках грудины. Кроме того, приходится делать трепанобиопсию крыла подвздошной кости, проводить пункции в местах **остеолитических** дефектов или костных опухолей. Если поражен доступный участок кости (ребро, лопатка), то делают ее резекцию и проводят гистологическое исследование.

При невозможности выявления плазматической инфильтрации костного мозга диагноз миеломной болезни, как пишет **Н.** Е. Андреева (1998), высоко вероятен лишь при наличии одного или более из следующих симптомов:

- М-компонент> 30 г/л;
- М-компонент< 30 г/л+ выраженное снижение содержания нормальных иммуноглобулинов;
- выделение с мочой белка Бенс-Джонса> 50 мг/л.

При оценке рентгенологических проявлений миеломной болезни следует учесть, что сходные изменения костей могут наблюдаться при метастазах рака, особенно легких, щитовидной железы, почек, а также при **остеосаркоме** и **остеопорозе.** С этими заболеваниями необходимо проводить тщательную дифференциальную диагностику.

Чрезвычайно трудно диагностировать **несекретирующую миелому,** так **как** она не сопровождается **парапротеинемией,** а моноклональные иммуноглобулины можно обнаружить только в клетках самой опухоли, полученных при пункции грудины или опухолевых костных или **внекостных** разрастаний. **Парапротеины** внутри плазматических клеток выявляются методом **иммунофлюоресценции** с моноспецифическими антисыворотками против легких и тяжелых цепей иммуноглобулинов или при помощи электронномикроскопического исследования клеток.

Заподозрить несекретирующую миелому можно на основании увеличенного количества плазматических клеток в костном мозге, наличия рентгеновских признаков **остеодеструкции, гипогаммаглобулинемии.**

Характерным признаком миеломной болезни является протеинурия. Однако этот симптом наблюдается практически при любом заболевании почек (гломерулонефрит, пиелонефрит, туберкулез, амилоидоз, опухоли почек и др.). Если протеинурия остается невыясненной, необходимо обязательно произвести электрофорез белков мочи и иммуноэлектрофоретический анализ мочи для исключения миеломной болезни.

Следует также учесть, что при миеломной нефропатии, в отличие от других заболеваний почек никогда не развивается нефротический синдром. Несмотря на выраженную протеинурию, содержание в сыворотке крови альбуминов и уровень артериального давления остаются нормальными. До получения результатов электрофореграммы и иммуноэлектрофореграммы белков мочи нельзя в целях дифференциальной диагностики производить внутривенную урографию, так как при протеинурии Бенс-Джонса она вызывает развитие острой почечной недостаточности и анурии.

Чрезвычайно важна дифференциальная диагностика миеломной болезни с эссенциальной доброкачественной моноклоновой парапротеинемией и вторичными моноклоновыми гаммапатиями.

Доброкачественная ***моноклоновая парапротеинемия (гаммапатия)*** — это наличие в крови моноклонового иммуноглобулина (парапротеина), как при парапротеинемических гемобластозах, не сопровождающееся никакими другими клиническими и лабораторными признаками этих заболеваний. Термин предложен Waldenström в 1961 г. и в определенной мере является условным, так как многие заболевания, вызывающие эту парапротеинемию, протекают тяжело.

Доброкачественная моноклоновая гаммапатия может быть эссенциальной (неизвестной причины) или возникать при ряде заболеваний.

Foester (1993) и Lichtman (1995) выделяют следующие причины вторичных моноклоновых гаммапатий:

а) системные заболевания соединительной ткани и аутоиммунные заболевания (ревматоидный артрит, системная красная волчанка, ревматическая полимиалгия, болезнь Шегрена, склеродермия, болезнь Крона, аутоиммунный тиреоидит, миастения, пернициозная анемия);

б) кожные заболевания (псориаз, в том числе осложненный псориатической артропатией, крапивница, склеродерма);

в) болезни печени (гепатиты, циррозы);

г) эндокринные заболевания (гиперпаратиреоз);

д) инфекционные заболевания (туберкулез, бактериальный эндокардит, цитомегаловирусная инфекция, СПИД, рожа, вирусный гепатит, токсоплазмоз, микоплазменная пневмония);

е) трансплантации органов (печени, почек, костного мозга);

ж) дефицит фолиевой кислоты;

з) состояние после химиотерапии, лучевого лечения.

Кроме того, следует отдельно выделить группу злокачественных новообразований (рак толстой кишки, легких, предстательной железы), миелопролиферативные заболевания (острый и хронический

миелолейкоз, истинная полицитемия), Т-клеточные лимфомы, которые могут вызывать вторичные моноклоновые гаммапатии.

Наряду с названными вторичными моноклоновыми гаммапатиями существует эссенциальная доброкачественная моноклоновая гаммапатия, которая не проявляется никакой клинической симптоматикой и обнаруживается только при электрофоретическом исследовании белков. При эссенциальной доброкачественной моноклоновой гаммапатии СОЭ может быть нормальной или увеличенной.

Основными характерными особенностями вторичных моноклоновых гаммапатий, отличающими их от парапротеинемических гемобластозов, являются следующие:

- низкий уровень в крови патологических иммуноглобулинов (небольшая величина М-градиента), относящихся преимущественно к классу IgG или IgA (концентрация моноклонального IgG обычно ниже 30 г/л, моноклонального IgA < 25 г/л);
- отсутствие плазмоклеточной инфильтрации костного мозга;
- отсутствие депрессии красного и мегакариоцитарного кроветворных ростков (за исключением метастазов опухоли в костный мозг и острого лейкоза);
- отсутствие в моче белка Бенс-Джонса;
- нормальное или, реже, повышенное содержание в крови нормальных иммуноглобулинов, гамма-глобулинов;
- отсутствие прогрессирующего увеличения М-компонента при динамическом наблюдении;
- отсутствие повышения содержания в крови β_2-микроглобулина.

β_2-Микроглобулин представляет собой легкую цепь иммуноглобулина, антигенов I класса HLA-системы (HLA-A, -B, -C) на поверхности клеток. Количество его повышается при миеломной болезни и остается нормальным при вторичных моноклоновых гаммапатиях.

Прогноз при вторичной моноклоновой гаммапатии определяется основным заболеванием. При эссенциальной доброкачественной моноклоновой гаммапатии прогноз хороший, заболевание многие годы (иногда десятилетия) не прогрессирует. Однако в дальнейшем возможна трансформация в миеломную болезнь.

Дифференциальный диагноз миеломной болезни и макроглобулинемии Вальденстрема изложен в разделе «Макроглобулинемия Вальденстрема».

Прогноз

Прогноз при миеломной болезни остается неудовлетворительным. Продолжительность жизни зависит от стадии болезни и наличия или отсутствия почечной недостаточности. Пациенты с I А стадией миеломной болезни имеют среднюю продолжительность жизни 61 месяц; II А, II В — 55 месяцев, III А — 30 месяцев, III В — 15 месяцев.

К неблагоприятным факторам прогноза при миеломной болезни относят высокий уровень М-компонента (градиента) в крови или моче, повышенное содержание в крови β_2-микроглобулина, гиперкальциемия,

поражение кожи диффузного характера, **панцитопения** и почечная недостаточность.

Londa (1998) приводит следующие данные по **длительности жизни** в зависимости от уровня **β_2-микроглобулина** в крови:

- уровень **β_2-микроглобулина** < 0.004 г/л — I стадия — **продолжительность** жизни 43 месяца;
- уровень **β_2-микроглобулина** > 0.004 г/л — II стадия — **продолжительность** жизни 12 месяцев.

При использовании современных методов лечения средняя **продолжительность** жизни больных миеломной болезнью составляет около **3-4** лет. Основными причинами смерти больных являются **тяжелые инфекционно-воспалительные** заболевания, уремическая кома (как финал хронической, реже — острой почечной недостаточности), **трансформация** в **лимфосаркому** или острый плазмобластный лейкоз.

Программа обследования

1. **ОА** крови, мочи.
2. БАК: определение содержания в крови общего белка и белковых фракций, билирубина, **аминотрансфераз,** щелочной фосфатазы, **гамма**глютамилтрансферазы, глюкозы, кальция, натрия, калия, **креатинина**, мочевины, холестерина, мочевой кислоты.
3. Электрофорез сывороточных белков и определение **М-градиента**.
4. Определение суточной потери белка с мочой, электрофорез белков мочи, определение М-градиента.
5. Анализ мочи по **Зимницкому**.
6. Проба Реберга-Тареева (определение **клубочковой фильтрации** и канальцевой **реабсорбции** по эндогенному **креатинину**).
7. Иммуноэлектрофорез белков крови и мочи.
8. **Стернальная** пункция.
9. Рентгенография плоских костей черепа, ребер, таза.

Пример формулировки диагноза

1. G-миелома, диффузно-узловая форма, II Б стадия, **период** выраженных клинических проявлений, миеломная **нефропатия, хроническая интермиттирующая** почечная недостаточность, анемия **средней** степени тяжести, **миокардиодистрофия, H_1**.

2. А-миелома, диффузная форма, **III Б** стадия, терминальный период, миеломная нефропатия, хроническая почечная недостаточность, терминальная стадия, анемия тяжелой степени, **гиперкальциемия**, миокардиодистрофия, фибринозный перикардит, НПБ **ст., двусторонняя** нижнедолевая очаговая пневмония, переломы **X** и IX ребер **справа**.

POEMS-СИНДРОМ

POEMS-синдром включает следующие проявления: **полинейропатию (Polyneuropathy),** органомегалию **(Organomegaly), эндокринопатию**

(Endocrinopathy), **множественную** миелому (Multiple myeloma), кожные изменения (Skin disease) **(Longo,** 1998).

Пациенты с этим синдромом имеют обычно тяжелую, прогрессирующую сенсомоторную полинейропатию, сочетающуюся с поражением костей миеломатозным процессом. Нехарактерные для типичной миеломы гепатомегалия и лимфаденопатия наблюдаются при POEMS-синдроме у $^2/_3$ больных, а спленомегалия — у $^1/_3$ пациентов.

Эндокринные нарушения характеризуются аменореей у женщин, импотенцией и гинекомастией — у мужчин. Кроме того, наблюдается гип**ерпролактинемия,** обусловленная нарушением **гипоталамическо**го контроля секреции **пролактина,** что может быть вызвано повышенным давлением цереброспинальной жидкости и увеличенным содержанием в ней белка. У $^1/_3$больных с POEMS-синдромом развивается сахарный диабет II типа, очень редко выявляются надпочечниковая недостаточность и гипотиреоз.

Кожные изменения характеризуются гиперпигментацией, гипертрихозом, утолщением кожи.

Кроме того, при POEMS-синдроме могут наблюдаться периферические отеки, асцит, плевральный выпот, лихорадка, тромбоцитоз.

Патогенез POEMS-синдрома неясен. Предполагается роль повышенного уровня в крови провоспалительных **цитокинов:** интерлейкинов-1β, 6 и фактора **некроза-α** и сниженного содержания ингибиторного цитокина трансформирующего ростового фактора р.

БОЛЕЗНЬ ТЯЖЕЛЫХ ЦЕПЕЙ

Болезнь тяжелых цепей — это парапротеинемический **гемобластоз,** характеризующийся моноклональной гиперсекрецией тяжелых цепей иммуноглобулинов различных классов. Известны 3 разновидности болезни тяжелых цепей: у, а, μ (по названию Н-цепей соответствующих иммуноглобулинов). Сообщения о вариантах болезни 8 и е практически отсутствуют.

Молекулярно-биологический анализ этих опухолей выявил структурные генетические дефекты, которые могут быть причиной секреции аберрантных тяжелых цепей.

Болезнь у-цепей (болезнь Франклина)

При этом заболевании **гиперсекретируются** тяжелые у-цепи. Характерными признаками заболевания являются:

- лимфаденопатия;
- лихорадка;
- снижение массы тела, значительно выраженное (вплоть до истощения);
- увеличение печени и селезенки;
- поражение лимфатической ткани глоточного кольца (отек, **гипе**ремия неба, миндалин, язычка, нарушение глотания);

- прогрессирующая анемия, **тромбоцитопения,** эозинофилия, носительная нейтропения; частое обнаружение в мазках **пери** рической крови атипичных лимфоцитов и плазматических ток; увеличение СОЭ;
- увеличение количества плазматических клеток и (или) **лимфо** то в в **миело грамме;**
- частое присоединение **инфекционно-воспалительных** процессо
- тяжелое прогрессирующее течение;
- нормальное или сниженное содержание в крови общего **белка;**
- снижение содержания в крови нормальных γ-глобулинов;
- обнаружение с помощью иммуноэлектрофореза в крови и м **парапротеина,** относящегося к тяжелым **γ-цепям** иммуногл линов. При **иммуноэлектрофорезе** парапротеин реагирует с сывороткой против фрагментов тяжелых **γ-цепей** и не **вз** действует с антисыворотками против легких цепей. **Обычный** трофорез белков крови, в отличие от **миеломной** болезни, **м клоновый** пик не выявляет, либо определяется **широкая** зоне α_2 и β-глобулина.

Болезнь Франклина характеризуется тяжелым **прогрессирую** течением, средняя продолжительность жизни около 5-6 **лет.** погибают чаще всего от тяжелых инфекционно-воспалительных цессов (пневмония, сепсис).

Болезнь а-цепей (болезнь Селигмана)

Заболевание встречается преимущественно у молодых людей 30 лет), регистрируется чаще всего в странах Средиземномор Азии, Латинской Америки. Различают две клинические **формы** болевания — абдоминальную и **бронхопульмональную. При аб минальной** форме имеется инфильтрация слизистой оболочки и п слизистого слоя тонкой кишки лимфоцитами и **плазматичес** клетками, которые секретируют тяжелые а-цепи иммуноглобул нов. Характерными особенностями абдоминальной **формы я** ся: синдром мальабсорбции (тяжелые, частые поносы, **стеаторе** креаторея, истощение, гипопротеинемические отеки, **гипокальц емия, гипокалиемия,** нередко гипогликемия, сухость кожи, **выпа** дение волос); приступообразные боли в животе; эфемерная **транзи** торная лихорадка. С помощью УЗИ можно обнаружить **увеличе** мезентериальных лимфатических узлов, возможно также развит **ие** гепатомегалии. В редких случаях на поздних стадиях **заболеван** может происходить метастазирование опухолевого процесса в пр **е** делах брюшной полости.

При гистологическом исследовании слизистой оболочки сте тонкой кишки и мезентериальных лимфоузлов выявляется **лимфоид** ная или **плазмоклеточная** инфильтрация.

Бронхопульмональная форма встречается чрезвычайно редко проявляется картиной диффузного поражения легочной ткани и **увели**чением **медиастинальных** лимфатических узлов.

Иммунофореграмма белков крови обнаруживает **парапротеин,** относящийся **к α-цепям** иммуноглобулинов. Электрофореграмма обычно не выявляет М-градиент.

Болезнь может трансформироваться в злокачественную лимфому.

Болезнь μ-цепей

Моноклональная секреция μ-цепей иммуноглобулинов наблюдается у некоторых больных хроническим **лимфолейкозом,** при этом злокачественные трансформированные лимфоциты имеют множество вакуолей и секретируют **μ-цепи.** При этом заболевании развивается **гепатоспленомегалия,** лимфаденопатия выражена слабо, в костном мозге имеется лимфоцитарная инфильтрация, много лимфоцитов с вакуолями в цитоплазме. В периферической крови общее количество лейкоцитов увеличено или нормальное.

Иммуноэлектрофорез белков крови выявляет наличие парапротеина, представленного **μ-цепями** иммуноглобулинов.

В моче может определяться белок **за** счет легких цепей иммуноглобулинов.

МАКРОГЛОБУЛИНЕМИЯ ВАЛЬДЕНСТРЕМА

Макроглобулинемия Вальденстрема — **парапротеинемический гемобластоз,** характеризующийся опухолевой пролиферацией В-лимфоцитов, еще не дифференцировавшихся в плазматические клетки **(лимфоплазмоцитов),** и **моноклональной** гиперсекрецией макроглобулина, парапротеина с молекулярной массой около 1 000 000 дальтон, относящегося к классу **IgM.**

Этиология

Этиология заболевания неизвестна. Существует генетическая предрасположенность к моноклональной **макроглобулинемии.**

Клиническая картина

Заболевание развивается преимущественно у лиц старше 60 лет и чаще у мужчин. Первыми клиническими признаками являются прогрессирующая слабость, снижение массы тела, часто увеличение **СОЭ.**

В дальнейшем развиваются гиперпластический, гипервискозный, геморрагический, иммунодефицитный, **нефропатический, энтеропатический** синдромы.

Гиперпластический синдром характеризуется увеличением лимфатических узлов, печени, селезенки. Увеличиваются преимущественно периферические лимфоузлы, в меньшей степени — мезентериальные и чрезвычайно редко — медиастинальные. Характерным признаком заболевания является увеличение печени и селезенки.

Гипервискозный синдром (синдром повышенной вязкости крови) при макроглобулинемии Вальденстрема очень характерен и, как правило,

значительно выражен. Он характеризуется замедлением кровотока в с судах головного мозга, ретинопатией и кровоточивостью.

В результате нарушения церебрального кровотока появляются л ловные боли, головокружения, вялость, сонливость, снижение па мяти и умственной работоспособности. При тяжелых нарушениях к вотока могут развиваться парезы и даже церебральная кома. У некотор больных в последующем возникают эпилептические припадки.

Нарушение кровотока в артериях и венах сетчатки обусловли развитие ретинопатии со снижением остроты зрения, мелькание «мушек» перед глазами, наличием геморрагий на глазном дне, и витостью вен сетчатки, сужением артерий, что выявляется при с тальмоскопии.

Гипервискозный синдром может приводить к нарушениям микрои куляции в руках и ногах, что проявляется парестезией, сухостью ко повышенной чувствительностью к холоду, цианотичной или «мраморн окраской кожи. Значительное нарушение микроциркуляции приводит т же к прогрессирующей полинейропатии и поражению спинного мозга.

Повышение вязкости крови обусловлено высоким содержанием крови парапротеинов — макроглобулинов, которые покрывают эри роциты и повышают их способность склеиваться между собой.

Геморрагический синдром обусловлен тем, что макроглобулини обволакивают тромбоциты, уменьшают их агрегацию, наруша синтез и активность III пластинчатого фактора, а также инактив цией макроглобулинами VIII фактора свертывания при взаимоде ствии с ним. В результате указанных изменений развиваются нос вые, кишечные кровотечения, появляются петехиальные кожн геморрагические сыпи.

Иммунодефицитный *синдром* обусловлен снижением содержания крови нормальных иммуноглобулинов и проявляется повышенной к клонностью к вирусным и бактериальным инфекциям, которые м гут принимать тяжелое течение.

Нефропатический *синдром* может развиваться при макроглобу немии **Вальденстрема,** но все же это наблюдается значительно рея чем при миеломной болезни, и поражение почек выражено меньш Приблизительно у 15-30% больных с макроглобулинемией Вальде стрема наблюдается протеинурия за счет легких цепей (белка Бен Джонса). Установлено, что может происходить отложение макрогл булина под эндотелием клубочковых капилляров с развитием окклюзии. У некоторых больных наблюдаются отложение уратов плазмоклеточная инфильтрация в интерстициальной ткани поче Однако следует подчеркнуть, что поражение почек не проявляе резко выраженной и тяжелой клинической симптоматикой.

Энтеропатический синдром обусловлен отложением в стенке то кого кишечника макроглобулина, что нарушает процессы всас В итоге развивается синдром мальабсорбции, основными симптом ми которого являются частые, выраженные поносы, стеаторея, кре торея, похудание, электролитные нарушения, анемия.

У больных с **макроглобулинемией** Вальденстрема может развиваться остеопороз, но все-таки, в отличие от миеломной болезни, поражение костей — не демонстративный и не частый признак.

В отдельных случаях развивается амилоидоз с поражением печени, селезенки, кишечника, миокарда.

Данные лабораторных исследований

Общий анализ крови в начальной стадии заболевания существенно не изменен, однако у многих больных уже в начале заболевания отмечается увеличение СОЭ.

В стадии **прогрессирования** заболевания появляется выраженная анемия, количество лейкоцитов обычно нормальное, может увеличиваться количество лимфоцитов, приблизительно в **50%** случаев имеется тромбоцитопения. Характерно увеличение СОЭ.

Общий анализ мочи обнаруживает **протеинурию.**

Исследование стернального пунктата выявляет увеличение количества малых лимфоцитов, **лимфоплазмоцитов,** возможно повышение количества плазматических клеток, но все же **лимфоидная** инфильтрация костного мозга значительно более характерна и выражена значительно. Может быть увеличено количество моноцитов.

Исследование пунктата лимфатических узлов обнаруживает **увеличение** количества лимфоцитов.

Электрофореграмма белков сыворотки крови выявляет гомогенный пик (М-градиент) с **электрофоретической** подвижностью в зоне β или **γ-глобулинов.**

Иммуноэлектрофорез *белков крови* устанавливает **IgM-природу** макроглобулина — парапротеина с одним типом легких цепей к или *X,* который составляет 30-70% общего белка крови. **Моноклональный IgM** можно также обнаружить с помощью иммунофлюоресцентного метода на поверхности лимфоцитов. Нередко макроглобулины являются **криоглобулинами,** которые **преципитируют** при **t°** ниже 37 **°С.**

Электрофореграмма белков мочи выявляет М-градиенту $^1/_3$ больных, а иммуноэлектрофорез позволяет установить, что это легкие цепи иммуноглобулинов.

Рентгенография плоских костей не выявляет существенных изменений, иногда встречается **остеопороз.**

Диагноз

Основополагающими диагностическими признаками **макроглобулинемии** Вальденстрема являются:

- обнаружение в крови с помощью иммуноэлектрофореза парапротеина, относящегося к классу IgM и составляющего не менее 20% общего белка крови;
- увеличение печени, селезенки, лимфатических узлов;
- лимфоидная инфильтрация костного мозга.

Следует учесть, что моноклональная **макроглобулинемия** наблюдается не только при болезни Вальденстрема (эссенциальная

Табл. 89. Дифференциальный диагноз ***макроглобулинемии Вальденстрема*** *и* ***миеломной*** *болезни*

Признак	Макроглобулинемия Вальденстрема	Миеломная болезнь
Характер парапротеина	Чаще всего парапротеин IgM (макроглобулин)	Чаще всего парапротеины IgG, IgA
Остеолитические изменения	Наблюдается очень редко	Имеется у подавляющего большинства больных
Лимфаденопатия	Характерна	Не характерна
Гепатомегалия	Характерна	Наблюдается редко
Спленомегалия	Характерна	Наблюдается редко
Нефропатия	Наблюдается редко	Наблюдается часто
Геморрагический синдром	Характерный признак	Наблюдается редко
Миелофамма	Лимфоидная инфильтрация	Плазмоклеточная инфильтрация
Обнаружение парапротеинов в моче	У 15% больных	У 70-80% больных
Положительный Sia-тест*	Характерен	Обычно отсутствует

Примечание. Sia-тест является качественной реакцией с дистиллированной водой макроглобулин. Производится следующим образом. В пробирку с 5 мл дистиллиро воды добавляют несколько капель сыворотки крови больного. В прис макроглобулинов появляется молочно-белая муть, не исчезающая при нагрев но растворяющаяся при добавлении изотонического раствора натрия хлорида. I отсутствии макроглобулинов помутнения не происходит.

моноклональная макроглобулинемия), но также и при некоторых гих заболеваниях (вторичная макроглобулинемия) — злокачествен лимфомах, раках различной локализации, инфекционно-воспал ных и иногда аутоиммунных заболеваниях.

Наиболее часто приходится дифференцировать макроглобул мию Вальденстрема и миеломную болезнь (в частности, М-миело Дифференциально-диагностические различия представлены в табл.

Программа обследования

Программа обследования больных при болезни Вальденстрема логична программе обследования при миеломной болезни.

ЛИМФОМЫ (ЛИМФОЦИТОМЫ) И ЛИМФОСАРКОМЫ

Лимфомы (лимфоцитомы) — внекостномозговые опухоли, состоящие из зрелых лимфоцитов или лимфоцитов и пролимфоцитов, возникающие в лимфатических узлах или лимфоидной ткани других органов и характеризующиеся локальным ростом. Лимфоцитомами обозначают доброкачественные лимфомы, состоящие из зрелых лимфоцитов, но некоторые специалисты отождествляют лимфомы и лимфоцитомы.

А. И. Воробьев и М. Д. Бриллиант (1999) относят лимфомы (лимфоцитомы) к зрелоклеточным моноклональным лимфатическим опухолям, которые характеризуются относительно доброкачественным течением. Трансформация в лимфосаркому происходит редко и через продолжительный срок (многие годы).

Лимфосаркомы — внекостномозговые злокачественные опухоли, состоящие из молодых клеток лимфоидного ряда — лимфобластов или лимфобластов и пролимфоцитов, возникающие в лимфатических узлах или лимфоидной ткани других органов.

Чаще всего лимфомы и лимфосаркомы первично возникают в лимфатических узлах, однако нередко наблюдаются и другие варианты первичной локализации опухоли — в селезенке, миндалинах, желудочно-кишечном тракте, легких и других органах. В отличие от лейкозов, при лимфомах и лимфосаркомах на начальном этапе заболевания нет признаков поражения костного мозга, однако, по мере прогрессирования заболевания костный мозг может вовлекаться в патологический процесс (разумеется, значительно раньше при лимфосаркоме), что обозначается как лейкемизация лимфом и лимфосарком.

Лимфомы (лимфоцитомы) и лимфосаркомы могут быть В- и Т-клеточного генеза, а по характеру роста опухолевых клеток различают нодулярные или диффузные формы.

Раньше внекостномозговые опухоли, происходящие из лимфоидной ткани, разделялись на болезнь Ходжкина (лимфогранулематоз) и неходжкинские лимфомы. Однако сейчас это деление считается неудачным. Существует ряддругих классификаций. Широкое распространение получила рабочая формулировка для клинического использования (Working Formulation, 1982). Опухоли лимфатической системы подразделяются на две большие группы: лимфомы низкой степени злокачественности и лимфомы высокой степени злокачественности. Внутри этих групп выделяют подгруппы в зависимости от морфологических особенностей (табл. 90).

В дополненной и пересмотренной Кильской классификации лимфом (Kiel klassification, 1992) они подразделяются на В-клеточные и Т-клеточные лимфомы. Выделяются также лимфомы низкой степени злокачественности.

Большую известность получила пересмотренная Европейско-Американская классификация лимфом REAL 1994 г. с изм. 1997 г. (табл. 48, с. 216).

Табл. 90. Рабочаяформулировкаопухолейлимфатическойсистемы (WorkingFormulation, 1982)

Лимфомы низкой степени злокачественности	**Лимфомы** высокой степени злокачественности
A. Злокачественная лимфома из мелких лимфоцитов	H Злокачественная крупноклеточная лимфома иммунобластная
B. Злокачественная лимфома, фолликулярная, преимущественно из мелких клеток с расщепленными ядрами	I Злокачественная лимфома **лимфобластная**
C. Злокачественная лимфома, фолликулярная, из мелких клеток с расщепленными ядрами и крупных клеток	J Злокачественная лимфома из **мелких** клеток с **нерасщепленными** ядрами
D Злокачественная лимфома, фолликулярная, преимущественно из крупных клеток	
E. Злокачественная лимфома, диффузная, из мелких клеток с расщепленными ядрами	
F Злокачественная лимфома, диффузная из мелких и крупных клеток	
G Злокачественная диффузная крупноклеточная **лимфома**	

В данном руководстве **использована** классификация **лимфатичес** опухолей **А.** И. Воробьева и М. Д. Бриллиант (1999) (табл. 47, с. **215).**

Этиология

Этиология лимфом и лимфосарком, окончательно неизвест Известны следующие факторы, с которыми связывают **риск** разв **неходжкинских лимфом:**

I. Врожденные **иммунодефицитные** заболевания:
- синдром **Клайнфельтера**
- синдром **Чедиака-Хигаси**
- синдром **атаксии-телеангиэктазии**
- синдром **Вискотта-Олдрича**
- вариабельное **иммунодефицитное** состояние

II. Приобретенные иммунодефицитные заболевания:
- ятрогенная **иммуносупрессия**
- инфекция **ВИЧ-1**
- приобретенная гипогаммаглобулинемия

III. Аутоиммунные заболевания:
- синдром Шегрена
- **целиакия**
- ревматоидный артрит
- системная красная волчанка

IV. Воздействие химических веществ и лекарственных препаратов:
- **фенитоин**
- **диоксин**
- гербициды

- ионизирующая радиация
- химиотерапия
- лучевая терапия

V. Инфекционные агенты (другие инфекции, помимо ВИЧ):
- вирус Эпштейна-Барра
- вирус Т-клеточного лейкоза человека/лимфомы
- Helicobacter pylori (MALT-лимфома) (mucosa-associated lymphoid tissue)

У больных лимфомами и лимфосаркомами очень часто обнаруживаются цитогенетические аномалии. Установлено, что при хромосомных транслокациях, столь характерных для опухолей лимфатической системы, гены, контролирующие синтез тяжелых и легких цепей иммуноглобулинов, перемещаются к генам, регулирующим пролиферацию и дифференциацию. Доказано, что эти трансформирующие гены или онкогены утрачивают контроль за пролиферацией и дифференциацией нормальных В-лимфоцитов. Почти у 90% больных с лимфомой обнаруживаются транслокации t(8; 14), t(2; 8) или t(8; 22). При этом заболевании с-тус онкоген хромосомы 8 присоединяется к локусу хромосомы 14 (контролирует синтез тяжелых цепей иммуноглобулинов) или к локусам хромосом 22 или 2 (контролирует синтез легких цепей иммуноглобулинов), что ведет к активации и экспрессии онкогена с-тус.

У 85% больных с фолликулярной лимфомой и у 25% с диффузной лимфомой наблюдается транслокация t(14; 18), при которой ген bcl-2 (хромосома 18) присоединяется к локусу хромосомы 14, ответственному за синтез тяжелых цепей иммуноглобулинов. Ген bcl-2 контролирует апоптоз — запрограммированную клеточную смерть. Экспрессия протеина гена bcl-2 блокирует апоптоз опухолевых клеток, они приобретают способность к более продолжительному выживанию. Патология в области гена bcl-2 имеет большое значение в развитии фолликулярной лимфомы. Два других гена в области хромосом 11 и 3, соединяясь с геном хромосомы 14 в области локуса, кодирующего синтез иммуноглобулинов, также играют роль в развитии неходжкинских лимфом.

При лимфоме из клеток мантийной зоны на хромосоме 11 в области 11q13 выявлен ряд точек разрывов и одна из последовательностей идентифицирована как ген bcl-1. Вследствие этих изменений наблюдается экспрессия гена, кодирующего синтез циклина D1, и нарушается регуляция клеточного цикла.

В последние годы при диффузной В-крупноклеточной лимфоме обнаружены точки разрыва в области 3q27 и онкоген bcl-6. Белок, кодируемый этим геном, вовлекается в активацию промоторного ростового гена.

При анаплазированной крупноклеточной лимфоме имеется транслокация t(2; 5), при которой происходит соединение гена нуклеолярного фосфопротеина на хромосоме 5q35 с геном тирозиновой киназы на хромосоме 2p23.

У больных лимфомой высокой степени злокачественности выявляется трисомия по хромосоме 3.

ЛИМФОМЫ

Клиническая картина

Как указывалось выше, **лимфомы** (лимфоцитомы) являются **зрелоклеточными** опухолями лимфатической системы. Это обстоятельство, естественно, обусловливает определенные особенности клинической картины, в первую очередь, доброкачественное течение в протяжении многих лет. Начало заболевания, как правило, не сопровождается ухудшением состояния больного, симптомов интоксикации нет. Первым признаком заболевания является обычно увеличение периферических лимфатических узлов (у 80-90% больных). Как правило, долгое время этому признаку больные не уделяют должного внимания, так как общее состояние больных в начале заболевания не страдает. Увеличенные периферические лимфоузлы плотны, подвижны и безболезненны. При дальнейшем прогрессировании заболевания появляются симптомы интоксикации, характерные для опухоли — ночная потливость, общая слабость, похудание.

У 15-30% больных встречается поражение лимфатического глоточного кольца (кольцо **Вальдейера**), часто увеличиваются селезенка, лимфатические узлы брюшной полости, печень, возможно вовлечение в патологический процесс желудочно-кишечного тракта. Клиническая симптоматика лимфоцитом в зависимости от локализации изложена ниже.

Лабораторные данные

Общий анализ крови при **лимфоцитоме** любой локализации в начале заболевания существенных изменений не претерпевает, или наблюдаются небольшой лейкоцитоз (общее количество лейкоцитов повышено до 10-12 × 10^9/л) и лимфоцитоз. Содержание гемоглобина, количество эритроцитов и тромбоцитов обычно остаются нормальными. Однако по мере прогрессирования заболевания, наряду с увеличением общего количества лейкоцитов и лимфоцитов, снижаются показатели гемоглобина и эритроцитов. Характерно увеличение СОЭ у большинства больных.

Миелограмма. На начальном этапе заболевания в костном мозге патологических изменений не обнаруживается, однако у некоторых больных можно обнаружить небольшое увеличение количества зрелых лимфоцитов. В дальнейшем, по мере прогрессирования заболевания, количество лимфоцитов увеличивается.

Биохимический анализ крови. У многих больных обнаруживается повышение содержания в крови гамма-глобулинов, других существенных изменений нет.

Иммунологический анализ крови. Может быть увеличение количества **В-лимфоцитов**, реже Т-лимфоцитов, и повышение содержания в крови иммуноглобулинов.

Диагностические критерии

Диагностику лимфом (лимфоцитом) облегчают следующие *характерныеособенности,* присущие ***зрелоклеточным*** *опухолямлимфатической* ***системы:***

- очаговый характер лимфоидной пролиферации, поражение **преимущественно** какого-либо одного органа;
- доброкачественное течение заболевания на протяжении 10-20 лет;
- частое (около **25%)** перерождение в **лимфосаркому** (А. И. Воробьев, 2000), которая очень чувствительна к химиотерапии и облучению и дает полную ремиссию;
- невысокий **лимфоцитоз** в периферической крови;
- высокая частота секреции моноклонального иммуноглобулина (чаще **IgM);**
- обнаружение в биоптатах лимфатических узлов пролиферации зрелоклеточных лимфоцитов.

Клинико-лабораторные особенности отдельных видов В-клеточных лимфом

Лимфоцитома периферического лимфоузла

Является редкой формой, характеризуется поражением одного периферического лимфоузла (чаще всего шейного). Лимфоузел существенно увеличивается, но остается безболезненным и не. спаянным с окружающими тканями. В редких случаях возможно увеличение подмышечных лимфоузлов. Общее **состояние** больных длительное время не страдает.

В общем анализе крови обнаруживается лимфоцитоз, но появляется он не сразу, а спустя длительный промежуток времени (иногда через годы). Миелограмма также долго остается нормальной, в последующем возможно увеличение количества лимфоцитов в костном мозге.

Решающее значение в диагностике имеет биопсия увеличенного лимфатического **узла.** Характерным признаком является **лимфоидная** пролиферация, **пролифераты** состоят из скоплений зрелых лимфоцитов.

Лимфоцитома лимфоузла является редкой формой лимфоидной опухоли, и ее клинические особенности изучены недостаточно.

Лимфоцитома селезенки

Заболевание встречается преимущественно у пожилых людей. Больные жалуются на общую слабость, потливость, неприятные ощущения (чувство тяжести, полноты) в области левого подреберья. При осмотре обнаруживается небольшое увеличение шейных лимфатических узлов, реже — подмышечных. Увеличенные лимфоузлы безболезненны, плотноэластичны, имеют размеры **1-2** см в диаметре. У **многих** больных периферические лимфоузлы не увеличены.

Основным и постоянным клиническим признаком заболевания является **спленомегалия.**

В общем анализе крови обнаруживается лимфоцитоз **за** счет зрелых лимфоцитов. Лимфоциты имеют широкую цитоплазму, гомогенный

ядерный хроматин с характерными светлыми бороздками. Кол
ство лейкоцитов в крови нормальное, слегка снижено или незначи-
тельно повышено. Содержание тромбоцитов в периферической к
ви нормальное и только спустя 6-10 лет может развитьс
тромбоцитопения. Количество эритроцитов в общем анализе кров
чаще умеренно снижено.

В миелограмме количество лимфоцитов может быть нормаль
или умеренно увеличено (как правило, не больше 30%).

Трепанобиоптат костного мозга характеризуется отдельными оча-
гами пролиферации зрелых лимфоцитов (нодулярная пролиферация).

Иммунологический анализ крови в ряде случаев выявляет увели-
чение количества иммуноглобулина М и иногда — G.

Иммунофенотипирование опухолевых клеток выявляет антигены
CD19, CD20, CD22, sIg.

Лимфоцитома селезенки в 25% случаев трансформируется в лим-
фосаркому, которая высокочувствительна к лучевой и химиотерапии.
После проведенного лечения наступает длительная ремиссия. Хар
терной особенностью лимфоцитомы селезенки является возможно
достижения многолетнего улучшения, стабилизации заболевания и
ремиссии после спленэктомии.

Лимфоцитому селезенки необходимо дифференцировать со сплено-
мегалической формой хронического лимфолейкоза. В пользу лимфоци-
томы селезенки свидетельствуют: значительное увеличение селезенки
при сравнительно небольшом лимфоцитозе, нормальные размеры лим-
фатических узлов или незначительное их увеличение, сравнительно
небольшая степень лимфоидной пролиферации в костном мозге. В про-
тивоположность лимфоцитоме селезенки, при хроническом лимфолей-
козе доминирующими признаками являются: увеличение лимфатичес-
ких узлов (вначале шейных, затем подмышечных и других групп),
значительно выраженный лимфоцитоз (уже в начале заболевания), про-
грессирующая лимфаденопатия в динамике клинической картины, зна-
чительная лимфоидная инфильтрация в костном мозге.

Редкими локализациями лимфоцитом являются лимфоцитомы
легких и миндалин, конъюнктивы, желудка, кожи.

Лимфоцитома конъюнктивы

Лимфоцитома конъюнктивы проявляется покраснением глаза, а
при осмотре больного обнаруживаются опухолевая инфильтрация в
области конъюнктивы и эписклерит. Для доказательства опухолевой
лимфоидной природы заболевания необходимо сделать цитологичес-
кие отпечатки этих образований, при этом обнаруживается большое
количество зрелых лимфоцитов.

Лимфоцитома желудка

Лимфоцитома желудка диагностируется при помощи фиброгаст-
роскопии с прицельной биопсией. В биоптате обнаруживаются скоп-
ления зрелых лимфоцитов. Опухоль может прорастать слизистую и

подслизистую оболочки, мышечный слой желудка. **Лимфоцитома** желудка часто сопровождается лимфоцитозом в периферической крови, **лимфоидноплазмоклеточной** инфильтрацией в костном мозге и нередко спленомегалией.

В-клеточные лимфомы (лимфоцитомы) кожи

Чаще всего В-клеточные лимфомы кожи являются вторичными, т.е. представляют собой метастазирование в кожу лейкозных клеток при хроническом лимфолейкозе. Первичные В-клеточные лимфомы кожи встречаются очень редко, при этом на коже появляются **эритематозные**, шелушащиеся бляшки, множественные папулы красно-вишневого цвета.

В биоптатах кожи в этом случае обнаруживается большое количество лимфоцитов и плазматических клеток. Лимфатические и плазмоклеточные инфильтраты располагаются в коже и подкожной клетчатке.

В-клеточная лимфоцитома кожи может трансформироваться в **лимфосаркому** кожи. Обычно процесс трансформации начинается с появления в пораженных очагах кожи узлов, которые в центре изъязвляются. В биоптате кожи в этом случае обнаруживается большое количество бластов.

Лимфома из клеток центра лимфоидного фолликула

Образуется из клеток центров фолликулов — центроцитов и центробластов. Встречается преимущественно в пожилом возрасте, составляет около **50%** всех случаев **неходжкинских лимфом**. **Этот** вид лимфомы представлен преимущественно малыми **лимфоидными** клетками с расщепленным ядром.

В США принято деление лимфом из клеток центра фолликула в зависимости от клеточного состава на три категории (степени): преимущественно из маленьких клеток (I степень), **смешанная** из маленьких и больших клеток (II степень), преимущественно из больших клеток (III степень). Такая градация достаточно условна, потому что четких критериев для нее нет.

В начальном периоде заболевания отмечается лишь безболезненное увеличение шейных, подмышечных и паховых лимфатических узлов, характерно увеличение лимфоузлов в области внутреннего надмыщелка плечевой кости и подколенной ямки. Лимфоузлы эластичны. Лимфаденопатия появляется за много лет до развития выраженной клинической симптоматики. Менее типично увеличение **лимфоидной** ткани в области кольца **Вальдейера.** С помощью специальных методов исследования (УЗИ, радиоизотопная лимфография) можно довольно часто выявить увеличение лимфатических узлов в брюшной полости, забрюшинном пространстве, средостении. При этом могут быть признаки обструкции мочевыводящих и **желчевыводящих** путей, кишечника с развитием желтухи, непроходимости кишечника, нарушением мочевыделения. Увеличение медиастинальных лимфоузлов может вызвать сдавление трахеи, бронхов. Однако следует указать, что названные **обструктивные** синдромы бывают не всегда.

Характерными проявлениями лимфомы из клеток центра **лимфоидного** фолликула являются **спленомегалия** (нередко значительно выраженная) и вовлечение костного мозга в патологический **процесс.** Увеличение селезенки в самом начале заболевания не **сопровождается** выраженной клинической симптоматикой, однако в последующем спленомегалия проявляется болями и ощущением тяжести в левом подреберье.

Клиническое течение заболевания весьма вариабельно и **зависит** от цитологических особенностей клеток, составляющих лимфому. Иногда заболевание имеет непрогрессирующее течение, проявляется преимущественно лимфаденопатией и в течение 4-6 лет больные чувствуют себя удовлетворительно. В некоторых случаях заболевание с самого начала может протекать неблагоприятно. Это объясняется более высокой степенью злокачественности опухолевых **клеток.** Следует подчеркнуть, что даже при первоначальном благоприятном течении заболевания постепенно наступает его прогрессирование. Фаза прогрессирования характеризуется дальнейшим ростом лимфатических **узлов,** увеличением их плотности и выраженной лимфаденопатией в брюшной и грудной полости. Наряду с этим у больного повышается температура тела, лихорадка становится постоянной, присоединяются выраженные ночные поты, больные худеют.

Центральная нервная система редко вовлекается в патологический процесс, однако в фазе прогрессирования возможно сдавление периферических нервов опухолевыми клетками и проникновение опухоли в эпидуральное пространство.

Для лимфомы из клеток центра фолликула характерно перерождение в лимфосаркому в 100% случаев (А. И. Воробьев, **2000).** По мнению Freedman и Nadler (1998), возможна трансформация в **диффузную** крупноклеточную лимфому.

Общий анализ крови. Выявляются умеренно выраженная анемия, значительно увеличивающаяся в фазе прогрессирования, а также **лимфоцитоз** и увеличение СОЭ. Возможно обнаружение в мазке периферической крови лимфоцитов с расщепленным ядром.

Миелограмма. При обычной световой микроскопии мазка костного мозга (стернального **пунктата)** существенных изменений не обнаруживается. Однако в фазе прогрессирования лимфомы удается обнаружить увеличение количества лимфоцитов.

Трепанобиопсия костного мозга. Более информативный метод исследования. Уже в начале заболевания можно констатировать вовлечение костного мозга в патологический процесс, особенно в фазе прогрессирования. Это проявляется лимфоидной инфильтрацией костного мозга в паратрабекулярных областях (в норме лимфоидные фолликулы располагаются центрально).

Биопсия лимфатического узла. В биопсированном лимфоузле отмечается разрастание фолликулов, обычно не только в корковой, но и в мозговой зоне. Отмечаются неправильная форма и разная величина фолликулов, сужение мантии. Может отмечаться диффузный рост

лимфоцитов в лимфоузле. Лимфоциты имеют малые размеры. В периоде прогрессирования болезни отмечается преобладание крупных менее дифференцированных лимфоцитов, образующих фолликулы. Может наблюдаться стирание нодулярной структуры диффузно расположенными крупными клетками.

Цитогенетическое исследование. Наиболее характерна транслокация t(14; 18) (q32; **q21),** при которой активируется ген **bcl-2,** расположенной на длинном плече хромосомы 18. При этом создаются условия для накопления долгоживущих клеток — **центроцитов.**

Иммунотипирование *опухолевых клеток.* Опухолевые клетки экспрессируют общие В-клеточные антигены (CD79a, CD19, CD20, CD22). Характерна экспрессия антигена CD10 и поверхностных иммуноглобулинов **(IgM±,** IgD> IgG> **IgA).**

При злокачественном перерождении исчезают лимфоциты, экспрессирующие антиген CD10, и появляются лимфоциты, экспрессирующие антиген CD23.

Лимфома из клеток центра лимфоидного фолликула (крупноклеточная)

При этой опухоли строение фолликула сохранено, но заболевание больше напоминает диффузную крупноклеточную лимфому. В противоположность другим фолликулярным лимфомам при этом гистологическом варианте реже отмечается инфильтрация костного мозга и печени, однако, часто наблюдаются экстранодальные проявления. Крупноклеточная лимфома из центра фолликула часто трансформируется в крупноклеточную В-лимфому.

Лимфома из **В-клеток** маргинальной зоны

В последние годы описаны два варианта опухоли — **нодальная моноцитоидная В-клеточная** лимфома и В-клеточная **лимфома** низкой степени злокачественности MALT-типа. Эти лимфомы характеризуются увеличением лимфатических узлов или **экстранодальными** проявлениями.

Клетки маргинальной зоны фолликулов могут дифференцироваться как в **моноцитоидные** В-клетки, так и в плазматические. По этой причине клеточный состав лимфомы из В-клеток маргинальной зоны разнообразен, встречаются центроцитоподобные клетки, моноцитоидные В-лимфоциты, малые лимфоциты, плазматические клетки и в небольшом количестве — **бластные** клетки. Моноцитоидные В-клетки — это клетки с бобовидным ядром и светлой хорошо **контурируемой** цитоплазмой.

Экстранодальные лимфомы из клеток маргинальной зоны обычно развиваются у взрослых, чаще у женщин. В анамнезе у пациентов часто имеются указания на аутоиммунные заболевания (болезнь **Шегрена,** аутоиммунный тиреоидит **Хашимото),** а также хеликобактерный гастрит. Наиболее часто поражаются слизистые оболочки **(MALT-тип)** желудочно-кишечного тракта, дыхательных путей, возможна

локализация опухоли в легких, щитовидной железе, слезных, ок ушных железах, коже, мягких тканях. При поражении желудо кишечного тракта появляется симптоматика, напоминающая ку язвы желудка или 12-перстной кишки. Важным клиничес признаком является спленомегалия. Нодальная лимфома из В-кл маргинальной зоны характеризуется поражением лимфатических лов, нередко также наблюдается лимфоцитоз в периферической и костном мозге.

Оба варианта заболевания могут трансформироваться в круп клеточную лимфому.

Иммунофенотипирование опухолевых клеток. Клетки экспресс ют sIg(M> G или A), cIg (в 40% случаев), присутствуют В-клеточ антигены CD19, CD20, CD22, CD79a.

Цитогенетический анализ. В отдельных случаях клетки экстрано дальных опухолей содержат клоны клеток с дополнительной хром мой 3 или t(11;18).

Лимфома из клеток маргинальной зоны селезенки

При этой лимфоме опухолевый инфильтрат замещает зону ми тии и маргинальную зону фолликулов селезенки, часто вовлекается красная пульпа. Опухолевые клетки — лимфоцитоподобные и бо крупные с ядрами неправильной формы и светлой цитоплазмой.

Клиническое течение соответствует, в основном, клинике фомы из В-клеток маргинальной зоны. Характерна спленомегалия. блюдаются лимфоцитоз в периферической крови и лимфоидная фильтрация костного мозга.

Иммунофенотип опухолевых клеток аналогичен таковому при Л фоме из В-клеток маргинальной зоны. Цитогенетический анализ холевых клеток характерных изменений не выявляет.

Лимфома из клеток мантийной зоны лимфоидного фолликула

Типичными клиническими проявлениями заболевания являют ся генерализованная лимфаденопатия (консистенция увеличенн периферических лимфоузлов тестоватая), увеличение печени и се лезенки, вовлечение в патологический процесс желудочно-кишеч ного тракта (лимфоидная инфильтрация слизистой оболочки же лудка и кишечника). Характерной особенностью заболевания является локализация увеличенных лимфатических узлов, при лимфоме из мантийной зоны увеличиваются лимфоузлы преимущественно в вер хней части шеи, под нижней челюстью. Довольно часто наблюдает ся гиперплазия миндалин.

В клинической картине заболевания обязательно присутствуют симптомы интоксикации: потливость, повышение температуры тела, го ловная боль, снижение аппетита. Указанные симптомы особенно выра жены в фазе прогрессирования заболевания.

Общий анализ крови. Характерны умеренно выраженный лимфати ческий лейкоцитоз и анемия, увеличение СОЭ.

Трепанобиопсия костногомозга. **Обнаруживается** очагово-интерстициальная лимфоидная инфильтрация.

Биопсия лимфатического узла. Выявляет в начале **заболевания** разрастание мантии, при этом клетки ее образуют неправильные ряды, в последующем в фазе **прогрессирования** наблюдается диффузный тип роста.

Целесообразно выполнять отпечатки **биопсированного** лимфатического узла, при этом определяется большое количество лимфоцитов, часть которых имеет ядерный хроматин с гранулированной структурой.

Иммунофенотипирование *лимфоцитов.* Опухолевые клетки экспрессируют общие **В-клеточные** антигены CD79a, CD19, **CD20,** CD22, а также CD5. В $^3/_4$ случаев или больше выявляется транслокация t(11;14)(q13;q32), в результате которой происходит слияние фрагментов двух генов — гена **bcl-1,** расположенного на длинном плече хромосомы **11 (11q13),** гена тяжелых цепей иммуноглобулинов, локализующегося на длинном плече хромосомы 14 (14q32). Кроме того, наблюдается гиперпродукция белка **циклина** D1, кодируемого геном **PRAD$_1$.** В норме клетки лимфоидного ряда этот белок не продуцируют.

Лимфома из клеток мантийной зоны трансформируется в лимфосаркому в 100% случаев (А. И. Воробьев, 2000). Средний срок продолжительности жизни с момента постановки диагноза обычно составляет 3 года.

Макрофолликулярная лимфома Брилла-Симмерса

В **REAL-классификации** опухолей из лимфоидной ткани лимфома Брилла-Симмерса отсутствует. В классификации А. **И.** Воробьева и М. Д. Бриллиант (1999) лимфома Брилла-Симмерса отнесена к зрелым В-клеточным лимфатическим опухолям. Макрофолликулярная лимфома описана **Brill** в 1925 г. и **Symmers** в 1927 **г.** и может считаться разновидностью лимфомы из клеток центра фолликула. При **макрофолликулярной** лимфоме фолликулы сохранены, но они очень велики, состоят преимущественно из пролимфоцитов и иммунобластов, а вокруг фолликулов располагаются зрелые лимфоциты. Опухолевыми клетками являются клетки центра фолликула, а вокруг располагаются неопухолевые зрелые лимфоциты.

Характерным клиническим признаком заболевания является увеличение лимфоузлов нескольких **или** даже многих групп. Лимфоузлы имеют эластическую консистенцию, их диаметр обычно не больше 2-3 см, они не спаяны между собой **и** с кожей. У некоторых больных увеличивается селезенка. Выраженных симптомов интоксикации, как правило, нет.

В *общем анализе крови* отмечается лимфоцитоз, в отпечатке лимфоузла обнаруживаются лимфоциты и пролимфоциты.

В ***биоптате*** *лимфатического узла* выявляется характерная гистологическая картина — большие фолликулы, не сливающиеся между собой, имеющие почти одинаковые размеры и состоящие из резко расширенных зародышевых центров и тонкого слоя мантии. Характерно расположение фолликулов в лимфоузлах как в корковом, так и в мозговом веществе.

Доброкачественная стадия лимфомы Брилла-Симмерса продолжается около 8-10 лет, затем происходит трансформация в лимфосаркому, при этом обычно начинается быстрый рост одного из лимфоузлов, он становится плотным, дает отдаленные метастазы. В последующем начинается быстрый рост остальных лимфатических узлов. В биоптатах лимфатических узлов обнаруживается гистологическая картина лимфосаркомы, в отпечатках биоптатов преобладают атипичные лимфоидные клетки, нодулярный рост обычно сохраняется.

Иммунофенотип макрофолликулярной лимфомы остается неизученным.

Клинико-лабораторные особенности отдельных видов Т-клеточных и NK-клеточных лимфом

Т-клеточные лимфомы кожи

КТ-клеточным лимфомам кожи относятся болезнь Сезари и грибовидный микоз. В настоящее время сформировалась точка зрения, согласно которой болезнь Сезари следует называть синдромом Сезари, и он является стадией лейкемизации грибовидного микоза (Skarin, 1992). Т-клеточные лимфомы кожи наиболее часто встречаются в возрасте 55 лет и старше и более характерны для мужчин.

Грибовидный микоз

Грибовидный микоз — доброкачественная Т-клеточная лимфома кожи. Различают классический, обезглавленный, пойкилодермический и эритродермический варианты грибовидного микоза.

Классический вариант

На основании клинических особенностей и данных гистологического исследования выделяют 3 стадии: I — эритематозную (премикотическую), II — инфильтративно-бляшечную, III — опухолевую.

I. Эритематозная (премикотическая) или экзематоидная стадия протекает длительно, характеризуется сильным зудом и появлением на коже туловища и конечностей множества эритематозно-синюшных пятен разных размеров и интенсивности. Пятна могут сопровождаться отечностью, инфильтрацией кожи и несколько возвышаться над ней. Довольно часто в этой стадии могут наблюдаться шелушение кожи и образование пузырей на пораженных участках.

При гистологическом исследовании биоптатов пораженной кожи в I стадии обнаруживается неспецифическое воспаление. В поверхностных участках дермы выявляются множественные периваскулярные инфильтраты, состоящие из лимфоцитов (преимущественно), гистиоцитов, плазматических клеток, эозинофилов.

II. Инфильтративно-бляшечная стадия характеризуется появлением уплотненных красноватых или синюшно-багровых бляшек с «шагреневой» поверхностью, возвышающихся над поверхностью кожи. Бляшки лишены волос, имеют разные размеры и очертания. Бляшки

обычно возникают в области **эритематозных** (иногда экзематозных) пятен или на внешне неизмененных участках кожи и могут сливаться. Возможно увеличение периферических лимфоузлов.

При микроскопическом исследовании биоптата кожи выявляются следующие характерные признаки:

- присоединение к массивному воспалительному инфильтрату поверхностного слоя дермы большого количества клеток Лутцнера и **«микозных** клеток». Клетки Лутцнера — это атипичные незрелые Т-лимфоциты с мозговидным или дольчатым ядром. **«Микозные»** клетки имеют большие размеры, большое ядро неправильной формы с четкими ядрышками и базфильную цитоплазму;
- проникновение атипичных лимфоцитов (клеток Лутцнера) в эпидермис с образованием гнездных скоплений (микроабсцессы Дарье-Потрие);
- утолщение и отечность эпидермиса.

III. Опухолевая стадия имеет чрезвычайно характерную клиническую картину. На фоне эритематозных пятен и плотных бляшек появляются обширные грибовидные опухолевидно-узловые образования синюшно-багрового цвета, мягкой консистенции, подвергающиеся быстрому распаду с образованием язв. В III стадии наблюдаются специфические лимфаденит, часто отмечаются опухолевые разрастания в различных внутренних органах (узловые образования в печени, **интерстициальная** инфильтрация или узловые образования в легких, спленомегалия), появляются симптомы интоксикации (общая слабость снижение аппетита, похудание, повышение температуры тела), нередко обнаруживается лимфаденопатия. В области язвенных поражений больные могут ощущать интенсивные боли.

Характерно отсутствие поражения **костного** мозга.

Микроскопическое исследование **биоптатов** кожи выявляет большое количество атипичных **лимфоидных** элементов в виде диффузных разрастаний, а также значительное количество «микозных» клеток. **Инфильтраты проникают** в эпидермис **и вызывают его** деструкцию.

Обезглавленный *вариант*

Обезглавленный вариант грибовидного микоза характеризуется тем, что сразу (без предшествующих **I** и **II стадий)** появляются узловато-опухолевидные образования на коже (III стадия).

А. И. Воробьев (1985) обращает внимание на возможность развития пойкилодермического (лихеноидного) и **эритродермического** вариантов заболевания.

Пойкилодермический (лихеноидный) *вариант*

Характеризуется появлением на коже в области крупных складок, груди, ягодиц немногочисленных эритематозных бляшек с последующим развитием на этих участках **телеангиэктазий,** пигментных пятен, лихенизации **(подчеркнутости** рисунка кожи).

Эритродермический вариант

При **эритродермическом** варианте появляются выраженная сухость, синюшно-розовая окраска и шелушение кожи, интенсивный кожный зуд на обширных участках.

Синдром Сезари

Синдром Сезари — **Т-клеточная** лимфома кожи, характеризующаяся хронической эритродермией с диффузной лимфоцитарной инфильтрацией дермы, выходом аномальных **лимфоцитов** в кровь и поражением костного мозга (Л. В. Козловская, 1993).

В *начальной стадии* заболевания на отдельных участках кожи (на лице, спине, голенях) появляются обширные **эритематозные** пятна, сопровождающиеся интенсивным кожным зудом и выраженным шелушением. У многих больных уже в начальной стадии отмечается диффузная эритема. При микроскопическом исследовании кожных **биоптатов** в верхних слоях дермы выявляется интенсивная лимфоидная инфильтрация.

В *развернутой фазе* синдрома Сезари развивается генерализованная эритродермия, кожа на всем протяжении резко **гиперемирована,** отечна, интенсивно шелушится (симптом «красного **человека»).** Уплотнение, отек кожи особенно резко выражены в области лица. В этой фазе очень характерны диффузная алопеция, дистрофические изменения ногтей (ломкость, исчерченность), мучительный кожный зуд, многочисленные расчесы кожи. У многих больных отмечается увеличение периферических лимфоузлов и селезенки.

При микроскопическом исследовании биоптатов пораженной кожи определяются в большом количестве клетки Лутцнера (см. «Грибовидный микоз») и **мононуклеарные** клетки с серповидным ядром. В *отпечатках кожи* обнаруживаются зрелые лимфоциты с характерными дольчатыми ядрами (клетки Лутцнера).

В *периферической крови* при синдроме Сезари значительно увеличивается количество лимфоцитов, причем лимфоциты выглядят атипично, имеют ядра средних и больших размеров неправильной формы, иногда ядра бобовидные С **петлистым** «скрученным» хроматином; очень часто ядра лимфоцитов **расщепленные,** имеют **бухтообразное вдавление;** цитоплазма лимфоцитов **базофильна.**

В развернутой фазе отмечается *поражение костного мозга,* что проявляется увеличением количества лимфоцитов в миелограмме, при этом большинство из них являются атипичными.

Иммунофенотипирование лимфоцитов при Т-клеточных лимфомах кожи

При грибовидном микозе и синдроме Сезари опухолевые клетки обычно являются Т-лимфоцитами-хелперами и экспрессируют антиген **CD4,** а также общие **Т-клеточные** антигены **CD3,** CD5. Антиген **CD7, экспрессируемый** в норме большинством циркулирующих Т-**лимфоцитов,** обнаруживается при грибовидном микозе в коже, но не в лимфоцитах, циркулирующих в крови.

Т-лимфоциты при грибовидном микозе и синдроме Сезари не содержат маркеров активации Т-клеток — 1а-антигенов и CD25 (рецептор ИЛ-2).

Цитогенетическое исследование опухолевых клеток

При **Т-клеточных** лимфомах кожи часто выявляются структурные аномалии в области хромосом 1 и 6, а также количественные аномалии хромосом 7, 11, 21 и 22.

Цитохимическое исследование

Цитохимическое исследование **Т-лимфоцитов** при Т-клеточных лимфомах кожи выявляет кислую фосфатазу, а-нафтил-ацетатэстеразу и (3-**глюкуронидазу** (эти ферменты определяются в виде гранул). Наряду с этим характерно отсутствие **пероксидазы,** щелочной **фосфатазы.**

Классификация

Классификация Т-клеточных **лимфом** кожи (Международная рабочая группа, 1979) представлена в табл. 91.

Табл. 91. Классификация ***Т-клеточных*** *лимфом кожи (Международная рабочая группа, 1979)*

Кожа (Т)	**Лимфатические узлы** (N)	**Внутренние** органы **(М)**
Т1 — ограниченные бляшки (<10%) поверхности кожи	N0 — аденопатии нет, гистология негативная	М0 — внутренние органы не вовлечены
Т2 — **генерализованные** бляшки	N1 — **аденопатия,** гистология негативная	М1 — внутренние **органы** вовлечены
Т3 — кожные опухоли	**N2** — аденопатии нет, гистология позитивная	
Т4 — генерализованная **эритродермия**	**N3** — аденопатия есть, гистология **позитивная**	

Стадия I — Ограниченные (IA) или генерализованные **бляшки** (IB) без аденопатии, **гистологических** изменений лимфоузлов и вовлечения внутренних органов **(T1N0M0 или T2N0M0).**

Стадия II — Ограниченные или генерализованные бляшки с **аденопатией** (IIA) или **кожные** опухоли **с** или **без** аденопатии (IIB), без гистологических изменений лимфоузлов и без вовлечения внутренних **органов (T1-2N1M0; T3N0-1M0).**

Стадия III — **Генерализованная** эритродермия с **или без** аденопатии, без гистологических изменений лимфоузлов, без вовлечения внутренних органов **(T4N0-1** М0).

Стадия IV — Гистологические изменения лимфоузлов (IVA) или вовлечение внутренних органов **(IVB)** с любыми поражениями кожи и с или без аденопатии **(T1**-4N2-3M0 - IVA, **T1-4N0-3M1** - **IVB).**

Прогноз

Прогноз при Т-клеточных лимфомах кожи **зависит от выраженности** поражения кожи, состояния лимфатических **узлов,** вовлечения в патологический процесс внутренних органов (табл. 92).

Согласно данным **Foon,** Fisher **(1995),** средняя продолжительность жизни **больных Т-клеточной лимфомой** кожи после установления гистологического диагноза составляет **около 10 лет. Вовлечение** в патологический процесс лимфатических узлов коррелирует с более плохим **прогнозом** по

Табл. 92. Прогноз при ***Т-клеточных лимфомах*** *кожи в зависимости от стадий поражения кожи* ***(Winkler, Bunn,*** *1983)*

Стадия поражения кожи	Средняя продолжительность жизни, годы	5-летняя выживаемость
Ограниченные бляшки	>9	90
Генерализованные бляшки	>7	70
Кожные опухоли (Т3)	2.5	35
Генерализованная эритродермия (Т4)	3.5	40

сравнению с формой, характеризующейся только поражением кожи. Самый плохой прогноз имеют больные, у которых Т-клеточная лимфома кожи сопровождается вовлечением в патологический процесс печени, селезенки, плевры, легких. Такие больные живут в среднем около 1 года.

Около 50% больных с Т-лимфомой кожи погибают от тяжелых инфекций — септицемии и бактериальной пневмонии. Следующей важнейшей причиной гибели больных является вовлечение в патологический процесс внутренних органов.

Анаплазированная крупноклеточная лимфома

Анаплазированная крупноклеточная лимфома является разновидностью лимфомы высокой степени злокачественности. Ее также называют Ki-1-позитивной крупноклеточной лимфомой в связи с тем, что на поверхности злокачественных клеток обнаружен антиген Ki-1 (CD30). Анаплазированная крупноклеточная лимфома неоднородна по своему клеточному составу. С помощью иммунофенотипирования установлено, что в 75% случаев она происходит из Т-лимфоцитов, в 15% — из В-лимфоцитов, в 10% случаев идентифицировать исходные клетки невозможно.

Для анаплазированной крупноклеточной лимфомы характерны два возрастных пика заболеваемости — четвертое и седьмое десятилетие, мужчины болеют в 2 раза чаще женщин.

Наиболее характерными клиническими особенностями заболевания являются лимфаденопатия и экстранодальные проявления (увеличение селезенки, поражение других органов и часто — кожи), быстро прогрессирующее, тяжелое течение.

В постановке диагноза анаплазированной крупноклеточной лимфомы большое значение имеет *иммунофенотипирование злокачественных клеток*. Для них характерно наличие антигенов Ki-1 (CD30), Ki-67, CD25, HLA-DR, в то же время отсутствует антиген CD5.

Цитогенетическое исследование обычно выявляет характерную хромосомную аномалию — транслокацию t(2;5)(p23:q35).

Ангиоиммунобластная Т-клеточная лимфома

В REAL-классификации эта лимфома помещена в разделе «Опухоли из периферических Т-клеток». Заболевание развивается преимущественно у лиц пожилого и старческого возраста. Основными

клиническими признаками являются: лихорадка, сопровождающаяся ознобами; выраженная ночная потливость; прогрессирующая общая слабость и снижение работоспособности; генерализованная лимфаденопатия; **гепатоспленомегалия;** интенсивный кожный зуд; снижение массы тела. Появлению этих симптомов предшествует развитие генерализованной зудящей **макулопапулезной** сыпи. В половине случаев наблюдается поражение костного мозга (локальное в виде гранулем или диффузное).

В *общем анализе крови* выявляются анемия (в 25% случаев гемолитическая, о чем свидетельствует положительная реакция Кумбса), лейкоцитоз, лимфоцитоз, эозинофилия.

В *биохимическом анализе крови* наиболее характерным патологическим признаком является гипергаммаглобулинемия.

В *биоптатах лимфатических узлов* обнаруживаются: нарушение архитектоники, стертость рисунка, полиморфно-клеточная пролиферация с преобладанием иммунобластов, лимфоцитов, плазматических клеток. Иммунобласты представляют собой крупные клетки с большим округлым или овальным ядром, имеющим четкую, утолщенную мембрану. Характерно наличие крупного базофильного ядрышка, цитоплазма базофильная.

Иммунофенотипирование опухолевых клеток выявляет антигены Т-лимфоцитов, ***цитогенетический*** *анализ* хромосомных аномалий не обнаруживает.

Течение заболевания тяжелое. Продолжительность жизни больных составляет около 20-60 месяцев. Больные чаще всего умирают от тяжелейших **инфекционно-воспалительных** процессов (обычно от пневмонии, вызываемой синегнойной палочкой, другими **грамотрицательными** микроорганизмами, пневмоцистами, **цитомегаловирусами,** грибами), острой печеночной или почечной недостаточности.

Ангиоцентрическая лимфома

Согласно **REAL-классификации,** ангиоцентрическая лимфома относится к **лимфомам,** возникающим из периферических **Т-лимфоцитов.**

Ангиоцентрическая лимфома относится **к** ангиоцентрическим **иммунопролиферативным** повреждениям. При этих заболеваниях опухолевый субстрат представлен атипичными **лимфоидными** клетками, гистиоцитами, плазмоцитами; эти клетки проникают в стенку сосуда и разрушают ее. Атипичные лимфоидные клетки экспрессируют Т-клеточные антигены. **Ангиоцентрические** иммунопролиферативные повреждения классифицируются на 3 степени в зависимости от выраженности клеточной атипии и количества больших лимфоцитов. При I степени атипия клеток наименьшая, количество больших лимфоцитов невелико, в то время как при III степени и атипия клеток и количество больших лимфоцитов очень велики. Эта степень обозначается как ангиоцентрическая лимфома. II стадия считается промежуточной. В патогенезе ангиоцентрической лимфомы предполагается большая роль вируса Эпштейна-Барра.

ЛИМФОСАРКОМЫ

Общая клинико-лабораторная симптоматика лимфосарком

Лимфосаркомы, как было указано выше, представляют собой зл качественные опухоли, состоящие из молодых лимфоидных клето Симптоматика лимфосарком очень разнообразна. Заболевание про ляется увеличением лимфатических узлов, причем нередко не периферических, но и расположенных в средостении или брюшн полости, часто спленомегалией и выраженными симптомами инто сикации. Увеличенные лимфоузлы плотны, безболезненны, хар рен быстро прогрессирующий рост лимфоузлов. Часто наблю да сдавление венозных и лимфатических сосудов увеличенными лим узлами, что проявляется соответствующей симптоматикой наруше ния функций внутренних органов.

У многих больных одновременно наблюдаются симптомы по ния кожи.

Описаны лимфосаркомы периферических лимфоузлов, селезе вилочковой и щитовидной желез, желудка, тонкого кишечника, лег ких, миокарда, корня языка, миндалин.

А. И. Воробьев (1985) описывает этапы развития, которые про дат лимфосаркома: ограничение роста опухоли только тканью лим узлов или какого-либо органа; метастазы за пределами первичной кализации; прорастание опухоли в окружающие ткани; наруше лимфооттока и появление отека дистальных участков; лейке ми (занос опухолевых клеток в костный мозг).

Общий анализ крови обычно характеризуется анемией (в прогрес сирующей фазе заболевания), лейкоцитозом, лимфоцитозом (при знак непостоянный), увеличением СОЭ. При Т-лимфосаркомах ч наблюдается эозинофилия. При лейкемизации процесса анемия и лим фоцитоз значительно более выражены.

В *биоптатах лимфатических узлов* выявляется диффузная проли ферация молодых лимфоидных клеток с нарушением архитектоники самого узла. В отпечатках биоптатов определяются лимфобласты.

А. И. Воробьев, А. М. Кременецкая, Д. В. Харазишвили (2000) ука зывают, что общим признаком, позволяющим поставить диагноз лим фосаркомы, является присутствие в биоптате, цитологическом препа рате *атипичных лимфоидных клеток*. Они имеют следующие признаки:

- крупные размеры ядра и цитоплазмы;
- неправильная форма ядра и цитоплазмы, наличие в них вакуо лей, обрывчатость цитоплазмы (цитоплазмоклазия);
- увеличенное число ядрышек (от 2-3 до 5-6) в одном ядре, при этом в Одной клетке могут быть ядрышки разных размеров и слож ной формы (в виде песочных часов и угловатые); цвет ядрышек — от синего до фиолетового;

- **«бластная»** или «гранулированная» структура хроматина; **«бластная»** — соответствует нитчатой структуре хроматина бластов и наблюдается при лимфобластных **лимфосаркомах; «гранулированный»** хроматин характерен для **Т-клеточных** лимфосарком.

В ***миелограмме*** отмечается значительное увеличение количества лимфоцитов.

Общая ***иммунофенотипическая*** *характеристика* В-клеточных лимфосарком — характерна экспрессия общих В-клеточных антигенов **CD79a,** CD19, CD20, CD22, а также часто встречается экспрессия антигенов CD5, CD10, CD23 и CD30. Нередко наблюдается гиперэкспрессия антигенов **bcl-2, bcl-6** и циклина **D1.**

Клинико-лабораторные особенности отдельных видов В-клеточных лимфосарком

Лимфосаркомы подразделяются на первичные и вторичные. Вторичные лимфосаркомы возникают из предшествующих зрелоклеточных лимфатических опухолей — хронического лимфолейкоза, лимфом **(лимфоцитом).** О первичных лимфосаркомах говорят тогда, когда неизвестна предшествующая зрелоклеточная опухоль.

В этом разделе излагаются первичные лимфосаркомы, в частности, лимфосаркомы различных **локализаций,** которые обозначены в REAL классификации как диффузные **В-крупноклеточные лимфомы.**

Первичная В-клеточная лимфосаркома периферических лимфоузлов

Заболевание является довольно распространенным, клиническая симптоматика его очень разнообразна. Больные жалуются на увеличение периферических лимфоузлов (местное или **генерализованное),** прогрессирующую общую слабость, нередко потливость, особенно по ночам.

Чаще всего заболевание начинается с увеличения надключичных лимфатических узлов. У многих больных в начале заболевания увеличиваются одновременно шейные и надключичные лимфоузлы. Лимфоузлы плотные, очень часто по мере **прогрессирования** заболевания образуют конгломераты, которые в последующем прорастают в **окружающие** мягкие ткани, в этом случае границы отдельных лимфоузлов уже невозможно определить.

Конгломераты увеличенных лимфоузлов могут сдавливать вены и лимфатические пути, что нарушает венозный и **лимфоотток** и приводит к появлению выраженной отечности шеи, конечностей. В ряде случаев увеличенные **лимфоузлы** сдавливают нервные стволы (возможно прорастание лимфосаркомы в нервные стволы), что обусловливает появление постоянных мучительных болей.

В-клеточные лимфосаркомы периферических лимфоузлов могут метастазировать в селезенку, костный **мог,** центральную нервную систему и другие органы. Лимфосаркома периферических лимфоузлов

может прорастать в почки, сдавливать мочеточники, приводить к развитию гидронефроза и почечной недостаточности.

Основным методом диагностики лимфосаркомы является гистологическое исследование биоптатов периферических лимфоузлов.

Первичная В-клеточная лимфосаркома средостения

Болеют этим заболеванием чаще всего молодые женщины. Как правило, в клинической картине доминирует симптоматика сдавления верхней полой вены (отечность и цианотичный оттенок шеи, лица; набухание шейных вен; выраженное утолщение шеи). Больных беспокоят также кашель, одышка, боли в грудной клетке. У некоторых больных наблюдаются симптомы сдавления пищевода (нарушение глотания) и трахеи (нарушение дыхания). Лимфосаркома средостения часто прорастает в окружающие ткани — легкие, перикард. При поражении перикарда развивается асептический фибринозный перикардит (проявляется болями в области сердца и шумом трения перикарда в зоне абсолютной тупости сердца) или экссудативный перикардит (проявляется выраженной одышкой, расширением границ сердца во все стороны, глухостью тонов, эхографическими признаками наличия жидкости в полости перикарда).

Прогрессирующее течение лимфосаркомы характеризуется метастазированием опухоли в плевру (развивается клиника фибринозного или экссудативного плеврита), головной мозг, почки, надпочечники (развивается симптоматика тяжелого надпочечникового криза), яички и другие органы. Значительно реже наблюдается метастазирование в лимфоузлы, костный мозг, селезенку.

В редких случаях лимфосаркома средостения имеет очень сла выраженную симптоматику и обнаруживается только при рентгенологическом исследовании.

Для постановки диагноза требуется рентгенография легких, рентгенотомография средостения, при недостаточной информативности этих методов применяется компьютерная томография. Однако для точной диагностики требуется гистологическое исследование биоптатов лимфоузлов средостения, полученных при медиастиноскопии. При прорастании опухоли в полость плевры для получения биоптата производится торакоскопия.

Лимфосаркома средостения в биоптатах представлена диффузными разрастаниями крупных атипичных лимфоидных клеток, некоторые из них имеют по два ядра.

Первичная В-клеточная лимфосаркома тимуса

Заболевание быстро прогрессирует и характеризуется очень тяжелым течением. Лимфосаркома тимуса быстро метастазирует в мозговые оболочки, яички, а также прорастает в окружающие ткани. Опухоль инфильтрирует переднее средостение и вызывает синдром сдавления верхней полой вены. При рентгеновской или компьютерной томографии средостения обнаруживается опухолевый конгломерат.

Опухоль представлена клетками с многодольчатыми ядрами, часто со светлой цитоплазмой, встречаются также **иммунобласты**.

Первичная В-клеточная лимфосаркома желудка

Клинически заболевание проявляется болями после еды, по мере прогрессирования боли становятся постоянными, часто беспокоит ощущение тяжести в **эпигастрии** после еды, иногда бывает симптоматика желудочно-кишечного кровотечения. У больных снижается аппетит, отмечается падение массы тела.

Диагноз уверенно ставится с помощью **фиброгастроскопии** и **биопсии** слизистой оболочки желудка.

Первичная В-клеточная лимфосаркома тонкого кишечника (лимфома западного типа)

Заболевание чаще встречается у мужчин преимущественно в возрасте старше 30-40 лет. Лимфосаркома наиболее часто локализуется в средних и **дистальных** отделах тонкой кишки. Основными *клиническими симптомами* заболевания являются **боли** в животе, преимущественно в околопупочной области, вздутие живота, отсутствие аппетита, неустойчивый стул; при изъязвлении опухоли возможно кишечное кровотечение. У некоторых больных заболевание осложняется кишечной непроходимостью. **Метастазирование** происходит в пределах брюшной **полости,** за пределами брюшной полости метастазы обнаруживаются очень редко. Регионарные лимфатические узлы поражаются всегда, при этом нарушается лимфообращение в стенке тонкой кишки, и развивается синдром экссудативной **энтеропатии,** что приводит к выраженной гипопротеинемии, отекам, асциту. У некоторых больных удается прощупать опухоль при пальпации живота.

Для постановки диагноза применяют рентгенологическое и эндоскопическое исследование тонкой кишки с биопсией. Характерными *рентгенологическими признаками* лимфосаркомы являются снижение тонуса тонкой кишки, обнаружение на фоне складок слизистой оболочки округлых подслизистых образований (лимфоидная гиперплазия). В последующем рельеф слизистой оболочки тонкой кишки становится нечетким за счет сливающихся между собой узлов. При увеличении брыжеечных лимфоузлов контуры тонкой кишки **становятся** полицикличными в связи с давлением лимфоузлов на стенки кишки (С. Э. Сиваш, 1999).

В диагностике лимфосаркомы тонкой кишки большую роль играет *интестиноскопия,* при рассеянном типе лимфосаркомы производится множественная *биопсия* измененных участков слизистой оболочки **тонкой кишки**.

Первичная В-клеточная лимфосаркома мезентериальных лимфоузлов

Заболевание проявляется профузными поносами, значительным снижением массы тела, болями в животе (преимущественно вокруг

пупка), повышением температуры тела, пальпаторной **болезненностью** в околопупочной области и в правом верхнем квадранте живота. Довольно часто увеличенные лимфоузлы удается пальпировать. По мере прогрессирования заболевания появляется асцит. У некоторых больных увеличивается селезенка. Лимфосаркома **мезентериальных** лимфоузлов обычно не дает отдаленных метастазов.

Ультразвуковое исследование и компьютерная томография обнаруживают резко увеличенные мезентериальные лимфоузлы.

В-клеточная лимфосаркома селезенки

Характерными клиническими симптомами лимфосаркомы селезенки являются прогрессирующее увеличение селезенки, интенсивные боли и выраженное чувство тяжести в области левого подреберья, повышение температуры тела, значительное похудание больного. Возможно развитие синдрома гиперспленизма — анемии, лейкопении, **тромбоцитопении**. Нередко в анализе крови выявляется **лимфоцитоз**. При пальпации обращает на себя внимание плотность увеличенной селезенки.

Костный мозг в начале заболевания существенных изменений не претерпевает, однако в последующем возможно увеличение количества лимфоцитов. Для диагностики заболевания иногда производится пункция селезенки, в **пунктате** обнаруживается преобладание лимфобластов. Однако окончательный диагноз ставится после **спленэктомии** (производится гистологическое исследование удаленной селезенки). В гистологическом препарате отмечается скопление большого количества молодых лимфоидных клеток.

Первичная В-клеточная лимфсаркома головного мозга

Клиническая картина лимфосаркомы головного мозга неспецифична, симптомы заболевания те же, что и при других церебральных опухолях. Больных беспокоят головные боли, головокружения, тошнота, рвота, нарастающая общая слабость; кроме **того,** появляется очаговая симптоматика (центральные парезы и параличи) в зависимости от локализации опухоли. Чаще всего первичная В-клеточная лимфосаркома локализуется в полушариях. Опухоль может быть солитарной и множественной. Диагностировать опухоль и определить ее точную локализацию помогают компьютерная томография и ядерно-магнитнорезонансная томография головного мозга. В последние годы предлагается проводить стереотаксическую биопсию опухоли.

Первичная В-клеточная лимфосаркома легкого

Заболевание проявляется кашлем (иногда с отделением мокроты и примесью крови), болями в грудной клетке, нарастающей одышкой, высокой температурой тела, общей слабостью, похуданием. **Аускультативные данные** скудные — незвучная негромкая крепитация над очагом поражения, при вовлечении плевры появляется шум трения

плевры. Однако по мере **прогрессирования** заболевания наступает **диссеминированное поражение** легких, в этом случае крепитация прослушивается над большей частью легких.

Рентгенография легких выявляет картину диссеминированного поражения легких, напоминающую диссеминированный туберкулез легких. Диагноз лимфосаркомы легких уточняется с **помощью** открытой биопсии легких. В биоптате имеется диффузное разрастание молодых лимфоидных клеток в виде пролифератов в интерстициальной ткани легких, в альвеолярных перегородках.

Первичная В-клеточная лимфосаркома миокарда

Заболевание встречается очень редко. Начальными симптомами болезни являются одышка и сердцебиение: вначале — при ходьбе, физической нагрузке, в дальнейшем, по мере прогрессирования патологического процесса в миокарде, одышка и тахикардия становятся постоянными (через несколько недель от начала заболевания). При исследовании больного обращают на себя внимание одышка, акроцианоз, расширение границ сердца во все стороны (характерна прогрессирующая дилатация сердца при динамическом наблюдении), глухие тоны сердца, экстрасистолия и ритм галопа, низкое артериальное **давление**. Достаточно быстро появляется перикардиальный выпот, который легко диагностируется с помощью эхокардиографии. Лимфосаркома миокарда в 75% случаев дает метастазы в легкие, **внутригрудные** лимфатические узлы, средостение, печень, почки и другие органы.

На ЭКГ отмечаются снижение амплитуды зубцов, депрессия сегмента ST и зубца **Т** чаще всего в передних и боковых грудных отведениях. Возможны нарушения **атриовентрикулярной** проводимости различной выраженности.

При *ультразвуковом исследовании* сердца отмечаются утолщение и дилатация миокарда, жидкость в полости перикарда.

Общий анализ крови характеризуется анемией, лимфоцитозом, увеличением СОЭ.

Течение лимфосаркомы сердца **тяжелое**. Больные быстро погибают от прогрессирующей сердечной недостаточности, тампонады сердца вследствие быстрого накопления жидкости в полости перикарда, фатальных аритмий и нарушений проводимости.

Первичная В-клеточная лимфосаркома корня языка

Лимфосаркома корня языка — это лимфосаркома язычной миндалины. Характерным клиническим симптомом является быстро растущая опухоль в области корня языка. Это замечает сам больной, потому что он не может глотать, нормально разговаривать, ему трудно дышать. С языка непрерывно стекает слюна. Диагноз лимфосаркомы корня языка устанавливается с помощью биопсии или пункции опухоли. В общем анализе крови нередко наблюдаются **лимфоцитоз**, увеличение СОЭ.

Первичная В-клеточная лимфосаркома миндалин

Заболевание проявляется достаточно быстро прогрессирующим увеличением миндалин, а также шейных лимфатических узлов. Больных беспокоят боли при глотании, общая слабость. В общем анализе крови отмечаются лейкоцитоз, лимфоцитоз, увеличение СОЭ. В постановке диагноза помогает биопсия миндалин и увеличенных лимфоузлов.

Первичная В-клеточная лимфосаркома яичка

Заболевание редкое. Основными клиническими симптомами являются быстро прогрессирующее увеличение яичка, возможно появление водянки яичка. Как правило, опухоль безболезненна, но плотна. В анализе крови могут отмечаться лимфоцитоз и увеличение СОЭ. Диагноз устанавливается с помощью биопсии яичка.

Лимфосаркома Беркитта

Лимфосаркома **Беркитта** представляет собой недифференцированную В-клеточную опухоль и встречается во всех возрастных группах, однако чаще у детей и молодых взрослых, преимущественно у мужчин. У взрослых лимфома Беркитта чаще всего возникает в условиях иммунодефицита. В зависимости от географического распространения заболевания различают две формы: эндемическую (характерна для Центральной Африки и Новой Гвинеи) и спорадическую (встречается в США, Англии, Канаде).

В этиологии заболевания предполагается важная роль вируса **Эпштейна-Барра.**

Характерными клиническими особенностями лимфосаркомы Беркитта является очень частое поражение лицевых костей черепа (обычно при эндемической форме), прежде всего верхней челюсти и орбиты, а также вовлечение в патологический процесс подчелюстных лимфатических узлов (особенно у больных, проживающих в Африке), которые выглядят в виде больших болезненных конгломератов. В области верхней челюсти появляется плотное опухолевидное образование, развиваются отек соответствующей половины лица и выраженная периорбитальная инфильтрация. Второй излюбленной локализацией лимфосаркомы Беркитта являются органы брюшной полости (особенно яичники), а также молочные железы и мозговые оболочки. Достаточно часто в патологический процесс вовлекаются почки и надпочечники.

При пальпации живота обычно определяется плотное опухолевидное образование в проекции различных отделов кишечника. Очень часто развивается асцит. Наблюдается также поражение периферических лимфоузлов (лимфаденопатия более характерна для спорадической формы заболевания).

У $^1/_3$ больных в патологический процесс вовлекаются костный мозг и мозговые оболочки, развивается клиника менингита, возможно развитие парезов. Для лимфосаркомы Беркитта характерны прогрессирующее тяжелое течение, похудание больных, потливость, повышение температуры тела.

Общий анализ крови — характерны анемия, лимфоцитоз, увеличение **СОЭ**.

Миелограмма — выявляются инфильтрация костного мозга молодыми **лимфоидными** элементами и сокращение красного кроветворного ростка.

Биопсия пораженного лимфатического узла или другой пораженной ткани — обнаруживаются характерные морфологические признаки. Н. А. Пробатова и соавт. (1997) описывают морфологическую картину следующим образом: **«Опухолевые** клетки небольшие или средних размеров, с округлыми ядрами с 2-5 ядрышками и ободком базофильной цитоплазмы. Клетки тесно прилежат друг к другу. При окраске гематоксилином и эозином опухолевые клетки формируют темный фон, на котором видны многочисленные макрофаги с широкой светлой цитоплазмой, содержащей фагоцитированные ядерные обломки (картина «звездного **неба»)».**

Иммунофенотипирование опухолевых клеток — выявляются маркеры поверхности В-лимфоцитов (обычно **IgM** с легкими цепями), антигены CD5 и **С10** отсутствуют.

Цитогенетический анализ опухолевых клеток — в 90% случаев обнаруживается типичная транслокация t(8;14)(q24;q32), реже выявляются атипичные транслокации t(2;8) и t(8;22). При этих транслокациях активируется **протоонкоген** с-тус, который локализуется в области гена тяжелых цепей иммуноглобулинов (типичная транслокация t(**8; 14**)) или легких цепей — при других видах транслокаций. В результате активации гена с-тус резко повышается продукция белка, способствующего чрезмерной пролиферации лимфоидных клеток.

Стадии лимфомы Беркитта

Различают стадии **А,** В, С, D.

Стадия А — единичная лимфома экстраабдоминальной локализации.

Стадия В — множественные лимфомы экстраабдоминальной локализации.

Стадия С — **интраабдоминальные** поражения, распространяющиеся на почки или гонады.

Стадия D — к поражениям, характерным для стадии С, присоединяется вовлечение других экстраабдоминальных органов и тканей, в том числе костного мозга и **ЦНС**.

Т-клеточная лимфосаркома периферических лимфоузлов

Т-клеточные лимфосаркомы лимфоузлов встречаются значительно реже, чем В-клеточные. Клиническая и морфологическая картина Т-клеточных и **В-клеточных** лимфосарком **лимфоузлов** практически одинаковы, однако для Т-клеточных **лимфосарк**[illegible] характерно более тяжелое и прогрессирующее течение. Различие между Т- и В-клеточной **лимфосаркомами** возможно на основании **иммунофенотипирования** (см. далее).

Т-клеточная лимфосаркома кожи

Встречается редко. Характерным клиническим проявлением Т-клеточной лимфосаркомы кожи является развитие плотной, быстро растущей опухоли, которая глубоко спаяна с подкожной клетчаткой. Цвет пораженной кожи почти не изменяется. В участках кожи, подвергшихся биопсии, образуются глубокие, длительно не заживающие язвы. В биоптатах кожи определяются крупные, неправильной формы опухолевые клетки, **гиперхромные,** несущие маркеры Т-лимфоцитов. Эти клетки хорошо видны на фоне разрастаний соединительной ткани.

Т-клеточная лимфосаркома тонкой **кишки**

Проявляется той же клинической симптоматикой, что и В-клеточная лимфосаркома. Методы диагностики также аналогичны.

Общая иммунофенотипическая характеристика Т-клеточных лимфосарком

Опухолевые клетки экспрессируют общие Т-клеточные антигены CD2, CD3, CD5, случаи экспрессии антигена CD4 наблюдаются чаще, чем CD8.

Программа обследования больных с лимфомами и лимфосаркомами

1. Изучение анамнеза и тщательное клиническое обследование **больного**, особенно при наличии указаний на наличие **аутоиммунных** заболеваний, проводившейся **иммуносупрессивной** терапии.
2. Полный анализ периферической крови с определением **лейкоцитарной** формулы, абсолютного количества лимфоцитов, **тромбоцитов**.
3. Биохимический анализ крови: определение содержания **общего** белка, белковых фракций, билирубина, **аминотрансфераз, лактатдегидрогеназы,** щелочной фосфатазы, мочевой кислоты, **креатинина**.
4. Компьютерная томография органов средостения, живота, **малого** таза.
5. УЗИ органов и лимфоузлов брюшной полости.
6. Биопсия увеличенных периферических лимфатических узлов **и** участков пораженной кожи.
7. ФЭГДС и интестинальная эндоскопия с биопсией пораженных участков слизистой оболочки при наличии у больного **признаков** поражения желудочно-кишечного тракта.
8. Цитологическое исследование плевральной или **асцитической жидкости**.
9. Иммунофенотипическое и цитогенетическое исследование **опухолевых** клеток.

ЛИМФОГРАНУЛЕМАТОЗ

Лимфогранулематоз (болезнь **Ходжкина)** — первичное опухолевое заболевание лимфатической системы, характеризующееся гранулематозными разрастаниями с наличием клеток Рид-Штернберга (Березовского-Штернберга).

Лимфогранулематоз долгое время относили к лимфопролиферативным заболеваниям, но в последние годы доказана моноцитарно-**макрофагальная** природа основной опухолевой клетки при данном заболевании — клетки Березовского-Штернберга. В связи с этим появилась точка зрения, что лимфогранулематоз следует рассматривать как отдельное опухолевое заболевание лимфатической системы.

Заболевание возникает уницентрично и распространяется метастатическим путем. Впервые описано Томасом Ходжкиным в **1832** г. Лимфогранулематоз встречается с частотой 3-4 новых случая на 100 000 населения в год. Представители черной расы болеют реже, чем белые. Мужчины составляют 60-70% заболевших. Заболевание встречается в любом возрасте, однако наиболее часто в возрасте 25-30 лет и старше 45 лет.

Этиология

Этиология заболевания неизвестна. Наибольшее внимание уделяется вирусной теории происхождения лимфогранулематоза. Приблизительно в 25% случаев в ядрах клеток Березовского-Штернберга обнаруживается вирус **Эпштейна-Барра,** тем не менее вирусная природа заболевания не считается бесспорно доказанной.

Наряду с вирусной теорией обсуждается этиологическая роль ионизирующей радиации, **иммуносупрессии,** генетических факторов (наличие HLA CW7, DR5, DR6). По мнению Kaplan **(1980),** лимфогранулематоз — это аутоиммунный процесс, вызванный взаимодействием опухолевых и нормальных лимфоидных клеток.

Патоморфология

В основе лимфогранулематоза лежит образование **полиморфноклеточных** гранулем с разрастанием фиброзных структур в лимфатических узлах и органах. Гранулема состоит из лимфоцитов, ретикулярных клеток, нейтрофилов, эозинофилов, плазматических клеток, клеток Ходжкина, **Березовского-Штернберга** и фиброзной ткани.

Характерной особенностью гранулем при лимфогранулематозе является наличие специфических клеток, описанных Карлом Штернбергом и Дороти Рид, и получивших название клеток Рид-Штернберга, а в отечественной литературе названных клетками Березовского-**Штернберга.** Это крупные клетки диаметром 25-80 мкм, с базофильной цитоплазмой, содержащие 2 и больше круглых или овальных ядра. Структура хроматина нежная, крупнопетлистая, со звездчатым расположением коротких нитей. Ядра часто располагаются рядом и содержат голубые нуклеолы больших размеров, нередко деформированные.

В отношении **генеза** клеток Березовского-Штернберга существуют различные точки зрения. В настоящее время доминирует **представле**ние, что они образуются из клеток моноцитарно-макрофагального ряда — **антигенпрезентирующих клеток,** выявляемых в **паракортикаль**ных зонах лимфоузлов, а не из трансформированных лимфоцитов.

Клетки **Ходжкина** — это крупные одноядерные клетки с более **ба**зофильной цитоплазмой, чем многоядерные клетки **Березовского**-Штернберга, со сходным с ними строением ядра.

В 1963 г. Lukes и **соавт.** предложили гистологическую **классифика**цию лимфогранулематоза, которая была утверждена на международном симпозиуме в 1965 г. Выделяют 4 гистологических варианта лимфогранулематоза (табл. 93).

Табл. 93. Гистологическая классификация лимфогранулематоза

Гистологический вариант	Морфологическая характеристика	Частота, %	Средняя 5-летняя выживаемость, %
Лимфогистиоцитарный (с преобладанием лимфоцитов)	Пролиферация лимфоцитов (диффузная или очаговая), увеличенное количество гистиоцитов, единичные гранулоциты и плазматические клетки, немногочисленные клетки Березовского-Штернберга, часто встречаются клетки Ходжкина; фиброза и некрозов нет	3-5	90
Смешанноклеточный тип	Выраженный клеточный полиморфизм, инфильтрат состоит из лимфоцитов, плазматических клеток, нейтрофилов, эозинофилов, большого количества клеток Березовского-Штернберга; часто обнаруживаются поля фиброза и очаги некроза	25	35
Нодулярный склероз (узелково-склеротический тип)	Узелки лимфомы Ходжкина окружены плотной фиброзной тканью с двойным лучепреломлением в поляризованном свете, тяжи коллагена располагаются концентрически; имеются клетки Березовского-Штернберга, эозинофилы, нейрофилы, лимфоциты, плазматические клетки; встречаются «лакунарные» клетки с широкой «пустой» цитоплазмой	65-67	70
Лимфоцитопенический («лимфоидное истощение»)	Резкое уменьшение количества лимфоцитов; разрастание фиброзной ткани; многочисленные клетки Березовского-Штернберга; часто встречаются клетки Ходжкина	5	35

Вариант с преобладанием лимфоцитов встречается в начале заболевания, продолжительность жизни при этой форме лимфогранулематоза наибольшая — **10-15** и более лет.

Смешанно-клеточный вариант заболевания обычно соответствует классической форме лимфогранулематоза, продолжительность жизни **при** этом варианте около **3-4** лет. Нодулярный склероз особенно часто наблюдается при поражении лимфоузлов средостения (А. И. Воробьев, 1985). Генерализация патологического процесса при этом варианте наступает поздно.

Вариант с **лимфоидным истощением** характеризуется неблагоприятным течением и клинически соответствует IV стадии заболевания (см. раздел «Клиническая **картина»).** Продолжительность жизни при этом варианте наименьшая.

Клиническая картина

Начальный период

Клинические проявления заболевания очень многогранны. Диагностика лимфогранулематоза, особенно в начале заболевания, бывает очень трудна, поэтому представляется целесообразным выделить клинические **варианты** начала лимфогранулематоза. М. М. Каверзнева **(1985)** приводит описание следующих вариантов начала заболевания.

Увеличение периферическихлимфатических узлов — этот вариант начала наблюдается у **60-70%** больных и характеризуется увеличением шейно-надключичных лимфатических узлов, реже — узлов в других областях (подмышечных —у 6-20%, паховых — у 6-10% больных). Левые шейные лимфатические узлы считаются «нусковой» зоной для последующего увеличения надключичных и **медиастинальных.** Увеличенные лимфоузлы вначале подвижные, **плотноэластичные,** не спаяны с кожей, безболезненные. У некоторых больных лимфоузлы болезненны, особенно после приема алкоголя. По мере прогрессирования заболевания лимфоузлы сливаются между собой и образуют крупные конгломераты, плотность их значительно увеличивается. Возможна гиперемия кожи над лимфоузлами, но кожа никогда не спаивается с ними.

При этом варианте начала симптомы интоксикации и лихорадка, как правило, отсутствуют. Лишь у отдельных больных могут наблюдаться повышение температуры тела и потливость. Кожный зуд больных не беспокоит.

Увеличение лимфатических узлов средостения — этот вариант начала наблюдается у 20% больных и проявляется сухим кашлем, одышкой, набуханием шейных вен, утолщением шеи, болями за грудиной, появлением венозной сеточки на груди. Эта симптоматика появляется при значительном увеличении медиастинальных лимфоузлов. Они образуют большие конгломераты и сдавливают верхнюю полую вену **(«синдром** верхней полой **вены»).** Синдром интоксикации при таком варианте заболевания может проявляться позже; **но у** некоторых больных развивается одновременно с появлением синдрома «верхней полой **вены».** Иногда увеличение **медиастинальных** лимфоузлов

не проявляется на этой стадии заболевания клинически и обнаружи-вается случайно при флюорографии или рентгенографии легких.

Увеличение парааортальных лимфатических узлов — очень редкий вариант начала лимфогранулематоза и встречается лишь у отдельных больных. Характерными клиническими признаками этого варианта начала являются боли в поясничной области, преимущественно ночью, симптомы сдавления спинного мозга.

Острое начало заболевания наблюдается у 6-12% больных и проявляется неожиданным повышением температуры тела (самочувствие пациента до этого было удовлетворительным), потливостью (особенно ночью), быстрым падением массы тела. Несколько позже присоединяется увеличение лимфатических узлов. Такой вариант начала обычно имеет очень плохой прогноз.

Период развернутых клинических проявлений

В этом периоде симптоматика заболевания хорошо выражена и характеризуется системным поражением лимфоидной ткани всех органов и систем.

Больные *жалуются* на резко выраженную, прогрессирующую слабость, снижение работоспособности, значительное похудание, потливость (постоянную и резко усиливающуюся по ночам), интенсивный кожный зуд (наблюдается у 25-40% больных и может локализоваться в области увеличенных лимфоузлов или быть генерализованным), повышение температуры тела, боли в костях.

Лихорадка является важным клиническим признаком лимфогранулематоза и может быть разнообразной. Повышение температуры тела может быть перемежающимся (суточные колебания температуры больше 1 °С с утренним минимумом в пределах нормы); при подостром течении и в терминальной стадии лихорадка бывает волнообразной (периоды нарастания температуры сменяются периодами нормальной температуры, причем промежутки между этими волнами постепенно укорачиваются). У некоторых больных температурная кривая соответствует *лихорадке* ***Пеля-Эбштейна*** — высокая температура тела сохраняется в течение нескольких дней и регулярно чередуется с периодами нормальной или субнормальной температуры, которые продолжаются от нескольких дней до нескольких недель.

Иногда лихорадка носит неправильный характер, иногда — инвертированный (утренняя температура тела выше вечерней). У многих больных температура тела субфебрильная.

Следует подчеркнуть, что колебания температуры тела сопровождаются проливным потом, при этом увеличивается объем пораженных лимфоузлов. В период нормализации температуры тела припухлость лимфатических узлов уменьшается.

При *осмотре* больных обращают на себя внимание потливость, похудание, многочисленные следы расчесов на коже, небольшая гиперемия, а в дальнейшем бронзоватый оттенок кожи в области лимфоузлов (признак непостоянный), увеличение лимфоузлов.

Поражение кожи

Поражение **кожи** при **лимфогранулематозе** очень редко бывает первичным, а чаще обусловлено переходом патологического процесса с пораженных лимфатических узлов (прорастание опухоли).

Поражение кожи может быть множественным и в виде отдельных очагов (узелков диаметром от нескольких миллиметров до 3-5 см или обширных **инфильтратов**). Очаги поражения имеют округлую форму и темно-красную окраску. Кожные проявления лимфогранулематоза обычно локализуются на спине, верхних и нижних конечностях, в области молочных желез. Возможно изъязвление кожных **лимфогранулематозных** очагов.

Наиболее частыми симптомами поражения кожи при лимфогранулематозе являются зуд и пруриго — Папулы розового цвета, зудящие, покрытые экскориациями.

У многих больных наблюдается опоясывающий лишай (**herpes** zoster).

В ряде случаев при лимфогранулематозе наблюдаются и неспецифические проявления — очаги экземы, крапивница, различные зудящие **сыпи.**

Кожные проявления лимфогранулематоза следует расценивать как неблагоприятный прогностический признак.

Поражение лимфатической системы

В периоде развернутой клинической картины обычно наблюдается увеличение лимфатических узлов в нескольких зонах. Лимфоузлы в этом периоде обычно большие, плотные, спаяны между собой, но не с кожей. Опухолевый процесс может преимущественно поражать определенные группы лимфоузлов. Описана **так называемая медиастинальная** форма лимфогранулематоза, когда на первый план выступает симптоматика сдавления верхней полой вены (см. описание начального периода). Как правило, при этом **все-таки** имеется увеличение шейных и подмышечных лимфоузлов.

Следует обратить внимание на то, что у некоторых **больных** может преобладать увеличение мезентериальных лимфоузлов. В настоящее время такую **мезентериальную** форму легко распознать с помощью **УЗИ**. Однако в некоторых случаях **увеличенные** абдоминальные узлы достигают таких больших размеров, что определяются при пальпации живота в виде бугристых опухолей с неровными контурами. Возможно сдавление **желчевыводящих** путей или воротной вены увеличенными лимфоузлами, при этом соответственно развиваются желтуха или синдром портальной гипертензии.

У **некоторых** больных лимфогранулематоз может проявиться значительным увеличением миндалин.

В **отдельных** случаях может наступить обструкция лимфатических сосудов бедра или **таза**, что приводит к появлению отеков tfa ногах. В редких случаях наблюдается преимущественное поражение забрюшинных лимфоузлов **со** сдавлением мочеточников и **спинного** мозга.

Патологический процесс, начинаясь в лимфоузлов, постеп распространяется практически на все органы и ткани, поражение ренних органов имеет большое клинико-прогностическое значе

Поражение системы органов пищеварения

Обычно желудочно-кишечный тракт поражается вследствие растания опухоли из соседних органов, а также вследствие мет рования по лимфатическим путям.

Лимфогранулематозные гранулемы могут локализоваться же первично в подслизистом слое желудочно-кишечного тра При поражении желудка и кишечника появляются боли в эпип трии и околопупочной области, усиливающиеся после еды, о рыжка съеденной пищей, метеоризм, диарея. При далеко заще шем процессе поносы профузные, до 15-20 раз в сутки, нередк примесью крови, каловые массы зловонны, имеют обычно зе новатый цвет. Выраженная диарея приводит к обезвоживани усугубляет истощение больных. Поражение тонкой кишки мо осложниться частичной или полной кишечной непроходимос или перфорацией изъязвившихся опухолей с последующим р витием перитонита.

При пальпации живота можно определить болезненность и ло ное напряжение мышц живота в эпигастрии при поражении желу, в околопупочной области — при поражении тонкого кишечника.

По данным А. С. Логинова и А. И. Парфенова (2000), при л фогранулематозе первичное поражение тонкого кишечника набл ется в 0.25% всех случаев болезни Ходжкина. Лимфогранулематоз стого кишечника относится к казуистическим ситуациям.

Первичное поражение пищевода при лимфогранулематозе б исключительно редко и проявляется болями при глотании и о нием жжения за грудиной.

Вовлечение *печени* в патологический процесс может проявиться появлением специфических узлов или диффузным поражением. Уточнить эти изменения можно с помощью УЗИ.

Клинически поражение печени характеризуются болями в области правого подреберья, ощущением горечи во рту, желтухой (в происхождении желтухи может иметь значение сдавление желчевыводящих путей увеличенными лимфоузлами), увеличением и болезненностью печени, изменениями лабораторных тестов, отражающих функциональную способность гепатоцитов. Поражение печени считается плохим прогностическим признаком.

Поражение селезенки

Чаще всего селезенка увеличивается в периоде генерализации патологического процесса при лимфогранулематозе. Однако может наблюдаться изолированное поражение селезенки, при этом спленомегалия может достигать выраженной степени, селезенка при пальпации очень плотна.

позвоночника постоянного характера, усиливающиеся при наклон и поворотах туловища. Боли иррадиируют в ноги, усиливаются при надавливании на остистые отростки соответствующих пораженных позвонков. При прогрессировании патологического процесса может наступить компрессия спинного мозга и развиться парез нижних конечностей и нарушение функции тазовых органов.

При вовлечении в патологический процесс ребер и грудины появляются боли и припухлость в месте поражения, при пальпации грудины может определяться легкое похрустывание.

При поражении костей таза появляются боли соответствующей локализации, усиливающиеся при ходьбе, поколачивании и надавливании в области гребня подвздошной кости.

Поражение костей может осложниться компрессионными и патологическими переломами.

Поражение нервной системы

Наиболее часто поражение нервной системы при лимфогранулематозе обусловлено сдавлением нервных стволов и нарушение циркуляции крови при поражении позвоночника, соседних с ним узлов, а также влиянием на нервную систему продуктов жизнедеятельности и распада опухоли. Возможно сдавление спинного мозга опухолевыми пролифератами, исходящими из пораженных забрюшинных лимфатических узлов.

Первичный лимфогранулематоз нервной системы наблюдается очень редко, опухолевые инфильтраты при этом локализуются в отдельных очагах и даже веществе головного и спинного мозга (И. А. Переслегин, Е. М. Филькова, 1980).

Основными клиническими проявлениями поражения нервной системы являются головная боль и головокружение (при поражении головного мозга), боли в ногах, двигательные и чувствительные нарушения, парезы. При поражении головного мозга возможно появление очаговой симптоматики, в частности, патология черепномозговых нервов.

Чрезвычайно редко наблюдается лимфогранулематозное поражение щитовидной железы, молочных желез, яичников, сердца.

Классификация клинических стадий лимфогранулематоза

В 1971 г. на конференции в Энн Арборе (Ann Arbor) была принята классификация стадий лимфогранулематоза, которой пользуются и сейчас. На основании клинических данных и результатов исследования, включая биопсию лимфоузлов, выделяют 4 клинических стадии заболевания.

Стадия I — Поражение лимфатических узлов одной области (I) или поражение одного внелимфатического органа или локализации (IE)

Стадия II — Поражение лимфоузлов двух или более областей по одну сторону диафрагмы (II) или то же + локализованное поражение одного внелимфатического органа или локализации (HE) по ту

же сторону диафрагмы. Количество пораженных областей указывается арабской цифрой.

Стадия III — Поражение лимфатических узлов любых областей по обе стороны диафрагмы **(III),** сопровождающееся **локализованным** поражением одного внелимфатического органа, или области **(IIIE),** или поражением селезенки (IIIS), или поражением того или другого **(IIIES).**

Стадия IV — Диффузное поражение одного или более внелимфатических органов или тканей с поражением лимфоузлов или без их поражения.

Локализация поражения в **IV** стадии доказывается гистологически и обозначается следующими буквами: L — легкие, H — печень, M — костный мозг, O — кости, P — плевра, D — кожа, подкожная клетчатка.

В каждой стадии отмечаются фаза **A** или B в зависимости от наличия симптомов интоксикации. Наличие или отсутствие таких симптомов интоксикации, как ночные поты, температура тела выше 38 **°C,** похудание на 10% и более за 6 месяцев обозначается буквами A (наличие) или B (отсутствие).

Для диагностики стадий используются рентгенография легких, компьютерная томография брюшной и тазовой областей, радиоизотопное сканирование костей, УЗИ, **лимфангиография.**

Темпы **прогрессирования** заболевания различны в зависимости от выраженности клинической симптоматики и лабораторных показателей активности заболевания. Различают следующие типы клинического течения лимфогранулематоза:

- относительно медленное и спокойное течение (при лимфогистиоцитарном и иногда при узелково-склеротическом **типе);**
- умеренно быстрое прогрессирование (при узелково-склеротическом и смешанно-клеточном типе);
- агрессивное, неуклонно прогрессирующее течение (при смешанном и **лимфоцитопеническом** гистологических типах).

Основными *причинами смерти* при агрессивном течении **лимфогранулематоза** являются: выраженное истощение, тяжело протекающие **инфекционно-воспалительные** заболевания, в частности, пневмония, легочная и сердечная недостаточность, гипоплазия кроветворения, вторичные злокачественные новообразования.

Данные лабораторных и инструментальных исследований

Общий анализ крови. Довольно часто выявляются умеренно выраженный лейкоцитоз с преобладанием нейтрофилов и палочкоядерным сдвигом. На поздних стадиях заболевания развивается **лимфоцитопения** (менее 1000 в 1 мкл). В некоторых случаях имеются эозинофилия, моноцитоз, в периоде обострения может обнаруживаться умеренный тромбоцитоз (у 10-12% больных). В редких случаях в **лейкоконцентрате** удается обнаружить клетки Березовского-Штернберга. В периоде развернутых клинических проявлений появляется анемия, особенно резко выраженная на поздних стадиях заболевания, в

этом же периоде иногда наблюдается тромбоцитопения. При резко выраженной спленомегалии развивается панцитопения как проявление гиперспленизма. Увеличение СОЭ чрезвычайно характерно (30-40 мм в час, а в поздних стадиях заболевания — до 70-80 мм в час).

Общий анализ мочи. Как правило, существенных изменений нет. Однако при высокой активности патологического процесса и особенно при поражении почек обнаруживаются протеинурия, микрогематурия.

Биохимический анализ крови. В сыворотке крови повышено содержание серомукоида, гаптоглобина, церулоплазмина, меди, α_1-, α_2- и γ-глобулинов (эти показатели отражают активность патологического процесса). При поражении печени повышается уровень билирубина, аминотрансфераз, лактатдегидрогеназы, снижается содержание альбумина. При поражении почек и развитии хронической почечной недостаточности повышается содержание креатинина и мочевины.

Миелограмма. Как правило, существенных изменений в пунктате костного мозга нет. Возможно увеличение количества нейтрофильных лейкоцитов, эозинофилов, при длительном течении заболевания может отмечаться сокращение красного кроветворного ростка.

Исследование трепанобиоптатов костного мозга. Приблизительно у 10% больных можно обнаружить гранулематозные изменения, скопления лимфоцитов, плазматических клеток, эозинофилов и явления миелофиброза.

Иммунологические исследования. Наиболее характерными иммунологическими изменениями являются нарушения иммунных реакций замедленного типа, опосредованных Т-лимфоцитами. Довольно часто определяется повышение количества Т-лимфоцитов-супрессоров. Предполагается, что клеточный иммунный дефект может быть следствием гиперчувствительности к Т-лимфоцитам-супрессорам и нарушением продукции интерлейкина-2. На поздних стадиях заболевания угнетаются функции В-лимфоцитов, снижается содержание иммуноглобулинов в крови. Иммунофенотипирование клеток Березовского-Штернберга и Ходжкина показало, что они экспрессируют антигены CD30 (Ki-1) и CD15 (Leu-M1), но не экспрессируют общий лейкоцитарный антиген CD45. Клетки Ходжкина экспрессируют также DR-антигены, рецепторы к ИЛ-2 и трансферину.

Цитогенетическое исследование. В пораженных лимфоузлах обнаруживается около 27% клеток с анеуплоидией — изменением набора хромосом. Среди делящихся клеток встречаются гипоплоидные (от 37 до 45 хромосом) и гипердиплоидные (выявлена трисомия хромосом 1, 2, 5, 12, 21). Наряду с этим могут обнаруживаться и структурные аномалии хромосом (например, описана делеция короткого плеча хромосом 17-18 — мельбурнская хромосома M'), а также транслокации в области 1, 2, 11, 14 хромосом (Tilly, 1991). Следует подчеркнуть, что не установлено патологии хромосом, свойственной исключительно лимфогранулематозу.

Рентгенологическое исследование. С помощью рентгенографии органов грудной клетки (при необходимости рентгенотомографии сре-

достения) можно диагностировать поражение лимфоузлов средостения. У 50-60% больных в средостении поражаются **паратрахеальные,** бифуркационные и передние **медиастинальные** лимфоузлы; нередко вовлекаются в патологический процесс и **бронхопульмональные** группы лимфоузлов. Чаще всего поражение лимфоузлов средостения бывает двусторонним, реже — односторонним. На рентгенограмме выявляются расширение средостения, патологическая тень, расположенная в верхней половине средостения, иногда она захватывает среднюю треть и очень редко — всю длину переднего средостения.

Увеличенные лимфоузлы, расположенные в средостении на разной глубине, **дают** многоконтурную тень — «симптом **кулис**». При двустороннем увеличении лимфоузлов средостения срединная тень расширена в обе стороны, контуры ее выпрямлены — **«симптом трубы».** При изолированном поражении и экспансивном росте лимфатических узлов контуры срединной тени четкие, полициклические. Множественное поражение лимфоузлов создает бугристые, полициклические или волнистые контуры тени.

При **инфильтративном** росте лимфоузлов контуры срединной тени могут быть стертые, размытые.

При увеличении изолированного лимфоузла определяется округлая, овальная **или** неправильной формы тень в переднем средостении.

И. А. **Переслегин** и Е. М. **Филькова** (1980) выделяют три рентгенологических варианта *поражения легких* при лимфогранулематозе:

а) медиастинально-легочный вариант (при непосредственном распространении опухолевого процесса с **внутригрудных** лимфатических узлов средостения на легочную ткань) — встречается наиболее часто. Рентгенологически этот вариант характеризуется отхождением от тени сосудистого пучка (он расширен и нечеток) грубых, поперечных, широких линейных теней, которые проникают в легочную ткань и постепенно суживаются к периферии. **Эти** тени обусловлены лимфогранулематозными инфильтратами, которые муфтообразно окружают бронхи и сосуды легких. Иногда такая картина напоминает раковый лимфангиит. У некоторых больных линейные тени могут сливаться и образовывать инфильтраты в легочной ткани;

б) крупноочаговый вариант — характеризуется появлением в легочной ткани округлых очаговых теней однородной структуры разной величины. Предлагается выделять мелко- и крупноочаговые формы поражения легких в зависимости от величины очагов.

в) диссеминированный вариант — развивается в терминальной стадии заболевания вследствие гематогенной **диссеминации** патологического процесса. На рентгенограмме легких определяется множество мелкоочаговых теней, разбросанных по легочным полям, очаги имеют четкие очертания. Такую рентгенологическую картину следует дифференцировать с милиарным туберкулезом или карциноматозом легких.

Наряду с указанными рентгенологическими формами лимфогранулематозного поражения могут наблюдаться инфильтративные фокусы **неправильной** формы, разных размеров, без четких границ. Такие очаги

напоминают изменения, характерные для пневмонии. Описана также форма поражения **легких** в виде одиночного, округлого, четко очерченного узла, который может располагаться в различных отделах легкого. Такая форма лимфогранулематозного поражения легких требует дифференциальной диагностики с раком легкого или метастазами рака.

При поражении плевры на начальном этапе можно обнаружить лишь ее утолщение, в последующем появляется рентгенологическая картина, характерная для накопления жидкости в плевральной полости — интенсивная гомогенная тень с верхней косой границей. При прогрессировании лимфогранулематозного процесса в легких могут произойти сдавление или прорастание стенок бронхов опухолью и формирование ателектаза.

У некоторых больных возможно развитие редкого осложнения — кавернозного распада лимфогранулемы легкого, обычно при инфильтративной форме. При этом определяются полости от 0.5 до 3 см в диаметре, похожие на туберкулезные каверны.

В настоящее время для выявления увеличенных лимфоузлов средостения и брюшной полости широко применяется ***компьютерная томография,*** которая позволяет также выявить поражение печени и селезенки.

Рентгеноскопия желудка применяется при наличии клинических признаков его поражения, если невозможно выполнить **ФЭГДС**. При эндофитной форме лимфогранулематозного поражения желудка **определяются** его деформация, ригидность стенок, сглаженность **контуров**, изменение рельефа **слизистой** оболочки, дефект наполнения. При **экзофитной** форме поражения характерны дефект наполнения, **деформация** желудка, нарушение эвакуации бариевой массы из желудка. При смешанной форме поражения наблюдается сочетание **рентгенологических** признаков экзофитной и эндофитной форм.

Рентгенография тонкого кишечника. При **инфильтративной** форме поражения обнаруживается эндо- или экзофитно растущая опухоль, проявляющаяся дефектом наполнения, при язвенной форме выявляются глубокие изъязвления в виде симптома «ниши».

При прогрессировании лимфогранулематоза происходит утолщение складок и сужение просвета тонкой кишки, появляются **ригидность** стенок, значительное ослабление перистальтики.

Рентгенография *костей.* Рентгенография позвоночника, ребер, костей таза выявляет деструктивные изменения в виде овальных, округлых или неправильной формы **очагов,** иногда встречаются обширные участки разрушения или рассасывания костной ткани.

Лимфография. **Этот** метод исследования в настоящее время применяется не так **широко,** как прежде, в связи с внедрением в повседневную клиническую практику ультразвуковых методов исследования. Наибольшее значение этот метод имеет для выявления увеличенных **забрюшинных** и тазовых лимфатических узлов. Первичное поражение ретроперитонеальных узлов наблюдается, по данным Parker (1976), у **40-68%** больных.

Среди **забрюшинных** лимфоузлов наиболее часто поражаются парааортальные лимфатические узлы. Лимфоузлы на **лимфограмме** имеют вид конгломератов, структура их разрыхленная или крупнопятнистая.

Частота поражения забрюшинных лимфоузлов в определенной мере зависит от гистологического варианта заболевания. Реже всего забрюшинная лимфаденопатия наблюдается при типе лимфоцитарного преобладания, при остальных гистологических типах — чаще.

Радиоизотопная ***лимфография***. В настоящее время радиоизотопная лимфография с коллоидным радиоактивным золотом (^{198}**Au**) применяется редко, преимущественно для выявления увеличенных забрюшинных лимфоузлов. При выраженной неспецифической гиперплазии лимфоузлов наблюдается отчетливое накопление коллоидного раствора ^{198}**Au** и равномерное распределение его в узле, при этом размеры узла увеличены, контуры его четкие.

При лимфогранулематозе накопление коллоидного золота в лимфоузле резко уменьшается, изображение его негомогенное, нечеткое и может даже совсем отсутствовать. Указанные признаки неспецифичны и могут наблюдаться также при метастатическом поражении узла.

Широко применяется **сцинтиграфия** всего тела с $^{67}Ga_x$. Она позволяет выявить, прежде всего, увеличенные медиастинальные лимфоузлы (точность метода 90-92%) и реже обнаруживает увеличение забрюшинных лимфоузлов (точность метода 55-65%).

Радиоизотопное исследование печени, селезенки, костей. В настоящее время эти методы исследования применяются значительно реже в связи с широким распространением **УЗИ.**

При поражении печени лимфогранулематозным процессом **радио**изотопное сканирование выявляет увеличение размеров печени, диффузные нарушения контрастности изображения, а при специфическом очаговом поражении — дефект накопления изотопа.

При вовлечении селезенки в патологический процесс отмечаются участки пониженного накопления радиофармпрепарата, может определяться увеличение ее размеров.

Радиоизотопная сцинтиграфия костей с технеция пирофосфатом выявляет при поражении костной системы повышение накопления изотопа в области очага деструкции.

Ультразвуковое исследование. В настоящее время метод ультразвукового исследование получил очень широкое распространение, С его помощью выявляется увеличение печени, селезенки, различных групп абдоминальных, а также забрюшинно расположенных лимфоузлов. При лимфогранулематозе увеличенные лимфоузлы имеют округлую форму, в то время как при неспецифическом воспалении характерна продолговатая форма лимфоузлов. Обычно хорошо выявляются лимфоузлы диаметром 1 см и более.

Эндоскопические методы исследования. Применяются при поражении желудочно-кишечного тракта. С помощью ФЭГДС диагностируется поражение пищевода (бывает исключительно редко), желудка,

12-перстной кишки, поражение тонкого кишечника распознается с помощью интестиноскопии. С целью верификации диагноза обязательно производится биопсия пораженных участков слизистой оболочки с последующим гистологическим исследованием биоптатов.

При первичной локализации лимфогранулематоза в средостении применяются медиастиноскопия и биопсия пораженных лимфатических узлов.

Биопсия пораженных лимфатических узлов. Является важнейшим методом диагностики, так как позволяет верифицировать диагноз. Морфологическая симптоматика лимфогранулематоза описана выше. При поражении периферических лимфоузлов биопсия легко выполнима.

Биопсия медиастинальных узлов может быть выполнена при медиастиноскопии. Осуществить биопсию абдоминальных лимфатических узлов при лапароскопии удается очень редко.

В 1966 г. Kaplan и Bernard предложили применять для диагностики лимфогранулематоза диагностическую лапаротомию с ревизией органов и тканей брюшной полости, удалением селезенки, биопсией печени и поддиафрагмальных лимфоузлов. В последующем было установлено, что диагностическая роль лапаротомии при лимфогранулематозе ограничивается преимущественно точной оценкой состояния селезенки (она поражена у каждого третьего больного), лимфатических узлов в области ее ворот, а также мезентериальных и забрюшинных лимфатических узлов. В настоящее время диагностическая лапаротомия применяется редко, лишь в том случае, если вышеизложенные методы диагностики не позволяют поставить точный диагноз. Согласно данным И. А. Переслегина и Е. М. Филько-вой (1980), противопоказаниями к диагностической лапаротомии являются: быстрое прогрессирование процесса, истощение больных, неустойчивая психика, избыточно развитая подкожная клетчатка, возраст моложе 6 и старше 60 лет.

Диагностическая лапаротомия у больных лимфогранулематозом может привести к осложнениям — панкреатиту, поддиафрагмальному абсцессу, кишечной непроходимости, повреждению мочеточников, послеоперационному кровотечению.

Следует еще раз подчеркнуть, что в настоящее время при доступности и возможности современных неинвазивных методов исследования диагностическая лапаротомия выполняется очень редко.

Диагноз и дифференциальный диагноз

Предположить диагноз лимфогранулематоза можно при наличии у больного шейной и медиастинальной лимфаденопатии, лихорадки, ночной потливости, похудания, нейтрофилеза.

Диагноз лимфогранулематоза может и должен быть окончательно верифицирован только с помощью биопсии лимфатического узла или в ряде случаев — пораженного органа (печени, костного мозга и других органов) и при обнаружении в препарате клеток Березовского-Штернберга.

При постановке диагноза лимфогранулематоза могут быть использованы следующие диагностические критерии (табл. 94).

После идентификации гистологических вариантов заболевания следует определить его стадию согласно вышеприведенной классификации. Для этого необходимо произвести рентгенографию легких, при необходимости — томографию, эндоскопические исследования (при вовлечении в процесс системы органов пищеварения), рентгенографию и радиоизотопное исследование костей, УЗИ органов брюшной полости, нижнюю лимфографию.

Дифференциальную диагностику лимфогранулематоза следует проводить с заболеваниями, сопровождающимися увеличением лимфатических узлов, лихорадкой и похуданием.

Увеличение шейных лимфоузлов у лиц молодого возраста может быть обусловлено инфекционным **мононуклеозом,** различными вирусными инфекциями, токсоплазмозом. Подмышечная лимфаденопатия может быть связана с раком легкого, желудка, грудной железы. Увеличение паховых лимфоузлов наблюдается при злокачественных новообразованиях и воспалении гениталий. **Медиастинальная** лимфаденопатия характерна для саркоидоза (двустороннее увеличение лимфоузлов), бронхогенного рака легкого (обычно одностороннее увеличение лимфоузлов).

Увеличение лимфоузлов наблюдается также при туберкулезе (прежде всего поражаются **шейные** и **мезентериальные** лимфоузлы, и никогда не вовлекаются лимфоузлы средостения).

Табл. 94. Диагностические критерии лимфогранулематоза

Диагностические критерии	Примечания
1. Локальное (чаще шейных) или генерализованное увеличение лимфатических узлов, лимфоузлы плотные, безболезненные, не спаяны с кожей	При переходе процесса на капсулу лимфоузлы постепенно спаиваются в массивные конгломераты
2. Лихорадка неправильного, волнообразного или постоянного характера	Постоянная лихорадка наблюдается при далеко зашедшем процессе
3. Проливной пот	
4. Кожный зуд	У 25-40% больных зуд генерализованный или локальный — в области увеличенных лимфоузлов
5. Сплено- и гепатомегалия	
6. Изменения гемограммы: лейкоцитоз (реже — лейкопения) с нейтрофилезом и лимфопенией, выраженное увеличение СОЭ	
7. Определение в биоптате узла или селезенки клеток Березовского-Штернберга и одного из морфологических вариантов заболевания — лимфогистиоцитарного, нодулярного склероза, смешанно-клеточного, лимфоидного истощения	Обязательный критерий

Кроме того, лимфогранулематоз необходимо дифференцировать с неходжкинскими лимфомами и внекостномозговыми проявлениями гемобластозов.

Наличие лихорадки заставляет дифференцировать лимфогранулематоз с инфекционным эндокардитом, системной красной волчанкой, злокачественными новообразованиями.

Симптоматика указанных заболеваний описана в соответствующих разделах.

Программа обследования

1. Общий анализ крови, мочи, кала.
2. Биохимический анализ крови: определение содержания общего белка, белковых фракций, **серомукоида,** гаптоглобина, фибрина, билирубина, аминотрансфераз, щелочной фосфатазы, лактатдегидрогеназы, креатинина, мочевины, кальция, натрия, калия.
3. Биопсия периферических узлов.
4. Рентгенологическое исследование органов грудной клетки, включая компьютерную томографию с целью выявления поражения лимфоузлов средостения, корней легких, легочной ткани, плевры.
5. Медиастиноскопия с биопсией лимфоузлов (производится при отсутствии увеличения периферических лимфоузлов).
6. Ультразвуковое исследование печени, селезенки, желчного пузыря, почек, абдоминальных и забрюшинных лимфоузлов.
7. Радиоизотопная и контрастная лимфография, компьютерная томография брюшной полости (с целью выявления увеличенных лимфоузлов в брюшной полости при недостаточной информативности УЗИ).
8. Сцинтиграфия костей с технецием (для определения выраженности поражения костной системы).
9. Гистологическое исследование трепанобиоптата крыла подвздошной кости.
10. Стернальная пункция (для дифференциации с гемобластозами).
11. ФЭГДС и интестиноскопия (при вовлечении в патологический процесс желудочно-кишечного тракта).
12. Иммунологический анализ крови — количество и функция В-, Т-лимфоцитов, субпопуляции Т-лимфоцитов, содержание иммуноглобулинов, циркулирующих иммунных комплексов.
13. Иммунофенотипирование опухолевых клеток.
14. Цитогенетический анализ опухолевых клеток.

ЛЕЙКОПЕНИЯ И АГРАНУЛОЦИТОЗ

ЛЕЙКОПЕНИЯ

Лейкопения — уменьшение количества лейкоцитов в периферической крови до величины ниже 4 х 10^9/л. Обычно наблюдается уменьшение количества клеток какого-либо одного типа — чаще всего нейтрофилов (**нейтропения**), лимфоцитов (лимфопения), эозинофилов (эозинопения); значительно реже бывает лейкопения вследствие уменьшения количества всех типов лейкоцитов.

Наибольшее практическое значение среди всех видов лейкопении имеет *нейтропения* — снижение количество нейтрофильных лейкоцитов до величин ниже 1.8 х 10^9/л у взрослых и детей старше 10 лет и ниже 1.5 × 10^9/л у детей в возрасте от 1 месяца до 10 лет.

Выраженность нейтропении может зависеть от расовой принадлежности. Reed и Diehl (1991) считают, что нейтропенией у лиц белой расы следует считать снижение количества нейтрофилов до величины ниже 1.8 х 10^9/л, а у чернокожих — до уровня ниже 1.4 × 10^9/л.

Появление зрелого гранулоцита — это заключительный этап гранулоцитопоэза. Созревание **гранулоцитов** регулируется **гормонами, интерлейкинами,** гемопоэтическими факторами, а также зависит в определенной мере от структур кроветворного микроокружения (см. гл. **«Апластические анемии»**). Процесс развития и созревания гранулоцита занимает около 6-10 дней. Различают 3 костномозговых **гранулоцитарных** пула (митотический, вызревающий и резервный) и 2 периферических — циркулирующий и маргинальный (краевой) (В. А. Алмазов, 1979; Г. И. Козинец, Е. Д. **Гольдберг,** 1984). В костномозговом резервном пуле количество зрелых нейтрофилов в 20-50 раз превышает количество циркулирующих в крови нейтрофилов. Длительность жизни гранулоцита в кровеносном русле колеблется от 4 до 19 ч и составляет в среднем 10 ч.

Основные причины и патогенез

Причины лейкопений и **нейтропений** можно классифицировать следующим образом:

1. Депрессия **гранулоцитопоэза** и нарушение выхода нейтрофилов из костного мозга.
   1.1. Бактериальные инфекции (брюшной тиф, туляремия, бруцеллез, подострый инфекционный эндокардит, септицемия, диссеминированный туберкулез легких).
   1.2. Вирусные инфекции (вирусный гепатит, корь, грипп, краснуха, ветряная оспа, парвовирус, вирус иммунодефицита человека и др.).
   1.3. Риккетсиозная инфекция (сыпной тиф, североазиатский риккетсиоз, **везикулезный** риккетсиоз).

1.4. **Протозойная** инфекция (малярия, кала-азар и др.).
1.5. Ионизирующая радиация.
1.6. Влияние химических миелотоксических веществ (**бензола**, анилиновых соединений, уретана и др.).
1.7. Цитостатические препараты, применяемые для лечения опухолей и в целях **иммуносупрессии**.
1.8. Недостаточность цианкобаламина (витамина B_{12}) и **фолиевой кислоты**.
1.9. Выраженная **нутритивная** недостаточность.
1.10. **Апластическая** анемия.
1.11. Острый **алейкемический** лейкоз.
1.12. Метастазы рака в костный мозг.
1.13. Парциальная **белоклеточная** аплазия.
1.14. Синдром «ленивых **лейкоцитов**».

2. Повышенное разрушение гранулоцитов
2.1. Гиперчувствительность к лекарственным веществам.
2.2. **Гаптеновые** нейтропении.
2.3. Воздействие аутоантител (аутоиммунные нейтропении) при системных заболеваниях соединительной ткани, **хроническом лимфолейкозе**.
2.4. Влияние аллоантител (гранулоцитопения новорожденных, **посттрансфузионная** нейтропения).

3. Перераспределение и секвестрация лейкоцитов в органах
3.1. Анафилактический шок.
3.2. **Спленомегалия** различного происхождения (при *cut*дроме Фелти, циррозе печени, **лимфоме** и др.).
3.3. Гемодиализная нейтропения.
3.4. Хроническая доброкачественная лейкопения.

4. Наследственные формы нейтропении
4.1. Циклическая нейтропения.
4.2. Синдром Костманна.
4.3. Семейная доброкачественная хроническая нейтропения.
4.4. Синдром **Швахмана-Даймонда-Оски**.
4.5. Семейная доброкачественная этническая нейтропения.
4.6. Синдром **Цинссера-Когула-Энгмана**.
4.7. Нейтропения в сочетании с гипоплазией внутрисуставного хряща.
4.8. Синдром Чедиака-Хигаси.
4.9. Нейтропении, ассоциированные с **иммунодефицитными состояниями**.
4.10. Хроническая гранулоцитопения с задержкой **высвобождения** нейтрофилов из костного мозга.
4.11. **Ретикулярный дисгенез**.
4.12. Семейная нейтропения, обусловленная дефицитом **гуморальных** плазменных факторов.
4.13. Нейтропения при врожденных аномалиях метаболизма.

Депрессия гранулоцитопоэза и нарушение выхода нейтрофилов из костного мозга

Уменьшение продукции нейтрофилов или замедление их выхода из костного мозга обусловлено различными причинами.

Нейтропении при различных инфекционных заболеваниях

Нейтропении наблюдаются при ряде инфекционных заболеваний. Механизмы развития нейтропении при инфекционных заболеваниях различны:

- выраженные токсические влияния на костный мозг (миелотоксическое воздействие) и супрессия гранулоцитопоэза;
- частичное разрушение лейкоцитов в селезенке при инфекционных заболеваниях, протекающих со спленомегалией (например, при брюшном тифе);
- деструкция нейтрофилов токсическими факторами;
- истощение резерва нейтрофилов при высокой температуре тела и септицемии.

Наиболее часто **нейтропения** наблюдается при брюшном тифе и вирусных инфекциях. Известна наклонность к лейкопении при гриппе, особенно вызванном вирусом типа В. Нейтропения при гриппе развивается уже в первые дни заболевания, максимум нейтропении наблюдается на 3-4 день от начала болезни.

Характерна нейтропения также при вирусном гепатите, небольшое снижение количества нейтрофилов наблюдается уже в преджелтушном периоде, нейтропения достигает максимума к концу первой недели желтушного периода. Лейкопения и нейтропения при вирусном гепатите В и С в определенной мере связаны с возможностью вирусов реплицироваться в клетках костного мозга, что вызывает их повреждение с последующим нарушением образования нейтрофилов. В редких случаях при остром вирусном гепатите развивается аплазия костного мозга.

Нейтропе́ния очень характерна для брюшного тифа и развивается обычно на третьей неделе **заболевания**.

При малярии лейкопения обнаруживается между периодами лихорадки, а во время лихорадочного периода количество лейкоцитов может увеличиться до 15 х 10^9/л.

Нейтропения в сочетании с лимфопенией (в первую очередь **дефицитом Т-лимфоцитов-хелперов)** чрезвычайно характерна для **ВИЧ**-инфекции.

Нейтропении, обусловленные воздействием на костный мозг ионизирующей радиации, химических веществ и цитостатических препаратов (миелотоксические нейтропении)

Г. И. Козинец и **соавт.** (1984) различают три костномозговых гранулоцитарных пула — митотический, вызревающий и резервный. При **миелотоксической** нейтропении развивается нарушение **гранулоцитопоэза** I типа. При этом возможна миелоидная гипоплазия с

уменьшением всех **гранулоцитарных** пулов или увеличение митотического пула с уменьшением остальных, сокращением продукции **гранулоцитов** (неэффективный **гранулоцитопоэз)** (О. К. **Гаврилов,** Ф. Э. Файнштейн, Н. С. Турбина, 1987).

Ионизирующее излучение может привести к развитию нейтропении. Наиболее ярко это проявляется при острой и хронической **лучевой** болезни.

Острая лучевая болезнь развивается в результате гибели преимущественно делящихся клеток организма под влиянием кратковременного (до нескольких суток) воздействия ионизирующей радиации на **значительные** области тела **(А.** И. Воробьев, В. Г. Савченко, Е. Н. Паровичникова, 1995). Под влиянием ионизирующей радиации погибают клетки костного мозга, а затем развиваются гранулоцитопения, **тромбоцитопения**. Миелодепрессия тем тяжелее, чем тяжелее степень лучевой болезни. Гематологический **синдром** (тромбоцитопения, агранулоцитоз) развивается при минимальной дозе облучения 0.5-1 Гр.

Динамика гематологического синдрома в зависимости от степени тяжести представлена в табл. 95.

Хроническая лучевая болезнь — заболевание, вызванное повторяющимся воздействием на организм малых доз ионизирущей радиации, суммарно превышающих 100 рад. При этом развивается **цитопения** (в том числе **нейтропения),** обусловленная уменьшением кроветворения в костном мозге, а также перераспределительными механизмами.

Нейтропению могут вызывать различные *химические вещества* (производные бензола, **нитросоединения,** уретан и др.) в связи с четко установленным **миелотоксическим** (миелодепрессантным) эффектом. Особенно большое значение в развитии нейтропении играют бензол и его **производные,** особенно при длительной экспозиции. Они способны вызывать изменения в кроветворных клетках. Нейтропению могут вызывать также пестициды, особенно хлорорганические препараты, тринитротолуол, некоторые продукты перегонки нефти.

Табл. 95. Динамика гематологического синдрома при острой лучевой болезни (А. И. Воробьев, В. Г. Савченко, Е. Н. Паровичникова, 1995)

	Степень тяжести			
	Легкая	**Средняя**	**Тяжелая**	**Крайне тяжелая**
Доза облучения, Гр	1-2	2-4	**4-6**	**Свыше 6**
Число лимфоцитов через 48-72 ч, %	Более 20	**6-20**	2-5	0 5-1 5
Число лейкоцитов на 7-9 сутки, × 10^9/л	3	**2-3**	**1-2**	1
Число тромбоцитов на 20 сутки, х 10^9/л	80	80 и менее	–	—
Начало периода агранулоцитоза	**Нет агранулоцитоза**	20-33 сутки	**8-20 сутки**	**До 8 суток**

Цитостатические *препараты* вызывают развитие нейтропении различными путями. Такие лекарственные вещества, **как циклофосфан**, винкристин, винбластин, натулан обладают способностью повреждать ДНК и приводят к нарушению пролиферации **гранулоцитов** и прекращению миелопоэза. Антиметаболиты (6-меркаптопурин, алексан и др.) вмешиваются в пуриновый или **пиримидиновый** обмен и нарушают синтез ДНК. Аналогичным образом действуют фенотиазиновые производные, **антитиреоидные** и **антигистаминные** средства, фунгициды, левомицетин, **амфотерицин**.

Дефицит железа, витамина B_{12} *и фолиевой кислоты* способствует развитию лейкопении (нейтропении). Эти **гемопоэтические** факторы необходимы не только для красного кроветворения, но в определенной мере и для **гранулопоэза**. При их дефиците наблюдается нейтропения.

Выраженная нутритивная недостаточность, прежде всего белковое голодание, дефицит **в** рационе витаминов, микроэлементов может приводить к лейкопении и нейтропении **(Drenick,** Alvarez, 1971), особенно это выражено при кахексии. Известно, что нейтропения является самым ранним и постоянным признаком дефицита меди **(Cordano,** 1966); при этом в костном мозге наблюдается нарушение созревания миелоидного и **эритроидного** кроветворных ростков.

Апластическая анемия, острый алейкемический лейкоз, метастазы рака в костный мозг

При **апластической** анемии развитие нейтропении обусловлено резко выраженной депрессией миелоидного кроветворения, заменой кроветворного костного мозга жировой тканью, аутоиммунными механизмами (см. гл. **«Апластические анемии»**). Нейтропения всегда сочетается с анемией и **тромбоцитопенией** вследствие угнетения красного **и мегакариоцитарного** кроветворных ростков. При остром лейкозе и метастазах рака в костный мозг происходит резкое сокращение нормального плацдарма миелоидного гемопоэза в связи с замещением его опухолевой тканью. При остром алейкемическом лейкозе также нарушен выход гранулоцитов из костного мозга в периферическую кровь.

Парциальная белоклеточная аплазия

В настоящее время описана редкая форма нейтропении, обусловленная парциальной **белоклеточной** аплазией костного мозга (Levitt и **соавт.**, 1983; **Barbui** и **соавт.**, 1984; Firkin и **соавт.**, 1987; **Mathieson** и **соавт.**, 1990). При этом заболевании в костном мозге почти отсутствуют все миелоидные элементы, а in vitro обнаруживаются гуморальные и клеточные ингибиторы миелопоэза. Определенную роль могут играть антитела к клеткам-предшественницам гранулопоэза. В некоторых случаях парциальная белоклеточная аплазия сочетается с тимомой, иногда развивается уже после удаления **тимомы**. Точный механизм развития парциальной белоклеточной анемии неясен. Улучшение в

течении заболевания наступает после удаления тимомы, селезенки, проведении плазмафереза, а также после лечения внутривенными препаратами IgG, иммунодепрессантами.

Синдром «ленивых лейкоцитов»

В 1971 г. Miller, Oski и Harris описали «синдром ленивых лейкоцитов», при котором развивается глубокая нейтропения в периферической крови. Она обусловлена нарушенной подвижностью нейтрофилов, что препятствует их выходу из костного мозга в периферическую кровь. Предполагается, что в основе синдрома «ленивых лейкоцитов» лежит дефект мембраны сегментоядерных нейтрофилов, так как при электронной и сканирующей микроскопии нейтрофилов костного мозга в них обнаруживается патология микроотростков клеточной мембраны.

Повышенное разрушение гранулоцитов

Повышенное разрушение гранулоцитов — важнейшая патогенетическая группа нейтропений, она обусловлена обычно гаптеновым и аутоиммунным механизмами, реже гиперчувствительностью к лекарственным средствам.

Гаптеновые нейтропении

Лекарственные препараты являются гаптенами, при соединении с определенным белком на мембране лейкоцита или в крови они превращаются в полноценный антиген, в ответ на который иммунной системой продуцируются антитела.

Далее на поверхности лейкоцитов откладываются иммунные комплексы (они формируются непосредственно здесь или поступают из крови), активируется система комплемента и происходит лизис нейтрофилов (например, амидопириновая нейтропения). В некоторых случаях лизис или агглютинация нейтрофилов происходят в результате реакции антиген-антитело на их поверхности без участия комплемента (нейтропения цефалоспоринового генеза).

При нейтропениях, обусловленных гаптеновым механизмом, антитела направлены преимущественно против периферических нейтрофилов, но иногда, например, при реакциях на левамизол, могут формироваться антитела против клеток-предшественниц костного мозга.

Нейтропения, развивающаяся по гаптеновому механизму, может наблюдаться при лечении пенициллином, амидопирином, аналгином, фенацетином, ПАСК, барбамилом, тубазидом и многими другими лекарственными веществами.

Аутоиммунные нейтропении

Аутоиммунные нейтропении обусловлены образованием антител к нейтрофилам. Известно, что на поверхности нейтрофилов имеются две группы антигенов:

- специфические антигены нейтрофилов NA-1, NA-2, NB-1, NC-1, ND, 9a;

- неспецифические антигены**нейтрофилов** включают антигены системы HLA, антиген 5b, i-1.

У пациентов с аутоиммунными **нейтропениями** довольно часто определяются **антинейтрофильные** антитела (к антигенам **NA-1,** NA-2, **NB-1, ND-1,** ND-2 и др.).

Лекарственные препараты не являются этиологическим фактором в развитии аутоиммунной нейтропении. Чаще всего она развивается у лиц, страдающими системными аутоиммунными заболеваниями — системной красной волчанкой, аутоиммунным гепатитом, ревматоидным артритом, а также при хроническом **лимфолейкозе,** синдроме Шегрена, болезни Крона и др. Очень часто аутоиммунная нейтропения сочетается с аутоиммунной анемией **и** тромбоцитопенией. Однако возможно развитие изолированной аутоиммунной нейтропении как самостоятельной нозологической единицы.

*Нейтропения, **обусловленная аллоантителама** к **нейтрофилам***

Под влиянием **аллоантител** развиваются нейтропения у новорожденных и очень редко **посттрансфузионная** нейтропения.

Приблизительно у 1 из 500 новорожденных встречается нейтропения, обусловленная материнскими антителами к нейтрофилам, проходящими через плаценту и поступающими в кровь **плода.** Продукция антител к нейтрофилам в организме матери обусловлена иммунизацией матери антигенами нейтрофилов плода, унаследованными от отца. Нейтропения у новорожденного сохраняется около 2-17 недель (в среднем 7 недель). Неонатальная нейтропения может развиваться также при наличии у матери нейтропении, обусловленной появлением антител к нейтрофилам при таких заболеваниях, как системная красная волчанка, ревматоидный артрит.

Нейтропения может развиваться при переливании крови, особенно пациентам, которым ранее уже производились гемотрансфузии и, следовательно, уже сенсибилизированным. При этом продуцируются антитела на аллогенные антигены лейкоцитов.

Гиперчувствительность к лекарственным средствам (идиосинкразия)

В некоторых случаях лейкопения и нейтропения обусловлены идиосинкразией. Под идиосинкразией понимают генетически обусловленную гиперчувствительность больного к определенному лекарственному препарату с необычайно сильным и продолжительным эффектом (Ю. Б. Белоусов, В. С. Моисеев, В. К. **Лепахин,** 1997). Чаще всего в основе идиосинкразии лежат дефекты ферментных систем. При идиосинкразии нейтропения может развиваться от применения даже небольших доз препарата. В основе идиосинкразии не лежат иммунологические механизмы, однако Bourne и Roberts (1995) утверждают, что идиосинкразия связана или с генетическими особенностями метаболизма лекарств или с индивидуальной иммунологической реактивностью, в том числе с аллергическими реакциями.

Нейтропении, обусловленные идиосинкразией, развиваются быстро уже через несколько часов после применения и могут наблюдаться при лечении индометацином, новокаинамидом. Идиосинкразия имеет боль шое значение в развитии нейтропении при лечении бутадионом, сульфа ниламидами, хлорамфениколом (левомицетином), причем в этой ситуа ции имеют значение также доза и продолжительность лечения. Willoughby (1981) указывает, что нейтропения как проявление идиосинкразии может развиваться при лечении антикоагулянтами, мочегонными средствами (гипотиазид, этакриновая кислота), допегитом, мерказолилом.

При нейтропении, обусловленной идиосинкразией, происходит повышенный распад гранулоцитов, но имеет также значение и миело токсическое влияние.

Перераспределение и секвестрация лейкоцитов в органах

В периферической крови выделяют 2 пула гранулоцитов — цирку лирующий и маргинальный (краевой), количества их практически равны и составляют соответственно 31 × 10^7/кг и 33 × 10^7/кг.

При перераспределительной нейтропении наблюдается временный или длительный выход лейкоцитов из циркулирующего пула в мар гинальный, что приводит к снижению количества нейтрофилов в пе риферической крови. Проследить обмен между нейтрофилами цирку лирующего и маргинального пулов позволили исследования с H^3-диизопропилфлюорофосфатом.

Перераспределительная нейтропения может наблюдаться при ана филактическом шоке, инфекциях с выраженной острой эндотоксе немией, при гемодиализе. Kaplow и Graffinet в 1971 г. описали тран зиторную бессимптомную нейтропению в самом начале гемодиализа (в первые 2-15 минут) с возвратом к норме в течение 1 ч. Основны ми патогенетическими факторами нейтропении во время сеансов ге модиализа являются активация комплемента (С3) при контакте кро ви с диализной мембраной, вследствие чего происходят агглютинация гранулоцитов и скопление их в сосудах легких (Craddock, 1977), а также увеличение маргинального пула Лейкоцитов. По мнению Sacks (1979) подобный механизм нейтропении имеет место при шоковом легком (см. гл. «Респираторный дистресс-синдром»), иммунных васкулитах, панкреатитах.

К нейтропениям, обусловленным перераспределением лейкоцитов внутри сосудистого русла, относят также *хроническую доброкачественную лейкопению (нейтропению)*. Она может наблюдаться у практически здоровых лиц, в частности, у спортсменов, а также очень часто регистрируется у больных с заболеваниями органов пищеварения (хронический гастрит, хронический холецистит, язвенная бо лезнь желудка и 12-перстной кишки) и даже при невротических со стояниях. Перераспределение нейтрофилов в сосудистом русле (увеличение маргинального пула) при этих состояниях объясняется ваготонией. Установлено, что при преобладании тонуса блуждающего нерва происходит переход большего, чем в норме, количества

нейтрофилов из циркуляторного пула в маргинальный, что приводит к нейтропении в периферической крови. Кроме того, предполагается, что в развитии хронической доброкачественной нейтропении имеет значение нарушение нормального соотношения между ингибирующими и стимулирующими миелопоэз факторами плазмы (Kawaguchi и соавт., 1985). Parmley и соавт. (1981) указывают на определенную роль повышенного фагоцитоза нейтрофилов макрофагами костного мозга в происхождении хронической доброкачественной нейтропении.

Достаточно часто нейтропения обусловлена повышенной деструкцией нейтрофильных гранулоцитов в селезенке — спленогенная нейтропения. Обычно при этом нейтропения сочетается с анемией и тромбоцитопенией, развивается синдром панцитопении, получивший название гиперспленизма. В основе цитопении лежит секвестрирование и усиленное разрушение старых форменных элементов крови. Нейтропения развивается при ряде заболеваний, протекающих со спленомегалией — хроническом гепатите и циррозе печени, тромбофлебитической спленомегалии, синдроме Фелти (ревматоидный артрит в сочетании со спленомегалией и лейкопенией), при болезнях накопления, при ряде инфекционных заболеваний (бруцеллез, малярия, токсоплазмоз и др.). Следует подчеркнуть, что нейтропения при спленомегалии может быть обусловлена не только повышенным разрушением лейкоцитов в селезенке, но и другими патогенетическими факторами в зависимости от механизмов развития заболевания, проявляющегося спленомегалией. Например, в развитии нейтропении при активном гепатите и циррозе печени, синдроме Фелти имеет большое значение аутоиммунный механизм.

В 1942 г. Wiseman и Doan описали первичную спленогенную нейтропению, которая характеризуется лихорадкой, болями в левом подреберье, увеличением селезенки, нейтропенией и миелоидной гиперплазией костного мозга. Причины этого заболевания неизвестны.

Наследственные формы нейтропений

***Синдром Kostmann** (детская, генетически детерминированная нейтропения)*

Заболевание описано Kostmann в 1956 г., наследуется по аутосомно-рецессивному типу. Причины и патогенез синдрома Kostmann окончательно не выяснены. Установлено, что нейтропения при этом заболевании обусловлена дефектом созревания клеток-предшественниц нейтрофилов. Точный механизм этого дефекта созревания неизвестен. Существует мнение (Zucker-Franklin, 1977; Parmley и соавт., 1980) о том, что при синдроме Kostmann имеется какой-то гипотетический «внутренний дефект» родоначальных кроветворных клеток линии гранулоцитопоэза. Предполагается также роль дисбаланса между активаторами и ингибиторами колониеобразования (Kawaguchi и соавт., 1985) и изменения микроокружения кроветворных клеток. Установлено также,

что лимфоциты продуцируют вещества, угнетающие активность клеток-предшественниц гранулопоэза.

Заболевание проявляется уже в периоде новорожденности.

Основные *клинические проявления* следующие:

- повышенная температура тела;
- частые рецидивирующие инфекции кожи с образованием гнойничков и воспалительных инфильтратов;
- афтозно-язвенный стоматит, тяжелый пародонтоз; гипертрофия десен и кровотечение из них;
- воспаление слизистой оболочки носоглотки;
- отит, мастоидит;
- пневмонии, часто осложняющиеся абсцедированием;
- развитие септицемии и абсцессов печени (при тяжелом течении заболевания);
- увеличение селезенки (не постоянный признак);
- генерализованная лимфаденопатия.

Общий анализ крови характеризуется анемией, резким снижением количества нейтрофилов (0-0.5 х 10^9/л), моноцитозом и эозинофилией, нормальным общим количеством лейкоцитов и тромбоцитов. Функциональная активность и длительность жизни нейтрофилов нормальные.

В пунктате костного мозга общее количество миелокариоцитов нормальное или повышено, преобладают промиелоциты с выраженными азурофильными (красными) гранулами, в то же время резко снижено количество нейтрофильных метамиелоцитов, палочкоядерных и сегментоядерных нейтрофилов (они могут даже отсутствовать вовсе). Эти данные миелограммы указывают на задержку созревания клеток нейтрофильного ряда на стадии промиелоцита. У многих больных в миелограмме повышено содержание эозинофилов и моноцитов. Мегакариоцитарный и эритроидный ростки в патологический процесс не вовлечены.

Прогноз заболевания неблагоприятный, дети умирают от тяжелых протекающих инфекционно-воспалительных заболеваний. У более старших детей прогноз несколько лучше, течение инфекций может быть менее тяжелым.

Циклическая ***нейтропения***

Циклическая нейтропения — наследственное заболевание, характеризующееся циклическими колебаниями количества нейтрофилов в периферической крови от нормальных величин до резкого снижения (вплоть до полного отсутствия).

Этиология заболевания неизвестна. Описаны семейные случаи болезни с доминантным наследованием. Патогенез до сих пор полностью не изучен. Предполагаются «внутренний дефект» стволовых гемопоэтических клеток, нарушение продукции регуляторов гемопоэза.

Характерными *клиническими признаками* заболевания являются:

- рецидивирующая лихорадка, сочетающаяся с развитием язвенного стоматита, фарингита, увеличением регионарных (шейных, подчелюстных) лимфоузлов, выраженные симптомы интоксикации;

- наступление после лихорадочного периода (приблизительно через 7-8 дней после начала повышения температуры тела) безлихорадочной фазы, во время которой температура тела нормализуется, интоксикация и вышеописанные симптомы первого периода постепенно исчезают. Однако у некоторых больных могут развиваться отит, пневмония, абсцессы легкого, септицемия.

Чрезвычайно характерны изменения *общего анализа крови*. Наиболее важным диагностическим признаком является периодическая, циклически повторяющаяся **нейтропения**. Она возникает у **70%** больных через 21 день и продолжается около 3-10 дней. Однако у некоторых больных нейтропения повторяется циклами через 14, а в ряде случаев — через 28-30 дней. Для того, чтобы выявить эту характерную особенность заболевания, следует анализ крови производить каждые 2-3 дня в течение 2-3 месяцев. В лихорадочной фазе заболевания **нейтрофилы** могут вообще не определяться в периферической крови в течение 3-4 дней, затем **нейтрофилы** обнаруживаются, но количество их остается очень небольшим.

У большинства больных обнаруживается цикличность в изменении количества моноцитов — после окончания фазы **нейтропении** отмечается **моноцитоз**; у 20% больных в **этот** же период может регистрироваться **эозинофилия**.

Достаточно часто нейтропения сочетается с увеличением количества лимфоцитов.

У больных с циклической **нейтропенией** отмечается также анемия, причем может быть циклическое снижение количества эритроцитов **и** тромбоцитов.

Изменения ***миелограммы*** зависят **от** фазы заболевания.

В период, предшествующий фазе нейтропении, в стернальном пунктате снижено количество зрелых нейтрофилов, увеличено содержание промиелоцитов **(признак** задержки созревания **нейтрофилов)**. В фазе пика нейтропении в костном мозге количество клеток **нейтрофильного** ряда нормальное. В дальнейшем, когда происходит нормализация показателей периферической крови, наступает полная нормализация миелограммы.

*Семейная доброкачественная **хроническая** нейтропения*

Заболевание описано Huber в 1939 г., наследуется **аутосомно-доминантно**, наблюдается семейная предрасположенность.

При этом заболевании, как правило, общее состояние детей удовлетворительное, **инфекционно-воспалительные** процессы развиваются нечасто и переносятся сравнительно легко. Обычно это стоматит, патология **пародонта,** фурункулез. Общее развитие детей не страдает, они доживают до взрослого возраста.

Общий анализ крови характеризуется тенденцией к лейкопении, нейтропении, количество лейкоцитов может снизиться до 1.5×10^9**/л,** а нейтропения может быть менее **30%**. Указанные изменения могут быть выявлены случайно. Нейтропения и лейкопения определяются с раннего

детства, но в **последущем** количество **нейтрофилов** может постепенно увеличиваться. Изменений со стороны эритроцитов и тромбоцитов нет.

В *стернальном пунктате* общее количество **миелокариоцитов** нормальное, но снижено содержание метамиелоцитов, **палочкоядерных** и сегментоядерных **нейтрофильных** лейкоцитов, что свидетельствует о задержке созревания нейтрофилов.

Прогноз заболевания благоприятный, так как с возрастом **нейтропения** уменьшается.

*Синдром **Швахмана-Даймонда-Оски***

Заболевание впервые описано в 1964 г., наследуется аутосомно-**доминантно**.

Клиническая симптоматика появляется уже в раннем детском **возрасте** и включает:

- недостаточность **внешнесекреторной** функции поджелудочной железы вследствие жировой ее дегенерации (диарея, жидкий или кашицеобразный стул с выделением большого количества нейтрального жира, кусочков непереваренной пищи; в дуоденальном содержимом снижено количество липазы, амилазы, **трипсина);**
- плохую прибавку массы тела, резкое отставание в росте (распознается уже на **1-2** году жизни ребенка) и психомоторном развитии;
- изменения со стороны костной системы в виде метафизарной **хондродисплазии** (чаще всего поражается головка бедренной кости, возможны изменения ребер, плечевой кости, позвоночника, наблюдаются патологические переломы, возникает **соха vara);**
- изменения общего анализа крови (нейтропения; анемия с **ретикулоцитопенией** — у 50% больных; тромбоцитопения — у 60-70% больных);
- задержку созревания нейтрофилов по данным миелограммы.

Таким образом, основными проявлениями синдрома Швахмана-Даймонда-Оски **служат**: экзокринная панкреатическая **недостаточность,** карликовость, метафизарная хондродисплазия, **нейтропения**.

Характерной особенностью синдрома **Швахмана-Даймонда-Оски** являются также рецидивирующие бронхиты, отиты, в наиболее тяжелых случаях развиваются остеомиелит и даже септицемия.

Механизм развития нейтропении неясен. Предполагается наличие дефекта функционирования стволовой кроветворной клетки и, возможно, микроокружения.

Прогноз заболевания плохой, около 25% больных умирают от тяжелых **инфекционно-воспалительных** осложнений и сепсиса. У некоторых больных развивается тяжелый геморрагический синдром вследствие выраженной тромбоцитопении, что может быть причиной летального исхода. В редких случаях развивается острый лейкоз.

Семейная доброкачественная этническая нейтропения

Заболевание наследуется аутосомно-доминантно, имеет семейный характер и развивается у представителей определенных этнических

групп — у чернокожих жителей Африки, йеменских евреев. По течению заболевание напоминает семейную доброкачественную хроническую **нейтропению**. Предполагается, что нейтропения обусловлена нарушением поступления нейтрофилов в кровь.

Синдром Цинссера-Коула-Энгмана

Характерными клиническими признаками заболевания являются поражение кожи и слизистых оболочек (врожденный дискератоз) и изменения в крови (нейтропения и нередко панцитопения). У детей наблюдается поражение ногтей (ломкость, утрата естественного блеска, расслоение), выраженное крупнопластинчатое шелушение в области ладоней и стоп, недостаточное развитие ресниц, выпадение их, слезотечение, лейкоплакия слизистой оболочки полости рта. Регистрируются также изменения в периферической крови, наиболее характерна нейтропения, у многих детей отмечается панцитопения, наблюдается сочетание анемии и нейтропении.

Патогенез нейтропении при врожденном дискератозе неизвестен. Предполагается, что нейтропения обусловлена влиянием иммунных факторов на уровне зрелых клеток и клетки-предшественницы в костном мозге.

Нейтропения в сочетании с гипоплазией внутрисуставных хрящей

Заболевание описано в 1964 г. McKusick, наследуется аутосомно-**рецессивно**. Встречается преимущественно среди населения Швейцарии, Франции.

Клинические *проявления* заболевания:

- очень характерный внешний вид (карликовый рост, короткие конечности, пухлые руки, короткие пальцы, недоразвитие ногтей, способность верхних и нижних конечностей к чрезмерному разгибанию; волосы на голове и ресницы очень тонкие и шелковистые);
- гипоплазия внутрисуставных хрящей;
- нейтропения и **лимфоцитопения** в периферической крови;
- в миелограмме — задержка созревания клеток **нейтрофильного** ряда на уровне **миелоцитов** и метамиелоцитов. Исследование функциональной способности лейкоцитов, как правило, существенных изменений не выявляет.

Дети, страдающие этим заболеванием, чрезвычайно предрасположены к воспалительным заболеваниям системы органов дыхания, отитам, а также к вирусным инфекциям — герпесу различной локализации и ветряной оспе, что объясняется дефектами клеточного иммунитета.

Синдром ***Чедиака-Хигаси***

Заболевание является семейным и наследуется аутосомно-рецессивно, характеризуется нейтропенией в сочетании с наследственным дефектом фагоцитарной функции **нейтрофильных** гранулоцитов. Кроме

того, в гранулоцитах, лимфоцитах и моноцитах выявляются ненормальные гигантские гранулы. Указанные изменения со стороны лейкоцитов обусловливают чрезвычайную предрасположенность больных к **инфекционно-воспалительным** процессам.

Для синдрома **Чедиака-Хигаси** характерны также светобоязнь, бледное глазное дно, альбинизм, потливость, гепатоспленомегалия, генерализованная **лимфаденопатия,** повторяющиеся гнойные инфекции нередко со смертельным исходом. Часто наблюдается развитие лимфом.

Нейтропении, *ассоциированные с* ***иммунодефицитными*** *состояниями*

Известно, что В- и Т-лимфоциты, NK-клетки оказывают регулирующее влияние на гранулоцитопоэз. В частности, установлено, что В- и Т-лимфоциты способны продуцировать колониестимулирующие факторы и усиливать гранулоцитопоэз. NK-клетки in vitro ингибируют пролиферацию гранулоцитов и моноцитов **(Hansson,** 1982). Установлено, что нарушения функции В-, Т-лимфоцитов, **NK-клеток** приводят к нарушению гранулоцитопоэза и нейтропении. Иммунодефицитные состояния, обусловленные дисфункцией В- или Т-лимфоцитов, могут быть первичными (генетический дефект иммунокомпетентных клеток) или вторичными (при опухолях, системных заболеваниях соединительной ткани, ВИЧ-инфекции). При **иммунодефицитных** состояниях или уменьшается стимулирующее влияние Т- и В-лимфоцитов на гранулоцитопоэз или, **возможно,** усиливается **ингибирующее** воздействие лимфоцитов на продукцию гранулоцитов. Наблюдается также нарушение выхода гранулоцитов из костного мозга.

При болезни **Брутона** (первичном **иммунодефицитном** состоянии — агаммаглобулинемии) обнаружен дефект на уровне В-клеток. **Заболевание** сцеплено с Х-хромосомой и проявляется резким снижением количества иммуноглобулинов всех классов, а также **нейтропенией,** которая может **быть транзиторной,** циклической или постоянной.

У некоторых больных наблюдается нарушение секреции не всех иммуноглобулинов, а лишь отдельных классов, и даже возможно повышение содержания в крови некоторых классов иммуноглобулинов, например, IgM.

Основные *клинические проявления* заболевания:

- частые рецидивы **инфекционно-воспалительных** заболеваний преимущественно системы органов дыхания у детей с раннего **детского** возраста;
- нарушение содержания в крови иммуноглобулинов — снижение иммуноглобулинов всех классов или изолированный дефицит **IgA** при нормальном уровне IgM и **IgG** или повышении содержания IgM;
- изменения в анализе периферической крови — лейкопения, **нейтропения,** моноцитоз.

Хроническая ***гранулоцитопения*** *с задержкой выхода* ***нейтрофилов*** *из костного мозга*

Заболевание описано впервые Zuelzer в 1964 г. под названием **«миелокахексия».** Это хроническая доброкачественная **нейтропения,** обусловленная двумя дефектами: значительным укорочением жизни нейтрофилов и нарушением их высвобождения из костного мозга.

Названные аномалии, как правило, врожденные, но могут быть и приобретенными. При морфологическом исследовании костного мозга и изучении функционального состояния нейтрофилов установлено, что большинство нейтрофилов костного мозга — это старые и погибшие клетки, а оставшиеся активные нейтрофилы обладают малой подвижностью и очень медленно поступают из костного мозга в периферическую кровь.

Характерные проявления заболевания:

- рецидивирующие бактериальные заболевания (бронхит, пневмония, отит, синусит) и вирусные инфекции (корь, краснуха, ветряная **оспа);**
- нормальные рост, физическое и половое развитие ребенка;
- отсутствие **периферической лимфаденопатии, спленомегалии,** гепатомегалии;
- лейкопения и нейтропения, иногда **незначительно** выраженная анемия; при присоединении инфекционного заболевания общее количество лейкоцитов увеличивается, но через 2-3 дня вновь развиваются **лейкопения** и абсолютная нейтропения; цикличность в изменении количества нейтрофилов и лейкоцитов отсутствует;
- нормо- или гиперклеточный пунктат костного мозга за счет увеличения количества клеток миелоидного ряда — преимущественно зрелых нейтрофилов, при этом большинство нейтрофилов имеют **гиперсегментированные** ядра.

Прогноз заболевания благоприятный.

Ретикулярный дисгенез

Заболевание впервые описано de **Vaal** и соавт. в **1959** г., наследуется **аутосомно-рецессивно,** известны семейные случаи. В основе заболевания лежит дефект стволовой кроветворной клетки с последующим нарушением созревания **миелоидных** и лимфоидных элементов. Предполагается, что это связано с деструкцией или подавлением развития клеток-предшественниц грануло- и лимфоцитопоэза.

Клиническая картина заболевания включает следующие основные проявления:

- тяжело протекающие **инфекционно-воспалительные** процессы (пневмонии, абсцессы, флегмоны, некрозы мягких тканей различной локализации), развивающиеся уже с первых дней жизни ребенка);
- гипоплазия **лимфоидной** ткани и резкое недоразвитие **вилочковой** железы; **лимфоузлы** очень маленькие, при рентгенологическом исследовании тень вилочковой железы отсутствует;

- лейкопения, **нейтропения,** лимфоцитопения в периферической крови; количество тромбоцитов и эритроцитов нормальное, однако при частых рецидивах инфекционно-воспалительных процессов развивается анемия;
- сниженное количество **миелокариоцитов** в **пунктате** костного мозга; имеются единичные клетки миелоидного ряда и лимфоциты; эритроидный и мегакариоцитарный ростки нормальные;
- резкое снижение количества иммуноглобулинов в сыворотке крови.

Прогноз при ретикулярном дисгенезе неблагоприятный. Около половины больных детей умирает в течение **первых** 2-4 недель.

*Семейная **нейтропения,** обусловленная **дефицитом** гуморальных плазменных факторов*

Заболевание описано Hitzig в 1959 г. и Bjure в 1962 **г.,** наследуется **аутосомно-доминантно** и, вероятно, обусловлено дефицитом каких-то плазменных факторов.

При этом заболевании наблюдаются **нейтропения,** моноцитоз, **гипергаммаглобулинемия.** В пунктате костного мозга количество клеток нормальное, но содержание зрелых гранулоцитов снижено, выявляется задержка созревания нейтрофилов на стадии миелоцита.

Заболевание носит семейный характер, характеризуется предрасположением к частым инфекционным заболеваниям с преимущественной локализацией воспалительного процесса во рту (стоматит, гингивит, реже — ангины). У некоторых больных увеличена селезенка.

***Нейтропении** при врожденных аномалиях метаболизма*

В настоящее время известны три врожденных аномалии **метаболизма,** при которых наблюдается нейтропения. Это **идиопатическая** гиперглицинемия, изовалериановая ацидемия и **метилмалоновая** ацидемия.

При всех этих трех заболеваниях основными клиническими признаками являются сонливость, рвота, резко выраженное **обезвоживание.** У детей наблюдается гипотрофия, замедление физического развития, возможно развитие кетоацидоза. Указанная симптоматика появляется уже в неонатальном периоде. При изовалериановой **ацидемии** кожа приобретает запах, напоминающий запах потливых ног, а при метилмалоновой **ацидемии** развиваются остеопороз и **тромбоцитемия.** При **всех** трех врожденных аномалиях метаболизма костный мозг **гипопластичен,** в пунктатах костного мозга значительно уменьшено количество предшественников гранулоцитопоэза, а в периферической крови всегда определяется нейтропения.

Общие клинические аспекты нейтропении

Остро возникающая **нейтропения,** независимо от вызвавшей ее причины, проявляется лихорадкой, болями в горле при **глотании,** часто — некротической ангиной, воспалительными инфильтратами в подкожной клетчатке, воспалением слизистых оболочек. Лихорадка у

пациентов с нейтропенией является важнейшим клиническим признаком инфекции на ранней стадии и служит основанием для начала системной **антибиотикотерапии**.

В настоящее время такие состояния принято обозначать термином «***фебрильная нейтропения***». Согласно критериям Американского общества инфекционных заболеваний, этим термином обозначают *не менее чем 2-кратное повышение температуры тела в течение суток более 38 °С или однократное повышение температуры более 38.3 °С у пациентов с содержанием* ***нейтрофилов*** *менее 1000 в 1 мкл крови.*

Проблема фебрильной нейтропении особенно важна в онкологии и гематологии, так как может быть следствием цитостатической терапии и причиной тяжело протекающей инфекции.

В **1960-1970** гг. у больных с нейтропенией преобладали грамотрицательные бактериальные возбудители (кишечная палочка, клебсиелла, синегнойная палочка), в **80-е** годы наиболее важную роль начинают играть грамположительные патогены (стрептококки, стафилококки), и по-прежнему сохраняется значение синегнойной палочки. Доминирующую роль грамположительной флоры при фебрильной нейтропении многие авторы объясняют частым использованием внутривенных катетеров, профилактическим применением фторхинолоновых препаратов, широким использованием противоопухолевых средств (В. В. **Птушкин,** 2000).

Как указывалось выше, важнейшей причиной фебрильной нейтропении является химиотерапия онкологических больных. Известны следующие факторы риска развития фебрильной нейтропении (ASCO Guidelines, 1994):

- рецидивирующая фебрильная нейтропения в анамнезе в ходе химиотерапии такой же или меньшей **интенсивности;**
- уже имеющаяся нейтропения, обусловленная основным заболеванием;
- массивная предшествующая химиотерапия;
- перенесенная лучевая терапия области таза или других костные структур с большим объемом костного мозга;
- состояния, увеличивающие риск тяжелых инфекций (тяжелое общее состояние и запущенные стадии онкологического заболевания, ослабленный иммунный статус, уже имеющиеся тканевые инфекции в активной стадии);
- другие факторы, которые определяет врач, и особенности клинической ситуации.

Хроническая нейтропения обычно обнаруживается в ходе обследования больного в связи с часто рецидивирующей лихорадкой и различными инфекционно-воспалительными процессами. Однако в ряде случаев наблюдается афебрильная нейтропения.

Острая и хроническая нейтропения не имеют каких-либо специфических клинических проявлений, кроме предрасположенности к развитию **инфекционно-воспалительных** процессов различной локализации и тяжелого течения. Остальная клиническая симптоматика

соответствует проявлениям заболевания, вызвавшего нейтропению (см. классификацию **нейтропений**).

При обнаружении лейкопении врач должен провести **диагностический** поиск по следующим основным направлениям (К. М. **Абдулкадыров** и **соавт.**, 2000):

1. *Проанализировать данные анамнеза,* выяснить, **состоит** ли **больной** на учете у онколога или гематолога и получал ли он **цитостатическую** терапию, которая может быть причиной развития **нейтропении**. Если имеются данные о том, что ближайшие **родственники** больного также страдают нейтропенией, можно заподозрить **семейную** доброкачественную форму заболевания. Кроме того, следует учесть, что часто сами онкологические и гематологические заболевания (апластическая анемия, **лейкопеническая** форма острого лейкоза, мегалобластная анемия, метастазы рака в костный мозг) могут быть причиной лейкопении и **нейтропении**. Небходимо также **выяснить**, страдает ли больной системными заболеваниями соединительной ткани, хроническим активным гепатитом, циррозом печени, **воспалительными** заболеваниями желудочно-кишечного тракта, туберкулезом. Указанные заболевания могут быть причиной лейкопении.

Важно также установить, какие медикаменты принимал **больной**, при этом следует **учесть,** что наиболее часто нейтропению вызывают цитостатики, пиразолоновые **производные** (амидопирин, бутадион), антитиреоидные средства (мерказолил), сульфаниламиды, антибиотики (в первую очередь **левомицетин**). **Отмена** этих препаратов приводит к нормализации количества нейтрофилов.

Необходимо также выяснить, переносил ли больной острое **инфекционное** заболевание в **последние** 1-3 **месяца**. Многие **инфекционные** заболевания (острые **респираторно-вирусные** инфекции, малярия, брюшной тиф) могут сопровождаться лейкопенией. При этом следует учесть, что лейкопения и нейтропения при гриппе носят **транзиторный** характер, наблюдаются в течение первых 3-5 дней. **Лейкопения** при брюшном тифе и малярии наблюдается в периоде **разверну**той клинической картины и в последующем, по мере **стихания** клинических проявлений, количество лейкоцитов нормализуется.

При остром вирусном гепатите в **преджелтушном** и **желтушном** периодах может наблюдаться нейтропения, в последующем **исчезающая**. Однако в последнее время установлена способность вирусов гепатита В и С реплицироваться в кроветворных клетках костного **мозга**, и вызывать развитие его аплазии. Поэтому целесообразно больных с нейтропенией, недавно перенесших острый вирусный гепатит, **проконсультировать** у гематолога и решить вопрос о целесообразности **стернальной** пункции.

2. ***Провести*** *развернутое* ***физикальное*** *обследование больного,* при этом обязательно следует обратить внимание на:

- цвет кожи (бледность, желтуха, наличие пигментации);
- высыпания на коже (характер сыпи, ее локализация, наличие **расчесов**);

- состояние щитовидной железы (размеры железы, признаки ее гипер- или гипофункции);
- состояние лимфатических узлов;
- размеры печени и селезенки;
- размеры корней**легких** (определяются тихой перкуссией).

Обнаружение желтухи у больного с нейтропенией позволяет заподозрить заболевание печени или синдром гемолиза. Острые вирусные гепатиты, хронический активный гепатит, цирроз печени наряду с желтухой могут вызывать развитие нейтропении. Следует обратить внимание, что **желтушность** кожи может иметь место **за** счет гемолиза при мегалобластной анемии, которая достаточно часто сопровождается нейтропенией. При наличии синдрома гемолиза (желтуха, **неконъюгированная** гипербилирубинемия, спленомегалия), необходимо обследовать больного в отношении аутоиммунной гемолитической анемии и системных заболеваний соединительной ткани.

Выраженная бледность кожи и видимых слизистых оболочек может быть проявлением **апластической** анемии, которая характеризуется **панцитопенией** (дифференциальный диагноз см. в гл. **«Апластическая анемия»),** и острого лейкоза. При этом довольно часто обнаруживаются кожные геморрагические сыпи. Диагноз этих заболеваний верифицируется с помощью стернальной пункции.

Характерные специфические изменения на коже наблюдаются при системных заболеваниях соединительной ткани (СКВ, склеродермия, **дерматомиозит),** которые также могут сопровождаться нейтропенией (см. в разделе «Диффузные болезни соединительной **ткани»).** Для этих заболеваний характерны системное **поражение** органов **(костно-суставной** системы, мышц, почек, легких, сердца, печени), значительное увеличение СОЭ, диспротеинемия с выраженной **гипергаммаглобулинемией.** При этих заболеваниях обычно наряду с лейкопенией наблюдаются анемия и Нередко **тромбоцитопения.**

При повышенной функции щитовидной железы иногда можно обнаружить умеренную нейтропению с относительным лимфоцитозом. Гипертиреоз можно предположить на основании увеличения щитовидной железы, выявления экзофтальма, мелкого симметричного тремора кончиков пальцев вытянутых рук (симптом Мари), влажной, горячей, эластичной, гиперемированной кожи.

Нейтропения с лимфоцитозом может наблюдаться при хронической надпочечниковой **недостаточности,** которую можно заподозрить на основании похудания больного и появления серовато-коричневатой пигментации кожи.

Наличие у больного генерализованной лимфаденопатии, а также расширение корней легких и размеров средостения требует исключения лимфопролиферативных заболеваний, лимфом и проведения биопсии лимфоузлов. Обычно эти исследования позволяют верифицировать диагноз.

Иногда злокачественные **лимфомы** сопровождаются нейтропенией. Кроме того, увеличение лимфоузлов может быть обусловлено

диссеминированием злокачественной опухоли, **метастазированием** в лимфатические узлы. При этом возможно и метастатическое поражение костного мозга с развитием нейтропении.

Особое внимание следует обращать на увеличение селезенки. Синдром **спленомегалии** наблюдается при раде заболеваний (см. гл. «Спленомегалия»). Наиболее часто речь идет о циррозе печени, хроническом активном гепатите, системной красной волчанке, синдроме Фелти, гемолитических анемиях, инфекционных заболеваниях (брюшной тиф, малярия и др.). При спленомегалии **нейтропения** может быть обусловлена секвестрацией и ускоренным разрушением лейкоцитов в селезенке **(гиперспленизм)**.

Как указывалось ранее, одной из причин нейтропении является апластическая анемия. Следует подчеркнуть, что для этого заболевания спленомегалия не характерна.

АГРАНУЛОЦИТОЗ

Агранулоцитоз — **клинико-иммунологический** синдром, характеризующийся резким снижением (менее 0.75 × 10^9/л) или полным исчезновением гранулоцитов в периферической крови и общим количеством лейкоцитов менее 1.0 × 10^9/л.

Агранулоцитоз можно рассматривать как вариант нейтропении и, следовательно, причины, **его** вызывающие, те же, что и нейтропении.

У взрослых пациентов **агранулоцитозы** чаще всего бывают иммунными, **миелотоксическими** и генуинными. Иммунный агранулоцитоз обусловлен гибелью нейтрофилов в крови и костном мозге вследствие появления антигранулоцитарных антител. Различают гаптеновый и аутоиммунный агранулоцитоз. Гаптеновый агранулоцитоз возникает под воздействием лекарственных препаратов **(гаптенов)**: аналгина, амидопирина, бутадиона, барбитуратов, новокаинамида, сульфаниламидов, метилурацила, противотуберкулезных и других **средств**.

При аутоиммунном **агранулоцитозе** образуются **аутоантитела к** гранулоцитам с последующим их **разрушением**. Такой генез имеет агранулоцитоз при системной красной волчанке, ревматоидном артрите.

Причиной **миелотоксических** агранулоцитозов могут быть **цитостатики,** бензол, ионизирующая радиация, левомицетин, аминазин. Под влиянием этих факторов происходит подавление клеток-предшественниц миелопоэза с уменьшением в крови количества гранулоцитов.

О генуинном агранулоцитозе говорят тогда, когда причину его установить не удается.

Клиническая картина

Наиболее характерной клинической особенностью агранулоцитоза является развитие тяжело протекающих инфекций (некротической ангины, язвенно-некротического стоматита, пневмонии, нередко абсцедирующей, сепсиса). В первые 2-3 дня остро развившегося

агранулоцитоза еще может не быть инфекционных осложнений и температура тела остается нормальной, однако, если длительность агранулоцитоза превышает 6-7 дней, как правило, развиваются тяжелые **инфекционно-воспалительные** процессы.

Важным фактором, определяющим развитие и тяжесть инфекционных осложнений, является степень выраженности агранулоцитоза. Если количество гранулоцитов составляет 500-750 в 1 мкл крови, то при хороших бытовых условиях, исключении инфекционного окружения, инфекция может и не развиваться в течение 2-4 недель и даже более. Однако если **агранулоцитоз** развился в больничных условиях, то даже при количестве гранулоцитов 750 в 1 мкл вероятность развития инфекции очень велика.

Снижение количества гранулоцитов до уровня **ниже** 500 в 1 мкл крови практически всегда сопровождается развитием тяжелых инфекционно-воспалительных процессов.

Агранулоцитоз может осложниться ***грамположительным*** *сепсисом* и **некротической** энтеропатией (А. И. Воробьев, **1985**). ***Грамотрицательный*** *сепсис* обусловлен **грамотрицательной** флорой (кишечной палочкой, протеем, синегнойной палочкой) и проявляется высокой температурой тела — 40-41 °С, тяжелой интоксикацией (Головная боль, тошнота, рвота, анорексия, боли в мышцах, костях, **затемненное** сознание), гиперемией и влажностью кожи, резким падением артериального давления. **При синегнойном** сепсисе **на** коже могут появиться мелкие, темные, возвышающиеся очаги, обусловленные диссеминацией синегнойной палочки.

Сходную клиническую картину дает и **грамположительный** сепсис, который стал чаще встречаться в последние **годы.**

Некротическая ***энтеропатия*** — тяжелое осложнение агранулоцитоза. Она проявляется частым жидким или кашицеобразным стулом, схваткообразными болями по всему животу, вздутием живота, резко выраженной интоксикацией, высокой температурой тела, рвотой. При пальпации живота определяются плеск, урчание и боль в **илеоцекальной** области, нередко болезненность всего живота. В редких случаях возможна перфорация остро возникших язв кишечника с развитием картины «острого **живота».**

Общий анализ крови при гаптеновом агранулоцитозе характеризуются резким уменьшением или исчезновением гранулоцитов и моноцитов, а при затяжном течении агранулоцитоза — лейкопенией. При улучшении состояния и начале выхода из агранулоцитоза в крови увеличивается количество гранулоцитов, появляются единичные миелоциты, плазматические клетки. После устранения причины агранулоцитоза и на фоне проводимого лечения в течение недели анализ крови может нормализоваться.

При аутоиммунном агранулоцитозе картина крови такая же, как при гаптеновом агранулоцитозе, но степень снижения гранулоцитов несколько меньшая. Однако при аутоиммунном агранулоцитозе чаще наблюдаются **тромбоцитопения** и анемия.

В **миелограмме** при **агранулоцитозе** отмечается резкое уменьшение количества и даже полное исчезновение гранулоцитов. При этом возможно увеличение количества плазматических клеток.

Агранулоцитоз следует дифференцировать с острым лейкозом и **апластической** анемией (см. соответствующие главы).

Программа обследования

Программа обследования при лейкопении и агранулоцитозе одинакова и включает следующие пункы:

1. Общий анализ крови с обязательным подсчетом **количества ретикулоцитов** и тромбоцитов.
2. Общий анализ мочи.
3. Биохимический анализ крови: определение содержания общего белка и белковых фракций, билирубина, аминотрансфераз, щелочной фосфатазы, протромбина, железа, холестерина, р-липопротеинов, мочевины, креатинина.
4. Ультразвуковое исследование органов брюшной полости (печени, селезенки, лимфоузлов), поджелудочной железы, почек.
5. Стернальная пункция и исследование миелограммы (является обязательным при развитии острого **агранулоцитоза).**
6. Биопсия периферических лимфоузлов (при наличии **выраженной лимфаденопатии).**
7. Рентгенологическое исследование органов грудной клетки.
8. Фиброэзофагогастродуоденоскония.

В эту программу вносятся дополнения в зависимости от возможной причины **нейтропении** (например, определение в крови волчаночных клеток и антинуклеарных антител при подозрении на системную красную волчанку; ревматоидного фактора — при подозрении на ревматоидный артрит и т.д.).

ЛЕЙКЕМОИДНЫЕ РЕАКЦИИ

Лейкемоидные реакции — это патологические **реактивные** изменения состава крови, сходные с картиной крови при лейкозах и других системных заболеваниях крови опухолевого генеза, но не являющиеся проявлением пролиферации злокачественных бластных клеток.

Этиология лейкемоидных реакций различна, и, очевидно, определяется этиологией того заболевания, которое привело к реактивному изменению состава периферической крови.

Патогенез лейкемоидных реакций также различен в зависимости от основного заболевания. Так, например, при раке и сепсисе возникает лейкемоидная **нейтрофильная** реакция, которая объясняется появлением к крови продуктов клеточного распада, стимулирующих нейтрофильный гемопоэз. При различных инфекциях, в том числе вирусных, значительно активируется иммунная система, что может проявиться лимфоцитарной лейкемоидной реакцией. Характерной особенностью лейкемоидных реакций является обратное их развитие, нормализация периферической крови после устранения этиологического фактора или стабилизации основного патологического процесса, вызвавшего развитие лейкемоидной реакции.

Различают лейкемоидные реакции следующих типов:

1. **Лимфоцитарные**
2. Моноцитарные
3. Миелоидные
   - **нейтрофильные**
   - эозинофильные

Возможны лейкемоидные реакции, сопровождающиеся увеличением количества **базофильных** лейкоцитов, но в клинической практике они встречаются очень редко.

ЛИМФОЦИТАРНЫЕ ЛЕЙКЕМОИДНЫЕ РЕАКЦИИ

Лимфоцитарные лейкемоидные реакции характеризуются значительным увеличением абсолютного числа лимфоцитов в периферической крови, что нередко сочетается с увеличением лимфатических узлов, селезенки, печени.

Лимфоцитарной лейкемоидной реакцией или лимфоцитозом принято считать увеличение абсолютного количества лимфоцитов больше 4 х *1(Р/л или 4 000 в 1 мкл у взрослых, больше 9* х 10^9/л *у детей младшего возраста и больше 8* х 10^9/л *— у детей старшего возраста.*

В табл. 96 представлены данные о содержании лимфоцитов в крови у здоровых людей в зависимости от возраста.

Табл. 96. Содержание лимфоцитов в крови в норме (Тиц, 1997)

Возраст	Пределколебаний, (абсолютная величина), 10^9/л	Лимфоциты, %
12 месяцев	4 0-10 5	**61**
4 года	2 0-8 0	**50**
6 пет	1 5-7 0	**42**
10 лет	**1.5-6.5**	**38**
21 **год**	1 0-4 8	**34**
Старше 21 года	**1.0-4.5**	**34**

Причины, вызывающие развитие **лимфоцитарных лейкемоидных** реакций, представлены в табл. **97.**

Лимфоцитарная **лейкемоидная** реакция представляет собой вторичный реактивный **лимфоцитоз,** т.е. увеличение абсолютного количества лимфоцитов в периферической крови в ответ на инфекцию, токсины и другие факторы.

Табл. 97. Причины лимфоцитарных лейкемоидных реакций

Группы **состояний, вызывающих лимфоцитоз**	Заболевания, сопровождающиеся лимфоцитозом
I Инфекционный лимфоцитоз	**1.** Вирусные инфекции, **в** том числе синдром инфекционного **мононуклеоза** 2 Бактериальные инфекции (коклюш, болезнь **кошачьих** царапин, **иерсиниоз,** скарлатина, туберкулез и др) 3 Протозойные **инвазии (токсоплазмоз,** малярия)
II Острый (стрессовый) лимфоцитоз	**1. Сердечно-сосудистая** недостаточность (острая сердечная недостаточность, инфаркт миокарда, септический шок) 2 **Лекарственно-индуцированные лимфоцитопении** 3 Реакции гиперчувствительности и аллергические дерматиты 4 Большие хирургические вмешательства 5 Криз при **серповидноклеточной** анемии 6 Эпилептический статус 7 Травма
III. Персистирующий (хронический) лимфоцитоз	**1.** Ревматоидный артрит 2 Рак различной локализации 3 Хронические воспалительные процессы **4. Гипоспленизм** 5 **Саркоидоз** 6 Тимома 7 Гранулематоз Вегенера 8 Туберкулез 9 Сифилис 10 Курение табака
IV Заболевания эндокринной системы	1 Надпочечниковая недостаточность 2 Болезни щитовидной железы

Инфекционные лимфоцитозы

Лимфоцитоз при вирусных инфекциях

Синдром инфекционного мононуклеоза

Инфекционный **мононуклеоз** — это клинический синдром, для которого характерны повышение температуры тела, фарингит, лимфаденопатия, спленомегалия и атипичный лимфоцитоз **(Rosmarin,** 2000).

Ранее считалось, что инфекционный мононуклеоз вызывается только вирусом Эпштейна-Барра. Однако с помощью реакции Пауля-Буннеля (выявляет гетерофильные антитела к антигену, встречающемуся в эритроцитах **лошади,** коровы, овцы, кролика и других клетках) удалось показать, что инфекционный мононуклеоз может вызываться различными возбудителями.

Betts **(1995)** выделяет две группы этиологических факторов инфекционного мононуклеоза, в зависимости от результатов реакции Пауля-Буннеля:

- гетерофильно-положительная форма заболевания (с высокими титрами гетерофильных антител) вызывается вирусом Эпштейна-Барра;
- гетерофильно-негативные формы инфекционного мононуклеоза (без повышения титров гетерофильных антител) вызываются цитомегаловирусом, вирусами герпеса II, иммунодефицита I, краснухи, гепатита А или В, аденовирусом, **токсоплазмой,** а также неизвестными агентами. Наибольшее значение среди гетерофильно-негативных **форм** имеют формы, вызываемые вирусом herpes simplex и цитомегаловирусом.

Клинические проявления синдрома инфекционного мононуклеоза зависят от вида **возбудителя** (табл. 98).

Диагностика синдрома инфекционного мононуклеоза осуществляется на основании следующих основных положений:

- наличие выраженного синдрома интоксикации в начале заболевания (общая слабость, потливость, анрексия, головная боль);

Табл. 98. ***Клинические*** *проявления синдрома инфекционного мононуклеоза* ***(Betts,*** *1995)*

Симптомы	Процент больных		
	Вирус Эпштейна-Барра	Цитомегаловирус	Токсоплазма
Лихорадка	90	90	20
Фарингит	80	10	10
Лимфаденопатия	80	10	80
Недомогание	70	80	80
Гепатомегалия	50	40	10
Спленомегалия	40	40	10
Петехии в области неба	30	5	-
Сыпь	10	5	20

- лихорадка (более характерна для **мононуклеоза,** вызываемого вирусом Эпштейна-Барра и цитомегаловирусом, и реже наблюдается при **токсоплазменной** этиологии);
- ангина, фарингит в сочетании с петехиальной сыпью на небе, боли при глотании (эти признаки наиболее характерны для инфекционного мононуклеоза, вызванного вирусом **Эпштейна-Барра** и не характерны для **цитомегаловирусной** и токсоплазменной этиологии);
- **полилимфоаденопатия** (особенно характерна для инфекционного мононуклеоза, вызываемого вирусом Эпштейна-Барра **и** токсоплазмой, и редко наблюдается при цитомегаловирусной этиологии заболевания). Увеличиваются лимфоузлы преимущественно в шейно-затылочной области, но нередко наблюдается увеличение лимфоузлов всех локализаций. Характерна плотная консистенция лимфоузлов;
- увеличение печени и селезенки (характерно для заболевания, вызванного вирусом Эпштейна-Барра и цитомегаловирусом, и редко бывает при токсоплазменной этиологии синдрома инфекционного мононуклеоза);
- поражение нервной системы в виде энцефалита, менингита, что наиболее характерно для заболевания, вызванного вирусом Эпштейна-Барра;
- характерные изменения гемограммы: лейкоцитоз **(12-20** х Ю'/л), реже — лейкопения, абсолютный лимфоцитоз с появлением атипичных лимфоцитов. Они имеют диаметр до 15-30 мкм и округлую или овальную форму, а также высокое отношение **цитоплазма/ядро.** Цитоплазма голубая, вокруг ядра наблюдается светлый ободок, по периферии цитоплазма интенсивно **базофильная,** могут быть вакуоли. Ядро атипичных лимфоцитов округлое или овальное, иногда напоминает ядро моноцитов, может располагаться эксцентрично. Хроматин в ядре гомогенный, иногда расположен в виде спиц колеса, могут обнаруживаться **нуклеолы.** Одновременно с лимфоцитозом может **быть** моноцитоз; редко наблюдается **тромбоцитопения;**
- положительные серологические тесты, подтверждающие инфекционный мононуклеоз, вызванный вирусом Эпштейна-Барра:

  а) реакция **Пауля-Буннеля** — повышение тигра гетерофильных антител имеется у **75%** больных с типичной и у 50% — с атипичной формой инфекционного мононуклеоза; реакция сохраняется положительной на протяжении 8-12 недель;

  б) реакция определения антител к вирусному **капсидному** антигену, максимальные титры антител обнаруживаются через 3-4 недели после заражения;

  в) реакция определения антител к ядерному антигену вируса Эпштейна-Барра, они появляются через 2-3 **мес.** после заражения И сохраняются на протяжении всей жизни;
- положительные тесты, подтверждающие **цитомегаловирусную этиологию** синдрома инфекционного мононуклеоза:

  а) выделение вируса из мочи, слюны, цереброспинальной **жидкости** путем его культивирования в **фетальных** фибробластах;

б) **определение комплемент-фиксированных** антител к антигенам цитомегаловируса;

- положительные тесты, **подтверждающие токсоплазменную природу** заболевания:

а) выделение токсоплазмы из крови, цереброспинальной жидкости;
б) определение **антитоксоплазменных** антител класса **IgM** в сыворотке крови больных.

Острый инфекционный доброкачественный ***лимфоцитоз***

Это острое инфекционное заболевание с доброкачественным течением, протекающее с **лимфоцитозом,** преимущественно у детей в первые 10 лет жизни. Болезнь впервые описана Смитом. Предполагается, что заболевание вызывается **энтеровирусом** из группы **Коксаки** или аденовирусом типа 12. Путь передачи — воздушно-капельный, наряду с этим возбудитель может передаваться **фекально-оральным** путем. В детских коллективах возможны вспышки заболевания. Инкубационный период составляет около 2 недель.

Как правило, заболевание протекает доброкачественно, без тяжелых клинических проявлений. Основными клиническими признаками являются:

- повышение температуры тела в течение **1-7** дней;
- слабость, **астенизация;**
- симптомы поражения верхних дыхательных путей (насморк, чихание, неинтенсивный кашель);
- абдоминальные симптомы **(не** у всех больных) в виде тошноты, рвоты, болей в животе, диареи (жидкий стул до 4-7 раз в **сутки);**
- кожные проявления (редко) в виде полиморфной эритемы, **скарлатиноподобной** или кореподобной сыпи.

У **некоторых** больных могут отмечаться симптомы нетяжелого менингита или **менингоэнцефалита.** Как правило, отсутствуют гепатоспленомегалия и **лимфаденопатия.**

Почти у **50%** больных заболевание протекает без четких клинических проявлений, и диагноз можно предположить при случайном исследовании периферической крови.

Общий анализ ***периферической*** *крови* характеризуется лейкоцитозом (от 30-40 х 10^9/л до 100-150 $\times$ 10^9/л) с лимфоцитозом (70-90%). Размеры и морфология лимфоцитов, как правило, нормальные. Однако в ряде случаев хроматин в ядре может быть конденсирован слабее по сравнению с нормальными лимфоцитами.

Лимфоциты относятся преимущественно к субпопуляции Т-хелперов. Лимфоцитоз наблюдается в течение 2-3 недель, иногда до 2-3 **мес.**

У некоторых больных имеется небольшое увеличение количества эозинофилов. **СОЭ** чаще всего нормальная, иногда отмечается небольшое увеличение.

В ***миелограмме*** содержание лимфоцитов нормальное или несколько увеличено.

Другие ***вирусные инфекции, вызывающие лимфоцитоз***

Значительное увеличение количества лимфоцитов в периферической крови может наблюдаться при краснухе, аденовирусной инфекции, лихорадке **Ку,** паротите, полиомиелите, ветряной оспе, **вирусном** гепатите, кори.

Все Эти заболевания имеют характерную клиническую картину. Лимфоцитоз, чаще всего относительный, обычно появляется в периоде выраженных клинических проявлений и исчезает с наступлением выздоровления.

При *краснухе* у детей может быть лейкоцитоз с лимфоцитозом на 4-5 день заболевания, могут появиться атипичные мононуклеары, на 10-14 день количество лейкоцитов нормализуется. Очень часто при краснухе развивается лейкопения с относительным лимфоцитозом, и в периферической крови могут появляться плазматические клетки. В миелограмме определяется увеличенное количество лимфоцитов.

При *ветряной оспе* лейкоцитоз встречается в 30% случаев и часто сопровождается лимфоцитозом, преходящим моноцитозом, однако у 10-15% имеется лейкопения. В миелограмме существенных изменений нет.

Вирусные гепатиты у большинства больных сопровождаются лейкопенией с относительным увеличением количества лимфоцитов до 50-60%, нередко наблюдается **моноцитоз.**

Лимфоцитоз при бактериальных инфекциях

Различные бактериальные инфекции часто сопровождаются **лимфоцитозом.**

Коклюш

При коклюше в катаральном и спазматическом периодах отмечается лейкоцитоз (15-30 х 10^9/л и даже выше) с лимфоцитозом и **моноцитозом.** Количество лейкоцитов может достигать 70-100 × 10^9/л, что **требует** дифференциальной диагностики с лейкозом. Лейкоцитоз и лимфоцитоз могут сохраняться около 4-5 недель, после чего наступает нормализация гемограммы. У многих больных одновременно с лимфоцитозом наблюдается увеличение количества моноцитов и плазматических клеток. Лимфоцитоз обусловлен влиянием токсина, продуцируемого возбудителем коклюша. Этот токсин **ингибирует** миграцию лимфоцитов из крови в лимфоидную ткань. Указанные изменения периферической крови **характерны** прежде всего для детей, у взрослых изменения гемограммы, как и само заболевание, наблюдаются значительно реже.

Скарлатина

При скарлатине вначале отмечается выраженный **нейтрофильный** лейкоцитоз со сдвигом лейкоцитарной формулы влево, **эозинофилией,** токсической зернистостью нейтрофилов. В конце **1-й** — начале **2-й** недели (реже — позже) наблюдается лейкоцитоз с лимфоцитозом **и моноцитозом.**

Туберкулез

При туберкулезе изменения **гемограммы** зависят от клинической формы заболевания. Хроническая туберкулезная интоксикация у детей сопровождается небольшим лейкоцитозом (иногда нормальным количеством лейкоцитов) с токсической зернистостью **нейтрофилов** и лимфоцитозом. При туберкулезном плеврите также наблюдается **лимфоцитоз.**

Острый милиарный туберкулез легких сопровождается относительными или абсолютными **лимфоцитозом** и **моноцитозом.** У некоторых больных с этой формой туберкулеза может наблюдаться резко выраженный сдвиг лейкоцитарной формулы влево с появлением бластов, промиелоцитов, что в ряде случаев требует исключения острого лейкоза. Однако довольно часто милиарный туберкулез легких сопровождается лимфопенией.

При туберкулезном мезадените отмечается увеличение количества лимфоцитов обычно в фазе **обострения** заболевания, однако возможна и лимфопения.

Иерсиниоз

При иерсиниозе наиболее характерные изменения гемограммы — это нейтрофильный лейкоцитоз со сдвигом влево и увеличением количества **палочкоядерных** лейкоцитов (иногда до 30-40%), эозинофилия и довольно часто лимфоцитоз. Указанные изменения чаще наблюдаются при длительном течении иерсиниоза с обострениями и рецидивами.

Болезнькошачьих царапин

Заболевание описано Debre в 1950 г. Возбудителем заболевания является грамотрицательная бактерия из группы **Chlamidiae.** Переносчиком заболевания являются домашние кошки. Инкубационный период около 1-2 недель, иногда 50-60 дней. Внедрение возбудителя происходит через поврежденную когтями кошки кожу. На месте царапины появляются покраснение, а затем окруженная ободком гиперемия, сменяющаяся везикулой. Через 1-2 дня везикула вскрывается, образовавшаяся **эрозированная** поверхность покрывается корочкой, после **отторжения** которой образуется рубчик. Поражение кожи обязательно сопровождается увеличением лимфатических узлов, чаще всего подмышечных, шейных, они подвижные и безболезненные. У части больных лимфоузлы нагнаиваются. Заболевание сопровождается повышением температуры тела, умеренно выраженными симптомами интоксикации (общая слабость, головная боль, снижение аппетита, ощущение **«ломоты»** в костях). Возможно увеличение печени и селезенки. Заболевание может осложниться энцефаломиелитом, который, как правило, заканчивается благоприятно. Длительность заболевания около 2-3 недель, **лимфаденопатия** может сохраняться в течение нескольких месяцев.

Гемограмма при болезни кошачьих царапин характеризуется в начале заболевания лейкопенией, а в периоде выраженной клинической

симптоматики — лейкоцитозом со сдвигом лейкоцитарной формулы и довольно часто — **лимфоцитозом** (у некоторых больных — до 60%). Нередко в периферической крови обнаруживаются **лимфоидные** клетки, напоминающие мононуклеарные элементы при инфекционном **мононуклеозе**.

Бруцеллез

При бруцеллезе в периферической крови количество лейкоцитов нормальное или сниженное с относительным лимфоцитозом (иногда до 60%), моноцитозом и **эозинопенией**. При хроническом течении бруцеллеза развивается анемия. В диагностике бруцеллеза большая роль отводится положительной реакции Райта в титре **1 : 200 — 1 : 400**.

Брюшной тиф

При брюшном тифе в период разгара на фоне лейкопении развивается относительный **лимфоцитоз**.

Лимфоцитоз при протозойных инвазиях

Малярия

При малярии изменения гемограммы развиваются обычно в конце приступа — появляется лейкопения с лимфоцитозом и моноцитозом. В последующем возникает лейкопения, обусловленная спленомегалией.

Токсоплазмоз

Токсоплазмоз сопровождается развитием лимфоцитоза (чаще относительного) в периферической крови, чаще всего при хроническом течении заболевания.

Наряду с этим **для** хронического **токсоплазмоза характерны: длительный** субфебрилитет (у 90% **больных**), генерализованная лимфаденопатия, миокардит (у 80-90% больных), **хориоретиниты** (в **20%** случаев), мезаденит (**у** 50% больных), миозит (**А.** Л. Лесников, **1991**). Для диагностики заболевания применяется **внутрикожная** проба с **токсоплазмином**.

Острые (стрессовые) лимфоцитозы

Острые или стрессовые лимфоцитозы появляются вскоре после травмы, больших хирургических вмешательств, развития острой сердечной недостаточности, инфаркта миокарда, эпилептического статуса, септического **шока**. Количество лимфоцитов при этом может повыситься до 5×10^9/л и выше. Через несколько часов количество лимфоцитов может нормализоваться.

Teggatz и соавт. **(1987)** объясняют развитие стрессового лимфоцитоза выделением адреналина в ответ на перечисленные стрессовые ситуации. Toft и соавт. **(1992)** в эксперименте на животных получили подтверждение роли адреналина в развитии лимфоцитоза.

Лимфоцитоз может сопровождать развитие реакций гиперчувствительности (в частности, при укусах насекомых и аллергическом дерматите).

В группу остро развивающихся лимфоцитозов относят увеличение количества лимфоцитов в крови под влиянием фенобарбитала, аспирина, гризеофульвина, галоперидола, никотинамида и некоторых других лекарственных веществ, а также во время гемолитического криза при серповидно-клеточной анемии.

Персистирующий лимфоцитоз

Термином «персистирующий лимфоцитоз» обозначается острый или хронический лимфоцитоз, встречающийся при ряде заболеваний.

Хронический лимфоцитоз характерен для классического аутоиммунного заболевания — ревматоидного артрита, описан лимфоцитоз при злокачественных заболеваниях. Злокачественная тимома также сопровождается лимфоцитозом, который обусловлен выделением большого количества тимических гормонов. Лимфоцитоз развивается при многих хронических воспалительных процессах, туберкулезе, сифилисе, саркоидозе, гранулематозе Вегенера, хроническом тонзиллите.

При врожденном недоразвита и селезенки (гипоспленизм) и после ее удаления может отмечаться увеличение количества лимфоцитов в периферической крови.

Carstairs и соавт. (1985), Tollerud и соавт. (1989), Dellanoy и соавт. (1993) установили, что курение сигарет также сопровождается лимфоцитозом, преимущественно за счет увеличения Т-лимфоцитов-хелперов и В-лимфоцитов. После прекращения курения количество лимфоцитов в периферической крови постепенно нормализуется.

Лимфоцитоз при эндокринных заболеваниях

Лимфоцитоз сопровождает хроническую надпочечниковую недостаточность (в связи с уменьшением лимфопенического эффекта глюкокортикоидов), а также нередко встречается при диффузном токсическом зобе.

МОНОЦИТАРНО-МАКРОФАГАЛЬНЫЕ ЛЕЙКЕМОИДНЫЕ РЕАКЦИИ

Моноцитарно-макрофагальные лейкемоидные реакции характеризуются увеличением количества моноцитов в периферической крови больше 0.8×10^9/л. Содержание моноцитов в крови здоровых людей в зависимости от возраста представлено в табл. 99.

Моноцитарно-макрофагальные лейкемоидные реакции развиваются при ряде инфекционных заболеваний, хронических гранулематозных заболеваниях и неспецифическом язвенном колите, системных заболеваниях соединительной ткани и системных васкулитах.

Табл. 99. Содержание моноцитов в крови в норме (Тиц, 1997)

Возраст	Предел колебаний, абсолютное количество, $\times 10^9$/л	Моноциты, %
12 мес.	0.05-1.1	2-7
4 года	0-0.8	2-7
10 лет	0-0.8	1-6
21 год	0-0.8	1-8
Старше 21 года	0-0.8	1-8

Инфекции

Моноцитоз наблюдается при инфекционном эндокардите, синдроме инфекционного мононуклеоза, в периоде выздоровления после многих острых инфекционных заболеваний, при иерсиниозе, грибковых, риккетсиозных и протозойных инфекциях (малярия, лейшманиоз). Особенно выраженный моноцитоз может наблюдаться при инфекционном эндокардите и вялотекущем сепсисе, лейкоцитоз в этих случаях может отсутствовать.

Моноцитоз может развиваться при туберкулезе, и это обычно ассоциируется с активным распространением туберкулезного процесса. Предлагается определять отношение абсолютного количества моноцитов к лимфоцитам (Г. И. Назаренко, А. А. Кишкун, 2000). В норме это отношение составляет 0.3-1.0. В активной фазе туберкулеза это отношение более 1.0, а при выздоровлении снижается.

Повышенное количество моноцитов в крови может наблюдаться при сифилисе, бруцеллезе и других инфекционных заболеваниях.

Хронические гранулематозные заболевания и неспецифический язвенный колит

Моноцитоз в периферической крови часто развивается при системных заболеваниях, характеризующихся хроническим активным воспалительным процессом с образованием гранулем — саркоидозе, болезни Крона.

Своеобразной формой гранулематозного воспалительного процесса с локализацией в подкожной клетчатке является синдром Крисчена-Вебера (панникулит), при котором развивается моноцитарная лейкемоидная реакция, особенно выраженная в активной фазе.

Моноцитоз может наблюдаться также при неспецифическом язвенном колите.

Системные заболевания соединительной ткани и системные васкулиты

Абсолютный или относительный моноцитоз нередко развивается при ревматизме, системной красной волчанке и почти в 50% случаев при системных васкулитах (болезни Вегенера, узелковом периартериите и др.).

МИЕЛОИДНЫЕ ЛЕЙКЕМОИДНЫЕ РЕАКЦИИ

Миелоидные лейкемоидные реакции подразделяются на нейтрофильные и **эозинофильные.**

Нейтрофильные лейкемоидные реакции

Около 60% общего количества **нейтрофильных** лейкоцитов находится в костном мозге, **40%** — в других тканях и около 1% — в периферической крови. В норме в крови присутствуют преимущественно сегментоядерные **нейтрофилы** и небольшое количество (1-5%) палочкоядерных нейтрофилов. Основная функция нейтрофилов — защита организма от инфекции с помощью фагоцитоза. Нормальные величины содержания нейтрофильных лейкоцитов представлены в табл. **100.**

Термином **«нейтрофильная** лейкемоидная реакция» обозначается увеличение абсолютного количества нейтрофильных лейкоцитов в крови выше 8.0 × 10^9**/л,** при этом нередко наблюдается сдвиг лейкоцитарной формулы разной степени выраженности.

Различают следующие патогенетические механизмы нейтрофилеза:

- увеличение продукции нейтрофильных лейкоцитов в костном мозге
- ускоренное высвобождение и поступление нейтрофилов из костного мозга в кровь;
- увеличение количества циркулирующих нейтрофилов (циркулирующего пула) **за** счет поступления нейтрофилов из маргинального пула;
- редуцированное поступление нейтрофилов из крови в ткани.

Причины нейтрофилеза представлены в табл. 101.

В развитии острых нейтрофилезов наибольшее патогенетическое значение имеют выброс катехоламинов, увеличение пула циркулирующих нейтрофилов за счет сокращения маргинального **пула,** повышенный выход нейтрофилов в периферическую **кровь из** так называемого резервного нейтрофильного фонда костного мозга.

Хронический **нейтрофилез** является следствием пролонгированной стимуляции пролиферации нейтрофильных предшественников в костном мозге с выходом в кровь клеток из класса созревающих и даже еще более молодых форм. В норме в циркулирующей крови присутствуют только зрелые функционально полноценные клетки. Указанный патогенетический механизм объясняет изменения в миелограмме, которые могут быть при **лейкемоидной** реакции — выраженный сдвиг

*Табл. 100. Содержание нейтрофильных лейкоцитов в крови здоровых людей (**Тиц,** 1997)*

Возраст	Колебания абсолютного количества нейтрофилов, хю'/л	Процент нейтрофилов
12 месяцев	1.5-8.5	30-50
4 года	1.5-8.5	35-55
10 лет	1.8-8.0	40-60
21 год	1.8-7.7	45-70
Старше 21 года	1.8-7.7	45-70

Табл. 101. Причины ***нейтрофилеза*** *(Dale, 1995)*

Острый **нейтрофилез**	Хронический нейтрофилез
1. **Воздействие** физических и **эмоциональных** факторов (холод, **жара,** физические упражнения, судороги, боль, ионизирующая радиация, интенсивная физическая работа, анестезия, хирургическое вмешательство, тяжелая **стрессовая** ситуация, страх) 2 Различные острые локальные и системные бактериальные, грибковые, **риккетсиозные,** вирусные инфекции 3 Воспаление или некроз ткани (ожоги, электротравма, инфаркт, подагра, **васкулиты, иммунокомплексные** болезни, активация комплемента) 4 Влияние лекарств, гормонов и токсинов (адреналин, **этиохоланолон,** эндотоксин, **глюкокортикоиды, яды,** вакцины, **колониестимулирующие** факторы)	1. Инфекции (персистирование различных инфекций, вызывающих острый нейтрофилез) 2 Воспалительные заболевания, имеющие хроническое течение (ревматоидный артрит, ревматизм, подагра, системные васкулиты, полимиозит, **гломерулонефрит,** колит, панкреатит, **тиреоидит,** периодонтит, **гиперчувствительность к** лекарственным средствам) 3 Влияние гормонов, лекарственных средств, токсинов **(продолжительное** воздействие **тех** же веществ, которые вызывают острый нейтрофилез, а также лечение литием) 4 Злокачественные опухоли желудка, бронхов, грудной железы, почек, печени, поджелудочной железы, матки, реже — лимфогранулематоз, **лимфома,** опухоли головного мозга, **меланома,** множественная **миелома** 5 Эндокринные заболевания (тиреотоксический криз, гиперпродукция АКТГ или **глюкокортикоидов**) 6 Эклампсия 7 Гематологические заболевания (в период выхода из агранулоцитоза, после лечения **мегалобластной** анемии, хронический гемолиз, кровотечения, хронические миелопролиферативные **заболевания)** 8 Врожденные нарушения и заболевания (синдром Дауна и др.)

лейкоцитарной формулы **влево** с появлением молодых форм нейтро**фильного** гемопоэза.

Нейтрофильные лейкемоидные реакции являются наиболее ч**асто** встречающимися среди всех других типов **лейкемоидных** реакций.

В клинической практике терапевтам и гематологам чаще всего при**ходится** иметь дело с нейтрофильными лейкемоидными **реакциями** при выраженных **инфекционно-воспалительных** процессах и **злокачественных** новообразованиях.

Наиболее выраженная **лейкемоидная** реакция **нейтрофильного типа** наблюдается при тяжелых **инфекционно-воспалительных** процессах, сепсисе, локализованных гнойно-воспалительных заболеваниях (остеомиелите и др.). Количество лейкоцитов при этих заболеваниях **может** достигать 30-50 × **10⁹/л.** Выраженный лейкоцитоз может наблюдаться при злокачественных новообразованиях.

Лейкемоидная нейтрофильная реакция, как правило, **сопровождается** значительными изменениями в лейкоцитарной формуле: **отмечается** увеличение количества **палочкоядерных нейтрофилов, могут** появиться **миелоциты,** промиелоциты, появляется токсическая **зернистость** нейтрофилов.

При кишечных инфекциях, вызванных **энтеротоксигенными E.coli,** а также при острой **кровопотере,** особенно в детском возрасте, **может**

развиваться нейтрофильная **лейкемоидная** реакция с очень выраженным **палочкоядерным** сдвигом (до **20-40%**) без более ранних предшественников гранулоцитопоэза. Подобные сдвиги в лейкоцитарной формуле часто отмечаются также при сепсисе.

Нейтрофильная лейкемоидная реакция сопровождается также изменениями **в миелограмме,** которые заключаются в нарушении **лейко-эритрокариоцитарного** соотношения (К. М. **Абдулкадыров и соавт.,** 1999). В норме это соотношение составляет 4:1, при нейтрофильных лейкемоидных реакциях может повышаться до **10:1, 20:1 за** счет **раздражения** миелоидного ростка и увеличения количества **миелоцитов и** промиелоцитов. В некоторых случаях может отмечаться также увеличение количества бластных клеток, однако процент увеличения совсем невелик и не достигает таких больших величин, как это бывает при гемобластозах.

Нейтрофильные лейкемоидные реакции встречаются чаще других и требуют дифференциальной диагностики с миелопролиферативными заболеваниями — хроническим миелоидным лейкозом и миелофиброзом (табл. 102).

Нейтрофильная лейкемоидная реакция при злокачественных новообразованиях имеет определенные особенности. **Эта** реакция развивается под влиянием токсинов опухоли, продуктов ее распада или вследствие метастазирования опухоли в костный мозг, при этом происходит сокращение красного и мегакариоцитарного кроветворных ростков. Вследствие указанных обстоятельств нейтрофильная лейкемоидная реакция сопровождается выраженной анемией, **тромбоцитопенией** и значительным увеличением СОЭ.

Некоторые злокачественные опухоли могут сопровождаться увеличением количества плазматических клеток в костном мозге. Такая **плазмоклеточная** реакция чаще всего наблюдается при гипернефроидном раке (симптом И. А. Кассирского) и раке желудка. При этих злокачественных опухолях количество плазматических клеток в костном мозге может достигать 20-30%, что требует тщательной дифференциальной диагностики с миеломной болезнью. В пользу миеломной болезни свидетельствуют такие признаки, как остеопороз и очаги деструкции в плоских костях, позвоночнике; наличие **моноклоновой иммуноглобулинопатии** (выявление М-градиента в электрофореграмме белков сыворотки крови, увеличение количества иммуноглобулинов преимущественно одного класса), обнаружение в стернальном пунктате молодых, незрелых плазматических клеток **(плазмобластов).** При злокачественной опухоли нередко обнаруживаются в костном мозге скопления **«атипичных»** опухолевых клеток.

Эозинофильные лейкемоидные реакции

Эозинофилией принято считать увеличение количества **эозинофилов** в периферической крови > 0.4 х 10^9/л у взрослых и > 0.7 х 10^9/л у детей. **Wardlaw и Kay** (1995) выделяют 3 степени эозинофилии: легкая степень — 400-1500 × 10^9/л, умеренная **эозинофилия — 1500-5000 × 10^9/л,** тяжелая эозинофилия — больше, чем 5000 х 10^9/л. Многие гематологи считают

Табл. 102. ***Дифференциально-диагностические*** *различия между* ***нейтрофильной лейкемоидной*** *реакцией и* ***миелопролиферативными*** *заболеваниями*

Признаки	**Нейтрофильная лейкемоидная** реакция	**Миелопролиферативные** заболевания
Общее состояние больного	Как правило, изменения количества лейкоцитов и лейкоцитарной формулы совпадают со значительным ухудшением общего состояния больного	Значительный лейкоцитоз и сдвиг лейкоцитарной формулы влево появляются еще при вполне удовлетворительном общем состоянии больного
Спленомегалия	Для большинства лейкемоидных реакций не характерна, однако в ряде случаев наблюдается (при сепсисе, некоторых инфекционных заболеваниях), при этом спленомегалия умеренная, консистенция селезенки мягкая	Спленомегалия наблюдается в 100% случаев, селезенка очень велика, консистенция плотная
Морфологические изменения нейтрофилоа:		
• токсическая зернистость	Характерна	Не характерна
• вакуолизация ядра, цитоплазмы	Характерна	Не характерна
• некробиоз ядра (прижизненный распад)	Характерен при тяжелых септических состояниях	Не характерен
Активность щелочной фосфатазы нейтрофилов периферической крови	Нормальная	Снижена при хроническом миелолейкозе, повышена при миелофиброзе, истинной полицитемии
Миелограмма		
• общая клеточность	У большинства больных нормальна, иногда — умеренно повышена	При хроническом миелолейкозе значительно увеличена
• количество эозинофилов и базофилов	Нормальное	Увеличено при хроническом миелолейкозе (эозинофильно-базофильная ассоциация)
• количество бластов	Нормальное	Увеличено
• количество мегакариоцитов	Нормальное	Увеличено
Этиология изменений анализа крови	Всегда четкая связь развития лейкемоидной реакции с определенной причиной (инфекция, сепсис, пневмония, злокачественные опухоли и др.)	Четкой связи развития изменений в анализе крови и миелограмме с определенной причиной чаще всего установить не удается
Возможность нормализации гемограммы	После устранения причины лейкемоидной реакции наступает нормализация гемограммы	Улучшение или нормализация гемограммы возможны только после лечения цитостатическими средствами

Табл. 103. Содержание ***эозинофилов*** *в крови здоровых людей* ***(Тиц,*** *1997)*

Возраст	Пределы колебаний абсолютного количества эозинофилов, $\times 10^9$/л	Эозинофилы
12 месяцев	0.05-0.70	1-5
4 года	0 02-0 70	1-5
10 лет	0-0.60	1-5
21 год	0-0 45	1-5
Старше 21 года	0-0.45	1-5

эозинофилию умеренной при наличии **10-15%** эозинофилов в периферической крови, выраженной, если их количество превышает **15%,** а состояния, при которых количество эозинофилов больше **15-20%** предложено называть большими **эозинофилиями** крови.

Содержание эозинофилов крови в норме представлено в табл. 103.

Лейкемоидная эозинофильная реакция может проявиться только эозинофилией в **периферической** крови или одновременно сочетанием эозинофилии в крови и эозинофильной тканевой инфильтрацией.

Этиология

Причины эозинофилии представлены в табл. 104.

Патогенез

Механизмы развития эозинофилии различны и во многом обусловлены этиологическими факторами. Наиболее важными *механизмами развития* эозинофильной лейкемоидной реакции являются: **1)** высокий уровень в крови интерлейкина-5; 2) **антителозависимый** хемотаксис эозинофилов, обусловлен гиперпродукцией **IgE** и **IgG** (наблюдается преимущественно при паразитарных инвазиях); 3) иммунный механизм с гиперпродукцией IgE **(развивается** при аллергической реакции немедленного типа); 4) гиперпродукция хемотаксического · эозинофильного фактора **(при** некоторых опухолях); 5) опухолевая пролиферация, **патоморфологический** субстрат которой составляют эозинофилы (при эозинофильной лейкемии и **миелопролиферативных заболеваниях).**

Из перечисленных механизмов развития **гиперэозинофилии** общим для всех клинических форм является высокий уровень в крови интерлейкина-5. Он вырабатывается **Т-лимфоцитами-хелперами** 2-го типа. **Интерлейкин-5** является фактором роста и дифференцировки **В-лимфоцитов** и эозинофилов, а также стимулирует синтез **IgA.** Практически при всех типах лейкемоидной эозинофильной реакции имеется гиперпродукция интерлейкина-5.

Гиперэозинофилия оказывает многогранное влияние на макроорганизм. Эозинофилы являются источником **ряда цитокинов,** некоторые из них участвуют в поддержании **гомеостаза, другие** выполняют провоспалительную функцию. Эозинофилы секретируют трансформирующий фактор роста, их количество резко возрастает по краям раны,

***Табл.** 104. Причины эозинофилии **(Wardlaw, Kay,** 1995; Н. А. Алексеев, 1998, с изм.)*

Основные причины	Клинические формы
I. Паразитарные инвазии	1. Инвазии простейшими **(амебиаз, токсоплазмоз,** малярия, **лямблиоз)** 2. Инвазии гельминтами: • **трематодозы** (парагонимоз, **шистоматозы, клонорхоз, фасциолез,** описторхоз); • цестодозы **(дифиллоботриозы,** цистицеркоз, эхинококкоз, **гименолепидоз);** • нематодозы **(стронгилоидоз,** энтеробиоз, **аскаридоз, токсокароз, анкилостомидозы,** трихинеллез, **филяриидозы);** 3. Инвазии членистоногими (чесоточный клещ)
II. Инфекции вирусные и бактериальные	1. Скарлатина, бруцеллез, **риккетсиозные** инфекции, герпетическая инфекция и др. 2. Фаза выздоровления от инфекционных заболеваний
III. Аллергические заболевания	1. Бронхиальная астма 2. Аллергический ринит 3. Легочные эозинофилии (простая легочная эозинофилия — синдром Лера-Киндберга; аллергический **бронхолегочный аспергиллез,** тропическая легочная **эозинофилия** — синдром Вайнгартена; экзогенный аллергический **альвеолит)** 4. **Поллиноз** 5. Крапивница 6. Отек Квинке 7. Сывороточная болезнь 8. **Атопический** дерматит 9. Пищевая аллергия
IV. **Лекарственно-индуцированные** эозинофилии	
V. Кожные заболевания	Экзема; псориаз; пузырчатка; целлюлит; **герпетиформный** дерматит; ихтиоз
VI. Системные заболевания соединительной ткани	Системная красная волчанка; ревматоидный **артрит;** диффузный эозинофильный **фасциит; дерматомиозит**
VII. Системные **васкулиты**	Узелковый периартериит; синдром Чарга-Стросса (аллергический эозинофильный **гранулематозный** ангиит, сочетающийся с **эозинофилией** и бронхиальной астмой)
VIII. **Гастроэнтерологические** заболевания	1. Эозинофильный гастрит, гастроэнтерит 2. Болезнь Крона 3. Глютеновая энтеропатия
IX. Опухолевые заболевания	Эозинофильная лейкемия, хронические **миелопролиферативные** заболевания, лимфомы; другие опухоли, особенно с метастазами
X. **Гиперэозинофильный** синдром	
XI. Синдром **эозинофилии-миалгии**	
XII. **Иммунодефицитные состояния**	Селективный иммунодефицит **IgA;** синдром **Вискотта-Олдрича;** синдром Ди Джорджи; синдром гиперпродукции **IgE**
XIII. Лечение интерлейкином **IL-2**	Лечение гипернефроидного рака
XIV. Другие причины	Состояние после облучения, **спленэктомии,** при дефиците магния, саркоидозе, хронической **надпочечниковой** недостаточности

что позволяет утверждать, что они участвуют в заживлении раны (Todd и **соавт., 1991).** Сейчас существует точка зрения, что эозинофилы участвуют в развитии реакций, **обусловленных** Т-лимфоцитами. Эозинофилы замедляют прогрессирование солидных опухолей, оказывая цитотоксическое действие на клетки опухоли (Lowe, Jorizzo, 1981). Эозинофилы в ряде случаев могут быть причиной тяжелых повреждений тканей. Хроническая гиперэозинофилия, наблюдающаяся при лекарственных аллергических реакциях, паразитарных инвазиях, эозинофильной лейкемии, **гиперэозинофильном** синдроме, ассоциируется с эндомиокардиальным фиброзом (Spry, 1993). С другой стороны, известно, повреждающее влияние эозинофилов на паразитов, из чего следует, что гиперэозинофилия способствует их уничтожению **(Butterworth,** 1984). Эозинофилы выделяют **провоспалительные** медиаторы (фактор, активирующий тромбоциты, провоспалительные простагландины) и, следовательно, являются клетками, участвующими в повреждении тканей (например, при бронхиальной астме, гиперэозинофильном синдроме).

Клинические состояния, сопровождающиеся эозинофилией

Паразитарные инвазии являются причиной **эозинофилии** в **18-30%** случаев. В клинической практике наиболее часто встречаются такие паразитарные инвазии, как аскаридоз, **описторхоз,** трихинеллез, трихоцефалез, энтеробиоз, эхинококкоз, **стронгилоидоз,** дифиллоботриоз. При этих заболеваниях личинка или зрелые формы паразита, соприкасаясь с тканями пациента, выделяют хемотаксические вещества, под влиянием которых увеличивается продукция эозинофилов в костном мозге. Далее эозинофилы поступают в кровоток (гиперэозинофилия), а также контактируют с личинками паразитов и выделяют уничтожающие их катионный белок, лизосомальные ферменты, пероксидазу и другие активные вещества.

Для ***трихинеллеза*** характерны выраженная **миалгия** и высокая **эозинофилия.** Максимальное количество эозинофилов наблюдается обычно на **8-11** день болезни и может достигать 20-40% и больше, при этом обычно увеличивается и общее количество лейкоцитов до 10-20 × 10^9/л. Высокая эозинофилия сохраняется в течение 2-3 мес, затем постепенно снижается до нормальной величины (иногда через 6-7 месяцев). После перенесенного трихинеллеза может появиться предрасположенность к развитию аллергических заболеваний.

При ***фасциолезе*** количество эозинофилов в периферической крови колеблется от 20 до **70%,** общее количество может увеличиваться до 10-18 × 10^9/л, характерна также гипохромная анемия.

При *описторхозе* эозинофилия достигает 20-30%, более высокое содержание эозинофилов бывает редко. Обычно наблюдаются изменения в лейкоцитарной формуле — нейтропения, лимфоцитоз (довольно часто количество лимфоцитов нормальное). Нередко наряду с эозинофилией отмечается анемия (гипохромная, реже — гиперхромная).

Аскаридоз является наиболее распространенной паразитарной **инвазией**. Выраженная **эозинофилия** развивается в миграционной и **тканевой** стадиях этого **заболевания**. Довольно часто **эозинофилия сопровождается** развитием **эозинофильной** пневмонии, бронхита, плеврита, анемии.

Токсокароз — инвазия личинок собачьих и кошачьих **аскаридат**, встречается **чаще** всего у детей (в анамнезе тесный контакт с **собаками** и кошками) и сопровождается эозинофилией различной степени выраженности.

При ***стронгилоидозе*** **гиперэозинофилия** развивается обычно **в ранней** миграционной и реже — в кишечной фазе заболевания. **Количество эозинофилов** в крови повышается до **30-70%**. Стронгилоидоз проявляется **крапивницей**, отеком Квинке, **желудочно-кишечными** расстройствами, нарушением функции печени (возможно даже **развитие** желтухи), нервной системы и иногда — легких. У **большинства** больных стронгилоидоз приводит к значительному снижению массы тела. Заболевание часто развивается у лиц, связанных с земляными работами. Описаны случаи бессимптомного течения заболевания, **но** с гиперэозинофилией. Диагноз **стронгилоидоза** подтверждается обнаружением в кале или дуоденальном содержимом личинок паразита, а при поражении легких — в мокроте.

Филяриидоз сопровождается увеличением количества эозинофилов в периферической крови до 15-30%. Клиническая картина описана в главе **«Легочные** эозинофилии».

Лямблиоз — распространенная причина эозинофилии, диагноз **верифицируется** путем обнаружения лямблий в дуоденальном **содержимом**.

Различные бактериальные и вирусные инфекции, а также микозы также могут сопровождаться эозинофилией. Однако следует **подчеркнуть, что** чаще всего эозинофилия при бактериальных инфекциях **наблюдается** в фазе **реконвалесценции («эозинофилия — розовая** фаза **выздоровления»)**, особенно это характерно для **брюшного** тифа (эозинофилия в начальном периоде заставляет усомниться в диагнозе брюшного **тифа**).

Аллергические *болезни*, как правило, сопровождаются **эозинофилией**. Увеличение количества эозинофилов и **мононуклеарных** клеток наблюдается **при атопической** и **неатопической** бронхиальной астме. **Установлено** также значительное увеличение количества эозинофилов в самих дыхательных путях после вдыхания аллергена — **«виновника»** бронхиальной астмы. Одновременно происходит увеличение количества **активированных Т-лимфоцитов** и моноцитов в легких, коже, слизистой оболочке носа (Bentley, Jacobson и **соавт.**, 1992). **Эозинофильная инфильтрация** в **бронхах** ассоциируется с их гиперреактивностью.

Увеличение количества эозинофилов в периферической крови наблюдается в группе заболеваний, получивших название легочные эозинофилии (см. соответствующую главу в **III** томе Руководства «Диагностика внутренних болезней»), а **также** при крапивнице, отеке Квинке, поялинозах, **атопическом** дерматите, сывороточной болезни. Эти аллергические заболевания, как правило, имеют четко очерченную клиническую картину и диагностируются легко.

Очень распространенной причиной эозинофилии является прием различных лекарственных препаратов. *Лекарственная аллергия* может вызываться антибиотиками, **ацетилсалициловой** кислотой, анальгином, сульфаниламидными препаратами, **противосудорожными** и противотуберкулезными средствами, препаратами золота, диуретиками и др.

Гиперэозинофилия при приеме лекарственных средств обусловлена чаще всего развитием гиперчувствительности немедленного типа с гиперпродукцией **IgE** (реагина) с последующим соединением его с лекарственным веществом на поверхности тучных клеток. При этом в кровь выделяется большое количество биологически активных веществ (**гистамина**, лейкотриенов, **простагландинов** и др.), которые обладают **хемотаксической** активностью для **эозинофилов и** вызывают гиперэозинофилию. В ряде случаев лекарственные аллергические реакции развиваются по типу гиперчувствительности замедленного типа с **участием Т-лимфоцитов.**

Выраженность клинических проявлений лекарственной аллергии может быть различной степени тяжести в зависимости от выраженности сенсибилизации организма к лекарственному препарату.

Эозинофилия различной степени выраженности может наблюдаться при *кожных заболеваниях* — псориазе, экземе, пузырчатке, ихтиозе. Интерпретация эозинофилии обычно не вызывает затруднений в связи с четкими кожными проявлениями этих заболеваний.

Системные ***заболевания*** *соединительной ткани* (диффузный эозинофильный **фасциит**, дерматомиозит, реже — системная красная волчанка, ревматоидный **артрит**) могут сопровождаться **эозинофилией**. Она значительно выражена при **эозинофильном фасциите**. **Симптоматика** и диагностика этих **заболеваний** изложена в главе «Системные заболевания соединительной **ткани».**

Довольно часто эозинофилией сопровождаются *системные* ***васкулиты.*** Она особенно характерна для синдрома Чарга- Стросса, узелкового **периартериита**. Диагностика этих заболеваний изложена в главе «Системные **васкулиты».**

Эозинофилия при *гастроэнтерологических заболеваниях* наблюдается редко. Увеличение количества эозинофилов в периферической крови возможно при болезни Крона, **пищевой** аллергии, глютеновой энтеропатии и эозинофильном гастрите и гастроэнтерите. В Хьюстонской (1996) и Сиднейской (1990) классификациях хронического гастрита выделяют особые формы гастрита, среди которых имеется и эозинофильный гастрит. Это редкое заболевание желудка, которое чаще наблюдается при системных васкулитах, бронхиальной астме, экземе, пищевой аллергии. Часто причина заболевания остается неизвестной. Клиника **эозинофильного** гастрита соответствует клинической картине хронического гастрита с нормальной секреторной функцией, но в отличие от последнего наблюдаются эозинофилия в периферической крови и инфильтрация эозинофилами не только слизистой оболочки, но и других слоев стенки желудка.

В 1937 г. **Kaijser** описал ***эозинофильный*** *гастроэнтерит.* Это редкое заболевание неизвестной этиологии, характеризующееся эозинофильной инфильтрацией стенки тонкой кишки или других отделов пищеварительного тракта, **эозинофилией** и желудочно-кишечными симптомами (А. С. Логинов, А. И. Парфенов, 2000). В диагностике заболевания используются диагностические критерии, предложенные **Talley и соавт.** (1990):

- желудочно-кишечные проявления (боли в животе, преимущественно в эпигастрии и околопупочной области, тошнота, рвота, диарея, **стеаторея,** похудание);
- эозинофилия в периферической крови;
- эозинофильная инфильтрация одного или нескольких отделов желудочно-кишечного тракта (выявляется при исследовании биоптатов слизистой оболочки);
- отсутствие паразитарных и других болезней.

Эозинофилией может сопровождаться ***эозинофильный*** *колит.* Причина этого заболевания неизвестна. Характерной особенностью эозинофильного колита является инфильтрация слизистой оболочки толстого кишечника **эозинофилами.**

Эозинофилия часто сопровождает *опухолевые* ***заболевания,*** особенно системы крови (эозинофильный лейкоз, миелома, хронические миелопролиферативные заболевания), лимфогранулематоз, **лимфомы.** Эозинофилия наблюдается иногда при раке легкого, поджелудочной железы, раке толстого кишечника, матки и некоторых других опухолях. Возможны ситуации, когда эозинофилия предшествует развитию клинической симптоматики злокачественного новообразования.

Эозинофилия сопровождает также ***идиопатический гиперэозинофильный синдром.*** Он описан Hardy и Anderson в 1968 г. **Гиперэозинофильный синдром** — это длительно **персистирующая гиперэозинофилия** неизвестной этиологии, характеризующаяся поражением многих органов и систем, прежде всего, сердечно-сосудистой и нервной. В патогенезе заболевания придается значение пролиферации эозинофилов в костном мозге, важную роль при этом играют **Т-лимфоциты,** продуцирующие эозинофилопоэтические **цитокины.** Поражение органов и систем обусловлено повреждающим влиянием содержимого гранул **эозинофилов** — **катионными** белками, пероксидазой, **нейротоксинами** и др.

Основными клиническими проявлениями ***гиперэозинофильного*** *синдрома* ***являются:***

- прогрессирующая слабость, ухудшение аппетита, снижение массы тела, боли неопределенной локализации в животе, тошнота, рвота, непродуктивный кашель;
- кожный зуд, отек Квинке (непостоянно);
- повышение температуры тела, сопровождающееся потливостью, особенно ночью;
- увеличение печени и селезенки;
- поражение сердца (аритмии, нарушение **атриовентрикулярной** проводимости, расширение границ сердца, застойная сердечная

недостаточность), в основе которого лежит развитие эндомиокардиального фиброза;

- появление в легких очаговых инфильтратов или диффузных интерстициальных изменений, развитие плевральных выпотов;
- поражение нервной системы (головокружение, головные боли, в тяжелых случаях бред, галлюцинации, развитие коматозного состояния, при длительном существовании гиперэозинофильного синдрома — деменция); возможны нарушения зрения, слуха, могут развиваться периферические невриты. У многих больных развивается **тромбоэмболия** в сосуды головного мозга. **Источником** эмболии являются пристеночные тромбы в полостях сердца.

Лабораторные проявления гиперэозинофильного синдрома:

- самый характерный признак — увеличение количества **эозинофилов** больше 1500 **в мм³** (больше 1.5 × Ю'/л), описаны случаи с количеством эозинофилов до 10-20 × ю«/л и больше;
- анемия — признак не **патогномоничный,** может развиваться **вследствие** хронического воспалительного процесса; у $^1/_3$ больных имеется **тромбоцитопения;**
- увеличение количества эозинофилов в костномозговом **пунктате.**

Диагностические критерии идиопатического гиперэозинофильно синдрома (Perkins, 1992):

- **эозинофилия** в периферической крови более **1500** клеток в 1 **мкл,** сохраняющаяся не менее 6 **мес.;**
- отсутствие паразитарных, аллергических и других причин эозинофилии по результатам всестороннего комплексного обследования больного;
- изменения органов и нарушения их функций, которые обусловлены **гиперэозинофилией** и не **могут** быть объяснены какими-либо другими причинами.

Прогноз заболевания без соответствующей терапии плохой, больные обычно умирают в течение года от начала клинических **проявлений.** Современные методы лечения **(глюкокортикоиды** и препараты **гидроксимочевины)** повысили выживаемость больных до **80%.**

Увеличение количества эозинофилов в периферической крови характерно для ***синдрома эозинофилии-миалгии.*** Заболевание описано в 1989 г. в **Нью-Мексико.** Установлена роль употребления триптофана и продуктов, его содержащих, в развитии заболевания. Синдром эозинофилии-миалгии характеризуется **генерализованными** миалгиями, мышечной слабостью, нередко симптоматикой **эозинофильного** фасциита, поражением легких с развитием легочной недостаточности и центральной нервной системы — с развитием энцефалопатии. У многих больных развивается **эозинофильная склеродермоподобная** инфильтрация кожи, наблюдается выпадение волос, появляются **артралгии.** Приблизительно у 50% больных развивается **полинейропатия,** появляются мучительные парестезии.

Характерными изменениями общего анализа крови являются эозинофилия (количество эозинофилов превышает **1000** клеток в 1 мкл

крови). В пораженных тканях наблюдается инфилырация эозинофилами, лимфоцитами, макрофагами, фибробластами. В инфильтрации тканей эозинофилами ведущую роль играет гиперпродукция **интерлейкина-5.**

Редкой причиной гиперэозинофилии является *синдром гиперпродукции* ***IgE.*** **Заболевание** относится к первичным иммунодефицитным состояниям. Предполагается, что у больных имеется сывороточный ингибитор, **инактивирующий** субпопуляцию **Т-лимфоцитов-супрессоров** и нейтрофилов; характерно также значительное увеличение содержания в крови IgE (до 40 000 МЕ/мл). Уровень других иммуноглобулинов в сыворотке крови существенно не изменяется. Отмечается также повышение концентрации в крови гистамина. Характерной особенностью заболевания является гиперэозинофилия.

Гиперэозинофилией сопровождаются и другие *первичные* ***иммунодефицитные*** *состояния* — синдром **Вискотта-Олдрича** и синдром Ди Джорджи.

Синдром ***Вискотта-Олдрича*** характеризуется нарушением экспрессии **гликозилированного** кислого гликопротеина — сиалпорфина (CD43, CD3), участвующего в активации Т-лимфоцитов. Заболевание наследуется **аутосомно-рецессивно.**

Основными клиническими признаками заболевания являются: экзема; геморрагический синдром; рецидивирующие **инфекционно-**воспалительные процессы (в частности, тяжелые пневмококковые пневмонии); спленомегалия; гипоплазия вилочковой железы; злокачественные новообразования (у 5-15% больных). Указанная симптоматика развивается уже в первые месяцы жизни новорожденного.

Патогномоничными изменениями со стороны **общего** анализа крови являются эозинофилия, тромбоцитопения, **лимфоцитопения.**

Иммунологический анализ крови выявляет снижение количества Т-лимфоцитов, повышенное содержание в крови **IgA** и **IgE,** снижение уровня **IgM.**

Синдром Ди Джорджи — врожденное заболевание, характеризующееся недоразвитием тимуса, паращитовидных желез и состоянием первичного иммунодефицита. Возможны аномалии развития аорты, других крупных сосудов, грудины, катаракта. Патогномоничными признаками синдрома Ди Джорджи являются симптомы тетании, обусловленные аплазией паращитовидных желез, и частые тяжело протекающие инфекционно-воспалительные процессы вследствие иммунодефицитного состояния из-за недоразвития тимуса. Общий анализ крови характеризуется эозинофилией, **лимфоцитопенией;** в сыворотке крови снижено содержание кальция, увеличено — фосфора.

Иммунологический анализ крови выявляет снижение количества Т-лимфоцитов и высокий уровень IgE.

Увеличение количества **эозинофилов** в крови наблюдается при *лечении препаратами* ***интерлейкина-2*** **(ронколейкином)** злокачественных новообразований — гипернефроидного рака, рака толстого **кишечника,** реже — при лечении хронического вирусного гепатита **С.**

Редкими причинами гиперэозинофилии могут быть хроническая надпочечниковая недостаточность, цирроз печени, мегалобластная анемия, лучевая терапия, перитонеальный диализ, спленэктомия, дефицит магния в сыворотке крови. Эозинофилия может наблюдаться при саркоидозе (см. главу «Саркоидоз»).

Многие гематологи признают семейную идиопатическую эозинофилию, наследственную эозинофилию.

Программа обследования

При наличии лейкемоидной эозинофильной реакции необходимо выполнить следующую программу обследования:

1. Тщательный анализ данных анамнеза с учетом основных причин эозинофилии, изложенных в табл. 104 . В частности, необходимо выяснить следующее:

- принимал ли больной лекарственные средства, которые могут вызвать эозинофилию (антибиотики, сульфаниламиды и другие); необходимо обратить особое внимание на новые лекарственные средства, которые больной никогда не принимал ранее;
- страдает ли больной какими-либо аллергическими заболеваниями (атопическая бронхиальная астма, аллергический ринит, отек Квинке, поллиноз и др.);
- нет ли указаний на пищевую аллергию и кожные заболевания, протекающие с аллергией (атопический дерматит, экзема, псориаз), а также не страдает ли он грибковыми заболеваниями;
- не было ли недавно путешествий в «экзотические» страны с жарким климатом, где велик риск инфекций, паразитарных инвазий.

2. Детальное физикальное исследование всех органов и систем и анализ клинических проявлений (кожных сыпей и других изменений кожи, лимфаденопатии, гепатоспленомегалии, миозита, фасциита, поражений внутренних органов, нервной системы).

3. Общий анализ крови, мочи.

4. Анализ кала на гельминты.

5. Исследование дуоденального содержимого на наличие некоторых паразитов (лямблий, стронгилоидов и др.).

6. Иммунологический анализ крови: определение содержания общего количества лимфоцитов и их субпопуляций (В-, Т-лимфоцитов, Т-лимфоцитов-супрессоров и хелперов), иммуноглобулинов, циркулирующих иммунных комплексов.

7. Рентгенологическое исследование легких.

8. ЭКГ.

9. УЗИ сердца, печени, селезенки, почек, желчного пузыря, поджелудочной железы.

10. Тщательное онкологическое обследование, если выполнение предыдущих пунктов программы не выявило причину эозинофилии. Онкообследование должно включать ФЭГДС, колоноскопию, УЗИ матки, яичников, исследование предстательной железы, биопсию увеличенных лимфоузлов, фибробронхоскопию при подозрении на рак легкого.

11. При выраженной **эозинофилии** неустановленной этиологии — исследование костномозгового **пунктата** для исключения эозинофильного лейкоза и **миелопролиферативных** заболеваний.

Базофилия

Базофилы — самые малочисленные клетки в периферической крови, количество их составляет менее **1%** всех лейкоцитов. В своей цитоплазме базофилы содержат гранулы, основным компонентом которых является **гистамин.**

Базофилия — это повышение количества базофилов более **0.15-0.2 × 10^9/л** (более 150-200 в 1 мкл).

Основными причинами базофилии являются:

- аллергические реакции на пищу, лекарства;
- аллергические заболевания;
- хронический **миелолейкоз,** миелофиброз, истинная **полицитемия,** лимфогранулематоз;
- хронический язвенный колит;
- состояние после **спленэктомии;**
- гипофункция щитовидной железы;
- лечение эстрогенами;
- инфекционные заболевания — натуральная и ветряная оспа;
- туберкулез легких.

В заключение следует подчеркнуть, что основными дифференциально-диагностическими отличиями лейкемоидных реакций от лейкозов являются полная нормализация анализа периферической крови после устранения этиологического фактора или стабилизации течения заболевания, вызвавшего изменения гемограммы, а также отсутствие морфологических критериев лейкоза по данным миелограммы.

Программа обследования больных с лейкемоидными реакциями соответствует программе обследования, применяемой при диагностике лейкозов. Следует также учитывать **особенности** обследования при тех заболеваниях, которые могут вызвать развитие лейкемоидных реакций.

МКБ-10. КЛАСС III. БОЛЕЗНИ КРОВИ, КРОВЕТВОРНЫХ ОРГАНОВ И ОТДЕЛЬНЫЕ НАРУШЕНИЯ, ВОВЛЕКАЮЩИЕ ИММУННЫЙ МЕХАНИЗМ

АНЕМИИ, СВЯЗАННЫЕ С ПИТАНИЕМ (D50-D53)

D50 Железодефицитная анемия
D50.0 Железодефицитная анемия **вторичная** вследствие потери крови (хроническая)
D50.1 **Сидеропеническая дисфагия**
D50.8 Другие железодефицитные анемии
D50.9 Железодефицитная анемия **неуточненная**
D51 ***Витамин-В 12-дефицитная*** *анемия*
D51.0 **Витамин-В**12-дефицитная анемия вследствие дефицита внутреннего фактора
D51.1 Витамин-В **12-дефицитная** анемия вследствие избирательного нарушения всасывания витамина **В12** с **протеинурией**
D51.2 Дефицит транскобаламина II
DS1.3 Другие **витамин-В12-дефицитные** анемии, связанные с питанием
D51.8 Другие витамин-В12-дефицитные анемии
D51.9 Витамин-В 12-дефицитная анемия неуточненная
D52 ***Фолиеводефицитная*** *анемия*
D52.0 Фолиеводефицитная анемия, связанная с питанием
D52.1 Фолиеводефицитная анемия **медикаментозная**
D52.8 **Другие фолиеводефицитные** анемии
DS2.9 Фолиеводефицитная анемия неуточненная
DS3 *Другие* ***анемии,*** *связанные с питанием или* ***фолатами***
DS3.0 Анемия вследствие недостаточности белков
DS3.1 **Другие мегалобластные** анемии, не классифицированные в других рубриках
D53.2 Анемия, обусловленная цингой
D53.8 Другие уточненные анемии, связанные с питанием
D53.9 Анемия, связанная с питанием, неуточненная

ГЕМОЛИТИЧЕСКИЕ АНЕМИИ (D55-D59)

D55 *Анемия вследствие ферментных нарушений*
D55.0 Анемия вследствие недостаточности глюкозо-6-**фосфатдегидрогеназы** [Г-6-ФД]
D55.1 Анемия вследствие других нарушений глутатионового обмена
D55.2 Анемия вследствие нарушений гликолитических ферментов
D55.3 Анемия вследствие нарушений метаболизма **нуклеотидов**
D55.8 Другие анемии вследствие ферментных нарушений

D55.9 Анемия вследствие ферментного нарушения неуточненная
DS6 ***Талассемия***
D56.0 **Альфа-талассемия**
D56.1 Бета-талассемия
D56.2 Дельта-бета-талассемия
D56.3 Носительство признака талассемии
D56.4 Наследственное персистирование **фетального гемоглобина** [НПФГ]
D56.8 Другие талассемии
D56.9 Талассемия неуточненная
D57 ***Серповидно-клеточные нарушения***
D57.0 Серповидно-клеточная анемия с кризом
D57.1 Серповидно-клеточная анемия без криза
D57.2 Двойные гетерозиготные серповидно-клеточные нарушения
D57.3 Носительство признака серповидно-клеточности
D57.8 Другие серповидно-клеточные нарушения
D58 *Другие* ***наследственные*** *гемолитические анемии*
D58.0 Наследственный сфероцитоз
D58.1 Наследственный **эллиптоцитоз**
D58.2 Другие гемоглобинопатии
D58.8 Другие уточненные наследственные гемолитические анемии
D58.9 Наследственная гемолитическая анемия неуточненная
D59 *Приобретенная гемолитическая анемия*
D59.0 Медикаментозная аутоиммунная гемолитическая анемия
D59.1 Другие аутоиммунные гемолитические анемии
D59.2 Медикаментозная неаутоиммунная гемолитическая анемия
D59.3 Гемолитико-уремический синдром
D59.4 Другие неаутоиммунные гемолитические анемии
D59.5 Пароксизмальная ночная гемоглобинурия **[Маркиафавы-**Микели]
D59.6 Гемоглобинурия вследствие гемолиза, вызванного другими внешними **причинами**
D59.8 Другие приобретенные гемолитические анемии
D59.9 **Приобретенная** гемолитическая анемия неуточненная

АПЛАСТИЧЕСКИЕ И ДРУГИЕ АНЕМИИ (D60-D64)

D60 *Приобретенная чистая* ***красноклеточная*** *аплазия [эритробластопения]*
D60.0 Хроническая приобретенная чистая красноклеточная аплазия
D60.1 Преходящая приобретенная чистая красноклеточная аплазия
D60.8 Другие приобретенные чистые **красноклеточные** аплазии
D60.9 Приобретенная чистая красноклеточная аплазия неуточненная
D61 *Другие* ***апластические*** *анемии*
D61.0 Конституциональная **апластическая** анемия
D61.1 Медикаментозная апластическая анемия
D61.2 Апластическая анемия, вызванная другими внешними агентами
D61.3 **Идиопатическая** апластическая анемия
D61.8 **Другие** уточненные апластические анемии
D61.9 Апластическая анемия неуточненная

D62 ***Острая постгеморрагическая анемия***
D63* Анемия при хронических болезнях, классифицированных в других рубриках
D63.0* Анемия при новообразованиях (C00-D48)
D63.8* Анемия при других хронических **болезнях,** классифицированных в других рубриках
D64 ***Другие анемии***
D64.0 Наследственная сидеробластная анемия
D64.1 Вторичная сидеробластная анемия в связи с другими заболеваниями
D64.2 Вторичная сидеробластная анемия, вызванная лекарственными препаратами или токсинами
D64.3 Другие сидеробластные анемии
D64.4 Врожденная дизэритропоэтическая анемия
D64.8 Другие уточненные анемии
D64.9 Анемия неуточненная

НАРУШЕНИЯ СВЕРТЫВАЕМОСТИ КРОВИ, ПУРПУРА И ДРУГИЕ ГЕМОРРАГИЧЕСКИЕ СОСТОЯНИЯ (D65-D69)

D65 ***Диссеминированное внутрисосудистое свертывание [синдром дефибринации]***
D66 ***Наследственный дефицит фактора VIII***
D67 ***Наследственный дефицит фактора IX***
D68 ***Другие нарушения свертываемости***
D68.0 Болезнь Виллебранда
D68.1 Наследственный дефицит фактора XI
D68.2 Наследственный дефицит других факторов свертывания
D68.3 Геморрагические нарушения, обусловленные циркулирующими в крови антикоагулянтами
D68.4 Приобретенный дефицит фактора свертывания
D68.8 Другие уточненные нарушения свертываемости
D68.9 Нарушение свертываемости неуточненное
D69 ***Пурпура и другие геморрагические состояния***
D69.0 Аллергическая пурпура
D69.1 Качественные дефекты тромбоцитов
D69.2 Другая нетромбоцитопеническая пурпура
D69.3 **Идиопатическая** тромбоцитопеническая пурпура
D69.4 Другие первичные тромбоцитопении
D69.5 Вторичная тромбоцитопения
D69.6 Тромбоцитопения неуточненная
D69.8 Другие уточненные геморрагические состояния
D69.9 Геморрагическое состояние неуточненное

ДРУГИЕ БОЛЕЗНИ КРОВИ И КРОВЕТВОРНЫХ ОРГАНОВ (D70-D77)

D70 *Агранулоцитоз*
D71 ***Функциональные нарушения полиморфно-ядерных нейтрофилов***
D72 ***Другие нарушения белых кровяных клеток***
D72.0 Генетические аномалии лейкоцитов

D72.1 Эозинофилия
D72.8 Другие уточненные нарушения белых кровяных клеток
D72.9 Нарушение белых кровяных клеток неуточненное
D73 *Болезни селезенки*
D73.0 Гипоспленизм
D73.1 Гиперспленизм
D73.2 Хроническая застойная спленомегалия
D73.3 Абсцесс селезенки
D73.4 Киста селезенки
D73.5 Инфаркт селезенки
D73.8 Другие болезни селезенки
D73.9 Болезнь селезенки неуточненная
D74 *Метгемоглобинемия*
D74.0 Врожденная меттемоглобинемия
D74.8 Другие метгемоглобинемии
D74.9 Меттемоглобинемия неуточненная
D7S *Другие болезни крови и кроветворных органов*
D75.0 Семейный эритроцитоз
D75.1 Вторичная полицитемия
D75.2 Эссенциальный тромбоцитоз
D75.8 Другие уточненные болезни крови и кроветворных органов
D75.9 Болезнь крови и кроветворных органов неуточненная
D76 *Отдельные болезни, протекающие с вовлечением лимфоретикулярной ткани ретикулогистиоцитарной системы*
D76.0 Гистиоцитоз из клеток Лангерганса, не классифицированный в других рубриках
D76.1 Гемофагоцитарный лимфогистиоцитоз
D76.2 Гемофагоцитарный синдром, связанный с инфекцией
D76.3 Другие гистиоцитозные синдромы
D77* *Другие нарушения крови и кроветворных органов при болезнях, классифицированных в других рубриках*

ЗЛОКАЧЕСТВЕННЫЕ НОВООБРАЗОВАНИЯ ЛИМФОИДНОЙ, КРОВЕТВОРНОЙ И РОДСТВЕННЫХ ИМ ТКАНЕЙ (C81-C96)

C81 *Болезнь Ходжкина [лимфогранулематоз]*
C81.0 Лимфоидное преобладание
C81.1 Нодулярный склероз
C81.2 Смешанно-клеточный вариант
C81.3 Лимфоидное истощение
C81.7 Другие формы болезни Ходжкина
C81.9 Болезнь Ходжкина неуточненная
C82 *Фолликулярная [нодулярная] неходжкинская лимфома*
C82.0 Мелкоклеточная с расщепленными ядрами, фолликулярная
C82.1 Смешанная, мелкоклеточная с расщепленными дарами и крупноклеточная, фолликулярная
C82.2 Крупноклеточная, фолликулярная
C82.7 Другие типы фолликулярной неходжкинской лимфомы
C82.9 Фолликулярная неходжкинская лимфома неуточненная

C83 ***Диффузная неходжкинская лимфома***
C83.0 Мелкоклеточная (диффузная)
C83.1 Мелкоклеточная с расщепленными ядрами (диффузная)
C83.2 Смешанная мелко- и крупноклеточная (диффузная)
C83.3 Крупноклеточная (диффузная)
C83.4 Иммунобластная (диффузная)
C83.5 Лимфобластная (диффузная)
C83.6 Недифференцированная (диффузная)
C83.7 Опухоль Беркитта
C83.8 Другие типы диффузных неходжкинских лимфом
C83.9 Диффузная неходжкинская лимфома неуточненная
C84 ***Периферические и кожные Т-клеточные лимфомы***
C84.0 Грибовидный микоз
C84.1 Болезнь Сезари
C84.2 Лимфома Т-зоны
C84.3 Лимфоэпителиоидная лимфома
C84.4 Периферическая Т-клеточная лимфома
C84.5 Другие и неуточненные Т-клеточные лимфомы
C85 ***Другие и неуточненные типы неходжкинской лимфомы***
C85.0 Лимфосаркома
C85.1 В-клеточная лимфома неуточненная
C85.7 Другие уточненные типы неходжкинской лимфомы
C85.9 Неходжкинская лимфома неуточненного типа
C88 ***Злокачественные иммунопролиферативные болезни***
C88.0 Макроглобулинемия Вальденстрема
C88.1 Болезнь альфа-тяжелых цепей
C88.2 Болезнь гамма-тяжелых цепей
C88.3 Иммунопролиферативная болезнь тонкого кишечника
C88.7 Другие злокачественные иммунопролиферативные болезни
C88.9 Злокачественные иммунопролиферативные болезни неуточненные
C90 ***Множественная миелома и злокачественные плазмоклеточные новообразования***
C90.0 Множественная миелома
C90.1 Плазмоклеточный лейкоз
C90.2 Плазмоцитома экстрамедуллярная
C91 ***Лимфоидный лейкоз [лимфолейкоз]***
C91.0 Острый лимфобластный лейкоз
C91.1 Хронический лимфоцитарный лейкоз
C91.2 Подострый лимфоцитарный лейкоз
C91.3 Пролимфоцитарный лейкоз
C91.4 Волосатоклеточный лейкоз
C91.5 Т-клеточный лейкоз взрослых
C91.7 Другой уточненный лимфоидный лейкоз
C91.9 Лимфоидный лейкоз неуточненный
C92 ***Миелоидный лейкоз [миелолейкоз]***
C92.0 Острый миелоидный лейкоз
C92.1 Хронический миелоидный лейкоз
C92.2 Подострый миелоидный лейкоз
C92.3 Мнелоидная саркома

C92.4 Острый промиелоцитарный лейкоз
C92.5 Острый **миеломоноцитарный** лейкоз
C92.7 Другой миелоидный лейкоз
C92.9 Миелоидный лейкоз **неуточненный**
C93 ***Моноцитарный лейкоз***
C93.0 Острый моноцитарный лейкоз
C93.1 Хронический моноцитарный лейкоз
C93.2 Подострый моноцитарный лейкоз
C93.7 Другой моноцитарный лейкоз
C93.9 Моноцитарный лейкоз **неуточненный**
C94 *Другой лейкоз уточненного клеточного типа*
C94.0 Острая эритремия и **эритролейкоз**
C94.1 Хроническая эритремия
C94.2 **Острый мегакариобластный** лейкоз
C94.3 **Тучноклеточный** лейкоз
C94.4 Острый паимйелоз
C94.5 Острый миелофиброз
C94.7 Другой уточненный лейкоз
C95 *Лейкоз **неуточненного** клеточного типа*
C95.0 **Острый** лейкоз неуточненного клеточного типа
C95.1 Хронический лейкоз неуточненного клеточного типа
C95.2 Подострый лейкоз неуточненного клеточного типа
C95.7 Другой лейкоз неуточненного **клеточного** типа
C95.9 Лейкоз неуточненный
C96 *Другие и **неуточненные** злокачественные новообразования **лимфоидной,** кроветворной и родственных им тканей*
C96.0 Болезнь **Леттерера-Сиве**
C96.1 Злокачественный гистиоцитоз
C96.2 Злокачественная **тучноклеточная** опухоль
C96.3 Истинная **гистиоцитарная** лимфома
C96.7 Другие уточненные злокачественные новообразования лимфоидной, кроветворной и родственных им тканей
C96.9 Злокачественное новообразование лимфоидной, кроветворной и родственных им тканей неуточненное

Имеются в продаже

т А. Н. Окороков. **Лечение болезней внутренних органов.**
Тома 1, 2, 3 (книга 1), 3 (книга 2).

и А. Н. Окороков. **Диагностика болезней внутренних органов.**
Тома 1, 2, 3, 4, 5, 6, 7.

и Дж. Затучни. **Лекарственные средства в акушерстве и гинекологии.**
Пер. с англ. под общей ред. В. Ю. Мартова.

т К. Рэдклиф. **Европейские стандарты диагностики и лечения заболеваний, передаваемых половым путем.** *Пер. с англ.*

ш А. Н. Окороков. **Ревматоидный артрит.**
(Серия «Вам поставили диагноз...»).

т **А. Н. Окороков. Деформирующий остеоартроз.**
(Серия «Вам поставили диагноз...»).

• А. Н. Окороков. **Подагра.**
(Серия «Вам поставили диагноз...»).

• А. Н. Окороков. **Остеопороз.**
(Серия «Вам поставили диагноз...»).

т Л. Т. Левин. **Хирургические болезни уха.**
(Серия «Классика медицины»).

т П. Уайт. **Ключи к диагностике и лечению болезней сердца.**
Пер. с англ.
(Серия «Классика медицины»).

ш С. **Трэвис. Гастроэнтерология.** *Пер. с англ.*
(Серия «Клинический консультант»).

• К. **Уилисс. Атлас тазовой хирургии.** *Пер. с англ.*

ш Г. Винд. **Прикладная лапароскопическая анатомия: брюшная полость и малый таз.** Атлас. *Пер. с англ.*

т Г. Дж. **Постон. Принципы** оперативной хирургии. *Пер. с англ.*
(Серия «Библиотека хирурга»).

т **Ю.** Б. Мартов. **Хирургия язвенной болезни.**
(Серия «Библиотека хирурга»).

т *Ю.* Б. Мартов. **Острый деструктивный панкреатит.**
(Серия «Библиотека хирурга»).

т П. Бараш. **Клиническая анестезиология.** *Пер. с англ.*

ш В. Ю. Мартов. **Лекарственные средства в анестезиологии.**
(Серия «Карманный справочник врача»).

т А. А. **Чиркин. Липидный обмен.**
(Серия «Карманный справочник врача»).

т И. М. Арестова. **Генитальные инфекции и беременность.**
(Серия «Карманный справочник врача»).

ш *Ю.* И. **Бернадский. Основы челюстно-лицевой хирургии и хирургической стоматологии.** *3-е изд., перераб. и дополненное.*

т *Ю.* **И. Бернадский. Травматология и восстановительная хирургия** черепно-челюстно-лицевой **области.** *3-е изд., перераб. и дополненное.*

■ *А.* Э. Гуцан. **Челюстно-лицевые операции.** Справочник.

• Д. **Фэлэйс. Экстренная помощь в стоматологии.** *Пер. с англ.*

т *С.* В. Капустин. **УЗИ мочевого пузыря, мочеточников и почек.**

• М. Хофер. **Ультразвуковая диагностика. Базовый курс.** *Пер. с англ.*

ш Р. Биссет. **Дифференциальный диагноз при абдоминальном УЗИ.** *Пер. с англ.*