Евгений Иванович Гусев, Г. С. Бурд,
Александр Николаевич Коновалов

Неврология и нейрохирургия

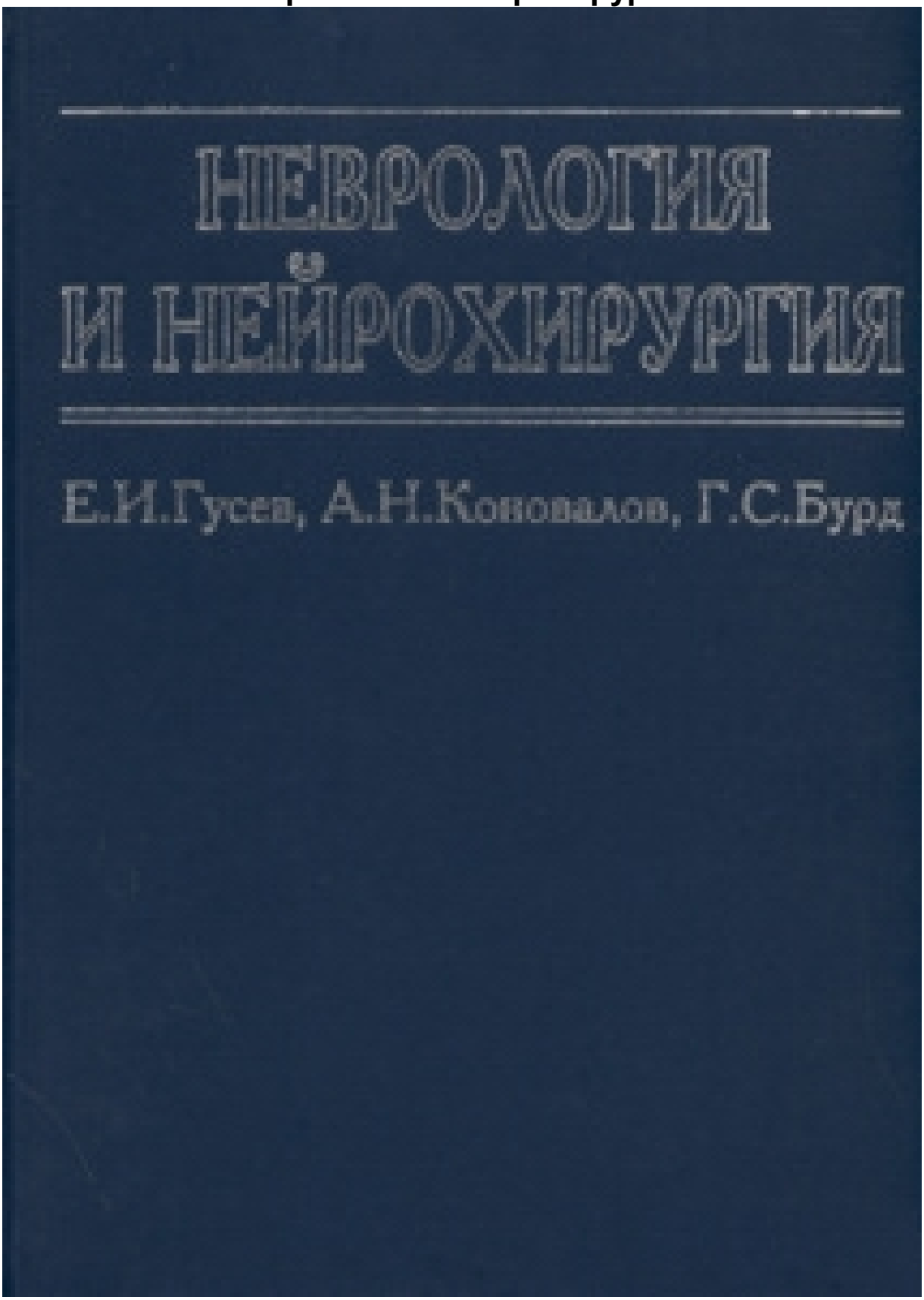

«Неврология и нейрохирургия»: Медицина; 2000
ISBN 5-225-00969-7

Аннотация

В учебнике представлены основные сведения по общей и частной клинической неврологии и нейрохирургии. Изложены современные представления о морфологии и функциях нервной системы, методах обследования больных, этиологии, патогенезе, клинических проявлениях, диагностике, методах лечения и профилактики заболеваний нервной системы, а также об основах реабилитационных мероприятий и медико-социальной экспертизы.

Е.И.Гусев, А.Н.Коновалов, Г.С.Бурд
Неврология и нейрохирургия

Введение
Краткая история развития отечественной неврологии и нейрохирургии

Невропатология (неврология) как самостоятельная клиническая дисциплина возникла в 1862 г., когда было открыто отделение для больных с заболеваниями нервной системы в больнице Сальпетриер под Парижем. Возглавил его Жан Шарко (1835–1893), которого нередко называют отцом невропатологии.

Первое в России неврологическое отделение было открыто в 1869 г. на базе Ново-Екатерининской больницы (ныне Московская клиническая больница № 24). Инициатором создания этого отделения и первым его руководителем был сотрудник клиники социальной патологии и терапии Московского университета А.Я. Кожевников (1836–1902). Он читал студентам факультативный курс по нервным болезням и вел углубленное изучение болезней нервной системы. С 1870 г. неврологическое отделение открылось и в Старо-Екатерининской больнице в Москве. Этим отделением руководили ученики А.Я. Кожевникова, который создал первый в России учебник по нервным и душевным болезням для студентов.

С 1884 г. нервные и душевные болезни были включены в учебный план медицинских факультетов российских университетов и тогда же стали открываться соответствующие кафедры и клиники. В Москве единую кафедру нервных и психических заболеваний возглавил А.Я. Кожевников. По его инициативе была построена и в 1890 г. открыта первая в России клиника нервных болезней. В ней под руководством А.Я. Кожевникова изучались многие заболевания нервной системы, в частности неврологические и психические расстройства, возникающие при алкоголизме и под влиянием отравления промышленными токсинами, был описан синдром своеобразного расстройства памяти в сочетании с полиневропатией (синдром Корсакова), изучена особая форма эпилепсии, при которой припадки возникают на фоне стойкого миоклонического гиперкинеза, получившая название эпилепсии Кожевникова. В 1901 г. А.Я. Кожевников стал одним из создателей выпускаемого и в наше время «Журнала невропатологии и психиатрии им. С. С. Корсакова». А.Я. Кожевников – основатель московской школы невропатологов, к которой относится много крупных специалистов, внесших большой вклад в развитие неврологии: В.К. Рот, В.А. Муратов, Л.О. Даршкевич, Л.С. Минор, Г.И. Россолимо, М.С. Маргулис, Е.К. Сепп, Н.И. Гращенков, Н.В. Коновалов. Е.В. Шмидт, Н.К. Боголепов и другие ученые.

Если в Москве невропатология формировалась на базе терапевтической службы, то в Санкт-Петербурге неврологическая наука стала развиваться на базе созданной в 1857 г. кафедры душевных болезней Медико-хирургической (с 1881 г. – Военно-медицинской) академии. С 80-х годов XIX века курс нервных болезней на этой кафедре читал И.П. Мережковский (1838–1908). С 1893 г. кафедрой нервных и душевных болезней Военно-медицинской академии руководил В.М. Бехтерев (1857–1927). В 1897 г. при этой кафедре была открыта созданная при самом активном участии

В. М. Бехтерева неврологическая клиника. К петербургской школе невропатологов относятся такие выдающиеся неврологи, как Л.В. Блюменау, М.П. Жуковский, М.П. Никитин, М.И. Аствацатуров и др.

Отечественные клиницисты-неврологи не только разрабатывали методы лечения и диагностики заболеваний нервной системы, но и проявляли большой интерес к теоретическим проблемам, связанным с анатомией, гистологией и физиологией нервной системы. При этом они активно выступали против любых попыток внедрения ненаучных концепций в медицину и биологию.

В.М. Бехтерев, Г. И. Россолимо, В. К. Рот и другие ученые сочувствовали демократическим течениям общественной мысли. Отечественные неврологи были не только врачами, учеными, но и организаторами неврологической помощи: открывали новые клиники,

расширяли возможности оказания помощи больным в существующих лечебных учреждениях, вели борьбу с социальными заболеваниями (алкоголизм, нейросифилис, неврозы и пр.). Они не отгораживались от достижений мировой науки, оценивали их по достоинству и охотно применяли в своей научной и практической деятельности. Успехи отечественной неврологии в свою очередь оказывали значительное влияние на неврологическую науку зарубежья. Большой вклад в мировую неврологию внесли В.М. Бехтерев, Г.И. Россолимо, Л.О. Даршкевич и другие ученые.

В 1897 г. по инициативе В.М. Бехтерева в Санкт-Петербурге в Военно-медицинской академии открывается первая в мире нейрохирургическая операционная.

В 1909 г. в Санкт-Петербурге была создана одна из первых в мире кафедр хирургической невропатологии, которую возглавил Л.М. Пуусепп. В 1914 г. в Санкт-Петербурге при Психоневрологическом институте была открыта специализированная нейрохирургическая клиника им. Н.И. Пирогова на 200 коек. В 1914 г. в Витебске Л.М. Пуусеппом был организован первый в мире специализированный военный нейрохирургический госпиталь.

В 1926 г. по инициативе А.Г. Молоткова и С.П. Федорова в Ленинграде открылся первый в мире институт хирургической неврологии, в последующем переименованный в Нейрохирургический институт им. А.Л. Поленова. В нем работали крупные нейрохирурги И.А. Бабчин, В.М. Угрюмов и др.

В тридцатые годы создаются нейрохирургические клиники в Харькове, Ростове-на-Дону, Москве и других городах.

В 1932 г. хирург Н.Н. Бурденко совместно с неврологом В.В. Крамером создали в Москве самостоятельный Институт нейрохирургии. В институте работали такие известные нейрохирурги, как Б.Г. Егоров, А.А. Арендт, Н.И. Иргер, А.И. Арунюнов, а также ведущие представители различных смежных специальностей (нейрорентгенологи, нейроофтальмологи, отоневрологи и др.).

С 1937 г. издается журнал «Вопросы нейрохирургии».

В 1944 г. в Москве был создан Институт неврологии АМН СССР, в котором работали известные неврологи Н.И. Гращенков, Н.В. Коновалов, Е.В. Шмидт, Р.А. Ткачев и др.

Издано немало учебников по неврологии, большое количество монографий по различным проблемам неврологии и нейрохирургии. Мировое признание получили многие работы отечественных невропатологов и нейрохирургов. Среди них можно отметить исследования С.Н. Давиденкова, посвященные наследственным болезням нервной системы, Н.В. Коновалова – гепатоцеребральной дистрофии, Н.К. Боголепова – коматозным состояниям, Е.В. Шмидта – сосудисто-мозговой патологии и др.

Значительно возросло число врачей-неврологов: сейчас в России их более 10 000. Широко представлена в стране и нейрохирургическая служба. Расширились возможности оказания неврологической и нейрохирургической помощи больным в разных регионах страны, много внимания уделяется разработке активной профилактики и лечения болезней нервной системы, вопросов научно обоснованной медико-социальной экспертизы и трудоустройства. Последовательно проводится большая научно-исследовательская работа, при этом активно разрабатываются такие клинические проблемы, как сосудисто-мозговая патология, демиелинизирующие заболевания, болезни периферической нервной системы, нейроонкология, нейротравматология, эпилепсия, соматоневрология и др. Клиническая неврология и нейрохирургия тесно связаны с другими теоретическими и клиническими науками.

Глава 1
Краткие анатомо-физиологические данные и общая морфология центральной и периферической нервной системы

1.1. Развитие нервной системы

Нервная система делится на центральную и периферическую. В периферическую нервную систему входят корешки, сплетения и нервы. ЦНС состоит из головного и спинного мозга.

Изучение онтогенеза ЦНС позволило установить, что головной мозг образуется из мозговых пузырей, возникающих в результате неравномерного роста передних отделов медуллярной трубки. Из этих пузырей формируются передний мозг, средний мозг и ромбовидный мозг. В дальнейшем из переднего мозга образуются конечный и промежуточный мозг, а ромбовидный мозг также разделяется соответственно на задний и продолговатый мозг.

Из конечного мозга соответственно формируются полушария большого мозга, базальные ганглии, из промежуточного мозга – таламус, эпиталамус, гипоталамус, метаталамус, зрительные тракты и нервы, сетчатка. Зрительные нервы и сетчатка являются отделами ЦНС, как бы вынесенными за пределы головного мозга. Из среднего мозга образуются пластинка четверохолмия и ножки мозга. Из заднего мозга формируются мост и мозжечок. Мост мозга граничит внизу с продолговатым мозгом. Задняя часть медуллярной трубки формирует спинной мозг, а ее полость превращается в центральный канал спинного мозга. В конечном мозге располагаются боковые желудочки, в промежуточном мозге – III желудочек, в среднем мозге – водопровод мозга, соединяющий III и IV желудочки; IV желудочек находится в заднем и продолговатом мозге.

1.2. Морфология нервной клетки

Основу нервной системы составляют нервные клетки. Кроме нервных клеток. в нервной системе имеются глиальные клетки и элементы соединительной ткани.

Структура нервных клеток различна. Существуют многочисленные классификации нервных клеток, основанные на форме их тела, протяженности и форме дендритов и других признаках.

По функциональному значению нервные клетки подразделяются на двигательные (моторные), чувствительные (сенсорные) и интернейроны.

Нервная клетка осуществляет две основные функции: а) специфическую – переработку поступающей на нейрон информации и передачу нервного импульса; б) биосинтетическую, направленную на поддержание своей жизнедеятельности. Это находит выражение и в ультраструктуре нервной клетки. Передача информации от одной нервной клетки к другой, объединение нервных клеток в системы и комплексы различной сложности определяют характерные структуры нервной клетки – аксоны, дендриты и синапсы. Органеллы, связанные с обеспечением энергетического обмена, белоксинтезирующей функцией клетки и др., встречаются в большинстве клеток, в нервных клетках они подчинены выполнению их основных функций – переработке и передаче информации.

Тело нервной клетки на электронно-микроскопических фотографиях представляет собой округлое и овальное образование. В центре клетки (или слегка эксцентрично) располагается ядро. Оно содержит ядрышко и окружено наружной и внутренней ядерными мембранами толщиной около 70 А каждая, разделенных перинуклеарным пространством, размеры которого вариабельны. В кариоплазме распределены глыбки хроматина, которые имеют тенденцию скапливаться у внутренней ядерной мембраны. Количество и распределение хроматина в кариоплазме вариабельны в различных нервных клетках.

В цитоплазме нервных клеток располагаются элементы зернистой и незернистой цитоплазматической сети, полисомы, рибосомы, митохондрии, лизосомы, многопузырчатые тельца и другие органеллы.

Структуру нервной клетки представляют: митохондрии, определяющие ее энергетический обмен; ядро, ядрышко, зернистая и незернистая эндоплазматическая сеть, пластинчатый комплекс, полисомы и рибосомы, в основном обеспечивающие белоксинтезирующую функцию клетки; лизосомы и фагосомы – основные органеллы «внутриклеточного пищеварительного тракта»; аксоны, дендриты и синапсы, обеспечивающие морфофункциональную связь отдельных клеток. Полиморфизм строения клеток определяется различной ролью отдельных нейронов в системной деятельности мозга в целом.

Понять структурно-функциональную организацию мозга в целом не представляется возможным без анализа распределения дендритов, аксонов и межнейрональных связей.

Дендриты и их разветвления определяют рецептивное поле той или иной клетки. Они

очень вариабельны по форме, величине, разветвленное и ультраструктуре. Обычно от тела клетки отходит несколько дендритов. Количество дендритов, форма их отхождения от нейрона, распределение их ветвей являются определяющими в основанных на методах серебрения классификациях нейронов.

При электронно-микроскопическом исследовании обнаруживается, что тело нервных клеток постепенно переходит в дендрит, резкой границы и выраженных различий в ультраструктуре сомы нейрона и начального отдела крупного дендрита не наблюдается.

Аксоны, так же как и дендриты, играют важнейшую роль в структурно-функциональной организации мозга и механизмах системной его деятельности. Как правило, от тела нервной клетки отходит один аксон, который затем может отдавать многочисленные ветви.

Аксоны покрываются миелиновой оболочкой, образуя миелиновые волокна. Пучки волокон (в которых могут быть отдельные немиелинизированные волокна) составляют белое вещество мозга, черепные и периферические нервы.

При переходе аксона в пресинаптическое окончание, наполненное синаптическими пузырьками, аксон образует обычно колбовидное расширение.

Переплетения аксонов, дендритов и отростков глиальных клеток создают сложные, неповторяющиеся картины нейропиля. Однако именно распределение аксонов и дендритов, их взаиморасположение, афферентно-эфферентные взаимоотношения, закономерности синапсоархитектоники являются определяющим в механизмах замыкательной и интегративной функций мозга.

Взаимосвязи между нервными клетками осуществляются межнейрональными контактами, или синапсами. Синапсы делятся на аксосоматические, образованные аксоном с телом нервной клетки, аксодендритические, расположенные между аксоном и дендритом, и аксо-аксональные, находящиеся между двумя аксонами. Значительно реже встречаются дендро-дендритические синапсы, расположенные между дендритами.

В синапсе выделяют пресинаптический отросток, содержащий пресинаптические пузырьки, и постсинаптическую часть (дендрит, тело клетки или аксон). Активная зона синаптического контакта, в которой осуществляются выделение медиатора и передача импульса, характеризуется увеличением электронной плотности пресинаптической и постсинаптической мембран, разделенных синаптической щелью. По механизмам передачи импульса различают синапсы, в которых эта передача осуществляется с помощью медиаторов, и синапсы, в которых передача импульса происходит электрическим путем, без участия медиаторов.

Существенным моментом в синаптической передаче является то, что в разных системах межнейрональных связей используются различные медиаторы. В настоящее время известно около 30 химически активных веществ (ацетилхолин, дофамин, норадреналин, серотонин, ГАМК и др.), которые играют роль в синаптической передаче импульсов от одной нервной клетки к другой.

В последнее время в качестве посредников в синаптической передаче активно изучаются многочисленные нейропептиды, среди которых наибольшее внимание привлекают энкефалины и эндорфины, субстанция Р. Выделение из пресинаптического отростка медиатора или модулятора синаптической передачи теснейшим образом связано со структурой постсинаптической рецептивной мембраны.

Важную роль в межнейрональных связях играет аксональный транспорт. Принцип его заключается в том, что в теле нервной клетки синтезируется ряд ферментов и сложных молекул, которые затем транспортируются по аксону в его концевые отделы – синапсы.

Система аксонального транспорта является тем основным механизмом, который определяет возобновление и запас медиаторов и модуляторов в пресинаптических окончаниях, а также лежит в основе формирования новых отростков, аксонов и дендритов.

Согласно представлениям о пластичности мозга в целом, даже в мозге взрослого человека постоянно происходят два взаимосвязанных процесса: 1) формирование новых отростков и синапсов; 2) деструкция и исчезновение некоторой части существовавших ранее межнейрональных контактов.

Механизмы аксонального транспорта, связанные с ними процессы синаптогенеза и роста

тончайших разветвлений аксонов лежат в основе обучения. адаптации, компенсации нарушенных функций. Расстройство аксонального транспорта приводит к деструкции синаптических окончаний и изменению функционирования определенных систем мозга.

Воздействуя рядом лекарственных веществ и биологически активными веществами, можно влиять на метаболизм нейронов, определяющий их аксональный транспорт, стимулируя его и повышая тем самым возможность компенсаторно– восстановительных процессов.

Усиление аксонального транспорта, рост тончайших ответвлений аксонов и синаптогенез играют положительную роль в осуществлении нормальной работы мозга. При патологии эти явления лежат в основе репаративных, компенсаторно-восстановительных процессов.

Кроме механизмов аксонального транспорта биологически активных веществ, которые идут от тела нервной клетки к синапсам, существует так называемый ретроградный аксональный транспорт веществ от синаптических окончаний к телу нервной клетки. Эти вещества необходимы для поддержания нормального метаболизма тел нервных клеток и, кроме того, несут информацию о состоянии их концевых аппаратов.

Нарушение ретроградного аксонального транспорта приводит к изменениям нормальной работы нервных клеток, а в тяжелых случаях – к ретроградной дегенерации нейронов.

1.3. Спинной мозг

Спинной мозг (medulla spinalis) расположен в позвоночном канале. На уровне I шейного позвонка и затылочной кости спинной мозг переходит в продолговатый, а книзу тянется до уровня I–II поясничного позвонка, где истончается и превращается в тонкую конечную нить. Длина спинного мозга 40–45 см, толщина 1 см. Спинной мозг имеет шейное и пояснично-крестцовое утолщения, где локализуются нервные клетки, обеспечивающие иннервацию верхних и нижних конечностей.

Спинной мозг состоит из 31–32 сегментов. Сегментом называется участок спинного мозга, которому принадлежит одна пара спинномозговых корешков (передних и задних).

Передний корешок спинного мозга содержит двигательные волокна, задний корешок – чувствительные волокна. Соединяясь в области межпозвонкового узла, они образуют смешанный спинномозговой нерв.

Спинной мозг разделяется на пять частей:

• шейную (8 сегментов);
• грудную (12 сегментов);
• поясничную (5 сегментов);
• крестцовую (5 сегментов);
• копчиковую (1–2 рудиментарных сегмента).

Спинной мозг несколько короче позвоночного канала. В связи с этим в верхних отделах спинного мозга его корешки идут горизонтально. Затем, начиная с грудного отдела, они несколько спускаются книзу, прежде чем выйти из соответствующих межпозвоночных отверстий. В нижних отделах корешки идут прямо вниз, образуя так называемый конский хвост.

На поверхности спинного мозга видны передняя срединная щель, задняя срединная борозда, симметрично расположенные передние и задние латеральные борозды. Между передней срединной щелью и передней латеральной бороздой располагается передний канатик (funiculus anterior), между передней и задней латеральными бороздами – боковой канатик (funiculus lateralis), между задней латеральной бороздой и задней срединной бороздой – задний канатик (funiculus posterior), который в шейной части спинного мозга делится неглубокой промежуточной бороздой на тонкий пучок (fasciculus gracilis). прилежащий к задней срединной борозде, и расположенный кнаружи от него клиновидный пучок (fasciculus cuneatus). Канатики содержат проводящие пути.

Из передней латеральной борозды выходят передние корешки, в области задней боковой борозды в спинной мозг входят задние корешки.

На поперечном срезе в спинном мозге отчетливо выделяется серое вещество, расположенное в центральных отделах спинного мозга, и белое вещество, лежащее на его

периферии. Серое вещество на поперечном срезе напоминает по форме бабочку с раскрытыми крыльями или букву «Н». В сером веществе спинного мозга выделяют более массивные. широкие и короткие передние рога и более тонкие, удлиненные задние рога В грудных отделах выявляется боковой рог, который в меньшей степени выражен также в поясничном и шейном отделах спинного мозга. Правая и левая половины спинного мозга симметричны и соединены спайками из серого и белого вещества. Кпереди от центрального канала находится передняя серая спайка (comissura grisea anterior), далее – передняя белая спайка (comissura alba anterior); кзади от центрального канала последовательно располагаются задняя серая спайка и задняя белая спайка.

В передних рогах спинного мозга локализуются крупные двигательные нервные клетки, аксоны которых идут в передние корешки и иннервируют поперечно-полосатую мускулатуру шеи, туловища и конечностей. Двигательные клетки передних рогов являются конечной инстанцией в осуществлении любого двигательного акта, а также оказывают трофические влияния на поперечно-полосатую мускулатуру.

Первичные чувствительные клетки располагаются в спинномозговых (межпозвоночных) узлах. Такая нервная клетка имеет один отросток, который, отходя от нее, делится на две ветви. Одна из них идет на периферию, где получает раздражение от кожи, мышц, сухожилий или внутренних органов. а по другой ветви эти импульсы передаются в спинной мозг. В зависимости от вида раздражения и, следовательно, проводящего пути, по которому оно передается, волокна, входящие в спинной мозг через задний корешок, могут оканчиваться на клетках задних или боковых рогов либо непосредственно проходят в белое вещество спинного мозга. Таким образом, клетки передних рогов осуществляют двигательные функции, клетки задних рогов – функцию чувствительности, в боковых рогах локализуются спинномозговые вегетативные центры.

Белое вещество спинного мозга состоит из волокон проводящих путей, осуществляющих взаимосвязь как различных уровней спинного мозга между собой, так и всех вышележащих отделов ЦНС со спинным мозгом.

В передних канатиках спинного мозга расположены главным образом проводящие пути, участвующие в осуществлении двигательных функции:

1) передний корково-спинномозговой (пирамидный) путь (неперекрещенный) идущий в основном от двигательной области коры большого мозга и заканчивающийся на клетках передних рогов;

2) преддверно-спинномозговой (вестибулоспинальный) путь, идущий из латерального вестибулярного ядра той же стороны и заканчивающийся на клетках передних рогов;

3) покрышечно-спинномозговой путь, начинающийся в верхних холмиках четверохолмия противоположной стороны и заканчивающийся на клетках передних рогов;

4) передний ретикулярно-спинномозговой путь, идущий из клеток ретикулярной формации мозгового ствола той же стороны и заканчивающийся на клетках переднего рога.

Кроме того, вблизи от серого вещества проходят волокна, осуществляющие связь различных сегментов спинного мозга между собой.

В боковых канатиках спинного мозга располагаются как двигательные, так и чувствительные ПУТИ. К двигательным путям относятся:

• латеральный корково-спинномозговой (пирамидный) путь (перекрещенный) идущий в основном от двигательной области коры большого мозга и заканчивающийся на клетках передних рогов противоположной стороны;

• спинномозговой путь, идущий от красного ядра и заканчивающийся на клетках передних рогов противоположной стороны;

• ретикулярно-спинномозговые пути, идущие преимущественно от гигантоклеточного ядра ретикулярной формации противоположной стороны и заканчивающиеся на клетках передних рогов;

• оливоспинномозговой путь, соединяющий нижние оливы с двигательным нейроном переднего рога.

К афферентным, восходящим проводникам относятся следующие пути бокового канатика:

1) задний (дорсальный неперекрещенный) спинно-мозжечковый путь, идущий от клеток

заднего рога и заканчивающийся в коре верхнего червя мозжечка;

2) передний (перекрещенный) спинно-мозжечковый путь, идущий от клеток задних рогов и заканчивающийся в черве мозжечка;

3) латеральный спинно-таламический путь, идущий от клеток задних рогов и заканчивающийся в таламусе.

Кроме того, в боковом канатике проходят спинно-покрышечный путь, спинно-ретикулярный путь, спинно-оливный путь и некоторые другие системы проводников.

В задних канатиках спинного мозга располагаются афферентные тонкий и клиновидный пучки. Волокна, входящие в них, начинаются в межпозвонковых узлах и заканчиваются соответственно в ядрах тонкого и клиновидного пучков, располагающихся в нижнем отделе продолговатого мозга.

Таким образом, в спинном мозге замыкается часть рефлекторных дуг и возбуждение, приходящее по волокнам задних корешков, подвергается определенному анализу, а затем передается на клетки переднего рога; спинной мозг передает импульсы во все вышележащие отделы ЦНС вплоть до коры большого мозга.

Рефлекс может осуществляться при наличии трех последовательных звеньев: 1) афферентной части, в которую входят рецепторы и проводящие пути, передающие возбуждение в нервные центры; 2) центральной части рефлекторной дуги, где происходят анализ и синтез приходящих раздражений и вырабатывается ответная реакция на них; 3) эффекторной части рефлекторной дуги, где осуществляется ответная реакция через скелетную мускулатуру, гладкие мышцы и железы. Спинной мозг, таким образом, является одним из первых этапов, на котором осуществляются анализ и синтез раздражений как из внутренних органов, так и с рецепторов кожи и мышц.

Спинной мозг осуществляет трофические влияния, т.е. повреждение нервных клеток передних рогов ведет к нарушению не только движений, но и трофики соответствующих мышц, что приводит к их перерождению.

Одной из важных функций спинного мозга является регуляция деятельности тазовых органов. Поражение спинальных центров этих органов или соответствующих корешков и нервов приводит к стойким нарушениям мочеиспускания и дефекации.

1.3.1. Периферические нервы спинного мозга

Спинномозговые нервы представляют собой продолжение на периферию передних и задних корешков спинного мозга, которые, соединяясь между собой, образуют шейное, плечевое и пояснично-крестцовое сплетения.

Шейное сплетение образуется из четырех верхних шейных нервов и иннервирует передние глубокие мышцы шеи, частично – грудино-ключично-сосцевидную и трапециевидную мышцы.

Плечевое сплетение образуется из V–VIII шейных нервов, I и II грудных нервов. Плечевое сплетение осуществляет иннервацию мышц плечевого пояса и руки.

Передние ветви грудных нервов не формируют сплетения, а образуют обособленные межреберные нервы, иннервирующие межреберные мышцы, мышцы, поднимающие ребра, и мышцы живота.

Пояснично-крестцовое сплетение образуется поясничными и крестцовыми нервами и осуществляет иннервацию мышц ноги и органов таза.

1.4. Головной мозг

1.4.1. Продолговатый мозг

Продолговатый мозг (medulla oblongata) является продолжением спинного мозга. Спинной мозг переходит в продолговатый мозг постепенно, без резкой границы. Условной границей

перехода спинного мозга в продолговатый является перекрест пирамид (decussatio pyramidum).

Макроскопически в продолговатом мозге на его вентральной поверхности выделяется передняя срединная щель. Латеральнее от нее четко выделяются пирамиды (pyramides), которые с латеральной стороны ограничены передними латеральными бороздами. Кнаружи от них располагаются возвышения нижнего оливного ядра. Дорсально задние канатики, разделенные задней срединной бороздой, образуют два отчетливо выраженных возвышения. Тонкий пучок на этом уровне образует возвышение, которое соответствует расположению ядра этого пучка. Клиновидный пучок заканчивается ядром (nucl. cuneatus), которое образует на дорсальной поверхности продолговатого мозга также небольшое возвышение. Снаружи клиновидный пучок ограничивается далией латеральной бороздой.

Из передней боковой бороны выходят корешки подъязычного нерва, из задней боковой – следующие черепные нервы: каудально – волокна языкоглоточного нерва (n. glossopharyngeus), оральнее – блуждающий нерв (n. vagus) и волокна добавочного нерва (n. accessorius).

Оральнее продолговатый мозг переходит в мост (pons). Граница между ними на базальной поверхности мола весьма четкая: мостомозжечковые волокна моста образуют мощный пучок, который располагается перпендикулярно длинной оси продолговатою мозга и дорсально образует средние мозжечковые ножки. Граница моста также четко отделяется пучками мостомозжечковых волокон от среднего мозга, в который он переходит.

Дорсально продолговатый мозг и мост образуют дно IV желудочка, выстланного эпендимой, IV желудочек спереди, сужаясь, переходит в водопровод, через который он сообщается с III желудочком; каудально IV желудочек, также сужаясь, переходит в центральный канал спинного мозга.

Сбоку стенку IV желудочка образуют соответственно нижние, средние и верхние мозжечковые ножки.

Крыша IV желудочка образуется тонкими пластинками – нижним и верхним мозговым парусом. Изнутри к нижнему мозговому парусу прилегает сосудистая основа IV желудочка. Дорсальнее располагается мозжечок, который как бы прикрывает IV желудочек. Этот желудочек имеет три отверстия. благодаря которым цереброспинальная жидкость может сообщаться с субарахноидальным пространством: два симметричных отверстия сбоку, в области латеральных карманов IV желудочка, и одно несимметричное отверстие, находящееся в задней части крыши IV желудочка.

Между продолговатым мозгом и мостом выходит отводящий нерв (n. abducens) который находится вблизи от средней линии. Латеральное располагается лицевой нерв (n. facialis), еще латеральное – слуховой нерв (n. acusticus). В боковых отделах моста, в средних его частях, выходит тройничный нерв (n. trigeminus). У средней линии непосредственно перед окончанием идущих поперечно волокон моста выходит из среднего мозга глазодвигательный нерв (n. oculomotorius).

На уровне раскрытия дна IV желудочка от каудального отдела продолговатого мозга и до его верхнего отдела тянется крупное ядро подъязычного нерва, осуществляющее двигательную иннервацию языка. Ядро подъязычного нерва располагается в продолговатом мозге несколько латеральнее средней линии, у дна IV желудочка, и представлено колонкой крупных многоугольных нервных клеток. Латеральнее от него также почти на всем протяжении продолговатого мозга тянется заднее ядро блуждающего нерва. Это ядро располагается у дна IV желудочка в каудальном отделе продолговатого мозга дорсолатеральнее, а в среднем отделе латеральнее ядра подъязычного нерва, отделяясь от него небольшой клеточной группой вставочного ядра. Заднее ядро блуждающего нерва состоит из клеток средней величины, веретенообразной или угловатой формы, а также мелких многоугольных клеток. Волокна заднего ядра блуждающего нерва участвуют в иннервации трахеи, легких, бронхов, сердца, желудка, пищевода, кишечника, печени, селезенки и других внутренних органов. Эти волокна заканчиваются в сплетениях и ганглиях вегетативной нервной системы, являясь пресинаптическими по отношению к нейронам, аксоны которых непосредственно осуществляют иннервацию внутренних органов. Блуждающий нерв служит важной составной частью парасимпатической нервной системы.

Латеральнее заднего ядра блуждающего нерва располагается ядро одиночного пути (nucl.

tractus solitarii), которое также тянется от нижнего отдела продолговатого мозга, вплоть до нижнего отдела моста. В этом ядре заканчиваются афферентные волокна блуждающего нерва, а также афферентные волокна лицевого и языкоглоточного нервов.

В нижнем отделе продолговатого мозга его латеральные части заняты тонким (nucl. gracilis) и клиновидным (nucl. cuneatus) ядрами, в которых соответственно заканчиваются волокна гонкого и клиновидного пучков, идущие из спинного мозга. В наружной части клиновидного пучка на уровне нижнего отдела продолговатого мозга начинает формироваться добавочное клиновидное ядро (nucl. cuneatus accessorius). Волокна из добавочного клиновидного ядра, волокна оливо-мозжечкового пучка и ряд других более мелких систем волокон начинают формировать нижние мозжечковые

Вентральное от ядер тонкого и клиновидного пучков располагается нижнее ядро спинномозгового пути тройничного нерва (nucl. spinalis n. trigemini), которое тянется через каудальный отдел моста и весь продолговатый мозг. Это ядро окружает постепенно истончающийся пучок волокон, который достаточно развит в каудальном отделе моста и верхнем отделе продолговатого мозга и постепенно исчезает в каудальном отделе продолговатого мозга. В клетках ядра спинномозгового пути тройничного нерва осуществляется рецепция болевых ощущений и температуры лица.

Средний отдел продолговатого мозга на всех уровнях занимает хорошо выраженные ядра ретикулярной формации. На уровне продолговатого мозга они представлены центральным ретикулярным ядром, которое может быть разделено на вентральное и дорсальное.

Характерным образованием для продолговатого мозга является нижнее оливное ядро (nucl. olivaris caudalis), которое осуществляет важную роль в координации движений и имеет тесные связи с мозжечком. К нижнему оливному ядру прилежат заднее и медиальное добавочные оливные ядра (nucl. olivaris accesorius dorsalis posterior et nucl. olivaris accesorius medialis). Они окружены слоем волокон – капсулой нижней оливы, основную часть которой составляют таламооливные и руброоливные волокна, образующие так называемый центральный пучок покрышки. Кнаружи от нижних оливных ядер в латеральных отделах продолговатого мозга располагаются волокна рубро-спинального пути, переднего спинно-мозжечкового пути, латерального спино-таламического и оливо-спинномозгового пути. Между оливными ядрами, дорсальнее пирамид, находятся волокна медиальной петли (lemniscus medialis), которая образована перекрещивающимися волокнами из ядер клиновидного и тонкого пучков. Эти волокна идут через ядра ретикулярной формации и называются внутренними дугообразными волокнами (fibrae arcuatae internae). Над перекрестом внутренних дугообразных волокон, кпереди от ядра подъязычного нерва, лежит медиальный продольный пучок (fasciculus longitudinalis medialis), осуществляющий взаимосвязь многих ядер ствола мозга между собой. В латеральном отделе центрального ретикулярного ядра, на границе между его дорсальным и вентральным подъядрами, располагаются крупные клетки двойного ядра (nucl. ambiguus).

Вентральные отделы продолговатого мозга заняты пирамидами, по переднему и медиальному краям которых лежат дугообразные ядра. Около задней латеральной борозды, дорсолатеральнее от нижнего оливного ядра, проходят передний спинно-мозжечковый путь, латеральный спинно-таламический путь и красноядерно-спинномозговой путь. Задний спинно-мозговой путь полностью перешел в нижние мозжечковые ножки.

В верхнем отделе продолговатого мозга заканчивается ядро подъязычного нерва. В области перехода от продолговатого мозга к мосту выявляются вестибулярные ядра. К ним относятся медиальное, латеральное и верхнее вестибулярные ядра. В ретикулярной формации в верхнем отделе продолговатого мозга выделяется крупными клетками гигантоклеточное ретикулярное ядро, кзади от которого лежит дорсальное ретикулярное парагигантоклеточное ядро, а латеральное – латеральное ретикулярное парагигантоклеточное ядро. Дорсолатеральнее от гигантоклеточного ретикулярного ядра располагается мелкоклеточное ретикулярное ядро.

Дорсальнее пирамид между швом и нижним оливным ядром отчетливо видна медиальная петля, кзади от которой находятся медиальный продольный пучок и задний продольный пучок.

Снаружи к нижней ножке мозжечка и волокнам слухового нерва прилежит заднее улитковое ядро. Кпереди от входа этого нерва в мозг располагается переднее улитковое ядро.

1.4.2. Мост мозга

Мост мозга (pons cerebri) является продолжением продолговатого мозга в оральном направлении. Наиболее характерной структурой моста являются его ядра, волокна трапециевидного тела и мосто-мозжечковые волокна, которые занимают его основание. Поперечные волокна моста отграничивают на базальной поверхности мост от продолговатого мозга, а кпереди – мост от среднего мозга. Скопления волокон моста, поднимающиеся в мозжечок, образуют среднюю мозжечковую ножку. По гистологическому строению мост делится на переднюю (базальную) часть и заднюю, или покрышку (tegmentum). Передняя часть моста имеет характерный вид: она состоит из идущих в продольном направлении пучков пирамидных волокон и волокон других нисходящих путей, разделенных ядрами моста и поперечными волокнами. В отличие от продолговатого мозга волокна пирамидного пути представлены некомпактными образованиями, так как идущие поперечно волокна моста разделяют пирамидный путь на отдельные пучки волокон.

Покрышка моста, так же как и в продолговатом мозге, содержит ядра черепных нервов, переключательные ядра. ядра ретикулярной формации моста, а также ядра, осуществляющие взаимосвязь образований различного уровня мозгового ствола.

В области перехода от продолговатого мозга к мосту и нижнем отделе моста располагаются вестибулярные (nucl. vestibularis) и улитковые ядра (nucl. cochlearis), которые занимают самые латеральные отделы поперечного среза. В вентролатеральных отделах покрышки каудально находится крупное ядро лицевого нерва.

В среднем отделе моста, непосредственно у дна IV желудочка, локализуется ядро отводящего нерва (nucl. abducentis). В среднем и верхнем отделах моста вентролатерально, несколько оральнее окончания ядра лицевого нерва, лежат двигательное и чувствительное ядра тройничного нерва.

Средний отдел моста занят ядрами ретикулярной формации, которые в продольном направлении могут быть разделены на оральное и каудальное, а каждое из них в поперечном направлении – на медиальную и латеральную часть. Медиальные подъядра ретикулярных ядер моста содержат более крупные клетки.

Медиальная петля меняет свое расположение: она сдвигается вентральнее, а затем вентролатеральнее. В среднем и верхнем отделах моста к медиальной петле примыкают волокна латеральной петли. На границе медиальной и латеральной петель идет латеральный спинно-таламический путь. Кзади от боковой петли лежит передний спинно-мозжечковый путь, кнутри от него – красноядерно-спинномозговой путь.

В дорсальных отделах покрышки у средней линии располагаются волокнистые системы, осуществляющие взаимосвязь образований мозгового ствола, лежащих на различных его уровнях. К этим системам относятся медиальный продольный пучок, задний продольный пучок, круглый пучок и др.

Среди образований моста следует отметить верхнее оливное ядро, а также переднее и заднее ядра трапециевидного тела, имеющего отношение к восприятию слуха.

Оральнее, в верхних отделах моста, и в дорсолатеральных отделах находятся верхние мозжечковые ножки, которые образуют боковую стенку IV желудочка. На этих же уровнях расположены верхние вестибулярные ядра и появляются клетки двигательного ядра тройничного нерва.

Через мост проходит ряд проводящих путей, которые связывают вышележащие отделы головного мозга со спинным мозгом. Наиболее крупным из них является пирамидный путь, который идет в вентральных отделах моста мозга. Через мост проходят также красноядерно-спинномозговой путь, берущий начало в среднем мозге, и покрышечно-спинномозговой путь, начинающийся в покрышке среднего мозга. В мосту мозга берут начало нисходящие преддверно-спинномозговой путь, идущий из вестибулярных ядер, ретикулярно-спинномозговой путь, берущий начало главным образом в гигантоклеточном ядре и парагигантоклеточных дорсальном и вентральном ядрах ретикулярной формации, а также ряд других систем волокон.

Волокна большинства как нисходящих, так и восходящих проводящих путей, идущих через мост мозга, отдают на этом уровне коллатерали, оканчивающиеся на клетках ретикулярной формации.

1.4.3. Средний мозг

Средний мозг (mesencephalon) является продолжением моста. На базальной поверхности головного мозга средний мозг отделяется от моста достаточно четко благодаря поперечным волокнам моста. С дорсальной стороны средний мозг отграничивается от моста мозга по уровню перехода IV желудочка в водопровод и нижних холмиков крыши. На уровне перехода IV желудочка в водопровод среднего мозга верхнюю часть IV желудочка формирует верхний мозговой парус, где образуют перекрест волокна блокового нерва и переднего спинно-мозжечкового пути.

В латеральных отделах среднего мозга в него входят верхние мозжечковые ножки, которые, постепенно погружаясь в него, образуют перекрест у средней линии.

Дорсальная часть среднего мозга, расположенная кзади от водопровода, представлена крышей (tectum mesencephali) с ядрами нижних и верхних холмиков.

Строение ядер нижних холмиков простое: они состоят из более или менее гомогенной массы нервных клеток среднего размера, играя существенную роль в реализации функции слуха и сложных рефлексов в ответ на звуковые раздражения. Ядра верхних холмиков организованы более сложно и имеют слоистое строение, участвуя в осуществлении «автоматических» реакций, связанных со зрительной функцией, т.е. безусловных рефлексов в ответ на зрительные раздражения. Кроме того, эти ядра координируют движения туловища, мимические реакции, движения глаз, головы, ушей и т.д. в ответ на зрительные стимулы. Осуществляются эти рефлекторные реакции благодаря покрышечно-спинномозговому и покрышечно-бульбарному путям.

Вентральное от верхних и нижних холмиков крыши находится водопровод среднего мозга, окруженный центральным серым веществом.

В нижнем отделе покрышки среднего мозга располагается ядро блокового нерва (nucl. n. trochlearis), а на уровне среднего и верхнего отделов – комплекс ядер глазодвигательного нерва (nucl. n. oculomotoris). Ядро блокового нерва, состоящее из немногочисленных крупных многоугольных клеток, локализуется под водопроводом на уровне нижних холмиков.

Ядра глазодвигательного нерва представляют собой комплекс, в который входят главное ядро глазодвигательного нерва, крупноклеточное, сходное по морфологии с ядрами блокового и отводящего нервов, мелкоклеточное непарное центральное заднее ядро и наружное мелкоклеточное добавочное ядро. Ядра глазодвигательного нерва располагаются в покрышке среднего мозга у средней линии, вентрально от водопровода, на уровне верхних холмиков крыши среднего мозга.

Важными образованиями среднего мозга являются также красные ядра и черное вещество. Красные ядра (nucll. ruber) располагаются вентролатеральнее центрального серого вещества среднего мозга. В красных ядрах оканчиваются волокна передних мозжечковых ножек, корково-красноядерные волокна и волокна из образований стриопаллидарной системы. В красном ядре начинаются волокна красноядерно-спинномозгового. а также красноядерно-оливного путей, волокна, идущие в кору большого мозга. Таким образом, красное ядро является одним из центров, участвующих в регуляции тонуса и координации движений. При поражении красного ядра и его путей у животного развивается так называемая децеребрационная ригидность.

Вентральное от красного ядра располагается черное вещество (subst. nigra), которое как бы отделяет покрышку среднего мозга от его основания. Черное вещество также имеет отношение к регуляции мышечного тонуса.

Основание ножки среднего мозга состоит из волокон, которые соединяют кору большого мозга и другие образования конечного мозга с нижележащими образованиями мозгового ствола и спинного мозга. Большая часть основания занята волокнами пирамидного пути. При этом в медиальной части располагаются волокна, идущие из лобных областей полушарий большого

мозга к ядрам моста и продолговатого мозга, латеральное – волокна пирамидного пути, в самых латеральных отделах – волокна, идущие из теменной, височной и затылочной областей полушарий большого мозга к ядрам моста.

Ретикулярная формация (formation reticularis) играет важную роль среди других образований мозгового ствола. Название «ретикулярная, или сетчатая, формация» связано с тем, что в ней нервные клетки располагаются на значительном расстоянии друг от друга и разделены большим количеством волокон, идущих во всех направлениях. Для нервных клеток ретикулярной формации характерны также некоторые особенности строения их дендритов, тянущихся на большом протяжении и дающих сравнительно небольшое количество ветвей. Ретикулярная формация расположена на всем протяжении мозгового ствола, проходит через продолговатый мозг, мост, средний мозг и заканчивается на уровне таламуса.

На уровне продолговатого мозга и моста ретикулярная формация может быть разделена на всем протяжении на латеральную и медиальную части. Медиальная часть содержит более крупные клетки. Следовательно, в ретикулярной формации продолговатого мозга можно выделить более крупноклеточное вентромедиальное и более мелкоклеточное дорсолатеральное ядра

В области перехода продолговатого мозга в мост в вентромедиальных частях ретикулярной формации располагаются гигантоклеточное ретикулярное ядро, парагигантоклеточное дорсальное и латеральное ретикулярные ядра. Дорсолатеральную часть ретикулярной формации на этом уровне занимает мелкоклеточное ретикулярное ядро.

Ретикулярная формация играет большую роль в осуществлении взаимосвязи между различными образованиями на уровне мозгового ствола, между проводящими путями и ядерными образованиями ствола мозга, а также в регуляции важных функций ЦНС.

В ретикулярном формации описаны «дыхательный» и «сосудодвигательный» центры, т.е. центры, обеспечивающие регуляцию дыхания и кровообращения. Границы этих центров пока точно не определены, но следует отметить, что ядра ретикулярной формации на уровне моста и перехода от моста к продолговатому мозгу играют роль в регуляции дыхания и сердечно-сосудистой деятельности, осуществляя их с помощью ядер блуждающего нерва и некоторых других систем мозга. Ретикулярная формация обеспечивает целостную деятельность мозга, в частности регуляцию сна и бодрствования. Ядра ретикулярной формации мозгового ствола оказывают активирующее действие на все вышележащие отделы мозга.

В продолговатом мозге и в мосту имеются системы волокон, обеспечивающих взаимосвязь различных образований этих отделов мозга между собой. Волокна, идущие от ядер ретикулярной формации, так же как и задний продольный пучок и медиальный продольный пучок, идущий вблизи средней линии у дна IV желудочка, осуществляют взаимосвязь ядер черепных нервов и являются одной из наиболее важных систем в обеспечении безусловных рефлексов, в которых участвуют образования продолговатого мозга, моста и среднего мозга.

1.4.4. Мозжечок

Мозжечок (cerebellum), или малый мозг, расположен в задней черепной ямке, кзади от продолговатого мозга и моста, под затылочными долями полушарий большого мозга. От него мозжечок отделяется твердой оболочкой головного мозга – наметом мозжечка (tentorium cerebelli). Мозжечок состоит из средней части, или червя (vermis cerebelli), и двух боковых частей – полушарий (hemispherium cerebelli). В мозжечке различают три поверхности: переднюю, верхнюю и нижнюю, и два края: передний и задний. В настоящее время принято поперечное деление мозжечка на три части: переднюю долю, заднюю долю и клочково-узелковую долю, а термины «червь» и «полушария» используются при определении центральных или периферических отделов долей мозжечка.

Кора мозжечка имеет трехслойное строение: первый слой – наружный, молекулярный, содержит небольшое количество больших и малых звездчатых клеток; второй – слой грушевидных нейронов; третий слой – зернистый, образован тесно прилежащими друг к другу клетками-зернами и более редкими крупными звездчатыми нейроцитами.

В мозжечке различают четыре ядра, расположенных в белом веществе. В полушарии

мозжечка находится зубчатое ядро (nucl. dentatus). Пробковидное ядро (nucl. emboliformis) расположено рядом с зубчатым ядром и имеет с ним сходные строение и связи. Шаровидное ядро (nucl. globosus) находится между пробковидным ядром и ядром шатра.

Ядро шатра (nucl. fastgii) лежит в белом веществе червя, у средней линии, над IV желудочком.

В мозжечке различают две системы волокон: экстра– и эндоцеребеллярную. К экстрацеребеллярной системе относятся длинные проекционные афферентные и эфферентные волокна, связывающие мозжечок с отделами головного и спинного мозга. Эндоцеребеллярная система состоит из ассоциативных, комиссуральных и коротких проекционных волокон. Ассоциативные волокна связывают отдельные участки коры мозжечка между собой, комиссуральные – противоположные полушария мозжечка, а короткие проекционные волокна – кору мозжечка с его ядрами.

Связи мозжечка с другими отделами ЦНС осуществляются посредством трех пар мозжечковых ножек: нижней, средней и верхней.

Нижняя и средняя мозжечковые ножки состоят преимущественно из афферентных путей, а верхняя мозжечковая ножка принадлежит в основном эфферентной системе.

Мозжечок осуществляет постоянный контроль двигательной активности. Он участвует в координации движения, регуляции мышечного тонуса. сохранении позы и равновесия тела.

1.4.5. Промежуточный мозг

Промежуточный мозг (diencephalon) находится между средним мозгом и полушариями большого мозга, включает III желудочек и образования, формирующие стенки III желудочка. В промежуточном мозге выделяют 4 части верхний отдел – эпиталамус, средний отдел – таламус, нижний отдел – гипоталамус и задний отдел – метаталамус. III желудочек имеет форму узкой щели. Дно его образовано гипоталамусом. Переднюю стенку III желудочка составляет юнкая концевая пластинка, которая начинается у зрительного перекреста и переходит в ростральную пластинку мозолистого тела. В верхнем отделе передней стенки III желудочка находятся столбы свода. Около столбов свода в передней его стенке находится отверстие, соединяющее III желудочек с боковым желудочком. Боковые стенки III желудочка представлены таламусом. Под задней спайкой мозга III желудочек переходит в водопровод среднего мозга.

Таламус (thalamus) характеризуется сложным цитоархитектоническим строением. Внутренняя поверхность таламуса обращена к III желудочку, образуя его стенку. Внутренняя поверхность отделяется от верхней мозговой полоской. Верхнюю поверхность покрывает белое вещество. Передняя часть верхней поверхности утолщается и образует передний бугорок (tuberculum anterius thalami), а задний бугорок образует подушку (pulvinar). Латерально верхняя поверхность таламуса граничит с хвостатым ядром (nucl. caundatus), отделяясь от него пограничной полоской. Наружная поверхность таламуса отделяется внутренней капсулой от чечевицеобразного ядра и головки хвостатого ядра.

Таламус состоит из множества ядер. Основными ядрами таламуса являются:

• передние (nucll. anteriores);
• срединные (nucll. mediani);
• медиальные (nucll. mediales);
• внутрипластинчатые (nucll. intralaminares);
• вентролатеральные (nucll. ventrolaterales);
• задние (nucll. posteriores);
• ретикулярные (nucll. reticulares)

Кроме того, выделяют следующие группы ядер:

• комплекс специфических, или релейных, таламических ядер, через которые проводятся афферентные влияния определенной модальности;

• неспецифические таламические ядра, не связанные с проведением афферентных влияний какой-либо определенной модальности и проецирующиеся на кору большого мозга более диффузно, чем специфические ядра;

• ассоциативные ядра таламуса, к которым относятся ядра, получающие раздражения от других ядер таламуса и передающие эти влияния на ассоциативные области коры головного мозга.

Подбугорное ядро (nucl. subthalamicus) относится к субталамической области промежуточного мозга и состоит из однотипных мультиполярпых клеток. К субталамической области относятся также ядра Н, Н1 и Н2 полей и неопределенная зона (zona incerta). Поле Н1 располагается под таламусом и состоит из волокон, соединяющих гипоталамус с полосатым телом. Под полем Н1 находится неопределенная зона, переходящая в перивентрикулярную зону III желудочка. Под неопределенной зоной лежит поле Н2, соединяющее бледный шар с подбугорным ядром и перивентрикулярными ядрами гипоталамуса

К эпиталамусу относятся поводки, спайка поводков, задняя спайка и шишковидное тело. В треугольнике поводка располагаются ядра поводка: медиальное, состоящее из мелких клеток, и латеральное, в котором преобладают крупные клетки.

К метаталамусу относятся медиальное и латеральное коленчатые тела. Латеральное коленчатое тело находится под подушкой таламуса. Латеральное коленчатое тело является одним из основных подкорковых центров для передачи зрительных ощущений, а также участвует в осуществлении бинокулярного зрения.

Медиальное коленчатое тело располагается между верхним холмиком пластинки крыши и подушкой таламуса. В медиальном коленчатом теле выделяют два ядра: дорсальное и вентральное. На клетках медиального коленчатого тела оканчиваются волокна латеральной петли и берет начало центральный слуховой путь, идущий к слуховой коре. Медиальное коленчатое тело является подкорковым центром слухового анализатора.

Гипоталамус (hypothalamus) – филогенетически наиболее старая часть промежуточного мозга. Гипоталамус имеет сложное строение. В предоптической области (передней гипоталамической области) выделяются медиальное предоптическое и латеральное предоптическое ядра, паравентрикулярное и супраоптическое ядра, переднее гипоталамическое ядро и супрахиазматическое ядро.

В промежуточной гипоталамической области выделяются дорсомедиальное гипоталамическое ядро, вентромедиальное гипоталамическое ядро, ядро воронки, которое также называют дугообразным ядром. Эта группа ядер располагается в медиальной части этой области гипоталамуса. Латеральная часть этих отделов гипоталамуса занята латеральным гипоталамическим ядром, серобугорным ядром, серобугорно-сосцевидным ядром и перифорникальным ядром.

Задняя гипоталамическая область содержит медиальное и латеральное ядра сосцевидного тела, заднее гипоталамическое ядро.

Гипоталамус обладает сложной системой афферентных и эфферентных путей.

Афферентные пути. 1) медиальный пучок переднего мозга, связывающий перегородку и преоптическую область с ядрами гипоталамуса; 2) свод, соединяющий кору гиппокампа с гипоталамусом; 3) таламо-гипофизарные волокна, соединяющие таламус с гипоталамусом; 4) покрышечно-сосцевидный пучок, содержащий волокна, идущие из среднего мозга к гипоталамусу; 5) задний продольный пучок, несущий импульсы от ствола мозга к гипоталамусу; 6) паллидогипоталамический путь. Установлены также непрямые мозжечково-гипоталамические связи, оптико-гипоталамические пути, вагосупраоптические связи.

Эфферентные пути гипоталамуса: 1) пучки волокон перивентрикулярной системы к заднемедиальным таламическим ядрам и преимущественно к нижней части ствола мозга, а также к ретикулярной формации среднего мозга и спинному мозгу; 2) сосцевидные пучки, идущие к передним ядрам таламуса и ядрам среднего мозга; 3) гипоталамо-гипофизарный путь к нейрогипофизу. Кроме того, имеется комиссуральный путь, благодаря которому медиальные гипоталамические ядра одной стороны вступают в контакт с медиальными и латеральными ядрами другой.

Таким образом, гипоталамус образован комплексом нервных клеток, их отростков и нейросекреторных клеток. В связи с этим регулирующие влияния гипоталамуса передаются к эффекторам, в том числе к эндокринным железам, не только с помощью гипоталамических

нейрогормонов (рилизинг-факторов), переносимых с током крови и, следовательно, действующих гуморально, но и по эфферентным нервным волокнам.

Гипоталамус является одним из основных образований мозга, участвующих в регуляции вегетативных, висцеральных, трофических и нейроэндокринных функций. Гипоталамус играет существенную роль в регуляции деятельности внутренних органов, желез внутренней секреции, симпатического и парасимпатического отдела вегетативной нервной системы.

Гипоталамусу свойственна очень важная нейросекреторная функция. В нервных клетках гипоталамических ядер образуется нейросекрет, причем нейросекреторные гранулы, вырабатывающиеся в разных ядрах, отличаются по химическому составу и свойствам. Гипоталамусу также свойственна особая роль в регуляции выделения гормонов гипофизом. Он играет важную роль в регуляции обмена веществ (углеводного, белкового, водного). Одной из функций гипоталамической области является регуляция деятельности сердечно-сосудистой системы. При нарушении функций гипоталамических ядер происходит изменение терморегуляции и трофики тканей. Гипоталамус участвует в формировании биологических мотиваций и эмоций.

1.4.6. Базальные ядра

Базальные ядра (nucll. basales) – скопления серого вещества в глубине полушарий большого мозга. К ним относятся следующие анатомические образования: хвостатое ядро, скорлупа, бледный шар, ограда и миндалевидное тело.

Хвостатое ядро (nucll. caudatus) представляет собой довольно крупное образование грушевидной формы, расположенное кпереди и кнутри от таламуса и отделенное от него внутренней капсулой (capsula interna). Ростральная, утолщенная часть носит название головки хвостатого ядра (caput nucl. caudati). Кзади от головки хвостатое ядро суживается и образует тело хвостатого ядра (corpus nucl. caudati). Истонченный задний отдел обозначается как хвост (cauda nucl. caudati). Он загибается в височную долю, где сливается с миндалевидным телом. Верхняя и внутренняя поверхности хвостатого ядра образуют стенку бокового желудочка.

От скорлупы (putamen) головка хвостатого ядра отделяется передней ножкой внутренней капсулы. Эти два образования соединены друг с другом клеточными мостиками и местами идентичны по структуре. Основную популяцию нейронов составляют мелкие или средние клетки при небольшом проценте нейронов крупного размера. Среди них различают пирамидные, звездчатые и веретенообразные клетки.

Скорлупа вместе с наружным и внутренним сегментами бледного шара объединяется под общим названием «чечевицеобразное ядро» (nucl. lentiformis), но отличается более плотным расположением клеток.

Сходство в клеточном строении, развитии и функции хвостатого ядра и скорлупы позволило их объединить под названием «полосатое тело» (corpus striatum).

Бледный шар (globus pallidus) в отличие от хвостатого ядра и скорлупы макроскопически имеет очень бледную окраску из-за большого количества миелиновых волокон. Бледный шар подразделяется на наружный и внутренний сегменты. В бледном шаре имеются разнообразные клетки, различающиеся по форме, размеру тела, длине аксона и разветвленности дендритов.

Бледный шар отличается от структур полосатого тела особенностями эволюционного развития (он появляется в фило– и онтогенезе раньше, чем хвостатое ядро и скорлупа), гистологией и функцией. Вместе все эти образования обозначаются как стриопаллидум.

Наибольшее число афферентных связен хвостатое ядро, скорлупа и бледный шар получают из коры, особенно из ее передних отделов, моторной и соматосенсорной зон.

Вторым важнейшим источником афферентации этих образований являются связи, идущие от таламуса, в основном от неспецифических внутрипластинчатых и срединных ядер.

Источником афферентных связей стриопаллидума является также средний мозг, прежде всего черное вещество. Особенно много волокон из черного вещества поступает в хвостатое ядро, а нигростриарный дофаминергический путь имеет большое функциональное значение.

Анатомическими и электрофизиологическими методами установлены афферентные связи со стриопаллидумом миндалевидного тела, ретикулярной формации, гиппокампа, мозжечка и

других структур мозга.

Эфферентные связи осуществляются через пути из бледного шара в таламус. Проекции хвостатого ядра и скорлупы на таламус в основном не прямые, а опосредованные – через бледный шар.

Известны также восходящие проекции от стриопаллидума к коре, главным образом к передним отделам ипсилатерального полушария. При этом установлен факт перекрытия проекций волокон из хвостатого ядра, скорлупы и бледного шара в ряде полей коры большого мозга.

Существуют и каудатопаллидарные связи, а также проекции стриопаллидума на черное вещество, ретикулярную формацию и другие системы мозга. Сложностью организации и богатством афферентных и эфферентных связей определяется полифункциональность структур мозга, входящих в стриопаллидарную систему. Все эти структуры играют важную роль в контроле над двигательными реакциями, реализацией условно-рефлекторной деятельности и возникновением сложных форм поведенческих реакций.

Ограда (claustrum) представляет собой узкую пластинку серого вещества, которая располагается латеральное чечевицеобразного ядра и отделена от него наружной капсулой. Функции ее связываются с движением, кровообращением, пищевым центром.

Миндалевидное тело (corpus amigdaloideum) располагается в передневерхней части парагиппокампальной извилины и в этой зоне соприкасается с древней корой. Миндалевидное тело содержит две группы ядер: одна из них состоит из базального и латерального ядер, другая – из кортикального, медиального, центрального ядер и ядра латерального обонятельного тракта. Эти ядра различаются по цитологическим и цитоархитектоническим особенностям.

Миндалевидное тело принимает участие в осуществлении корригирующего влияния на деятельность стволовых образований, где расположеныцентры жизненно важных и интегративных реакций организма. Кроме того, миндалевидное тело имеет отношение к чрезвычайно широкому диапазону реакций: поведенческих, эмоциональных, половых, эндокринных, обменных. При этом стимуляция кортикомедиальных ядер миндалевидного тела вызывает элементарные соматомоторные реакции и вегетативные ответы, а стимуляция ядер базально-латеральной группы – сложноповеденческие акты: состояние страха, агрессии и др.

1.4.7. Кора большого мозга

Полушария большого мозга разделены глубокой бороздой, которая доходит до мозолистого тела – массивного слоя волокон, соединяющих оба полушария. Каждое полушарие имеет три полюса: лобный, затылочный и височный. Макроскопически в каждом полушарии выделяются доли: лобная, теменная, затылочная, височная и островок.

Поверхность большого мозга образована корой, состоящей из нервных клеток. Под корой большого мозга располагается слой волокон, взаимосвязывающих кору большого мозга с подкорковыми образованиями и отдельные ее поля между собой. Поверхность полушарий большого мозга изрезана бороздами, разделяющими ее на доли и извилины. Различают первичные борозды, встречающиеся постоянно, глубокие, рано появляющиеся на мозге эмбриона; вторичные, тоже постоянные, но появляющиеся позднее, и третичные непостоянные борозды.

Среди наиболее крупных первичных борозд полушария следует выделить: 1) центральную (роландову) борозду (sulcus centralis), которая отделяет лобную долю от теменной; 2) латеральную (сильвиеву) борозду (sulcus lateralis), которая отделяет лобную и теменную доли от височной; 3) теменно-затылочную борозду(sulcus parietooccipitalis), отделяющую теменную долю от затылочной.

Первые две борозды располагаются на наружной поверхности полушарий, третья – на медиальной. Кроме того, каждое полушарие имеет нижнюю (базальную) поверхность.

1.4.7.1. Цитоархитектоника коры большого мозга

Кора большого мозга разделяется на новую, древнюю, старую и промежуточную,

существенно сличающиеся но строению.

Новая кора (neocortex) занимает около 96 % всей поверхности полушарий большого мозга и включает затылочную, нижнюю теменную, верхнюю теменную, постцентральную, прецентральную, лобную, височную, островковую и лимбическую области.

Новая кора большого мозга характеризуется шестислойным строением:

I слой – молекулярная пластинка (lamina molecularis);

II – наружная зернистая пластинка (lamina granularis externa);

III – наружная пирамидная пластинка (lamina pyramidalis externa);

IV – внутренняя зернистая пластинка (lamina granularis interna);

V – внутренняя пирамидная пластинка (lamina pyramidalis interna);

VI – мультиформная пластинка (lamina multiformis).

Это гомотипическая кора. Но в некоторых полях коры количество слоев уменьшается вследствие исчезновения того или иного слоя или увеличивается за счет разделения слоя на подслои (гетеротипическая кора).

Цитоархитектонические особенности различных участков коры большого мозга обусловлены шириной поперечника коры и ее отдельных слоев, величиной клеток, плотностью их расположения в различных слоях, выраженностью горизонтальной и вертикальной исчерченности, разделением отдельных слоев на подслои, какими-либо специфическими признаками строения данного поля и т.д. Эти особенности лежат в основе разделения коры большого мозга на области, подобласти, поля и подполя.

Важным критерием для классификации областей и полей коры большого мозга являются закономерности их развития в онто– и филогенезе. Эволюционный подход, который был успешно использован для изучения цитоархитектоники коры большого мозга, позволил создать современную классификацию полей коры большого мозга.

Затылочная область связана с функцией зрения, она характеризуется густоклеточностью, просветленным V слоем, нечетким разделением II и III слоев. Нижняя теменная область характеризуется большой шириной коры, густоклеточностью, выраженностью II и IV слоев, радиальной исчерченностью, проходящей через все слои. Эта область имеет отношение к наиболее сложным ассоциативным, интегративным и аналитическим функциям, при ее повреждении нарушаются письмо, чтение, сложные формы движений и т.д. Верхняя теменная область также участвует в сложных интегративных и ассоциативных функциях, она характеризуется горизонтальной исчерченностью, средней шириной коры, крупными клетками в III и V слоях, хорошо видимыми II и IV слоями. Постцентральная область связана с чувствительностью, при этом восприятие раздражений с различных участков тела организовано соматотопически. Эта область имеет небольшую ширину коры, выраженный II и IV слои, большое число клеток во всех слоях, светлый V слой. Прецентральная область характеризуется слабой выраженностью II слоя, отсутствием IV слоя, наличием очень крупных пирамидных клеток в V слое, сравнительно большой шириной коры. Эта область определяет произвольные движения, ее отдельные участки связаны с определенными мышцами. Лобная область связана с высшими ассоциативными и интегративными функциями, играет наиболее важную роль в высшей нервной деятельности. Она характеризуется широкой корой, выраженностью II и IV слоев, широкими III и V слоями, разделенными на подслои. Височная область имеет отношение к слуховому анализатору. Она разделяется на четыре подобласти, каждая из которых имеет свои особенности архитектоники. Островковая область связана с функцией речи, частично – с анализом обонятельных и вкусовых ощущений. Она характеризуется сравнительно большой шириной коры, широким IV слоем, выраженной горизонтальной исчерченностью. Лимбическая кора связана с вегетативными функциями, цитоархитектонически характеристика ее представляется весьма сложной, и характерные признаки для всех ее полей отсутствуют.

Древняя кора (paleocortex) включает обонятельный бугорок, диагональную область, прозрачную перегородку, периамигдалярную и препириформную области. Характерно для древней коры слабое отграничение ее от подлежащих подкорковых образований.

Старая кора (archicortex) включает аммонов рог, subiculum, зубчатую фасцию и taenia tecta. Старая кора отличается от древней коры тем, что она четко отделена от подкорковых образований.

Как старая, так и древняя кора не имеет шестислойного строения. Она представлена трехслойными или однослойными структурами. Между древней, старой корой и окружающими их формациями располагаются промежуточные зоны – перипалеокортикальные формации.

Древняя, старая и промежуточная кора занимает 4,4 % коры большого мозга.

1.5. Оболочки головного и спинного мозга

Мозг снаружи покрыт оболочками. Выделяют твердую (dura mater), паутинную (arachnoidea) и мягкую, или сосудистую (pia mater), мозговые оболочки.

Твердая мозговая оболочка окружает мозг снаружи. Она образует ряд отростков, вдающихся между отдельными частями мозга: большой серповидный отросток (между полушариями большого мозга), малый серповидный отросток (между полушариями мозжечка), намет мозжечка (между затылочными долями и мозжечком) и диафрагму седла.

В дубликатурах твердой мозговой оболочки располагаются венозные синусы, куда собирается венозная кровь. Синусы не имеют клапанов, поэтому возможен обратный ток крови.

К наиболее крупным венозным синусам относятся следующие.

Верхний сагиттальный синус (sinus sagittalis superior) находится в верхнем крае большого серповидного отростка.

Нижний сагиттальный синус (sinus sagittalis inferior) расположен вдоль нижнего края большого серповидного отростка твердой мозговой оболочки и вливается в прямой синус (sinus rectus). Прямой синус лежит в дупликатуре намета мозжечка. Идет спереди назад и вниз, соединяется с верхним сагиттальным синусом и вливается в поперечный синус.

Поперечный синус (sinus transversus) – парный и самый крупный из всех синусов, расположен в заднем крае мозжечкового намета. У пирамид височной кости синус делает изгиб и идет дальше под названием сигмовидного синуса, который вливается во внутреннюю яремную вену.

Между мягкой мозговой оболочкой и паутинной оболочкой расположено субарахноидальное пространство, представляющее собой щелевидную полость, заполненную цереброспинальной жидкостью, и содержащее кровеносные сосуды и многочисленные трабекулы. Ограничивающие пространство оболочки и содержащиеся в нем структуры выстланы плоскими клетками арахноидэндотелия.

1.6. Ликвороциркуляция и внутричерепные объемные взаимоотношения

Мозг окружен цереброспинальной жидкостью, которая заполняет вентрикулярную систему, цистерны, располагающиеся на основании мозга и по ходу крупных сосудов, и субарахноидальное пространство по своду мозга. Цереброспинальная жидкость вырабатывается сосудистыми сплетениями желудочков, в основном боковых. Отток ее из вентрикулярной системы осуществляется через отверстия, соединяющие боковые желудочки с III желудочком (монроево отверстие), далее по водопроводу мозга из IV желудочка цереброспинальная жидкость поступает через срединную апертуру (отверстие Мажанди) в затылочную цистерну и через латеральную апертуру (отверстие Люшка) в боковых выворотах IV желудочка в цистерны моста. Резорбция цереброспинальной жидкости происходит на поверхности мозга вблизи сагиттального синуса через арахноидальные (пахионовы) грануляции. Ежедневно продуцируется 500–750 мл цереброспинальной жидкости и такое же количество ее всасывается, в связи с чем общее количество жидкости, находящейся в черепе, остается практически неизменным (100–150 мл). В самом мозге, между образующими его клетками, имеются межклеточные пространства, заполненные интерстициальной жидкостью, по составу отличающейся от цереброспинальной жидкости, окружающей мозг. Тонко сбалансированный механизм продукции и резорбции цереброспинальной жидкости может нарушаться при различных заболеваниях нервной системы: воспалении мозговых оболочек, субарахноидальных кровоизлияниях, черепномозговой травме, опухолях.

Внутричерепные объемные взаимоотношения и их нарушения. Одной из наиболее важных особенностей мозга, отличающих его от других органов, является то, что он заключен в неизменяющийся объем полости черепа. Основную часть содержимого черепа составляет ткань мозга – 80 %; примерно 10 % (100–150 мл) – цереброспинальная жидкость и приблизительно такой же объем занимает кровь. Благодаря сложным механизмам, определяющим взаимоотношения объемных компонентов, внутричерепное давление отличается определенной стабильностью. В норме оно равняется 150–180 мл вод.ст. (по данным измерения давления люмбальной цереброспинальной жидкости в положении лежа, которое косвенно отражает уровень внутричерепного давления).

Многие заболевания мозга сопровождаются формированием дополнительных объемов. Такими объемными образованиями являются опухоли, кровоизлияния (гематомы), абсцессы, паразитарные кисты (эхинококк) и пр. Кроме того, при различных заболеваниях может увеличиваться объем самого мозга, прежде всего вследствие развития отека мозга. В других случаях может значительно возрастать объем цереброспинальной жидкости вследствие увеличения ее продукции, нарушения всасывания или оттока из вентрикулярной системы при окклюзии разных ее отделов, обусловленнойопухолью, сгустком крови, поствоспалительными спайками. Появление дополнительного объема в полости черепа влияет на объемные взаимоотношения между мозгом, кровью цереброспинальной жидкостью и может привести к повышению внутричерепного давления. Однако такое повышение наступает не сразу, поскольку включаются компенсаторные механизмы, способные до определенного момента сохранять давление в полости черепа неизменным. В первую очередь происходит вытеснение венозной крови главным образом из синусов. До определенного момента это не приводит к повышению венозного давления и не сказывается на мозговом кровотоке. Затем происходит уменьшение содержания цереброспинальной жидкости в полости черепа: она начинает вытесняться из желудочков и субарахноидального пространства. Субарахноидальные щели по ходу извилин мозга запустевают, желудочки сдавливаются, становятся щелевидными. И, наконец, происходит уменьшение объема самого мозга, сначала за счет уменьшения содержания межклеточной жидкости и затем за счет атрофии мозговой ткани.

В связи с упомянутыми компенсаторными механизмами нередко даже при больших объемных процессах может не наблюдаться признаков повышения внутричерепного давления. Это обычно бывает при медленно развивающихся доброкачественных опухолях, которые могут достигать очень больших размеров, вызывая лишь минимальные клинические симптомы. Напротив, быстро развивающиеся объемные процессы: кровоизлияния в мозг, травматические гематомы и при меньших размерах могут приводить к резкому повышению внутричерепного давления. Следует отметить, что у младенцев, у которых череп еще не сформировался и продолжает увеличиваться в размере, возможности компенсации несравненно выше, чем у взрослых. Вследствие этого многие объемные процессы у детей, особенно опухоли, поражают своей величиной, они часто достигают поистине гигантских размеров, не сопровождаясь признаками внутричерепной гипертензии.

Когда механизмы компенсации внутричерепных объемных взаимоотношений исчерпаны, начинает повышаться внутричерепное давление: повышается вентрикулярное давление цереброспинальной жидкости, давление интерстициальной жидкости и люмбальное давление. В результате повышения давления в полости черепа возникает затруднение венозного оттока. Кровь начинает скапливаться в венах и синусах мозга, что в свою очередь приводит к еще большей внутричерепной гипертензии, и возникает порочный круг. Если активно не вмешаться в этот процесс, то он становится необратимым и больной погибает.

При высоком внутричерепном давлении нарушается кровообращение в мозге. Как известно, мозговой кровоток остается стабильным при существенных колебаниях артериального давления в связи с включением механизмов саморегуляции. Эти механизмы важны также для поддержания мозгового кровообращения в нормальных пределах и при повышении до определенных пределов внутричерепного давления.

Кровоток в мозге, обеспечивающий его метаболизм, определяется перфузионным давлением, т.е. градиентом между средним артериальным и венозным давлением. Естественно, что при повышении венозного давления, возникающем при внутричерепных объемных

процессах, перфузионное давление начинает снижаться. До определенного предела это не сказывается на кровоснабжении мозговой ткани за счет включения механизмов саморегуляции и расширения сосудов. Однако, если перфузионное давление снижается до критических цифр (ниже 50 мм рт.ст.), эти механизмы уже не в состоянии обеспечить достаточное кровоснабжение мозга: возникают ишемия мозговой ткани, отек мозга, и процесс становится необратимым. Если внутричерепное давление достигает цифр, равных или превышающих давление в артериях, кровоток в мозге полностью прекращается.

Влияние повышенного внутричерепного давления на кровообращение в мозге и в первую очередь в виде затруднения венозного оттока приводит к возникновению ряда симптомов, которые являются патогномоничными для внутричерепной гипертензии. Таким симптомом, в частности, являются застойные явления на глазном дне. Венозная система зрительного нерва и глаза связаны с венозным кровообращением в полости черепа, поскольку отток по глазничной вене осуществляется через расположенный в черепе пещеристый (кавернозный) синус. Венозный застой на глазном дне с развитием отека в области диска зрительного нерва – ранний и характерный симптом повышения внутричерепного давления. На высоте этих явлений могут возникать кровоизлияния на глазном дне, а в финальной стадии развивается так называемая вторичная атрофия зрительного нерва, проявляющаяся побледнением его диска, запустеванием сосудов. В начальной стадии застойных явлений на глазном дне больные жалуются на затуманивание зрения, пелену перед глазами. Физическое напряжение, наклоны могут обострить эти явления. Затем снижение зрения становится стойким, неуклонно прогрессирует и заканчивается слепотой вследствие вторичной атрофии зрительного нерва.

Длительное и стойкое повышение внутричерепного давления вызывает характерные изменения в структуре черепа. К таким изменениям в первую очередь относится порозность и укорочение спинки турецкого седла, углубление его дна, изменение структуры передних наклоненных отростков, истончение края большого затылочного отверстия. Значительные изменениепроисходят во внутренней пластинке черепа, она неравномерно истончается и извилины мозга как бы отпечатываются на ней. При рентгенологическом исследовании выявляется типичная картина изменения костей свода черепа, которая производит впечатление отпечатка на его внутренней поверхности кончиков пальцев (impression digitale – пальцевые вдавления). Одновременно отмечается значительное расширение диплоических каналов, обусловленное повышением венозного давления.

При ангиографическом исследовании может быть выявлено замедление мозгового кровотока с поздним заполнением вен и синусов. Если в норме контрастное вещество исчезает из вен мозга через 6 с после его поступления во внутреннюю сонную артерию, то при выраженной внутричерепной гипертензии время продвижения контрастного вещества но сосудистому руслу может увеличиваться в 1,5–2 раза.

Клинически повышение внутричерепного давления проявляется нарастающей по интенсивности головной болью, которая может сопровождаться многократной рвотой, снижением умственной работоспособности, заторможенностью, прогрессирующим нарушением высших корковых функций. Характерно, что в стадии внутричерепной гипертензии, когда развивается слепота вследствие атрофии зрительных нервов, может уменьшаться или даже полностью прекращаться головная боль.

Дислокация и вклинение головного мозга. При анализе патогенеза различных поражений головного мозга и в первую очередь тех, которые приводят к увеличению его объема, необходимо учитывать, что интракраниальное пространство разделено наметом мозжечка на две части: большую, располагающуюся супратенториально, и меньшую субтенториальную часть. В свою очередь оба полушария большого мозга, занимающие супратенториальное пространство, разделяются серпом большого мозга (серповидным отростком). Не менее существенно, что наиболее важные – стволовые отделы мозга располагаются в отверстиях: средний мозг – в тенториальном и продолговатый – в затылочном. Мозг в силу своих механических свойств обладает определенной подвижностью и при увеличении объема одной его части (опухоли, гематомы, увеличение желудочков, отек мозга и пр.) возникают силы, приводящие к смешению мозга и в первую очередь его срединных структур. Равномерному смещению мозга препятствуют внутренние структуры твердой мозговой оболочки –

серповидный отросток и намет мозжечка. Наибольшее смещение, естественно, претерпевают те структуры мозга, которые не сдерживаются серповидным отростком и наметом мозжечка. Это прилежащие к стволу образования: лимбическая извилина, гиппокамп, миндалины мозжечка, они могут вклиниваться в тенториальное отверстие, вызывая сдавление среднего мозга. Дислокация мозга в зависимости от локализации объемного процесса может проходить в разных направлениях. Различают аксиальную дислокацию (в переднезаднем направлении) и латеральное смещение.

Аксиальная дислокация может возникнуть при расположении объемного процесса в передних отделах мозга вблизи средней линии. В силу градиента давления средний мозг и прилежащие к нему диэнцефальные структуры смещаются в каудальном направлении и могут ущемиться в тенториальном отверстии. Процессы, располагающиеся в задней черепной ямке (например, опухоли мозжечка), могут вызывать смещение в направлении тенториального отверстия или затылочного отверстия. В первом случае в тенториальное отверстие начинают смещаться верхние отделы червя мозжечка, что может привести к сдавлению среднего мозга. При каудальной дислокации миндалины мозжечка опускаются вниз в большое затылочное отверстие и сдавливают продолговатый мозг.

Латеральная дислокация чаще возникает при объемных процессах в области височной доли. При этом под серповидный отросток может сместиться и ущемиться поясная извилина. В этих случаях наиболее опасным осложнением является смещение крючка головного мозга и прилежащих отделов парагиппокампальной извилины в тенториальное отверстие. Смещение упомянутых выше отделов мозга (гиппокампа, миндалин мозжечка) в тенториальное и большое затылочное отверстия называется вклинением.

Вклинение мозга в тенториальное и большое затылочное отверстия приводит к очень опасным нередко смертельным осложнениям. При вклинении в первую очередь начинают сдавливаться вены, что в свою очередь приводит к увеличению объема вклинившихся структур и их ущемлению. На этом фоне нередко возникают кровоизлияния в стволе мозга. При тенториальной дислокации и вклинении в наиболее тяжелых случаях может сдавливаться и задняя мозговая артерия с развитием ишемического инфаркта затылочной доли.

Возможно непосредственное повреждение структур ствола мозга вследствие придавливания его к неподатливым краям тенториального и большого затылочного отверстий. Однако следует учитывать, что мозговые структуры отличаются значительной прочностью и устойчивы к давлению. Их повреждение, как было показано в исследованиях С.М. Блинкова, связано в первую очередь с нарушением кровообращения.

Ущемление мозга в тенториальном и большом затылочном отверстиях приводит и к нарушению ликвороциркуляции. Вклинение в тенториальное отверстие вызывает сдавление водопровода мозга (сильвиева). Вклинение в затылочное отверстие нарушает отток цереброспинальной жидкости из IV желудочка. Обусловленное этим быстрое увеличение объема желудочков усиливает явления дислокации, замыкая порочный круг патологических явлений. Вклинение мозга в тенториальное и большое затылочное отверстия относится к наиболее опасным осложнениям, вызванным различными заболеваниями нервной системы. Они нередко приводят к трагическим последствиям и поэтому очень важно своевременное их распознавание.

Симптомы вклинения в тенториальное отверстие. На фоне усиления головной боли, нарастания оглушенности, сонливости появляются симптомы поражения четверохолмия – ограничение взора вверх, парез конвергенции, расширение и неравномерность зрачков, ослабление их реакции на свет, может наблюдаться вертикальный нистагм. К этим симптомам присоединяются симптомы децеребрации, экстензорные тонические судороги, нарушения дыхания.

При латеральных смешениях одним из начальных проявлений ущемления в тенториальном отверстии часто является парез одноименного глазодвигательного нерва (расширение зрачка, ограничение подвижности глазного яблока, опущение века). Однако следует иметь в виду, что в отдельных случаях в первую очередь может нарушаться функция противоположного глазодвигательного нерва вследствие его придавливания к жесткому краю тенториального отверстия.

Симптомы вклинения в большое затылочное отверстие. При объемных процессах в задней черепной ямке признаками смещения миндалин мозжечка в большое затылочное отверстие и сдавления продолговатого мозга являются резкая головная боль с иррадиацией в затылок, ригидность затылочных мышц, вынужденное положение головы. Могут отмечаться затруднения глотания. Далее присоединяются нарушения дыхания, брадикардия, угнетение сознания.

Современные методы исследования (компьютерная и магнитно-резонанская томография) позволяют выявлять дислокацию мозга и его ущемление в большом затылочном и тенториальном отверстиях. В этих случаях отмечается полная блокада ликворных цистерн на уровне этих отверстий. Одновременно эти методы выявляют состояние ликворной системы, в частности острое расширение желудочковой системы в результате блокады путей оттока цереброспинальной жидкости из вентрикулярной системы.

Распознавание признаков вклинения в ранних стадиях имеет жизненно важное значение и требует принятия срочных мер: дренирование желудочков, срочное удаление гематомы, опухоли, пункцию абсцесса и пр. Надо помнить, что в поздних стадиях вклинения поражение ствола мозга становится необратимым и устранение причин, вызвавших дислокацию мозга, уже не может существенно повлиять на состояние больного.

1.7. Кровоснабжение центральной нервной системы

Кровоснабжение головного мозга. Осуществляется парными внутренними сонными (a. carotida interna) и позвоночными (a. vertebralis) артериями. Внутренняя сонная артерия берет начало от общей сонной, а позвоночная – от подключичной артерии.

В полости черепа от внутренней сонной артерии отходит глазная артерия (a. ophthalmica) и разделяется на переднюю и среднюю мозговые артерии (a. cerebri anterior et media). От мозговой части внутренней сонной артерии отходят также задняя соединительная артерия и передняя ворсинчатая артерия. Позвоночные артерии, отдав ряд ветвей к спинному мозгу, твердой мозговой оболочке, и задние нижние мозжечковые артерии соединяясь, образуя базилярную артерию (a. basilaris). Базилярная артерия посылает ряд ветвей к мозжечку, мосту и лабиринту и разделяется на две задние мозговые артерии (a.cerebri posterior).

На основании мозга, над турецким седлом (sella turcica), вокруг участка, ограниченного зрительным перекрестом (chiasma opticum), серым бугром (tuber cinereum) и сосцевидными телами (corpus mammilaris), образуется артериальный круг большого мозга. Он связывает в общую систему две внутренние сонные артерии (a. carota interna) с позвоночно-базилярной артериальной системой.

Артериальный круг действует как мозговой анастомоз при стенозе или закупорке одной из крупных артерий. Кровоснабжение отдельных участков мозга зависит от закономерностей микроциркуляции и распределения капилляров.

Венозная кровь от коры большого мозга и прилежащего белого вещества направляется по венам к верхнелатеральной, медиальной и нижней поверхностям полушария, где формируется венозная анастомозная сеть. Кровь оттекает по поверхностным мозговым венам в венозные синусы твердой мозговой оболочки. Из глубоких отделов полушарий большого мозга, включая базальные ядра, таламус, гипоталамус, сосудистые сплетения желудочков и ряда поверхностных образований основания мозга, венозный отток происходит в систему глубоких мозговых вен. Через большую мозговую вену кровь из этих образований поступает в прямой венозный синус.

Кровоснабжение спинного мозга. В спинном мозге выделяют три перекрывающих друг друга сосудистых бассейна: а) верхний (шейно-грудной); б) срединный (грудной); в) нижний (пояснично-грудной).

Васкуляризация самых верхних сегментов шейной части спинного мозга (CI–CIII) осуществляется передней и двумя задними спинномозговыми артериями, отходящими от позвоночной артерии внутри черепа. На всем остальном протяжении кровоснабжение спинного мозга обеспечивают сегментарные корешково-спинномозговые артерии, вливающиеся в продольно идущие спинномозговые артерии. Каждая корешково-спинномозговая артерия

питает несколько сегментов. Кровоснабжение средних, нижнешейных и верхнегрудных сегментов спинного мозга осуществляется через корешково-спинномозговые артерии, отходящие от ветвей позвоночной артерии и шейных артерий (система подключичной артерии), а ниже – от ветвей межреберных и поясничных артерий, отходящих от аорты. От межреберной артерии (аналогично от позвоночных, шейных и поясничных артерий) отходит короткая дорсальная артериальная ветвь. Пройдя через межпозвоночное отверстие, она делится на переднюю и заднюю корешково-спинномозговые артерии, идущие вместе с нервными корешками. Кровь из передних корешково-спинномозговых артерий поступает в переднюю спинномозговую артерию, а из задних – в задние спинномозговые.

Передних корешково-спинномозговых артерий меньше, чем задних. В шейной части чаще всего обнаруживают 3 передние корешково-спинномозговые артерии, в верхней и средней грудной частях спинного мозга – 2–3, а в нижней грудной, поясничной и крестцовой частях спинного мозга – 1–3, причем наиболее крупная из них (до 2 мм в диаметре) называется артерией поясничного утолщения (артерия Адамкевича).

От передней спинномозговой артерии под прямым углом отходят центральные, или бороздчатые, артерии, входящие в спинной мозг вблизи передней спайки и снабжающие 4/5 поперечника спинного мозга.

Глава 2
Чувствительность и ее нарушения

Чувствительность – способность организма воспринимать раздражения, исходящие из окружающей среды или от собственных тканей и органов. Учение И.П. Павлова об анализаторах заложило основы естественнонаучного понимания природы и механизмов чувствительности. Каждый анализатор состоит из периферического (рецепторного) отдела, проводниковой части и коркового отдела.

Рецепторы – специальные чувствительные образования, способные воспринимать какие-либо изменения внутри или вне организма и преобразовывать их в нервные импульсы.

Благодаря специализации рецепторов осуществляется первый этап анализа внешних раздражителей – разложение целого на части, дифференциация характера и качества сигналов. При этом все виды внешней энергии, трансформируясь в нервные импульсы, поступают в мозг в виде сигналов. В зависимости от функциональных особенностей рецепторы подразделяются на экстерорецепторы (находятся в коже и информируют о происходящем в окружающей среде), телерецепторы (содержатся в ушах и глазах), проприорецепторы (обеспечивают информацию о напряжении мышц и сухожилий, движениях и положении тела) и интерорецепторы («сообщающие» о состоянии внутри организма). Имеются также осмо-, хемо-, барорецепторы и др.

Кожные рецепторы разделяются на механорецепторы (прикосновение, давление), терморецепторы (холод, тепло) и ноцицептивные рецепторы (боль). Этих рецепторов много в коже, особенно между эпидермисом и соединительной тканью. Поэтому кожа может рассматриваться как чувствительный орган, покрывающий всю поверхность тела. В ней имеются свободные нервные окончания и инкапсулированные концевые образования. Свободные нервные окончания располагаются между эпидермальными клетками и воспринимают болевые раздражения. Тактильные тельца Меркеля локализуются в основном на кончиках пальцев и реагируют на прикосновение. Волосяные муфты имеются там, где кожа покрыта волосами, и воспринимают тактильные раздражения. Мейснеровы тельца находятся на ладонях, подошвах, губах, кончике языка, слизистой оболочке гениталий и очень чувствительны к прикосновению. Пластинчатые тельца Фатера-Пачини, расположенные в глубоких слоях кожи, воспринимают давление. Колбы Краузе считаются холодовыми рецепторами, а тельца Руффини – тепловыми.

Рецепторы содержатся также в более глубоких тканях: мышцах, сухожилиях, фасциях, суставах. Мышечные рецепторы включают несколько типов, наиболее важными из которых

являются нервно-мышечные веретена. Они реагируют на растяжение мышц и ответственны за осуществление рефлекса растяжения.

Тельца Гольджи-Маццони – толстые миелиновые волокна, «намотанные» вокруг групп коллагеновых сухожильных волокон, окруженные соединительнотканной капсулой. Они расположены между сухожилием и мышцей. Подобно мышечным веретенам, они реагируют на натяжение, но порог их чувствительности выше.

Инкапсулированные, более дифференцированные тельца, очевидно, обеспечивают эпикритическую чувствительность, ощущение легкого прикосновения. вибрации, давления. Свободные нервные окончания обеспечивают протопатическую чувствительность, например различия в силе боли или температуре.

Рецепторы – периферические окончания афферентных нервных волокон, которые являются периферическими отростками псевдоуниполярных нейронов спинномозговых ганглиев. При этом волокна, исходящие из нервно-мышечных веретен и имеющие толстую миелиновую оболочку, занимают самую медиальную часть заднего корешка. Среднюю часть корешка занимают волокна, исходящие из инкапсулированных рецепторов. Наиболее латеральные волокна почти не миелинизированы и проводят болевые и температурные импульсы. Только некоторые импульсы, приходящие из мышц, суставов, фасций и других тканей, достигают уровня коры большого мозга и осознаются; большинство же импульсов нужно для автоматического контроля двигательной активности, необходимой для стояния или ходьбы.

Проходя в спинной мозг через задние корешки, отдельные волокна разделяются на многочисленные коллатерали, которые обеспечивают синаптические связи с другими нейронами спинного мозга. Все афферентные волокна при прохождении через входную зону задних корешков лишаются миелинового покрытия и идут в различных трактах в зависимости от их чувствительной модальности.

Проводниковая часть анализатора представлена спинномозговыми узлами, ядрами спинного мозга, мозгового ствола, различными ядрами таламуса, а также такими образованиями, как ретикулярная формация, структуры лимбической системы и мозжечок. Поступившие в ЦНС афферентные импульсы распространяются, прежде всего, по специфическим для проекционных путей данной сенсорной модальности и переключаются в соответствующих ядрах промежуточного мозга. Аксоны нейронов этих ядер достигают сенсорных зон коры, где происходит высший в пределах данного анализатора анализ афферентной информации. В корковых отделах анализатора имеются нейроны, реагирующие только на одно сенсорное раздражение. Это специфические проекционные нейроны. Рядом с ними находятся неспецифические нервные клетки, реагирующие на различные сенсорные раздражители. На уровне среднего мозга от волокон специфических сенсорных путей отходят коллатерали, по которым возбуждение иррадиирует в ретикулярную формацию и неспецифические ядра таламуса и гипоталамуса. Установлено, что ретикулярная формация. так же как и другие подкорковые образования, оказывает на кору полушарии большого мозга восходящее активирующее генерализованное влияние. После обработки на уровне коркового конца анализатора импульсы могут иррадиировать как горизонтально по интер– и интракортикальным путям, так и вертикально по кортикофугальным путям к неспецифическим структурам моя оного ствола. Деятельность анализатора включает и обратное влияние высших отелов на рецепторную и проводниковую части анализатора. Чувствительность рецепторов (воспринимающая часть), а также функциональное состояние передаточных реле (проводниковая часть) определяются нисходящими влияниями коры полушарий большого мозга, что позволяет организму из многих раздражителей активно отбирать наиболее адекватную в данный момент сенсорную информацию.

Наиболее распространенной при проведении неврологического обследования больного является следующая классификация чувствительности:

• поверхностная (экстероцептивная) – болевая, температурная и тактильная чувствительность;

• глубокая (проприоцептивная) – мышечно-суставная, вибрационная чувствительность, чувство давления, массы тела, определение направления движения кожной складки

(кинестезия);

• сложные формы чувствительности: чувство локализации укола, прикосновения, узнавание написанных на коже знаков и букв (двухмерно-пространственное чувство), различение уколов, наносимых одновременно на близком расстоянии циркулем Вебера (дискриминационная чувствительность), стереогноз;

• ощущение, обусловленное раздражением рецепторов внутренних органов (интероцептивная чувствительность).

Различают протопатическую и эпикритическую чувствительность. Протопатическая чувствительность – филогенетически древний ее вид, характеризующийся ограниченными возможностями дифференциации раздражений по их модальности, интенсивности и локализации. Эпикритическая чувствительность – филогенетически новый ее вид, обеспечивающий возможность количественной и качественной дифференцировки раздражений (по модальности, интенсивности, локализации).

Экстероцептивными являются такие ощущения, которые формируются в чувствительных образованиях кожи или слизистых оболочек в ответ на внешние воздействия или изменения окружающей среды. Иначе их называют поверхностными, или кожными и исходящими из слизистых оболочек, видами чувствительности. Существует три их ведущих разновидности: болевая, температурная (холодовая и тепловая) и тактильная (при легком прикосновении).

Проприоцептивная чувствительность исходит из глубоких тканей тела: мышц, связок, сухожилий, суставов и костей.

Термин «сложная чувствительность» применяется для описания тех вариантов, осуществление которых требует присоединения кортикального компонента для достижения чувства окончательного восприятия. При этом ведущей является функция восприятия и различения по сравнению с простым ощущением в ответ на стимуляцию первичных чувствительных окончаний. Способность к восприятию и пониманию формы и характера предметов путем прикосновения и их ощупывания называется стереогнозом.

Отдельным видам чувствительности соответствуют различные проводящее пути. В спинномозговых узлах располагаются клетки периферических нейронов всех видов чувствительности. *Первым нейроном* , проводящим импульсы болевой и температурной чувствительности, являются псевдоуниполярные нейроны спинномозговых узлов, периферические ветви которых (дендриты) представляют собой тонкие миелиновые и безмиелиновые волокна, направляющиеся к соответствующему участку кожи (дерматому). Центральные ветви этих клеток (аксоны) входят в спинной мозг через латеральную часть задних корешков. В спинном мозге они разделяются на короткие восходящие и нисходящие коллатерали, которые через 1–2 сегмента образуют синаптический контракт с нервными клетками желатинозной субстанции. Это *второй нейрон* , который формирует латеральный спино-таламический путь. Волокна этого пути переходят через переднюю спайку в противоположную половину спинного мозга и продолжаются в наружной части бокового канатика и далее вверх к таламусу. Волокна обоих спинно-таламических путей имеют соматотопическое распространение: те, которые идут от ног, расположены латерально, а те, которые идут от более высоких отделов, – медиально – эксцентрическое расположение длинных проводников. Латеральный спинно-таламический путь оканчивается в вентролатеральном ядре таламуса. От клеток этого ядра берут начало волокна *третьего нейрона* , которые направляются через заднюю треть задней ножки внутренней капсулы и лучистый венец к коре постцентральной извилины (поля 1, 2 и 3). В постцентральной извилине имеется соматотопическое распределение, аналогичное соматотопической проекции определенных частей тела в прецентральной извилине.

Ход волокон, проводящих болевую чувствительность от внутренних органов, такой же, как и волокон соматической болевой чувствительности.

Проведение тактильной чувствительности осуществляет передний спинно-таламический путь. *Первым нейроном* также являются клетки спинномозгового узла. Их умеренно толстые миелинизированные периферические волокна оканчиваются в определенных дерматомах, а центральные ветви проходят через задний корешок в задний канатик спинного мозга. Здесь они могут подняться на 2–15 сегментов и на нескольких уровнях образуют синапсы с нейронами

заднего рога. Эти нервные клетки составляют *второй нейрон* , который формирует передний спинно-таламический путь. Этот путь пересекает белую спайку спереди от центрального канала, идет на противоположную сторону, продолжается в переднем канатике спинного мозга, поднимается через ствол мозга и заканчивается в вентролатеральном ядре таламуса. Нервные клетки таламуса – *третий нейрон* , проводящий импульсы в постцентральную извилину через таламокорковые пучки.

Человек осознает положение конечностей, движения в суставах, ощущает давление тела на подошвы ног. Проприоцептивные импульсы исходят из рецепторов мышц, сухожилий, фасций, капсул суставов, глубокой соединительной ткани и кожи. Они идут в спинной мозг вначале по дендритам. а затем по аксонам псевдоуниполярных нейронов спинномозговых узлов. Отдав коллатерали к нейронам задних и передних рогов серого вещества, основная часть центральных ветвей *первого нейрона* входит в задний канатик. Некоторые из них идут вниз, другие – вверх в составе медиального тонкого пучка (Голля) и латерального клиновидного пучка (Бурдаха) и оканчиваются в собственных ядрах: тонком и клиновидном, расположенных на дорсальной стороне покрышки нижней части продолговатого мозга. Волокна, поднимающиеся в составе задних канатиков, расположены в соматотопическом порядке. Те из них, которые проводят импульсы от области промежности, ног, нижней половины туловища, идут в тонком пучке, прилежащем к задней срединной борозде. Другие, проводящие импульсы от груди, рук и шеи. проходят в составе клиновидного пучка, причем волокна от шеи расположены наиболее латерально. Нервные клетки в тонком и клиновидном ядрах представляют собой *второй нейрон* , проводящий импульсы проприоцептивной чувствительности. Их аксоны формируют бульботаламический путь. Он идет вначале кпереди тотчас над перекрестом нисходящих пирамидных путей, затем в качестве медиальной петли пересекает среднюю линию и поднимается кзади от пирамид и медиально от нижних олив через покрышку верхней части продолговатого мозга, моста и среднего мозга к вентролатеральному ядру таламуса. Нервные клетки этого ядра являются *третьим нейроном* . Их аксоны образуют таламокортикальный путь, который проходит через заднюю треть задней ножки внутренней капсулы и лучистый венец белого вещества головного мозга и оканчивается в постцентральной извилине (поля 1, 2, 3) и верхней теменной дольке (поля 5 и 7). Соматотопическая организация сохраняется на протяжении всею хода волокон к таламусу и коре. В коре постцентральной извилины проекция тела представляет собой человека, стоящего на голове.

Не все афферентные импульсы передаются таламусом в чувствительную область коры. Некоторые из них оканчиваются в двигательной области коры в прецентральной извилине. До определенной степени моторные и сенсорные кортикальные поля перекрываются, поэтому можно говорить о центральных извилинах как о сенсомоторной области. Чувствительные сигналы здесь могут быть немедленно преобразованы в двигательные реакции. Это обусловлено существованием сенсомоторных кругов обратной связи. Пирамидные волокна этих коротких кругов обычно оканчиваются прямо на клетках передних рогов спинного мозга без вставочных нейронов.

Импульсы, исходящие из мышечных веретен и сухожильных рецепторов, передаются более быстро проводящими миелинизированными волокнами. Другие проприоцептивные импульсы, исходящие из рецепторов в фасциях, суставах и глубоких слоях соединительной ткани, проводятся по менее миелинизированным волокнам. Только небольшая часть проприоцептивных импульсов достигает коры больших полушарий и может анализироваться. Большинство импульсов распространяется по кольцам обратной связи и не достигает этого уровня. Это элементы рефлексов, которые служат основой произвольных и непроизвольных движений, а также статических рефлексов, противостоящих силе тяжести.

Часть импульсов от мышц, сухожилий, суставов и глубоких тканей идет к мозжечку по спинно-мозжечковым путям. Кроме того, в заднем роге спинного мозга расположены клетки, аксоны которых занимают боковой канатик, по которому они поднимаются к нейронам ствола мозга. Эти пути – спинно-покрышечный, спинно-ретикулярный, спинно-оливный, спинно-преддверный – соединяются с кольцами обратной связи экстрапирамидной системы.

В проведении чувствительных импульсов играет роль ретикулярная формация. На всем ее протяжении к ретикулярной формации подходят спинно-ретикулярные аксоны и коллатерали

спинно-таламических путей. Спинно-ретикулярные пути, проводящие импульсы болевой и температурной чувствительности и некоторых видов осязания, разряжаясь в ретикулярной формации, поступают в таламус и далее в кору большого мозга. Различие между прото– и эпикритической чувствительностью может быть отчасти связано с количественным различием и распределением волокон ретикулярной формации между сенсорными путями.

В таламусе болевая, температурная и другие виды чувствительности воспринимаются как неясные, неопределенные ощущения. Когда они достигают коры больших полушарий, то дифференцируются сознанием на различные виды. Сложные виды чувствительности (дискриминация – различение двух точек, точное определение места нанесения отдельного раздражения и др.) являются продуктом корковой активности. Основная роль в проведении этих модальностей чувствительности принадлежит задним канатикам спинного мозга.

Методика исследования. Чтобы определить, знает ли больной о субъективных изменениях чувствительности или спонтанно испытывает необычные ощущения, следует выяснить, беспокоят ли его боли, имеется ли утрата чувствительности, есть ли ощущение онемения в какой-либо части тела. испытывает ли он ощущение жжения, давления, растяжения, пощипывания, ползания мурашек и др. Как правило, исследование чувствительной сферы рекомендуется проводить в начале обследования: это простое, на первый взгляд, исследование должно осуществляться осторожно и тщательно. Оценка результатов основывается на субъективных ответах больного, но часто объективные симптомы (вздрагивание больного, отдергивание руки) помогают уточнить зону изменений чувствительности. Если данные противоречивы и неубедительны, трактовать их следует осторожно. Если больной устал, исследование нужно отложить и впоследствии повторить. Для подтверждения результатов чувствительности необходимо исследовать дважды.

Если сам больной не отмечает чувствительных расстройств, врач может проверить чувствительность, помня о невральной и сегментарной иннервации лица, тела, конечностей. При обнаружении специфических чувствительных нарушений (или двигательных расстройств в виде атрофии, слабости, атаксии) нужно провести тщательное обследование для определения их характера и уточнения границ. Выявленные изменения отмечаются карандашом на коже больного и обозначаются на схеме. Полезно разные виды чувствительности (болевую, тактильную, мышечно-суставную) изображать соответственно горизонтальными, вертикальными и диагональными полосами.

Исследование поверхностной чувствительности . Для проверки болевой чувствительности пользуются обычной иглой. Лучше, чтобы глаза больного при исследовании были закрыты. Покалывание нужно производить то острием, то головкой иглы.

Больной отвечает: «остро» или «тупо». Следует «идти» от зон с меньшей чувствительностью к зонам с большей. Если уколы наносятся слишком близко и часто, возможна их суммация; если же проведение замедленно, ответ больного соответствует предыдущему раздражению.

Температурная чувствительность проверяется с помощью пробирок с холодной (5–10 °С) и горячей (40–45 °С) водой. Больного просят давать ответ: «горячо» или «холодно». Обе разновидности температурных ощущений выпадают одновременно, хотя иногда одна может быть частично сохранена. Обычно область нарушений тепловой чувствительности шире, чем холодовой.

Для проверки тактильной чувствительности предложены различные средства: кисточка, клочок ваты, перо, бумага. Исследование можно производить также очень легким прикосновением пальцев. Тактильная чувствительность оценивается вместе с болевой (прикосновение попеременно острием и головкой иглы). Возможным способом проверки является касание волос. Раздражение следует наносить легко, не производя давление на подкожные ткани.

Исследование глубокой чувствительности . Мышечно-суставное чувство проверяется следующим образом. Полностью расслабленный палец исследующий должен охватить с боковых поверхностей с минимальным давлением и пассивно двигать его. Исследуемый палец должен быть отделен от других пальцев. Больному при этом не разрешается производить какие-либо активные движения пальцами. Если чувство движения или положения в пальцах

утрачено, нужно обследовать другие части тела: ногу, предплечье. В норме обследуемый должен определить движение в межфаланговых суставах с размахом в 1–2°, а в более проксимальных суставах – даже меньше. Вначале нарушается распознавание положения пальцев, затем утрачивается ощущение движения. В дальнейшем эти ощущения могут быть утрачены во всей конечности. В ногах мышечно-суставное чувство нарушается вначале в мизинце, а затем в большом пальце, в руках – также вначале в мизинце, а затем в остальных пальцах. Мышечно-суставное чувство можно проверить и другим приемом: руке или пальцам больного исследующий придает определенное положение, причем глаза больного должны быть закрыты; затем просят его описать положение руки или имитировать это положение другой рукой. Следующий прием: руки вытянуты вперед: при нарушении мышечно-суставного чувства пораженная рука совершает волнообразные движения или падает, или не доводится до уровня другой руки. Для выявления сенсорной атаксии исследуются пальценосовая и пяточно-коленная пробы, проба Ромберга, походка.

Вибрационная чувствительность проверяется с помощью камертона (128 или 256 Гц), установленного на костном выступе. Обращают внимание на интенсивность вибрации и ее длительность. Камертон приводят в состояние максимальной вибрации и устанавливают на I пальце либо медиальной или латеральной лодыжке и держат, пока больной ощущает вибрацию. Затем камертон следует установить на запястье, грудину или ключицу и уточнить, ощущает ли больной вибрацию. Следует также сравнить ощущение вибрации больного и исследующего. Чувство давления исследуется путем нажатия на подкожные ткани: мышцы, сухожилия, нервные стволы. При этом можно пользоваться тупым предметом, а также сжимать ткани между пальцами. Уточняются восприятие давления и его локализация. Для количественной оценки используется эстезиометр или пьезиметр, в которых дифференцировка локального давления определяется в граммах. Для выявления чувства массы больному предлагают определить разницу в массе двух одинаковых по форме и величине предметов, положенных на ладони. Кинестетическая чувствительность (определение направления кожной складки): больной должен с закрытыми глазами определить, в каком направлении исследующий двигает складку на туловище, руке, ноге – вверх или вниз.

Исследование сложной чувствительности . Чувство локализации уколов и прикосновения к коже определяется у больного с закрытыми глазами. Дискриминационная чувствительность (способность различать два наносимых одновременно раздражения кожи) исследуется циркулем Вебера или калиброванным двухмерным анестезиометром. Больной с закрытыми глазами должен определить минимальную дистанцию между двумя точками.

Это расстояние изменяется на разных частях тела: 1 мм на кончике языка, 2–4 мм на ладонной поверхности кончиков пальцев, 4–6 мм на тыльной поверхности пальцев, 8–12 мм на ладони, 20–30 мм на тыльной стороне кисти. Большее расстояние имеется на предплечье, плече, теле, голени и бедре. Сравниваются две стороны. Двухмерно-пространственное чувство – узнавание знаков, написанных на коже: исследуемый с закрытыми глазами определяет буквы и цифры, которые исследующий пишет на коже. Стереогноз – узнавание предмета на ощупь: больной с закрытыми глазами определяет путем ощупывания положенные в руку предметы, их форму, величину, консистенцию.

Расстройства чувствительности . Болевое ощущение является наиболее частым симптомом заболевания и причиной обращения к врачу. Боль при заболеваниях внутренних органов возникает вследствие нарушения кровотока, спазма гладкой мускулатуры, растяжения стенок полых органов, воспалительных изменений в органах и тканях. Поражение вещества мозга не сопровождается болью, она возникает при раздражении оболочек, внутричерепных сосудов.

Боли возникают при различных патологических процессах в органах и тканях в связи с раздражением чувствительных волокон (соматических и вегетативных) нервных стволов и корешков, имеют проекционный характер, т.е. ощущаются не только в месте раздражения, но и дистальнее, в области, иннервируемой этими нервами и корешками. К проекционным также относятся фантомные боли в отсутствующих сегментах конечностей после ампутации и центральные боли, особенно мучительные при поражении таламуса. Боли могут быть иррадиирующими, т.е. распространяющимися с одной из ветвей нерва на другие,

непосредственно не затронутые. Боль может проявляться в зоне сегментарной иннервации или в отдаленном участке, в зоне, непосредственно связанной с патологическим очагом,– отраженно. Болевая реперкуссия осуществляется при участии клеток спинномозговых узлов, серого вещества спинного мозга и мозгового ствола, вегетативной нервной системы и рецепторов в зоне раздражения. Реперкуссия проявляется в зоне отражения различными феноменами: вегетативными, чувствительными, двигательными, трофическими и др. Отраженные болевые зоны Захарьина – Геда возникают при иррадиации раздражения в соответствующую зону на коже при заболеваниях внутренних органов. Имеется следующее соотношение сегмента спинного мозга и зон отраженных болей: сердце соответствует сегментам CIII–CIV и ThI–ThVI, желудок – CIII–CIV и ThVI–ThIX, кишечник – ThIX–ThXII, печень и желчный пузырь – ThVII–ThX, почка и мочеточник – ThXI–SI, мочевой пузырь – ThXI–SII и SIII–SIV, матка – ThX–SII и SI–SIV.

Важно исследование мышц и нервных стволов путем их пальпации и растяжения. При невралгии и неврите может быть обнаружена их болезненность. Пальпацию производят в тех местах, где нервы расположены близко к костям или к поверхности (болевые точки). Таковы болевые точки затылочного нерва книзу от затылочных бугров, надключичная, соответствующая плечевому сплетению, а также по ходу седалищного нерва и др. Боль может возникнуть при растяжении нерва или корешка. Симптом Ласега характерен для поражения седалищного нерва: разогнутую в коленном суставе ногу сгибают в тазобедренном суставе (первая фаза натяжения нерва – болевая), затем сгибают голень (вторая фаза – исчезновение боли вследствие прекращения натяжения нерва). Симптом Мацкевича характерен для поражения бедренного нерва: максимальное сгибание голени у больного, лежащего на животе, вызывает боль на передней поверхности бедра. При поражении этого же нерва определяется симптом Вассермана: если больному, лежащему на животе, разгибают ногу в тазобедренном суставе, то возникает боль на передней поверхности бедра.

Нарушения чувствительности мот быть охарактеризованы как *гипестезия* – понижение чувствительности, *анестезия* – отсутствие чувствительности, *дизестезия* – извращение восприятия раздражения (тактильное или тепловое раздражение ощущается как болевое и т.д.), *аналгезия* – потеря болевой чувствительности, *топанестезия* – отсутствие чувства локализации, *термоанестезия* – отсутствие температурной чувствительности, *астереогноз* – нарушение стереогноза, *гиперестезия* или *гипералгезия* – повышение чувствительности, *гиперпатия* – повышение порога возбудимости (легкие раздражения не воспринимаются, при более значительных возникает чрезмерная интенсивность и стойкость ощущений, *парестезии* – ощущение ползания мурашек, зуда, холода, жжения, онемения и др., возникающие спонтанно или вследствие прижатия нерва, раздражения нервных стволов, периферических нервных окончаний (при местных нарушениях кровообращения), *каузалгия* – мучительные ощущения жжения на фоне интенсивных болей при неполном перерыве некоторых крупных нервных стволов, *полиэстезия* – восприятие одиночного раздражения как множественного, *аллоэстезия* – восприятие ощущения в другом месте; *аллохейрия* – ощущение раздражения в симметричном участке на противоположной стороне, *фантомные боли* – ощущение отсутствующей части конечности.

Топическая диагностика нарушений чувствительности. Синдромы нарушений чувствительности различаются в зависимости от локализации патологического процесса. *Поражение периферических нервов* обусловливает невральный тип расстройства чувствительности: боль, гипестезию или анестезию, наличие болевых точек в зоне иннервации, симптомы натяжения. Нарушаются все виды чувствительности. Выявляемая при повреждении данного нерва зона гипестезии обычно меньше, чем зона его анатомической иннервации, вследствие перекрытия соседними нервами. Нервы лица и туловища обычно имеют область перекрытия по средней линии (большую на туловище, чем на лице), поэтому органическая анестезия почти всегда заканчивается, не доходя до средней линии. Отмечаются невралгия – боль в области пораженного нерва, иногда гиперпатия, гипералгезия или каузалгия. Боль усиливается при давлении на нерв, волнении (невралгия тройничного нерва). Плексалгический тип (при поражении сплетения) – боль, симптомы натяжения нервов, идущих из сплетения, нарушения чувствительности в зоне иннервации. Обычно при этом имеются и двигательные

расстройства. Радикулярный тип (при поражении задних корешков) – парестезии, боль, нарушения всех видов чувствительности в соответствующих дерматомах, симптомы натяжения корешков, болезненность в паравертебральных точках и в области остистых отростков. Если поврежденные корешки иннервируют руку или ногу, будут также отмечаться гипотония, арефлексия и атаксия. Для утраты чувствительности по корешковому типу необходимо поражение нескольких соседних корешков. Полиневритический тип (множественное поражение периферических нервов) – боль, расстройства чувствительности (в виде «перчаток» и «носков») в дистальных сегментах конечностей. Ганглионарный тип (при поражении спинномозгового узла) – боль по ходу корешка, опоясывающий лишай (при ганглиорадикулалгии), чувствительные нарушения в соответствующих дерматомах. Симпаталгический тип (при поражении симпатических ганглиев) – каузалгия, резкие иррадиирующие боли, вазомоторно-трофические расстройства.

При *поражении ЦНС* (спинной мозг, ствол мозга, таламус, кора постцентральной извилины и теменная доля) наблюдаются следующие синдромы нарушения чувствительности. Сегментарные расстройства чувствительности (при поражении задних рогов и передней белой спайки спинного мозга), диссоциированный тип расстройства чувствительности – нарушение болевой и температурной чувствительности в соответствующих дерматомах при сохранности глубокой и тактильной чувствительности. Обычно наблюдается при сирингомиелии. Дерматомы соответствуют определенным сегментам спинного мозга, что имеет большую диагностическую ценность в определении уровня его поражения. Табетический тип расстройства чувствительности (при поражении задних канатиков) – нарушение глубокой чувствительности при сохранности поверхностной чувствительности, сенситивная атаксия. Расстройства чувствительности при синдроме Броун-Секара (при поражении половины спинного мозга) – нарушение глубокой чувствительности и двигательные расстройства на стороне поражения, а поверхностной чувствительности – на противоположной.

Проводниковый тип расстройства всех видов чувствительности ниже уровня поражения (при полном поперечном поражении спинного мозга) – параанестезия. Альтернирующий тип расстройства чувствительности (при поражении мозгового ствола) – гемианестезия поверхностной чувствительности в противоположных очагу конечностях при поражении спинно-таламического пути ч но сегментарному типу на лице на стороне очага при поражении ядра тройничного нерва. Таламический тип расстройства чувствительности (при поражении таламуса) – гемигипестезия в противоположных очагу конечностях на фоне гиперпатии, преобладание расстройств глубокой чувствительности, «таламические» боли (жгучие, периодически усиливающиеся и плохо поддающиеся лечению). Если поражены чувствительные пути в задней ножке внутренней капсулы, выпадают все виды чувствительности на противоположной половине тела (гемигипестезия или гемианестезия). Корковый тип расстройства чувствительности (при поражении коры большого мозга) – парестезии (покалывание, ползание мурашек, онемение) в половине верхней губы, языка, лица, в руке или ноге на противоположной стороне в зависимости от локализации поражения в постцентральной извилине. Парестезии могут протекать и как фокальные чувствительные пароксизмы. Расстройства чувствительности ограничиваются пределами половины лица, руки или ноги или туловища. При поражении теменной доли возникают расстройства сложных видов чувствительности.

Функции, подобные распознаванию объектов при прикосновении (стереогноз), требуют включения дополнительных ассоциативных полей коры. Эти поля локализованы в теменной доле, где отдельные ощущения размера, формы, физических свойств (острота, мягкость, твердость, температура и др.) интегрируются и могут быть сопоставлены с теми тактильными ощущениями, которые имелись в прошлом. *Повреждение нижней теменной дольки* проявляется астереогнозом, т.е. утратой способности узнавать предметы при прикосновении к ним (на ощупь) на противоположной очагу стороне.

Синдром нарушения мышечно-суставной чувствительности может проявляться в виде афферентного пареза, т.е. расстройств двигательных функций, которые обусловлены нарушением мышечно-суставного чувства. Он характеризуется расстройством координации движений, замедленностью, неловкостью при выполнении произвольного двигательного акта,

гиперметрией. Синдром афферентного пареза может быть одним из признаков поражения теменной доли. Афферентный парез при поражении задних канатиков спинного мозга характеризуется спинальной атаксией: движения становятся несоразмерными, неточными, и при выполнении двигательного акта включаются мышцы, не имеющие прямого отношения к выполняемому движению. В основе лих расстройств лежит нарушение иннервации агонистов, синергистов и антагонистов. Атаксия выявляется при пальценосовой пробе, при исследовании диадохокинеза. при задании нарисовать пальцем круг, написать в воздухе цифру и т.п. Атаксия в нижних конечностях проявляется при пяточно-коленной пробе, стоянии с закрытыми глазами. При ходьбе больной чрезмерно разгибает ноги и выбрасывает их вперед, сильно топает («штампующая походка»». Наблюдается асинергия, туловища при ходьбе отстает от ног. При выключении зрения атаксия увеличивается. Она обнаруживается при ходьбе, если больному дается задание идти по узкой голосе. В легких случаях атаксия выявляется при пробе Ромберга с закрытыми глазами. При спинальных поражениях, помимо афферентного пареза, наблюдаются арефлексия, атаксия, гипотония мышц, иногда имитационные синкинезии.

Глава 3
Движения и их расстройства

3.1. Пирамидная система

Различают два основных вида движений: *непроизвольные* и *произвольные* .

К непроизвольным относятся простые автоматические движения, осуществляемые за счет сегментарного аппарата спинного мозга и мозгового ствола по типу простого рефлекторного акта. Произвольные целенаправленные движения – акты двигательного поведения человека. Специальные произвольные движения (поведенческие, трудовые и др.) осуществляются при ведущем участии коры большого мозга, а также экстрапирамидной системы и сегментарного аппарата спинного мозга. У человека и высших животных осуществление произвольных движений связано с пирамидной системой. При этом проведение импульса из коры большого мозга к мышце происходит по цепи, состоящей из двух нейронов: центрального и периферического.

Центральный мотонейрон . Произвольные движения мышц происходят за счет импульсов, идущих по длинным нервным волокнам из коры большого мозга к клеткам передних рогов спинного мозга. Эти волокна формируют двигательный (*корково-спинномозговой*), или *пирамидный* , *путь* . Они являются аксонами нейронов, расположенных в прецентральной извилине, в цитоархитектоническом поле 4. Эта зона представляет собой узкое поле, которое тянется вдоль центральной щели от латеральной (или сильвиевой) борозды к передней части парацентральной дольки на медиальной поверхности полушария, параллельно чувствительной области коры постцентральной извилины.

Нейроны, иннервирующие глотку и гортань, расположены в нижней части прецентральной извилины. Далее в восходящем порядке идут нейроны, иннервирующие лицо, руку, туловище, ногу. Таким образом, все участки тела человека спроецированы в прецентральной извилине как бы вверх ногами. Мотонейроны расположены не только в поле 4, они встречаются и в соседних кортикальных полях. В то же время, подавляющее большинство их занимает 5-й кортикальный слой 4-го поля. Они «ответственны» за точные, нацеленные единичные движения. Эти нейроны включают и гигантские пирамидные клетки Беца, имеющие аксоны с толстой миелиновой оболочкой. Эти быстропроводящие волокна составляют лишь 3,4–4 % от всех волокон пирамидного пути. Большинство волокон пирамидного пути исходит из малых пирамидных, или фузиформных (веретенообразных), клеток в двигательных полях 4 и 6. Клетки поля 4 дают около 40 % волокон пирамидного пути, остальные исходят из клеток других полей сенсомоторной зоны.

Мотонейроны поля 4 контролируют тонкие произвольные движения скелетных мышц противоположной половины тела, так как большинство пирамидных волокон переходит на противоположную сторону в нижней части продолговатого мозга.

Импульсы пирамидных клеток двигательной области коры идут по двум путям. Один – корково-ядерный путь – оканчивается в ядрах черепных нервов, второй, более мощный, корково-спинномозговой – переключается в переднем роге спинного мозга на вставочных нейронах, которые в свою очередь оканчиваются на больших мотонейронах передних рогов. Эти клетки передают импульсы через передние корешки и периферические нервы к двигательным концевым пластинкам скелетной мускулатуры.

Когда волокна пирамидного пути покидают двигательную область коры, они, проходя через лучистый венец белого вещества мозга, сходятся по направлению к задней ножке внутренней капсулы. В соматотопическом порядке они проходят внутреннюю капсулу (ее колено и передние две трети заднего бедра) и идут в средней части ножек мозга, нисходят через каждую половину основания моста, будучи окруженными многочисленными нервными клетками ядер моста и волокнами различных систем. На уровне понтомедуллярного сочленения пирамидный путь становится видимым извне, его волокна образуют удлиненные пирамиды по обе стороны от средней линии продолговатого мозга (отсюда его название). В нижней части продолговатого мозга 80–85 % волокон каждого пирамидного пути переходят на противоположную сторону в перекресте пирамид и образуют *латеральный пирамидный путь* . Остальные волокна продолжают спускаться неперекрещенными в передних канатиках в качестве *переднего пирамидного пути* . Эти волокна перекрещиваются на сегментарном уровне через переднюю комиссуру спинного мозга. В шейной и грудной частях спинного мозга некоторые волокна соединяются с клетками переднего рога своей стороны, так что мышцы шеи и туловища получают кортикальную иннервацию с обеих сторон.

Перекрещенные волокна спускаются в составе латерального пирамидного пути в латеральных канатиках. Около 90 % волокон образуют синапсы со вставочными нейронами, которые в свою очередь соединяются с большими альфа– и гамма-нейронами переднего рога спинного мозга.

Волокна, формирующие *корково-ядерный путь* , направляются к двигательным ядрам (V, VII, IX, X, XI, XII) черепных нервов и обеспечивают произвольную иннервацию лицевой и оральной мускулатуры.

Заслуживает внимания и другой пучок волокон, начинающийся в «глазном» поле 8, а не в прецентральной извилине. Импульсы, идущие по этому пучку, обеспечивают содружественные движения глазных яблок в противоположную сторону. Волокна этого пучка на уровне лучистого венца присоединяются к пирамидному пути. Затем они проходят более вентрально в задней ножке внутренней капсулы, поворачивают каудально и идут к ядрам III, IV, VI черепных нервов.

Периферический мотонейрон . Волокна пирамидного пути и различных экстрапирамидных путей (ретикулярно-, покрышечно-, преддверно-, красноядерно-спинномозгового и др.) и афферентные волокна, входящие в спинной мозг через задние корешки, оканчиваются на телах или дендритах больших и малых альфа– и гамма-клеток (непосредственно либо через вставочные, ассоциативные или комиссуральные нейроны внутреннего нейронального аппарата спинного мозга) В противоположность псевдоуниполярным нейронам спинномозговых узлов нейроны передних рогов мультиполярны. Их дендриты имеют множественные синаптические связи с различными афферентными и эфферентными системами. Некоторые из них – облегчающие, другие – тормозящие по своему действию. В передних рогах мотонейроны образуют группы, организованные в колонки и не разделенные сегментарно. В этих колонках имеется определенный соматотопический порядок. В шейной части латеральные мотонейроны переднего рога иннервируют кисть и руку, а мотонейроны медиальных колонок – мышцы шеи и груди. В поясничной части нейроны, иннервирующие стопу и ногу, также расположены латерально в переднем роге, а иннервирующие туловище – медиальное. Аксоны клеток передних рогов выходят из спинного мозга вентрально как корешковые волокна, которые собираются по сегментам и образуют передние корешки. Каждый передний корешок соединяется с задним дистальнее спинномозговых узлов и вместе они образуют спинномозговой нерв. Таким образом, каждый сегмент спинного мозга имеет свою пару спинномозговых нервов.

В состав нервов входят также эфферентные и афферентные волокна, исходящие из

боковых рогов спинномозгового серого вещества.

Хорошо миелинизированные, быстропроводящие аксоны больших альфа-клеток идут непосредственно к поперечно-полосатой мускулатуре.

Помимо больших и малых альфа-мотонейронов, передние рога содержат многочисленные гамма-мотонейроны. Среди вставочных нейронов передних рогов следует отметить клетки Реншо, тормозящие действие больших мотонейронов. Большие альфа-клетки с толстым и быстропроводящим аксоном осуществляют быстрые сокращения мышц. Малые альфа-клетки с более тонким аксоном выполняют тоническую функцию. Гамма-клетки с тонким и медленнопроводящим аксоном иннервируют проприорецепторы мышечного веретена. Большие альфа-клетки связаны с гигантскими клетками коры полушарий большого мозга. Малые альфа-клетки имеют связь с экстрапирамидной системой. Через гамма-клетки происходит регуляция состояния мышечных проприорецепторов. Среди различных мышечных рецепторов наиболее важными являются нервно-мышечные веретена.

Афферентные волокна, называемые *кольцеспиральными* , или первичными, окончаниями, имеют довольно толстое миелиновое покрытие и относятся к быстропроводящим волокнам.

Многие мышечные веретена имеют не только первичные, но и вторичные окончания. Эти окончания также отвечают на стимулы растяжения. Потенциал их действия распространяется в центральном направлении по тонким волокнам, сообщающимся со вставочными нейронами, ответственными за реципрокные действия соответствующих мышц-антагонистов. Только небольшое число проприоцептивных импульсов достигает коры больших полушарий, большинство передается по кольцам обратной связи и не достигает коркового уровня. Это элементы рефлексов, которые служат основой произвольных и других движений, а также статических рефлексов, противостоящих силе тяжести.

Экстрафузальные волокна в расслабленном состоянии имеют постоянную длину. При растяжении мышцы растягивается веретено. Кольцеспиральные окончания реагируют на растяжение генерацией потенциала действия, который передается в большой мотонейрон по быстропроводящим афферентным волокнам, а затем опять по быстропроводящим толстым эфферентным волокнам – экстрафузальной мускулатуре. Мышца сокращается, ее исходная длина восстанавливается. Любое растяжение мышцы приводит в действие этот механизм. Перкуссия по сухожилию мышцы вызывает растяжение этой мышцы. Немедленно реагируют веретена. Когда импульс достигает мотонейронов переднего рога спинного мозга, они реагируют, вызывая короткое сокращение. Эта моносинаптическая передача является базовой для всех проприоцептивных рефлексов. Рефлекторная дуга охватывает не более 1–2 сегментов спинного мозга, что имеет большое значение при определении локализации поражения.

Гамма-нейроны находятся под влиянием волокон, нисходящих от мотонейронов ЦНС в составе таких путей, как пирамидные, ретикулярно-спинномозговые, преддверно-спинномозговые. Эфферентные влияния гамма-волокон делают возможным тонкую регуляцию произвольных движений и обеспечивают возможность регулировать силу ответа рецепторов на растяжение. Это называется системой гамма-нейрон–веретено.

Методика исследования. Проводят осмотр, пальпацию и измерение объема мышц, определяют объем активных и пассивных движений, мышечную силу, мышечный тонус, ритмику активных движений и рефлексы. Для выявления характера и локализации двигательных нарушений, а также при клинически незначительно выраженных симптомах используются электрофизиологические методы.

Исследование двигательной функции начинают с осмотра мышц. Обращается внимание на наличие атрофии или гипертрофии. Измеряя сантиметром объем мышц конечности, можно выявить степень выраженности трофических расстройств. При осмотре некоторых больных отмечаются фибриллярные и фасцикулярные подергивания. При помощи ощупывания можно определить конфигурацию мышц, их напряжение.

Активные движения проверяются последовательно во всех суставах и выполняются обследуемым. Они могут отсутствовать или быть ограниченными в объеме и ослабленными по силе. Полное отсутствие активных движений называют параличом, ограничение движений или ослабление их силы – парезом. Паралич или парез одной конечности носит название моноплегии или монопареза. Паралич или парез обеих рук называют верхней параплегией или

парапарезом, паралич или парапарез ног – нижней параплегией или парапарезом. Паралич или парез двух одноименных конечностей называют гемиплегией или гемипарезом, паралич трех конечностей – триплегией, четырех конечностей – квадриплегией или тетраплегией.

Пассивные движения определяются при полном расслаблении мышц обследуемого, что позволяет исключить местный процесс (например, изменения в суставах), ограничивающий активные движения. Наряду с этим определение пассивных движений – основной метод исследования тонуса мышц.

Исследуют объем пассивных движений в суставах верхней конечности: плечевом, локтевом, лучезапястном (сгибание и разгибание, пронация и супинация), движения пальцев (сгибание, разгибание, отведение, приведение, противопоставление I пальца мизинцу), пассивные движения в суставах нижних конечностей: тазобедренном, коленном, голеностопном (сгибание и разгибание, вращение кнаружи и внутрь), сгибание и разгибание пальцев.

Сила мышц определяется последовательно во всех группах при активном сопротивлении больного. Например, при исследовании силы мышц плечевого пояса больному предлагают поднять руку до горизонтального уровня, оказывая сопротивление попытке исследующего опустить руку; затем предлагают поднять обе руки выше горизонтальной линии и удерживать их, оказывая сопротивление. Для определения силы мышц плеча больному предлагают согнуть руку в локтевом суставе, а исследующий пробует ее разогнуть; исследуется также сила абдукторов и аддукторов плеча. Для исследования силы мышц предплечья пациенту дают задание выполнить пронацию, а затем супинацию, сгибание и разгибание кисти при сопротивлении во время выполнения движения. Для определения силы мышц пальцев больному предлагают сделать «колечко» из I пальца и каждого из остальных, а исследующий пробует его разорвать. Проверяют силу при отведении V пальца от IV и сведении других пальцев, при сжатии кистей в кулак. Силу мышц тазового пояса и бедра исследуют при задании поднять, опустить, привести и отвести бедро, оказывая при этом сопротивление. Исследуют силу мышц бедра, предлагая больному согнуть и разогнуть ногу в коленном суставе. Силу мышц голени проверяют следующим образом: больному предлагают согнуть стопу, а исследующий удерживает ее разогнутой; затем дается задание разогнуть согнутую в голеностопном суставе стопу, преодолев сопротивление исследующего. Исследуют также силу мышц пальцев стопы при попытке исследующего согнуть и разогнуть пальцы и отдельно согнуть и разогнуть I палец.

Для выявления пареза конечностей проводят пробу Барре: паретичная рука, вытянутая вперед или поднятая кверху, постепенно опускается, приподнятая над постелью нога также постепенно опускается, в то время как здоровая удерживается в приданном положении. При легком парезе приходится прибегать к пробе на ритмику активных движений; пронировать и супинировать руки, сжимать руки в кулаки и разжимать их, передвигать ноги, как на велосипеде; недостаточность силы конечности проявляется в том, что она скорее устает, движения выполняются не так быстро и менее ловко, чем здоровой конечностью. Сила кистей измеряется динамометром.

Тонус мышц – рефлекторное мышечное напряжение, которое обеспечивает подготовку к движению, сохранение равновесия и позы, способность мышцы сопротивляться растяжению. Выделяют два компонента мышечного тонуса: собственный тонус мышцы, который зависит от особенностей происходящих в ней метаболических процессов, и нервно-мышечный тонус (рефлекторный), рефлекторный тонус вызывается чаще растяжением мышцы, т.е. раздражением проприорецепторов, определяемым характером нервной импульсации, которая достигает этой мышцы. Именно этот тонус лежит в основе различных тонических реакций, в том числе антигравитационных, осуществляемых в условиях сохранения связи мышц с ЦНС.

В основе тонических реакций лежит рефлекс на растяжение, замыкание которого совершается в спинном мозге.

На тонус мышц оказывают влияние спинномозговой (сегментарный) рефлекторный аппарат, афферентная иннервация, ретикулярная формация, а также шейные тонические, в том числе вестибулярные центры, мозжечок, система красного ядра, базальные ядра и др.

Состояние мышечного тонуса оценивается при осмотре и ощупываниимышц: при снижении мышечного тонуса мышца дряблая, мягкая, тестообразная. при повышенном тонусе

она имеет более плотную консистенцию. Однако определяющим является исследование тонуса мышц путем пассивных движений (сгибатели и разгибатели, приводящие и отводящие мышцы, пронаторы и супинаторы). Гипотония – снижение тонуса мышц, атония – его отсутствие. Снижение мышечного тонуса можно выявить при исследовании симптома Оршанского: при поднятии вверх (у лежащего на спине больного) разогнутой в коленном суставе ноги выявляется переразгибание ее в этом суставе. Гипотония и атония мышц возникают при периферическом параличе или парезе (нарушение эфферентного отдела рефлекторной дуги при поражении нерва, корешка, клеток переднего рога спинного мозга), поражении мозжечка, ствола мозга, полосатого тела и задних канатиков спинного мозга. Гипертония мышц – напряжение, ощущаемое исследующим при пассивных движениях. Различают спастическую и пластическую гипертонию. Спастическая гипертония – повышение тонуса сгибателей и пронаторов руки и разгибателей и аддукторов ноги (при поражении пирамидного пути). При спастической гипертонии наблюдается симптом «перочинного ножа» (препятствие пассивному движению в начальной фазе исследования), при пластической гипертонии – симптом «зубчатого колеса» (ощущение толчков во время исследования тонуса мышц в конечностях). Пластическая гипертония – равномерное повышение тонуса мышц, сгибателей, разгибателей, пронаторов и супинаторов, что встречается при поражении паллидонигральной системы.

Рефлексы . Рефлексом называется реакция, возникающая в ответ на раздражение рецепторов в рефлексогенной зоне: сухожилий мышц, кожи определенного участка тела, слизистой оболочки, зрачка. По характеру рефлексов судят о состоянии различных отделов нервной системы. При исследовании рефлексов определяют их уровень, равномерность, асимметрию: при повышенном уровне отмечают рефлексогенную зону. При описании рефлексов применяют следующие градации: 1) живые рефлексы; 2) гипорефлексия; 3) гиперрефлексия (с расширенной рефлексогенной зоной); 4) арефлексия (отсутствие рефлексов). Рефлексы могут быть глубокие, или проприоцептивные (сухожильные, надкостничные, суставные), и поверхностные (кожные, со слизистых оболочек).

Сухожильные и надкостничные рефлексы вызываются при перкуссии молоточком по сухожилию или надкостнице: ответ проявляется двигательной реакцией соответствующих мышц. Для получения сухожильного и надкостничного рефлексов на верхних и нижних конечностях необходимо вызывать их в соответствующем положении, благоприятном для рефлекторной реакции (отсутствие напряжения мышц, среднее физиологическое положение).

Верхние конечности. *Рефлекс с сухожилия двуглавой мышцы плеча* вызывается ударом молоточка по сухожилию этой мышцы (рука больного должна быть согнута в локтевом суставе под углом около 120°, без напряжения). В ответ сгибается предплечье. Рефлекторная дуга: чувствительные и двигательные волокна мышечно-кожного нерва, CV-CVI. *Рефлекс с сухожилия трехглавой мышцы плеча* вызывается ударом молоточка по сухожилию этой мышцы над локтевым отростком (рука больного должна быть согнута в локтевом суставе почти под углом 90°). В ответ разгибается предплечье. Рефлекторная дуга: лучевой нерв, CVI-CVII. *Лучевой рефлекс* вызывается при перкуссии шиловидного отростка лучевой кости (рука больного должна быть согнута в локтевом суставе под углом 90° и находиться в положении, среднем между пронацией и супинацией). В ответ происходят сгибание и пронация предплечья и сгибание пальцев. Рефлекторная дуга: волокна срединного, лучевого и мышечно-кожного нервов, CV-CVIII.

Нижние конечности. *Коленный рефлекс* вызывается ударом молоточка по сухожилию четырехглавой мышцы. В ответ происходит разгибание голени. Рефлекторная дуга: бедренный нерв, LII-LIV. При исследовании рефлекса в горизонтальном положении ноги больного должны быть согнуты в коленных суставах под тупым углом (около 120°) и свободно лежать на левом предплечье исследующего; при исследовании рефлекса в положении сидя ноги больного должны находиться под углом 120° к бедрам или, если больной не упирается стопами в пол, свободно свисать за край сиденья под углом 90° к бедрам или одна нога больного перекинута через другую. Если рефлекс вызвать не удается, то применяют метод Ендрашика: рефлекс вызывают в то время, когда больной тянет в сторону кисти с крепко сцепленными пальцами рук. *Пяточный (ахиллов) рефлекс* вызывается перкуссией по пяточному сухожилию. В ответ происходит подошвенное сгибание стопы в результате сокращения икроножных мышц.

Рефлекторная дуга: большеберцовый нерв, SI-SII. У лежащего больного нога должна быть согнута в тазобедренном и коленном суставах, стопа – в голеностопном суставе под углом 90°. Исследующий держит стопу левой рукой, а правой перкутирует пяточное сухожилие. В положении больного на животе обе ноги сгибают в коленном и голеностопном суставах под углом 90°. Исследующий держит одной рукой стопу или подошву, а другой производит удар молоточком. Рефлекс вызывается коротким ударом по пяточному сухожилию или по подошве. Исследование пяточного рефлекса можно производить, поставив больного на колени на кушетку так, чтобы стопы были согнуты под углом 90°. У больного, сидящего на стуле, можно согнуть ногу в коленном и голеностопном суставах и вызвать рефлекс, перкутируя пяточное сухожилие.

Суставные рефлексы вызываются при раздражении рецепторов суставов и связок на руках. 1. Майера – оппозиция и сгибание в пястно-фаланговом и разгибание в межфаланговом сочленении I пальца при форсированном сгибании в основной фаланге III и IV пальцев. Рефлекторная дуга: локтевой и срединный нервы, CVII-ThI. 2. Лери – сгибание предплечья при форсированном сгибании пальцев и кисти, находящейся в положении супинации, рефлекторная дуга: локтевой и срединный нервы, CVI-ThI.

Кожные рефлексы вызываются штриховым раздражением ручкой неврологического молоточка в соответствующей кожной зоне в позе больного на спине со слегка согнутыми ногами. Брюшные рефлексы: верхний (эпигастральный) вызывается при раздражении кожи живота вдоль нижнего края реберной дуги. Рефлекторная дуга: межреберные нервы, ThVII-ThVIII; средний (мезогастральный) – при раздражении кожи живота на уровне пупка. Рефлекторная дуга: межреберные нервы, ThIX-ThX; нижний (гипогастральный) – при раздражении кожи параллельно паховой складке. Рефлекторная дуга: подвздошно-подчревный и подвздошно-паховый нервы, ThXI-ThXII; происходит сокращение мышц живота на соответствующем уровне и отклонение пупка в сторону раздражения. Кремастерный рефлекс вызывается при раздражении внутренней поверхности бедра. В ответ возникает подтягивание кверху яичка вследствие сокращения мышцы, поднимающей яичко, рефлекторная дуга: бедренно-половой нерв, LI-LII. Подошвенный рефлекс – подошвенное сгибание стопы и пальцев при штриховом раздражении наружного края подошвы. Рефлекторная дуга: большеберцовый нерв, LV-SII. Анальный рефлекс – сокращение наружного сфинктера заднего прохода при покалывании или штриховом раздражении кожи вокруг него. Вызывается в положении обследуемого на боку с приведенными к животу ногами. Рефлекторная дуга: половой нерв, SIII-SV.

Патологические рефлексы . Патологические рефлексы появляются при поражении пирамидного пути, когда нарушаются спинальные автоматизмы. Патологические рефлексы в зависимости от рефлекторного ответа подразделяют на разгибательные и сгибательные.

Разгибательные патологические рефлексы на нижних конечностях . Наибольшее значение имеет рефлекс Бабинского – разгибание I пальца стопы при штриховом раздражении кожи наружного края подошвы, у детей до 2–2,5 лет – физиологический рефлекс. Рефлекс Оппенгейма – разгибание I пальца стопы в ответ на проведение пальцами по гребню большеберцовой кости вниз к голеностопному суставу. Рефлекс Гордона – медленное разгибание I пальца стопы и веерообразное расхождение других пальцев при сдавлении икроножных мышц. Рефлекс Шефера – разгибание I пальца стопы при сдавливании пяточного сухожилия.

Сгибательные патологические рефлексы на нижних конечностях . Наиболее важен рефлекс Россолимо – сгибание пальцев стопы при быстром касательном ударе по подушечкам пальцев. Рефлекс Бехтерева-Менделя – сгибание пальцев стопы при ударе молоточком по ее тыльной поверхности. Рефлекс Жуковского – сгибание пальцев стопы при ударе молоточком по ее подошвенной поверхности непосредственно под пальцами. Рефлекс Бехтерева – сгибание пальцев стопы при ударе молоточком по подошвенной поверхности пятки. Следует иметь в виду, что рефлекс Бабинского появляется при остром поражении пирамидной системы, например при гемиплегии в случае церебрального инсульта, а рефлекс Россолимо – позднее проявление спастического паралича или пареза.

Сгибательные патологические рефлексы на верхних конечностях . Рефлекс Тремнера –

сгибание пальцев кисти в ответ на быстрые касательные раздражения пальцами исследующего ладонной поверхности концевых фаланг II-IV пальцев больного. Рефлекс Якобсона – Ласка – сочетанное сгибание предплечья и пальцев кисти в ответ на удар молоточком по шиловидному отростку лучевой кости. Рефлекс Жуковского – сгибание пальцев кисти при ударе молоточком по ее ладонной поверхности. Запястно-пальцевой рефлекс Бехтерева – сгибание пальцев руки при перкуссии молоточком тыла кисти.

Патологические защитные, или спинального автоматизма, рефлексы на верхних и нижних конечностях – непроизвольное укорочение или удлинение парализованной конечности при уколе, щипке, охлаждении эфиром или проприоцептивном раздражении по способу Бехтерева–Мари–Фуа, когда исследующий производит резкое активное сгибание пальцев стопы. Защитные рефлексы чаще имеют сгибательный характер (непроизвольное сгибание ноги в голеностопном, коленном и тазобедренном суставах). Разгибательный защитный рефлекс характеризуется непроизвольным разгибанием ноги в тазобедренном, коленном суставах и подошвенным сгибанием стопы. Перекрестные защитные рефлексы – сгибание раздражаемой ноги и разгибание другой отмечаются обычно при сочетанном поражении пирамидного и экстрапирамидного путей, главным образом на уровне спинного мозга. При описании защитных рефлексов отмечается форма рефлекторного ответа, рефлексогенная зона, т.е. область вызывания рефлекса и интенсивность раздражителя.

Шейные тонические рефлексы возникают в ответ на раздражения, связанные с изменением положения головы по отношению к туловищу. Рефлекс Магнуса–Клейна – усиление при повороте головы экстензорного тонуса в мышцах руки и ноги, в сторону которых голова обращена подбородком, флексорного тонуса в мышцах противоположных конечностей; сгибание головы вызывает усиление флексорного, а разгибание головы – экстензорного тонуса в мышцах конечностей.

Рефлекс Гордона – задержка голени в положении разгибания при вызывании коленного рефлекса. *Феномен стопы (Вестфаля)* – «застывание» стопы при пассивном тыльном ее сгибании. *Феномен голени Фуа–Тевенара* – неполное разгибание голени в коленном суставе у больного, лежащего на животе, после того как голень некоторое время удерживали в положении крайнего сгибания; проявление экстрапирамидной ригидности.

Хватательный рефлекс Янишевского на верхних конечностях – непроизвольное захватывание предметов, соприкасающихся с ладонью; на нижних конечностях – усиленное сгибание пальцев и стопы при движении или другом раздражении подошвы. Дистантный хватательный рефлекс – попытка захватить предмет, показываемый на расстоянии. Наблюдается при поражении лобной доли.

Выражением резкого повышения сухожильных рефлексов служат *клонусы* , проявляющиеся серией быстрых ритмичных сокращений мышцы или группы мышц в ответ на их растяжение. Клонус стопы вызывается у больного, лежащего на спине. Исследующий сгибает ногу больного в тазобедренном и коленном суставах, удерживает ее одной рукой, а другой захватывает стопу и после максимального подошвенного сгибания толчкообразно производит тыльное сгибание стопы. В ответ возникают ритмичные клонические движения стопы в течение времени растягивания пяточного сухожилия. Клонус надколенной чашечки вызывается у больного, лежащего на спине с выпрямленными ногами: I и II пальцами захватывают верхушку надколенной чашечки, подтягивают ее кверху, затем резко сдвигают в дистальном направлении и удерживают в этом положении; в ответ появляется ряд ритмических сокращений и расслаблений четырехглавой мышцы бедра и подергивание надколенной чашечки.

Синкинезия – рефлекторное содружественное движение конечности или другой части тела, сопутствующее произвольному движению другой конечности (части тела). Патологические синкинезии делят на глобальные, имитационные и координаторные.

Глобальной, или спастической, называют патологическую синкинезию в виде усиления сгибательной контрактуры в парализованной руке и разгибательной контрактуры в парализованной ноге при попытке движения парализованными конечностями или при активных движениях здоровыми конечностями, напряжении мускулатуры туловища и шеи, при кашле или чиханье. Имитационная синкинезия – непроизвольное повторение парализованными

конечностями произвольных движений здоровых конечностей другой стороны тела. Координаторная синкинезия проявляется в виде выполнения паретичными конечностями дополнительных движений в процессе сложного целенаправленного двигательного акта.

Контрактуры . Стойкое тоническое напряжение мышц, вызывающее ограничение движений в суставе, называется контрактурой. Различают по форме сгибательные, разгибательные, пронаторные; по локализации – контрактуры кисти, стопы; монопараплегические, три– и квадриплегические; по способу проявления – стойкие и непостоянные в виде тонических спазмов; по сроку возникновения после развития патологического процесса – ранние и поздние; по связи с болью – защитно-рефлекторные, анталгические; в зависимости от поражения различных отделов нервной системы – пирамидные (гемиплегические), экстрапирамидные, спинальные (параплегические), менингеальные, при поражении периферических нервов, например лицевого. Ранняя контрактура – горметония. Характеризуется периодическими тоническими спазмами во всех конечностях, появлением выраженных защитных рефлексов, зависимостью от интеро– и экстероцептивных раздражений. Поздняя гемиплегическая контрактура (поза Вернике–Манна) – приведение плеча к туловищу, сгибание предплечья, сгибание и пронация кисти, разгибание бедра, голени и подошвенное сгибание стопы; при ходьбе нога описывает полукруг.

Семиотика двигательных расстройств. Выявив на основании исследования объема активных движений и их силы наличие паралича или пареза, обусловленного заболеванием нервной системы, определяют его характер: происходит ли он вследствие поражения центральных или периферических двигательных нейронов. Поражение центральных мотонейронов на любом уровне корково-спинномозгового пути обусловливает возникновение *центрального* , или *спастического* , *паралича* . При поражении периферических мотонейронов на любом участке (передний рог, корешок, сплетение и периферический нерв) возникает *периферический* , или *вялый* , *паралич* .

Центральный мотонейрон : поражение двигательной области коры больших полушарий или пирамидного пути приводит к прекращению передачи всех импульсов для осуществления произвольных движений от этой части коры до передних рогов спинного мозга. Результатом является паралич соответствующих мышц. Если перерыв пирамидного пути произошел внезапно, рефлекс растяжения мышц подавлен. Это означает, что паралич вначале вялый. Могут пройти дни и недели, прежде чем этот рефлекс восстановится.

Когда это произойдет, мышечные веретена станут более чувствительными к растяжению, чем раньше. Особенно это проявляется в сгибателях руки и разгибателях ноги. Гиперчувствительность рецепторов растяжения вызвана повреждением экстрапирамидных путей, которые оканчиваются в клетках передних рогов и активируют гамма-мотонейроны, иннервирующие интрафузальные мышечные волокна. В результате этого явления импульсация по кольцам обратной связи, регулирующим длину мышц, изменяется так, что сгибатели руки и разгибатели ноги оказываются фиксированными в максимально коротком состоянии (положение минимальной длины). Больной утрачивает способность произвольно тормозить гиперактивные мышцы.

Спастический паралич всегда свидетельствует о повреждении ЦНС, т.е. головного или спинного мозга. Результатом повреждения пирамидного пути является утрата наиболее тонких произвольных движений, которая видна лучше всего в руках, пальцах, на лице.

Основными симптомами центрального паралича являются: 1) снижение силы в сочетании с утратой тонких движений; 2) спастическое повышение тонуса (гипертонус); 3) повышение проприоцептивных рефлексов с клонусом или без него; 4) снижение или утрата экстероцептивных рефлексов (брюшных, кремастерных, подошвенных); 5) появление патологических рефлексов (Бабинского, Россолимо и др.); 6) защитные рефлексы; 7) патологические содружественные движения; 8) отсутствие реакции перерождения.

Симптоматика изменяется в зависимости от локализации поражения в центральном двигательном нейроне. Поражение прецентральной извилины характеризуется двумя симптомами: фокальными эпилептическими припадками (джексоновская эпилепсия) в виде клонических судорог и центральным парезом (или параличом) конечности на противоположной стороне. Парез ноги указывает на поражение верхней трети извилины, руки – средней ее трети,

половины лица и языка – нижней ее трети. Диагностически важно определить, откуда начинаются клонические судороги. Нередко судороги, начавшись в одной конечности, переходят затем на другие участки той же половины тела. Переход этот совершается в том порядке, в каком расположены центры в прецентральной извилине. Субкортикальное (лучистый венец) поражение, контралатеральный гемипарез в руке или ноге в зависимости от того, к какой части прецентральной извилины ближе расположен очаг: если к нижней половине, то больше пострадает рука, к верхней – нога. Поражение внутренней капсулы: контралатеральная гемиплегия. Вследствие вовлечения корково-ядерных волокон наблюдается нарушение иннервации в зоне контралатеральных лицевого и подъязычного нервов. Большинство черепных моторных ядер получает пирамидную иннервацию с двух сторон полностью либо частично. Быстрое повреждение пирамидного пути вызывает контралатеральный паралич, вначале вялый, так как поражение оказывает шокоподобное действие на периферические нейроны. Он становится спастическим через несколько часов или дней.

Поражение мозгового ствола (ножка мозга, мост мозга, продолговатый мозг) сопровождается поражением черепных нервов на стороне очага и гемиплегией на противоположной. Ножка мозга: результатом поражения в этой области является контралатеральная спастическая гемиплегия или гемипарез, которые могут сочетаться с ипсилатеральным (на стороне очага) поражением глазодвигательного нерва (синдром Вебера). Мост мозга: при поражении в этой области развивается контралатеральная и, возможно, билатеральная гемиплегия. Часто поражаются не все пирамидные волокна.

Поскольку волокна, нисходящие к ядрам VII и XII нервов, расположены более дорсально, эти нервы могут оказаться сохранными. Возможно ипсилатеральное поражение отводящего или тройничного нерва. Поражение пирамид продолговатого мозга: контралатеральный гемипарез. Гемиплегия не развивается, так как повреждаются только пирамидные волокна. Экстрапирамидные пути расположены дорсальное в продолговатом мозге и остаются сохранными. При повреждении перекреста пирамид развивается редкий синдром круциантной (или альтернирующей) гемиплегии (правая рука и левая нога и наоборот).

Для распознавания очаговых поражений головного мозга у больных, находящихся в коматозном состоянии, имеет значение симптом ротированной кнаружи стопы. На стороне, противоположной очагу поражения, стопа повернута кнаружи, вследствие чего покоится не на пятке, а на наружной поверхности. С целью определения этого симптома можно использовать прием максимального поворота стоп кнаружи – симптом Боголепова. На здоровой стороне стопа сразу же возвращается в исходное положение, а стопа на стороне гемипареза остается повернутой кнаружи.

Если пирамидный путь поврежден ниже перекреста в области ствола головного мозга или верхних шейных сегментов спинного мозга, возникает гемиплегия с вовлечением ипсилатеральных конечностей или в случае двустороннего поражения – тетраплегия. Поражение грудной части спинного мозга (вовлечение латерального пирамидного пути) вызывает спастическую ипсилатеральную моноплегию ноги; двустороннее поражение приводит к нижней спастической параплегии.

Периферический мотонейрон : повреждение может захватывать передние рога, передние корешки, периферические нервы. В пораженных мышцах не выявляется ни произвольной, ни рефлекторной активности. Мышцы не только парализованы, но и гипотоничны; наблюдается арефлексия вследствие прерывания моносинаптической дуги рефлекса на растяжение. Через несколько недель наступает атрофия, а также реакция перерождения парализованных мышц. Это свидетельствует о том, что клетки передних рогов оказывают на мышечные волокна трофическое влияние, которое является основой для нормальной функции мышц.

Важно точно определить, где локализуется патологический процесс – в передних рогах, корешках, сплетениях или в периферических нервах. При поражении переднего рога страдают мышцы, иннервируемые из этого сегмента. Нередко в атрофирующихся мышцах наблюдаются быстрые сокращения отдельных мышечных волокон и их пучков – фибриллярные и фасцикулярные подергивания, являющиеся следствием раздражения патологическим

процессом еще не погибших нейронов. Поскольку иннервация мышц полисегментарная, для полного паралича необходимо поражение нескольких соседних сегментов. Вовлечение всех мышц конечности наблюдается редко, так как клетки переднего рога, снабжающие различные мышцы, сгруппированы в колонки, расположенные на некотором расстоянии друг от друга. Передние рога могут вовлекаться в патологический процесс при остром полиомиелите, боковом амиотрофическом склерозе, прогрессирующей спинальной мышечной атрофии, сирингомиелии, гематомиелии, миелите, нарушениях кровоснабжения спинного мозга. При поражении передних корешков наблюдается почти такая же картина, как при поражении передних рогов, потому что возникновение параличей здесь также сегментарное. Паралич корешкового характера развивается только при пораженииинескольких соседних корешков.

Каждый двигательный корешок в то же время имеет свою «индикаторную» мышцу, что позволяет диагностировать его поражение по фасцикуляциям в этой мышце на электромиограмме, особенно если в процесс вовлекается шейная или поясничная область. Так как поражение передних корешков нередко обусловливается патологическими процессами в оболочках или позвонках, одновременно вовлекающими и задние корешки, то двигательные расстройства часто сочетаются с нарушениями чувствительности и болями. Поражение нервного сплетения характеризуется периферическим параличом одной конечности в сочетании с болями и анестезией, а также вегетативными расстройствами в этой конечности, поскольку стволы сплетения содержат двигательные, чувствительные и вегетативные нервные волокна. Нередко наблюдаются частичные поражения сплетений. При поражении смешанного периферического нерва возникает периферический паралич мышц, иннервируемых этим нервом, в сочетании с чувствительными нарушениями, вызванными перерывом афферентных волокон. Повреждение единственного нерва обычно можно объяснить механическими причинами (хроническое сдавление, травма). В зависимости от того, является ли нерв полностью чувствительным, двигательным или смешанным, возникают нарушения соответственно чувствительные, двигательные или вегетативные. Поврежденный аксон не регенерирует в ЦНС, но может регенерировать в периферических нервах, что обеспечивается сохранностью оболочки нерва, которая может направлять растущий аксон. Даже если нерв полностью разорван, сближение его концов швом может привести к полной регенерации. Поражение многих периферических нервов приводит к распространенным чувствительным, двигательным и вегетативным нарушениям, чаще всего двусторонним, преимущественно в дистальных сегментах конечностей. Больные жалуются на парестезии и боль. Выявляются чувствительные нарушения по типу «носков» или «перчаток», вялые параличи мышц с атрофией, трофические поражения кожи. Отмечаются полиневрит или полиневропатия, возникающие вследствие многих причин: интоксикационных (свинец, мышьяк и др.), алиментарно-дефицитных (алкоголизм, кахексия, рак внутренних органов и т.д.), инфекционных (дифтерия, тиф и др.), метаболических (сахарный диабет, порфирия, пеллагра, уремия и др.). Иногда установить причину не удается и данное состояние расценивается как идиопатическая полиневропатия.

3.2. Экстрапирамидная система

Термином «экстрапирамидная система» обозначают подкорковые и стволовые внепирамидные образования и моторные пути, которые не проходят через пирамиды продолговатого мозга. Частью этой системы также являются те пучки, которые связывают кору большого мозга с экстрапирамидными серыми структурами: полосатым телом, красным ядром, черным веществом, мозжечком, ретикулярной формацией и ядрами покрышки ствола. В этих структурах импульсы передаются на вставочные нервные клетки и затем спускаются как покрышечно-, красноядерно-спинномозговые, ретикулярно– и преддверно-спинномозговые и другие пути к мотонейронам передних рогов спинного мозга. Через эти пути экстрапирамидная система влияет на спинномозговую двигательную активность. Экстрапирамидная система, состоящая из проекционных эфферентных нервных путей, начинающихся в коре большого мозга, включающая ядра полосатого тела, некоторые ядра ствола мозга и мозжечок, осуществляет регуляцию движений и мышечного тонуса. Она дополняет кортикальную систему

произвольных движений, произвольное движение становится подготовленным, тонко «настроенным» на выполнение.

Пирамидный путь (через вставочные нейроны) и волокна экстрапирамидной системы в конечном итоге встречаются на мотонейронах переднего рога, на альфа– и гамма-клетках и влияют на них путем как активации, так и торможения.

Экстрапирамидная система является филогенетически более древней (особенно ее паллидарная часть) по сравнению с пирамидной системой. С развитием пирамидной системы экстрапирамидная система переходит в соподчиненное положение.

Экстрапирамидная система состоит из следующих основных структур: хвостатого ядра, скорлупы чечевицеобразного ядра, бледного шара, субталамического ядра, черного вещества и красного ядра. Уровень нижнего порядка этой системы – ретикулярная формация покрышки ствола мозга и спинной мозг. С дальнейшим развитием животного мира палеостриатум (бледный шар) стал главенствовать над этими структурами. Затем у высших млекопитающих ведущую роль приобретает неостриатум (хвостатое ядро и скорлупа). Как правило, филогенетически более поздние центры доминируют над более ранними. Это означает, что у низших животных обеспечение иннервации движений принадлежит экстрапирамидной системе. Классическим примером «паллидарных» существ являются рыбы. У птиц появляется достаточно развитый неостриатум. У высших животных роль экстрапирамидной системы остается очень важной, несмотря на то что по мере формирования коры большого мозга филогенетически более старые двигательные центры (палеостриатум и неостриатум) все больше контролируются новой двигательной системой – пирамидной системой.

Полосатое тело – ведущий центр среди структур, составляющих экстрапирамидную систему. Он получает импульсы от различных областей коры большого мозга, особенно от лобной двигательной области коры, включающей поля 4 и 6. Эти афферентные волокна организованы в соматотопической проекции, идут ипсилатерально и являются ингибиторными (тормозящими) по своему действию. Достигает полосатого тела и другая система афферентных волокон, идущих от таламуса. От хвостатого ядра и скорлупы чечевицеобразного ядра основные афферентные волокна направляются к латеральному и медиальному сегментам бледного шара, которые отделены друг от друга внутренней медуллярной пластинкой. Существуют связи, идущие от ипсилатеральной коры большого мозга к черному веществу, красному ядру, субталамическому ядру, ретикулярной формации.

Хвостатое ядро и скорлупа чечевицеобразного ядра имеют два «канала» связей с черным веществом. С одной стороны, афферентные нигростриарные волокна описывают как допаминергические и уменьшающие ингибиторную функцию полосатого тела. С другой стороны, стрионигральный путь является ГАМКергическим и оказывает ингибирующее действие на допаминергические нигростриарные нейроны. Это закрытые кольца обратной связи. ГАМКергические нейроны через гамма-нейроны спинного мозга контролируют мышечный тонус.

Все другие эфферентные волокна полосатого тела проходят через медиальный сегмент *бледного шара* . Они образуют довольно толстые пучки волокон. Один из этих пучков называется лентикулярной петлей. Ее волокна начинаются в вентральной части медиального сегмента бледного ядра и идут вентромедиально вокруг задней ножки внутренней капсулы к таламусу и гипоталамусу, а также реципрокно к субталамическому ядру. После перекреста они соединяются с ретикулярной формацией среднего мозга, от которой цепь нейронов формирует ретикулярно-спинномозговой путь (нисходящая ретикулярная система), заканчивающийся в клетках передних рогов спинного мозга.

Основная часть эфферентных волокон бледного шара идет к таламусу. Это паллидоталамический пучок, или поле Фореля Н1. Большинство его волокон заканчивается в передних ядрах таламуса, которые проецируются на кортикальное поле 6. Волокна, начинающиеся в зубчатом ядре мозжечка, заканчиваются в заднем ядре таламуса, которое проецируется на кортикальное поле 4. Все эти таламокортикальные соединения передают импульсы в обоих направлениях. В коре таламокортикальные пути образуют синапсы с кортикостриарными нейронами и формируют кольца обратной связи. Реципрокные (сопряженные) таламокортикальные соединения облегчают или ингибируют активность

кортикальных двигательных полей.

Волокна базальных ядер, которые спускаются к спинному мозгу, сравнительно немногочисленны и достигают спинного мозга только через цепь нейронов. Этот характер соединений позволяет предположить, что основная функция базальных ядер – контроль и регулирование активности моторных и премоторных кортикальных полей, поэтому произвольные движения могут быть выполнены плавно, непрерывно.

Пирамидный путь начинается в сенсомоторной области коры большого мозга (поля 4, 1,2, 3). Это в то же время поля, в которых начинаются экстрапирамидные двигательные пути, которые включают кортикостриарные, кортикорубральные, кортиконигральные и кортикоретикулярные волокна, идущие к двигательным ядрам черепных нервов и к спинномозговым двигательным нервным клеткам через нисходящие цепи нейронов.

Большинство этих связей коры проходит через внутреннюю капсулу. Следовательно, повреждение внутренней капсулы прерывает не только волокна пирамидного пути, но и экстрапирамидные волокна. Этот перерыв является причиной мышечной спастичности.

Семиотика экстрапирамидных расстройств. Основными признаками экстрапирамидных нарушений являются расстройства мышечного тонуса (дистония) и непроизвольных движений (гиперкинезы, гипокинез, акинез), отсутствующие во время сна. Можно выделить два клинических синдрома. Один из них характеризуется сочетанием гиперкинезов (автоматических насильственных движений вследствие непроизвольных сокращений мышц) и мышечной гипотонии и вызывается поражением неостриатума. Другой представляет собой сочетание гипокинеза и мышечной гипертонии или ригидности и наблюдается при поражении медиальной части бледного шара и черного вещества.

Акинетико-ригидный синдром (син.: амиостатический, гипокинетически-гипертонический, паллидонигральный). Этот синдром в классической форме обнаруживается при дрожательном параличе, или болезни Паркинсона. Патологический процесс при этой болезни является дегенеративным, ведет к утрате меланинсодержащих нейронов черного вещества. Поражение при болезни Паркинсона обычно двустороннее. При односторонней утрате клеток клинические признаки наблюдаются на противоположной стороне тела. При болезни Паркинсона дегенеративный процесс наследственный. Подобная утрата нейронов черного вещества может быть вызвана другими причинами. В таких случаях дрожательный паралич относят к синдрому Паркинсона или паркинсонизму. Если он является последствием летаргического энцефалита, его называют постэнцефалитическим паркинсонизмом. Другие состояния (церебральный атеросклероз, тиф, церебральный сифилис, первичное или вторичное вовлечение в процесс среднего мозга при опухоли или травме, интоксикация окисью углерода, марганцем и другими веществами, длительный прием фенотиазина или резерпина) также могут вызвать паркинсонизм.

Клинические проявления акинетико-ригидного синдрома характеризуются тремя основными признаками: гипокинезией (акинез), ригидностью и тремором. При *гипокинезии* подвижность больного медленно снижается. Все мимические и экспрессивные движения постепенно выпадают или резко замедляются. Начало движения, например ходьбы, очень затруднено. Больной вначале делает несколько коротких шагов. Начав движение, он не может внезапно остановиться и делает несколько лишних шагов. Эта продолженная активность называется пропульсией. Выражение лица становится маскообразным (гипомимия, амимия). Речь становится монотонной и дизартричной, что частично вызвано ригидностью и тремором языка. Тело находится в фиксированном сгибательном положении антефлексии, все движения исключительно медленны и неоконченны. Руки не участвуют в акте ходьбы (ахейрокинез). Все мимические и содружественные экспрессивные движения, характерные для индивидуума, отсутствуют.

В противоположность спастическому повышению тонуса мышц *ригидность* можно ощутить в экстензорах как «восковое» сопротивление всем пассивным движениям. Мышцы не могут быть расслаблены. При пассивных движениях можно почувствовать, что тонус мышц-антагонистов снижается ступенчато, непоследовательно (симптом зубчатого колеса). Поднятая голова лежащего больного не падает, если внезапно отпустить, а постепенно опускается обратно на подушку (тест падения головы). В противоположность спастическому

состоянию проприоцептивные рефлексы не повышены, а патологические рефлексы и парезы отсутствуют. Трудно вызвать рефлексы и невозможно усилить коленный рефлекс приемом Ендрашика.

У большинства больных выявляется пассивный *тремор* , имеющий малую частоту (4–8 движений в секунду). Пассивный тремор ритмичен и является результатом взаимодействия агонистов и антагонистов (антагонистический тремор). В противоположность интенционному антагонистический тремор прекращается во время целенаправленных движений. Катание пилюль или счет монет – признаки, характерные для паркинсонического тремора.

Механизм, который обусловливает появление трех перечисленных признаков, выяснен не полностью. Акинез, возможно, связан с утратой допаминергической передачи импульсов в полосатое тело. Акинез может быть объяснен следующим образом: поражение нейронов черного вещества вызывает утрату влияния ингибирующих нисходящих нигроретикулоспинальных импульсов на клетки Реншо. Клетки Реншо, имеющие связь с большими ?-мотонейронами, снижают своим ингибирующим действием активность последних, что делает начало произвольного движения более трудным.

Ригидность также может быть объяснена утратой нейронов черного вещества. В норме эти нейроны оказывают тормозящее действие на импульсы полосатого тела, которые в свою очередь ингибируют бледный шар. Их утрата означает, что эфферентные паллидарные импульсы не тормозятся. Нисходящий путь бледного шара образует синапсы с ретикулоспинальными нейронами; которые облегчают действие вставочных нейронов в цепи тонического рефлекса на растяжение. Кроме того, исходящие из медиальной части бледного шара импульсы достигают через таламические ядра области 6а и посредством кортикоспинальных волокон также оказывают облегчающее воздействие на вставочные нейроны в цепи тонического рефлекса на растяжение. Происходит нарушение мышечного тонуса, называемое ригидностью.

Если эфферентные клетки и волокна бледного шара разрушены стереотаксической операцией в его медиальной части или области лентикулярной петли, или таламического ядра, ригидность уменьшается.

Постуральный тремор принято считать результатом действия двух факторов: облегчающего эффекта синхронизирующих кортико-спинальных путей и утраты ингибирующего, десинхронизирующего влияния стрионигрального комплекса.

Стереотаксические операции коагуляции медиальной части бледного шара, паллидоталамических волокон или дентатоталамических волокон и их терминального таламического ядра показаны части больных.

Гиперкинетико-гипотонический синдром . Развивается при поражении полосатого тела. Гиперкинезы вызываются повреждением ингибирующих нейронов неостриатума, волокна которых идут к бледному шару и черному веществу. Другими словами, имеется нарушение нейрональных систем высшего порядка, что приводит к избыточному возбуждению нейронов нижележащих систем. В результате возникают гиперкинезы различных типов: атетоз, хорея, спастическая кривошея, торсионная дистония, баллизм и др.

Атетоз обычно вызывается перинатальным повреждением полосатого тела. Характеризуется непроизвольными медленными и червеобразными движениями с тенденцией к переразгибанию дистальных частей конечностей. Кроме того, наблюдается нерегулярное, спастическое повышение мышечного напряжения в агонистах и антагонистах. В результате этого позы и движения довольно эксцентричны. Произвольные движения значительно нарушены вследствие спонтанного возникновения гиперкинетических движений, которые могут захватывать лицо, язык и, таким образом, вызывать гримасы с ненормальными движениями языка. Возможны спастические взрывы смеха или плача. Атетоз может сочетаться с контралатеральным парезом. Он также может быть двусторонним.

Лицевой параспазм – тонические симметричные сокращения лицевых мышц рта, щек, шеи, языка, глаз. Иногда наблюдаются блефароспазм – изолированное сокращение круговых мышц глаз, которое может сочетаться с клоническими судорогами мышц языка, рта. Параспазм возникает иногда во время разговора, еды, улыбки. Усиливается при волнении, ярком освещении. Исчезает во сне.

Хореический гиперкинез характеризуется короткими, быстрыми, непроизвольными подергиваниями, беспорядочно развивающимися, в мышцах и вызывающими различного рода движения, иногда напоминающие произвольные. Вначале вовлекаются дистальные части конечностей, затем проксимальные. Непроизвольные подергивания лицевой мускулатуры вызывают гримасы. Кроме гиперкинезов, характерно снижение тонуса мышц. Хореические движения с медленным развитием могут быть при хорее Гентингтона и малой хорее патогномоничным признаком, вторичным при других заболеваниях мозга (энцефалит, отравление окисью углерода, сосудистые заболевания). Поражается полосатое тело.

Спастическая кривошея и *торсионная дистония* – наиболее важные синдромы дистонии. При обоих заболеваниях обычно поражаются скорлупа и центромедианное ядро таламуса, а также другие экстрапирамидные ядра (бледный шар, черное вещество и др.). Спастическая кривошея – тоническое расстройство, выражающееся в спастических сокращениях мышц шейной области, приводящих к медленным, непроизвольным поворотам и наклонам головы. Больные часто используют компенсаторные приемы для уменьшения гиперкинеза, в частности рукой поддерживают голову. Помимо других мышц шеи, особенно часто вовлекаются в процесс грудино-ключично-сосцевидная и трапециевидная мышцы.

Спастическая кривошея может представлять собой абортивную форму торсионной дистонии или ранний симптом другого экстрапирамидного заболевания (энцефалит, хорея Гентингтона, гепатоцеребральная дистрофия).

Торсионная дистония характеризуется пассивными вращательными движениями туловища и проксимальных сегментов конечностей. Они могут быть настолько выраженными, что без поддержки больной не может ни стоять, ни ходить. Болезнь может быть симптоматической или идиопатической. В первом случае возможны родовая травма, желтуха, энцефалит, ранняя хорея Гентингтона, болезнь Галлервордена–Шпатца, гепатоцеребральная дистрофия (болезнь Вильсона–Вестфаля–Штрюмпеля).

Баллистический синдром обычно протекает в виде гемибаллизма. Проявляется быстрыми сокращениями проксимальных мышц конечностей вращающего характера. При гемибаллизме движение очень мощное, сильное («бросковое», размашистое), поскольку сокращаются очень крупные мышцы. Возникает вследствие поражения субталамического ядра Льюиса и его связей с латеральным сегментом бледного шара. Гемибаллизм развивается на стороне, контралатеральной поражению.

Миоклонические подергивания обычно указывают на поражение области треугольника Гилльена – Молларе: красное ядро, нижняя олива, зубчатое ядро мозжечка. Это быстрые, обычно беспорядочные сокращения различных мышечных групп.

Тики – быстрые непроизвольные сокращения мышц (наиболее часто круговой мышцы глаза и других мышц лица).

Гиперкинезы предположительно развиваются в результате утраты ингибирующего действия полосатого тела на нижележащие системы нейронов (бледый шар, черное вещество).

Патологические импульсы идут в таламус, в двигательную область коры и затем по эфферентным кортикальным нейронам.

У пожилых больных с церебральным атеросклерозом нередко можно встретить признаки паркинсоноподобных нарушений или гиперкинезов, особенно тремор, тенденцию к повторению слов и фраз, конечных слогов слов (логоклония) и движений (поликинезия). Может быть наклонность к псевдоспонтанным движениям, но истинные хореиформные или атетоидные движения сравнительно редки. В большинстве случаев симптомы обусловлены милиарными и несколько большими некротическими повреждениями полосатого тела и бледного шара, которые обнаруживаются в виде рубцов и очень малых кист. Это состояние известно как лакунарный статус. Тенденция к повторению и логоклонии считается обусловленной подобными поражениями хвостатого ядра, а тремор – скорлупы.

Автоматизированные действия – сложные двигательные акты и другие последовательные действия, протекающие без контроля сознания. Возникают при полушарных очагах, разрушающих связи коры с базальными ядрами при сохранности их связи с мозговым стволом; проявляются в одноименных с очагом конечностях.

3.3. Мозжечковая система

Мозжечок и ствол мозга занимают заднюю черепную ямку, крышей которой является намет мозжечка. Мозжечок соединяется со стволом мозга тремя парами ножек: верхние мозжечковые ножки соединяют мозжечок со средним мозгом, средние ножки переходят в мост, нижние мозжечковые ножки соединяют мозжечок с продолговатым мозгом.

В структурно-функциональном и филогенетическом отношении выделяют три главные части мозжечка: 1) архицеребеллум (клочково-узелковая зона) представляет собой древнюю часть мозжечка, которая состоит из узелка и клочка червя; архицеребеллум тесно связан с вестибулярной системой; 2) палеоцеребеллум (старый мозжечок) состоит из передней доли, простой дольки и задней части тела мозжечка; афферентные волокна в палеоцеребеллум поступают преимущественно из спинного мозга и сенсомоторной области коры больших полушарий; 3) неоцеребеллум (новая формация мозжечка) состоит из червя и полушарий, расположенных между первой и задней латеральной щелью. Это самая большая и филогенетически наиболее молодая часть мозжечка. Ее развитие тесно связано с развитием коры большого мозга и прямохождением. Тонкие (искусные) движения координируются неоцеребеллумом. Эти три части мозжечка могут быть охарактеризованы по основным источникам их афферентации как вестибулоцеребеллум, спиноцеребеллум и понтоцеребеллум.

Каждое полушарие мозжечка имеет 4 пары ядер: ядро шатра, шаровидное, пробковидное и зубчатое. Первые три ядра расположены в крышке IV желудочка. Ядро шатра филогенетически наиболее старое и получает афферентацию от архицеребеллума. Его эфферентные волокна идут через нижние мозжечковые ножки к вестибулярным ядрам. Многочисленные волокна переходят на другую сторону мозжечка, «изгибаются» вокруг контралатеральных верхних мозжечковых ножек и достигают ретикулярной формации и вестибулярных ядер. Шаровидное и пробковидное ядра получают афферентацию от соседней с червем области палеоцеребеллума. Их эфферентные волокна идут к контралатеральным красным ядрам через верхние мозжечковые ножки.

Зубчатое ядро является самым большим из четырех и расположено в центральной части белого вещества полушарий мозжечка. Оно получает импульсы от клеток Пуркинье коры всего неоцеребеллума и части палеоцеребеллума. Эфферентные волокна идут через верхние мозжечковые ножки, переходят на противоположную сторону на границу моста и среднего мозга, оканчиваются в контралатеральном красном ядре и вентролатеральном ядре таламуса. Волокна таламуса направляются к двигательной области коры (поля 4 и 6).

Все импульсы, приходящие в мозжечок, оканчиваются в коре мозжечка или (через коллатерали) в ядрах мозжечка. Эти афферентные импульсы начинаются в коре мозга, стволе (вестибулярных ядрах, ретикулярной формации, нижних оливах, добавочном клиновидном ядре) и спинном мозге. Часть импульсов от мышц, сухожилий, суставов и глубоких тканей идет в мозжечок по переднему и заднему спинно-мозжечковым путям. Периферические отростки клеток спинномозгового узла отходят от мышечных веретен в тельце Гольджи–Маццони, а центральные отростки этих клеток расщепляются на несколько коллатералей после вхождения через задние корешки в спинной мозг. Некоторые коллатерали идут к большим альфа-мотонейронам передних рогов, представляя собой часть моносинаптической рефлекторной дуги. Другая группа коллатералей соединяется с нейронами грудного ядра (ядро Кларка–Штиллинга), которое расположено в медиальной части основания заднего рога и простирается по длиннику спинного мозга от CVIII до LII. Эти клетки представляют собой второй нейрон. Их аксоны создают задний спинно-мозжечковый путь и принадлежат к быстропроводящим волокнам.

Они восходят ипсилатерально в задней части боковых канатиков близко к поверхности спинного мозга, к нижним мозжечковым ножкам и к коре червя палеоцеребеллума. Коллатерали от задних шейных корешков также восходят в составе клиновидного пучка к его ядру и дополнительному клиновидному ядру, аксоны которого соединяются с мозжечком. Третья группа коллатералей от афферентных волокон оканчивается на нейронах задних рогов и медиальной части серого вещества спинного мозга. Эти вторые нейроны, которые имеются по длиннику всего спинного мозга, формируют передний спинно-мозжечковый путь,

направляющийся в боковой канатик частично на свою сторону и частично – на противоположную через переднюю белую спайку. Он поднимается в передней периферической части боковых канатиков по обеим сторонам до мозжечка. В противоположность заднему передний спинно-мозжечковый путь проходит через покрышку продолговатого мозга, моста, среднего мозга и достигает червя в составе верхних ножек мозжечка. На пути к мозжечку волокна подвергаются второму перекресту в верхнем мозговом парусе.

Палеоцеребеллум получает информацию о всех афферентных стимулах глубокой чувствительности и влияет на тонус через полисинаптическое проведение импульсов. Он также контролирует взаимодействие между агонистами и антагонистами, которое является основой стояния, ходьбы и всех других движений, действуя через экстрапирамидные пути на гамма-двигательные клетки передних рогов.

Через *нижние мозжечковые ножки* (веревчатые тела) проходят следующие афферентные волокна: 1) волокна от вестибулярных ядер, оканчивающиеся в клочково-узелковой зоне (связанной с ядром шатра); 2) оливо-мозжечковый путь, начинающийся в контралатеральной нижней оливе и оканчивающийся на клетках Пуркинье (грушевидные нейроны) мозжечка; 3) задний спинно-мозжечковый путь, начинающийся в столбах Кларка и состоящий из самых быстропроводящих волокон; 4) волокна, начинающиеся в дополнительном клиновидном ядре и присоединяющиеся к заднему спинно-мозжечковому пути; 5) волокна от ретикулярной формации ствола мозга.

В качестве эфферентного церебеллобульбарный путь проходит через нижние ножки мозжечка к вестибулярным ядрам. Его волокна представляют эфферентную часть вестибулоцеребеллярного модулирующего кольца обратной связи, посредством которого мозжечок влияет на активность спинного мозга через преддверно-спинномозговой путь и медиальный продольный пучок.

Кора лобных, теменных, височных и затылочных долей имеет связи с мостом мозга. Эти волокна являются аксонами первых нейронов различных корково-мостомозжечковых путей. Лобно-мостовые волокна локализуются в передней ножке внутренней капсулы. В среднем мозге они занимают медиальную четверть ножек мозга вблизи межножковой ямки. Волокна, идущие из теменной, височной и затылочной долей коры, проходят через заднюю часть задней ножки внутренней капсулы и заднелатеральную часть ножек мозга. Все эти корково-мостовые волокна образуют синапсы с группами нейронов в основании моста мозга. Эти вторые нейроны посылают аксоны к контралатеральной коре мозжечка. Вследствие этого кора мозжечка получает как бы копии всех двигательных импульсов, которые исходят из коры большого мозга. Мозжечок получает также информацию о всей двигательной активности, происходящей на периферии. Таким образом, он оказывает контролирующее и уравновешивающее («балансирующее») влияние на произвольные движения через экстрапирамидную систему.

Средние мозжечковые ножки в основном состоят из пересекающихся мостомозжечковых волокон.

Верхние мозжечковые ножки содержат эфферентные волокна, начинающиеся в нейронах ядер мозжечка. Эти волокна идут к контралатеральному красному ядру. таламусу, ретикулярной формации и стволу мозга. Таламокортикальные волокна достигают коры, от которой нисходят корково-мостовые волокна. Таким образом замыкается важный круг обратной связи, идущий от коры большого мозга к ядрам моста, коре мозжечка, зубчатому ядру, а оттуда назад к таламусу и коре большого мозга. Дополнительный круг обратной связи идет от красного ядра к нижним оливам через центральный покрышечный путь, оттуда к коре мозжечка, зубчатому ядру и назад к красному ядру. Таким образом, мозжечок опосредованно модулирует двигательную активность спинного мозга через свои связи с красным ядром и ретикулярной формацией, от которых начинаются нисходящие красноядерно-спинномозговые и ретикулярно-спинномозговые пути. Действие мозжечковых влияний ипсилатерально вследствие двойного перекреста волокон в этой системе. Волокна, исходящие от зубчатых ядер, переходят на противоположную сторону по пути к красным ядрам. Волокна нисходящего красноядерно-спинномозгового пути перекрещиваются опять в перекресте Фореля вскоре после выхода из красных ядер. Верхние мозжечковые ножки несут только один афферентный путь – передний спинно-мозжечковый. Который оканчивается в палеоцеребеллуме.

Мозжечок получает чувствительную информацию от различных отделов ЦНС. Он также связан со всеми двигательными путями, поскольку его ядра служат эфферентными образованиями в регулирующих кольцах обратной связи. Хотя мозжечок связан с корой больших полушарий через таламокортикальные волокна, его деятельность автоматизирована. Это одна из причин, затрудняющих определение нормальной функции мозжечка. Все, что известно об этой структуре, представляет собой интеграцию эмбриологических, сравнительно-анатомических и экспериментальных данных с клиническими наблюдениями поражений мозжечка.

Мозжечок обеспечивает координацию движений и регуляцию мышечного тонуса, будучи частью комплексного регуляторного и имеющего обратную связь механизма. Архицеребеллум получает информацию о пространственном положении головы от вестибулярной системы и о движениях головы посредством кинетических импульсов от рецепторов полукружных каналов. Это позволяет мозжечку синергично модулировать спинномозговые двигательные импульсы, что обеспечивает поддержание равновесия вне зависимости от положения или движений тела. Повреждение клочково-узелковой зоны ведет к нарушению равновесия и неустойчивости при стоянии (астазия) и ходьбе (абазия). Мозжечковая атаксия не увеличивается при закрытых глазах в противоположность атаксии, вызванной поражением задних канатиков спинного мозга. Мозжечковая атаксия является результатом неспособности мышечных групп к координированному действию (асинергия).

Повреждение клочково-узелковой зоны нарушает реакцию на калорическую и ротаторную пробы, применяемые при проверке вестибулярной функции. Аналогичная утрата функции вызывается прерыванием путей, идущих к клочково-узелковой зоне или от нее. Равновесие поддерживается следующей рефлекторной дугой: импульсы, начинающиеся в лабиринте, идут как прямо, так и опосредованно через вестибулярные ядра в архицеребеллум и затем к ядрам шатра, откуда эфферентные импульсы возвращаются к латеральным вестибулярным ядрам и далее – в ретикулярную формацию. Через преддверно-спинномозговые и ретикулярно-спинномозговые пути, задний продольный пучок импульсы достигают клеток передних рогов и модулируют их активность.

Палеоцеребеллум получает афферентные импульсы от спинного мозга через передние и задние спинно-мозжечковые и от дополнительного клиновидного ядра через клиновидно-мозжечковый путь. Эфферентные импульсы от палеоцеребеллума модулируют активность антигравитационной мускулатуры и обеспечивают достаточный для прямостояния и прямохождения мышечный тонус. Спинномозговые импульсы проецируются в кору палеоцеребеллума в соматотопическом порядке, отражая в каждом из полушарий мозжечка ипсилатеральную половину тела. Кора области, прилежащей к червю, «проецируется» в пробковидное и шаровидное ядра, кора червя – в ядро шатра.

Эфферентные волокна нейронов глубоких ядер мозжечка пересекаются в верхних мозжечковых ножках, прежде чем они достигнут контралатеральных красных ядер. Нисходящие красноядерно-спинномозговые и красноядерно-ретикулярные пути опять пересекаются и модулируют активность двигательных нейронов ствола и спинного мозга, расположенных ипсилатерально (по отношению к ядрам мозжечка) и контралатерально (по отношению к красным ядрам). Импульсы, исходящие из мозжечковых ядер, также направляются к таламусу, а оттуда – к полосатому телу, влияя таким образом и на экстрапирамидную систему.

Сочетанное действие палеоцеребеллума и архицеребеллума обеспечивает контроль тонуса скелетных мышц и тонкую, синергичную координацию агонистов и антагонистов, что делает возможными нормальную статику и походку. Поражение палеоцеребеллума вызывает туловищную атаксию. Однако поражение редко ограничивается палеоцеребеллумом, так как имеется некоторое функциональное перекрытие между палеоцеребеллумом и неоцеребеллумом. Поэтому во многих случаях невозможно считать ту или иную клиническую симптоматику проявлением поражения ограниченной области мозжечка.

Методика исследования. Исследуют следующие функции: координацию, плавность, четкость и содружественность движений, мышечный тонус. Нарушение координации движений называется атаксией. Сила мышц при этом может быть полностью сохранена. Координация

движений – тонкодифференцированное участие ряда мышечных групп в любом двигательном акте, в результате чего получается нужное движение. Координация движений осуществляется при помощи проприоцептивных импульсов.

Различают динамическую атаксию (при выполнении произвольных движений конечностей, особенно верхних), статическую (нарушение равновесия в положении стоя и сидя) и статико-локомоторную (расстройства стояния и ходьбы). Мозжечковая атаксия развивается при сохраненной глубокой чувствительности и проявляется в форме динамической или статической.

Пробы на выявление динамической атаксии . *Пальценосовая проба* : больному предлагают с закрытыми глазами дотронуться указательным пальцем до кончика носа.

Пяточно-коленная проба : больному, лежащему на спине, предлагают с закрытыми глазами попасть пяткой одной ноги на колено другой и провести ею по голени вниз. При этом обращают внимание на то, точно ли попадает больной в намеченную цель и нет ли при этом интенционного тремора.

Пальце-пальцевая проба : больному предлагают кончиками указательных пальцев дотронуться до кончиков пальцев исследующего, который садится напротив. Сначала пробу проводят с открытыми глазами больного, затем с закрытыми.

Пробы на выявление статической и статико-локомоторной атаксии . Отмечается характерное нарушение походки: больной ходит, широко расставляя ноги, шатаясь из стороны в сторону и отклоняясь от линии ходьбы – «походка пьяного», не может стоять. Отклонение в сторону при ходьбе, а в выраженных случаях и падение наблюдается в сторону поражения мозжечка.

Проба Ромберга : больному предлагают стоять, сдвинув носки и пятки, с закрытыми глазами и обращают внимание на то, в какую сторону отклоняется туловище. Существует несколько вариантов пробы Ромберга: 1) больному предлагают стоять, вытянув руки вперед; отклонение туловища усиливается, если больной стоит, закрыв глаза, вытянув руки вперед и поставив ноги одну впереди другой по прямой линии; 2) больной стоит, закрыв глаза и запрокинув голову назад, при этом отклонение туловища более выражено.

Нарушение плавности, четкости, содружественности движений проявляется на *пробах на выявление дисметрии и гиперметрии* . Дисметрия – несоразмерность движений. Движение чрезмерное, останавливается слишком поздно, выполняется порывисто, с излишней быстротой. Первый прием: больному предлагается взять предметы, различные по объему. Он не может заранее расставить пальцы соответственно объему того предмета, который нужно взять. Так, если больному предлагается предмет малого объема, он слишком широко расставляет пальцы и замыкает их гораздо позднее, чем требуется. Второй прием: больному предлагают вытянуть руки вперед ладонями вверх и но команде врача вращать руки ладонями вниз. При этом на пораженной стороне больной совершает движения медленнее и с избыточной ротацией. Если нужное движение осуществляется в гораздо большем объеме, это называется гиперметрией. Например, при выполнении пяточно-коленной пробы больной заносит ногу гораздо дальше цели. Проводя карандашом заданную линию до поставленной точки, он продолжает линию гораздо дальше.

Другие пробы . *Проба на выявление адиадохокинеза* (невозможность быстро выполнять чередующиеся противоположные по направлению движения). Больному предлагают попеременно произвести быстрые движения кистями – пронацию и супинацию.

Асинергия Бабинского . Больному предлагают сесть со скрещенными на груди руками. При поражении мозжечка сесть не удается без помощи рук. При этом больной совершает ряд вспомогательных движений: начинает качаться из стороны в сторону, поднимает обе ноги, так как у него происходит изолированное сокращение только сгибателей бедра. Чтобы сделать шаг, стоящий больной заносит ногу далеко вперед, не сгибая туловища, как это делает здоровый человек, и при этом может упасть назад.

Проба Шильдера . Больному предлагают вытянуть руки вперед, закрыть глаза, поднять одну руку кверху и опустить ее до уровня другой руки, а затем сделать наоборот. При поражении мозжечка больной опустит руку ниже вытянутой, не может точно выполнить пробу.

Речь больных с мозжечковыми поражениями изменяется: становится замедленной,

растянутой и как бы толчкообразной, подчеркивает каждый слог. Такая речь называется *скандированной* .

Нистагм – непроизвольные ритмические двухфазные (с быстрой и медленной фазами) движения глазных яблок – может быть горизонтальным, вертикальным и ротаторным. Нистагм рассматривается как проявление интенционного дрожания глазных яблок.

Расстройство почерка является следствием нарушения координации тонких движений и дрожания. Почерк становится неровным, линии – зигзагообразными, больной не соизмеряет букв: одни слишком маленькие, другие, наоборот, большие (мегалография).

Мозжечковый *«парез»* (астения, адинамия) – не истинное снижение мышечной силы, а снижение мышечного тонуса, вследствие чего снижается мышечная сила.

При поражениях мозжечка отмечаются следующие виды *гиперкинезов* : 1) интенционное дрожание, или тремор, возникающее при произвольных целенаправленных движениях и усиливающееся при достижении конечной цели (например, если больному предлагают дотронуться указательным пальцем до кончика носа, то по мере приближения к носу тремор усиливается; 2) миоклонии – быстрые клонические подергивания мышц или их отдельных пучков.

Возникновение интенционного тремора при поражении мозжечка объясняют разделением во времени двух фаз произвольного движения. Для выполнения плавного, слитного произвольного движения требуется одновременное поступление к передним рогам спинного мозга пирамидного и мозжечкового импульсов. Под влиянием пирамидных импульсов возникает двигательный акт и одновременно поступающие мозжечковые импульсы вносят поправку на инерцию. При поражении мозжечка мозжечковые импульсы запаздывают, слитное выполнение обеих фаз произвольного движения, наблюдающееся в норме, расстраивается, противодвижение под влиянием мозжечковых импульсов запаздывает и возникает движение с отдачами, называемое интенционным тремором. Появление мозжечкового тремора связывают с вовлечением в процесс систем зубчатого ядра. Миоклонии возникают при вовлечении в патологический процесс стволовых образований и их связей с мозжечком. Нарушается система связей: зубчатые ядра – красные ядра – нижние оливы. При поражении связей зубчатого ядра с красным ядром могут возникать экстрапирамидные гиперкинезы, при поражении нижней оливы или ее связей с зубчатым ядром наблюдаются миоклонии языка, глотки, мягкого неба.

Гипотония мышц проявляется вялостью, дряблостью мышц, избыточной экскурсией в суставах. Обнаруживается при пассивных движениях. Могут быть снижены сухожильные рефлексы. Гипотонией мышц и нарушением антагонистической иннервации объясняется симптом отсутствия обратного толчка: больной держит руку перед собой, с силой сгибая ее в локтевом суставе, в чем ему оказывается сопротивление. При внезапном прекращении сопротивления рука больного с силой ударяет в грудь. У здорового человека этого не происходит, так как быстрое включение в действие антагонистов – разгибателей предплечья (обратный толчок) предотвращает удар. Маятникообразные рефлексы обусловлены также гипотонией. При исследовании коленного рефлекса в положении сидя со свободно свисающими с кушетки голенями после удара молоточком наблюдается несколько «качательных» движений голени.

Изменение *постуральных рефлексов* также является одним из симптомов поражения мозжечка. Пальцевой феномен Дойникова: если сидящему больному предложить удержать в положении супинации кисти рук с резко разведенными пальцами (положение на коленях), то на стороне мозжечкового поражения происходят сгибание пальцев и пронация кисти.

Недооценка тяжести предмета , удерживаемого рукой, также является своеобразным симптомом, наблюдающимся на стороне поражения мозжечка.

Семиотика мозжечковых расстройств. Для поражения червя характерны преимущественная атаксия туловища, нарушение статики, падение больного вперед или назад, атаксия при ходьбе.

Поражение полушарий мозжечка приводит к изменению выполнения локомоторных проб (пальценосовой, пяточно-коленной), интенционному тремору в конечностях на стороне поражения, мышечной гипотонии. Поражение ножек мозжечка сопровождается развитием клинических симптомов, обусловленных повреждением соответствующих связей. При

поражении нижних ножек наблюдаются нистагм, миоклонии мягкого неба, при поражении средних ножек – нарушение локомоторных проб, при поражении верхних ножек – появление хореоатетоза, рубрального тремора.

Глава 4
Черепные нервы.
Основные синдромы поражения

4.1. Черепные нервы

В формировании клинического симптомокомплекса при поражении любого черепного нерва принимают участие не только его периферические структуры, которые в анатомическом понимании представляют собой черепной нерв, но и другие образования в стволе мозга, в подкорковой области. больших полушариях мозга, включая определенные области коры головного мозга.

Для врачебной практики имеет значение определение той области, в которой располагается патологический процесс, – от самого нерва до его коркового представительства. В связи с этим можно говорить о системе, обеспечивающей функцию черепного нерва.

Среди 12 пар черепных нервов три пары являются только чувствительными (I, II, VIII), пять пар – двигательными (III, IV, VI, XI, XII) и четыре пары – смешанными (V, VII, IX, X). В составе III, V, VII, IX, X пар имеется большое число вегетативных волокон. Чувствительные волокна имеются также в составе XII пары.

Система чувствительных нервов представляет собой гомолог сегментарной чувствительности других участков тела, обеспечивающей проприо– и экстрацептивную чувствительность. Система двигательных нервов является частью пирамидного корково-мышечного пути. В связи с этим система чувствительного нерва, подобно системе, обеспечивающей чувствительность любого участка тела, состоит из цепи трех нейронов, а система двигательного нерва, подобно корково-спинномозговому пути, состоит из двух нейронов.

Обонятельные нервы – nn. olfactorii (I пара) . Структурно I пара черепных нервов не гомологична остальным нервам, так как образуется в результате выпячивания стенки мозгового пузыря. Он является частью системы обоняния, состоящей из трех нейронов. Первые нейроны – биполярные клетки, расположенные в слизистой оболочке верхней части носовой полости. Немиелинизированные отростки этих клеток образуют с каждой стороны около 20 ветвей (обонятельные нити), которые проходят через решетчатую пластинку решетчатой кости и входят в обонятельную луковицу. Эти нити и являются собственно обонятельными нервами. Вторые нейроны – миелинизированные отростки клеток обонятельной луковицы, образующие обонятельный тракт и оканчивающиеся в первичной обонятельной коре (периамигдалярная и препириформная области), главным образом в боковой обонятельной извилине и в миндалевидном теле (corpus amygdaloideum). Третьи нейроны – нейроны первичной обонятельной коры, аксоны которых заканчиваются в передней части парагиппокампальной извилины (энторинальная область, поле 28). Это и является кортикальной областью проекционных нолей и ассоциативной зоной обонятельной системы. Следует иметь в виду, что третьи нейроны связаны с корковыми проекционными полями как своей, так и противоположной стороны; переход части волокон на другую сторону происходит через переднюю спайку. Эта спайка соединяет обе обонятельные области и височные доли обоих полушарий большого мозга, а также обеспечивает связь с лимбической системой.

Обонятельная система связана посредством медиального пучка переднего мозга и мозговых полосок таламуса с гипоталамусом, вегетативными зонами ретикулярной формации, со слюноотделительными ядрами и дорсальным ядром блуждающего нерва. Связи обонятельной системы с таламусом, гипоталамусом и лимбической системой обеспечивают сопровождение эмоциями обонятельных ощущений.

Методика исследования Состояние обоняния характеризуется способностью восприятия запахов различной интенсивности каждой половиной носа в отдельности и идентификации (узнавания) различных запахов. При спокойном дыхании и закрытых глазах проводится прижатие пальцем крыла носа с одной стороны и постепенное приближение пахучего вещества к другой ноздре. Лучше всего использовать знакомые нераздражающие запахи (летучие масла): хозяйственное мыло, розовую волу (или одеколон), горькоминдальную воду (или валериановые капли), камфору. Следует избегать использования раздражающих веществ, таких как нашатырный спирт или уксус, так как при этом одновременно возникает раздражение окончаний тройничного нерва. Отмечается, правильно ли идентифицируются запахи. При этом необходимо иметь в виду, свободны ли носовые пути или имеются катаральные выделения из носа. Хотя обследуемый может быть неспособным назвать тестируемое вещество, само осознание наличия запаха исключает аносмию (отсутствие обоняния).

Симптомы поражения. Нарушение восприятия запаха – аносмия (отсутствие обоняния). Двусторонняя аносмия обычно наблюдается при вирусной инфекции, поражающей верхние дыхательные пути, ринитах. Односторонняя аносмия может иметь диагностическое значение при таких поражениях головного мозга, как опухоль основания лобной доли.

Гиперосмия – повышенное обоняние отмечается при некоторых формах истерии и иногда у кокаиновых наркоманов.

Паросмия – извращенное ощущение запаха наблюдается в некоторых случаях шизофрении, поражения крючка парагиппокампальной извилины и при истериях.

Обонятельные галлюцинации в виде запахов наблюдаются при некоторых психозах и при эпилептических припадках, которые вызываются поражением крючка парагиппокампальной извилины.

Обонятельный нерв может служить входными воротами для криптогенных инфекций мозга и менингеальных оболочек, например полиомиелита, эпидемического менингита и энцефалита. Нарушение обоняния может быть вызвано воспалительными и другими повреждениями полости носа, переломом костей передней черепной ямки, опухолями лобных долей и области гипофиза, менингитами, гидроцефалией, посттравматическим церебральным синдромом, атеросклерозом, церебральным инсультом, определенными лекарственными интоксикациями, психозами, неврозами и врожденными дефектами. Специфические синдромы, обусловленные вовлечением обонятельного нерва, включают синдром Фостера–Кеннеди и эпилептическую ауру (обонятельное ощущение – предвестник припадка).

Зрительный нерв – n. opticus (II пара). Образован из аксонов мультиполярных клеток сетчатки, которые доходят до наружного коленчатого тела, а также из центральных волокон, являющихся элементами обратной связи.

Миелинизированные отростки ганглиозных клеток формируют зрительный нерв. Он через зрительный канал входит в полость черепа, идет по основанию мозга и кпереди от турецкого седла образует перекрест зрительных нервов (chiasma opticum), где нервные волокна от носовой половины сетчатки каждого глаза перекрещиваются, нервные волокна от височной половины сетчатки каждого глаза остаются неперекрещенными. После перекреста зрительные пути называются зрительными трактами. Они формируются из нервных волокон от одноименных половин сетчатки обоих глаз.

В дальнейшем зрительные тракты с основания поднимаются кверху, огибая снаружи ножки мозга, и подходят к наружным коленчатым телам, верхним холмикам крыши среднего мозга и претектальной области.

Основная часть волокон зрительного тракта вступает в наружное коленчатое тело. Аксоны его нейронов, образовав зрительную лучистость, заканчиваются в коре медиальной поверхности затылочной доли вдоль шпорной борозды (поле 17).

Центральные связи зрительного нерва следующие:

– от претектальной области к мелкоклеточным добавочным ядрам (Эдингера–Вестфаля) через заднюю комиссуру;

– от верхних холмиков через тектобульбарный и тектоспинномозговой пути к другим черепным и спинномозговым ядрам;

– от затылочной области коры к другим кортикальным и субкортикальным областям.

Волокна от претектальной области обеспечивают прямую и содружественную реакции на свет. Волокна от верхних холмиков ответственны за непроизвольные окулоскелетные рефлексы. Претектальная область связана со световыми рефлексами, а верхние холмики – с движениями глаз и головы в ответ на зрительную стимуляцию.

Ассоциативные и рефлекторные волокна проходят от затылочной области коры к другим кортикальным центрам (связанным с высшими функциями, например чтением, речью) и к верхним холмикам и вследствие этого через тектобульбарные и тектоспинномозговые пути направляются к черепным и спинномозговым ядрам для обеспечения непроизвольных рефлексов (например, аккомодация) и к ядрам моста через корково-мостовой путь для обеспечения постуральных рефлексов.

Пространство, которое воспринимается сетчаткой глаза, называется полем зрения. Поле зрения разделяют на 4 части: наружное и внутреннее, верхнее и нижнее. Оптическая система глаза подобна линзе фотоаппарата: изображение рассматриваемых предметов на сетчатке получается обратным Поэтому наружные (височные) половины полей зрения проецируются на внутренние (носовые) половины сетчатки обоих глаз, внутренние (носовые) половины полей зрения проецируются на наружные (височные) половины сетчатки обоих глаз, а правые половины полей зрения воспринимается левыми половинами сетчатки и наоборот. В зрительном нерве, зрительном тракте и зрительной лучистости волокна расположены в ретинотопическом порядке; такой же порядок сохраняется в корковом зрительном поле. Так, волокна от верхних полей сетчатки идут в верхних отделах нерва и тракта; волокна от нижних полей сетчатки – в нижних отделах. В результате особенностей перекреста зрительных нервов в зрительном тракте проходят волокна не от одного глаза, как в зрительном нерве, а от одноименных половин сетчатки обоих глаз: например, в левом зрительном тракте от обеих левых половин сетчатки. Таким образом, и зрительные тракты, и наружные коленчатые тела, и зрительная лучистость, и корковые территории в области шпорной борозды (sulcus calcaneus) связаны с одноименными половинами (своей стороны) сетчатки обоих глаз, но с противоположными половинами полей зрения, так как преломляющие среды глаза проецируют на сетчатку обратное изображение видимого.

Методика исследования. Для суждения о состоянии зрения необходимо исследовать остроту зрения, поле зрения, цветоощущение и глазное дно.

Определение остроты зрения осуществляется при помощи специальных таблиц, на которых расположено 10 рядов букв или других знаков убывающей величины. Исследуемый помещается на расстоянии 5 м от таблицы и называет обозначения на ней, начиная от самых крупных и постепенно переходя к самым мелким. Проводят исследование каждого глаза в отдельности. Острота зрения (visus) равняется единице, если на таблице различают самые мелкие буквы (10-й ряд); в тех же случаях, когда различают только наиболее крупные (1-й ряд) острота зрения составляет 0,1 и т.д. Зрение вблизи определяется с помощью стандартных текстовых таблиц или карт. Счет пальцев, движения пальцев, восприятие света отмечаются у больных с существенным нарушением зрения.

Поле зрения исследуется при помощи периметров разной конструкции (на белый и красный цвет, реже зеленый и синий). Нормальные границы поля зрения на белый цвет: верхняя – 60°, внутренняя – 60°, нижняя –70°, наружная – 90°; на красный цвет соответственно 40, 40, 40, 50°. Результат исследования изображается на специальных картах.

Нередко у тяжелобольных приходится прибегать к ориентировочному определению полей зрения. Проводящий обследование садится перед больным (если есть возможность, больного также усаживают, но обязательно спиной к источнику света) и просит его закрыть глаз ладонью, не нажимая при этом на глазное яблоко. Второй глаз больного должен быть открыт, а взор фиксирован на переносице обследующего. Больного просят сообщить, когда он увидит молоточек или палец руки обследующего, которую тот ведет по воображаемой линии периметра окружности, центром которой является глаз больного. При исследовании наружного поля зрения движение руки обследующего начинается с уровня уха больного. Продолжая вести пальцы по периметру окружности, исследующий направляет руку к внутреннему полю зрения и спрашивает больного, все ли время он ее видит отчетливо. Внутреннее поле зрения исследуется

аналогичным способом, но с помощью другой руки обследующего. Для исследования верхней границы поля зрения руку устанавливают над волосистой частью головы и ведут по периметру сверху вниз. Наконец, нижнюю границу определяют, двигая руку снизу вперед и вверх.

Для ориентировочного исследования больному предлагают пальцем указать середину полотенца, веревки или палки. Если нарушения поля зрения нет, то больной правильно делит примерно пополам всю длину предмета. При наличии ограничения поля зрения больной делит пополам примерно 3/4 предмета, в связи с тем, что около 1/4 его длины выпадает из поля зрения Помогает выявить гемианопсию исследование мигательного рефлекса. Если неожиданно поднести руку обследуемого со стороны глаза с дефектом поля зрения (гемианопсией), то моргания не возникнет.

Исследование цветоощущения проводится при помощи специальных полихроматических таблиц, на которых с помощью пятен разного цвета изображены цифры, фигуры и т.д. Используют цветные нитки, ворсинки или ткани.

Исследование глазного дна проводится офтальмоскопом.

Симптомы поражения . При поражении зрительного пути наблюдаются следующие расстройства.

Снижение остроты зрения – *амблиопия* (ambliopia).

Полная утрата зрения – *амавроз* (amaurosis).

Ограниченный дефект поля зрения, не достигающий его границ – *скотома* (scotoma). Патологические скотомы возникают при поражениях сетчатки, собственно сосудистой оболочки глаза, зрительных проводящих путей и центров. Различают положительные и отрицательные скотомы. Положительными (субъективными) скотомами называют такие дефекты поля зрения, которые видит сам больной в виде темного пятна, закрывающего часть рассматриваемого предмета. Наличие положительной скотомы свидетельствует о поражении внутренних слоев сетчатки или стекловидного тела непосредственно перед сетчаткой. Отрицательные скотомы больной не замечает, их обнаруживают только при исследовании поля зрения (периметрия, кампиметрия). Обычно такие скотомы возникают при поражении зрительного нерва. При этом отсутствует или ослаблено зрительное восприятие. По топографии различают центральные, парацентральные и периферические скотомы. Двусторонние скотомы, расположенные в одноименных или разноименных половинах поля зрения, называют гемианопическими, или гемискотомами. При небольших очаговых поражениях зрительных путей в области зрительного перекреста наблюдаются гетеронимные (разноименные) битемпоральные, реже биназальные скотомы. При локализации небольшого патологического очага выше зрительного перекреста (зрительная лучистость, подкорковые и корковые зрительные центры) развиваются гомонимные (односторонние) парацентральные или центральные гемианоптические скотомы на стороне, противоположной локализации патологического очага.

Выпадение половины поля зрения – *гемианопсия* . При выпадении одноименных (обеих правых или обеих левых) половин полей зрения каждого глаза говорят о гомонимной, т.е. одноименной гемианопсии. Когда выпадают обе внутренние (носовые) или обе наружные (височные) половины полей зрения, то такая гемианопсия называется разноименной, т.е. гетеронимной. Выпадение наружных (височных) половин полей зрения обозначается как битемпоральная гемианопсия, а внутренних (носовых) половин полей зрения как биназальная гемианопсия.

Отмечаются *нарушение цветоощущения* , *изменение глазного дна* , *изменение зрачковых реакций* .

Зрительные галлюцинации – простые (фотопсии – в виде пятен, окрашенных бликов, звезд, полос, вспышек) и сложные (в виде фигур, лиц, животных, цветов, сцен).

Зрительные расстройства зависят от локализации процесса в различных участках зрительного пути.

При поражении зрительного нерва, т.е. участка от сетчатки до хиазмы, развивается снижение зрения или амавроз соответствующего глаза с утратой прямой реакции зрачка на свет. Зрачок суживается на свет при освещении здорового глаза, т.е. содружественная реакция сохранена. Поражение только части волокон нерва проявляется скотомами. Атрофия

макулярных (т.е. идущих от желтого пятна) волокон вызывает побледнение височной половины диска зрительного нерва, которое может сочетаться с ухудшением центрального зрения при сохранности периферического. Повреждение периферических волокон зрительного нерва (периаксиальная травма нерва) приводит к сужению поля периферического зрения при сохранности остроты зрения. Полное повреждение нерва, приводящее к его атрофии, сопровождается побледнением всего диска зрительного нерва.

Различают первичную и вторичную атрофию зрительного нерва. При этом диск зрительного нерва становится светло-розовым, белым или серым. Первичная атрофия диска зрительного нерва обусловлена процессами, которые непосредственно вовлекают зрительный нерв (опухоль, интоксикации метиловым спиртом, свинцом, спинная сухотка). Вторичная атрофия зрительного нерва является последствием отека диска зрительного нерва вследствие глаукомы, повышения внутричерепного давления при опухоли головного мозга, абсцессе, кровоизлиянии, артериальной гипертензии. Следует иметь в виду, что интраокулярные заболевания (ретинит, катаракта, поражение роговицы, атеросклеротические изменения сетчатки и др.) могут также сопровождаться снижением остроты зрения.

При полном поражении хиазмы возникает двусторонний амавроз. Если поражается центральная часть хиазмы, т.е. та часть, в которой происходит перекрест зрительных волокон, например при опухоли мозгового придатка, краниофарингиоме, менингиоме бугорка турецкого седла, выпадут волокна, которые берут начало от внутренних (носовых) половин сетчатки обоих глаз, соответственно этому выпадут наружные (височные) поля зрения, т.е. для правого глаза выпадает правая половина, для левого глаза – левая половина поля зрения, и клинически будет разноименная гемианопсия. Поскольку выпадают височные поля зрения, то такая гемианопсия называется битемпоральной. При поражении наружных частей хиазмы (например, при аневризме сонных артерий) выпадают волокна, идущие от наружных половин сетчатки, которым соответствуют внутренние (носовые) поля зрения и клинически развивается разноименная двусторонняя носовая гемианопсия.

При поражении зрительного тракта, т.е. участка от хиазмы до подкорковых зрительных центров, клинически развивается одноименная гемианопсия, выпадают только половины полей зрения, противоположные пораженному зрительному тракту. Так, поражение левого зрительного тракта вызовет невосприимчивость к свету наружной половины сетчатки левого глаза и внутренней половины сетчатки правого глаза, что приведет к выпадению правых половин полей зрения. Такое расстройство носит название одноименной правосторонней гемианопсии. При поражении зрительного тракта справа выпадают левые половины полей зрения – одноименная левосторонняя гемианопсия.

Одноименная гемианопсия наступает не только при повреждении зрительного тракта, но и при повреждении зрительной лучистости (лучистость Грациоле) и коркового зрительного центра (sulcus calcarinus)

Для распознавания места повреждения зрительного пути при одноименной гемианопсии имеет значение реакция зрачков на свет. Если при одноименной гемианопсии реакция на свет с выключенных половин сетчатки (исследование проводится с помощью щелевой лампы) отсутствует, то повреждение зрительного пути находится в области зрительного тракта.

Если световой рефлекс зрачков не нарушен, то поражение локализуется в области лучистости Грациоле, потому что в ней уже нет зрачковых волокон, которые перед вхождением зрительного тракта в наружное коленчатое тело отделяются, образуя медиальный зрачково-чувствительный пучок, который направляется к верхним холмикам крыши среднего мозга и ядрам препокрышечной зоны. При трактусовой гемианопсии отмечаются значительная асимметрия дефектов полей зрения в связи с особенностями хода перекрещенных и неперекрещенных волокон и неравномерным вовлечением их в процесс при частичном поражении зрительного тракта, а также положительная центральная скотома вследствие *нарушения макулярного зрения* – вовлечение в процесс проходящего через тракт папилломакулярного пучка.

Поражение наружного коленчатого тела характеризуется гомонимной гемианопсией противоположных полей зрения.

Повреждение зрительной лучистости вызывает гомонимную гемианопсию,

противоположную стороне поражения. Гемианопсия может быть полной, но чаще всего она неполная из-за широкого распространения волокон лучистости. Волокна зрительной лучистости расположены контактно лишь в выходе из наружного коленчатого тела. После прохождения перешейка височной доли они веерообразно расходятся, располагаясь в белом веществе височной доли около наружной стенки нижнего и заднего рога бокового желудочка. Поэтому при поражении височной доли может быть квадрантное выпадение полей зрения, в частности верхнеквадрантная гемианопсия в связи с прохождением нижней части волокон зрительной лучистости через височную долю.

При поражении коркового зрительного центра в затылочной доле, в области шпорной борозды (sulcus calcarinus), возникают симптомы как выпадения (гемианопсия или квадрантные выпадения поля зрения), так и раздражения (фотопсии – ощущения светящихся точек, блеска молний, светящихся колец, огненных поверхностей, появление изломанных линий и т.п.) в противоположных полях зрения. Они могут возникать при нарушении мозгового кровообращения, при офтальмической мигрени, опухолях, воспалительных процессах. Поражение в области шпорной борозды вызывает на противоположной очагу стороне гомонимную гемианопсию, дефект поля зрения образует характерную выемку, соответствующую сохранению макулярного зрения. Поражение отдельных частей затылочной доли (клина или язычной извилины) сопровождается квадрантной гемианопсией на противоположной стороне: нижней – при поражении клина и верхней – при поражении язычной извилины.

Глазодвигательный нерв – n. oculomotoris (III пара). Глазодвигательный нерв является смешанным нервом.

Ядра глазодвигательных нервов состоят из пяти клеточных групп: два наружных двигательных крупноклеточных ядра, два мелкоклеточных ядра и одно внутреннее, непарное, мелкоклеточное ядро.

Двигательные ядра глазодвигательных нервов располагаются кпереди от центрального окружающего водопровод серого вещества, а вегетативные ядра – в пределах центрального серого вещества. Они получают импульсы от коры нижнего отдела прецентральной извилины. Импульсы эти передаются через корково-ядерные пути, проходящие в колене внутренней капсулы. Все ядра получают иннервацию от обоих полушарий большого мозга.

Двигательные ядра иннервируют наружные мышцы глаза: верхнюю прямую мышцу (движение глазного яблока вверх и кнутри); нижнюю прямую мышцу (движение глазного яблока вниз и кнутри); медиальную прямую мышцу (движение глазного яблока кнутри); нижнюю косую мышцу (движение глазного яблока кверху и кнаружи); мышцу, поднимающую верхнее веко.

В каждом ядре нейроны, ответственные за определенные мышцы, формируют колонки.

Два мелкоклеточных добавочных ядра Якубовича – Эдингера – Вестфаля дают начало парасимпатическим волокнам, которые иннервируют внутренние мышцы глаза: мышцу, суживающую зрачок (m. sphincter pupillae), и ресничную мышцу (m. ciliaris), регулирующую аккомодацию.

Заднее центральное непарное ядро Перлиа является общим для обоих глазодвигательных нервов и осуществляет конвергенцию глаз.

Часть аксонов двигательных нейронов перекрещивается на уровне ядер. Вместе с неперекрещенными аксонами и парасимпатическими волокнами они минуют красные ядра и направляются в медиальные отделы ножки мозга, где они соединяются в глазодвигательный нерв. Нерв проходит между задней мозговой и верхней мозжечковой артериями. На пути к глазнице он проходит через субарахноидальное пространство базальной цистерны, прободает верхнюю стенку пещеристого синуса и далее следует между листками наружной стенки пещеристого синуса к верхней глазничной щели.

Проникая в глазницу, глазодвигательный нерв делится на 2 ветви. Верхняя ветвь иннервирует верхнюю прямую мышцу и мышцу, поднимающую верхнее веко. Нижняя ветвь иннервирует медиальную прямую, нижнюю прямую и нижнюю косую мышцы. От нижней ветви к ресничному узлу отходит парасимпатический корешок, преганглионарные волокна

которого переключаются внутри узла на короткие постганглионарные волокна, иннервирующие ресничную мышцу и сфинктер зрачка.

Симптомы поражения. Полное поражение глазодвигательного нерва сопровождается характерным синдромом.

Птоз (опущение века) обусловлен параличом мышцы, поднимающей верхнее веко.

Расходящееся косоглазие (strabismus divergens) – фиксированное положение глаза со зрачком, направленным кнаружи и слегка вниз в связи с действием не встречающих сопротивление латеральной прямой (иннервируется VI парой черепных нервов) и верхней косой (иннервируется IV парой черепных нервов) мышц.

Диплопия (двоение в глазах) – субъективный феномен, который отмечается в тех случаях, когда больной смотрит обоими глазами. При этом изображение фокусируемого предмета в обоих глазах получается не на соответствующих, а на различных зонах сетчатки. Двоение рассматриваемого предмета происходит в результате отклонения зрительной оси одного глаза вследствие слабости мышц в связи с нарушением иннервации. При этом изображение рассматриваемого предмета попадает в правильно фиксирующем глазу на центральную ямку сетчатки, а с отклонением оси – на нецентральный участок сетчатки. При этом зрительный образ по ассоциации с привычными пространственными отношениями проецируется в то место пространства, где должен был бы находиться предмет, чтобы вызвать при правильном положении зрительной оси этого глаза раздражение именно данного участка сетчатки. Различают одноименную диплопию, при которой второе (мнимое) изображение проецируется в сторону отклоненногоглаза и разноименную (перекрестную) диплопию, когда изображение проецируется в противоположную сторону.

Мидриаз (расширение зрачка) с отсутствием реакции зрачка на свет и аккомодацию. Рефлекторная дуга зрачкового рефлекса на свет: афферентные волокна в составе зрительного нерва и зрительного тракта, медиального пучка последнего, направляющегося к верхним холмикам крыши среднего мозга и заканчивающегося в ядре претектальной области. Вставочные нейроны, связанные с добавочным ядром обеих сторон, обеспечивают синхронность зрачковых рефлексов на свет: свет, падающий на один глаз, вызывает также сужение зрачка другого, неосвещенного глаза. Эфферентные волокна из добавочного ядра вместе с глазодвигательным нервом входят в глазницу и прерываются в ресничном узле, постганглионарные волокна которого иннервируют мышцу, суживающую зрачок (m. sphincter pupillae). Этот рефлекс не вовлекает кору полушарий большого мозга. Поэтому поражение зрительной лучистости и зрительной области коры не влияет на этот рефлекс. Паралич мышцы, суживающей зрачок, возникает при повреждении глазодвигательного нерва, преганглионарных волокон или ресничного узла. В результате рефлекс на свет исчезает и зрачок расширяется, так как сохраняется симпатическая иннервация. Поражение афферентных волокон в зрительном нерве приводит к исчезновению зрачкового рефлекса на свет как на стороне поражения, так и на противоположной, поскольку прерывается сопряженность этой реакции. Если при этом свет падает на контралатеральный, непораженный глаз, то рефлекс зрачка на свет возникает с обеих сторон.

Паралич (парез) аккомодации обусловливает ухудшение зрения на близкие расстояния. Аккомодация глаза – изменение преломляющей силы глаза для приспособления к восприятию предметов, находящихся на различных расстояниях от него. Афферентные импульсы от сетчатки глаза достигают зрительной области коры, от которой эфферентные импульсы направляются через претектальную область к добавочному ядру глазодвигательного нерва. От этого ядра через ресничный узел импульсы идут к ресничной мышце. Благодаря сокращению ресничной мышцы происходит расслабление ресничного пояска и хрусталик приобретает более выпуклую форму, в результате чего изменяется преломляющая сила всей оптической системы глаза, и изображение приближающегося предмета фиксируется на сетчатке. При взгляде вдаль расслабление ресничной мышцы приводит к уплощению хрусталика.

Паралич (парез) конвергенции глаз характеризуется невозможностью повернуть глазные яблоки кнутри. Конвергенция глаз – сведение зрительных осей обоих глаз при рассматривании близко расположенных предметов. Она осуществляется за счет одновременного сокращения медиальных прямых мышц обоих глаз; сопровождается сужением зрачков (миоз) и

напряжением аккомодации. Эти три рефлекса могут быть вызваны произвольной фиксацией на находящемся вблизи предмете. Они же возникают непроизвольно при внезапном приближении удаленного предмета. Афферентные импульсы идут от сетчатки к зрительной области коры. Оттуда эфферентные импульсы направляются через претектальную область к заднему центральному ядру Перлиа. Импульсы от этого ядра распространяются на нейроны, иннервирующие обе медиальные прямые мышцы (для конвергенции глазных яблок).

Ограничение движения глазного яблока вверх, вниз и внутрь.

Таким образом, при поражении глазодвигательного нерва наступает паралич всех наружных глазных мышц, кроме латеральной прямой мышцы, иннервируемой отводящим нервом (VI пара) и верхней косой мышцы, получающей иннервацию от блокового нерва (IV пара). Наступает также паралич внутренних глазных мышц, парасимпатической их части. Это проявляется в отсутствие зрачкового рефлекса на свет, расширении зрачка и нарушениях конвергенции и аккомодации,

Частичное поражение глазодвигательного нерва вызывает только часть указанных симптомов.

Блоковой нерв – n. trochlearis (IV пара). Ядра блоковых нервов расположены на уровне нижних холмиков крыши среднего мозга кпереди от центрального серого вещества, ниже ядер глазодвигательного нерва. Внутренние корешки нервов огибают наружную часть центрального серого вещества и перекрещиваются в верхнем мозговом парусе, который представляет собой тонкую пластинку, образующую крышу ростральной части IV желудочка. После перекреста нервы покидают средний мозг книзу от нижних холмиков. Блоковой нерв является единственным нервом, выходящим с дорсальной поверхности мозгового ствола. На пути в центральном направлении к пещеристому синусу нервы сначала проходят через клювовидную мостомозжечковую щель, затем через вырезку намета мозжечка, а далее по наружной стенке пещеристого синуса, а оттуда вместе с глазодвигательным нервом они через верхнюю глазничную щель входят в глазницу.

Симптомы поражения. Блоковой нерв иннервирует верхнюю косую мышцу, которая поворачивает глазное яблоко кнаружи и вниз. Паралич мышцы вызывает отклонение пораженного глазного яблока кверху и несколько кнутри. Это отклонение особенно заметно, когда пораженный глаз смотрит вниз и в здоровую сторону. Отмечается двоение в глазах при взгляде вниз; оно отчетливо появляется в том случае, если больной смотрит себе под ноги, в частности при ходьбе по лестнице.

Отводящий нерв – n. abductens (VI пара). Ядра отводящих нервов расположены по обеим сторонам от средней линии в покрышке нижней части моста вблизи продолговатого мозга и под дном IV желудочка. Внутреннее колено лицевого нерва проходит между ядром отводящего нерва и IV желудочком. Волокна отводящего нерва направляются от ядра к основанию мозга и выходят стволиком на границе моста и продолговатого мозга на уровне пирамид. Отсюда оба нерва направляются кверху через субарахноидальное пространство по обеим сторонам от базилярной артерии. Далее они проходят через субдуральное пространство кпереди от ската, прободают оболочку и присоединяются в пещеристом синусе к другим глазодвигательным нервам. Здесь они находятся в тесном контакте с первой и второй ветвями тройничного нерва и с внутренней сонной артерией, которые также проходят через пещеристый синус. Нервы расположены неподалеку от верхних латеральных частей клиновидной и решетчатой пазух. Далее отводящий нерв направляется вперед и через верхнюю глазничную щель входит в глазницу и иннервирует латеральную мышцу глаза, поворачивающую глазное яблоко кнаружи.

Симптомы поражения. При поражении отводящего нерва нарушается движение глазного яблока кнаружи. Это происходит потому, что медиальная прямая мышца остается без антагониста и глазное яблоко отклоняется в сторону носа (сходящееся косоглазие – strabismus convergens). Кроме того, возникает двоение в глазах, особенно при взгляде в сторону пораженной мышцы.

Повреждение любого из нервов, обеспечивающих движения глазных яблок,

сопровождается двоением в глазах, так как изображение объекта проецируется на различные зоны сетчатки глаза. Движения глазных яблок во всех направлениях осуществляются благодаря содружественному действию шести глазных мышц с каждой стороны. Эти движения всегда очень точно согласованы, потому что изображение проецируется в основном только на две центральные ямки сетчатки (место наилучшего видения). Ни одна из мышц глаза не иннервируется независимо от других.

При повреждении всех трех двигательных нервов одного глаза он лишен всех движений, смотрит прямо, его зрачок широкий и не реагирует на свет (тотальная офтальмоплегия). Двусторонний паралич глазных мышц обычно является следствием поражения ядер нервов.

Наиболее частыми причинами, ведущими к повреждению ядер, являются энцефалиты, нейросифилис, рассеянный склероз, нарушения кровообращения, кровоизлияния и опухоли. Наиболее частыми причинами поражения нервов являются также менингиты, синуситы, аневризма внутренней сонной артерии, тромбоз пещеристого синуса и соединительной артерии, переломы и опухоли основания черепа, сахарный диабет, дифтерия, ботулизм. Следует иметь в виду, что преходящие птоз и диплопия могут развиться вследствие миастении.

Только при двусторонних и обширных надъядерных процессах, распространяющихся на центральные нейроны, идущие от обоих полушарий к ядрам, может возникать двусторонняя офтальмоплегия центрального типа, так как по аналогии с большинством двигательных ядер черепных нервов ядра III, IV и VI нервов имеют двустороннюю корковую иннервацию.

Иннервация взора. Изолированные движения одного глаза независимо от другого у здорового человека невозможны, оба глаза всегда двигаются одновременно, т.е. всегда сокращается пара глазных мышц. Так, например, при взгляде вправо участвуют латеральная прямая мышца правого глаза (отводящий нерв) и медиальная прямая мышца левого глаза (глазодвигательный нерв). Сочетанные произвольные движения глаз в различных направлениях – функция взора – обеспечиваются системой медиального продольного пучка (fasciculus longitudinalis medialis). Волокна медиального продольного пучка начинаются в ядре Даркшевича и в промежуточном ядре, расположенных в покрышке среднего мозга выше ядер глазодвигательного нерва. От этих ядер медиальный продольный пучок идет с обеих сторон параллельно средней линии от покрышки среднего мозга вниз к шейной части спинного мозга. Он связывает ядра двигательных нервов глазных мышц и получает импульсы из шейной части спинного мозга (обеспечивающей иннервацию задних и передних мышц шеи), от ядер вестибулярных нервов, из ретикулярной формации, контролирующей «центры зрения» в мосту и среднем мозге, от коры большого мозга и базальных ядер.

Движения глазных яблок могут быть как произвольными, так и рефлекторными, но при этом только содружественными, т.е. сопряженными, во всех движениях участвуют все мышцы глаза, либо напрягаясь (агонисты), либо расслабляясь (антагонисты).

Направление глазных яблок на объект осуществляется произвольно. Но все же большинство движений глаз происходит рефлекторно. Если в поле зрения попадает какой-нибудь предмет, на нем непроизвольно фиксируется взгляд. При движении предмета глаза непроизвольно следуют за ним, при этом изображение предмета фокусируется в точке наилучшего видения на сетчатке. Когда мы произвольно рассматриваем интересующийнас предмет, взгляд автоматически задерживается на нем, даже если мы сами или предмет движется. Таким образом, произвольные движения глаз основаны на непроизвольных рефлекторных движениях.

Афферентная часть дуги этого рефлекса представляет собой путь от сетчатки, зрительного пути к зрительной области коры (поле 17). Оттуда импульсы поступают в поля 18 и 19. С этих полей начинаются эфферентные волокна, которые в височной области присоединяются к зрительной лучистости, следуя к контралатеральным глазодвигательным центрам среднего мозга и моста. Отсюда волокна идут к соответствующим ядрам двигательных нервов глаз, возможно, часть эфферентных волокон направляется прямо к глазодвигательным центрам, другая – делает петлю вокруг поля 8.

В переднем отделе среднего мозга находятся специальные структуры ретикулярной формации, регулирующие определенные направления взгляда. Интерстициальное ядро, располагающееся в задней стенке III желудочка, регулирует движения глазных яблок вверх,

ядро в задней спайке – вниз; интерстициальные ядро Кахала и ядро Даркшевича – вращательные движения.

Горизонтальные движения глаз обеспечиваются областью задней части моста мозга, близкой к ядру отводящего нерва (мостовой центр взора).

Иннервация произвольных движений глазных яблок осуществляется главным образом нейронами, расположенными в заднем отделе средней лобной извилины (поле 8). Из коры больших полушарий волокна сопровождают корково-ядерный тракт на пути к внутренней капсуле и ножкам мозга, перекрещиваются и передают импульсы через нейроны ретикулярной формации и медиальный продольный пучок и ядрам III, IV, VI пар черепных нервов. Благодаря этой содружественной иннервации осуществляется сочетанный поворот глазных яблок вверх, в стороны, вниз.

При поражении коркового центра взора (инфаркт мозга, кровоизлияние) или лобного глазодвигательного пути (в лучистом венце, передней ножке внутренней капсулы, ножке мозга, передней части покрышки моста) больной не может произвольно отвести глазные яблоки в сторону, противоположную очагу поражения, при этом они оказываются повернутыми в сторону патологического очага, (больной «смотрит» на очаг и «отворачивается» от парализованных конечностей). Это происходит ввиду доминирования соответствующей зоны на противоположной стороне, проявляющейся содружественными движениями глазных яблок в сторону поражения.

Раздражение коркового центра взора проявляется содружественным движением глазных яблок в противоположную сторону (больной «отворачивается» от очага раздражения). Иногда при этом движения глазных яблок сопровождаются поворотами головы в противоположную сторону. При двустороннем поражении лобной коры или лобного глазодвигательного пути в результате атеросклероза сосудов головного мозга, прогрессирующей супрануклеарной дегенерации, кортикостриопаллидарной дегенерации выпадают произвольные движения глазных яблок.

Поражение мостового центра взора в области задней части покрышки моста, близкой к ядру отводящею нерва (при тромбозе базилярной артерии, рассеянном склерозе, геморрагическом полиоэнцефалите, энцефалите, глиоме), ведет к парезу (или параличу) взора в сторону патологического очага. При этом глазные яблоки рефлекгорно повернуты в сторону, противоположную очагу (больной отворачивается от очага, а в случае вовлечения в процесс пути произвольных движений – смотрит на парализованные конечности). Так, например, при разрушении правого мостового центра взора преобладают влияния левого мостового центра взора и глазные яблоки больного поворачиваются влево.

Поражение (сдавливание) покрышки среднего мозга на уровне верхнего двухолмия (опухоль, нарушение мозгового кровообращения, вторичный верхнестволовой синдром при повышении внутричерепного давления, а также кровоизлияния и инфаркты в полушариях большого мозга, реже – при энцефалите, геморрагическом полиоэнцефалите, нейросифилисе, рассеянном склерозе) обусловливает паралич взора вверх. Реже наблюдается паралич взора вниз. При расположении очага поражения в полушарии большого мозга паралич взора не столь длителен, как при локализации очага в стволе.

При поражении затылочных областей исчезают рефлекторные движения глаз. Больной может совершать произвольные движения глазами в любых направлениях, но он не может следить за предметом. Предмет немедленно исчезает из области наилучшего видения и отыскивается вновь с помощью произвольных движений глаз.

При поражении медиального продольного пучка возникает межъядерная офтальмоплегия. При одностороннем повреждении медиального продольного пучка нарушается иннервация ипсилатеральной (расположенной на той же стороне) медиальной прямой мышцы, а в контралатеральном глазном яблоке возникает моноокулярный нистагм. В то же время сокращение мышцы в ответ на конвергенцию сохраняется. Ввиду того, что медиальные продольные пучки располагаются близко друг от друга, один и тот же патологический очаг может затронуть оба пучка. В этом случае глаза не могут быть приведены внутрь при горизонтальном отведении взора. В ведущем глазу возникает монокулярный нистагм. Остальные движения глазных яблок и реакция зрачков сохраняются. Причиной односторонней

межъядерной офтальмоплегии обычно являются сосудистые заболевания. Двусторонняя межъядерная офтальмоплегия обычно наблюдается при рассеянном склерозе.

Методика исследования. Исследование всех трех пар (III, IV, VI) глазодвигательных нервов ведется одновременно. У больного спрашивают, нет ли двоения. Определяются: ширина глазных щелей, положение глазных яблок, форма и величина зрачков, зрачковые реакции, объем движений верхнего века и глазных яблок.

Двоение в глазах (диплопия) – признак иногда более тонкий, чем объективно устанавливаемая недостаточность той или иной наружной мышцы глаза. При жалобах на диплопию необходимо выяснить, поражение какой мышцы (или нерва) вызывает это расстройство. Диплопия возникает или усиливается при взгляде в сторону пораженной мышцы. Недостаточность латеральных и медиальных прямых мышц вызывает двоение в горизонтальной плоскости, а других мышц – в вертикальной или косых плоскостях.

Определяется ширина глазных щелей: сужение при птозе верхнего века (одно-, двустороннее, симметричное, несимметричное); расширение глазной щели вследствие поднятия верхнего века. Наблюдают возможные изменения положения глазных яблок: экзофтальм (одно-, двусторонний, симметричный, несимметричный), энофтальм, косоглазие (одно-, двустороннее, сходящееся или расходящееся по горизонтали, расходящееся по вертикали – симптом Гертвига–Мажанди), усиливающееся при взгляде в одном из направлений.

Обращают внимание на форму зрачков (правильная – округлая, неправильная – овальная, неравномерно вытянутая, многогранная или фестончатая – «изъеденность» контуров); на величину зрачков: 1) миоз – умеренный (сужение до 2 мм), выраженный (до 1 мм), 2) мидриаз – незначительный (расширение до 4–5 мм), умеренный (6–7 мм), выраженный (свыше 8 мм), 3) разницу в величине зрачков (анизокория). Заметные иногда сразу анизокория и деформация зрачков не всегда доказывают наличие поражения n. oculomotoris (возможны врожденные особенности, последствия травмы глаза или воспалительного процесса, асимметрия симпатической иннервации и др.).

Важным является исследование реакции зрачков на свет. Проверяется как прямая, так и содружественная реакция каждого зрачка в отдельности. Лицо больного обращено к источнику света, глаза открыты; исследующий, закрывая сначала плотно своими ладонями оба глаза исследуемого, отнимает быстро одну из своих рук, наблюдая таким образом прямую реакцию данного зрачка на свет; так же исследуется другой глаз. В норме реакция зрачков на свет живая – при физиологической величине 3–3,5 мм, затемнение приводит к расширению зрачка до 4–5 мм, а освещение – к сужению до 1,5–2 мм. Для обнаружения содружественной реакции один глаз исследуемого закрывается ладонью; в другом открытом глазу наблюдается расширение зрачка; при отнятии руки от закрытого глаза в обоих происходит одновременное содружественное сужение зрачков. То же производится в отношении другого глаза. Удобным для исследования световых реакций является карманный фонарик.

С целью исследования конвергенции врач просит больного посмотреть на молоточек, отодвинутый от больного на 50 см и расположенный посередине. При приближении молоточка к носу больного происходит схождение глазных яблок и удержание их в положении сведения при точке фиксации на расстоянии 3–5 см от носа. Реакция зрачков на конвергенцию оценивается по изменению их величины по мере сближения глазных яблок. В норме наблюдается сужение зрачков, достигающее достаточной степени на расстоянии точки фиксации в 10–15 см. Исследование реакции зрачков на аккомодацию производится следующим образом: один глаз больного закрывают, а другим просят поочередно фиксировать взгляд на далеко и близко расположенных предметах, оценивая изменение величины зрачка. В норме при взгляде вдаль зрачок расширяется, при переводе взгляда на близко расположенный предмет суживается.

Для оценки движений глазного яблока исследуемому предлагается, не двигая головой, следить взором за передвигаемым кверху, книзу, вправо и влево пальцем или молоточком, причем может быть обнаружено ограничение движений глазного яблока кнутри, кнаружи, вверх, вниз, вверх и кнаружи, вниз и кнаружи (паралич или парез какой-либо наружной мышцы), а также отсутствие или ограничение произвольных содружественных движений глазных яблок влево, вправо, вверх, вниз (паралич или парез взора).

Тройничный нерв – n. trigeminus (V пара). Тройничный нерв – главный чувствительный нерв лица и ротовой полости, но в его составе имеются двигательные волокна, иннервирующие жевательные мышцы. Чувствительная часть системы тройничного нерва образована цепью, состоящей из трех нейронов. Клетки первых нейронов находятся в полулунном узле тройничного нерва, расположенном на передней поверхности пирамиды височной кости между листками твердой мозговой оболочки. Дендриты клеток узла направляются к коже лица, а также слизистой оболочке полости рта в области, иннервируемых ветвями тройничного нерва, а аксоны в виде общего корешка входят в мост и подходят к клеткам, образующим ядро спинномозгового пути тройничного нерва, относящееся к поверхностной чувствительности. Это ядро проходит через мост мозга, продолговатый мозг и два верхних шейных сегмента спинного мозга. В ядре имеется соматотопическое представительство. В оральной части ядра представлена область лица, наиболее близко расположенная к средней его линии, и наоборот, в каудальной части – наиболее удаленные области. Поэтому при поражении ядра на различных уровнях моста, продолговатого мозга и шейного отдела зоны расстройства чувствительности не соответствуют распределению в коже ветвей тройничного нерва. Они носят сегментарный, «луковичный» характер (зоны Зельдера). Если поражаются каудальные части ядра, возникает анестезия в форме полосы на боковой поверхности лица, проходящей от лба к уху и подбородку, а если поражается его оральная часть, то полоса анестезии захватывает участок лица, расположенный вблизи средней линии (лоб, нос, губы).

Нейроны, проводящие импульсы глубокой и тактильной чувствительности, также расположены в полулунном узле. Их аксоны направляются к стволу мозга и заканчиваются в ядре среднемозгового пути тройничного нерва (nucl. sensibilis n. trigemini), расположенном в покрышке моста мозга.

Волокна вторых нейронов от обоих чувствительных ядер в основном переходят на противоположную сторону и в составе медиальной петли (lemniscus medialis) направляются в таламус, где и заканчиваются. От клеток таламуса начинаются третьи нейроны системы тройничного нерва, аксоны которых направляются к клеткам коры больших полушарий мозга и оканчиваются в нижних отделах постцентральной и прецентральной извилин.

Все чувствительные волокна V пары черепных нервов группируются в три ветви.

I ветвь – глазной нерв (n.ophthalmicus). Проникает в глазницу через верхнюю глазничную щель, проходит через надглазничную вырезку (incisura supraorbitalis) у медиального края глазницы по верхней части. Нащупав эту вырезку, определяют место выхода 1 ветви. При поражении этой ветви возникают нарушения чувствительности в области кожи лба, передней волосистой части головы, верхнего века, внутреннего угла глаза и спинки носа, слизистой оболочки верхней части носовой полости, глаза, решетчатой пазухи, слезной железы, конъюнктивы и роговицы, твердой мозговой оболочки, мозжечкового намета, лобной кости и надкостницы. Глазной нерв разделяется на три ветви: носоресничный, слезный и лобный нервы.

II ветвь тройничного нерва – верхнечелюстной нерв (n.maxillaris). Его ветви: I) скуловой нерв (n. zygomaticus), иннервирующий кожу височной и скуловой областей; 2) крылонебные нервы, идущие к крылонебному узлу, количество их весьма изменчиво (от 1 до 7), они отдают нервам, начинающимся от узла, чувствительные волокна: часть волокон присоединяется к ветвям узла, не заходя в узел; чувствительные волокна иннервируют слизистую оболочку задних решетчатых ячеек и клиновидной пазухи, полости носа, свода глотки, мягкого и твердого неба, миндалин; 3) подглазничный нерв (n. Infraorbitalis) является продолжением верхнечелюстного нерва, выходит на лицо через подглазничное отверстие (foramen infraorbitale) под квадратную мышцу верхней губы, разделяясь на конечные ветви. Подглазничный нерв отдает верхние луночковые нервы, которые иннервируют зубы и верхнюю челюсть и делятся на задние, средние и передние ветви.

Кожа нижнего века иннервируется ветвями подглазничного нерва. Кожу в области наружного крыла носа иннервируют наружные носовые ветви, слизистую оболочку преддверия носа – внутренние носовые ветви. Кожу и слизистую оболочку верхней губы до угла рта – верхние губные ветви. Все наружные ветви подглазничного нерва имеют связи с ветвями

лицевого нерва.

III ветвь – нижнечелюстной нерв (n. mandibularis). Смешанная ветвь тройничного нерва, формируемая ветвями чувствительного и двигательного корешков. Нижнечелюстной нерв осуществляет чувствительную иннервацию нижней части щеки, подбородка, кожи нижней губы, передней части ушной раковины, наружного слухового прохода, части внешней поверхности барабанной перепонки, слизистой оболочки щеки, дна полости рта и передних двух третей языка нижней челюсти, твердую мозговую оболочку, а также двигательную иннервацию жевательных мышц: mm. masseter, temporalis, pterygoidei medialis et lateralis, mylohyoideus, переднее брюшко m. digastricus, m. tensor tympani и m. tensor veli palatini.

С ветвями нижнечелюстного нерва связаны три узла вегетативной нервной системы: ушной (gangl. oticum) – с внутренним крыловидным нервом, поднижнечелюстной(gangl. submandibulare) – с язычным нервом, подъязычный (gangl. sublinguale) – с подъязычным нервом. От узлов идут постганглионарные парасимпатические секреторные волокна к слюнным железам и вкусовые – к вкусовым сосочкам языка.

Методика исследован и я. Выясняют у больного, не испытывает ли он болевых или других ощущений (онемение, ползание мурашек) в области лица. Прощупывают точки выхода ветвей тройничного нерва, определяя, не являются ли они болезненными. Исследуют в симметричных точках лица в зоне иннервации всех трех ветвей, а также в зонах Зельдера с помощью иглы болевую чувствительность, с помощью ватки – тактильную.

Для исследования двигательной функции определяют, не происходит ли смещение нижней челюсти при открывании рта. Затем исследующий накладывает ладони па височные и жевательные мышцы последовательно и просит больного несколько раз стиснуть и разжать зубы, отмечая степень напряжения мышц с обеих сторон и ее равномерность.

Для оценки функционального состояния V пары нервов имеет значение исследование конъюнктивального, корнеального и нижнечелюстного рефлексов. Исследование конъюнктивального и корнеального рефлексов производится путем легкого прикосновения полоской бумаги или кусочком ваты к конъюнктиве или роговице. При этом возникает смыкание век (дуга рефлекса проходит через V и VII нервы). Конъюнктивальный рефлекс может отсутствовать и у здоровых. Нижнечелюстной рефлекс исследуется путем постукивания молоточком по подбородку при слегка приоткрытом рте: происходит смыкание челюстей в результате сокращения жевательных мышц (дуга рефлекса включает чувствительные и двигательные волокна V нерва).

Симптомы поражения. Поражение ядра спинномозгового пути тройничного нерва проявляется расстройством чувствительности по сегментарному типу. Возможно диссоциированное расстройство чувствительности, когда утрачивается болевая и температурная чувствительность при сохранении глубоких видов (чувство давления, вибрации и др.).

Поражение двигательных волокон III ветви или двигательного ядра ведет к развитию пареза или паралича в основном жевательных мышц на стороне очага. Возникают атрофия жевательных и височных мышц, их слабость, смещение нижней челюсти при открывании рта в сторону паретичных жевательных мышц. При двустороннем поражении возникает отвисание нижней челюсти,

При раздражении двигательных нейронов тройничного нерва развивается тоническое напряжение жевательной мускулатуры (тризм). Жевательные мышцы напряжены и тверды на ощупь, зубы настолько крепко сжаты, но раздвинуть их невозможно. Тризм может возникать также при раздражении проекционных центров жевательных мышц в коре большого мозга и идущих от них путей. Тризм развивается при столбняке, менингите, тетании, эпилептическом припадке, опухолях в области моста мозга. При этом нарушается или совсем невозможен прием пищи, нарушена речь, имеются расстройства дыхания. Выражено нервно-психическое напряжение. Тризм может быть длительным, что ведет к истощению больного.

Ветви тройничного нерва анастомозируют с лицевым, языкоглоточным и блуждающим нервами и содержат симпатические волокна. При воспалительных процессах в лицевом нерве возникают боли в соответствующей половине лица, чаще всего в области уха, за сосцевидным отростком, реже в области лба, в верхней и нижней губах, нижней челюсти. При раздражении

языкоглоточного нерва боль распространяется от корня языка до его кончика

Поражение ветвей тройничного нерва проявляется расстройством чувствительности в зоне их иннервации. Поражение III ветви ведет к снижению вкусовой чувствительности на двух передних третях языка соответствующей стороны.

Если страдает I ветвь, выпадает надбровный рефлекс (он вызывается ударом молоточка по переносице или надбровной дуге, при этом происходит смыкание век), а также роговичный (корнеальный) рефлекс (его вызывают прикосновением ватки к роговице – обычно происходит смыкание век).

При поражении III ветви выпадает нижнечелюстной рефлекс (его вызывают нанесением удара молоточком по нижней челюсти при слегка открытом рте, – происходит закрывание рта).

В тех случаях, когда поражается полулунный узел, возникает расстройство чувствительности в зоне иннервации всех трех ветвей тройничного нерва. Такая же симптоматика наблюдается и при поражении корешка тройничного нерва (отрезка нерва от полулунного узла до моста мозга). Распознавание этих поражений представляет большие трудности. Оно облегчается, когда появляются герпетические высыпания, характерные для поражения полулунного узла.

Двигательные ядра тройничного нерва имеют двустороннюю корковую иннервацию, поэтому при поражении центральных нейронов с одной стороны нарушения жевания не возникает. Оно возможно при двустороннем поражении корково-ядерных путей.

Лицевой нерв – n. facialis (VII пара). Лицевой нерв является смешанным нервом. В его составе имеются двигательные, парасимпатические и чувствительные волокна, последние два вида волокон выделяют как промежуточный нерв.

Двигательная часть лицевого нерва обеспечивает иннервацию всех мимических мышц лица, мышц ушной раковины, черепа, заднего брюшка двубрюшной мышцы, стременной мышцы и подкожной мышцы шеи. Эта система состоит из двух нейронов. Центральные нейроны представлены клетками коры нижней трети прецентральной извилины, аксоны которых в составе корково-ядерного пути направляются в мост мозга к ядру лицевого нерва противоположной стороны. Часть аксонов идет к ядру своей стороны, где оканчивается лишь на периферических нейронах, иннервирующих мышцы верхней части лица.

Периферические двигательные нейроны представлены клетками ядра лицевого нерва, расположенного в дне IV желудочка мозга. Аксоны периферических нейронов формируют корешок лицевого нерва, который выходит из моста мозга совместно с корешком промежуточного нерва между задним краем моста и оливой продолговатого мозга. Далее оба нерва вступают во внутреннее слуховое отверстие и входят в лицевой канал пирамиды височной кости. В лицевом канале нервы образуют общий ствол, делающий два поворота соответственно изгибам канала. Соответственно коленцу лицевого канала образуется коленце лицевого нерва, где располагается узел коленца – gangl. geniculi. После второго поворота нерв располагается позади полости среднего уха и выходит из канала через шилососцевидное отверстие, вступая в околоушную слюнную железу. В ней он делится на 2–5 первичных ветвей, которые в свою очередь делятся на вторичные, образуя околоушное нервное сплетение. Существуют две формы внешнего строения околоушного сплетения: сетевидная и магистральная. При сетевидной форме сплетения имеются множественные связи с ветвями тройничного нерва.

В лицевом канале от лицевого нерва отходит ряд ветвей.

Большой каменистый нерв (n. petrosi major) начинается от узла коленца, на наружном основании черепа соединяется с глубоким каменистым нервом (ветвь симпатического сплетения внутренней сонной артерии) и формирует нерв крыловидного канала, который вступает в крылонебный канал и достигает крылонебного узла. Соединение большого каменистого и глубокого каменистого нервов составляет так называемый видиев нерв.

В составе нерва имеются преганглионарные парасимпатические волокна к крылонебному узлу, а также чувствительные волокна от клеток узла коленца. При его поражении возникает своеобразный симптомокомплекс, известный под названием «невралгия видиева нерва» (синдром Файля). Большой каменистый нерв иннервирует слезную железу. После перерыва в

крылонебном узле волокна идут в составе верхнечелюстного и далее скулового нервов, анастомозируют со слезным нервом, который подходит к слезной железе. При поражении большого каменистого нерва возникает сухость глаза вследствие нарушения секреции слезной железы, при раздражении – слезотечение.

Стременной нерв (n. stapedius) проникает в барабанную полость и иннервирует стременную мышцу. При напряжении этой мышцы создаются условия для наилучшей слышимости. При нарушении иннервации возникает паралич стременной мышцы, в результате чего восприятие всех звуков становится резким, вызывающим тягостные, неприятные ощущения (гиперакузия).

Барабанная струна (chorda tympani) отделяется от лицевого нерва в нижней части лицевого канала, входит в барабанную полость и через каменисто-барабанную щель выходит на основание черепа и сливается с язычным нервом. В месте перекреста с нижним луночковым нервом барабанная струна отдает соединительную ветвь к ушному узлу, в которой проходят двигательные волокна из лицевого нерва к мышце, поднимающей мягкое небо.

Барабанная струна передает вкусовые раздражения с передних двух третей языка к узлу коленца, а затем к ядру одиночного пути, к которому подходят вкусовые волокна языкоглоточного нерва. В составе барабанной струны проходят также секреторные слюноотделительные волокна из верхнего слюноотделительного ядра к подчелюстной и подъязычной слюнным железам, предварительно прерываясь в подчелюстном и подъязычном парасимпатических узлах.

Методика исследования. В основном определяется состояние иннервации мимических мышц лица. Начинают исследование с осмотра лица. При поражении лицевого нерва сразу обращает на себя внимание асимметрия лица. Обычно мимические мышцы исследуются при двигательной нагрузке. Обследуемому предлагают поднять брови, нахмурить их, зажмурить глаза. Обращают внимание на выраженность носогубных складок и положение углов рта. Просят показать зубы (или десны), надуть щеки, задуть свечу, посвистеть. Для выявления незначительно выраженных парезов мышц используют ряд тестов.

Тест мигания: глаза мигают асинхронно вследствие замедленного мигания на стороне пареза мимических мышц.

Тест вибрации век: при закрытых глазах вибрация век снижена либо отсутствует на стороне пареза, что определяется легким прикосновением пальцев рук к закрытым векам у наружных углов глаза (особенно при оттягивании век кзади).

Тест исследования круговой мышцы рта: на стороне поражения полоска бумаги углом губ удерживается слабее.

Симптом ресниц: на пораженной стороне при максимально зажмуренных глазах ресницы видны лучше, чем на здоровой, из-за недостаточного смыкания круговой мышцы глаза.

Для дифференциации центрального и периферического пареза имеет значение исследование электровозбудимости, а также электромиография.

Исследуют вкусовую чувствительность на передних двух третях языка, обычно на сладкое и кислое. Каплю раствора сахара или лимонного сока с помощью стеклянной палочки или пипетки наносят на каждую половину языка. Можно накладывать на язык кусочки бумаги, смоченной соответствующими растворами. После каждой пробы больной должен хорошо прополоскать рот водой. Утрата вкусовой чувствительности называется агевзией, понижение ее – гипогевзией, повышение вкусовой чувствительности – гипергевзией, извращение ее – парагевзией.

Симптомы поражения. При поражении двигательной части лицевого нерва развивается периферический паралич лицевой мускулатуры – так называемая прозоплегия. Возникает асимметрия лица. Вся пораженная половина лица неподвижна, маскообразна, сглаживаются складки лба и носогубная складка, глазная щель расширяется, глаз не закрывается (лагофтальм – заячий глаз), опускается угол рта. При наморщивании лба складки не образуются. При попытке закрыть глаз глазное яблоко поворачивается кверху (феномен Белла). Наблюдается усиленное слезотечение. В основе паралитического слезотечения лежит постоянное раздражение слизистой оболочки глаза потоком воздуха и пылью. Кроме того, в результате паралича круговой мышцы глаза и недостаточного прилегания нижнего века к глазному яблоку

не образуется капиллярная щель между нижним веком и слизистой оболочкой глаза, что затрудняет продвижение слезы к слезному каналу. Вследствие смещения отверстия слезного канала нарушается всасывание слезы через слезный канал. Этому способствуют паралич круговой мышцы глаза и утрата мигательного рефлекса. Постоянное раздражение конъюнктивы и роговицы потоком воздуха и пыли ведет к развитию воспалительных явлении – конъюнктивиту и кератиту.

Для врачебной практики имеет значение определение места поражения лицевого нерва.

В том случае, если поражается двигательное ядро лицевого нерва (например, при понтинной форме полиомиелита), возникает только паралич мимических мышц. Если страдают ядро и его корешковые волокна, нередко в процесс вовлекается рядом расположенный пирамидный путь и, кроме паралича мимической мускулатуры, возникает центральный паралич (парез) конечностей противоположной стороны (синдром Мийяра–Тублера). При одновременном поражении ядра отводящего нерва возникает также и сходящееся косоглазие на стороне поражения или паралич взора в сторону очага (синдром Фовилля). Если же при этом страдают чувствительные пути на уровне ядра, то развивается и гемианестезия на стороне, противоположной очагу.

Если лицевой нерв поражается у места выхода его из мозгового ствола в мостомозжечковом углу, что часто бывает при воспалительных процессах в этой области (арахноидит мостомозжечкового угла) или невриноме слухового нерва, то паралич мимических мышц сочетается с симптомами поражения слухового (снижение слуха или глухота) и тройничного нервов. В связи с нарушением проведения импульсов по волокнам промежуточного нерва возникает сухость глаза (ксерофтальмия), утрачивается вкусовая чувствительность на передних двух третях языка на стороне поражения. При этом должна развиваться ксеростомия (сухость в полости рта), но в связи с тем, что обычно функционируют другие слюнные железы, сухости в полости рта не отмечается. Не бывает и гиперакузии, которая теоретически должна быть, но вследствие сочетанного поражения слухового нерва не выявляется.

Поражение нерва в лицевом канале до его коленца выше отхождения большого каменистого нерва приводит одновременно с мимическим параличом к сухости глаза, расстройству вкуса и гиперакузии. Если нерв поражается после отхождения большого каменистого и стременного нервов, но выше отхождения барабанной струны, то определяются мимический паралич, слезотечение и расстройства вкуса. При поражении VII пары в костном канале ниже отхождения барабанной струны или при выходе из шилососцевидного отверстия возникает лишь мимический паралич со слезотечением. Наиболее часто встречается поражение лицевого нерва на выходе из лицевого канала и после выхода из черепа. Возможно двустороннее поражение лицевого нерва, в ряде случаев рецидивирующее.

В тех случаях, когда поражается корково-ядерный путь, паралич лицевых мышц возникает лишь в нижней половине лица на стороне, противоположной очагу поражения. Нередко на этой стороне возникает и гемиплегия (или гемипарез). Особенности паралича объясняются тем, что часть ядра лицевого нерва, которая имеет отношение к иннервации мышц верхней половины лица, получает двустороннюю корковую иннервацию, а остальная – одностороннюю.

При центральном мимическом параличе не выявляются качественные изменения электровозбудимости и нарушения при электромиографическом исследовании мышц.

Преддверно-улитковый нерв – n. vestibulocochlearis (VIII пара). Преддверно-улитковый нерв состоит из двух корешков: нижнего – улиткового и верхнего – преддверного. Объединяет две функционально различные части.

Улитковая часть (pars cochlearis). Эта часть как чисто чувствительная, слуховая, берет начало от спирального узла (gangl. spirale cochleae), лежащего в улитке лабиринта. Дендриты клеток этого узла идут к волосковым клеткам спирального (кортиева) органа, которые являются слуховыми рецепторами. Аксоны клеток узла идут во внутреннем слуховом проходе вместе с преддверной частью нерва и на небольшом протяжении от porus acusticus internus рядом с лицевым нервом. Выйдя из пирамиды височной кости, нерв вступает в мозговой ствол в

верхнем отделе продолговатого мозга и нижнем отделе моста. Волокна улитковой части заканчиваются в переднем и заднем улитковых ядрах. Большая часть аксонов нейронов переднего ядра переходит на противоположную сторону моста и заканчивается в верхней оливе и трапециевидном теле, меньшая часть подходит к таким же образованиям своей стороны. Аксоны клеток верхней оливы и ядра трапециевидного тела формируют латеральную петлю, которая поднимается вверх и оканчивается в нижнем холмике крыши среднего мозга и в медиальном коленчатом теле. Заднее ядро посылает волокна в составе так называемых слуховых полосок, которые идут по дну IV желудочка к срединной линии, где погружаются вглубь и переходят на противоположную сторону, присоединяются к латеральной петле, вместе с которой поднимаются вверх и оканчиваются в нижнем холмике крыши среднего мозга. Часть волокон из заднего ядра направляется в латеральную петлю своей стороны. От клеток медиального коленчатого тела аксоны проходят в составе задней ножки внутренней капсулы и оканчиваются в коре полушарий большого мозга, в средней части верхней височной извилины.

Методика исследования. Путем опроса выясняют, нет ли у больного снижения слуха или, наоборот, повышения восприятия звуков, звона, шума в ушах, слуховых галлюцинаций. После этого определяют остроту слуха для каждого уха в отдельности. Для этого больной закрывает пальцем слуховой проход, поворачивается к проводящему исследование другим ухом и повторяет за ним слова, произносимые шепотом. Обследующий должен находиться на расстоянии 6 м. В норме шепотная речь воспринимается на расстоянии 6–12 м. На практике можно исследовать слух при помощи прослушивания тиканья часов, которые подносят к наружному слуховому проходу больного при закрытых глазах и закрытом другом ухе.

Определяют расстояние от ушной раковины до часов, на котором больной перестает слышать тиканье часов с одной и с другой стороны. Обычно эта дистанция оказывается одинаковой для каждого уха.

При снижении (гипакузия) или утрате (анакузия) слуха необходимо определить, зависит ли это от поражения звукопроводящего (наружный слуховой проход, среднее ухо) или звуковоспринимающего (кортиев орган, улитковая часть VIII нерва и ее ядра) аппарата. Для отличия поражения среднего уха от поражения улитковой части VIII нерва используют камертоны (прием Ринне и Вебера) или аудиометрию.

Симптомы поражения. Слуховые проводники, вступая в мост мозга, помимо того, что они направляются в свое полушарие, подвергаются еще перекресту и таким образом каждый данный периферический слуховой аппарат оказывается сообщающимся с обоими полушариями мозга, поэтому поражение слуховых проводников выше переднего и заднего слуховых ядер не вызывает выпадений слуховых функций. Одностороннее снижение слуха или глухота возможны только при поражении рецепторного слухового аппарата, улитковой части нерва и ее ядер. При этом могут быть симптомы раздражения (ощущение шума, свиста, гудения, треска и др.). При раздражении коры височной доли мозга (например, при опухолях) могут возникать слуховые галлюцинации.

Преддверная часть (pars vestibularis). Первые нейроны находятся в преддверном узле, расположенном в глубине внутреннего слухового прохода. Дендриты клеток узла оканчиваются рецепторами в лабиринте: в ампулах полукружных каналов и в двух перепончатых мешочках. Аксоны клеток преддверного узла образуют преддверную часть нерва, которая покидает височную кость через внутреннее слуховое отверстие, вступает в ствол мозга в мостомозжечковом углу и заканчивается в 4 вестибулярных ядрах (вторые нейроны). Вестибулярные ядра расположены в боковой части дна IV желудочка – от нижнего отдела моста до середины продолговатого мозга. Это латеральное, медиальное, верхнее и нижнее вестибулярные ядра.

Существуют многочисленные связи вестибулярных ядер.

1. От клеток латерального вестибулярного ядра начинается преддверно-спинномозговой путь, который на своей стороне в составе переднего канатика спинного мозга подходит к клеткам передних рогов. Импульсы, приносимые вестибулярной частью VIII нерва из полукружных каналов в латеральное вестибулярное ядро, оказывают влияние на спинномозговые двигательные центры, в особенности на центры шейных мышц.

2. Латеральное вестибулярное ядро посылает волокна в медиальный продольный пучок

своей и противоположной сторон, где эти волокна принимают нисходящее и восходящее направление. Нисходящие волокна спускаются к спинному мозгу, где образуют часть переднего канатика. Восходящие волокна прослеживаются до ядра глазодвигательного нерва. На своем пути медиальный продольный пучок отдает коллатерали к ядрам двигательных глазных нервов; благодаря этим связям импульсы, приносимые из полукружных каналов в латеральное вестибулярное ядро, влияют на глазные мышцы. Для осуществления функции равновесия тела это ядро имеет связи с проприоцептивными проводниками спинного мозга.

3. Двусторонние связи, осуществляемые между вестибулярными ядрами и мозжечком, вестибулярными ядрами и ретикулярной формацией ствола мозга, а также с задним ядром блуждающего нерва.

4. Аксоны нейронов вестибулярных ядер передают импульсы в таламус, экстрапирамидную систему и оканчиваются в коре височных долей большого мозга вблизи слуховой проекционной зоны.

Методика исследования. При исследовании вестибулярного аппарата сначала выясняют, нет ли у больного головокружения: ложных ощущений смещения в какую-либо сторону окружающих предметов или его тела, усиливающегося при перемене положения головы, вставании. Чтобы выявить у больного нистагм (непроизвольные быстро следующие друг за другом движения глаз из стороны в сторону), взор его фиксируют на молоточке или пальце и передвигают их в стороны или вверх и вниз. Различают горизонтальный, ротаторный и вертикальный нистагм. Для исследования вестибулярного аппарата применяют вращательную пробу на специальном кресле, калорическую и другие пробы. Следует помнить, что под головокружением больные нередко описывают различные ощущения, поэтому необходимо выяснить, имеется ли системное или несистемное головокружение.

Симптомы поражения. Поражение вестибулярного аппарата – лабиринта, вестибулярной части VIII нерва и ее ядер – приводит к трем характерным симптомам: головокружению, нистагму и расстройству координации движений. Нарушается сознательная и автоматическая ориентация в пространстве: у больного появляются ложные ощущения смещения его собственного тела и окружающих предметов. Это ощущение и составляет сущность головокружения. Оно нередко возникает приступами, достигает очень сильной степени, может сопровождаться тошнотой, рвотой. Во время сильного головокружения больной лежит с закрытыми глазами, боясь пошевелиться, так как даже легкое движение головы усиливает головокружение. Редко нистагм бывает выражен при взгляде прямо; обычно он лучше выявляется при взгляде в сторону. У здорового человека нистагм можно наблюдать при крайних положениях глазных яблок, когда предмет рассматривается на очень близком расстоянии (фиксационный нистагм), и во время езды на транспорте, когда рассматриваются мелькающие за окном предметы. Раздражение вестибулярной части VIII нерва и ее ядер вызывает нистагм в ту же сторону. Выключение вестибулярного аппарата ведет к нистагму в противоположную сторону.

Поражение вестибулярного аппарата сопровождается неправильными реактивными движениями, нарушением нормального тонуса мышц и их антагонистов. Движения лишаются надлежащих регуляторных влияний, отсюда дискоординация движений (вестибулярная атаксия). Появляется шаткая походка, больной отклоняется в сторону пораженного лабиринта, и в эту сторону он часто падает.

Головокружение, нистагм и атаксия могут наблюдаться при поражении не только вестибулярного аппарата, но и мозжечка, поэтому представляется важной дифференциация лабиринтных поражений от сходных мозжечковых симптомов. Диагностика основывается на следующих данных.

• Головокружение при лабиринтите чрезвычайно интенсивное.

• В пробе Ромберга тело наклоняется в сторону при закрытых глазах, причем существует зависимость от положения головы и пораженного лабиринта.

• Атаксия всегда бывает общей, т.е. не ограничивается только одной конечностью или конечностями одной стороны, не сопровождается интенционным дрожанием, как это наблюдается при мозжечковой атаксии.

• Нистагм при лабиринтном поражении характеризуется ясно выраженной быстрой и

медленной фазой и имеет горизонтальное или ротаторное направление, но не вертикальное.

• Лабиринтные поражения обычно сочетаются с симптомами поражения слухового аппарата (шум в ухе, ослабление слуха).

Языкоглоточный нерв – n. glossopharyngeus (IX пара). Языкоглоточный нерв содержит 4 вида волокон: чувствительные, двигательные, вкусовые и секреторные. Чувствительная часть языкоглоточного нерва включает цепь из трех нейронов. Клетки первых нейронов расположены в верхнем и нижнем узлах языкоглоточного нерва. Они находятся в области яремного отверстия. Дендриты этих клеток направляются на периферию, где заканчиваются у рецепторов задней трети языка, мягкого неба, зева, глотки, передней поверхности надгортанника, слуховой трубы и барабанной полости, а аксоны входят в продолговатый мозг в заднебоковой борозде позади оливы, где и заканчиваются в ядре одиночного пути (второй нейрон). Аксоны вторых нейронов переходят на противоположную сторону, принимают восходящее направление, присоединяются к волокнам вторых нейронов общих чувствительных путей и вместе с ними оканчиваются в таламусе. Аксоны третьих нейронов начинаются в клетках таламуса, проходят через заднюю треть задней ножки внутренней капсулы и идут к коре нижнего отдела постцентральной извилины.

Чувствительные волокна языкоглоточного нерва, проводящие вкусовые ощущения от задней трети языка, представляют собой дендриты клеток нижнего узла этого нерва, аксоны которого также вступают в ядро одиночного пути. От ядра одиночного пути начинается второй нейрон, аксон которого образует перекрест, находясь в составе медиальной петли, и оканчивается в вентральных и медиальных ядрах таламуса. От ядер таламуса берут начало волокна третьего нейрона, передающие вкусовую информацию в кору полушарий большого мозга (operculum temporale gyri parahippocampalis).

Двигательный путь IX пары состоит из двух нейронов. Первый нейрон представлен клетками нижней части прецентральной извилины, аксоны которых проходят в составе корково-ядерных путей и заканчиваются у двойного ядра своей и противоположной сторон. От двойного ядра (второй нейрон) отходят волокна, которые иннервируют шилоглоточную мышцу, поднимающую верхнюю часть глотки при глотании.

Парасимпатические волокна начинаются от переднего отдела гипоталамуса и заканчиваются у нижнего слюноотделительного ядра, от которого волокна в составе языкоглоточного нерва переходят в одну из его крупных ветвей – барабанный нерв, образуя в барабанной полости вместе с симпатическими ветвями барабанное нервное сплетение. Далее волокна вступают ушной узел, где и прерываются. Постганглионарные волокна идут в составе соединительной ветви к ушно-височному нерву и проникают в околоушную железу, которую иннервируют.

Симптомы поражения. При поражении языкоглоточного нерва наблюдаются расстройства вкуса в задней трети языка (гипогевзия или агевзия), потеря чувствительности в верхней половине глотки; нарушения двигательной функции клинически не выражены ввиду незначительной функциональной роли шилоглоточной мышцы. Раздражение корковой проекционной области в глубинных структурах височной доли приводит к появлению ложных вкусовых ощущений (парагевзия). Иногда они могут быть предвестниками (аура) эпилептического припадка. Раздражение IX нерва вызывает боли в корне языка или миндалине, распространяющиеся на небную занавеску, горло, слуховой проход.

Блуждающий нерв – n. vagus (X пара). Блуждающий нерв содержит чувствительные, двигательные и вегетативные волокна. Первые нейроны чувствительной части представлены псевдоуниполярными клетками, скопления которых образуют верхний и нижний узлы блуждающего нерва, расположенные в области яремного отверстия. Дендриты этих псевдоуниполярных клеток направляются на периферию и заканчиваются у рецепторов твердой мозговой оболочки задней черепной ямки, задней стенки наружного слухового прохода и части кожи ушной раковины, слизистой оболочки глотки, гортани, верхней части трахеи и внутренних органов. Центральные отростки псевдоуниполярных клеток направляются в продолговатый мозг к чувствительному ядру одиночного пути и в нем прерываются (второй

нейрон). Аксоны второго нейрона заканчиваются и таламусе (третий нейрон). От таламуса через внутреннюю капсулу волокна направляются в кору постцентральной извилины. Двигательные волокна (первый нейрон) идут от коры прецентральной извилины к двойному ядру обеих сторон. В ядре находятся клетки вторых нейронов, аксоны которых направляются к поперечно-полосатой мускулатуре глотки, мягкого неба, гортани, надгортанника и верхней части пищевода

Вегетативные (парасимпатические) волокна начинаются из ядер переднего отдела гипоталамуса и направляются к вегетативному дорсальному ядру, а от него – к мышце сердца, гладкой мышечной ткани сосудов и внутренних органов. Импульсы, идущие по этим волокнам, замедляют сердцебиение, расширяют сосуды, суживают бронхи, усиливают перистальтику кишечника. В блуждающий нерв вступают также постганглионарные симпатические волокна из клеток паравертебральных симпатических узлов и распространяются по ветвям блуждающего нерва к сердцу, сосудам и внутренним органам.

Методика исследования IX и X пары черепных нервов имеют отдельные общие ядра, которые заложены и продолговатом мозге, поэтому исследуются одновременно.

Определяют звучность голоса, которая может быть ослабленной или совсем отсутствовать (афония); одновременно проверяется чистота произношения звуков. Больному предлагают произнести звук «а», сказать несколько слов, а после этого открыть рот. Осматривают небо и язычок, определяют, нет ли свисания мягкого неба, симметрично ли расположен язычок.

Для выяснения характера сокращения мягкого неба обследуемого просят произнести звук «э» при широко открытом рте. В случае поражения блуждающего нерва небная занавеска отстает на стороне паралича. Исследуют небный и глоточный рефлексы с помощью шпателя. Следует иметь в виду, что двустороннее снижение глоточного рефлекса и рефлекса с мягкого неба может встречаться и в норме. Снижение или отсутствие их с одной стороны является показателем поражения IX и X пар. Функция глотания проверяется с помощью глотка воды или чая. При наличии дисфагии больной поперхивается уже одним глотком воды. Исследуют вкус на задней трети языка. При поражении IX пары утрачивается вкус на горькое и соленое на задней трети языка, а также чувствительность слизистой оболочки верхней части глотки. Для выяснения состояния голосовых связок производится ларингоскопия.

Симптомы поражения. При поражении периферического нейрона блуждающего нерва нарушается глотание вследствие паралича мышц глотки и пищевода. Отмечается попадание жидкой пищи в нос в результате паралича небных мышц, главное действие которых в норме сводится к разобщению носовой полости от полости рта и зева. Осмотр глотки позволяет установить свисание мягкого неба на пораженной стороне, что обусловливает носовой оттенок голоса. Не менее частым симптомом следует считать паралич голосовых связок, вызывающий изменение фонации – голос становится хриплым. При двустороннем поражении могут наступить полная афония и удушье. К симптомам поражения блуждающего нерва относится расстройство деятельности сердца: ускорение пульса (тахикардия) и, наоборот, при раздражении этого нерва – замедление пульса (брадикардия). Следует отметить, что при одностороннем поражении блуждающего нерва нарушения эти нередко выражены незначительно. Двустороннее поражение блуждающего нерва ведет к выраженным расстройствам глотания, фонации, дыхания и сердечной деятельности. Если в процесс вовлекаются чувствительные ветви блуждающего нерва, возникает расстройство чувствительности слизистой оболочки гортани и боль в ней, а также боль в ухе.

Добавочный нерв – n. accessorius (XI пара). Добавочный нерв является двигательным, слагается из блуждающей и спинномозговой частей. Двигательный путь состоит из двух нейронов – центрального и периферического. Клетки центрального нейрона располагаются в нижней части прецентральной извилины. Их аксоны проходят через заднее бедро внутренней капсулы вблизи колена, вступают в ножку мозга, мост, продолговатый мозг, где меньшая часть волокон заканчивается в каудальной части двигательного двойного ядра блуждающего нерва. Большинство волокон спускается в спинной мозг, оканчивается в дорсолатеральной части передних рогов на уровне CI–CV своей и противоположной сторон, т.е. ядра добавочного нерва имеют двустороннюю корковую иннервацию. Периферический нейрон состоит из

спинномозговой части, выходящей из спинного мозга, и блуждающей части – из продолговатого мозга. Волокна спинномозговой части выходят из клеток передних рогов на уровне CI–CV, слагаются в общий ствол, который через большое затылочное отверстие проникает в полость черепа, где соединяется с черепными корешками от каудальной части двойного ядра блуждающего нерва, вместе составляя ствол добавочного нерва. После выхода из полости черепа через яремное отверстие добавочный нерв делится на две ветви: внутреннюю, которая переходит в ствол блуждающего нерва, а затем в нижний гортанный нерв, и наружную, иннервирующую грудино-ключично-сосцевидную и трапециевидную мышцы.

Методика исследования. После осмотра и пальпации мышц, иннервируемых добавочным нервом, больному предлагают повернуть голову сначала в одну, а затем в другую сторону, поднять плечи и руку выше горизонтального уровня, сблизить лопатки. Для выявления парезов мышц обследующий оказывает сопротивление в выполнении этих движений. С этой целью голову больного удерживают за подбородок, а на плечи укладывают руки обследующего. Во время поднимания плеч проводящий обследование удерживает их с помощью усилия.

Симптомы поражения. При одностороннем поражении добавочного нерва голова отклонена в пораженную сторону. Поворот головы в здоровую сторону резко ограничен, поднимание плеч (пожимание ими) затруднено. Кроме того, наблюдается атрофия грудино-ключично-сосцевидной и трапециевидной мышц. При двустороннем поражении добавочного нерва голова отклонена назад: при этом поворот головы вправо или влево невозможен. В случае раздражения XI пары возникает тоническая судорога мышц, иннервируемых этим нервом. Развивается спастическая кривошея: поворот головы в сторону пораженной мышцы. При двусторонней клонической судороге грудино-ключично-сосцевидной мышцы появляется гиперкинез с кивательными движениями головы.

Подъязычный нерв – n. hypoglossus (XII пара). Нерв преимущественно двигательный. В его составе идут веточки от язычного нерва, которые имеют чувствительные волокна. Двигательный путь состоит из двух нейронов. Центральный нейрон начинается в клетках нижней трети прецентральной извилины. Отходящие от этих клеток волокна проходят черезколено внутренней капсулы, мост и продолговатый мозг, где заканчиваются в ядре противоположной стороны. Периферический нейрон берет начало от ядра подъязычного нерва, которое находится в продолговатом мозге дорсально по обеим сторонам от средней линии, на дне ромбовидной ямки. Волокна из клеток этого ядра направляются в толщу продолговатого мозга в вентральном направлении и выходят из продолговатого мозга между пирамидой и оливой. Функция подъязычного нерва – иннервация мышц самого языка и мышц, двигающих язык вперед и вниз, вверх и назад. Из всех этих мышц для клинической практики особое значение имеет подбородочно-язычная, выдвигающая язык вперед и вниз. Подъязычный нерв имеет связь с верхним симпатическим узлом и нижним узлом блуждающего нерва.

Методика исследования. Больному предлагают высунуть язык и при этом следят, не отклоняется ли он в сторону, отмечают, нет ли атрофии, фибриллярных подергиваний, тремора. У ядра XII пары располагаются клетки, от которых идут волокна, иннервирующие круговую мышцу рта. Поэтому при ядерном поражении XII пары возникают истончение, складчатость губ, невозможен свист.

Симптомы поражения. При поражении ядра или волокон, из него исходящих, возникает периферический паралич или парез соответствующей половины языка. Тонус и трофика мышц снижаются, поверхность языка становится неровной, морщинистой. Если страдают клетки ядра, появляются фибриллярные подергивания. В связи с тем что мышечные волокна обеих половин языка в значительной мере переплетаются, при одностороннем поражении нерва функция языка страдает незначительно. При высовывании языка он отклоняется в сторону пораженной мышцы вследствие того, что подбородочно-язычная мышца здоровой стороны выталкивает язык вперед и медиально. При двустороннем поражении подъязычного нерва развивается паралич языка (глоссоплегия). При этом язык неподвижен, речь неотчетливая (дизартрия) или становится невозможной (анартрия). Затрудняется формирование и передвижение пищевою комка, что нарушает процесс приема пищи.

Очень важно дифференцировать центральный паралич мышц языка от периферического.

Центральный паралич мышц языка возникает при поражении корково-ядерного пути. При центральном параличе язык отклоняется в сторону, противоположную очагу поражения. Обычно при этом имеется парез (паралич) мышц конечностей, также противоположный очагу поражения. При периферическом параличе язык отклоняется в сторону очага поражения, имеются атрофия мышц половины языка и фибриллярные подергивания в случае ядерного поражения

4.2. Бульбарный и псевдобульбарный синдромы

Бульбарный синдром. Сочетанное поражение языкоглоточного, блуждающего и подъязычного нервов по периферическому типу приводит к развитию так называемого бульбарного паралича. Он возникает при поражении ядер IX, X и XII пар черепных нервов в области продолговатого мозга или их корешков на основании мозга, или самих нервов. Это может быть как одностороннее, так и двустороннее поражение. Последнее несовместимо с жизнью. Наблюдается при боковом амиотрофическом склерозе, нарушении кровообращения в области продолговатого мозга, опухолях ствола, стволовых энцефалитах, сирингобульбии, полиоэнцефаломиелите, полиневрите, аномалии большого затылочного отверстия, переломе основания черепа.

Возникает паралич мягкого неба, надгортанника, гортани. Голос становится гнусавым, глухим и хриплым (афония), речь – невнятной (дизартрия) или невозможной (анартрия), нарушается акт глотания: жидкая пища попадает в нос, гортань (дисфагия), отсутствуют глоточный и небный рефлексы. При осмотре выявляются неподвижность небных дужек и голосовых связок, фибриллярные подергивания мышц языка, их атрофия, подвижность языка ограничена вплоть до глоссоплегии. В тяжелых случаях наблюдаются нарушения жизненно важных функций организма (дыхания и сердечной деятельности).

Расстройства глотания, фонации и артикуляции речи могут возникать в тех случаях, когда поражаются не сами IX, X и XII пары черепных нервов, а корково-ядерные пути, соединяющие кору большого мозга с соответствующими ядрами черепных нервов. В данном случае продолговатый мозг непосредственно не поражается, поэтому этот синдром получил название «сложный бульбарный паралич» (псевдобульбарный синдром).

Псевдобульбарный синдром. Основным отличием псевдобульбарного синдрома является то, что, будучи параличом центральным, он не ведет к выпадению стволовых рефлексов, связанных с продолговатым мозгом.

При одностороннем поражении надъядерных путей никаких расстройств функции языкоглоточного и блуждающего нервов не наступает вследствие двусторонней корковой связи их ядер. Возникающее при этом нарушение функции подъязычного нерва проявляется лишь отклонением языка при высовывании в сторону, противоположную очагу поражения (т.е. в сторону слабой мышцы языка). Расстройства речи при этом обычно отсутствуют. Таким образом, псевдобульбарный синдром возникает только при двустороннем поражении центральных двигательных нейронов IX, X и XII пар черепных нервов. Как и при любом центральном параличе, атрофии мышц и изменения электровозбудимости при этом не бывает. Кроме дисфагии, дизартрии, выражены рефлексы орального автоматизма: назолабиальный, губной, хоботковый, ладонно-подбородочный Маринеску – Радовичи, а также насильственные плач и смех. Отмечается повышение подбородочного и глоточного рефлексов. Поражение корково-ядерных путей может произойти при различных церебральных процессах: сосудистых заболеваниях, опухолях, инфекциях, интоксикациях и травмах головного мозга.

4.3. Альтернирующие синдромы при поражении ствола головного мозга

Для альтернирующего синдрома характерно поражение черепных нервов на стороне очага по периферическому типу в результате вовлечения в процесс их ядер и корешков, а также гемиплегия. нередко в сочетании с гемианестезией противоположных очагу конечностей вследствие поражения пирамидного пути чувствительных проводников, которые перекрещиваются ниже очага. Соответственно локализации очага поражения в мозговом стволе

альтернирующие синдромы подразделяются на педункулярные (при поражении ножки мозга); понтинные, или мостовые (при поражении моста мозга); бульбарные (при поражении продолговатого мозга).

Педункулярные альтернирующие синдромы. *Синдром Вебера* характеризуется поражением глазодвигательного нерва на стороне очага и гемиплегией с центральным парезом мышц лица и языка (поражение корково-ядерного пути) на противоположной стороне. *Синдром Бенедикта* возникает при локализации в медиально-дорсальном отделе среднего мозга, проявляется поражением глазодвигательного нерва на стороне очага, хореоатетозом и интенционным дрожанием противоположных конечностей. *Синдром Клода* характеризуется поражением глазодвигательного нерва на стороне очага и мозжечковыми симптомами (атаксия, адиадохокинез, дисметрия) на противоположной стороне. Иногда при этом отмечаются дизартрия и расстройство глотания.

Понтинные (мостовые) альтернирующие синдромы. *Синдром Мийяра–Гюблера* возникает при поражении нижнего отдела моста, характеризуется периферическим поражением лицевого нерва на стороне очага, центральным параличом противоположных конечностей. *Синдром Бриссо–Сикара* выявляется при раздражении клеток ядра лицевого нерва в виде сокращения мимических мышц на стороне очага и спастического гемипареза или гемиплегии противоположных конечностей. *Синдром Фовилля* характеризуется поражением лицевого и отводящего нервов (в сочетании с параличом взора) на стороне очага и гемиплегией, а иногда и гемианестезией (вследствие поражения медиальной петли) противоположных конечностей. *Синдром Раймона–Сестана* характеризуется сочетанием пареза взора в сторону патологического очага, атаксии и хореоатетоза на той же стороне с гемипарезом и гемианестезией на противоположной стороне.

Бульбарные альтернирующие синдромы. *Синдром Джексона* характеризуется периферическим поражением подъязычного нерва на стороне очага и гемиплегией или гемипарезом конечностей противоположной стороны. *Синдром Авеллиса* включает поражение языкоглоточного и блуждающего нервов (паралич мягкого неба и голосовой связки на стороне очага с поперхиванием при еде, попаданием жидкой пищи в нос, дизартрией и дисфонией) и гемиплегию на противоположной стороне. *Синдром Бабинского–Нажотта* проявляется мозжечковыми симптомами в виде гемиатаксии, гемиасинергии, латеропульсии (в результате поражения нижней мозжечковой ножки, оливоцеребеллярных волокон), миозом или синдромом Бернара–Горнера на стороне очага и гемиплегией и гемианестезией на противоположной стороне. *Синдром Шмидта* включает паралич голосовых связок, мягкого неба, трапециевидной и грудино-ключично-сосцевидной мышц на стороне поражения (IX, X и XI нервы), гемипарез противоположных конечностей. Для *синдрома Валленберга–Захарченко* характерны симптомы на стороне очага: паралич мягкого неба и голосовой связки, анестезия зева и гортани, расстройство чувствительности на лице, синдром Бернара–Горнера, гемиатаксия при поражении мозжечковых путей и на противоположной стороне: гемиплегия, аналгезия и термоанестезия.

Глава 5
Вегетативная нервная система и основные синдромы поражения

Вегетативная (автономная) нервная система регулирует все внутренние процессы организма: функции внутренних органов и систем, желез, кровеносных и лимфатических сосудов, гладкой и частично поперечно-полосатой мускулатуры, органов чувств. Она обеспечивает гомеостаз организма, т.е. относительное динамическое постоянство внутренней среды и устойчивость его основных физиологических функций (кровообращение, дыхание, пищеварение, терморегуляция, обмен веществ, выделение, размножение и др.). Кроме того, вегетативная нервная система выполняет адаптационно-трофическую функцию – регуляцию обмена веществ применительно к условиям внешней среды.

Термин «автономная нервная система» отражает управление непроизвольными

функциями организма. Автономная нервная система находится в зависимости от высших центров нервной системы. Между автономной и соматической частями нервной системы существует тесная анатомическая и функциональная взаимосвязь. В составе черепных и спинномозговых нервов проходят вегетативные нервные проводники. Основной морфологической единицей вегетативной нервной системы, как и соматической, является нейрон, а основной функциональной единицей – рефлекторная дуга. В вегетативной нервной системе имеются центральный (клетки и волокна, располагающиеся в головном и спинном мозге) и периферический (все остальные ее образования) отделы. Выделяют также симпатическую и парасимпатическую части. Основное различие их состоит в особенностях функциональной иннервации и определяется отношением к средствам, воздействующим на вегетативную нервную систему. Симпатическая часть возбуждается адреналином, а парасимпатическая – ацетилхолином. Тормозящее влияние на симпатическую часть оказывает эрготамин, а на парасимпатическую – атропин.

Симпатическая часть вегетативной нервной системы. Ее центральные образования расположены в коре большого мозга, гипоталамических ядрах, стволе мозга, в ретикулярной формации, а также в спинном мозге (в боковых рогах). Корковое представительство выяснено недостаточно. От клеток боковых рогов спинного мозга на уровне от CVIII до LII начинаются периферические образования симпатической части. Аксоны этих клеток направляются в составе передних корешков и, отделившись от них, образуют соединительную ветвь, которая подходит к узлам симпатического ствола. Здесь часть волокон заканчивается. От клеток узлов симпатического ствола начинаются аксоны вторых нейронов, которые вновь подходят к спинномозговым нервам и заканчиваются в соответствующих сегментах. Волокна, которые проходят через узлы симпатического ствола, не прерываясь, подходят к промежуточным узлам, находящимся между иннервируемым органом и спинным мозгом. От промежуточных узлов начинаются аксоны вторых нейронов, направляющиеся к иннервируемым органам. Симпатический ствол располагается вдоль боковой поверхности позвоночника и в основном имеет 24 пары симпатических узлов: 3 шейные, 12 грудных, 5 поясничных, 4 крестцовых. Так, из аксонов клеток верхнего шейного симпатического узла формируется симпатическое сплетение сонной артерии, из нижнего – верхний сердечный нерв, образующий симпатическое сплетение в сердце (оно служит для проведения ускорительных импульсов к миокарду). От грудных узлов иннервируются аорта, легкие, бронхи, органы брюшной полости, от поясничных – органы малого таза.

Парасимпатическая часть вегетативной нервной системы. Ее образования начинаются от коры большого мозга, хотя корковое представительство, так же как и симпатической части, выяснено недостаточно (в основном это лимбико-ретикулярный комплекс). Выделяют мезенцефальный и бульбарный отделы в головном мозге и сакральный – в спинном мозге. Мезенцефальный отдел включает клетки черепных нервов: III пара – добавочное ядро Якубовича (парное, мелкоклеточное), иннервирующее мышцу, суживающую зрачок; ядро Перлиа (непарное мелкоклеточное) иннервирует ресничную мышцу, участвующую в аккомодации. Бульбарный отдел составляет верхнее и нижнее слюноотделительные ядра (VII и IX пары); X пара – вегетативное ядро, иннервирующее сердце, бронхи, желудочно-кишечный тракт, его пищеварительные железы, другие внутренние органы. Сакральный отдел представлен клетками в сегментах SIII–SV аксоны которых образуют тазовый нерв, иннервирующий мочеполовые органы и прямую кишку.

Особенности вегетативной иннервации. Все органы находятся под влиянием как симпатической, так и парасимпатической частей вегетативной нервной системы. Парасимпатическая часть является более древней. В результате ее деятельности создаются устойчивые состояния органов и гомеостаз. Симпатическая часть изменяет эти состояния (т.е. функциональные способности органов) применительно к выполняемой функции. Обе части функционируют в тесном взаимодействии. Однако может возникать функциональное преобладание одной части над другой. При преобладании тонуса парасимпатической части развивается состояние парасимпатотонии, симпатической части – симпатотонии. Парасимпатотония характерна для состояния сна, симпатотония – для аффективных состояний (страх, гнев и др.).

В клинических условиях возможны состояния, при которых нарушается деятельность отдельных органов или систем организма в результате преобладания тонуса одной из частей вегетативной нервной системы. Парасимпатотоническими кризами проявляются бронхиальная астма, крапивница, отек Квинке, вазомоторный ринит, морская болезнь; симпатотоническими – спазм сосудов в виде симметричной акроасфиксии, мигрень, перемежающаяся хромота, болезнь Рейно, транзиторная форма гипертонической болезни, сердечно-сосудистые кризы при гипоталамическом синдроме, ганглионарных поражениях. Интеграцию вегетативных и соматических функций осуществляют кора полушарий большого мозга, гипоталамус и ретикулярная формация.

Лимбико-ретикулярный комплекс. Вся деятельность вегетативной нервной системы контролируется и регулируется корковыми отделами нервной системы (лимбическая область: парагиппокамповая и поясная извилины). Под лимбической системой понимают ряд корковых и подкорковых структур, тесно взаимосвязанных, имеющих общий характер развития и функций. В лимбическую систему входят также образования обонятельных путей, расположенные на основании мозга, прозрачная перегородка, сводчатая извилина, кора задней орбитальной поверхности лобной доли, гиппокамп, зубчатая извилина. Подкорковые структуры лимбической системы: хвостатое ядро, скорлупа, миндалевидное тело, передний бугорок таламуса, гипоталамус, ядро уздечки.

Лимбическая система – сложное переплетение восходящих и нисходящих путей, теснейшим образом связанных с ретикулярной формацией. Раздражение лимбической системы приводит к мобилизации как симпатических, так и парасимпатических механизмов, что имеет соответствующие вегетативные проявления. Выраженный вегетативный эффект возникает при раздражении передних отделов лимбической системы, в частности орбитальной коры, миндалевидного тела и поясной извилины. При этом появляются саливация, изменение дыхания, усиление перистальтики кишечника, мочеиспускание, дефекация и др. Ритм сна и бодрствования также регулируется лимбической системой. Кроме того, эта система является центром эмоций и нервным субстратом памяти. Лимбико-ретикулярный комплекс находится под контролем лобных отделов коры большого мозга.

Вегетативная иннервация головы. Симпатические волокна, иннервирующие лицо, голову и шею, начинаются от клеток, расположенных в боковых рогах спинного мозга (CVIII – ThIII). Большинство волокон прерывается в верхнем шейном симпатическом узле, а меньшая часть направляется к наружной и внутренней сонным артериям и образует на них периартериальные симпатические сплетения. К ним присоединяются постганглионарные волокна, идущие от среднего и нижнего шейных симпатических узлов. В мелких узелках (клеточных скоплениях), расположенных в периартериальных сплетениях ветвей наружной сонной артерии, оканчиваются волокна, не прервавшиеся в узлах симпатического ствола. Остальные волокна прерываются в лицевых ганглиях: ресничном, крылонебном, подъязычном, подчелюстном и ушном. Постганглионарные волокна от этих узлов, а также волокна от клеток верхнего и других шейных симпатических узлов идут либо в составе черепных нервов, либо непосредственно к тканевым образованиям лица и головы.

Кроме эфферентной, существует афферентная симпатическая иннервация Афферентные симпатические волокна от головы и шеи направляются к периартериальным сплетениям разветвлений общей сонной артерии, проходят через шейные узлы симпатического ствола, частично контактируя с их клетками, и через соединительные ветви подходят к спинномозговым узлам.

Парасимпатические волокна образуются аксонами стволовых парасимпатических ядер, направляются в основном к пяти вегетативным ганглиям лица, в которых прерываются Меньшая часть направляется к парасимпатическим скоплениям клеток периартериальных сплетений, где также прерывается, и постганглионарные волокна идут в составе черепных нервов или периартериальных сплетений. Передний и средний отделы гипоталамической области через симпатические и парасимпатические проводники оказывают влияние на функцию слюнных желез преимущественно одноименной стороны. В парасимпатической части имеются также афферентные волокна, которые идут в системе блуждающего нерва и направляются к чувствительным ядрам ствола мозга.

Особенности деятельности вегетативной нервной системы. Вегетативная нервная система регулирует процессы, протекающие в органах и тканях. При дисфункции вегетативной нервной системы возникают многообразные расстройства. Характерны периодичность и пароксизмальность нарушения регуляторных функций вегетативной нервной системы. Большинство патологических процессов в ней обусловлено не выпадением функций, а раздражением, т.е. повышенной возбудимостью центральных и периферических структур. Особенностью вегетативной нервной системы являются реперкуссии: нарушение в одних отделах этой системы может приводить к изменениям в других.

Клинические проявления поражений вегетативной нервной системы. Процессы, локализующиеся в коре большого мозга, могут приводить к развитию вегетативных, в частности трофических нарушений в зоне иннервации, а при поражении лимбико-ретикулярного комплекса – к различным эмоциональным сдвигам. Они чаще возникают при инфекционных заболеваниях, травмах нервной системы, интоксикациях. Больные становятся раздражительными, вспыльчивыми, быстро истощаются, у них наблюдаются гипергидроз, неустойчивость сосудистых реакций, трофические нарушения. Раздражение лимбической системы приводит к развитию пароксизмов с выраженными вегетативно-висцеральными компонентами (кардиальная, эпигастральная ауры и др.). При поражении коркового отдела вегетативной нервной системы резких вегетативных расстройств не возникает. Более значительные изменения развиваются при поражении гипоталамической области.

В настоящее время сформировалось представление о гипоталамусе как о составной части лимбической и ретикулярной систем мозга, осуществляющей взаимодействие между регуляторными механизмами, интеграцию соматической и вегетативной деятельности. Поэтому при поражении гипоталамической области (опухоль, воспалительные процессы, нарушение кровообращения, интоксикация, травма) могут возникать различные клинические проявления, в том числе несахарный диабет, ожирение, импотенция, нарушения сна и бодрствования, апатия, расстройство терморегуляции (гипер– и гипотермия), распространенные изъязвления в слизистой оболочке желудка, нижней части пищевода, острые перфорации пищевода, двенадцатиперстной кишки и желудка.

Поражение вегетативных образований на уровне спинного мозга проявляется пиломоторными, сосудодвигательными нарушениями, расстройствами потоотделения и тазовых функций. При сегментарных расстройствах эти изменения локализуются в зоне иннервации пораженных сегментов. В этих же областях отмечаются трофические изменения: повышенная сухость кожи, местный гипертрихоз или локальное выпадение волос, а иногда трофические язвы и остеоартропатии. При поражении сегментов CVIII – ThI, возникает синдром Бернара–Горнера: птоз, миоз, энофтальм, часто – уменьшение внутриглазного давления и расширение сосудов лица.

При поражении узлов симпатического ствола возникают сходные клинические проявления, особенно выраженные, если в процесс вовлекаются шейные узлы. Отмечаются нарушение потоотделения и расстройство функции пиломоторов, расширение сосудов и повышение температуры на лице и шее; вследствие снижения тонуса мышц гортани могут возникнуть охриплость голоса и даже полная афония, синдром Бернара–Горнера.

В случае раздражения верхнего шейного узла возникают расширение глазной щели и зрачка (мидриаз), экзофтальм, синдром, обратный синдрому Бернара–Горнера. Раздражение верхнего шейного симпатического узла может проявляться также резкими болями в лице и зубах.

Поражение периферических отделов вегетативной нервной системы сопровождается рядом характерных симптомов. Наиболее часто возникает своеобразный синдром, получивший название симпаталгии. При этом боли носят жгучий, давящий, распирающий характер, отличаются наклонностью к постепенному распространению вокруг области первичной локализации. Боли провоцируются и усиливаются изменениями барометрического давления и температуры окружающей среды. Могут наблюдаться изменения окраски кожных покровов, обусловленные спазмом или расширением периферических сосудов: побледнение, покраснение или цианотичность, изменения потоотделения и кожной температуры.

Вегетативные нарушения могут возникать при поражении черепных нервов (особенно тройничного), а также срединного, седалищного и др. Считается, что пароксизмы при невралгии тройничного нерва в основном связаны с поражениями вегетативных отделов нервной системы.

Поражение вегетативных ганглиев лица и полости рта характеризуется появлением жгучих болей в зоне иннервации, имеющей отношение к данному ганглию, пароксизмальностью, возникновением гиперемии, усилением потоотделения, в случае поражения подчелюстного и подъязычного узлов – усилением слюноотделения.

Методика исследования. Существуют многочисленные клинические и лабораторные методы исследования вегетативной нервной системы. Обычно их выбор определяется задачей и условиями исследования. Однако во всех случаях необходимо учитывать исходное состояние вегетативного тонуса и уровень колебаний относительно фонового значения.

Установлено, что чем выше исходный уровень, тем меньшим будет ответ при функциональных пробах. В отдельных случаях возможна даже парадоксальная реакция. Исследование лучше проводить утром натощак или через 2 ч после еды, в одно и то же время, не менее 3 раз. При этом за исходную величину берется минимальное значение получаемых данных.

Для исследования исходного вегетативного тонуса применяются специальные таблицы, в которых содержатся данные, уточняющие субъективное состояние, а также объективные показатели вегетативных функций (питание, цвет кожи, состояние кожных желез, температура тела, пульс, артериальное давление, ЭКГ, вестибулярные проявления, функции дыхания, желудочно-кишечного тракта, тазовых органов, работоспособность, сон, аллергические реакции, характерологические, личностные, эмоциональные особенности и др.). Приводим основные показатели, которые могут использоваться как критерии, лежащие в основе исследования.

После определения состояния вегетативного тонуса исследуется вегетативная реактивность при воздействии фармакологических средств или физических факторов. В качестве фармакологических средств используется введение растворов адреналина, инсулина, мезатона, пилокарпина, атропина, гистамина и др.

Для оценки состояния вегетативной нервной системы применяются следующие функциональные пробы.

Холодовая проба. В положении больного лежа подсчитывают частоту сердечных сокращений и измеряют артериальное давление. После этого кисть другой руки опускают на 1 мин в холодную воду температуры 4 °С, затем вынимают руку из воды и каждую минуту регистрируют артериальное давление и частоту пульса до возвращения к исходному уровню. В норме это происходит через 2–3 мин. При повышении артериального давления более чем на 20 мм рт.ст. реакция оценивается как выраженная симпатическая, менее чем на 10 мм рт. ст. – как умеренная симпатическая, а при снижении давления – как парасимпатическая.

Глазосердечный рефлекс (Даньини–Ашнера). При надавливании на глазные яблоки у здоровых лиц сердечные сокращения замедляются на 6–12 в минуту. Если число сокращений замедляется на 12–16, это расценивается как резкое повышение тонуса парасимпатической части. Отсутствие замедления или ускорение сердечных сокращений на 2–4 в минуту указывают на повышение возбудимости симпатической части.

Солярный рефлекс. Больной лежит на спине, а обследующий производит давление рукой на верхнюю часть живота до ощущения пульсации брюшной аорты. Спустя 20–30 с число сердечных сокращений замедляется у здоровых лиц на 4–12 в минуту. Изменения сердечной деятельности оцениваются, как при глазосердечном рефлексе.

Ортоклиностатический рефлекс. Исследование проводится в два приема. У больного, лежащего на спине, подсчитывают число сердечных сокращений, а затем предлагают быстро встать (ортостатическая проба). При переходе из горизонтального положения в вертикальное частота сердечных сокращений увеличивается на 12 в минуту с повышением артериального давления на 20 мм рт.ст. При переходе больного в горизонтальное положение показатели пульса и давления возвращаются к исходным в течение 3 мин (клиностатическая проба). Степень ускорения пульса при ортостатической пробе является показателем возбудимости

симпатической части вегетативной нервной системы. Значительное замедление пульса при клиностатической пробе указывает на повышение возбудимости парасимпатической части.

Проводятся также фармакологические пробы. *Проба с адреналином.* У здорового человека подкожное введение 1 мл 0,1 % раствора адреналина вызывает через 10 мин побледнение кожи, повышение артериального давления, учащение пульса, увеличение уровня глюкозы в крови. Если указанные изменения возникают быстрее и оказываются более выраженными, это говорит о повышении тонуса симпатической иннервации.

Кожная проба с адреналином. На место укола кожи иглой наносится капля 0,1 % раствора адреналина. У здорового человека на таком участке возникают побледнение и розовый венчик вокруг.

Проба с атропином. Подкожное введение 1 мл 0,1 % раствора атропина вызывает у здорового человека сухость в полости рта и кожи, учащение пульса и расширение зрачков. Атропин, как известно, блокирует М-холинореактивные системы организма и является, таким образом, антагонистом пилокарпина. При повышении тонуса парасимпатической части все реакции, возникающие под действием атропина, ослабляются, поэтому проба может быть одним из показателей состояния парасимпатической части.

Исследуются также сегментарные вегетативные образования.

Пиломоторный рефлекс. Рефлекс «гусиной кожи» вызывается щипком или с помощью прикладывания холодного предмета (пробирка с холодной водой) или охлаждающей жидкости (ватка, смоченная эфиром) на кожу надплечья или затылка. На одноименной половине грудной клетки возникает «гусиная кожа» в результате сокращения гладких волосковых мышц. Дуга рефлекса замыкается в боковых рогах спинного мозга, проходит через передние корешки и симпатический ствол.

Проба с ацетилсалициловой кислотой. Со стаканом горячего чаю больному дают 1 г ацетилсалициловой кислоты. Появляется диффузное потоотделение. При поражении гипоталамической области может наблюдаться его асимметрия. При поражении боковых рогов или передних корешков спинного мозга потоотделение нарушается в зоне иннервации пораженных сегментов. При поражении поперечника спинного мозга прием ацетилсалициловой кислоты вызывает потоотделение только выше места поражения.

Проба с пилокарпином. Больному подкожно вводят 1 мл 1 % раствора пилокарпина гидрохлорида. В результате раздражения постганглионарных волокон, идущих к потовым железам, усиливается потоотделение. Следует иметь в виду, что пилокарпин возбуждает периферические М-холинорецепторы, вызывающие усиление секреции пищеварительных и бронхиальных желез, сужение зрачков, повышение тонуса гладкой мускулатуры бронхов, кишечника, желчного и мочевого пузыря, матки. Однако наиболее сильное действие пилокарпин оказывает на потоотделение. При поражении боковых рогов спинного мозга или его передних корешков в соответствующем участке кожи после приема ацетилсалициловой кислоты потоотделения не возникает, а введение пилокарпина вызывает потоотделение, поскольку сохранными остаются постганглионарные волокна, реагирующие на этот препарат.

Световая ванна. Согревание больного вызывает потоотделение. Рефлекс является спинальным. аналогичным пиломоторному. Поражение симпатического ствола полностью исключает потоотделение на пилокарпин, ацетилсалициловую кислоту и согревание тела.

Термометрия кожи (кожная температура). Исследуется с помощью электротермометров. Кожная температура отражает состояние кровоснабжения кожи, которое является важным показателем вегетативной иннервации. Определяются участки гипер-, нормо– и гипотермии. Различие кожной температуры в 0,5 °С на симметричных участках является признаком нарушений вегетативной иннервации.

Дермографизм. Сосудистая реакция кожи на механическое раздражение (рукояткой молоточка, тупым концом булавки). Обычно на месте раздражения возникает красная полоса, ширина которой зависит от состояния вегетативной нервной системы. У некоторых лиц полоса может возвышаться над кожей (возвышенный дермографизм). При повышении симпатического тонуса полоса имеет белый цвет (белый дермографизм). Очень широкие полосы красного дермографизма указывают на повышение тонуса парасимпатической нервной системы. Реакция возникает по типу аксон-рефлекса и является местной.

Для топической диагностики используется рефлекторный дермографизм, который вызывается раздражением с помощью острого предмета (проводят по коже острием иглы). Возникает полоса с неровными фестончатыми краями. Рефлекторный дермографизм представляет собой спинно-мозговой рефлекс. Он исчезает при поражении задних корешков, спинного мозга, передних корешков и спинномозговых нервов на уровне поражения.

Выше и ниже пораженной зоны рефлекс обычно сохраняется.

Зрачковые рефлексы (описаны в разделе 4.1). Определяются прямая и содружественная реакции зрачков на свет, реакция их на конвергенцию, аккомодацию и боль (расширение зрачков при уколе, щипке и других раздражениях какого-либо участка тела)

Для исследования вегетативной нервной системы применяют электроэнцефалографию. Метод позволяет судить о функциональном состоянии синхронизирующих и десинхронизирующих систем мозга при переходе от бодрствования ко сну.

При поражении вегетативной нервной системы нередко возникают нейроэндокринные нарушения, поэтому проводят гормональные и нейрогуморальные исследования. Изучают функцию щитовидной железы (основной обмен с применением комплексного радиоизотопного метода поглощения I311), определяют кортикостероиды и их метаболиты в крови и моче, углеводный, белковый и водно-электролитный обмен, содержание катехоламинов в крови, моче, цереброспинальной жидкости, ацетилхолина и его ферментов, гистамина и его ферментов, серотонина и др.

Поражение вегетативной нервной системы может проявляться психовегетативным симптомокомплексом. Поэтому проводят исследование эмоциональных и личностных особенностей больного, изучают анамнез, возможность психических травм, осуществляют психологическое обследование.

Глава 6
Высшие психические функции и их нарушения

Уникальная способность человека к речи и мышлению, предметному восприятию (гнозис) и действиям с предметами (праксис), а также их расстройства при очаговых поражениях мозга всегда были в поле зрения неврологов. По мере совершенствования структурно-функциональных представлений о мозге, законах нервной деятельности, биолого-социальной природе человека, законах человеческой психики, языка представления о гнозисе, праксисе, речи и мышлении усложнялись, перестраивались и получали освещение в смежных научных дисциплинах, в первую очередь физиологии, психологии и лингвистике. Соответственно клиническая семиотика агнозий, апраксий и афазий расширялась, а представления о принципах классификации этих расстройств, значении соответствующих синдромов для топической и нозологической диагностики, целесообразных методах исследования больных изменялись.

Иерархический принцип строения высших психических функций. Способности человека к речи и мышлению обеспечиваются в первую очередь особо развитой у него корой большого мозга. Поэтому еще сравнительно недавно в неврологии употреблялся термин «высшие корковые функции», хотя уже тогда было ясно, что активность коры большого мозга и, следовательно, функции речи и мышления невозможны без активности стволово-подкорковых структур. Затем стали предпочитать термин «высшие мозговые функции». Однако как кора не функционирует без стволово-подкорковых структур, так и высшие мозговые функции не существуют без низших мозговых функций. Высшие мозговые функции надстраиваются над низшими в фило– и онтогенезе, реализуясь через посредство низших психических функций в поведенческих актах. Следовательно, высшие психические функции имеют такое же иерархическое строение, как и другие функции ЦНС (чувствительные, двигательные, вегетативные и др.).

Условнорефлекторный механизм высших психических функций. Большой вклад в учение о высших психических функциях внесла отечественная физиология. В трудах И.М. Сеченова, И. П. Павлова и их последователей о высшей нервной деятельности человека освещен

условнорефлекторный механизм высших психических функций. Такой механизм, формирующийся на основе врожденных безусловных рефлексов, объясняет индивидуальную вариабельность высших психических функций. Особенностью психической деятельности человека являются также способности к творчеству, открытиям, умению ориентироваться в новой ситуации, планированию и прогнозированию своих действий, приспособлению к жизни в обществе.

Роль социальных факторов в происхождении высших психических функций. По своему происхождению эти функции являются общественно-историческими, а в индивидуальном развитии ребенка формируются после его рождения и только под воздействием социальной среды: общекультурной и языковой, приобретая при этом национально-специфические черты. Специальными исследованиями установлено, что среди 6-месячных детей, т.е. задолго до начала языкового развития, уже можно узнать соотечественников по характеру звуков гудения. Национальную специфику высших психических функций тоже нельзя недоучитывать в диагностической практике.

Значение возраста больного для оценки состояния высших психических функций. Личность овладевает языком и культурой на протяжении многих лет, вступая в усложняющиеся виды деятельности (эмоциональное общение со взрослыми, игра с предметами, социально-ролевая игра, школьное обучение, производственно-профессиональная активность, эстетическое творчество и др.), поэтому нормальная для современного взрослого человека структура высших психических функций формируется не сразу. Поэтому то, что является отклонением от нормы или патологией у взрослого человека, у ребенка часто может быть этапом развития высших психических функций. Так, у дошкольников можно наблюдать такую возрастную недостаточность пространственных ориентировок или фонематического анализа слов, которые у школьников и тем более у взрослых указывают на очаговую патологию коры мозга.

Функциональная система высших психических функций. Постепенно формируясь при разных видах деятельности, эти функции образуют одну из сложнейших функциональных систем, общие закономерности которых были изложены в трудах П. К. Анохина и Н.А. Бернштейна. Психологически содержательными элементами системы высших психических функций служат различные целевые действия и адекватные условиям их выполнения операции.

Диагностируя расстройства высших психических функций, необходимо определить топику очагового поражения мозга, приведшего к той или иной патологии, применяя системный анализ патологических синдромов высших психических функций.

Метод системного анализа высших психических функций был введен в неврологию А.Р. Лурия. Этот метод предполагает, во-первых, отказ от идей как узкого локализационизма, так и равнозначности корковых полей. Во-вторых, системный анализ высших психических функций требует использования специальных методик: нейропсихологических и нейролингвистических. Согласно современным представлениям, высшие психические функции являются функциональной системой со сложным иерархическим строением: они условнорефлекторны по своему механизму, имеют общественно-историческое происхождение и развиваются у каждого индивидуума после рождения и только в социальной среде под воздействием культуры данного общества, в том числе языковой. Для клинического исследования высших психических функций необходимо применять специальные нейропсихолкнгвистические методики.

Задачи неврологической практики конца XX – начала XXI века требуют более высокой точности топической диагностики и более глубокого понимания патогенеза расстройств высших психических функций при очаговых поражениях мозга. Эти требования времени делают необходимым дальнейшее изучение структурно-функциональной организации высших психинеских функций и разработки такой классификационной системы, в которой были бы представлены как иерархический, так и анализаторный принципы.

Если принять систему топически значимых взаимоотношений, то можно осуществлять нейропсихолингвистическую дифференциацию очаговых поражений коры левого полушария большого мозга различного функционального уровня.

Афазия – нарушение речи, характеризующееся полной или частичной утратой способности понимать чужую речь либо пользоваться словами и фразами для выражения своих

мыслей, обусловленное поражением коры доминантного (левого у правшей) полушария большого мозга при отсутствии расстройств артикуляционного аппарата и слуха. Речь – самая сложная форма психической деятельности, выступающая в двух формах: как самостоятельная функция и как функция связывания всех психических процессов. Речь тесно связана с мышлением, памятью и даже восприятием. Речь регулирует поведение человека.

Различают области доминантного полушария большого мозга, при повреждении которых возникает афазия: премоторная – задняя часть нижней лобной извилины – корковые поля 44, 45; постцентральная – нижняя часть корковых полей 1, 2, 5, 7 и частично поля 40; верхняя височная извилина – корковое поле 22; нижняя теменная долька – корковые поля 39, 40: задние отделы височной доли – корковое поле 37; префронтальная – передние отделы лобной доли – корковые поля 9, 10, 11, 46. Перечисленные поля являются вторичными полями анализаторов, а префронтальные отделы и поля 39, 40 – третичными полями, которые координируют сложную системную работу целой группы анализаторов. В отличие от первичных полей корковых анализаторов эти области непосредственно не связаны с периферическими рецепторами; наиболее развиты у них ассоциативные слои; эти зоны коры имеют многочисленные связи с окружающими их областями. Таким образом, функциональная система речи соединяет различные отделы полушарий большого мозга. Роль звеньев этой сложной функциональной системы, включающей речедвигательный и слуховой анализаторы, неодинакова, что проявляется при органическом повреждении какой-либо из речевых зон. В этих случаях нарушается один из факторов (предпосылка), необходимых для нормального процесса речи. С учетом подобного фактора как основы нарушений речи и создана классификация афазии А.Р. Лурия, которую можно применять для топической диагностики и восстановительного обучения.

Структура речи прежде всего складывается из двух процессов: произнесения слов и восприятия речи. Нарушение процесса произнесения слов называется моторной, экспрессивной афазией, нарушение восприятия речи – импрессивной афазией.

Различают три формы нарушений ***экспрессивной речи***, афферентная, эфферентная и динамическая моторная афазия.

Афферентная моторная афазия возникает при повреждении постцентральных отделов доминантного полушария большого мозга, обеспечивающих кинестетическую основу движений артикуляторного аппарата. Кинестетические афферентации обеспечивают необходимую силу, размах и направление движений мышц, участвующих в артикуляции, а нарушение речевых кинестезии приводит к центральному дефекту – нарушению произнесения отдельных звуков. Больной затрудняется в артикуляции, особенно так называемых гоморганных звуков, сходных по месту (например, переднеязычные: «т», «д», «л», «н») либо по способу (щелевые: «ш», «з», «щ», «х») образования. Нарушаются все виды устной речи (автоматизированная, спонтанная, повторная, называние), а также письменная речь (чтение и письмо). Нередко афферентная моторная афазия сочетается с оральной апраксией.

Эфферентная моторная афазия возникает при повреждении нижних отделов премоторной зоны, области Брока, полей 44 и 45. В отличие от афферентной моторной афазии артикуляция отдельных звуков не нарушена. Дефект касается процессов переключения с одной речевой единицы (звук, слово) на другую. Нарушается кинетика речевого процесса вследствие трудностей переключения, расстройств механизмов речи – персеверации (повторения слов и фраз). Произнося хорошо отдельные речевые звуки, больной затрудняется в произнесении серии звуков либо фразы. Продуктивная речь заменяется персеверациями и в тяжелых случаях представлена речевым эмболом.

Другой особенностью речи является так называемый телеграфный стиль: речь состоит в основном из существительных, содержит очень малоглаголов. Возможна сохранность непроизвольной, автоматизированной речи, пения. Менее грубо, чем при афферентной моторной афазии, изменена повторная речь. Так же, как при этом виде афазии, нарушаются номинативная функция речи (называние), чтение и письмо.

Динамическая моторная афазия возникает при поражениях префронтальных отделов, области, находящейся кпереди от зоны Брока. Центральный дефект этой формы афазии – нарушение активной продуктивной речь. При этом репродуктивная речь (повторная, автоматизированная) сохранена. Больной не может активно высказать мысль, задать вопрос.

При этом он хорошо артикулирует все звуки, повторяя отдельные слова и предложения, правильно отвечает на вопросы. В основе этой формы афазии лежит нарушение внутренней речи, основными функциями которой являются программирование и структурирование предложения.

Нарушения ***импрессивной речи*** проявляются двумя основными формами: сенсорной и семантической афазией.

Сенсорная афазия возникает при повреждении области Вернике (поле 22). В основе нарушения понимания речи лежит расстройство фонематического слуха. Фонема – смыслоразличительный признак языка, к которому в русском языке относятся звонкость и глухость («б»-«п», «д»-«т», «с»-«з»), ударность и безударность («замок» и «замок), твердость и мягкость („пыл“, „пыль“). Больной с сенсорной афазией не может повторить такие слоги, как „ба-па“, „та-да“, „са-за“, не воспринимая разницы между коррелирующими фонемами; не может сосчитать количество звуков в слове. Не понимая речи окружающих, больной все время стремится говорить. В речи его отмечаются литеральные (замена одного звука другим) и вербальные (замена одного слова другим, близким по звучанию либо значению) парафазии, искажения слов. В крайних случаях речь больного непонятна для окружающих, так как состоит из набора искаженных слов („словесный салат“). В относительно легких случаях сенсорной афазии, помимо нарушения фонематического слуха, возникает феномен отчуждения смысла слова, который является следствием нарушения звукобуквенного анализа. Больному предлагают показать глаз, нос, ухо и, если он справляется с заданием, расширяют его до объема двух элементов (покажите нос–глаз, ухо–глаз и т.д.). В этих условиях наступает отчуждение смысла слова и больной начинает беспомощно искать нос, который при первом задании он безошибочно находил. Следствием нарушения фонематического слуха является расстройство письма, например написание таких слов, как „забор“, „собор“, „запор“. При этом имеются типичные ошибки; написание „с“ вместо „з“, „п“ вместо „б“.

Семантическая афазия возникает при повреждении третичных полей (39, 40) левого полушария. В основе этой афазии лежит расстройство пространственного синтеза, вследствие чего больной не понимает речевых формулировок, отражающих пространственные отношения. Например, он не может правильно выполнить инструкцию: «Нарисуйте круг под квадратом», «Нарисуйте треугольник над кругом», так как не понимает отношений, выраженных с помощью предлогов. Больной не понимает также смысла сравнительных, возвратных и атрибутивных конструкций. Нарушение понимания сложных логико-грамматических структур демонстрируют, давая больному инструкцию: «Покажите ручку карандашом» или «Покажите карандаш ручкой».

Амнестическая афазия проявляется нарушением способности называть предметы при сохраненной возможности их охарактеризовать; при подсказывании начального слога или буквы больной вспоминает нужное слово. Возникает при повреждении полей 37 и 40 (нижних и задних отделов теменной и височной областей). Как правило, сочетается с нарушением зрительных представлений. Больной описывает предмет, хорошо понимая его значение (на просьбу назвать ручку отвечает: «Это то, чем пишут»). В речи больного с амнестической афазией мало существительных и много глаголов.

Методика исследования. Нейропсихологическое обследование больного с афазией проводят по следующей схеме.

Экспрессивная речь

• *Спонтанная речь.* Больному предлагают подробно рассказать о своем заболевании, работе или семье. Если он не может выполнить это задание, обследование ведется с помощью диалога: больной должен давать краткий ответ на конкретный вопрос, касающийся его болезни, работы или семьи.

• *Повторная речь.* Повторение гласных и согласных звуков по одному, по парам. При этом необходимо подбирать звуки, сходные по месту или способу образования, например: «б», «п», «г», «к» – взрывные, «ш», «з», «щ», «х» – щелевые, «т», «д», «н», «л» – переднеязычные, «м», «п», «б» – губно-губные. Пары согласных звуков для повторения: «б-п», «т-д», «г-к», «л-л», «л-к», «м-н», «л-н». Пары согласных слогов: «ба-па», «да-та», «та-ка», «то-до», «ра-ла», «ра-ла-на», «да-та-ла». Повторение простых (например, «изба», «лес», «холод» и др.) и более

трудных для артикуляции слов (например, «полковник», «половник», «портной», «кораблекрушение»). Повторение фраз (например, «По небу летит самолет») и скороговорок («На дворе трава, на траве дрова»).

• *Автоматизированная речь.* Счет, перечисление дней недели, месяцев (в прямом и обратном порядке).

• *Называние показываемых предметов по картинкам с их изображениями* , называние действий на картинках.

Импрессивная речь

• *Фонематический слух.* Больному предлагают для различения близкие фонемы: «ба-па», «да-та», «са-за» с предварительной инструкцией их повторить, если у больного не нарушена экспрессивная речь, или поднять правую руку на слог «ба», «да», «за» (звонкий), если затруднена моторика речи.

• *Понимание смысла слов.* Больному предлагают показать называемые врачом картинки или части тела (нос, глаз, ухо) по одному либо по парам (пирог–телефон, ухо–нос). Дается задание разъяснить значение таких слов, как «гусеница», «заусеница», «бочка», «почка», «дочка».

• *Понимание смысла сложных логико-грамматических конструкций:* сравнительных («Оля темнее Сони, но светлее Кати. Кто самый светлый?»), возвратных («Земля освещается Солнцем или Солнце освещается Землей?»), атрибутивных («Отец брата и брат отца – одно и то же?»), фраз, смысл которых выражен с помощью предлогов или предложных окончаний («Нарисуйте круг над треугольником, квадрат под треугольником, покажите ручку карандашом, карандаш – ручкой» и т.д.).

• *Понимание и выполнение простых и сложных инструкций.* («Постучите по столу 3 раза, положите карандаш под книгу, коснитесь указательным пальцем правой руки левого уха» и др.).

Дифференциальная диагностика афазий. Используя системный анализ, можно установить природу нарушенной речи у больных. Происхождение расстройств «моторной» речи (при относительно сохранной способности понимания речи) может быть обусловлено и распадом системы языковых обобщений, и артикуляторной апраксией, и псевдобульбарной дизартрией, а чаще всего различными комбинациями нескольких патогенетических факторов. Соответственно будут меняться формулировки топического диагноза, а иногда и нозологических построений, и рекомендуемый логопеду подход к проведению восстановительного обучения.

Для псевдобульбарной дизартрии характерны однообразие и стойкие нарушения произношения звуков, главным образом «р», «л», «ш», «ж», «ч», «ц», «с», «з» во всех речевых заданиях, в том числе в повторной речи и при воспроизведении автоматизированных словесных рядов (порядковый счет от 1 до 20, перечисление дней недели и т.д.). При апраксии нарушения произношения звуков нестойки и вариабельны, в автоматизированных видах речи они могут исчезать. Больной не столько не может произнести слово, сколько не умеет, не знает, как это сделать.

В обоих случаях, как при дизартрии, так и при апраксии, речь становится невнятной, малоразборчивой; при этом понимание речи окружающих, процессы чтения и письма, внутренняя речь совсем не нарушаются при дизартрии и почти не изменяются при апраксии. В случае афазии нарушения звуковой стороны речи обнаруживаются во всех ее видах (собственная речь, понимание речи окружающих, чтение, письмо, внутренняя речь). Они вариабельны, нестойки, но не ведут к невнятности речи, так как смешиваются языковые обобщения – фонемы, а не единицы их моторного воплощения в звуковом потоке.

Аграфия – нарушение способности писать правильно по смыслу и форме при сохранности двигательной функции руки, обусловленное очаговым поражением коры доминантного полушария большого мозга. Часто сочетается с сенсорной и моторной афазией. Иногда может наблюдаться изолированно при поражении заднего отдела средней лобной извилины (поле 6). В тяжелых случаях больной не может писать, в более легких – письмо возможно, но выявляются пропуски или перестановки букв (литеральная параграфия),

пропуски или замена одних слов другими (вербальная параграфия), нарушения списывания слов или букв, а также непонимание смысла слов или предложения.

Методика исследования. Больному предлагается копирование – списывание отдельных букв, слов, фраз; письмо под диктовку букв, слов, фраз; письмо автоматизированное (адрес, фамилия больного, цифры, дни); написание названия показываемых предметов; спонтанное письмо.

Алексия – расстройство чтения, обусловленное нарушением понимания текста. Обычно сочетается с афазией, редко наблюдается изолированно при поражении левой угловой извилины (поле 39). В тяжелых случаях больной не может читать (ни вслух, ни про себя), в более легких – чтение возможно, но выявляются пропуски или перестановки букв (литеральная паралексия), пропуски или замена слов (вербальная паралексия), а также непонимание прочитанного.

Методика исследования. Больному предлагается чтение вслух, чтение про себя (выполнение письменных инструкций, пересказывание прочитанного).

Акалькулия – нарушение способности производить арифметические действия, обусловленное поражением доминантного полушария большого мозга (поле 39). Обычно сочетается с семантической афазией. В тяжелых случаях больной не может считать, в легких – наблюдаются затруднения или ошибки при оперировании цифрами.

Методика исследования. Больному предлагается запись однозначных и многозначных чисел; автоматизированный счет (таблица умножения); сложение, вычитание, умножение и деление.

Апраксия – нарушение целенаправленного действия при сохранности составляющих его элементарных движений. Возникает при очаговых поражениях коры полушарий большого мозга или проводящих путей мозолистого тела.

Основными факторами, необходимыми для осуществления праксиса, являются: 1) сохранность кинестетической (афферентной) основы движений; 2) сохранность кинетической (эфферентной) основы; 3) сохранность зрительно-пространственных координат; 4) процесс программирования, контроля в организации целенаправленных движений и действий. В реализации этих предпосылок принимают участие разные области полушарий большого мозга, и функциональная система праксиса включает много корковых зон (префронтальные, премоторные поля – поля 6, 8; постцентральные отделы, поля 39, 40). При повреждении того или иного участка функциональной системы нарушается один из факторов и возникает апраксия. На выделении подобных факторов, составляющих основу нарушений, и базируется классификация апраксий по А.Р. Лурия. Так, выделяются апраксия позы и оральная апраксия при повреждении постцентральных отделов полушарий большого мозга, динамическая апраксия при повреждении премоторных отделов мозга, пространственная апраксия и конструктивная апраксия при повреждении нижней теменной дольки (поля 39, 40) и, наконец, лобная апраксия, возникающая при повреждении полюсов лобных долей мозга.

При повреждении постцентральных отделов мозга (поля 1, 2, 3, 5 и частично 7) нарушается кинестетическая основа движений, возникают трудности в направлении дифференцированных импульсов к соответствующим мышцам – ***апраксия позы*** . Затруднено воспроизведение различных положений пальцев руки по заданному образцу. Такие же трудности больной испытывает, пытаясь, например, поместить язык между верхней губой и зубами – ***оральная апраксия*** . При поражениях левого (у правшей) полушария эти симптомы сочетаются с афферентной моторной афазией и афферентной аграфией (в письме, как и в речи больных, происходят замены близких по произношению артикулом, например «л–н»), составляя синдром нарушения высших мозговых функций, характерный для поражения постцентральных отделов мозга.

Каждое движение и тем более действие представляют собой цепь последовательно сменяющих друг друга двигательных актов, требующих постоянного переключения иннервации с одних мышц на другие, т.е. денервации предыдущего двигательного стереотипа.

Эти иннерваторно-денерваторные механизмы обеспечиваются премоторными отделами коры.

При повреждении премоторных отделов мозга (поля 6, 8, 44) затруднено выполнение серии движений (например, кулак – ладонь – ребро). Вследствие возникающих при этом персевераций проявляется ***динамическая апраксия***, сочетающаяся с эфферентной моторной афазией и эфферентной аграфией при поражениях левого полушария.

Движения и действия совершаются в системе пространственных координат, которые распадаются при поражениях нижней теменной дольки (поля 39, 40). В этом случае возникает ***пространственная апраксия***, которую можно выявить с помощью двуручных проб Хеда: больной путает фронтальную и сагиттальную плоскости, правую и левую стороны, затрудняется из отдельных частей построить геометрическую фигуру – треугольник, квадрат (***конструктивная апраксия***). В грубых случаях пространственной апраксий больной не может самостоятельно одеться (апраксия одевания), застелить постель, зажечь спичку, показать, как забивают гвозди молотком, как погрозить пальцем, как пригласить жестом, как помахать рукой при прощании. Синдром пространственных расстройств при поражениях левого полушария включает также семантическую афазию, акалькулию, алексию и аграфию. Нарушения чтения или письма в той или иной стпени сопровождают разные формы афазий, что необходимо учитывать при дифференциации афазий и дизартрии. Однако при поражении поля 39 наблюдается изолированная алексия, иногда совместно с аграфией.

Особой формой является апраксия левой руки, возникающая вследствие нарушений проводящих путей мозолистого тела, в результате чего нервный импульс, формирующий задачу движения, не доходит до нижнетеменных отделов правого полушария. Это затрудняет выполнение нужного движения левой рукой при сохранении возможности выполнять движения правой рукой.

Распад целенаправленных движений и действий характеризует так называемую ***лобную апраксию*** при поражении полюсов лобных долей мозга. В этом случае у больного нарушается программа действия, отсутствует необходимый контроль его результатов. Подобная апраксия сочетается с нарушением адекватных форм поведения.

Дифференциальная диагностика апраксий.

• *Кинестетическая апраксия, или апраксия позы* (нижнетеменные очаговые поражения слева). Характерны трудности при воспроизведении заданных положений рук и пальцев, особенно при экранировании рук от зрительного контроля. Одновременно нередко наблюдаются аналогичные трудности в движениях губ, щек, языка (оральная кинестетическая апраксия) и искажение звучания согласных и гласных в составе слоговых единиц (артикуляторная кинестетическая апраксия).

• *Кинетическая апраксия* (премоторные очаговые поражения лобной доли с вовлечением в процесс зоны Брока). Характерны двусторонние трудности воспроизведения последовательных комплексов движений рук (например, довести до конца строки ломаную линию) с замедленностью движений, остановками, персеверациями и общим напряжением мышц. Нередко одновременно наблюдаются оральная кинетическая апраксия и артикуляторная кинетическая апраксия, ведущая к замедленной, напряженной, по слогам речи пониженной разборчивости.

• *Пространственная апраксия* (преимущественно нижнетеменные и теменно-затылочные очаговые поражения слева). Характерны расстройства пространственно-ориентированных движений и действий, например в пробах Хеда с воспроизведением движений рук врача, стоящего напротив больного, при задании нарисовать план комнаты и т.д.

• *Апраксия одевания* (преимущественно теменные и теменно-затылочные очаги поражения правого полушария). Характерны трудности при надевании верхней одежды, ботинок и т.д.

Агнозия – отсутствие узнавания раздражений, поступающих как из окружающего мира, так и из собственного организма при условии сохранения чувствительности и сознания. Бывает агнозия зрительная, слуховая, обонятельная, вкусовая, тактильная и аутотопагнозия.

Дифференциальная диагностика агнозий.

• *Предметная зрительная агнозия* (двуполушарные, нередко обширные

височно-затылочные очаги поражения). Характерны трудности узнавания реалистических изображений зрительно воспринимаемых предметов, контурных, осложненных дополнительными штрихами, пятнами и наложенных друг на друга.

• *Цветовая агнозия в сочетании с буквенной* (левополушарные височно-затылочные очаги поражения). Характерны трудности узнавания и сортировки по цветовым категориям мотков шерсти или кусочков раскрашенного картона (цветовая агнозия), а также сходных по начертанию букв: «н», «г», «п», «и», или «в», «р», «б», «ь» (буквенная агнозия).

• *Зрительно-пространственная агнозия* (преимущественно левополушарные нижнетеменные и теменно-затылочные очаги поражения). Характерны трудности в определении положения стрелок на часах, правой и левой сторон объекта, в сравнении двух фигур с определенным пространственным расположением элементов и др. При аналогичных правополушарных очагах поражения характерны фрагментарность восприятия пространственно-ориентированных объектов, нарушение топографической памяти с неузнаванием знакомой улицы, комнаты, «игнорирование» левой части зрительного пространства.

• *Слуховая агнозия* (преимущественно очаговые поражения верхней височной извилины справа). Характерны трудности узнавания предметных звуков (шорох сминаемой бумаги, постукивание мелом по доске или ложечкой при помешивании чая в чашке, гудок паровоза и др.). При нерезкой речевой слуховой агнозии (поражение зоны Вернике) возникают трудности узнавания звуков родной речи и тем самым понимания слышимой речи с отчуждением смысла слов и трудностями повторения.

• *Тактильно-кинестетическая агнозия, или астереогнозия* (преимущественно левополушарные теменные очаговые поражения). Характерны двусторонние трудности узнавания путем ощупывания мелких предметов (ключ, пуговица, монета).

• *Агнозия на лица* (правополушарные или преимущественно правополушарные нижнезатылочные очаговые поражения). Характерны трудности узнавания знакомых лиц, в том числе их фотографий.

Методика исследования. Исследование праксиса и гностических функций проводят по следующей схеме.

1. Воспроизведение поз пальцами рук.

2. Оральный праксис (высунуть язык, коснуться языком правого и левого углов рта, верхней и нижней губы).

3. Исследование динамической организации двигательного акта: проба кулак–ладонь–ребро, I палец–II–I–V. Нарисовать по образцу.

4. Пространственный и конструктивный праксис. Проба Хеда (больной путает фронтальную и сагиттальную плоскости, правую и левую стороны). Составление из набора палочек (спичек) геометрических фигур.

5. Воспроизведение жестов: показать, как грозят пальцем, машут рукой при прощании, подзывают к себе.

6. Воспроизведение действий с воображаемыми и реальными предметами.

7. Узнавание предметных изображений, сюжетных картин, лиц людей разных национальностей, цветов, букв, изображений, составленных из двух половин разных животных.

Расстройство схемы тела. Его разновидностью является *аутотопагнозия* , при которой нарушено узнавание собственного тела и его частей. Больной путает правую и левую стороны, утверждает, что у него много рук или ног (*полимелия*), что его голова или конечности изменены по величине и форме. Возможна агнозия пальцев – невозможность отличить один палец от другого (например, II, III, IV пальцы). Могут наблюдаться неосознание и отрицание своего двигательного, зрительного и других дефектов (*анозогнозия*). Расстройство схемы тела наиболее ярко проявляется при поражении теменной области коры правого полушария (поля 39, 40).

Межполушарные взаимоотношения. Развитие латерализации полушарных центров является отличительной чертой мозга человека. У правшей левое полушарие «отвечает» за логические и аналитические функции, которые опосредованы словом. Правое полушарие более специализировано на общем восприятии, а также на эмоциональных реакциях, необходимых

для выживания и взаимоотношения с внешней средой. Левое полушарие специализируется на формировании правильного вербального ответа. Мозг в то же время оперирует разными отделами обоих полушарий. Левое (доминантное у правшей) полушарие, которое осуществляет контроль за исполнительными функциями, может игнорировать конфликтную информацию из правого полушария, однако это не препятствует накапливанию левым полушарием информации, используемой в дальнейшем.

Глава 7
Коматозные состояния

Изменения сознания встречаются наиболее часто при острых нарушениях мозгового кровообращения, травматических и воспалительных поражениях нервной системы, а также неблагоприятно протекающих соматических заболеваниях, экзогенных интоксикациях. Особенно тяжелые нарушения сознания отмечаются при коматозных состояниях.

Кома (от греч. koma – глубокий сон) – наиболее значительная степень патологического торможения центральной нервной системы, характеризующаяся глубокой потерей сознания, отсутствием рефлексов на внешние раздражения и расстройствами регуляции жизненно важных функций организма. Основоположником учения о коматозных состояниях в нашей стране является И. К. Боголепов.

Кома является грозным осложнением различных заболеваний, серьезно ухудшающим их прогноз. Нарушения жизнедеятельности, возникающие при развитии комы, определяются видом и тяжестью патологического процесса. В одних случаях они формируются очень быстро и часто необратимы, в других – имеют стадийность, при этом обычно имеется возможность их устранения при своевременном и адекватном лечении. Это определило отношение к коме как острому патологическому состоянию, требующему неотложной терапии в более ранней стадии, нередко до установления точного этиологического диагноза. Особенно важно поддержание жизненно важных функций сердечно-сосудистой и дыхательной систем. Параллельно осуществляются дополнительные клинические и лабораторные исследования, способствующие уточнению причины коматозного состояния.

Патогенез. В развитии комы принимают участие различные патогенетические механизмы, специфичные для отдельных заболеваний, приводящих к коме. Вместе с тем имеются общие особенности патогенеза всех видов коматозных состояний: связь развития комы с нарушением функций коры больших полушарий мозга, подкорковых образований и ствола мозга. Особое значение имеют поражение ретикулярной формации ствола мозга и выпадение ее активирующего влияния на кору больших полушарий, расстройства рефлекторной деятельности ствола мозга и угнетение жизненно важных вегетативных центров. Среди общих основных патогенетических процессов следует подчеркнуть нарушения клеточного дыхания и обмена энергии в головном мозге, к чему приводят гипоксия и изменения микроциркуляции; нарушение всех видов метаболизма, прежде всего окислительного фосфорилирования с уменьшением уровня АТФ и фосфокреатина, нарастание количества АДФ, молочной кислоты и аммиака; нарушение баланса электролитов с изменением клеточных потенциалов и процессов поляризации мембран нейронов, изменения осмотических отношений в клеточном и межклеточном пространствах, нарушение обмена калия, натрия, кальция и магния в сочетании с кислотно-основным дисбалансом, развитием ацидоза; нарушение образования и выделения медиаторов в синапсах центральной нервной системы; изменение физико-химических свойств и структуры головного мозга и внутричерепных образований, набухание и отек мозга и мозговых оболочек, повышение внутричерепного давления; нарушение регуляции вегетативных функций, приводящее к дополнительным изменениям метаболизма в мозге и во всем организме, что создает порочный круг в патогенезе комы.

В обычных условиях определенный уровень бодрствования поддерживается ретикулярной формацией мозгового ствола и таламуса. В клинических условиях угнетение ретикулярной формации или активности больших полушарий приводит к изменениям сознания. С этих позиций все виды ком имеют «церебральный» характер.

Классификация. По происхождению различают три основных варианта **коматозных состояний** :

• тяжелое одно– или двустороннее очаговое поражение больших полушарий головного мозга (гематома, инфаркт, абсцесс, опухоль) с влиянием на диэнцефально-стволовые структуры;

• значительное первичное повреждение ствола мозга (инфаркт, гематома, опухоль) или его вторичное повреждение вследствие давления различных образований мозжечка;

• диффузная двусторонняя дисфункция коры больших полушарий и ствола головного мозга (различные виды метаболических и гипоксических энцефалопатий, воспалительные заболевания головного мозга и его оболочек). Предложен ряд отечественных и зарубежных классификаций ком: шкала Глазго, шкалы Н.К. Боголепова (4 степени коматозных состояний) и др. В основе этих классификаций лежит оценка уровня сознания, двигательной активности больного, состояния вегетативных и других функций.

Клинические проявления и диагностика. Во всех случаях проводится *выяснение анамнеза* болезни у сопровождающих лиц, родственников, изучаются имеющиеся медицинские документы. Больного обследуют для выявления следов возможных травм, запаха алкоголя в выдыхаемом воздухе, изучаются состояние кожных покровов, костно-суставной и мышечной систем, внутренних органов, неврологический статус. Еще раз следует подчеркнуть, что клиническое обследование больного и уточнение диагноза проводится только при обеспечении проходимости верхних дыхательных путей, восстановлении дыхания, сердечной деятельности. В случае необходимости осуществляются искусственное дыхание, интубация, прямой или непрямой массаж сердца, поддержание определенного уровня артериального давления. Эти меры являются неотложными, так как расстройства дыхания и гемодинамики могут способствовать усилению гипоксии и отека мозга, метаболических нарушений и тем самым углублять коматозное состояние. Особое значение для оценки степени коматозного состояния имеет *изучение неврологических функций* . При этом прицельно изучаются уровень сознания, дыхательная деятельность, величина зрачков и их реакция на свет, положение глазных яблок, двигательная рефлекторная активность.

Уровень сознания может быть определен с использованием словесных, тактильных, зрительных и болевых стимулов. Вначале у пациента выявляется наличие спонтанных движений и положения. Спонтанные целесообразные движения свидетельствуют о сохранности путей, идущих через ствол мозга. Степень стимула, необходимого для того, чтобы вызвать ответ, регистрируется. Так, согласно шкале ком Глазго, спонтанное открывание глаз оценивается в 4 балла, открывание глаз на словесные стимулы – в 3 балла, на болевые стимулы – в 2, отсутствие этой реакции на любые стимулы – в 1 балл. Словесный ответ может иметь оценку от 5 баллов до 1 балла (полное отсутствие ответа). Двигательный ответ непарализованной стороны оценивается как нормальный (выполнение всех команд) – 6 баллов, до 1 балла – отсутствие двигательного ответа на все виды раздражителей. В итоге общая сумма баллов по этим трем показателям может быть от 15 баллов, что свидетельствует о полностью сохраненном сознании, до 3 баллов – степень наиболее глубокой комы.

Используемые при этом стимулы могут быть словесными, сопровождаемыми тактильными, затем болевыми стимулами, включая давление на грудину или на ногтевую фалангу большого пальца руки. Отмечается характер ответных движений больного. Реакции могут быть в виде адекватного движения конечностей больного, что свидетельствует, в частности, о сохранности проводников, идущих от коры больших полушарий через внутреннюю капсулу, ствол мозга и спинной мозг. При асимметричных движениях правой и левой сторон можно предполагать поражение кортико-спинального пути.

Затем *выявляют характер дыхательных расстройств* . У здорового человека дыхание ритмичное и его частота 10–17 дыхательных движений в минуту, объем вдыхаемого воздуха при каждом движении около 500 мл. При изменении сознания и развитии коматозного состояния патологические дыхательные ритмы могут иметь определенное топико-диагностическое значение. Так, дыхание Чейна–Стокса (периодическое дыхание, при котором периоды гиперпноэ чередуются с апноэ) обычно отмечается при двусторонних глубоких полушарных поражениях или при сочетанной дисфункции коры больших полушарий

и ствола мозга. У других больных этот тип дыхания может быть начальным симптомом транстенториального вклинения при одностороннем поражении полушария большого мозга. Иногда дыхание Чейна–Стокса может быть у здоровых лиц во время глубокого сна или, что значительно чаще, обнаруживается при различных метаболических нарушениях экзогенного (например, алкогольная кома) или эндогенного характера (уремическая, печеночная, диабетическая и другие виды ком). Центральная нейрогенная гипервентиляция – регулярное, глубокое, машинообразное дыхание обычно наблюдается при поражении покрышки мозгового ствола между нижней частью среднего мозга и средней третью моста головного мозга, может быть также симптомом диффузного поражения коры больших полушарий или дисфункции стволовых структур. Также нередко выявляется нарушение кислотно-основного состояния. Другими причинами гипервентиляции могут быть метаболический ацидоз у больных пневмонией или с отеком легких, а также метаболический ацидоз при уремии, сахарном диабете, поражении печени, отравлении салицилатами. Апноэтическое дыхание (удлиненный вдох, сопровождаемый остановкой на выдохе) – типичный признак поражения моста головного мозга. Атактическое дыхание (нерегулярное, беспорядочное) и кластерное дыхание (с нерегулярными паузами между несколькими дыхательными движениями) – симптом дисфункции верхней части продолговатого мозга. По мере дальнейшей депрессии продолговатого мозга дыхательные движения становятся более хаотичными, менее глубокими, прерываются длительными паузами и затем совсем прекращаются (апноэ).

Очень важным моментом является *исследование зрачков* : их величины, симметричности и реакции на свет. Реакция зрачков на свет обычно сохранена при метаболических комах, за исключением некоторых ком токсической и лекарственной природы: так, атропин и скополамин могут вызывать неподвижность и расширение зрачков, в то время как опиаты (морфий) приводят к узким зрачкам. При интоксикации барбитуратами характерны очень широкие зрачки с отсутствием реакции на свет, аналогичные симптомы могут быть выявлены при тяжелой гипотермии и смерти мозга. Одностороннее расширение зрачка может быть признаком аневризмы задней соединительной артерии и влияния на глазодвигательный нерв или сдавления ножки мозга полушарной опухолью или гематомой.

После изучения состояния зрачков и их реакции на свет проводится *исследование положения и движения глазных яблок* . Содружественные спонтанные движения глаз свидетельствуют о сохранности мозгового ствола. Диссоциированные движения глаз – типичный симптом дисфункции ствола. Односторонний или двусторонний паралич отведения глаз кнаружи может быть обусловлен повышением внутричерепного давления вследствие массивного очага в больших полушариях. Отведение глаз в сторону может быть связано с полушарным (глаза смотрят на «свой» очаг) или мостовым поражением (глаза смотрят на парализованные конечности). Среди других наиболее типичных симптомов следует отметить поворот глаз в противоположную сторону при эпилептическом припадке. В то же время отсутствие движений и отклонения глаз при сохранении реакции зрачков на свет – признак диффузного поражения коры больших полушарий и ствола мозга, что типично для различных видов метаболических ком. Поворот глаз книзу чаще связан с кровоизлиянием в таламус, дисфункцией коры больших полушарий и ствола мозга. Нередким симптомом при коме является нистагм – быстрые подергивания глазных яблок, что свидетельствует о поражении ствола мозга или мозжечка и встречается при сосудистых и инфекционных процессах, опухоли этих образований, интоксикации алкоголем, фенитоином.

При поражении полушарий большого мозга с помощью калорической стимуляции холодной водой (10–20 мл холодной воды в ушной канал на одноименной очагу стороне) выявляются движения глаз за среднюю линию в другую сторону; аналогичный результат может быть получен при пассивном повороте головы (глаза куклы). У больных в коматозном состоянии с сохранностью стволовых функций поворот головы вызывает движения глаз в сторону, противоположную повороту головы. У больных с поражением ствола мозга этот прием не вызывает движений глазных яблок.

Коматозные состояния, обусловленные очаговыми поражениями головного мозга, и метаболические комы можно диагностировать с помощью изучения *двигательно-рефлекторной сферы* . Н.К. Боголепов предложил учитывать ряд симптомов для

выявления гемиплегии у больных в коме. Типичным симптомом, в частности, является снижение мышечного тонуса парализованных конечностей в острой стадии инсульта, симптом ротированной кнаружи стопы. На стороне парализованных конечностей не полностью сомкнуты веки, выявляются сглаженность носогубной складки и опущение угла рта. Язык во рту отклоняется в ту же сторону. Обследование пациента в коме при очаговом поражении мозга часто позволяет выявить асимметрию движений в конечностях или отсутствие движений в конечностях одной стороны, что в сочетании с изменениями мышечного тонуса, асимметрией сухожильных рефлексов и наличием пирамидных симптомов является основанием для суждения об их парезе (параличе). С топико-диагностических позиций особое значение имеет комбинация нарушений в двигательно-рефлекторной сфере с изменениями дыхания, зрачков и глазодвигательной иннервации. Выраженная очаговая симптоматика – признак локального церебрального процесса. С другой стороны, симметричные движения, рефлексы, мышечный тонус конечностей в сочетании с равномерно реагирующими на свет зрачками, отсутствие косоглазия и сохранные движения глазных яблок могут свидетельствовать в пользу метаболической комы.

Из других симптомов, имеющих связь с церебральным очагом, следует отметить фокальные судороги в отдельных мышцах половины лица, конечностей, мультифокальные судороги, распространенные миоклонии. Астериксис («порхающий» тремор) обычно наблюдается при диффузном поражении головного мозга. Об этом может также свидетельствовать двусторонняя мышечная ригидность или пластичность. У отдельных больных в состоянии комы руки находятся в положении сгибания и аддукции, ноги разогнуты, мышечный тонус конечностей резко повышен – поза декортикации (декортикационная ригидность). Поражение в этих случаях отмечается в глубинных образованиях полушарий мозга: белое вещество, внутренняя капсула, таламус (выше уровня красных ядер). У других больных могут выявляться опистотонус, разгибание рук и ног с внутренней ротацией рук и подошвенной флексией стоп – децеребрационная ригидность. Очаг поражения при этом обычно находится в стволе мозга между красными ядрами и верхней частью продолговатого мозга; аналогичный синдром может быть также при диффузном двустороннем поражении коры больших полушарий и диэнцефальной области.

Таким образом, анализ неврологических симптомов позволяет выявить их сочетание, характерное для локального поражения мозга (кома обусловлена полушарным процессом или поражением ствола мозга), или признаки диффузного поражения полушарий и ствола мозга (метаболическая – эндогенная или экзогенная кома). Непременным компонентом неврологического обследования является исследование оболочечных симптомов (ригидность мышц затылка, симптом Кернига и др.), вегетативно-трофических и функций тазовых органов.

Как уже отмечалось, уточнению диагноза способствуют данные анамнеза полного клинического обследования, а также результаты лабораторных исследований. Крайне важны КТ– и МРТ-исследования головного мозга, особенно у больных с очаговыми поражениями мозга, общее и биохимическое исследования крови (глюкоза, креатинин, билирубин, электролиты, КОС, газы крови и др.), по показаниям – цереброспинальной жидкости, токсикологическое исследование крови (у больных с метаболической экзогенной комой), ЭЭГ-исследование, картирование ЭЭГ.

Развитие комы может быть очень быстрым (при инсульте, эпилепсии, черепно-мозговой травме) или медленным (при опухоли мозга, метаболических комах). В последних случаях выявляется отчетливый период прекоматозного состояния с постепенным усугублением расстройств сознания. Вначале наблюдается вялость психических реакций, иногда периоды психического и двигательного возбуждения, в последующем развивается сонливость, сменяющаяся спячкой, затем сопорозное состояние. Больной пробуждается только под влиянием сильных звуковых или болевых раздражителей на короткое время, на вопросы не отвечает или отвечает односложно. В этот период больной может глотать воду или жидкую пищу, самостоятельно поворачиваться в постели. При переходе сопорозного состояния в коматозное с его последующим усугублением постепенно утрачиваются рефлексы на все виды раздражителей, отмечается снижение или отсутствие реакции зрачков на свет, затем выпадают корнеальные и глоточные рефлексы, прогрессируют нарушения вегетативных функций, прежде

всего дыхания и сердечно-сосудистой деятельности, неуклонно нарастают изменения ЭЭГ – до резкого снижения биоэлектрической активности. Необратимая (запредельная) кома – смерть головного мозга – отражает полное выпадение всех функций головного мозга и остановку мозгового кровотока. Дыхательная и сердечная деятельность некоторое время может сохраняться только при применении ИВЛ и других лечебных мероприятий, направленных на поддержание сократительной способности сердца и АД. У больного полностью отсутствуют реакции на все виды внешних раздражителей. Отсутствуют рефлексы мозгового ствола и движения. Зрачки полностью расширены, нет реакции на свет. Нет корнеальных, вестибулоокулярных и окулоцефалических рефлексов. При отключении ИВЛ отсутствуют дыхательные движения. Некоторое время могут вызываться спинальные, в частности сухожильные рефлексы. На ЭЭГ выявляется изолиния. Ангиография позволяет обнаруживать отсутствие кровотока на уровне каротидной бифуркации и виллизиева круга.

Наряду с дифференциальной диагностикой отдельных коматозных состояний, прежде всего ком, обусловленных очаговым поражением головного мозга и метаболических (эндогенных и экзогенных) ком, в ряде случаев приходится разграничивать эти состояния и «комоподобные» синдромы. При *акинетическом мутизме* больной частично или полностью пробудим, но неподвижен, не вступает в контакт, не говорит; этот синдром наблюдается при повреждении обеих лобных долей, области III желудочка, выраженном гипертензионно-гидроцефальном синдроме.

Персистентное вегетативное состояние характеризуется постоянным отсутствием сознания при сохранении функций мозгового ствола. Больной самостоятельно дышит, пульс и АД удерживаются стабильно; при этом отсутствует реакция на окружающее, нет возможности установить контакт с больным. Данный синдром нередко отмечается у больных после остановки сердца (инфаркт миокарда, осложнения после операции), последствий тяжелой черепно-мозговой травмы, передозировки лекарственных средств. Для уточнения диагноза необходимо исключить лекарственные или токсические воздействия. Наблюдение за динамикой неврологических симптомов должно быть не менее одного месяца, когда возможно улучшение состояния.

Возможны *психогенные состояния* , напоминающие кому, при которых больной безучастен, у него отсутствуют произвольные движения, больной лежит с открытыми глазами, моргает при неожиданном приближении руки исследующего к глазам; реакция зрачков на свет сохранена, при пассивном повороте головы глаза поворачиваются в эту сторону; при выходе из этих состояний больные обычно помнят все происходившее с ними.

Лечение. Начальное лечение включает обеспечение проходимости дыхательных путей, коррекцию дыхания и сердечно-сосудистой деятельности. Последовательно проводимые диагностические мероприятия, включая лабораторные исследования, уточняют характер заболевания, приведшего к развитию комы. В случае, если диагноз остается недостаточно выясненным, многие авторы считают целесообразным внутривенное введение 25 мл 50 % раствора декстрозы, применяемой после определения уровня глюкозы в сыворотке крови, а также 100 мл тиамина, поскольку эти препараты могут предупреждать развитие синдрома Вернике, особенно у больных, страдающих алкоголизмом [Wiebers D.O. et al, 1996]. Налоксон по 0,4 мг внутривенно каждые 5 мин может вводиться больным с возможной передозировкой наркотиков. Дополнительные лечебные процедуры зависят от результатов клинических и лабораторных исследований: антибиотики назначают при гнойном менингите, противосудорожные препараты – при эпилепсии и т.д. Осуществляется также патогенетическое и симптоматическое лечение: осмотические диуретики или гипервентиляция проводятся при внутричерепной гипертензии; применяются антиагреганты и антикоагулянты при острой ишемии мозга. Проводится лечение общих заболеваний, осложнившихся развитием комы: сахарного диабета, болезней печени или почек. В случаях необходимости проводятся дезинтоксикационная терапия, плазмаферез, гемосорбция. Лечение осуществляется в специализированных стационарах, включая реанимационные отделения. При наличии очагового церебрального процесса необходима консультация нейрохирурга. При выходе из коматозного состояния под влиянием лечебных мероприятий наблюдается постепенное восстановление функций центральной нервной системы, обычно в порядке, обратном их

угнетению. Вначале восстанавливаются корнеальные и глоточные, затем зрачковые рефлексы, уменьшается степень вегетативных расстройств. Восстановление сознания проходит стадии спутанного сознания, оглушенности, иногда отмечаются бред и галлюцинации, двигательное беспокойство; у части больных возможны эпилептические припадки с последующим сумеречным состоянием сознания.

По мере стабилизации состояния больного, вышедшего из состояния комы, проводятся последовательное лечение, направленное на преодоление основного заболевания, приведшего к коме, а также профилактика возможных осложнений (пневмонии, тромбоэмболии легочных артерий, уросепсиса, пролежней и др.). В последующем по общим принципам осуществляются реабилитационные мероприятия.

Глава 8
Методы исследования в клинической неврологии и нейрохирургии

Диагностическое заключение врача, основывающееся на жалобах, анамнезе и неврологическом и общеклиническом обследовании больного, нередко нуждается в подтверждении с помощью дополнительных методов исследования. Эти методы являются вспомогательными и в спорных случаях могут способствовать уточнению диагноза. Все дополнительные исследования должны быть обоснованы, по возможности согласованы с больным или его родственниками, кроме того, следует принимать во внимание также их экономическую целесообразность.

8.1. Электроэнцефалография

Электроэнцефалография – метод исследования функционального состояния головного мозга путем регистрации его биоэлектрической активности через неповрежденные покровы головы. Регистрация биотоков непосредственно с обнаженного мозга называется электрокортикографией. ЭЭГ представляет собой суммарную активность большого числа клеток мозга и состоит из различных компонентов.

Регистрация и запись биотоков головного мозга происходят при помощи электроэнцефалографа. Применяются как монополярный, так и биполярный способы отведения биопотенциалов.

Основными компонентами ЭЭГ здорового взрослого человека в состоянии покоя являются альфа– и бета-ритмы. Альфа-волны – правильные ритмичные колебания с частотой 8–12 в 1 с и амплитудой 30–70 мкВ. Альфа-ритм регистрируется преимущественно в затылочных областях. Бета-волны выражены преимущественно в передних отделах мозга (в лобном и височном). На ЭЭГ здорового человека нередко регистрируются колебания в пределах 1–7 в 1 с, но амплитуда их не превышает 20–30 мкВ.

В некоторых случаях альфа-ритм может отсутствовать или, наоборот, альфа-активность может быть усилена.

При патологических состояниях на ЭЭГ появляются дельта-волны с частотой 1–3 в 1 с, тета-волны с частотой 4–7 в 1 с, острые волны, пики – комплексы спайк-волн, пароксизмальная активность – внезапно появляющиеся и исчезающие изменения ритмической активности.

Введение математических методов анализа позволяет количественно оценить электрические процессы в мозге, которые остаются скрытыми от исследователя при обычной визуальной их оценке. К математическим методам относятся компрессированный спектральный анализ ЭЭГ и топоселективное картирование электрической активности мозга, позволяющие проводить числовую оценку частотно-энергетического распределения мощности этой активности.

Компрессированный спектральный анализ (КСА). Сущность этою метода заключается в компьютеризированной трансформации первичной ЭЭГ в спектр мощности по быстрому преобразованию Фурье. Особенностью КСА является возможность мониторного наблюдения за динамикой изменений электрогенеза коры полушарий большого мозга у постели

больного на протяжении нескольких часов и даже суток.

Топоселективное картирование электрической активности (ЭА) мозга. Верхняя часть исходной 16-канальной ЭЭГ трансформируется компьютером в числовую форму в виде спектра мощности ЭЭГ. Затем полученные данные представляются в виде карты распределения мощности различных видов ЭА мозга. Метод позволяет объективно оценить выраженность симметрии ЭЭГ, наличие и локализацию очагов патологической активности и другие изменения ЭЭГ непосредственно в момент исследования.

Изменения ЭЭГ при патологическом процессе могут быть диффузными и локальными. Диффузные поражения мозга чаще всего регистрируются при таких заболеваниях, как менингиты, токсические поражения, энцефалопатии различного генеза. Это приводит к изменению нормального рисунка ЭЭГ и появлению изменений, которые не свойственны ЭЭГ здорового человека. Патологические проявления на ЭЭГ, возникающие при диффузном поражении мозга, характеризуются отсутствием регулярной доминирующей активности, нарушением нормального топического распределения ритмов ЭЭГ (альфа– и бета-ритмы), их амплитудных взаимоотношений, диффузными патологическими колебаниями (высокоамплитудные тета-, дельта-колебания, эпилептиформная активность). Локальные изменения на ЭЭГ возникают при опухолях, абсцессах, гематомах, ограниченной ишемии, ушибе мозга.

8.2. Вызванные потенциалы мозга

Вызванные потенциалы мозга представляют собой его ответ на внешние раздражения. Амплитуда этих потенциалов ниже, чем ЭА, поэтому они не могут быть выделены обычным визуальным анализом. Регистрация вызванных потенциалов (ВП) производится с помощью специализированных цифровых усредняющих устройств. ВП исследуются с целью выяснения сохранности каналов афферентации (зрительный, слуховой и др.), уровня их поражения, оценки функционального состояния различных подсистем мозга. ВП могут быть использованы для объективной оценки состояния сенсорных функций (при дифференциации истерических и органических расстройств), при деструктивных поражениях ЦНС, травме спинного мозга.

Метод вызванных потенциалов (ВП) применяется для регистрации электрических ответов мозга на экзогенные события (например, зрительный или слуховой стимул) или эндогенные события (например, принятие решения).

В слуховых вызванных потенциалах выделяют коротколатентные (ранние) и длиннолатентные (поздние) компоненты. Метод коротколатентных стволовых вызванных потенциалов (КСВП) на акустическую стимуляцию (АС) применяется в клинической практике с начала 70-х годов. В настоящее время этот метод в основном используется для диагностики поражений слухового нерва и мозгового ствола.

Соматосенсорные вызванные потенциалы (ССВП) представляют собой электрические ответы нервных структур при стимуляции (обычно электрической) различных нервов. В клинической практике исследуются ССВП с периферических нервов (срединного, большеберцового), спинного и головного мозга. Используется стимуляция прямоугольными импульсами тока длительностью 100–300 мкс. Регистрирующий электрод записывает ВП, полученные при стимуляции, проводимой через стимулирующий электрод. При повреждении периферических нервов и сплетений отмечаются изменения ССВП вплоть до полного их исчезновения при перерыве проводящих путей. Компоненты ССВП изменяются также при эпилепсии, рассеянном склерозе и инсультах. Особую роль эта методика играет при выявлении фокальных поражений мозга после транзиторных ишемических атак.

8.3. Электромиография

Электромиография – метод регистрации биоэлектрической активности мышц, позволяющий определить состояние нервно-мышечной системы. Электромиографический метод применяется у больных с различными двигательными нарушениями для определения места, степени и распространенности поражения.

Используют два способа отведения биопотенциалов мышц: накожными (глобальная Электромиография) и игольчатыми (локальная электромиография) электродами.

ЭМГ-исследование проводится для уточнения топографии и тяжести поражения нервной системы. Применение электромиографического исследования позволяет произвести топическую диагностику поражения корешка, сплетения или периферического нерва, выявить тип поражения: единичный (мононевропатия) или множественный (полиневропатия), аксональный или демиелинизирующий; уровень компрессии нерва при туннельных синдромах, а также состояние нервно-мышечной передачи. Указанные данные позволяют сформулировать топический синдромологический электромиографический диагноз.

В норме регистрируются только электромиограммы 1-го типа, отражающие частые, быстрые, изменчивые по амплитудам колебания потенциала. Электромиограммы этого же типа со снижением биоэлектрических процессов (частоты, формы, длительности осцилляции) регистрируются у больных с миопатиями, центральными пирамидными парезами и радикулоневритами. О корешковом поражении свидетельствуют гиперсинхронный характер кривой ЭМГ, появление нестойких потенциалов фибрилляций и фасцикуляций при проведении тонических проб.

Основная форма нарушений биоэлектрических процессов, развивающихся в нейромоторном аппарате при поражениях нервной системы, характеризуется электромиограммами 2-го типа, отражающими более или менее уреженные колебания потенциала. Электромиограммы 2-го типа преобладают при нейрональной и невральной локализации процесса.

Своеобразные изменения характеризуют электромиограммы 3-го типа, регистрируемые при экстрапирамидных изменениях тонуса и гиперкинезах.

Полное «биоэлектрическое молчание» – электромиограммы 4-го типа – отмечается при вялых параличах мышцы в случае гибели всех или большей части иннервирующих их мотонейронов. Возможна компьютерная обработка миограмм.

8.4. Электронейромиография

Комплексный метод, в основе которого лежит применение электрической стимуляции периферического нерва с последующим изучением вызванных потенциалов иннервируемой мышцы (стимуляционная электромиография) и нерва (стимуляционная электронейрография).

Вызванные потенциалы мышцы. *М-ответ* – суммарный синхронный разряд двигательных единиц мышцы при ее электрическом раздражении. В норме при регистрации с помощью поверхностного биполярного электрода М-ответ имеет две фазы (негативную и позитивную), длительность от 15 до 25 мс, максимальную амплитуду до 7–15 мВ. При денервационном, невральном поражении М-ответ становится полифазным, длительность его увеличивается, максимальная амплитуда снижается, удлиняется латентный период, повышается порог раздражения.

Н-ответ – моносинаптический рефлекторный ответ мышцы при электрическом раздражении чувствительных нервных волокон наибольшего диаметра с использованием подпорогового для двигательных аксонов стимула.

Отношение максимальных амплитуд Н– и М-ответов характеризует уровень рефлекторной возбудимости альфа-мотонейронов данной мышцы и в норме колеблется от 0,25 до 0,75.

Р-волна – потенциал, сходный по латентному периоду и длительности с Н-рефлексом, однако в отличие от него сохраняющийся при супрамаксимальном для М-ответа раздражении.

Возвратный потенциал действия (ПД) нерва – суммарный ответ нервного ствола на его электрическую стимуляцию.

При денервации меняется форма потенциала (он удлиняется, становится полифазным), уменьшается амплитуда, увеличиваются латентный период и порог раздражения.

Определение скорости проведения импульса (СПИ) по периферическому нерву. Стимуляция нерва в двух точках позволяет определить время прохождения импульса между ними. Зная расстояние между точками, можно вычислить скорость проведения импульса по

нерву по формуле:

СПИ = S/T

где S – расстояние между проксимальной и дистальной точками раздражения (мм), T – разность латентных периодов М-ответов – для двигательных волокон, ПД нерва – для чувствительных волокон (мс). Величина СПИ в норме для двигательных волокон периферических нервов конечностей колеблется от 49 до 65 м/с, для чувствительных волокон – от 55 до 68 м/с.

Ритмическая стимуляция периферического нерва. Производится для выявления нарушения нервно-мышечной проводимости, миастенической реакции. Исследование нервно-мышечной проводимости с помощью ритмической стимуляции можно сочетать с фармакологическими пробами (прозериновой и др.).

Электромиография позволяет установить изменение мышечного тонуса и нарушения движений. Она может быть применена для характеристики мышечной активности и ранней диагностики поражений нервной и мышечной систем, когда клинические симптомы не выражены. ЭМГ-исследования позволяют объективизировать наличие болевого синдрома, динамику процесса.

8.5. Метод транскраниальной магнитной стимуляции двигательных зон коры большого мозга

Магнитная стимуляция головного мозга – неинвазивный метод оценки функционального состояния пирамидного пути – проводится с помощью магнитного стимулятора при интенсивности магнитного поля от 30–40 до 70–80 % от максимально возможного для данного прибора. Магнитная катушка помещается в области проекции моторных зон коры и остистых отростков VI–VII шейных и 1–11 поясничных позвонков.

Регистрация моторного ответа проводится с помощью контралатеральных накожных отводящих электродов с m. abductor policis brevis и m. tibialis anterior.

Образуемое магнитное поле стимулирует пирамидные клетки посредством возбуждения интернейронов коры большого мозга, при этом активируется наиболее быстропроводящие пирамидные волокна. Основным параметром при анализе состояния пирамидного пути является время центрального проведения по нему, которое представляет собой разность латентных периодов М-ответов, полученных при магнитной стимуляции области vertex и CVII. С помощью метода магнитной стимуляции получены новые данные о состоянии пирамидного пуги при ишемическом инсульте, боковом амиотрофическом склерозе, дегенеративных заболеваниях нервной системы, цервикальной миелопатии, рассеянном склерозе, травматических поражениях спинного мозга. При этом установлено, что снижение величины М-ответов и увеличение латентности моторного потенциала являются количественными показателями степени поражения двигательного проводящего пути, коррелирующими с тяжестью функционального дефицита.

8.6. Реоэнцефалография

Реоэнцефалография – метод исследования церебральной гемодинамики, позволяющий получить показатели интенсивности кровенаполнения головного мозга, состояния тонуса мозговых сосудов и венозного оттока. Метод основан на графической регистрации изменений величины переменного электрического сопротивления (импеданса) тканей головы, обусловленных пульсовыми колебаниями их кровенаполнения. Измерение сопротивления ведется с помощью прибора «Реограф» электрическим током высокой частоты (120 кГц), но незначительной силы (0,5–1 мА).

Показания: вегетативно-сосудистая дистония, головные боли, сосудистые кризы, артериальная гипертензия, мигрень, нарушения мозгового кровообращения.

Для выявления вертеброгенного воздействия на позвоночные артерии применяют функциональные пробы с поворотами головы в стороны.

8.7. Эхоэнцефалография

На эхоэнцефалограмме первый импульс – начальный комплекс – представляет собой возбуждающий генераторный импульс в сочетании с сигналами, отраженными от прилегающих к ультразвуковому зонду кожно-костных покровов головы. В центре располагается сигнал, отраженный от срединных структур головного мозга, расположенных в сагиттальной плоскости: III желудочек, шишковидная железа, прозрачная перегородка, большой серповидный отросток. Этот сигнал носит название *«М-эхо»* . Последний импульс на эхоэнцефалограмме является отражением ультразвукового сигнала от костно-кожных покровов противоположной стороны головы и называется конечным комплексом. Между импульсом начального комплекса и М-эхо располагаются импульсы, отраженные от других структур мозга, через которые проходят ультразвуковые волны в процессе исследования.

В норме структуры, образующие М-эхо, расположены строго в сагиттальной плоскости и находятся на одинаковом расстоянии от симметричных точек правой и левой сторон головы, поэтому на эхоэнцефалограмме при отсутствии патологии М-эхо равно отстоит от начального комплекса при исследовании как правого, так и левого полушария большого мозга.

Отклонение срединного М-эха более чем на 2 мм в одну из сторон должно рассматриваться как патология. Наиболее информативным показателем объемного поражения полушария большого мозга следует считать смещение срединного М-эха в сторону здорового полушария. Появление на эхоэнцефалограмме большого числа отраженных сигналов между начальным комплексом и М-эхо указывает на наличие отека головного мозга. Если сигнал срединного М-эха состоит из двух импульсов или имеет зазубренные вершины и широкое основание, это говорит о расширении III желудочка мозга. Различное число эхосигналов левого и правого полушарий мозга рассматривается как ультразвуковая межполушарная асимметрия.

8.8. Ультразвуковая допплерография

Метод ультразвуковой допплерографии (УЗДГ) основан на эффекте Допплера, который состоит в уменьшении частоты ультразвука, отражаемого от движущейся среды, в том числе от движущихся эритроцитов крови. Сдвиг частоты (допплеровская частота) пропорционален скорости движения крови в сосудах и углу между осью сосуда и датчика. УЗДГ позволяет чрескожно производить измерение линейной скорости кровотока и его направления в поверхностно расположенных сосудах, в том числе и экстракраниальных отделах сонных и позвоночных артерий. Наибольшее значение при исследовании сонных артерий имеет изменение скорости и направления кровотока в конечной ветви глазной артерии (из системы внутренней сонной артерии) – надблоковой артерии в медиальном углу глазницы (допплеровский офтальмический анастомоз), где она анастомозирует с конечными ветвями (угловая артерия, тыльная артерия носа) наружной сонной артерии. Для определения путей коллатерального кровообращения применяют тесты компрессии общих сонных и ветвей наружных сонных артерий, доступных компрессии.

Дуплексное сканирование включает в себя возможность получения ультразвукового изображения стенки и просвета сосуда в серой шкале либо в режиме цветового допплеровского картирования. Дуплексное сканирование используется для оценки состояния сонных, позвоночных, подключичных артерий и плечеголовного ствола в экстракраниальном отделе, а также структур головного мозга и сосудов артериального (виллизиева) круга большого мозга.

Несомненна диагностическая ценность метода для выявления окклюзии артерий экстракраниального отдела мозга (от небольших изменений до полной окклюзии), для изучения морфологических особенностей атеросклеротической бляшки, для оценки способности магистральных артерий участвовать в кровоснабжении мозга.

Дуплексное сканирование информативно при диагностике атеросклероза, неспецифического аортоартериита, деформаций и аневризм, ангиодисплазии, а также экстравазальной компрессии артерий различной этиологии.

На основании данных ультразвукового изображения артерий и спектра допплеровского

сдвига частот данная методика неинвазивно позволяет диагностировать наличие, локализацию, степень поражения, распространенность процесса в артериях, участвующих в кровоснабжении головного мозга.

8.9. Нейрорентгенологические методы исследования

Какой бы совершенной ни была топическая диагностика заболеваний нервной системы, каким бы огромным опытом ни обладал клиницист, анатомическая верификация диагноза желательна, а часто необходима. Для выбора лечения, особенно если речь идет о нейрохирургической операции, необходимы четкие представления о характере, точной локализации и размерах патологического процесса, его отношении к окружающим мозговым структурам и др. Ответы на эти вопросы дают рентгеноконтрастные методы исследования, обеспечивающие визуализацию патологического процесса. Некоторые из этих методов исследования, например пневмоэнцефалография и вентрикулография с воздухом, которые появились в начале XX века, теперь практически не применяются, уступив место более информативным и безопасным методам, таким как компьютерная и МР-томография головного и спинного мозга.

Краниография. Череп имеет сложное анатомическое строение, поэтому, кроме обзорных снимков в прямой и боковой проекциях, делают специальные прицельные снимки. Краниография позволяет распознавать врожденные и приобретенные деформации черепа, травматические повреждения костей, первичные и вторичные опухолевые процессы, некоторые воспалительные изменения, фиброзную дисплазию, проявления ряда эндокринных заболеваний и других поражений. При краниографии выявляются внутричерепные физиологические и патологические обызвествления, позволяющие по их смещению определить сторону расположения полушарного объемного процесса.

Для топической диагностики имеет значение выявление на рентгенограммах местных изменений кости, обусловленных воздействием внутричерепного патологического процесса (гиперостозы, узуры, усиленное развитие сосудистых борозд и т.д.). Типичны локальные изменения турецкого седла при опухолях гипофиза, расширение внутреннего слухового прохода при невриномах VIII черепного нерва, расширение и изменение краев отверстия зрительного нерва при глиомах и др.

При рентгенологическом исследовании можно обнаружить общие признаки гидроцефалии: изменение формы черепа, увеличение его размеров, уплощение основания, усиление сосудистого рисунка костей свода. Выявляются общие изменения черепа, обусловленные длительным повышением внутричерепного давления: вторичные изменения турецкого седла, укорочение и порозность его спинки, порозность передних и задних наклоненных отростков, расширение входа в седло и углубление дна, изменение структуры костей свода в виде так называемых пальцевых вдавлений, расхождения незаращенных черепных швов.

Спондилография. Рентгенологическое исследование позвоночника обычно производится в боковой и прямой проекциях. При необходимости делают прицельные рентгенограммы и снимки в специальных проекциях. Спондилография позволяет выявить патологические искривления позвоночника (кифоз, сколиоз, ротация по оси), аномалии развития позвонков. Она является основным методом диагностики травматических повреждений позвоночника, неспецифических и специфических (туберкулез) его поражений.

Рентгенологическое исследование позволяет обнаружить различные проявления вертебрального остеохондроза: сужение межпозвонковых пространств, изменение тел позвонков, заднебоковые остеофиты, унковертебральный артроз и др. При этом имеет значение установление размеров позвоночного канала, особенно его сагиттального диаметра. Возможны выявление нестабильности позвоночного сегмента, смещение позвонков (спондилолистез).

Спондилография позволяет выявить изменения при опухолях спинного мозга и его корешков: расширение межпозвонковых отверстий при невриномах спинномозговых корешков, деструкцию дужек позвонков при экстрамедуллярных опухолях, локальное расширение позвоночного канала. Выявляется также деструкция тел позвонков при метастатических

опухолях.

Рентгеноконтрастное исследование ликворных путей. Контрастные вещества, применяющиеся при рентгенологическом исследовании ликворных пространств головного и спинного мозга, могут быть различны. Водорастворимые вещества (конпей, димер-икс, амипак), легко смешиваясь с цереброспинальной жидкостью, дают хорошее контрастирование (как бы слепки желудочков мозга и подпаутинного пространства), однако при этом не всегда четко может выявляться уровень окклюзии. Для этих целей лучше пользоваться тяжелыми контрастными веществами, относительная плотность которых больше 1,0 (майодил, йодфендилат).

Для контрастирования ликворных путей можно использовать газы – воздух, кислород, гелий.

Вентрикулография. Рентгеноконтрастное исследование желудочков мозга применяется в основном в дифференциальной диагностике окклюзионной и открытой (сообщающейся) гидроцефалии. Исследование начинается с пункции переднего или заднего рога бокового желудочка. При вентрикулографии с майодилом пункцию переднего рога бокового желудочка производят в положении больного лежа, а вводят контрастное вещество (1,5–2,0 мл) в положении сидя; голова немного наклонена вперед и в противоположную сторону. При отсутствии блокады ликворных путей тяжелое контрастное вещество проникает через межжелудочковые отверстия в III желудочек, водопровод среднего мозга, IV желудочек, большую цистерну и позвоночный канал. Наличие препятствия создает задержку контрастного вещества, которая определяется на рентгенограммах черепа, выполненных в двух проекциях. Вентрикулография не должна производиться при опухолях, гематомах, абсцессах, паразитарных кистах полушарий большого мозга, так как она значительно ухудшает состояние больных, давая скудную информацию.

Пневмоэнцефалография. Рентгенологическое исследование желудочков мозга и подпаутинного пространства при помощи введения воздуха в субарахноидальное пространство в положении больного сидя через поясничный прокол. Выполнение этой процедуры возможно двумя методами, значительно отличающимися друг от друга: с выведением и без выведения цереброспинальной жидкости. При пневмоэнцефалографии первым способом, стараясь достичь хорошего заполнения желудочков мозга и подпаутинного пространства, вводят большое количество воздуха (до 60–80 мл и более) и, чтобы не вызвать значительного повышения внутричерепного давления, параллельно выводят цереброспинальную жидкость. При пневмоэнцефалографии без выведения цереброспинальной жидкости воздух вводится в небольшом количестве (не превышающем 20–25 мл) замедленно и строго направленно в область предполагаемой локализации патологического процесса. Если возникает необходимость введения воздуха в подпаутинные пространства основания мозга (в цистерны), то во время манипуляции голову больного максимально запрокидывают назад. Обзорную рентгенографию и томографию черепа в двух проекциях выполняют в положении больного сидя. Этот метод называется соответственно пневмоцистернографией. Хотя вентрикуло– и пневмоэнцефалографии позволяют уточнить характер и локализацию ряда патологических процессов (опухолей, последствий черепно-мозговой травмы, сосудистых и воспалительных заболеваний), в последнее время они практически не применяются, поскольку являются инвазивными и уступают по своей информативности компьютерной и магнитно-резонансной томографии.

Миелография. Введение контрастного вещества в подпаутинное пространство спинного мозга с последующей рентгенографией позвоночника дает возможность уточнить характер и локализацию патологического процесса. Миелография показана при опухолях спинного мозга, грыжах межпозвонковых дисков, хронических спинальных арахноидитах и других патологических процессах, ограничивающих просвет позвоночного канала.

Различают миелографию восходящую и нисходящую в зависимости от вида и относительной плотности контрастного вещества. При нисходящей миелографии с введением майодила в большую цистерну производят субокципитальную пункцию, извлекают 2–3 мл цереброспинальной жидкости и вводят равное количество майодила. Рентгенологическое исследование производят в положении больного сидя или лежа на столе с приподнятым

головным концом. При блоке подпаутинного пространства спинного мозга контраст останавливается над патологическим очагом (симптом «наездника»).

При восходящей миелографии контрастное вещество вводят через поясничный прокол. Рентгенологическое исследование, позвоночника выполняют при опущенном головном конце стола. При этом может быть обнаружена нижняя граница препятствия ликворотоку.

В качестве контрастного вещества может использоваться воздух (пневмомиелография) и радиоактивный инертный газ – ксенон (изотопная миелография). В последнем случае распространение ксенона в субарахноидальном пространстве определяется с помощью высокочувствительного радиосцинтилляционного счетчика.

При наличии магнитно-резонансной томографии показания для миелографии ограничены.

Рентгеноконтрастное исследование кровеносных сосудов. Церебральная ангиография. Контрастное вещество вводят в магистральные сосуды головы и делают быструю серийную рентгеновскую съемку на аппаратах специальной конструкции. Ангиографические методы можно условно подразделить на прямые, при которых производится пункция сонной или позвоночной артерии, и катетеризационные, когда контрастное вещество вводится в магистральные сосуды головы путем их катетеризации через бедренную, подмышечную или плечевую артерии. Церебральная ангиография позволяет уточнить характер и локализацию патологического процесса и применяется в диагностике опухолей головного мозга, пороков развития сосудистой системы (аневризмы артериальные и артериовенозные, артериовенозные соустья), некоторых форм инсульта для уточнения показаний к хирургическому вмешательству, а также для контроля результатов ряда хирургических вмешательств.

Ангиография важна для исследования коллатерального кровоснабжения и определения скорости мозгового кровотока. Выделяют артериальную, капиллярную и венозную фазы прохождения контрастного вещества по сосудам мозга. В норме контраст покидает сосудистое русло мозга за 8–9 с, однако при резком повышении внутричерепного давления, обусловленном опухолью, гематомой, гидроцефалией, отеком мозга, время мозгового кровообращения может удлиняться до 15–20 с. При крайней степени внутричерепной гипертензии и смерти мозга наблюдается остановка мозгового кровообращения – контрастное вещество не поступает в сосуды мозга. Ускорение мозгового кровотока отмечается при артериовенозных аневризмах и соустьях.

Спинальная ангиография. Спинальная ангиография выполняется также путем катетеризации артерий, кровоснабжаюших спинной мозг на разных уровнях. Необходимость в проведении этого сложного и трудоемкого исследования возникает при подозрении на артериовенозную мальформацию спинного мозга и при некоторых спинальных опухолях.

8.10. Гаммаэнцефалография

Гаммаэнцефалография – метод исследования головного мозга при помощи изотопов, обладающих гамма-излучением, коротким периодом полураспада и способностью быстро выводиться из организма. Таким изотопом в настоящее время является технеций, который вводится внутривенно или (в детском возрасте) перорально. В норме гематоэнцефалический барьер не позволяет изотопу проникнуть в ткань мозга, в то время как мягкие покровы головы и в особенности слизистые оболочки, мышцы и железы интенсивно его накапливают. При некоторых патологических процессах, в том числе при опухолях, барьерные функции нарушены, поэтому при сцинтиграфии на специальных гамма-установках обнаруживаются очаги избыточного накопления изотопа.

8.11. Компьютерная томография

Метод был предложен в 1972 г. G. Housfild и Y. Ambrose, удостоенными за эту разработку Нобелевской премии. Метод основан на измерении и сложной компьютерной обработке разности поглощения рентгеновского излучения различными по плотности тканями. При КТ-исследовании головы – это покровные ткани, кости черепа, белое и серое вещество мозга,

ликворные пространства.

Современные компьютерные томографы позволяют дифференцировать ткани с минимальными структурными различиями и получать изображения, очень близкие к привычным срезам мозга, приводимым в анатомических атласах.

Особенно информативные изображения можно получить с помощью так называемой спиральной компьютерной томографии.

Для получения дополнительной информации при компьютерной томографии используют рентгеноконтрастные вещества, вводимые внутривенно перед исследованием. С помощью компьютерной томографии можно получить исчерпывающую информацию при сосудистых заболеваниях, травматических повреждениях, опухолях мозга, абсцессах, пороках развития и многих других заболеваниях головного и спинного мозга. Многочисленные примеры, свидетельствующие об информативности этого метода, приведены в соответствующих разделах учебника.

Следует также отметить, что с помощью современных компьютерных томографов можно получать изображение сосудов мозга, воссоздавать объемное изображение черепа, мозга и позвоночника. Эти данные могут оказаться незаменимыми, когда речь идет об уточнении топографических взаимоотношений мозга и черепа, планировании реконструктивных операций и пр.

8.12. Магнитно-резонансная томография

Метод основан на регистрации электромагнитного излучения, испускаемого протонами после их возбуждения радиочастотными импульсами в постоянном магнитном поле. Излучение протонами энергии в виде разночастотных электромагнитных колебаний происходит параллельно с процессом релаксации – возвращением протонов в исходное состояние на нижний энергетический уровень Контрастность изображения тканей на томограммах зависит от времени, необходимого для релаксации протонов, а точнее от двух его компонентов: Т1 – времени продольной и Т2 – времени поперечной релаксации. Исследователь, выбирая параметры сканирования, которые будут получены путем изменения подачи радиочастотных импульсов («импульсная последовательность»), может влиять на контрастность изображения.

Исследование в режиме Т1 дает более точное представление об анатомических структурах головного мозга (белое, серое вещество), в то время как изображение, полученное при исследовании в режиме Т2, в большей степени отражает состояние воды (свободная, связанная) в тканях.

Дополнительная информация может быть получена при введении контрастных веществ. Для МРТ такими контрастами являются парамагнетики – магневист, омнискан и др.

Помимо получения анатомических изображений, МРТ позволяет изучать концентрацию отдельных метаболитов в мозге (так называемая МР-спектроскопия).

Следует также отметить, что важным преимуществом МРТ является ее безопасность для больного. Однако имеются определенные ограничения применения этого метода: его нельзя применять у больных с пейсмекерами, вживленными металлическими (неамагнитными) конструкциями.

С помощью МРТ могут быть получены трехмерные изображения головы, черепа, мозга, позвоночника.

Магнитно-резонансная томография, выполненная в так называемом сосудистом режиме, позволяет получить изображение сосудов, кровоснабжающих мозг.

МРТ позволяет улавливать изменения в мозге, связанные с его физиологической активностью. Так, с помощью МРТ может быть определено положение у больного двигательных, зрительных или речевых центров мозга, их отношение к патологическому очагу – опухоли, гематоме (так называемая функциональная МРТ).

8.13. Позитронная эмиссионная томография

Метод позитронной эмиссионной томографии связан с применением короткоживущих

изотопов, которыми метятся вводимые в организм вещества (глюкоза, АТФ и др.), участвующие в обменных процессах мозга. Метод позволяет судить о состоянии обмена этих веществ в различных областях мозга и выявлять не только изменения структуры, но и особенности метаболизма в мозге.

8.14. Диагностические операции

8.14.1. Люмбальная пункция

Поясничный прокол производится с различными целями: получение цереброспинальной жидкости для ее анализа, определение внутричерепного давления и проходимости субарахноидальных пространств, выполнение миелографии, с лечебной целью (для извлечения цереброспинальной жидкости и снижения таким образом внутричерепного давления; для введения лечебных препаратов).

Пункция обычно производится специальной иглой между остистыми отростками LIII–LIV-LV позвонков. Больного укладывают на бок с согнутыми и приведенными к животу ногами. Голова больного также несколько согнута и располагается в одной горизонтальной плоскости с туловищем. Промежуток между остистыми отростками LIV–LV позвонков располагается на уровне линии, соединяющей гребни подвздошных костей. После обработки кожи в месте пункции дезинфицирующим раствором (спирт, гебитан) производят анестезию кожи и мягких тканей (2–3 мл 0,5 % раствора новокаина).

Для пункции используется специальная игла диаметром 0,5–1 мм и длиной 9–12 см. Иглу со вставленным в нее мандреном продвигают строго в сагиттальной плоскости и несколько кверху соответственно промежутку между остистыми отростками. Момент прокола твердой мозговой оболочки хирург определяет по ощущению «проваливания» иглы. Игла продвигается на несколько миллиметров глубже, затем извлекается мандрен, и из иглы вытекает цереброспинальная жидкость. При продвижении иглы в субарахноидальное пространство может возникнуть резкая боль, если игла касается конского хвоста. В этом случае надо осторожно изменить положение иглы. К игле подсоединяется трубка для измерения давления. В норме в положении лежа оно колеблется от 100 до 180 мм вод.ст. При наличии показаний проводятся ликвородинамические пробы. После этого извлекается 2–3 мл цереброспинальной жидкости для проведения лабораторных исследований (определение количества белка, клеточного состава, реакции Вассермана и др.).

С лечебной целью, особенно после нейрохирургических операций, может извлекаться различное количество жидкости (до 10–15 мл).

Ликвородинамические пробы производятся для определения проходимости субарахноидального пространства спинного мозга.

Проба Квекенштедта заключается в сдавлении вен шеи, вследствие чего повышается внутричерепное давление. При отсутствии блока ликворных пространств выше уровня пункции одновременно отмечается повышение давления в манометрической трубке, подсоединенной к пункционной игле (отрицательная проба Квекенштедта).

Если имеется затруднение в циркуляции цереброспинальной жидкости, отмечается медленный незначительный подъем давления на люмбальном уровне. При полном блоке субарахноидального пространства изменения давления в манометрической трубке в ответ на сдавление вен шеи вообще не происходит (положительная проба Квекенштедта). Аналогичный результат может быть получен при сгибании головы больного, что также приводит к затруднению ликворного оттока из полости черепа и повышению интракраниального давления.

Дополнительная информация о проходимости субарахноидального пространства спинного мозга может быть получена при надавливании на брюшную стенку больного – проба Стуккея, что также приводит к повышению ликворного давления вследствие затруднения оттока из венбрюшной полости и спинномозгового канала. При блоке ликворного пространства на шейном или грудном уровне при пробе Стуккея ликворное давление на поясничном уровне будет повышаться, в то время как при сдавлении вен шеи (проба Квекенштедта) оно будет неизменным.

8.14.2. Субокципитальная пункция

Субокципитальная пункция (пункция большой цистерны мозга) производится с диагностической целью (анализ цереброспинальной жидкости), для введения лекарственных средств и для выполнения миелографии. Она может выполняться как в лежачем, так и в сидячем положении больного. Субокципитальная пункция выполняется следующим образом. Выбриваются волосы в шейно-затылочной области, кожа дезинфицируется. При резко согнутой голове больного определяются наружный затылочный бугор и остистый отросток II шейного позвонка. Посередине расстояния между ними производится анестезия кожи. Игла вводится строго в сагиттальной плоскости до тех пор, пока конец ее не упрется в затылочную кость. По мере погружения иглы производится анестезия мягких тканей раствором новокаина. После того как игла упрется в кость, ее надо несколько извлечь и конец ее сместить вниз в направлении затылочной цистерны. Такое перемещение иглы производится до тех пор, пока ее конец не опустится ниже края затылочной кости. При продвижении иглы внутрь хирург испытывает эластическое сопротивление в момент прокола атлантоокципитальной мембраны. При попадании конца иглы в большую цистерну после извлечения мандрена из иглы начинает вытекать цереброспинальная жидкость.

Выполнение субокципитальной пункции требует очень большой осторожности и определенного навыка. При неправильной технике возможны серьезные осложнения, в первую очередь такие, как ранение задней нижней мозжечковой артерии и повреждение продолговатого мозга.

8.14.3. Вентрикулярная пункция

Пункция боковых желудочков мозга осуществляется с диагностической целью (получение цереброспинальной жидкости для исследования, измерение интракраниального давления); для выполнения вентрикулографии (контрастирование желудочков мозга с помощью рентгеноконтрастных веществ); выполнения некоторых операций на желудочковой системе с помощью вентрикулоскопа.

Иногда приходится прибегать к вентрикулярной пункции с лечебной целью, чтобы путем извлечения цереброспинальной жидкости снизить внутричерепное давление при нарушении оттока ликвора из желудочков мозга. Вентрикулярная пункция производится также при установке системы наружного дренирования желудочков мозга или выполнении других шунтирующих операций на ликворной системе мозга.

Чаще производится пункция переднего или заднего рога бокового желудочка.

При *пункции переднего рога бокового желудочка* производится линейный разрез мягких тканей длиной около 4 см. Края кожи разводятся с помощью ранорасширителя Янсена.

Накладывается фрезевое отверстие, которое должно располагаться на 2 см кпереди от коронарного шва и на 2 см латеральное средней линии (сагиттального шва). Твердая мозговая оболочка вскрывается крестообразно и в мозг вводится канюля для вентрикулопункции.

Канюлю продвигают параллельно сагиттальной плоскости в направлении внутреннего слухового прохода. В норме у взрослых передний рог располагается на глубине 5–5,5 см. При гидроцефалии это расстояние может существенно сокращаться.

Для *пункции заднего рога* фрезевое отверстие накладывают на 3 см латеральнее и на 3 см выше наружного затылочного бугра. Канюли погружают в мозг в направлении верхненаружного края глазницы. В норме задний рог располагается на глубине 6–7 см.

Глава 9
Общие принципы лечения неврологических больных

9.1. Общие принципы консервативного лечения

Характер заболевания нервной системы, особенности его течения и тяжесть состояния пациента определяют терапевтическую тактику для каждого больного. В связи с этим максимально быстро необходимо решить вопрос о целесообразности лечения в условиях специализированного стационара или возможности проведения амбулаторного лечения. Больные с острой черепно-мозговой и спинальной травмами, острыми расстройствами мозгового кровообращения, острыми инфекционными поражениями нервной системы, эпилептическим статусом нуждаются в экстренной госпитализации. По возможности их необходимо направлять в реанимационные или нейрореанимационные отделения и лечить до стабилизации состояния. Нуждаются в экстренной госпитализации больные с нарушениями витальных функций. Больных с первичными и вторичными менингитом, энцефалитом и другими острыми инфекциями нервной системы следует госпитализировать в инфекционный стационар, за исключением пациентов с туберкулезным менингитом, нуждающихся в помещении во фтизиатрическое отделение, а также больных с вторичными гнойными менингитами, возникшими на фоне гнойных поражений тканей лица, внутреннего уха, ротовой полости, придаточных пазух носа. Таких пациентов следует направлять в соответствующее отделение (стоматологическое, оториноларингологическое), где имеется возможность оперативной санации первичного очага инфекции.

Больные с острой черепно-мозговой или спинальной травмой, а также с подозрением на суб– или эпидуральную хроническую гематому должны направляться в нейрохирургическое отделение для динамического наблюдения и при необходимости проведения нейрохирургического лечения. В нейрохирургическое отделение госпитализируют пациентов со спонтанными субарахноидальными кровоизлияниями, внутричерепными гематомами и кровоизлияниями в мозжечок. Учитывая, что на догоспитальном этапе, а также при поступлении в стационар не всегда оказывается возможной точная диагностика этих состояний, указанный контингент больных может быть госпитализирован в неврологические или реанимационные отделения многопрофильной больницы с последующим переводом в нейрохирургический стационар.

Больные с острыми нарушениями мозгового кровообращения, не нуждающиеся в нейрохирургическом лечении, госпитализируются в реанимационное (нейрореанимационное) отделение, при отсутствии такового – в неврологическое отделение. Учитывая, что максимально эффективной является терапия инсульта, проводимая в период «терапевтического окна», т.е. в первые 3–6 ч, госпитализация должна осуществляться в кратчайшие сроки. При этом лечение должно начинаться уже на догоспитальном этапе.

Необходимо помещение в неврологический стационар больных со стойким болевым синдромом, в частности вследствие различных по этиологии поражений позвоночника. Нуждаются в помещении в неврологическое отделение также больные с хроническими заболеваниями центральной и периферической нервной системы, у которых отмечено ухудшение течения заболевания или наступает обострение патологического процесса.

В стационар направляются больные, которых для уточнения диагноза необходимо постоянно наблюдать и для проведения комплексного лабораторно-инструментального обследования. В ряде случаев госпитализация может быть обусловлена причинами социального характера – трудностями проведения лечения в домашних условиях, невозможностью оказания полноценного ухода.

Ограничены показания к госпитализации при терминальных состояниях больных с глубоким угнетением сознания и витальных функций, наличием тяжелых некурабельных заболеваний (поздние стадии онкологических заболеваний с множественными метастазами, раковой интоксикацией; тяжелая степень деменции).

Лечение больного в стационаре должно проводиться на основании полноценного и всестороннего инструментально-лабораторного обследования, объем которого определяется характером заболевания и тяжестью состояния больного. Наличие сопутствующих заболеваний, осложнений основного патологического процесса требует участия врачей смежных специальностей.

Необходимо учитывать высокий риск развития у больных, длительно находящихся в лежачем положении, пролежней, пневмонии, инфекций мочевыводящих путей. В связи с этим необходимы регулярный туалет кожных покровов, использование противопролежневых матрасов, пассивной и активной дыхательной гимнастики, контроль за мочеотделением и дефекацией. Важно предупреждать развитие тромбоза глубоких вен ног у длительно лежащих больных, с этой целью может быть использован пневмомассаж нижних конечностей, в последующем – при переводе больного в вертикальное положение – тугое бинтование голеней эластичным бинтом. Важнейшим моментом ухода за тяжелым больным, находящимся в бессознательном состоянии, с расстройствами глотания, является правильное кормление. Вводить питательные растворы можно парентерально; кроме того, существуют комплексы для введения через назогастральный зонд, включающие питательные вещества, поливитамины, ферментные добавки.

В максимально ранние сроки следует начинать проведение реабилитационных мероприятий, направленных на восстановление нарушенных двигательных функций. Так, начиная с первых дней острого периода инсульта, необходимо начинать лечение положением, придавая пораженным конечностям положение, предупреждающее формирование контрактур. По мере стабилизации состояния, при нормализации показателей центральной гемодинамики в комплекс лечебных мероприятий включаются лечебный массаж, пассивная, а затем активная гимнастика. Могут быть использованы электростимуляция паретичной мускулатуры, лечебные мероприятия, основанные на применении биологической обратной связи. Определенный эффект, в основном при вялых парезах, оказывают физиотерапия (электрофорез прозерина, препаратов кальция) и рефлексотерапия.

После окончания курса лечения в неврологическом или нейрохирургическом стационаре многие пациенты нуждаются в продолжении лечения в условиях восстановительно-реабилитационных отделений. В первую очередь это касается лиц с расстройствами двигательных функций и речевыми нарушениями. Лечение таких больных должно включать (помимо медикаментозного) широкое использование лечебной гимнастики, в том числе с применением тренажеров, массажа, физиотерапии. В последующем, при наличии стойкого двигательного дефицита, может понадобиться ортопедическая коррекция имеющихся нарушений. Лечение нарушений речи проводится совместно со специалистом-логопедом. Лечение также может проводиться в санаторно-курортных условиях. Предпочтительными являются санатории средней полосы России, предгорий Кавказа. Нежелательно направление пациентов в места с чрезмерно жарким и влажным климатом, особенно в жаркое время года.

Проведение лекарственной терапии требует детального учета особенностей фармакодинамики препарата, с одной стороны, и чувствительности организма больного к медикаментам – с другой. Следует помнить о том, что одновременное применение препаратов из различных фармакологических групп может усиливать их действие (например, использование седативных средств и клофелина может приводить к значительному снижению артериального давления, использование аминазина увеличивает обезболивающий эффект анальгина), что позволяет добиваться оптимального терапевтического эффекта при использовании низких доз препаратов. Вместе с тем возможно развитие нежелательных побочных эффектов при одновременном назначении ряда препаратов, например возникновение спутанности сознания при одновременном применении карбамазепина и амитриптилина. Необходимо учитывать, что у больных с нарушением функции печени, почек, у лиц старческого возраста замедляется катаболизм ксенобиотиков, нарушается их выведение из организма. Следствием этого является повышение концентрации в крови лекарственных препаратов и возрастание риска передозировки, что требует применения их в меньших дозах.

При медикаментозном лечении неврологических больных очень важна проблема моно– или политерапии. В большинстве случаев не является оп– равданным одновременное применение препаратов одной и той же или сходных фармакологических групп (например, двух и более антиагрегантов, анальгетиков, вазодилататоров). В этом случае увеличивается нагрузка на печень и почки, возникает угроза аллергизации организма, в то время как терапевтическая эффективность возрастает в меньшей степени, чем если бы терапия проводилась одним из препаратов, но в больших дозах или в комбинации с потенцирующими его действие

препаратами других групп. Кроме того, в подобных случаях значительно осложняется контроль за эффективностью проводимого лечения. Вместе с тем в ряде случаев, в частности при эпилепсии, если отсутствует эффект от монотерапии, клиническая эффективность увеличивается при комбинированном применении двух и более препаратов различного действия.

Качество и эффективность проводимого медикаментозного лечения во многом зависят от формы введения препарата в организм. В острых ситуациях (инсульт, черепно-мозговая травма, инфекционное поражение головного мозга и его оболочек) максимальный эффект достигается при парентеральном, а именно внутривенном введении высоких доз лекарственных средств. Это способствует быстрому достижению максимальной концентрации препарата в крови, цереброспинальной жидкости, ткани мозга. Целесообразность эндолюмбального введения лекарственных препаратов в большинстве случаев оказывается сомнительной. В острых стадиях заболеваний (приступ мигрени, болевые синдромы, связанные с дегенеративными поражениями позвоночника) возможно пероральное назначение жидких форм препаратов или их ректальное (после очистительной клизмы) введение.

Последний способ имеет значительное преимущество у пациентов с нарушениями глотания, повторной рвотой, язвенной болезнью желудка. При лечении хронических заболеваний, при необходимости длительного, на протяжении нескольких месяцев или лет, приема препаратов, желательно использовать пролонгированные лекарственные формы, например медленно высвобождающиеся таблетированные формы трентала, нифедипина.

Современная неврология включает в свой терапевтический арсенал обширный набор немедикаментозных методов лечения. Они широко используются. в частности, при лечении пациентов с заболеваниями периферической нервной системы (неврологические синдромы дегенеративных поражений позвоночника, поли– и мононевриты и невропатии). Для купирования болевых синдромов применяются электропроцедуры (токи Бернара, диадинамические токи, электрофорез анальгетиков). Эффективно использование различных методик рефлексотерапии (традиционная акупунктура. лазеротерапия), начиная с острейшего периода заболевания. Следует помнить о том, что перед началом физиотерапевтического лечения необходимо обязательно исключить наличие сопутствующих заболеваний, являющихся противопоказанием для использования указанных методов лечения (онкологические заболевания, тяжелая патология миокарда). По мере купирования болевого синдрома назначаются ультразвуковая терапия, фонофорез лекарственных препаратов. При дегенеративных поражениях позвоночника широко используются методы мануальной терапии, сухого и подводного вытяжения позвоночника. Последние методы лечения следует использовать в условиях специализированного стационара. При нарушении биомеханики позвоночника, наличии функционального блока в позвоночных двигательных сегментах, расстройствах осанки необходимо использование лечебной гимнастики, массажа, применяются лечебные пояса, корректоры осанки.

Учитывая, что развитие многих неврологических заболеваний сопровождается формированием астеноневротических, астенодепрессивных реакций, расстройствами сна, нарушениями эмоциональной сферы, в комплекс лечебных мероприятий необходимо включать седативные препараты или малые транквилизаторы (валериана, бромиды, пустырник, феназепам, другие производные бензодиазепинового ряда), антидепрессанты (амитриптилин, анафранил), биогенные стимуляторы (женьшень, элеутерококк, лимонник). Часто оказывается необходимым использование снотворных препаратов (нитразепам, барбитураты). Вместе с тем, помимо фармакологической терапии, исключительное значение в данных ситуациях приобретает роль врача, задачей которого является проведение разъяснительных бесед с больным, поддержание в нем чувства оптимизма, уверенности в собственных силах, формирование правильного отношения к своему состоянию. Существование прочного психологического контакта между врачом и пациентом является важной составной частью лечебного процесса.

Больные, перенесшие тяжелое неврологическое заболевание, нуждаются в рациональном трудоустройстве, многие из них вынуждены прекратить трудовую деятельность, нуждаются в постороннем уходе. Часто необходим пересмотр сложившихся до заболевания бытовых

стереотипов (особенности суточного режима, характер питания, наличие вредных привычек), что в сочетании с превентивной лекарственной терапией лежит в основе вторичной профилактики неврологических заболеваний.

9.2. Общие принципы хирургического лечения

9.2.1. Операции на черепе и головном мозге

Показаниями к операции на мозге могут быть различные заболевания: опухоли, аневризмы сосудов мозга, внутримозговые гематомы, травматические повреждения черепа и мозга, уродства, некоторые паразитарные и воспалительные заболевания и ряд других.

Операции на черепе и мозге различаются в зависимости от характера доступа и степени радикальности хирургического вмешательства. Кроме того, они могут быть диагностическими и лечебными.

9.2.1.1. Хирургические доступы

Фрезевые отверстия. Небольшие отверстия в черепе, обычно диаметром 1,5–2 см, делают в основном для выполнения диагностических исследований: обнаружения интракраниальной гематомы при черепно-мозговой травме, для пункции мозга с целью получения фрагмента патологической ткани для гистологического исследования или для пункции желудочков мозга.

Фрезевые отверстия накладываются в типичных местах через небольшие кожные разрезы. Для выполнения этой операции используются различные трепаны, наиболее распространенными являются механические, электро– и пневмотрепаны. Фрезы, с помощью которых накладываются отверстия в черепе, различаются по своему устройству и размеру. В отдельных случаях применяют так называемые корончатые фрезы, которыми выпиливают в костях черепа кружок, который после завершения операции может быть уложен на место.

Краниотомия (трепанация черепа). Различают резекционную и костно-пластическую трепанацию черепа.

Резекционная трепанация– заключается в удалении участка черепа. С этой целью накладывается фрезевое отверстие, которое затем расширяется с помощью костных кусачек до нужных размеров. Резекционная трепанация обычно производится с целью декомпрессии мозга при черепно-мозговой травме, если внутричерепное давление резко повышено, или при многооскольчатом переломе, не позволяющем сохранить целостность кости. Кроме того, к резекционной трепанации прибегают при операциях на задней черепной ямке. Резекция кости в этой области технически проще, чем костно-пластическая трепанация. При этом мощный слой затылочных мышц надежно защищает структуры задней черепной ямки от возможных повреждений, а сохранение кости в этих случаях не столь важно, как при операциях на полушариях большого мозга при супратенториальных процессах.

Костно-пластическая трепанация заключается в формировании костного лоскута нужной конфигурации и размера, который после завершения операции укладывается на место и фиксируется швами. Место трепанации черепа определяется локализацией патологического процесса. При выполнении трепанации хирург должен хорошо ориентироваться во взаимоотношении между черепом и основными анатомическими структурами мозга, в первую очередь такими, как латеральная (сильвиева) борозда, отделяющая височную долю от лобной, центральная (роландова) борозда, центральные извилины и др.

Существуют различные способы и схемы переноса проекции этих образований на череп. Одна из схем, употребляемых до настоящего времени, предложена Кренлейном. Для определения проекции сильвиевой борозды и роландовой борозды он предлагает следующий прием. Первоначально проводится базовая линия через внутренний слуховой проход и нижний край глазницы, затем через верхний край глазницы проводится вторая линия, параллельная первой. От середины скуловой кости восстанавливается перпендикуляр, точка пересечения которого с верхней горизонтальной линией является нижней точкой роландовой борозды, для

определения направления которой определяется ее верхняя точка. Ей соответствует место пересечения перпендикуляра, проходящего через сосцевидный отросток, с конвекситальной поверхностью черепа. Биссектриса угла, образованного проекцией роландовой борозды и верхней горизонтальной линией, определяет положение сильвиевой борозды.

В зависимости от локализации процесса (опухоль, гематома, абсцесс и пр.), в связи с которым осуществляется трепанация, делаются кожные разрезы в соответствующей области. Наиболее часто используются подковообразные разрезы, обращенные к основанию черепа. Используются также и прямые разрезы. При нейрохирургических операциях в косметических целях применяют главным образом разрезы, располагающиеся в пределах волосистой части головы.

При разрезах в лобно-височной области желательно сохранять основные стволы поверхностной височной артерии, располагающиеся кпереди от уха.

С помощью трепана по периметру формируемого костного лоскута накладывается несколько фрезевых отверстий (обычно 4–5). Важно, чтобы фрезевые отверстия располагались на некотором расстоянии от кожного разреза для предупреждения формирования грубых Рубцовых сращений. С помощью специального проводника под кость между соседними фрезевыми отверстиями проводится проволочная пила (Джигли) и кость распиливается по всему периметру. Чтобы избежать проваливания костного лоскута, кнаружи, распил кости делают под углом скосом

В области надкостнично-мышечной «ножки» лоскута кость только подпиливается и затем переламывается при поднимании кости с помощью специальных костных подъемников.

В последнее время все чаще применяются специальные пневмо– и электротрепаны, позволяющие выпиливать костные лоскуты любой величины и конфигурации из одного фрезевого отверстия. Специальная лапка на конце краниотома отслаивает твердую мозговую оболочку от кости по мере его перемещения. Распил кости осуществляется тонкой быстро вращающейся фрезой.

Разрезы твердой мозговой оболочки могут быть разной конфигурации, в зависимости от величины и размера патологического процесса, к которому планируется доступ. Используются подковообразные, крестообразные и лоскутные разрезы.

По завершении операции, если позволяет состояние мозга, необходимо по возможности герметично зашить твердую мозговую оболочку узловыми или непрерывными швами.

В тех случаях, когда после операции имеется дефект твердой мозговой оболочки, его необходимо закрыть. С этой целью могут быть использованы специально обработанная трупная твердая мозговая оболочка, широкая фасция бедра, апоневроз или надкостница.

С целью остановки кровотечения из кости место распила и внутренняя поверхность костного лоскута обрабатываются хирургическим воском.

Для предупреждения эпидуральных послеоперационных гематом оболочка в нескольких местах по периметру костного отверстия подшивается к надкостнице швами.

Чтобы уменьшить риск послеоперационного скопления крови в операционной ране, костный лоскут на всем протяжении отделяют от надкостницы и мышцы и в течение операции сохраняют в изотоническом растворе хлорида натрия, В конце операции костный лоскут укладывают на место и фиксируют костными швами. С этой целью тонким бором накладываются отверстия в кости по обе стороны от распила, через которые проводится специальная проволока или прочные лигатуры.

В современной нейрохирургии все шире используются **обширные базальные доступы** с резекцией костей основания черепа. Такие доступы необходимы для удаления опухолей, располагающихся вблизи срединных, наиболее удаленных от поверхности структур мозга (опухоли парастволовой локализации, опухоли ската и пещеристого синуса, базальные аневризмы и др.). Широкая резекция костных структур основания черепа, включая крышу и латеральную стенку глазницы, крылья клиновидной кости, пирамиду височной кости и другие костные образования, позволяет подойти к наиболее глубоко расположенным патологическим очагам с минимальной тракцией мозга.

Для резекции костных структур вблизи крупных сосудов и черепных нервов применяются высокооборотные дрели и специальные фрезы с алмазным напылением.

В отдельных случаях для подхода к глубинным, срединно расположенным опухолям применяются **лицевые доступы** , **доступы через придаточные пазухи** : клиновидную, верхнечелюстные (гайморовы) и через рот.

Особое распространение получил **трансназальный-транссфеноидальный доступ** к опухолям, развивающимся в полости турецкого седла, в первую очередь к опухолям гипофиза.

9.2.1.2. Техника операций на мозге

Исключительная функциональная значимость всего мозга и отдельных его структур делает необходимым использование такой хирургической техники, которая позволила бы выполнять операции с минимальным риском для больного. Эта задача становится выполнимой при использовании микрохирургической техники.

Положение больного. Для выполнения операций на отдельных структурах мозга используются различные положения больного на операционном столе: на спине иногда с головой, повернутой в сторону, на боку, в отдельных случаях больного оперируют в положении на животе с опущенной и согнутой головой, при операциях на задней черепной ямке широко используется положение больного сидя.

В каждом отдельном случае хирург определяет оптимальное положение больного для обнажения тех или иных участков мозга. При выборе положения больного необходимо учитывать возможное изменение гемодинамики (в первую очередь венозного кровообращения). Если больной во время операции находится в сидячем положении, то давление в венозных синусах головы резко снижается и может быть отрицательным. Этим феноменом объясняется возможное развитие воздушной эмболии – попадания воздуха в поврежденные крупные венозные коллекторы и скопление его в камерах сердца, при этом возникает опасность прекращения сердечной деятельности. Об этом осложнении надо помнить, когда больного оперируют в положении сидя, и применять ряд профилактических мер. Наиболее простым методом, позволяющим распознать ранение крупных вен, является компрессия яремных вен на шее. Если во время операции голова больного опущена вниз или вследствие ее резкого сгибания сдавливаются вены щей, венозное давление может резко повыситься, что приводит к увеличению объема мозга, его выбуханию в рану, избыточной кровоточивости. Продолжение операции в этом случае чревато серьезными осложнениями, и положение больного должно быть изменено.

Микрохирургическая техника. Основными компонентами микрохирургии является применение специальных бинокулярных луп и операционных микроскопов. В настоящее время при нейрохирургических операциях применяются операционные микроскопы, которые имеют следующие конструктивные особенности: мобильность, позволяющую свободно переметать микроскоп в различных, необходимых хирургу направлениях; меняющееся в широких пределах увеличение, хорошую освещенность операционного поля, наличие дополнительных окуляров для ассистента. Миниатюрная телевизионная камера, которой может быть оснащен микроскоп, позволяет ассистенту, операционной сестре и другим лицам, принимающим участие в операции (анестезиолог, нейрофизиолог и др.), видеть операционное поле на экране. Телевизионные и фотоприставки необходимы для получения документации об операции.

Применение микроскопа делает возможным проведение операции в узкой глубокой ране при минимальном смещении мозга. Дополнительные возможности при осмотре глубоко расположенных отделов мозга появляются при перемещении операционного стола и придании голове больного различных положений. С этой целью используются специальные столы и подголовники для фиксации головы больного.

Для выполнения операции под увеличением используются разнообразные микрохирургические инструменты: пинцеты, ножницы, диссекторы, миниатюрные зажимы для пережатия сосудов, шовный материал.

Мозговые ретракторы. Операции на мозге, особенно на его глубинных структурах, требуют смещения мозга (приподнимания, отодвигания) нередко на длительный период времени. Для достижения этого используются специальные автоматические ретракторы, которые могут удерживать мозг в различных, нужных для хирурга положениях. Эти ретракторы

прикрепляются либо к краю трепанационного отверстия, либо к специальным рамам, фиксирующимся к столу и голове больного. При пользовании шпателями хирург всегда должен помнить о том, что резкое смещение и сдавленно мозга приводит к так называемой ретракционной ишемии, повреждению мозговой ткани и ее сосудов (особенно вен) и опасности внутримозгового кровотечения в послеоперационном периоде. Тракция мозга должна быть минимальной, положение шпателей в течение операции надо постоянно менять.

Защита мозга от высыхания. С этой целью обнаженную поверхность мозга закрывают ватниками, смоченными изотоническим раствором хлорида натрия. При длительных операциях ватники необходимо менять и смачивать, чтобы они не присыхали к коре мозга.

Методы остановки кровотечения. Мозг, один из наиболее кровоснабжаемых органов, пронизан массой сосудов. Остановка кровотечения из ткани мозга отличается существенной спецификой, так как в узкой и глубокой ране перевязка сосудов, широко принятая в общей хирургии, практически невозможна. В ряде случаев для остановки кровотечения из крупных сосудов мозга применяются специальные миниатюрные зажимы-клипсы. Однако наиболее распространенным способом остановки кровотечения является коагуляция (моно– и биполярная). Особое значение имеет точечная биполярная коагуляция, при которой ток циркулирует только между кончиками пинцета и нет прогревания соседних структур, что крайне важно при операциях на мозге, особенно на его глубоко расположенных структурах.

Для остановки паренхиматозного кровотечения из ткани мозга широко применяется специальная кровоостанавливающая фибриновая губка, гемостатическая марля, биологический клей (тиссукол) и ряд других препаратов, вызывающих коагуляцию крови и формирование прочного кровяного сгустка. Наряду с этими средствами широко используются промывание раны изотоническим раствором хлорида натрия и тампоны, смоченные перекисью водорода.

Кровотечение из поврежденных крупных сосудов и венозных синусов может быть остановлено также путем тампонады кусочком размятой мышцы.

Методы интраоперационной диагностики. Для ориентировки в операционной ране и обнаружения образований, расположенных в глубине мозга, нередко возникает необходимость в использовании специальных приемов и дополнительных диагностических методов.

Пункция мозга. Наиболее часто применяемым методом, позволяющим хирургу обнаружить расположенное в глубине мозга патологическое образование (опухоль, абсцесс, гематома), является пункция. Для этого используются специальные мозговые канюли с тупым концом и боковым отверстием. По изменению сопротивления, которое испытывает хирург, погружая канюлю в мозг, он может определить край опухоли, стенку абсцесса, кисты. Поступление через канюлю кистозной жидкости, крови, гноя дает хирургу дополнительную информацию и позволяет определить дальнейший план операции.

Для обнаружения во время операции глубоко расположенных опухолей могут быть использованы специальные *радиосцинтилляционные зонды* , позволяющие определить области накопления радиоактивного изотопа. Для этой цели до операции больному внутривенно вводится препарат изотопа (радиоактивного фосфора, ртути), который избирательно накапливается в опухоли. О попадании зонда в опухолевую ткань свидетельствуют изменение показаний радиосцинтиляционного счетчика и соответствующая звуковая индикация.

Ультразвуковая локация мозга. В последнее время для обнаружения образований, расположенных в глубине мозга, используется ультразвуковая локация. После трепанации черепа на невскрытую твердую мозговую оболочку или обнаженную поверхность мозга устанавливается ультразвуковой датчик, изменяя положение которого можно получить на экране изображение глубоких структур (желудочки, серп большого мозга) и расположенного в толще мозга новообразования (опухоль, гематома, абсцесс).

Хирургические аспираторы. Одна из характерных особенностей операций на мозге состоит в том, что хирург постоянно должен удалять цереброспинальную жидкость, поступающую в большом количестве из желудочков мозга и субарахноидальных пространств. Применение специальных аспираторов существенно упрощает эту задачу. Отсосы, которыми пользуется нейрохирург, одновременно являются важным инструментом, с помощью которого может выполняться препаровка тканей. Чтобы не вызвать повреждения мозга, не ранить сосуды, необходимо, чтобы кончик отсоса был закругленным, без острых краев. В зависимости

от ситуации используются отсосы разного диаметра и разной конфигурации.

Ультразвуковые отсосы. Важным изобретением последних лет являются ультразвуковые отсосы, с помощью которых одновременно можно разрушать патологическую ткань (опухоль) и аспирировать ее, а также удалять цереброспинальную жидкость.

Для рассечения мозговой ткани, остановки кровотечения, выпаривания патологической ткани при выполнении нейрохирургических операций используются лазерные установки, совмещенные с операционным микроскопом (аргоновые, неодимовые), и др.

9.2.1.3. Виды нейрохирургических операций

В зависимости от цели операции на головном мозге могут быть условно разделены на **радикальные** и **паллиативные вмешательства** . Цель радикальных операций состоит в удалении патологических образований (гематома, абсцесс, опухоль), восстановлении нормальных анатомических взаимоотношений (реконструкция) при травматических переломах черепа, уродствах и т.д. Понятие «радикальное вмешательство» применяется с определенной оговоркой. Оно определяет цель операции, но результат ее не всегда соответствует поставленной задаче (например, при опухоли мозга часто не удается добиться ее радикального удаления).

Паллиативные операции не ставят целью избавить больного от самого заболевания, а направлены на облегчение состояния больного. Примером паллиативной операции является создание новых путей оттока цереброспинальной жидкости из желудочков мозга при неоперабельных опухолях, приводящих к окклюзии ликворных путей и нарушению ликвороциркуляции (вентрикуло-атриальное или вентрикуло-перитонеальное шунтирование).

В зависимости от срочности операции нейрохирургические вмешательства подразделяются на **плановые** и **экстренные (ургентные)** . Экстренные операции обычно делаются по жизненным показаниям. Необходимость в безотлагательных операциях возникает при травматических гематомах, при острой окклюзии ликворных путей, при развитии у больного симптомов дислокации мозга и сдавления его стволовых отделов в большом затылочном или тенториальных отверстиях.

Стереотаксические операции. Наряду с открытыми операциями на мозге, требующими выполнения трепанации черепа, применяются и так называемые Стереотаксические (от греч. stereos – объемный, пространственный и греч. taxis – расположение) вмешательства, осуществляемые через небольшое фрезевое отверстие.

Суть стереотаксических операций заключается в том, что в точно заданные отделы мозга (обычно глубоко расположенные) вводятся различные инструменты: электроды для разрушения и стимуляции мозговых структур, канюли для криодеструкции, инструменты для биопсии или разрушения глубоко расположенных опухолей.

Упомянутые инструменты вводятся в мозг с помощью специальных стереотаксических аппаратов, фиксируемых на голове больного. В этих аппаратах имеются устройства, позволяющие пространственно ориентировать вводимый в мозг инструмент и определять глубину его погружения.

Для определения координат мишеней (подкорковые ганглии, ядра таламуса, среднего мозга и другие глубинно расположенные структуры мозга, а также глубинно расположенные опухоли, гематомы, абсцессы и др.) используются специальные Стереотаксические атласы и данные компьютерно-томографического и магнитно-резонансного исследований.

Современные Стереотаксические приборы позволяют вводить в мозговые структуры необходимые инструменты с точностью до 1 мм.

Стереотаксические операции нашли особенно широкое применение в функциональной нейрохирургии (лечение гиперкинезов, болевых синдромов, эпилепсии и др.).

Метод пространственной ориентации во время операции на головном мозге в последнее время стал возможен и без использования стереотаксических аппаратов.

В этом случае на экране дисплея хирург может воспроизвести любые срезы мозга, полученные ранее с помощью компьютерной и магнитно-резонансной томографии, и определить на них положение инструментов, которыми он пользуется (пинцет, отсос и т.д.), что

достигается путем локации этих инструментов с помощью инфракрасных или других лучей.

Эндоскопические операции. Как и в других разделах хирургии, в нейрохирургии последних лет достаточно широко стали применяться эндоскопические вмешательства. В основном эти операции производятся на желудочках мозга. Применяются жесткие и гибкие эндоскопы, снабженные инструментами для забора ткани, ее разрушения и остановки кровотечения (с помощью коагуляции или воздействия лазером).

Введение эндоскопов может осуществляться с помощью стереотаксических аппаратов.

Радиохирургические вмешательства. Принцип пространственного ориентирования, лежащий в основе стереотаксических операций, используется также и для строго сфокусированного лучевого воздействия на мозг.

С этой целью используются специальные радиохирургические установки, лучшей из которой является гамма-нож, разработанный известным шведским нейрохирургом А. Лекселлом. Гамма-нож имеет вид громадного шлема, в который монтируется около 200 точечных источников гамма-лучей. Излучение всех источников фокусируется в одной точке. Положение головы больного по отношению к шлему и коллимация излучения позволяют получать зону воздействия строгой геометрической формы, что дает возможность направленно разрушать глубоко расположенные опухоли, практически избегая опасного облучения рядом расположенных тканей.

По точности такое воздействие равнозначно хирургическому вмешательству, что оправдывает название такого лучевого лечения – «радиохирургия». Близкие результаты могут быть получены при использовании строго сфокусированного пучка протонов, электронов и некоторых других видов высокой энергии.

Эндовазальные вмешательства. При ряде сосудистых заболеваний мозга применяется так называемый эндовазальный метод лечения. Он заключается в том, что под рентгенологическим контролем в сосудистое русло вводят специальные катетеры, которые позволяют доставлять к пораженному сосуду специальные окклюзирующие устройства: миниатюрные баллончики, заполняемые латексом, спирали, вызывающие тромбообразование в просвете сосуда, и некоторые другие.

Как правило, такие операции проводятся под местной анестезией. Катетеризируется бедренная или сонная артерия. Операции переносятся больными легче, чем открытые операции на сосудах мозга, проводящиеся под наркозом и требующие сложных хирургических доступов. Эндовазальные операции применяются для «выключения» некоторых видов аневризм и соустий сосудов головного мозга.

9.2.2. Операции на позвоночнике и спинном мозге

Операции на спинном мозге, как правило, выполняются открытым способом, лишь в редких случаях производятся стереотаксические или пункционные вмешательства. Наиболее распространенной операцией является ламинэктомия, позволяющая обнажить заднюю поверхность спинного мозга. Она заключается в резекции дужек и остистых отростков соответственно расположению патологического процесса.

При необходимости обнажения спинного мозга на большом протяжении может применяться остеопластическая ламинотомия: выпиливание с помощью специальных остеотомов блока, состоящего из дужек, остистых отростков позвонков, включая их связочный аппарат. После завершения операции на спинном мозге восстанавливается целостность спинномозгового канала путем фиксации краев дужек позвонков проволочными швами.

Для проведения операций на вентральной поверхности спинного мозга на шейном уровне применяются передние доступы с резекцией тел позвонков При показаниях используются также латеральные доступы к позвонкам. Для закрытия дефектов в телах позвонков и их стабилизации применяются костные трансплантаты (с этой целью используются фрагменты подвздошной и большеберцовой костей, трупная кость).

При необходимости стабилизации позвоночника при ею повреждении используются различные фиксирующие металлические конструкции (пластины,, фиксируемые винтами к

телам позвонков, стяжки, проволока и т.д.).

Операции на периферических нервах осуществляются по принципам, принятым в общей хирургии. Важным является использование хирургического микроскопа, позволяющего сшивать поврежденные нервы.

В современной нейрохирургии широко используется протезирование функционально важных нервных стволов при их повреждении на значительном протяжении с помощью фрагментов нервов, не имеющих большого функционального значения (например, поверхностные кожные нервы конечностей).

Обезболивание. Нейрохирургические открытые операции в большинстве случаев проводятся под наркозом при управляемом дыхании. Стереотаксические и эндовазальные вмешательства чаще проводятся под местной анестезией, позволяющей оценивать физиологический эффект операции.

Важной особенностью проведения наркоза у нейрохирургических больных являются такие приемы и медикаментозные средства, которые существенно не влияют на внутричерепное давление. У многих больных, особенно с интракраниальными объемными процессами, повышение внутричерепного давления может оказаться критическим и привести к серьезным осложнениям. Об этом надо помнить при интубации больного, при которой возможно повышение интракраниального давления. При проведении наркоза следует избегать использования препаратов, которые могут вызывать интракраниальную гипертензию вследствие увеличения кровенаполнения мозга.

Важной задачей, стоящей перед анестезиологом, является предупреждение повышения артериального давления до критического уровня. В распоряжении анестезиологов должны быть средства, позволяющие оперировать в условиях контролируемой артериальной гипотензии. Такая необходимость обычно возникает при операциях по поводу разорвавшихся аневризм.

Важной проблемой является предупреждение и своевременное распознавание воздушной эмболии, которая особенно опасна при операциях в положении сидя. С этой целью подбирается режим вентиляции, при котором сохраняется положительное давление в венах головы и шеи. При необходимости производится компрессия шейных вен, позволяющая выявить повреждение крупных венозных коллекторов. Для регистрации начальных признаков воздушной эмболии в течение операции постоянно определяется уровень CO2 в крови (капнография).

В зависимости от характера и длительности операции используются различные виды комбинированного наркоза: ингаляционный наркоз с использованием фторотана, закиси азота и других газообразных анестетиков, нейролептанальгетиков, электронаркоз.

9.2.3. Особенности нейрохирургических операций в детском возрасте

Череп новорожденного имеет ряд особенностей. Кости черепа тонкие, эластичные, череп имеет роднички, швы между костями свода черепа не сформированы. Формирование черепа завершается к 2 годам, когда закрываются черепные швы. Закрытие родничков завершается раньше. В раннем возрасте в отдельных случаях при операциях на головном мозге могут применяться доступы через незаращенные роднички, наличие незаращенных швов позволяет использовать их при трепанации. Тонкие кости ребенка могут рассекаться ножницами.

При планировании операций следует учитывать особенность топографических взаимоотношений в связи с незавершенностью формирования черепа, уплощенность его основания и слабую выраженность так называемых черепных ямок.

У маленьких детей до 2-летнего возраста из-за слабости шейных мышц и недостаточной развитости суставно-связочного аппарата в шейном отделе позвоночника невозможны операции в сидячем положении. Есть также существенные особенности в анестезиологическом обеспечении нейрохирургических операций.

Глава 10

Сосудистые заболевания нервной системы

Сосудистые заболевания нервной системы являются одной из наиболее частых причин летальности и инвалидизации.

Особенности кровоснабжения головного мозга. Деятельность головного мозга сопряжена с высокими энергозатратами. Однако нервная ткань имеет ограниченные энергетические ресурсы. В связи с этим стабильно высокая перфузия мозга – непременное условие его функциональной активности и жизнеспособности. Для удовлетворения постоянной потребности мозговой ткани в энергетических субстратах и кислороде через головной мозг, составляющий приблизительно 2 % от общей массы тела человека, протекает около 14 % от общего объема циркулирующей крови. При этом мозг получает около 20 % от всего потребляемого организмом кислорода. Среднее потребление им глюкозы составляет 4,5-7,0 мг на 100 мг мозга в 1 мин. Снижение мозгового кровотока приводит к ограничению его функциональных возможностей. Полное прекращение кровотока в мозге на 5–8 мин ведет к развитию необратимых изменений.

Важной особенностью кровоснабжения мозга является наличие эффективной системы анастомозов. Большую роль при этом играет артериальный круг большого мозга (виллизиев круг), объединяющий передние, средние и задние мозговые артерии, а также переднюю и задние соединительные артерии. Огибающие артерии формируют кольцо Захарченко, обеспечивающее стабильность кровотока в стволе мозга. Особое значение имеет анастомоз между глазной артерией (ветвью внутренней сонной артерии) и ветвями наружной сонной артерии. Наличие многочисленных анастомозов способно обеспечить стабильность мозгового кровотока в условиях стеноза или даже полной окклюзии одного из крупных экстракраниальных артериальных стволов.

Особенностью мозгового кровоснабжения является его определенная автономность, обеспечиваемая существованием механизма ауторегуляции. Физиологической сутью его является реакция констрикции или дилатации мозговых артерий в ответ на повышение или снижение системного артериального давления. В норме при колебаниях систолического артериального давления от 60 до 180 мм рт.ст. мозговой кровоток остается относительно стабильным. При различных патологических состояниях (артериальная гипертензия, острые расстройства мозгового кровообращения, черепно-мозговая травма, опухоли мозга) механизмы ауторегуляции оказываются неэффективными и при колебаниях системного артериального давления мозговой кровоток пассивно следует за ним.

Классификация. Среди сосудистых поражений головного мозга выделяют хроническую сосудисто-мозговую недостаточность (ХСМН) и острые нарушения мозгового кровообращения (ОНМК). ХСМН может протекать по типу начальных проявлений недостаточности мозгового кровообращения и дисциркуляторной энцефалопатии. Острые нарушения мозгового кровообращения проявляются в форме преходящих нарушений мозгового кровообращения и мозговых инсультов. По морфологическим признакам выделяют ишемические, геморрагические и смешанные инсульты. Отдельно рассматриваются нарушения мозгового кровообращения, обусловленные врожденными аномалиями сосудов мозга.

10.1. Хроническая сосудисто-мозговая недостаточность

Хроническая сосудисто-мозговая недостаточность (ХСМН) – наиболее частое проявление цереброваскулярной патологии. Обычно возникает на фоне вегетососудистой дистонии, атеросклероза, артериальной гипертензии и их сочетания. ХСМН может быть следствием кардиальной патологии, васкулитов, заболеваний крови и других состояний, ведущих к расстройствам системной гемодинамики и микроциркуляции и на этом фоне – к периодическим, а в последующем – и перманентным проявлениям цереброваскулярной патологии.

В патогенезе ХСМН имеют значение морфологические изменения экстра– и интракраниальных отделов магистральных сосудов головы, снижение компенсаторных

возможностей коллатерального кровообращения, срыв ауторегуляции мозгового кровообращения; расстройства центральной гемодинамики, изменения реологических и свертывающих свойств крови, нарушения метаболизма мозга.

10.1.1. Начальные проявления недостаточности мозгового кровообращения

Начальные проявления недостаточности мозгового кровообращения (НПНМК) являются ранней стадией ХСМН. Для них характерно преобладание субъективных расстройств: эпизодических головных болей, ощущения тяжести, шума в голове, «мелькания точек» перед глазами, легких кратковременных головокружений. Отмечаются нарушения сна, повышенная утомляемость, снижение памяти и умственной работоспособности. Указанные расстройства возникают, как правило, после физического или эмоционального перенапряжения, приема алкоголя, под влиянием неблагоприятных метеорологических факторов. Неврологический осмотр позволяет выявить элементы эмоциональной лабильности, снижение темпа и качества умственной деятельности, признаки вегегососудистой дисфункции, иногда – нерезко выраженные симптомы орального автоматизма.

10.1.2. Дисциркуляторная энцефалопатия

Клинические проявления. В отличие от НПНМК дисциркуляторная энцефалопатия (ДЭ) характеризуется мелкоочаговыми диффузными изменениями в мозге, обусловленными недостаточностью мозгового кровообращения. Клинические проявления, сходные с наблюдаемыми при НПНМК, носят более стойкий характер. Более значительны интеллектуально-мнестические расстройства (снижается внимание, затрудняется усвоение нового материала, постепенно сужается круг интересов, прогрессирует снижение памяти), выражены изменения в эмоционально-волевой сфере. Постепенно появляется очаговая неврологическая симптоматика в виде признаков пирамидной недостаточности, псевдобульбарного синдрома, синдрома паркинсонизма, координаторных нарушений.

По мере прогрессирования заболевания отмечается снижение работоспособности, больные еще могут выполнять свои привычные обязанности, но новый стереотип вырабатывается с трудом. Затрудняется переключение с одного вида деятельности на другой, при умственной работе все чаще допускаются ошибки, появляется замедленность мышления, снижаются активность и инициативность. Больные становятся слабодушными, все более заметна недостаточность критики к своему состоянию. Обнаруживаются уменьшение объема восприятия, выраженные затруднения формирования ассоциативных связей, переработки новой информации, снижаются способность и качество запоминания и удержания информации. Возникают элементы афазии, агнозии, апраксии. Имеется стойкий неврологический дефицит с нарушением моторных и сенсорных функций. В последующем формируется деменция. На этом фоне возможны эпизоды острых нарушений мозгового кровообращения.

Диагностика. Для диагностики ХСМН важное значение имеет установление характера основного патологического процесса, поражающего сердечно-сосудистую систему (атеросклероз, артериальная гипертензия и др.). В связи с этим представляют ценность исследование липидного спектра, уровня глюкозы в крови, ее свертывающих и реологических свойств. Важную информацию представляют данные о состоянии миокарда, аорты и крупных сосудов, получаемые при УЗДГ, ЭХО-кардиографии. Определенное значение имеют ЭКГ, офтальмоскопия, биомикроскопическое исследование сосудов конъюнктивы; при необходимости используются компьютерная или магнитно-резонансная томография, психологические исследования, электроэнцефалография.

10.1.3. Лечение и профилактика хронической сосудисто-мозговой недостаточности

Консервативное лечение. При ХСМН важное значение имеют организация режима труда и отдыха, ограничение психоэмоциональных перегрузок, коррекция артериального давления,

рациональное питание, дозированные физические нагрузки. Целесообразно применение ангиопротекторов (продектин, доксиум), антиагрегантов (аспирин, трентал, стугерон, тиклид и др.), ноотропных препаратов (пирацетам, семакс, инстенон, глицин, церебролизин). По показаниям проводятся коррекция липидного обмена (в том числе с использованием статинов) и гипотензивная (диуретики, блокаторы кальциевых каналов, ингибиторы АКФ, а также их комбинации) терапия. При наличии психоэмоциональных расстройств применяются седативные препараты, транквилизаторы, в ряде случаев – антидепрессанты. Прогрессирование заболевания с нарастанием выраженности неврологического дефицита требует проведения медико-социальной экспертизы и установления группы инвалидности.

Хирургическое лечение. Показаниями являются нарушения проходимости экстракраниальных отделов артерий, кровоснабжающих головной мозг (аорта, подключичная и безымянная, сонные и позвоночные артерии).

Наиболее распространенным видом операции является эндартерэктомия – иссечение атеросклеротической бляшки вместе с пораженной интимой. В месте вскрытия артерии на стенку ее накладывается шов. При наличии обширного дефекта стенки, а также, если имеется обширное поражение стенки артерии или существует опасность послеоперационного стеноза, используется наложение заплаты из стенки поверхностной вены ноги. При полной окклюзии артерии пораженный участок ее резецируется и замещается венозным трансплантатом или специальным протезом. При петлеобразовании иссекается удлиненная часть артерии и ее концы сшиваются. Помимо открытых операций, для устранения стеноза применяются эндовазальная дилатация пораженной артерии при помощи специальных баллон-катетеров и введение в суженный участок артерии внутренних протезов – стентов.

Для профилактики ишемического поражения мозга вследствие «выключения» кровотока по артерии во время операции проводится контроль за функциональной активностью мозга (регистрируются ЭЭГ, соматосенсорные вызванные потенциалы), поддерживается оптимальный уровень артериального давления; целесообразно применение барбитуратов, защищающих мозг от гипоксии. При наличии признаков недостаточности мозгового кровообращения вследствие пережатия артерии во время операции используется обходное шунтирование.

10.2. Острые нарушения мозгового кровообращения

К острым нарушениям мозгового кровообращения (ОНМК) относятся остро возникающие поражения головного мозга сосудистого генеза, характеризующиеся менингеальными, общемозговыми и очаговыми симптомами или их сочетанием. В зависимости от длительности сохраняющегося неврологического дефицита различают преходящие нарушения мозгового кровообращения и инсульты. Факторами риска развития ОНМК являются генетическая предрасположенность к заболеваниям сердечно-сосудистой системы, дислипопротеинемия, артериальная гипертензия, сахарный диабет, избыточная масса тела, гиподинамия, курение, возраст, частые эмоциональные стрессы.

ОНМК, протекающие по типу острой церебральной ишемии, являются следствием несоответствия между потребностями мозга в кислороде и энергетических субстратах, доставляемых с кровью, и резким снижением церебральной перфузии. В основе ОНМК геморрагического характера лежит нарушение целостности сосудистой стенки с проникновением крови в ткань мозга, его желудочки или под оболочки.

10.2.1. Преходящие нарушения мозгового кровообращения

Важнейшим критерием преходящих нарушений мозгового кровообращения (ПНМК) является полная обратимость очаговой или диффузной неврологической симптоматики в течение 24 ч. Выделяют следующие формы ПНМК: транзиторные ишемические атаки (ТИА) и гипертонические кризы.

Этиология и патогенез. ТИА развиваются при различных заболеваниях,

сопровождающихся нарушением проходимости церебральных сосудов или магистральных артерий головы. Наиболее часто это наблюдается при атеросклерозе, артериальной гипертензии, сахарном диабете или их сочетании. Относительно более редкими этиологическими факторами являются васкулиты (инфекционные и инфекционно-аллергические), системные сосудистые заболевания (облитерирующий тромбангиит, артерииты при коллагенозах, узелковый периартериит, гранулематозный артериит). Определенное значение имеют врожденные аномалии строения сосудистого русла: коарктация аорты, гипо– или аплазия церебральных артерий, патологическая извитость сосудов. В ряде случаев наблюдается экстравазальная компрессия позвоночных артерий патологически измененными шейными позвонками. Возможен эмболический характер ТИА, в первую очередь как следствие артерио-артериальных или кардиогенных эмболии у больных с врожденными или приобретенными пороками сердца, постинфарктной аневризмой левого желудочка, особенно в сочетании с расстройствами сердечного ритма и проводимости (в частности, с синдромом Морганьи–Адамса-Стокса). В ряде случаев ТИА развиваются на фоне резких колебаний артериального давления в результате срыва ауторегуляции мозгового кровообращения.

Нарушения кровотока при ТИА обычно являются кратковременными, не сопровождаются выраженными деструктивными изменениями мозговой ткани, однако, как показали данные КТ и МРТ, в ряде случаев после перенесенных ТИА в мозге формируются кисты малых размеров. Обратимый характер клинической картины объясняется не только малыми размерами очага ишемии и достаточными компенсаторными возможностями мозга, но и частым развитием его в «немых» зонах мозга. Возникновение повторных ТИА может сопровождаться значительными диффузными атрофическими изменениями мозговой ткани. Необходимо учитывать, что повторные ТИА, особенно развивающиеся в системе сонных артерий, нередко могут оказаться предвестником тяжелого ишемического инсульта.

Клинические проявления. При ТИА в системе внутренней сонной артерии на первый план выступают очаговые неврологические симптомы, характер которых определяется вазотопическими особенностями патологического процесса. На противоположной очагу ишемии стороне наблюдаются зоны гипестезий, парестезии, как правило, ограниченные, захватывающие локальные участки кожи лица, конечностей. Реже обнаруживается гемигипестезия. Возможно развитие центральных парезов, чаще ограниченных, локализованных в одной конечности или захватывающих только отдельную мышечную группу (кисть, стопа, пальцы). Снижение мышечной силы, как правило, носит умеренный характер, при этом выявляются анизорефлексия, патологические рефлексы.

При ТИА в бассейне левой средней мозговой артерии могут возникать преходящие афатические расстройства в сочетании с чувствительными и двигательными нарушениями в правой половине тела. У некоторых больных развиваются приступы парциальной или вторично генерализованной эпилепсии. Поражение проксимального отдела внутренней сонной артерии может сопровождаться развитием оптико-пирамидного синдрома в виде монокулярной слепоты на стороне окклюзии сосуда (вследствие ишемии сетчатки) в сочетании с контралатеральным центральным парезом конечностей.

ТИА в вертебробазилярной системе характеризуются развитием системного головокружения, ощущения шума в ушах и вегето-сосудистых нарушений в виде тошноты, рвоты, икоты, побледнения кожных покровов, диффузного гипергидроза. Указанные явления сопровождаются нарушениями статики, координации, появлением спонтанного горизонтального нистагма. Часто возникают головные боли, обычно – в затылочной области, усиливающиеся при перемене положения головы. Характерны зрительные расстройства в виде фотопсий, метаморфопсий, дефектов полей зрения (положительные и отрицательные скотомы), ощущения «пелены» перед глазами. Возможны расстройства глазодвигательной иннервации с возникновением диплопии. Относительно реже возникают преходящие расстройства функции бульбарного отдела ствола (дисфония, дисфагия, дизартрия). Также редко наблюдается развитие альтернирующих синдромов.

В случае обратимой компрессии позвоночных артерий при патологии шейного отдела позвоночника (остеохондроз) развиваются приступы резкой мышечной гипотонии и

обездвиженности без утраты сознания, провоцируемые поворотами или запрокидыванием головы (дроп-атаки). Возникновение подобных пароксизмов, протекающих с утратой сознания, носит название синдрома Унтерхарншейдта.

Гипертонические кризы возникают при резком подъеме артериального давления, они могут сопровождаться нарушением проницаемости сосудистой стенки, диффузным отеком мозговых оболочек и повышением внутричерепного давления. Клиническая картина характеризуется тяжелой головной болью, головокружением и выраженными вегетативными расстройствами – тошнотой с повторной рвотой, гипергидрозом, гиперемией кожных покровов, тахикардией, одышкой, ознобоподобным тремором. Нередко возникают эмоциональные нарушения в виде тревоги, беспокойства или наоборот – заторможенности, сонливости. Возможна кратковременная утрата сознания. В тяжелых случаях выявляются менингеальные симптомы. У некоторых больных развиваются генерализованные эпилептические припадки.

Диагностика При ТИА, особенно повторных, необходимо исключить стенозирующее поражение экстра– или интракраниальных артерий. для чего используют УЗД Г, МР-ангиографию, при наличии показаний – контрастную ангиографию. Проводятся исследование микроциркуляции (агрегация тромбоцитов и эритроцитов, вязкость крови), оценка состояния свертывающей и противосвертывающей систем крови. Для исключения геморрагического характера процесса используются КТ и МРТ. При гипертонических кризах необходимо исключить вторичный характер гипертензии (вазоренальный, обусловленный феохромоцитомой надпочечника и др.), а также при наличии менингеального синдрома исключить субарахноидальное кровоизлияние. Следует также своевременно диагностировать поражение других органов, обусловленное повышением артериального давления (гипертоническая ретинопатия, стенокардия).

Прогноз и трудоспособность. Наличие ПНМК может являться важным фактором риска развития в последующем инсульта. В связи с этим больные требуют систематического наблюдения невролога, при необходимости – врачей смежных специальностей (кардиолог, эндокринолог, офтальмолог). При учащении эпизодов ПНМК, нарастании клинических проявлений ХМСН может потребоваться перевод на работу в облегченных условиях, а также установление группы инвалидности.

10.2.2. Мозговой инсульт

В России, как и в большинстве развитых стран мира, инсульт занимает 2–3-е место в структуре причин общей смертности (после заболеваний сердечно-сосудистой системы и онкологических заболеваний). Кроме того, инсульт – основная причина стойкой инвалидизации, так как более 10 % больных, перенесших его, постоянно нуждаются в посторонней помощи и уходе.

В зависимости от патоморфологических особенностей инсульта выделяют ишемический инсульт (инфаркт мозга), являющийся следствием резкого ограничения притока крови к головному мозгу, геморрагический, характеризующийся кровоизлиянием в ткань мозга, подоболочечные пространства или в желудочки, а также смешанные инсульты, при которых имеется сочетание очагов ишемии и геморрагии. Кроме того, выделяют малый инсульт, при котором полное восстановление утраченных функций наступает на протяжении 21 сут., и инсульт со стойким остаточным неврологическим дефицитом. Возможны следующие варианты течения инсульта: благоприятное регредиентное, при котором имеется полное восстановление утраченных функций; регредиентное, если четкий регресс неврологического дефицита сочетается с остаточными явлениями; ремитирующее, характеризующееся наличием эпизодов ухудшения состояния, обусловленного как повторными расстройствами мозгового кровообращения, так и сопутствующими соматическими заболеваниями; прогрессирующее (прогредиентное), при котором наблюдается неуклонное нарастание симптоматики, нередко с летальным исходом.

10.2.2.1. Ишемический инсульт

Этиология. Среди основных этиологических факторов, приводящих к развитию ишемического инсульта (ИИ), следует отметить атеросклероз, артериальную гипертензию и их сочетание. Исключительно важна также роль факторов, способствующих повышению свертывающих свойств крови и увеличению агрегации ее форменных элементов. Риск возникновения ИИ возрастает при наличии сахарного диабета, заболеваний миокарда, особенно сопровождающихся расстройствами сердечного ритма.

Патогенез. Одним из важнейших патогенетических механизмов развития *нетромботического ИИ* является сужение просвета магистральных артерий головы или интракраниальных сосудов вследствие атеросклероза. Отложение липидных комплексов в интиме артерии приводит к поражению эндотелия с последующим формированием в этой зоне атероматозной бляшки. В процессе ее эволюции размеры бляшки увеличиваются за счет оседания на ней форменных элементов, просвет сосуда при этом сужается, нередко достигая уровня критического стеноза или полной окклюзии. Наиболее часто формирование атеросклеротических бляшек наблюдается в зонах бифуркации крупных сосудов, в частности сонных артерий, вблизи устья позвоночных артерий. Сужение просвета церебральных артерий наблюдается при воспалительных заболеваниях – артериитах. В значительном числе случаев наблюдаются врожденные аномалии строения сосудистой системы мозга в виде гипо– или аплазии сосудов, их патологической извитости. В развитии ИИ определенное значение имеет экстравазальная компрессия позвоночных артерий на фоне патологически измененных позвонков. Поражение артерий мелкого калибра и артериол наблюдается при сахарном диабете и артериальной гипертензии.

Существование мощной системы коллатерального кровообращения позволяет поддерживать достаточный уровень мозгового кровотока даже в условиях тяжелого поражения одной или двух магистральных артерий. В случае множественного поражения сосудов компенсаторные возможности оказываются недостаточными, создаются предпосылки для развития ИИ. Риск возникновения ИИ возрастает при нарушении ауторегуляции мозгового кровообращения. В этой ситуации важным фактором, приводящим к возникновению острой церебральной ишемии, является нестабильность артериального давления с его колебаниями как в сторону значительного повышения, так и снижения. В условиях выраженного стенозирующего поражения церебральных артерий артериальная гипотензия, как физиологическая (во время сна), так и развивающаяся на фоне патологических состояний (острый инфаркт миокарда, кровопотеря), является патогенетически более значимой, чем умеренная артериальная гипертензия.

Тромботический ИИ развивается на фоне активации свертывающей системы крови в условиях угнетения собственной фибринолитической системы, что, в частности, наблюдается при атеросклерозе. Важным фактором является активация клеточного звена гемостаза в виде гиперагрегации тромбоцитов, уменьшения деформируемости эритроцитов, повышения вязкости крови. Формирование тромба, как правило, происходит в зонах замедленного и турбулентного кровотока (бифуркации артерий, атеросклеротические бляшки). Важнейшим прогностическим фактором развития тромбоза является повышение уровня гематокрита. Указанное состояние развивается при увеличении содержания клеток крови (лейкозы, полицитемии), а также при обезвоживании организма (потеря жидкости при гипертермии, неконтролируемом применении диуретиков и пр.). Риск тромбоза мозговых артерий возрастает при сопутствующей соматической патологии (коллагенозы, воспалительные и онкологические заболевания).

Эмболический ИИ в подавляющем большинстве случаев является следствием кардиогенной эмболии. Как правило, он возникает на фоне пристеночного тромба из постинфарктной аневризмы левого желудочка миокарда, бородавчатых разрастаний при эндокардите, ревматическом или бактериальном эндокардите. Важным фактором, способствующим отрыву эмбологенного субстрата, является нестабильность внутрисердечной гемодинамики – преходящие нарушения ритма сердца. Такой механизм является одной из основных причин ИИ у лиц молодого возраста. Множественные мелкие эмболии мозговых сосудов могут осложнять кардиохирургические операции, в частности проводимые с применением искусственного кровообращения. Достаточно часто встречаются

артерио-артериальные эмболии, источником которых являются крупные изъязвляющиеся атеросклеротические бляшки дуги аорты или сонных артерий.

Более редко встречаются жировые (при переломах трубчатых костей, обширной травматизации клетчатки) и газовые (операции на легких, кессонная болезнь) эмболии. Также редкими являются парадоксальные эмболии из малого круга кровообращения, возникающие в условиях незаращения овального отверстия.

В патогенезе эмболического ИИ, помимо фактора непосредственной обтурации сосуда, важное значение имеет развивающийся ангиоспазм с последующей вазодилатацией и вазопарезом. В этих условиях возможно быстрое формирование перифокального отека, развитие петехиальных кровоизлияний в ишемизированную ткань с образованием красных (геморрагических) инфарктов или инфарктов смешанного типа.

Патофизиологические и биохимические основы острой церебральной ишемии. Снижение мозгового кровотока до критического порога приводит к развитию инфаркта – ишемического некроза мозговой ткани. Необратимые изменения в этих условиях развиваются в течение 5–8 мин. По периферии зоны ядра инфаркта расположена область с редуцированным кровотоком, достаточным для жизнеобеспечения нейронов, однако не позволяющим реализовывать их нормальные функции. Эта область мозговой ткани получила название «ишемическая полутень». Адекватное терапевтическое воздействие позволяет минимизировать очаг поражения за счет восстановления функций нервной ткани в зоне «ишемической полутени». При неблагоприятном течении происходят массивная гибель нейронов, глиальных клеток и расширение зоны инфаркта.

Развитие острой церебральной ишемии запускает каскад патологических биохимических реакций. Острая ишемия приводит к переходу метаболизма на энергетически невыгодный путь – анаэробный гликолиз, что, с одной стороны, вызывает быстрое истощение запасов глюкозы, а с другой – резкое снижение pH клеточной среды за счет накопления молочной кислоты. Следствием этого является нарушение работы ионных насосов и неконтролируемое поступление в клетки ионов натрия и кальция, а также воды, т.е. развитие цитотоксического отека. Одновременно происходит активация процессов перекисного окисления липидов с деградацией клеточных мембран и активацией лизосомальных ферментов, в еще большей степени усугубляющих повреждение ткани мозга. В условиях острой ишемии мозга наблюдается выброс в синаптическую щель возбуждающих нейротрансмиттеров, в первую очередь – глутамата и аспартата, которые, вызывая деполяризацию постсинаптической мембраны, приводят к быстрому истощению энергетических субстратов. Помимо ишемической гибели нейронов, в первую очередь приводящей к поражению клеточных мембран, в описываемых условиях запускаются процессы апоптоза – программируемой гибели клеток, в результате чего увеличивается зона поражения. В зависимости от особенностей локализации очага поражения, его размеров, индивидуального характера протекания метаболических процессов формирование очага инфаркта продолжается на протяжении от 3–6 до 48–56 ч. Последующая организация очага инфаркта малых размеров заканчивается образованием глиомезодермального рубца. При обширных очагах возможно формирование кист.

Нередко следствием обширного ишемического инсульта является значительный перифокальный отек мозга. В результате этого развивается дислокация мозга с развитием вклинения в вырезку намета мозжечка или в большое затылочное отверстие. Процесс вклинения обусловливает формирование вторичного стволового синдрома, вплоть до возникновения кровоизлияний в покрышку среднего мозга и мост. Нарастающий отек ствола, нарушение функций жизненно важных центров (сосудодвигательного, дыхательного) являются одной из основных причин летальности при ИИ. Клинические проявления. Клиническая картина ИИ характеризуется преобладанием очаговой симптоматики над общемозговыми и менингеальными синдромами. Выраженность неврологического дефицита определяется обширностью зоны инфаркта и эффективностью деятельности компенсаторных механизмов. Темпы развития ИИ в значительной степени определяются особенностями патогенеза заболевания. Апоплектиформное (моментальное) развитие характерно для эмболического инсульта. В ряде случаев при эмболии крупного артериального ствола, сопутствующей артериальной гипертензии, возможно наличие менингеальных симптомов и угнетения сознания

(геморрагический инфаркт). Острое начало заболевания может наблюдаться при тромбозе интракраниальной артерии. Вместе с тем возникновению тромботического инсульта в ряде случаев могут предшествовать единичные или повторные ТИА в той же системе, вкоторой впоследствии развивается инсульт. В случае нарастающего тромбоза симптоматика может носить ундулирующий характер на протяжении от нескольких часов до 2–3 сут. В отдельных случаях наблюдается медленное (на протяжении нескольких недель) «опухолеподобное» нарастание очаговой симптоматики при тромботическом инсульте. Следует отметить, что вследствие значительной вариабельности клинических проявлений ИИ, вчастности тромботического и нетромботического инсультов, дифференциальная диагностика их лишь на основании клинического обследования не всегда возможна, особенно при отсутствии полноценных анамнестических сведений.

Инфаркт в системе внутренней сонной артерии. Ветви внутренней сонной артерии кровоснабжают значительную часть больших полушарий: кору лобной, теменной, височной долей, подкорковое белое вещество, внутреннюю капсулу. Окклюзия интракраниального отдела внутренней сонной артерии, как правило, проявляется грубой неврологической симптоматикой в виде контралатеральных гемипарезов и гемигипестезии в сочетании с расстройствами высших мозговых функций. Поражение экстракраниального сегмента обычно протекает более благоприятно, проявляется ТИА и малыми инсультами, что объясняется компенсаторным кровотоком по анастомозам, образующим виллизиев круг. При функциональной неполноценности виллизиева круга возможно наличие грубого неврологического дефицита в сочетании с угнетением сознания.

Инфаркт в бассейне передней мозговой артерии. Поверхностные ветви этой артерии снабжают кровью медиальную поверхность лобной и теменной долей, парацентральную дольку, частично – глазничную часть лобной доли, наружную поверхность верхней лобной извилины, передние две трети мозолистого тела. Глубокие ветви кровоснабжают переднее бедро внутренней капсулы, скорлупу, бледный шар, частично – гипоталамическую область. Клиническая картина поражения передней мозговой артерии характеризуется развитием контралатерального спастического пареза преимущественно в проксимальном отделе руки и дистальном – ноги. Вследствие поражения парацентральной дольки возможны нарушения мочеиспускания и дефекации. Характерны рефлексы орального автоматизма и хватательные рефлексы (Янишевского). Возможны поведенческие изменения – аспонтанность, дурашливость, неопрятность, элементы асоциального поведения.

Инфаркты в бассейне средней мозговой артерии. Артерия кровоснабжает большую часть подкорковых узлов и внутренней капсулы, кору височной и теменной долей. Локализация ИИ в зоне ее кровоснабжения является наиболее частой. При поражении ствола артерии до отхождения от него глубоких ветвей развивается тотальный инфаркт с развитием контралатеральных грубых гемиплегии, гемианестезии и гемианопсии. При поражении артерии после отхождение глубоких ветвей (обширный корково-подкорковый инфаркт) имеет место сходная симптоматика, однако выраженная в несколько меньшей степени (более глубокий парез в руке). Поражение доминантного полушария сопровождается развитием афазии, алексии, аграфии, апраксии. При локализации инсульта в субдоминантном полушарии возникают анозогнозия, расстройства схемы тела, возможны псевдореминисценции и конфабуляции.

Инфаркт в бассейне передней ворсинчатой артерии. Эта артерия кровоснабжает заднее бедро внутренней капсулы, заднюю часть хвостатого ядра, внутренний сегмент бледного шара. Клиническая картина ее закупорки характеризуется развитием контралатерального гемипареза, гемианестезии, иногда – гомонимной гемианопсии. Возможны вазомоторные нарушения в паретичных конечностях.

Инфаркты в вертебробазилярной системе. Составляющие эту систему позвоночные и основная артерии обеспечивают кровоснабжение ствола мозга, лабиринта, мозжечка, затылочных долей, медиобазальных отделов височных долей. Для поражения экстракраниального отдела характерна мозаичность («пятнистость») поражения различных отделов мозгового ствола и мозжечка, как правило, наблюдаются вестибулярные расстройства (головокружение, атаксия, спонтанный нистагм), нарушения статики и координации, признаки

поражения мостового центра взора, зрительные нарушения.

При окклюзии интракраниального отдела позвоночной артерии наблюдается развитие альтернирующих синдромов с поражением как оральных, так и каудальных отделов мозгового ствола, мозжечковыми расстройствами, проводниковыми пирамидными и чувствительными нарушениями (наиболее частыми являются варианты синдрома Валленберга – Захарченко). Двусторонний тромбоз позвоночных артерий приводит к грубому поражению нижних отделов ствола с нарушением жизненно важных функций.

Задние мозговые артерии и их ветви кровоснабжают затылочную долю и лучистость Грациоле, медиобазальные отделы височной доли, заднюю треть таламуса и гипоталамической области, заднюю треть мозолистого тела. При ишемии в зоне кровоснабжения этой артерии развивается гомонимная гемианопсия с сохранностью макулярного зрения или верхнеквадрантная гемианопсия, в ряде случаев – метаморфопсии и зрительная агнозия. Поражение медиобазальных отделов височной доли сопровождается нарушениями памяти по типу корсаковского синдрома, эмоциональными расстройствами. При инфаркте в бассейне глубоких ветвей задней мозговой артерии развивается таламический синдром (Дежерина – Русси) – сочетание контралатеральных гемигипестезии, гиперпатии, дизестезии и таламических болей. При этом наблюдается симптом «таламической руки» (предплечье согнуто и пронировано, кисть – в положении сгибания, пальцы согнуты в пястно-фаланговых суставах). В связи с выраженными расстройствами проприоцепции возникают непроизвольные движения по типу псевдохореоатетоза. В случае обширного очага поражения одновременно возникают гемипарез, нестойкая гемианопсия, вегетативные расстройства. Кроме того, в контралатеральных конечностях возможны атаксия и интенционный тремор, иногда – в сочетании с гемибаллизмом (верхний синдром красного ядра).

Инфаркт в бассейне базилярной артерии. Базилярная артерия обеспечивает кровоснабжение моста мозга, мозжечка. Ее острая окклюзия сопровождается быстрым угнетением сознания, двусторонним поражением черепных нервов (III–VII пары), развитием спастического тетрапареза (реже – гемипареза), нередко наблюдаются горметонии, сменяемые мышечной гипо– или атонией. Прогноз заболевания неблагоприятный в случае присоединения симптомов поражения каудальных отделов ствола. Окклюзия базилярной артерии в месте ее бифуркации приводит к корковым расстройствам зрения.

Прогноз. Определяется обширностью зоны поражения, выраженностью перифокального отека и наличием признаков вторичного стволового синдрома, а также состоянием компенсаторных возможностей организма. Максимальная тяжесть состояния наблюдается в первые 2–5 сут заболевания, она определяется выраженностью неврологического дефицита, степенью расстройств сознания, соматическим состоянием. Летальность при ишемическом инсульте составляет 20 %. Тяжелая инвалидизация достигает 30 %. При повторных инсультах (в том числе небольших по объему) нередко развивается мультиинфарктная деменция.

Данные лабораторных и функциональных исследований. Достоверную информацию о характере инсульта, его локализации и размерах можно получить при помощи КТ, которая позволяет выявить очаг пониженной плотности в зоне инфаркта. Применение МРТ позволяет визуализировать патологический очаг уже в первые часы инсульта, обеспечивает выявление даже мелких и локализованных в стволе мозга очагов, позволяет исключить геморрагический характер инсульта. Ценную информацию о характере метаболизма головного мозга можно получить при использовании позитронно-эмиссионной томографии.

Состояние кровотока по экстра– и интракраниальным артериям, характер кровотока в них (ламинарный или турбулентный), состояние компенсаторных механизмов (функционирование анастомозов, реакция сосудов мозга на функциональные пробы) изучается при помощи ультразвуковой допплерографии. Применение указанного метода позволяет выявить стенозы и окклюзии сосудов, наличие атеросклеротической бляшки и определение ее размеров и вероятности изъязвления, возможен также подсчет количества микроэмболов («атипичных сигналов»), проходящих через исследуемый сосуд. Более точную информацию о наличии препятствий кровотоку и их локализации предоставляет контрастная ангиография.

Для уточнения патогенеза инсульта и коррекции терапии необходимо исследование состояния свертывающей системы и реологических свойств крови: агрегации тромбоцитов и

эритроцитов, деформируемости эритроцитов, вязкости крови. Как правило, регистрируется тенденция к гиперкоагуляции и гиперагрегации. В тяжелых случаях развивается ДВС-синдром, сопровождающийся коагулопатией потребления.

На догоспитальном этапе с целью исключения объемного или воспалительного характера поражения мозга и его оболочек возможно применение эхоэнцефалоскопии, по показаниям – люмбальной пункции, электроэнцефалографии.

10.2.2.2. Геморрагический инсульт

Этиология. Наиболее частые причины геморрагического инсульта – гипертоническая болезнь, симптоматическая артериальная гипертензия и врожденные сосудистые аномалии, в первую очередь аневризмы сосудов мозга. Возможно развитие геморрагического инсульта на фоне нарушения свертываемости крови (гемофилия, передозировка тромболитиков).

Патогенез. Геморрагический инсульт развивается чаще в результате разрыва сосуда, который обычно происходит при подъеме артериального давления и приводит к образованию гематомы. К этому предрасполагают резкое истончение, расслоение стенки измененного сосуда, образование милиарных аневризм, врожденные аневризмы и другие сосудистые аномалии, деструкция стенки сосуда при васкулитах. Значительно реже возникают кровоизлияния при повышении проницаемости сосудистой стенки. Диапедезное кровотечение – следствие вазомоторных нарушений, длительного спазма сосуда, приводящего к замедлению в нем кровотока, и последующей его дилатации. При этом возникают повышение проницаемости стенки сосуда, выпотевание из него плазмы и форменных элементов крови. Мелкие периваскулярные кровоизлияния, сливаясь, образуют небольшие или обширные геморрагические очаги. Внутричерепные кровоизлияния могут быть и следствием черепно-мозговой травмы.

Патоморфология. При геморрагических инсультах возможны кровоизлияния типа гематомы и геморрагического пропитывания. Чаще выход крови происходит из артериальных сосудов, однако иногда возникают и венозные кровоизлияния. Отдельную группу составляют кровоизлияния, обусловленные разрывом врожденных аневризм и других мальформаций сосудов головного мозга.

Геморрагические инсульты чаще возникают при заболеваниях, проявляющихся повышенным артериальным давлением, что ведет к характерным изменениям стенок мозговых сосудов и нарушению их проницаемости – плазматическому пропитыванию, некрозам, образованию микроаневризм и к их разрыву. При гипертонической болезни наиболее тяжелым изменениям подвергаются сосуды подкорковых узлов и таламуса, что обусловлено отхождением глубоких ветвей от основного ствола средней мозговой артерии почти под прямым углом. Поэтому гематомы чаще возникают в подкорковых узлах и распространяются в прилежащее белое вещество мозга. В большом полушарии принято дифференцировать латеральные и менее часто встречающиеся медиальные гематомы в зависимости от их локализации относительно внутренней капсулы. Однако возможны и обширные, так называемые смешанные гематомы, разрушающие внутреннюю капсулу и структуры мозга по обе стороны от нее. Редко гематомы встречаются в стволе мозга, обычная их локализация – мост и мозжечок. Кровоизлияния по типу геморрагического пропитывания возникают путем диапедеза из мелких сосудов. Исходом кровоизлияний в мозг может быть формирование глиомезодермального рубца или кисты. В большинстве случаев обширных медиальных кровоизлияний возникает прорыв крови в желудочки мозга (паренхиматозно-внутрижелудочковые кровоизлияния), значительно реже – в субарахноидальное пространство (паренхиматозно-субарахноидальные кровоизлияния).

Клинические проявления. Геморрагический инсульт возникает, как правило, внезапно, обычно при волнении, физических нагрузках, переутомлении. Иногда инсульту предшествуют «приливы» крови к лицу, интенсивная головная боль, видение предметов в красном свете. Развитие инсульта обычно острое (апоплексия). При этом характерны резкая головная боль, рвота, учащение дыхания, бради– или тахикардия, гемиплегия или гемипарез, нарушение сознания (оглушение, сопор или кома). Коматозное состояние может развиться в начальной

фазе инсульта, и больной сразу же оказывается в крайне тяжелом состоянии.

Дыхание шумное, стерторозное; кожа холодная, пульс напряженный, замедленный, артериальное давление обычно высокое, взор часто обращен в сторону патологического очага, иногда на стороне кровоизлияния расширен зрачок, возможны расхождение глаз, «плавающие» движения глазных яблок; на противоположной патологическому очагу стороне атония верхнего века, опущен угол рта, щека при дыхании «парусит», часто обнаруживаются симптомы гемиплегии: выраженная гипотония мышц, поднятая рука падает, как «плеть», снижение сухожильных и кожных рефлексов, ротированная кнаружи стопа. Нередко появляются менингеальные симптомы.

Обширные кровоизлияния в большое полушарие мозга нередко осложняются вторичным стволовым синдромом. Он проявляется прогрессирующими расстройствами дыхания, сердечной деятельности, сознания, изменениями мышечного тонуса по типу горметонии (периодические тонические спазмы с резким повышением тонуса в конечностях) и децеребрационной ригидности, вегетативными расстройствами.

Для кровоизлияний в ствол мозга характерны нарушения витальных функций, симптомы поражения ядер черепных нервов и парезы конечностей, которые иногда проявляются в виде альтернирующих синдромов. Часто наблюдаются страбизм (косоглазие), анизокория, мидриаз, «плавающие» движения глазных яблок, нистагм, нарушения глотания, мозжечковые симптомы, двусторонние пирамидные рефлексы. При кровоизлиянии в мост отмечаются миоз, парез взора в сторону очага (взор обращен в сторону парализованных конечностей).

Раннее повышение мышечного тонуса (горметония, децеребрационная ригидность), парез взора вверх и отсутствие зрачковых реакций (симптом Парино) возникают при кровоизлияниях в оральные отделы ствола мозга. Очаги в нижних отделах ствола сопровождаются ранней мышечной гипотонией или атонией, признаками бульбарного синдрома. Для кровоизлияния в мозжечок характерны выраженное головокружение, миоз, нистагм, симптом Гертвига–Мажанди (расходящееся косоглазие в вертикальной плоскости), повторная рвота, резкая боль в области затылка и шеи, гипотония или атония мышц, быстрое нарастание внутричерепной гипертензии, отсутствие парезов конечностей, атаксия.

При паренхиматозно-вентрикулярной геморрагии быстро нарастает выраженность расстройств сознания, ухудшается состояние витальных функций, возникают двусторонние пирамидные рефлексы, защитные рефлексы, горметонии, углубляются вегетативные симптомы (возникают ознобоподобное дрожание, холодный пот, гипертермия).

Течение. Наиболее тяжелыми осложнениями геморрагического инсульта являются отек мозга, прорыв крови в желудочки мозга, сдавление и смещение мозгового ствола. При обширных полушарных геморрагиях, осложненных рано присоединившимся прорывом крови в желудочки, сразу развивается коматозное состояние, маскирующее очаговые симптомы, и быстро, через несколько часов, а иногда сразу наступает летальный исход. Так же быстро смерть наступает при кровоизлиянии в мозжечок и мозговой ствол, осложненном прорывом крови в IV желудочек. Летальность при кровоизлияниях в мозг высокая и колеблется в пределах 60-90 %.

При ограниченных латеральных полушарных гематомах сознание обычно нарушено не так глубоко. Состояние больных сначала стабилизируется, а затем улучшается: сознание становится ясным, уменьшаются вегетативные расстройства, исчезают признаки вторичного стволового синдрома, постепенно уменьшаются очаговые симптомы. Вслед за периодом ранней мышечной гипертонии и гипотонии (чаще с 3-й недели заболевания) начинает формироваться поздняя гемиплегическая гипертония спастического типа с характерной позой Вернике – Манна (сгибание предплечья, пронация и сгибание кисти, сгибание пальцев, разгибание бедра и голени).

Субарахноидальное кровоизлияние. Чаще возникает вследствие разрыва аневризмы сосудов основания мозга, реже – при гипертонической болезни, атеросклерозе сосудов головного мозга или других сосудистых заболеваниях. У части больных до развития кровоизлияния наблюдаются приступы ассоциированной мигрени в виде острых болей в лобно-глазничной области в сочетании с признаками пареза глазодвигательного нерва. Изредка предвестником субарахноидального кровоизлияния являются головокружение, «мелькание» в

глазах, шум в голове. Развитие субарахноидального кровоизлияния обычно бывает острым, без предвестников. Появляется резкая головная боль («удар в затылок», «распространение в голове горячей жидкости»), которая вначале может быть локальной (в области лба, затылка), затем становится разлитой. Нередко боль отмечается в шее, межлопаточной области. Одновременно с головной болью возникают тошнота, рвота, кратковременное или длительное расстройство сознания, психомоторное возбуждение. Возможны эпилептические припадки Быстро развиваются менингеальные симптомы (ригидность шейных мышц, симптомы Кернига, Брудзинского и др.), светобоязнь. Очаговая мозговая симптоматика на начальном этапе кровоизлияния выявляется не всегда, однако при разрыве базальных артериальных аневризм возможны признаки поражения черепных нервов, особенно глазодвигательных, иногда зрительного нерва или зрительного перекреста. Отмечается повышение температуры тела. Могут быть дыхательные и сердечно-сосудистые расстройства.

С целью уточнения диагноза при подозрении на субарахноидальное кровоизлияние через несколько часов производится поясничный прокол в положении больного лежа на боку с подтянутыми к животу ногами. Жидкость (3–10 мл) следует выпускать осторожно, препятствуя ее быстрому вытеканию с помощью мандрена. При внутричерепном, в частности при субарахноидальном, кровоизлиянии цереброспинальная жидкость вытекает под повышенным давлением, она кровянистая. Чтобы исключить наличие в ней случайной «путевой» крови, спинномозговую жидкость собирают небольшими порциями в разные пробирки. В случае ранения иглой эпидуральных вен она в каждой последующей пробирке все больше просветляется, тогда как при субарахноидальном кровоизлиянии цвет ее во всех пробирках будет равномерным.

Полученную жидкость необходимо центрифугировать, при этом в случаях внутричерепного кровоизлияния жидкость над осадком из форменных элементов крови оказывается ксантохромной. С 3-го дня в ней обнаруживается нейтрофильный плеоцитоз. с 5–6-го дня увеличивается число лимфоцитов и мононуклеаров. Субарахноидальные кровоизлияния при аневризмах сосудов мозга могут рецидивировать.

Данные лабораторных и функциональных исследований. При геморрагическом инсульте с помощью офтальмоскопии иногда выявляются кровоизлияния в сетчатку глаз, признаки гипертонической ретинопатии. При исследовании цереброспинальной жидкости обнаруживается примесь крови. При ангиографии можно обнаружить смещение интрацеребральных сосудов или наличие так называемой бессосудистой зоны, аневризмы мозговых сосудов. Компьютерная и магнитно-резонансная томография позволяет визуализировать наличие в полости черепа характерной для геморрагического очага зоны повышенной плотности тканей уже в острейшей стадии геморрагического инсульта. При этом можно определить локализацию и размер гематомы.

10.2.2.3. Консервативное и хирургическое лечение мозгового инсульта

Лечебные мероприятия при ОНМК следует начинать как можно раньше, желательно в промежутке «терапевтического окна» – в первые 3–6 ч с момента развития заболевания. Адекватность их состоянию больного и интенсивность в значительной степени определяют дальнейшее течение и исход заболевания. Больным показана госпитализация в неврологический или нейрососудистый стационар, в случае развития обширного инсульта – в реанимационное отделение. Учитывая высокую частоту сочетания сосудистого поражения головного мозга и сердца, большинству больных требуется консультация кардиолога. По возможности в максимально ранние сроки следует решить вопрос о необходимости и возможности нейрохирургического лечения. Нецелесообразна госпитализация больных в состоянии глубокой комы с расстройствами витальных функций, тяжелой органической деменцией, некурабельными онкологическими заболеваниями.

Больным с ПНМК необходим постельный режим до окончания острого периода и стабилизации состояния. Стационарное лечение показано в случае острой гипертонической энцефалопатии, тяжелого гипертонического криза, повторных ТИА. Показанием для госпитализации служат также отсутствие эффекта от проводимой в амбулаторных условиях

терапии и обострение сопутствующих заболеваний, в частности ИБС.

Существуют два основных направления лечения – дифференцированное, зависящее от характера инсульта (геморрагический или ишемический) и недифференцированное (базисное), направленное на поддержание витальных функций и коррекцию гомеостаза.

Недифференцированное лечение. Коррекция деятельности сердечно-сосудистой системы в первую очередь направлена на контроль артериального давления. Цифры его должны на 15–25 мм рт. ст. превышать привычные для больного. Следует избегать редкого снижения артериального давления во избежание развития синдрома обкрадывания. Гипотензивная терапия включает в себя применение бета адреноблокаторов (анаприлин, атенолол), блокаторов кальциевых каналов (как краткосрочного действия – нифедипин, так и пролонгированных – амлодипин), диуретиков (фуросемид), при необходимости – ингибиторов АПФ (каптоприл, эналаприл). При невозможности или неэффективности перорального приема препараты вводят внутривенно капельно под контролем артериального давления. При развитии артериальной гипотензии назначают кардиотонические средства (мезатон, кордиамин), при отсутствии эффекта – внутривенное введение кортикостероидов (гидрокортизон, дексаметазон). При наличии показаний проводят коррекцию нарушений коронарного кровообращения, остро возникших нарушений сердечного ритма и проводимости и сердечной недостаточности

Контроль за функцией органов дыхания включает обеспечение проходимости дыхательных путей туалет полости рта и носа, удаление секрета и рвотных масс из верхних дыхательных путей при помощи отсоса. Возможны интубация и перевод пациента на искусственную вентиляцию легких. При развитии отека легких требуется введение сердечных гликозидов (коргликон, строфантин), диуретиков. В случае тяжелого инсульта с первых суток следует начинать введение антибиотиков широкого спектра действия (синтетические пенициллины, цефалоспорины) для профилактики пневмонии. С целью профилактики застойных явлений в легких необходимо в максимально ранние сроки начинать активную и пассивную (включая переворачивание с бока на бок) дыхательную гимнастику.

Для поддержания гомеостаза требуется введение адекватного количества солевых растворов (2000–3000 мл в сутки в 2–3 приема): Рингера –Локка, изотонического раствора хлорида натрия, 5% раствора глюкозы, при этом необходимо контролировать диурез и экспираторные потери жидкости. Учитывая, что у больных с инсультом нередко развивается ацидоз, показано применение 4-5 % раствора бикарбоната натрия, 3,6 % раствора трисамина (под контролем показателей КОС). При необходимости корригируется содержание в крови ионов калия и хлора. В остром периоде инсульта больные должны получать диету, богатую витаминами и белками, с низким содержанием глюкозы и животных жиров. При нарушениях глотания пища вводится через назогастральный зонд.

Борьба с отеком головного мозга включает применение кортикостероидов, в первую очередь дексазона (16–24 мг в сутки, 4 введения) или преднизолона (60–90 мг в сутки). Противопоказанием к их применению являются некупируемая артериальная гипертензия, геморрагические осложнения, тяжелые формы сахарного диабета Показан глицерол per os а также внутривенное капельное введение осмотических диуретиков (15 % раствор маннитола, реоглюман) или салуретиков (фуросемид).

Контроль за вегетативными функциями включает регуляцию деятельности кишечника (богатая клетчаткой и молочнокислыми продуктами диета, при необходимости – применение слабительных препаратов, очистительные клизмы) и мочеиспускания. При необходимости проводится катетеризация мочевого пузыря, назначение уросептиков с целью профилактики восходящей инфекции мочевыводящих путей. С первых суток требуется регулярная обработка кожных покровов антисептическими препаратами для предупреждения пролежней, желательно использование функциональных противопролежневых матрасов При гипертермии – применение антипиретиков

Дифференцированное лечение. Основные направления дифференцированной терапии острых нарушений мозгового кровообращения – восстановление адекватной перфузии в зоне ишемической полутени и ограничение размеров очага ишемии, нормализация реологических и свертывающих свойств крови, зашита нейронов от повреждающего действия ишемии и стимуляция репаративных процессов в нервной ткани.

Одним из наиболее эффективных методов лечения является гемодилюция – введение препаратов, уменьшающих уровень гематокрита (до 30–35 %). Для этого используется реополиглюкин (реомакродекс), суточный объем и скорость введения которого определяются как показателями гематокрита, так и уровнем артериального давления и наличием признаков сердечной недостаточности. При невысоком артериальном давлении возможно применение полиглюкина или солевых изотонических растворов. Одновременно внутривенно назначаются растворы эуфиллина, пентоксифиллина (трентал), ницерголина (сермиона). При отсутствии нарушений сердечного ритма применяется винпоцетик (кавинтон). По мере стабилизации состояния больного внутривенное введение препаратов заменяется пероральным приемом. Наиболее эффективными являются ацетилсалициловая кислота (1–2 мг/кг массы тела), желательно использовать формы препарата. оказывающие минимальное отрицательное действие на слизистую оболочку желудка (тромбоасс): пентоксифиллин, циннаризин, продектин (ангинин).

В случае нарастающего тромбоза мозговых артерий, при прогредиентном течении инсульта, кардиогенной эмболии показано применение антикоагулянтов Гепарин вводится внутривенно в суточной дозе 10–24 тыс. ЕД или подкожно по 2.5 тыс ЕД 4-6 раз в сутки. При применении гепарина необходим обязательный контроль коагулограммы и времени кровотечения. Противопоказаниями к его использованию, так же как и тромболитиков, является наличие источников кровотечений различной локализации (язвенная болезнь желудка, геморрой), стойкая некупируемая гипертензия (систолическое давление выше 180 мм рт.ст.), тяжелые расстройства сознания. При развитии ДВС-синдрома, в связи со снижением уровня антитромбина III показано введение нативной или свежезамороженной плазмы крови. После прекращения введения гепарина назначаются антикоагулянты непрямого действия (фенилин, синкумар) с контролем показателей свертывающей системы крови.

Установленный характер тромботического инсульта позволяет использование в первые часы заболевания тромболитиков (урокиназа, стрептаза, стрептокиназа). В связи с тем что при внутривенном введении этих препаратов существует высокий риск геморрагических осложнений, наиболее эффективным способом является направленный тромболизис, при котором препарат под рентгенологическим контролем вводится непосредственно в зону тромбоза. Мощное фибринолитическое действие оказывает рекомбинантный тканевый активатор плазминогена, введение которого также целесообразно только в первые часы заболевания.

В комплексном лечении больных с острыми нарушениями мозгового кровообращения показано применение препаратов, оказывающих антиагрегантное и вазоактивное действие: блокаторов кальциевых каналов (нимотоп, флунаризин), вазобрала, танакана. Обосновано применение ангиопротекторов: продектина (ангинин). Применение указанных препаратов целесообразно по миновании острой фазы заболевания, а также у больных с ТИА.

С целью предупреждения геморрагии в зону ишемии при обширных инфарктах назначается дицинон (этамзилат натрия) внутривенно или внутримышечно.

Исключительно важным является применение препаратов, оказывающих нейротрофическое и нейропротективное действие на мозговую ткань. С этой целью используют ноотропил (до 10–12 г в сутки), глицин (1 г в сутки сублингвально), аплегин (по 5,0 мл в 200,0 мл изотонического раствора хлорида натрия внутривенно 1–2 раза в сутки), семакс (по 6–9 мг 2 раза в сутки интраназально), церебролизин (10,0–20,0 мл в сутки внутривенно). Применение указанных препаратов способствует более полному и быстрому восстановлению нарушенных функций. В ряде случаев, в частности при глобальной ишемии мозга, возможно использование барбитуратов (тиопентал натрия) для снижения энергетических потребностей мозга в условиях ишемии. Широкое применение данного метода ограничивается выраженным кардиодепрессивным и гипотензивным действием препарата, угнетением дыхательного центра. Определенный эффект дают препараты, ингибирующие процессы перекисного окисления липидов: унитиол, витамин Е, аевит.

Профилактика ишемического инсульта включает в себя коррекцию артериального давления, нормализацию липидного спектра крови, при повышении вязкости крови назначают антиагреганты. Большое значение имеют диетотерапия, дозированная физическая нагрузка,

рациональное трудоустройство. Одним из эффективных методов профилактики ишемического инсульта является хирургическая реконструкция артерий, кровоснабжающих головной мозг, в первую очередь сонных, а также позвоночных, подключичных и безымянных артерий. Показанием к проведению операции является выраженный стеноз артерии, проявляющийся преходящими нарушениями мозгового кровообращения. В отдельных случаях возникают показания для восстановления проходимости артерий и при бессимптомно протекающих стенозах.

Дифференцированное консервативное лечение при геморрагическом инсульте. Основным направлением является уменьшение проницаемости сосудистой стенки и предупреждение лизиса сформировавшегося тромба. С целью угнетения фибринолиза и активирования выработки тромбопластина применяется эпсилон-аминокапроновая кислота. На протяжении 3–5 дней внутривенно вводится 50,0–100,0 мл 5 % раствора препарата 1 или 2 раза в сутки. Применяют ингибиторы протеолитических ферментов: трасилол (контрикал, гордокс) в начальной дозе 400–500 тыс. ЕД в сутки, затем – по 100 тыс. ЕД 3–4 раза в день внутривенно капельно. Эффективным гемостатическим препаратом, обладающим низким риском тромбообразования, является дицинон (этамзилат натрия). Для профилактики вазоспазма, осложняющего течение субарахноидального кровоизлияния, больным назначается нимотоп.

Хирургическое лечение при геморрагическом инсульте. Удаление типичных для геморрагического инсульта медиальных гематом, локализующихся в подкорковых узлах, внутренней капсуле, таламусе, как правило, не приводит к улучшению состояния больных и существенно не изменяет прогноза. Лишь иногда показания к операции могут возникнуть у больных относительно молодого возраста при нарастании общемозговых и очаговых симптомов после периода относительной стабилизации состояния. В противоположность этому удаление гематом, локализующихся в белом веществе больших полушарий латерально по отношению к внутренней капсуле, как правило, приводит к существенному улучшению состояния больного и регрессу дислокационных симптомов, в связи с чем хирургическое вмешательство при этих гематомах следует считать абсолютно показанным.

Основным методом оперативного лечения с целью удаления внутримозговых гематом является краниотомия. При латеральном расположении гематомы с распространением ее на островок мозга наименее травматичным является подход к гематоме через латеральную (сильвиеву) борозду, при этом трепанация проводится в лобно-височной области. Гематомы, локализующиеся в области зрительного бугра, могут быть удалены через разрез в мозолистом теле. При атипичных кровоизлияниях хирургический доступ определяется расположением гематомы в мозге.

Для удаления глубинно расположенных гематом может быть использован метод стереотаксической аспирации. По результатам КТ-исследования определяются координаты гематомы. С помощью стереотаксического аппарата, фиксированного на голове больного, через фрезевое отверстие вводится специальная канюля, подключенная к аспиратору. В просвете канюли находится так называемый винт Архимеда, вращение которого приводит к разрушению и удалению гематомы. Преимущество указанного метода заключается в его минимальной травматичности.

Кровоизлияние в мозжечок может вызвать опасное для жизни сдавление ствола мозга, что делает хирургическое вмешательство в данной ситуации необходимым. Над местом расположения гематомы проводится резекционная трепанация задней черепной ямки. Последовательно вскрывается твердая мозговая оболочка и рассекается ткань мозжечка, скопившаяся кровь удаляется путем аспирации и промывания раны.

10.2.2.4. Реабилитация больных, перенесших мозговой инсульт

Реабилитационные мероприятия, направленные на предупреждение формирования контрактур, необходимо начинать в максимально ранние сроки. С этой целью выпрямленную парализованную руку отводят в сторону и укладывают в положение супинации с разведенными пальцами, нога укладывается в положение сгибания в коленном и тазобедренном суставах и тыльного сгибания стопы. Такое положение фиксируется на 20–30 мин несколько раз в день. В

последующем проводится лечебная гимнастика с инструктором по ЛФК, включающая общеукрепляющие и дыхательные упражнения, восстановление утраченных двигательных навыков. Желательным является применение физиотерапевтических мероприятий (электростимуляция, применение методов биологической обратной связи), массажа. При наличии речевых нарушений проводятся занятия с логопедом.

Обязательной является вторичная профилактика острых нарушений мозгового кровообращения. С этой целью назначаются препараты, нормализующие артериальное давление, свертывающие и реологические свойства крови, ноотропные средства.

Большинство больных с расстройствами мозгового кровообращения нуждаются в смене трудовой деятельности – переходе на более легкую работу, с ограничением физических и эмоциональных нагрузок. Нередко требуется установление группы инвалидности.

10.3. Аномалии сосудов головного мозга

К этой группе сосудисто-мозговой патологии относятся врожденные дефекты внутричерепных сосудов – артериальные и реже встречающиеся артериовенозные аневризмы, а также артериосинусные соустья. Следствием разрыва стенки этих аномальных сосудистых образований являются кровоизлияния в полость черепа.

10.3.1. Артериальные аневризмы

Аневризмы артерий головного мозга представляют локальные выпячивания сосудистой стенки, часто имеющие вид небольшого мешочка, в связи с чем их называют мешотчатыми аневризмами. В них различают сравнительно узкую начальную часть – шейку, а также тело и дно. Наиболее типичная локализация аневризм – мозговая часть внутренней сонной артерии в месте отхождения от нее задней соединительной или глазной артерии; передние мозговые артерии на уровне расположения передней соединительной артерии; область бифуркации средней мозговой артерии; базилярная артерия в месте деления ее на задние мозговые. В 20 % случаев аневризмы бывают множественными. Большинство аневризм сравнительно небольшой величины – около 1 см. Редко они достигают больших размеров (2–3 см в диаметре и больше). Аневризмы, диаметр которых превышает 2,5 см, называют гигантскими. Изредка могут встречаться так называемые фузиформные (веретенообразные аневризмы), представляющие диффузное расширение значительного по протяженности сегмента артерии.

Патогенез. В основе возникновения аневризм лежит врожденная неполноценность стенки артерии. По мере развития возрастных изменений в стенке аневризмы возникают дистрофические процессы. Она начинает истончаться, аневризма увеличивается в размере. Результатом этих изменений может явиться разрыв аневризмы с развитием опасного для жизни больного интракраниального кровоизлияния.

Клинические проявления. Основные клинические проявления артериальных аневризм обусловлены их разрывом и развитием так называемого спонтанного субарахноидального кровоизлияния. Разрывы артериальных аневризм происходят приблизительно у одного из 10 000 человек. Гигантские аневризмы до их разрыва могут проявляться клиническими признаками опухоли базальных отделов мозга. Постепенно увеличиваясь, гигантские аневризмы вызывают компрессию черепных нервов, диэнцефальных и стволовых отделов мозга. Они часто тромбируются.

Большинство аневризм артерий располагается в цистернах на основании головного мозга. При их разрыве возникает субарахноидальное кровоизлияние. Если аневризма внедряется в мозговое вещество, она может стать причиной внутримозгового кровоизлияния с распространением крови в его глубинные отделы, включая желудочки мозга.

Важной особенностью кровоизлияний из артериальных аневризм является их рецидивирующий характер. В связи со спазмом сосудов, формированием сгустков в субарахноидальном пространстве и тромбов в полости аневризмы кровоизлияние из нее

прекращается, но оно может возобновиться спустя несколько дней. Наиболее часты повторные кровоизлияния на 2–4-й неделе после разрыва аневризмы. Частым осложнением разрыва артериальных аневризм является стойкое сужение базальных артерий мозга – артериальный спазм, который обусловлен влиянием на стенку артерии продуктов распада форменных элементов крови. Он развивается спустя несколько дней после разрыва аневризмы и сохраняется в течение 2–3 нед. Следствием спазма мозговых сосудов может быть тяжелое ишемическое поражение мозга (инфаркт мозга). Прогноз при разрыве артериальных аневризм неблагоприятный. От первичного кровоизлияния погибают около 30 % больных, еще выше летальность при повторных кровоизлияниях. В общей сложности погибают около 60 % больных, а из выживших многие становятся инвалидами.

Разрыв артериальной аневризмы происходит чаще у людей зрелого трудоспособного возраста, как правило, внезапно, без четких предвестников, на фоне эмоционального, физического напряжения или без какой-либо определенной причины. Неожиданно возникают резкая головная боль, рвота, потеря сознания, которая в тяжелых случаях может перейти в длительное коматозное состояние. По возвращении сознания больные жалуются на резчайшую головную боль, светобоязнь. При исследовании выявляются выраженные симптомы раздражения оболочек мозга. Нередкоопределяются признаки очагового поражения мозга.

Характерными для разрыва артериальных аневризм являются симптомы поражения черепных нервов. Чаще всего возникает поражение глазодвигательного нерва. Это патогномоничный симптом для аневризм задней стенки внутренней сонной артерии в месте отхождения задней соединительной артерии. Аневризмы этой локализации располагаются в непосредственной близости от глазодвигательного нерва. Появление симптомов его поражения в сочетании с локальной болью во фронтоорбитальной области иногда может предшествовать развернутому симптомокомплексу кровоизлияния из аневризмы внутренней сонной артерии. Сравнительно часто наблюдается поражение зрительных нервов и зрительного перекреста, в основном при аневризмах внутренней сонной артерии в месте отхождения глазной артерии и аневризмах передней мозговой и передней соединительной артерий. Другие черепные нервы поражаются реже. При массивных кровоизлияниях могут быстро возникнуть нарушения сердечно-сосудистой деятельности и дыхания.

В той части внутренней сонной артерии, которая проходит через пещеристый синус, нередко располагаются гигантские аневризмы. Они проявляются нарастающими по своей интенсивности болями, чаще в супраорбитальной области, снижением чувствительности на лице, поражением глазодвигательных нервов (синдром сдавления III, IV, V, VI пар черепных нервов), проходящих в пещеристом синусе. Гигантские аневризмы могут возникать также в области бифуркации сонной артерии и в вертебробазилярной системе.

Диагностика. Разрыв артериальной аневризмы с большой долей вероятности можно заподозрить у больных с внезапно развившимся так называемым спонтанным субарахноидальным кровоизлиянием. Наиболее характерными симптомами спонтанного субарахноидального кровоизлияния являются внезапное начало, резкая головная боль, рвота, разной длительности утрата сознания, симптомы раздражения оболочек (ригидность шейных мышц, симптом Кернига и др.). Решающим является обнаружение крови в цереброспинальной жидкости. Окончательный диагноз может быть поставлен лишь с помощью церебральной ангиографии. При предположении о разрыве артериальной аневризмы необходимо обследовать все сосудистые бассейны мозга, поскольку в 20 % случаев аневризмы могут быть множественными, и с той же частотой они могут располагаться в вертебробазилярной системе. Ангиография позволяет также выявить артериальный спазм, его степень и распространенность, состояние коллатерального кровообращения. С помощью компьютерной томографии можно обнаружить только крупные аневризмы, этот метод важен прежде всего для выявления вызванных разрывом аневризмы гематом и обусловленных последующим спазмом сосуда очагов ишемии мозга.

Консервативное лечение. Чтобы снизить риск повторныхкровотечений при кровоизлиянии вследствие разрыва аневризмы, показан постельный режим, контроль за уровнем артериального давления, которое целесообразно поддерживать на уровне 120–150 мм рт.ст. (снижение давления ниже этого уровня опасно, особенно при наличии выраженного

артериального спазма). Показаны противоболевые и седативные препараты: бета-адреноблокаторы, антагонисты ионов кальция (нимодипин). После хирургического «выключения» аневризмы применяются препараты, улучшающие мозговое кровообращение, расширяющие сосуды, улучшающие реологические свойства крови и др.

Следует, однако, отметить, что терапевтическими мерами, как правило, не удается предупредить повторные кровотечения из аневризмы. Единственным радикальным методом лечения является операция, цель которой – «выключить» аневризму из кровообращения. Если в результате разрыва аневризмы произошло кровоизлияние в мозг с формированием гематомы, показано также ее хирургическое удаление.

Хирургическое лечение. Основным методом лечения арте-риальных аневризм является прямое интракраниальное вмешательство с обнажением пораженного сосуда и «выключением» аневризмы из кровообращения. В последнее время для «выключения» некоторых аневризм с успехом применяется эндовазальный метод.

Показания и время операции. Опыт последних лет показал, что наиболее оправданы операции в первые сутки после разрыва аневризмы, если позволяет состояние больного. Смысл ранних операций заключается в профилактике повторных кровоизлияний. Кроме того, при подходе к аневризме удается в той или иной степени удалить кровь из базальных субарахноидальных пространств и этим самым уменьшить риск развития стойкого артериального спазма.

Операции в позднем периоде производят в более сложных условиях (интракраниальное давление в этот период уже, как правило, повышено, мозг отечен, легко раним, что крайне затрудняет подход к аневризме). Если операцию невозможно выполнить в первые дни после разрыва аневризмы, она может быть выполнена спустя 10–14 дней.

Определяющим для решения вопроса о возможности проведения операции является состояние больного. При крайней тяжести состояния больного операция опасна и от нее целесообразно воздержаться до улучшения состояния больного.

Анестезия. При разорвавшихся артериальных аневризмах операции проводят с использованием приемов, которые позволяют уменьшить объем мозга и облегчают доступ к его глубинным базальным отделам (люмбальная или вентрикулярная пункция, гипервентиляция); защищают мозг от гипоксии (барбитураты) и позволяют при необходимости кратковременно снижать артериальное давление (нитроглицерин, натрия нитропруссид). В наиболее ответственный момент (выделение и «выключение» аневризмы) с целью предупреждения разрыва аневризмы артериальное давление приходится иногда снижать до 50 мм рт.ст. и более.

Особенности хирургической техники. Операции при артериальных аневризмах обоснованно относят к одному из наиболее сложных и ответственных нейрохирургических вмешательств. Одно из непременных условий их наименее травматичного «выключения» – применение микрохирургической техники. Следующая особенность состоит в том, что необходимо применять доступы, позволяющие подойти к аневризме с минимальной тракцией мозга. Наиболее распространен лобно-височный (птериональный) доступ с резекцией чешуи и гребня крыльев клиновидной кости. Сложные базальные доступы применяются при аневризмах вертебробазилярной системы.

Подход к аневризме должен производиться с максимальной осторожностью, чтобы не вызвать преждевременного ее разрыва. С этой же целью снижают артериальное давление или временно накладывают на приводящие артерии аневризмы съемные клипсы. Для «выключения» аневризм используют специальные миниатюрные зажимы-клипсы, которые стараются наложить на самое основание аневризмы – ее шейку. Используются клипсы различной конструкции и конфигурации; в основном применяются пружинные клипсы, положение которых в случае необходимости может быть легко изменено.

Иногда для выключения аневризмы приходится использовать несколько клипсов. При аневризмах больших размеров, полость которых часто заполнена плотными тромбами, наложить клипсу удается только после вскрытия аневризмы и удаления тромбов. В отдельных случаях приходится «выключать» аневризму вместе с артерией. Это возможно лишь при хорошем коллатеральном кровообращении (из бассейнов других артерий). При невозможности «выключить» аневризму из кровообращения производится укрепление ее стенки. Эффективным

может быть окутывание аневризмы кусочком хирургической марли. Через несколько дней формируется мощный соединительнотканный каркас, способный предотвратить повторные кровоизлияния из аневризмы. С этой же целью могут использоваться быстро твердеющие пластические вещества, которые наносятся на поверхность аневризмы.

Эндоваскулярное «выключение» артериальных аневризм. Для внутренней окклюзии аневризм применяются специальные катетеры со сбрасывающимися баллончиками различной конструкции. Заполняется баллончик полимерным материалом, и при достижении определенной величины он автоматически отделяется от катетера. Эти операции делаются под телевизионным контролем. Возможны разные варианты: баллончик (несколько баллончиков) вводится в полость аневризмы, окклюзирует только ее шейку; аневризма «выключается» вместе с артерией (производится проксимальная окклюзия приводящей артерии). Тромбирование аневризмы может быть вызвано с помощью тонкой платиновой проволоки, введенной через катетер в полость аневризмы. Тонкая проволока легко сгибается, образуя кольца, что позволяет туго тампонировать полость аневризмы. Проволока вызывает активный процесс тромбирования, вследствие чего наступает облитерация аневризмы.

Удаление гематом. Интракраниальные гематомы, возникшие вследствие разрыва аневризмы, удаляют во время основной операции – клипирования аневризмы. В отдельных случаях, если тяжесть состояния в основном обусловлена гематомой, операция может ограничиться лишь ее удалением.

Исходы. При хирургическом лечении артериальных аневризм исходы во многом зависят от предоперационного состояния больных. При удовлетворительном общем состоянии больных до операции летальность составляет менее 5 %.

10.3.2. Артериовенозные аневризмы

Артериовенозные аневризмы (АВА) – врожденный порок развития сосудов, заключающийся в наличии между артериями и венами прямых коммуникаций (отсутствуют капилляры, являющиеся неотъемлемым звеном нормально сформированной сосудистой сети). АВА представляют собой клубки уродливо сформированных сосудов, кровоток по которым резко ускорен. Размеры и расположение АВА крайне вариабельны. Некоторые АВА достигают гигантских размеров, занимая большую часть доли или долей полушария. АВА чаще располагаются в поверхностных отделах полушарий, но могут располагаться и в глубинных структурах мозга, мозжечке и стволе. В связи с усиленной циркуляцией крови в АВМ отмечаются значительное увеличение диаметра приводящих сосудов, резкое расширение вен, иногда с образованием крупных аневризматических полостей. Стенки АВА истончены, непрочны, вследствие чего может возникать их разрыв с кровотечением в мозг, его желудочки или в субарахноидальное пространство. Большие АВА могут компримировать прилежащие участки мозга, кроме того, кровоснабжение мозга вблизи аневризмы хуже, чем в других областях, поскольку большая часть крови устремляется в АВА.

Клинические проявления. АВА проявляются повторными интракраниальными кровоизлияниями, эпилептическими припадками, симптомами локального поражения мозга.

Кровоизлияния из АВА чаще бывают в сравнительно молодом возрасте (20–40 лет), нередко сопровождаются формированием внутримозговых гематом. Для АВА характерны повторные, нередко многократные кровоизлияния. Как и при разрыве артериальных аневризм, кровоизлияния возникают внезапно, но протекают более благоприятно, с меньшей летальностью, чем при артериальных аневризмах, что в определенной степени объясняет их многократность. В большинстве случаев кровоизлияния сопровождаются появлением симптомов поражения мозга (гемипарезы, нарушения чувствительности, речи и пр.). Фокальные эпилептические припадки как основное проявление заболевания характерны для крупных АВА.

Диагностика. Характерный симптомокомплекс, описанный ранее, позволяет с большой долей вероятности заподозрить АВА. При компьютерной томографии может быть получено изображение самой АВА в виде образования негомогенной плотности с нечеткими очертаниями. Полное представление об АВА дает лишь ангиография, позволяющая выявить

источники кровоснабжения АВА.

Консервативное лечение. Симптоматическое лечение сводится в основном к противосудорожной терапии у больных с эпилептическим синдромом. При кровоизлияниях из АВА применяются препараты, способствующие тромбообразованию, обезболивающие, седативные средства.

Хирургическое лечение. При вентрикулярных кровоизлияниях могут возникнуть показания для дренирования желудочков мозга. Радикальным методом лечения является хирургическое вмешательство, которое может заключаться в удалении (экстирпации) АВА или ее «выключении» из кровотока с помощью эндовазальной операции.

Показания к хирургическому лечению АВА. Показания не столь четки и определенны, как при артериальных аневризмах. Часто при больших распространенных АВА, проявляющихся лишь эпилептическими припадками и медленным прогрессированием очаговой симптоматики, целесообразно вообще воздержаться от операции.

При АВА, являющихся источником многократных кровоизлияний, в большинстве случаев операция становится жизненно показанной. Тип операции (иссечение АВА или эндовазальное вмешательство) зависит от ряда причин, в том числе и от технических возможностей выполнения этих операций.

Иссечение АВА. Современная микрохирургическая техника позволяет успешно удалять даже большие, глубоко расположенные АВА и АВА, локализующиеся в функционально важных областях мозга (речевая, моторная). Удаление АВА, как правило, надо начинать с обнаружения и «выключения» приводящих артерий, а в последующем – дренажных вен. Следует отметить, что дифференцировать вены АВА от артерий иногда сложно, поскольку по ним оттекает алая артериальная кровь. Отступление от этого правила может привести к трагическим последствиям – отеку мозга, неконтролируемому кровотечению из сосудов АВА. Оперируя под микроскопом, хирург выделяет клубок сосудов АВА строго по границе с мозгом, коагулируя (или клипируя) и затем пересекая подходящие к нему артерии. Наличие гематом или кистозных полостей после перенесенных ранее кровоизлияний облегчает обнаружение и удаление АВА.

Эндовазальное «выключение» АВА. Наиболее распространенным и обоснованным является тромбирование клубка АВА (того звена, в котором имеются непосредственные коммуникации между артериями и венами) с помощью быстротвердеющих пластических масс или эмболов, подводимых к АВА специальными катетерами. Чтобы добиться тромбирования большей части АВА, иногда приходится проводить не одно, а несколько эндовазальных вмешательств. «Выключение» приводящих артерий как метод лечения обосновано в редких случаях. Как правило, эта операция, так же как и применявшаяся раньше перевязка сонной артерии на шее, малоэффективна, поскольку АВА через некоторое время вновь начинает с той же интенсивностью заполняться из коллатеральных источников. «Выключение» АВА может быть достигнуто комбинированным методом: сначала производится эндовазальная операция для уменьшения кровотока в АВА, затем частично тромбированный клубок сосудов АВА иссекается.

Радиохирургическое лечение. Небольшие, в первую очередь глубинные АВА, могут быть облитерированы с помощью направленного строго сфокусированного облучения пучком (или пучками) частиц высокой энергии: гамма-лучами, протонами, электронами (облучение вызывает пролиферацию интимы и приводит к запустеванию сосудов АВА).

Наилучшие результаты получены при использовании гамма-ножа с множеством кобальтовых источников излучения. Близкие результаты могут быть получены с помощью облучения пучком протонов или электронов. Надо, однако, иметь в виду, что вызвать облитерацию удается только при сравнительно небольших АВА, при этом облитерация наступает только через 1,5–2 года после облучения. В течение этого периода сохраняется опасность повторных кровоизлияний из АВА.

10.3.3. Артериосинусные соустья

Близким к АВА видом сосудистой патологии являются так называемые артериосинусные

соустья – прямые сообщения между артериями и крупными венозными коллекторами (обычно синусами твердой мозговой оболочки). К наиболее частым вариантам артериосинусных соустий относится каротидно-кавернозное соустье (ККС). Соустье между сонной артерией и кавернозным синусом, через который она проходит, часто является результатом черепно-мозговой травмы. Но могут быть и так называемые спонтанные ККС, возникающие в результате разрыва аневризмы интракавернозной части внутренней сонной артерии.

Клинические проявления. Заболевание проявляется резким выпячиванием (экзофтальмом) глазного яблока, хемозом, ограничением подвижности глаза, возможно снижение зрения. При осмотре можно заметить пульсацию глазного яблока, синхронную с сокращениями сердца. Шум определяется объективно при аускультации в области глазного яблока. В ряде случаев аналогичные симптомы (но менее выраженные) могут наблюдаться и с противоположной стороны, если имеется хорошая анатомическая связь между двумя кавернозными синусами. Причина всех этих симптомов – переполнение вен глаза и глазницы кровью, которая через дефект в стенке внутренней сонной артерии устремляется в кавернозный синус и далее в глазные вены, которые могут увеличиваться до гигантских размеров.

Лечение, Лечение только хирургическое. При этом производится эндовазальная окклюзия – прекращается сообщение между сонной артерией и кавернозным синусом с помощью сбрасываемых баллонов. В большинстве случаев это приводит к быстрой нормализации кровообращения в области мазницы, прекращению шума, исчезновению экзофтальма.

10.4. Нарушения венозного кровообращения головного мозга

Классификация. Выделяют следующие хронические и острые варианты нарушения венозного кровообращения в мозге. К хроническим относятся венозный застой и венозная энцефалопатия, к острым – венозные кровоизлияния, тромбозы вен и венозных пазух, тромбофлебиты

Венозный застой. Наиболее частая форма нарушения венозного кровообращения обусловлена различными причинами: сердечной и сердечно-легочной недостаточностью, заболеваниями органов дыхания (бронхит, бронхоэктазы, бронхиальная астма, эмфизема и др.); сдавлением внечерепных вен (внутренней яремной, безымянной, верхней полой), струмой, аневризмой артерий, опухолью в области шеи; новообразованиями головного мозга, оболочек и черепа, арахноидитом, черепно-мозговой травмой, тромбозами вен и синусов твердой мозговой оболочки, сдавлением вен при водянке мозга и краниостенозе. При венозном застое наступают изменения метаболизма и гипоксия мозга, повышается венозное и внутричерепное давление, развивается отек мозга. Чаще возникают более легкие расстройства в виде изменения тонуса мозговых вен, что выявляется с помощью орбитальной плетизмографии и реографии.

Клинические проявления. Тупая головная боль, более выраженная в утренние часы, нарастает при движениях головой в стороны, перемене атмосферного давления, смене температуры окружающей среды, после волнения, приема алкоголя и др., отмечаются гул или шум в голове, цианотичность губ, щек, ушей, носа, слизистых оболочек полости рта, отечность нижних век, особенно по утрам, расширение вен на глазном дне. Венозное давление колеблется от 55 до 80 мм вод.ст., артериальное – обычно в пределах нормы. Наблюдаются оглушенность, головокружения, потемнение в глазах, обмороки, онемение конечностей. Возможны эпилептические припадки, психические расстройства. При выраженном венозном застое больные не в состоянии опускать голову и находиться в горизонтальном положении.

Диагностическое значение при патологии вен имеют измерения давления в локтевой вене, рентгенография черепа (усиленное развитие диплоических вен, выпускников и вен твердой мозговой оболочки), флебография.

Венозная энцефалопатия. При венозной энцефалопатии выделяют синдромы: гипертензионный (псевдотуморозный), рассеянного мелкоочагового поражения мозга, беттолепсию и астенический.

Беттолепсия, или кашлевая эпилепсия, развивается при хроническом бронхите и эмфиземе легких, пневмосклерозе, бронхиальной астме, особенно при сердечно-легочной

недостаточности. Упорный кашель может заканчиваться внезапной потерей сознания (синкопальная форма).

Венозные кровоизлияния. Капиллярно-венозные кровоизлияния в мозг и капиллярно-венозные стазы наблюдаются при гипертонической болезни. Венозный инсульт происходит у больных с сердечной недостаточностью, черепно-мозговой травмой, опухолью мозга, инфекционными и токсическим поражениями мозга. Клинические проявления развиваются медленно: помрачение сознания, расстройства речи, диплопия, пирамидные рефлексы, гемипарез, гемигипестезия, поражение черепных нервов.

Тромбоз вен мозга. Встречается в практике клиницистов многих специальностей как осложнение различных воспалительных процессов, инфекционных заболеваний, операций, абортов, беременности, родов, травмы черепа, «синих» пороков сердца и др. В патогенезе играют роль изменения стенок вен, замедление скорости кровотока и повышенная свертываемость крови, а также изменение коллоидных свойств эндотелиальных клеток, что способствует агрегации форменных элементов крови. Нередко тромбозы вен мозга сочетаются с тромбозами синусов мозга, а также вен нижних конечностей.

Клинические проявления. Тромбоз вен мозга обычно развивается постепенно. Появляются головная боль, тошнота, рвота, менингеальные симптомы, застойные диски зрительных нервов, повышение температуры тела, увеличение СОЭ. В цереброспинальной жидкости определяются легкий плеоцитоз и увеличение содержания белка, иногда кровь. Характерны помрачение сознания, парциальные припадки моторного типа, реже генерализованные судороги. В зависимости от локализации поражения вен возникают очаговые симптомы: афазия, алексия, гемианопсия, вялые или спастические парезы или параличи, нарушения чувствительности. Исход нередко благоприятный, очаговые симптомы часто подвергаются значительному или даже полному регрессу, но бывают рецидивы болезни. Возможно медленное хроническое течение на протяжении многих месяцев и даже лет. Иногда отмечаются последствия в виде нарушения психики, афазии, судорожных припадков и парезов конечностей.

Тромбоз синусов твердой мозговой оболочки. Обычно развивается в случае проникновения в них инфекции из близлежащего очага (фурункулы или карбункулы волосистой части головы, лица, рожа и др., гнойный остеомиелит костей черепа, гнойный острый и хронический отит, мастоидит, гнойные процессы в глазнице, придаточных пазухах носа) по мозговым и диплоическим венам. Кроме того, флебиты и тромбозы синусов твердой мозговой оболочки могут возникать гематогенно при тромбофлебите вен конечностей или малого таза и при септических процессах. Тромбоз синусов мозга иногда сопровождается тромбофлебитом ретинальных вен, гнойным менингитом, абсцессами мозга и др. Тромбоз синусов может возникать также при хронических инфекциях (туберкулез), злокачественных опухолях и других заболеваниях, протекающих с кахексией, у истощенных больных и в старческом возрасте.

Клинические проявления. Субфебрильная или иногда очень высокая стабильная либо колеблющаяся температура тела, головная боль, рвота, лейкоцитоз в крови, повышение внутричерепного давления. При тромбозе синусов конвекситальной поверхности мозга преобладают общемозговые симптомы, синусов основания мозга – признаки поражения черепных нервов. Развиваются сонливость, иногда, наоборот, двигательное беспокойство, бессонница, бред, эпилептические припадки, ригидность шейных мышц, симптом Кернига, гиперестезия к зрительным, слуховым и кожным раздражителям, иногда тризм. Очаговые симптомы поражения головного мозга соответствуют локализации синуса. Отмечаются отечность, цианоз лица или области сосцевидного отростка. На глазном дне определяются расширение вен, отек дисков зрительных нервов. Цереброспинальная жидкость прозрачная или ксантохромная, иногда с примесью эритроцитов; отмечается умеренный плеоцитоз. Септические тромбозы синусов твердой мозговой оболочки проявляются ознобом, очень высокой ремиттирующей температурой. При тромбозе верхнего сагиттального синуса возникают эпилептические припадки моторного типа, геми– и параплегии или парезы.

Симптомы тромбоза поперечного или сигмовидного синуса: головная боль, брадикардия, иногда двоение в глазах, септическая температура, озноб, оглушенность, переходящая в сопорозное и даже коматозное состояние, иногда бред и возбуждение, противоболевая

установка головы с наклоном в больную сторону, менингеальные явления, лейкоцитоз в крови. В процесс может вовлекаться яремная вена. При этом возникают отек ткани, окружающей вену, и признаки поражения языкоглоточного, блуждающего, добавочного и подъязычного нервов.

Симптомы тромбоза кавернозного синуса: экзофтальм, отек и венозная гиперемия век, глазниц, лба, корня носа, расширение вен глазного дна (застойные явления), боль и гиперестезия в области иннервации верхней ветви тройничного нерва, хемоз конъюнктивы, офтальмоплегия – паралич или парез мышц, иннервируемых III, IV, VI черепными нервами, оглушенность, бред, иногда коматозное состояние, нарушения обмена и эндокринных функций.

Осложнения: гнойный менингит, метастатические абсцессы в легких, септическая пневмония.

Тромбофлебит вен мозга. При тромбофлебите вен мозга повышается температура до субфебрильных цифр с периодическими подъемами до 38–39 °С. Больные жалуются на головную боль, тошноту, рвоту. Наблюдаются оглушенность, сопорозное состояние, эпилептические припадки, парез конечностей; на глазном дне – отек и расширение вен; в крови – лейкоцитоз; в цереброспинальной жидкости – небольшой плеоцитоз, увеличение количества белка и положительные белковые реакции, иногда примесь эритроцитов.

Лечение. Направлено на борьбу с воспалительным процессом, тромбообразованием и сосудисто-ликворной дисциркуляцией. При венозных кровоизлияниях применяют викасол, препараты кальция, рутин, аскорбиновую кислоту, внутривенное введение 5 мл 0,25–0,5 % раствора новокаина и дегидратирующие средства (фуросемид, маннитол, глицерин).

Уменьшают застойные явления в венах гливенол (по 0,2 г 3–4 раза в день или 1 капсуле 0,4 г 2 раза в день в течение нескольких недель), эскузан (15 капель 3 раза в день). Применяют антикоагулянты (фенилин, синкумар, гепарин) при тромбозах и тромбофлебитах мозговых вен. Противопоказаниями являются ксантохромия в цереброспинальной жидкости, септические состояния. Назначают ацетилсалициловую кислоту, бутадион. Целесообразны десенсибилизирующие средства (димедрол, пипольфен). Показаны пиявки на сосцевидные отростки. При тромбофлебитах мозговых венпроводится противоинфекционная терапия (антибиотики, сульфаниламидные препараты). При наличии показаний применяют противосудорожные средства (барбитураты, сибазон), назначают анальгетики, сердечные, седативные препараты. При гнойных процессах в поперечной и сигмовидной пазухах показано оперативное вмешательство.

10.5. Нарушения спинального кровообращения

Сосудистое поражение спинного мозга может быть обусловлено рядом факторов.

Патология аорты может быть следствием ее атеросклероза или коарктации. Атеросклероз аорты характеризуется медленно развивающимися признаками недостаточности кровоснабжения нижних конечностей (синдром Лериша, перемежающаяся хромота, ишемическая невропатия седалищного нерва).

При коарктации аорты отмечаются признаки артериальной церебральной гипертензии, сегментарные диапедезные геморрагии, изредка синдром Броун-Секара, ишемические явления в спинном мозге ниже уровня стеноза.

Аномалия спинальных сосудов (аневризмы, варикозы) проявляется резкой корешковой болью, очаговыми спинальными симптомами, варьирующими в зависимости от уровня поражения. Протекает с ремиссиями и экзацербациями, носит прогрессирующий характер.

Остеохондроз межпозвонковых дисков.

Острые нарушения спинального кровообращения по ишемическому типу.

Чаще возникают в нижних отделах спинного мозга, реже – в шейном.

Провоцирующие факторы – легкая травма, физическое напряжение, резкое движение, прием спиртных напитков, охлаждение. Развиваются инсультообразно в течение от 1 ч до суток, иногда ночью во время сна. Клинические проявления зависят от уровня поражения. Двигательные расстройства сочетаются с чувствительными (сегментарные в зоне поражения, ниже – проводникового типа). Патогенетически их связывают с компрессией или раздражением передней спинальной или радикуломедуллярной артерии (чаще артерии Адамкевича),

дегенеративно-измененным диском или остеофитом.

Ишемия спинного мозга может протекать в форме преходящих нарушений кровообращения или по типу инфарктов мозга. В острый период (3–5-й день) могут повыситься температура тела и СОЭ при нормальном лейкоцитозе. Увеличивается количество белка в цереброспинальной жидкости, где могут находить эритроциты и нейтрофилы, что связывают с микрогеморрагиями в зоне ишемии. При легких степенях поражения регресс симптомов начинается через неделю или несколько позже (вялый паралич переходит в спастический, снижаются уровень и степень чувствительных расстройств, восстанавливается функция сфинктеров). При обширных инфарктах в спинном мозге исход, как правило, летальный: в ближайшем периоде – в результате присоединения сердечных и дыхательных нарушений, в отдаленном – от пневмонии, урогенной инфекции, интоксикации вследствие пролежней и сепсиса.

Медленно прогрессирующая спинальная ишемия (дисциркуляторная ишемическая миелопатия или дискогенная миелопатия). Этиология и патогенез: 1) компрессионный фактор – сосуды быстрее сдавливаются, чем ткань мозга; вторичный спаечный оболочечный процесс на уровне диска и за его пределами; 2) изменения самих сосудов спинного мозга вследствие пролиферации интимы и адвентиции с последующими вторичными нарушениями перимедуллярного и коллатерального кровообращения. Чаще возникает у мужчин в возрасте 40–60 лет. Провоцирующие факторы – травмы, тяжелый физический труд, резкие движения, атеросклероз, интеркуррентные инфекции и оперативное вмешательство. Локализуется чаще в шейном, реже в поясничном отделе спинного мозга. Течение длительное, может стабилизироваться на протяжении 5–10 лет, иногда прогрессирующее.

Клинические проявления. Основные синдромы: амиотрофический (выраженные мышечные атрофии проксимальных отделов конечностей, чувствительные расстройства); спастико-атрофический (слабость и атрофия одной из конечностей с переходом на противоположную сторону с постепенным нарастанием атрофии в руках и спастических явлений в ногах, иногда с бульбарным синдромом, чувствительные расстройства очень слабые, сегментарного типа, нередко отмечаются корешковые боли, в поздней стадии – нарушения функции сфинктеров); спастический (начинается с онемения и неловкости в руках и ногах, болей в суставах с последующим развитием спастического тетрапареза, чувствительные расстройства нарастают в каудальном направлении, в поздних стадиях – нарушение функций тазовых органов).

Для всех форм миелопатий характерно преобладание двигательных расстройств над чувствительными. Параллелизм между интенсивностью ишемического процесса и степенью дистрофических изменений позвоночника отсутствует. Дифференцировать эти состояния следует от других сосудистых заболеваний спинного мозга, опухолей, бокового амиотрофического склероза, сирингомиелии, миелитов, рассеянного склероза, наследственных болезней.

Нарушения спинального кровообращения по геморрагическому типу.

Клинические проявления. Выделяются следующие клинические формы.

1. *Гематомиелия* (синдром Броун-Секара, сирингомиелический синдром Минора, переднероговой синдром).

2. *Гематорахис* , чаще возникающий при разрыве артериовенозной аневризмы, травмах позвоночника. Наблюдается сильный болевой корешковый синдром с иррадиацией во всех направлениях, возникающий внезапно; нередки кинжальные опоясывающие боли по ходу позвоночника, головная боль, тошнота, рвота, легкая оглушенность, заторможенность. Определяется симптом Кернига, нередко в сочетании с болевым симптомом Ласега; ригидность шейных мышц при этом отступает на второй план. Очаговые спинальные симптомы могут появиться в любые сроки кровоизлияния и проявляются признаками компрессии спинного мозга различной степени выраженности.

3. *Эпидуральная гематома* (чаще разрыв сосудисго-спинальной мальформации), характеризующаяся резкой локальной болью в позвоночнике, присоединением корешковых болей, медленно нарастающими симптомами компрессии спинного мозга.

Лечение. Осуществляется с учетом этиологических факторов и патогенетических

механизмов нарушения спинального кровообращения. В острый период ишемических спинальных инсультов назначают лекарственные средства, способствующие ликвидации отека спинного мозга (маннитол, фуросемид, этакриновая кислота, глицерин), нормализующие сердечную деятельность и артериальное давление, улучшающие микроциркуляцию и метаболизм мозговой ткани (реополиглюкин, кавинтон, пентоксифиллин, дипиридамол, препараты никотиновой кислоты, ноотропил, церебролизин), предупреждающие тромбообразование (гепарин). В восстановительном периоде используются физические методы лечения (диадинамические токи, электрофорез йодида калия, дибазола, аппликации парафина, озокерита), массаж и лечебная физкультура. При компрессионно-васкулярных спинальных расстройствах и безуспешности консервативного лечения показано оперативное вмешательство. При эпидуральных гематомах проводится хирургическое лечение.

Глава 11
Инфекционные заболевания нервной системы

11.1. Менингиты

Менингит – воспаление оболочек головного и спинного мозга. Различают лептоменингит – воспаление мягкой и паутинной мозговых оболочек и пахименингит – воспаление твердой мозговой оболочки. В клинике под термином «менингит» обычно подразумевают воспаление мягких мозговых оболочек. Менингит распространен в различных климатических зонах. Возбудителями менингита могут быть разнообразные патогенные микроорганизмы, вирусы, бактерии и простейшие.

Классификация. По характеру воспалительного процесса в мозговых оболочках и изменений в цереброспинальной жидкости различают серозный и гнойный менингиты. При серозных менингитах в цереброспинальной жидкости преобладают лимфоциты, при гнойных – преимущественно нейтрофильный плеоцитоз. По патогенезу различают первичные и вторичные менингиты. Первичный менингит развивается без предшествующей общей инфекции или инфекционного заболевания какого-либо органа, вторичный является осложнением общего или локального инфекционного заболевания. По локализации процесса бывают генерализованные и ограниченные менингиты, на основании мозга – базальные, на выпуклой поверхности – конвекситальные. В зависимости от развития и течения выделяют молниеносные, острые, подострые и хронические менингиты, а по степени выраженности – легкую, средней тяжести, тяжелую и крайне тяжелую формы. По этиологии различают бактериальные (менингококковый, пневмококковый, стафилококковый, туберкулезный и др.), вирусные (острый лимфоцитарный хориоменингит, вызванный энтеровирусами ЕСНО и Коксаки, эпидемического паротита и др.), грибковые (кандидозный, турулезный и др.) и протозойные менингиты. У новорожденных менингиты чаще вызываются стрептококками группы В, Listeria monocytogenes и Escherichia coli, в возрасте до 1 года – Haemophilus Influenzae, у более старших детей и подростков – менингококками (Neisseria meningitidis), а у пожилых людей – стрептококками (Streptococcus pneumonia).

Патогенез. Имеются три пути инфицирования менингеальных оболочек: 1) контактное распространение при открытой черепно-мозговой и позвоночно-спинальной травмах, при переломах и трещинах основания черепа, сопровождающихся ликвореей; 2) периневральное и лимфогенное распространение возбудителей на менингеальные оболочки при существующей гнойной инфекции придаточных пазух носа, среднего уха или сосцевидного отростка, глазного яблока и т.д.; 3) гематогенное распространение; иногда менингит является основным или одним из проявлений бактериемии. Входными воротами инфекции при менингите являются слизистая оболочка носоглотки, бронхов, желудочно-кишечного тракта с возникновением назофарингита, ангины, бронхита, желудочно-кишечных расстройств и последующим гематогенным или лимфогенным распространением возбудителя и попаданием его в мозговые оболочки. К патогенетическим механизмам относятся воспаление и отек мозговых оболочек и нередко

прилегающей ткани мозга, дисциркуляция в мозговых и оболочечных сосудах, гиперсекреция цереброспинальной жидкости и задержка ее резорбции, что приводит к развитию водянки мозга и повышению внутричерепного давления; раздражение оболочек мозга и корешков черепных и спинальных нервов, а также общее воздействие интоксикации.

Патоморфология. При остром гнойном менингите мозговые оболочки инфицируются прямым путем или через ток крови. Инфекция быстро и диффузно распространяется во всем субарахноидальном пространстве головного и спинного мозга. Субарахноидальное пространство заполняется зелено-желтым гнойным экссудатом, который может покрывать весь мозг или располагаться только в его бороздах. При локальном инфицировании оболочек гнойное воспаление может быть ограниченным. Наблюдается отек оболочек и вещества мозга. Корковые вены переполнены кровью. Мозговые извилины уплощаются вследствие внутренней гидроцефалии. Микроскопически в мягких мозговых оболочках выявляются воспалительная инфильтрация, в начальной стадии целиком состоящая из полиморфных нуклеаров, а затем обнаруживаются лимфоциты и плазматические клетки. В полушариях изменения невелики, за исключением периваскулярной инфильтрации коры. Внутренняя гидроцефалия наиболее часто обусловлена воспалительной адгезией мозжечково-мозговой цистерны, что препятствует оттоку цереброспинальной жидкости. При серозных вирусных менингитах имеются отек оболочек и вещества мозга, расширение ликворных пространств.

В острых случаях туберкулезного менингита мозг обычно бледен и извилины несколько уплощены. Экссудат покрывает мягкие мозговые оболочки в основании черепа и распространяется вдоль латеральной борозды. Милиарные бугорки видны в мягких мозговых оболочках. Наиболее явно они наблюдаются вдоль сосудов, в основном средней мозговой артерии. Микроскопически бугорки состоят из скопления круглых клеток, в основном мононуклеаров, часто в центре имеется казеоз. Гигантские клетки выявляются редко. В мозговом веществе отмечаются проявления воспалительных реакций, выражена токсическая дегенерация нервных клеток. При лечении антибиотиками базальный экссудат становится плотным и в больших артериях, проходящих через него, может развиться артериит, в результате чего возможно возникновение инфаркта мозга. Адгезии и спайки могут вызвать гидроцефалию либо обструкцию спинального субарахноидального пространства.

Клинические проявления и диагностика. Симптоматика всех форм острых менингитов имеет много общего независимо от этиологии. Диагноз менингита устанавливается при наличии одновременно трех синдромов: 1) общеинфекционного; 2) оболочечного (менингеального); 3) изменений в цереброспинальной жидкости, характерных для воспаления. Наличие одного из них еще не дает оснований диагностировать менингит. Так, оболочечные симптомы могут быть обусловлены раздражением оболочек (менингизм). Увеличение количества клеток в цереброспинальной жидкости может быть связано с реакцией оболочек на опухоль или излившуюся кровь. Диагноз уточняется на основании исследования цереброспинальной жидкости и применения бактериологических, вирусологических и других методов диагностики инфекционных заболеваний с учетом эпидемиологической обстановки и особенностей клинических проявлений.

К общеинфекционным симптомам относятся озноб, жар, обычно повышение температуры тела, изменения в периферической крови (лейкоцитоз, увеличение СОЭ и др.), иногда кожные высыпания. Пульс в ранней стадии может быть замедленным, но по мере прогрессирования болезни учащается. Ритм дыхания может быть неправильным, частота увеличена.

Для менингеального синдрома характерны головная боль, рвота, общая гиперестезия, менингеальная поза, ригидность шейных мышц, симптомы Кернига, Брудзинского, скуловой симптом Бехтерева и др. Усиливающаяся головная боль является начальным симптомом. Она вызвана раздражением болевых рецепторов мозговых оболочек и внутримозговых сосудов вследствие воспалительного процесса, действия токсина и механического раздражения в результате повышения внутричерепного давления. Головная боль резкая, интенсивная, имеет распирающий, разрывающий характер. Она может быть диффузной или преобладать в большей степени в лобной и затылочной областях, иррадиировать в шею, спину, сопровождаться болью в позвоночнике, иногда распространяется на нижние конечности. В ранней стадии может наблюдаться рвота, не связанная с приемом пищи, возникающая во время усиления головной

боли. Судороги у детей бывают часто, у взрослых редко. Возможны психомоторное возбуждение, бред и галлюцинации, однако при прогрессировании заболевания они уступают место сонливости и сопору, которые затем могут перейти в кому.

Оболочечные (менингеальные) симптомы , в основе которых лежит рефлекторное напряжение мышц, возникают в результате раздражения мозговых оболочек. Наиболее важными являются следующие признаки.

Ригидность шейных мышц наблюдается в ранней стадии почти постоянно. Ригидность определяется, если врач кладет руку под затылок больного и пытается произвести пассивное сгибание головы так, чтобы подбородок приблизился к груди. При этом ощущается сопротивление вследствие напряжения разгибательных мышц шеи, попытка преодолеть это сопротивление вызывает боль. При тяжелом течении менингита голова запрокинута, живот втянут, передняя брюшная стенка напряжена, ноги приведены к животу, наблюдается опистотонус.

Симптом Кернига встречается несколько реже. Больному, лежащему на спине, сгибают ногу под прямым углом в тазобедренном и коленном суставах; попытка произвести пассивное разгибание ноги в коленном суставе при согнутом бедре не удается вследствие напряжения задней группы мышц бедра, больной испытывает боль в пояснице и ноге. Отмечаются также тризм, скуловой симптом Бехтерева (локальная болезненность при поколачивании по скуловой дуге), болезненность глазных яблок при надавливании и их движении, гиперестезия кожи, повышенная чувствительность к шуму, громкому разговору, запахам, симптом Брудзинского (верхний и нижний). Больные предпочитают неподвижно лежать с закрытыми глазами в затемненной комнате.

У грудных детей наблюдаются напряжение и выпячивание переднего родничка, симптом «подвешивания» Лесажа: ребенка берут руками за подмышечные впадины и приподнимают, в результате происходит непроизвольное подтягивание ног к животу за счет сгибания их в тазобедренных и коленных суставах.

На глазном дне возможны венозная гиперемия, отек диска зрительного нерва. В поздней стадии заболевания зрачки расширены. Иногда отмечаются косоглазие и диплопия. Затруднения при глотании могут наблюдаться в конечной стадии болезни. Мышечная сила в конечностях обычно сохранена, но имеются дискоординация и тремор, а также мышечная гипотония. Парезы и параличи конечностей могут возникать в терминальной стадии. Сухожильные рефлексы обычно снижены. Возможен рефлекс Бабинского. Контроль над сфинктерами тазовых органов нарушается поздно, но выраженные психические расстройства могут способствовать развитию задержки или недержания мочи.

Люмбальную пункцию следует выполнять всем больным с признаками раздражения мозговых оболочек, если причина его достоверно неизвестна. Исследуются ликворное давление, содержание белка, глюкозы, хлоридов, клеток и микроорганизмов. При менингитах ликворное давление чаще повышено. Обструкция ликворных путей, особенно в области основания черепа, обусловливает в редких случаях низкое ликворное давление. Спаечный процесс в субарахноидальном пространстве может вызвать частичный или полный его блок. В зависимости от содержания и состава клеточных элементов в цереброспинальной жидкости она бывает прозрачной или слегка опалесцирующей (при серозных менингитах) до мутной и желтовато-зеленой (при гнойных менингитах). Отмечаются увеличение количества клеток (плеоцитоз) и изменение их состава: при гнойных менингитах преобладают лейкоциты, при серозных – лимфоциты. Содержание белка также увеличивается. Для идентификации микроорганизмов используются окраска по Граму, по Цилю–Нильсену или флюоресцирующая окраска при подозрении на туберкулезный менингит), иммунологические методы, а также тесты, позволяющие отличить бактериальные менингиты от других форм (латекс-агглютинация и др.).

Менингиты бактериального происхождения обычно характеризуются острым началом, выраженными симптомами и ликворной клеточной реакцией с преобладанием полинуклеаров. Важным исключением является туберкулезный менингит, который развивается постепенно и характеризуется мононуклеарным плеоцитозом в цереброспинальной жидкости. Уровень глюкозы при большинстве бактериальных менингитов снижен, а белка – повышен. Менингиты,

вызванные вирусами, спирохетами, риккетсиями, грибами и простейшими, менее ярки по своим проявлениям, чем острые бактериальные менингиты. Клинические признаки вариабельны, в цереброспинальной жидкости плеоцитоз чаше мононуклеарный и уровень глюкозы снижен не так резко.

В старческом возрасте менингиты нередко протекают атипично: головные боли незначительны или отсутствуют, симптомов Кернига и Брудзинского может не быть; часто наблюдаются дрожание конечностей и головы, психомоторное возбуждение или апатия и сонливость.

К раздражению мягкой мозговой оболочки могут приводить различные заболевания, имеющие хроническое течение. Цитоз в цереброспинальной жидкости может достигать 100 или 1000 в 1 мкл. Обычно это лимфоциты, крупные моноциты, ретикулоциты. Уровень белка может быть высоким. Клиническая картина бывает смазанной, иногда симптоматика вообще отсутствует. К этому состоянию могут приводить леченый туберкулезный менингит, сифилис, токсоплазмоз, лептоспироз, бруцеллез, возвратный менингит, болезнь Ходжкина, саркоматоз, карциноматоз мягкой мозговой оболочки, саркоидоз.

11.1.1. Гнойные менингиты

11.1.1.1. Эпидемический цереброспинальный менингит

Этиология и патогенез. Вызывается грамотрицательным диплококком – менингококком Вейксельбаума. Заболевание передается капельным и контактным путем через предметы, бывшие в употреблении у больного. Входные ворота – слизистая оболочка зева и носоглотки. Менингококки проникают в оболочки головного и спинного мозга гематогенным путем. Источником инфекции служат не только больные, но и здоровые кокконосители. Наиболее часто заболевают менингитом зимой и весной. Спорадические заболевания наблюдаются в любое время года.

Патоморфология. Отмечаются гнойное воспаление мягкой мозговой оболочки, расширение сосудов оболочек, по ходу вен скопление гноя. Вещество мозга отечное, полнокровное. Наблюдаются токсические, дегенеративные и сосудисто-воспалительные изменения в коре полушарий большого мозга с очагами размягчения, множественные микроабсцессы.

Клинические проявления. Инкубационный период длится 1–5 дней. Заболевание развивается остро: появляется сильный озноб, температура тела повышается до 39–40 °С. Появляются и быстро нарастают сильные головные боли с тошнотой или многократной рвотой. Возможны бред, психомоторное возбуждение, судороги, бессознательное состояние. В первые часы выявляются оболочечные симптомы (ригидность шейных мышц, симптом Кернига), нарастающие ко 2–3-му дню болезни. Сухожильные рефлексы повышены, брюшные – снижены. При тяжелом течении определяется рефлекс Бабинского, возможно поражение черепных нервов, особенно III и VI пар (косоглазие, диплопия, птоз, анизокория), реже – VII и VIII пар. На 2–5-й день болезни часто появляются герпетические высыпания на губах. Иногда возникают различные кожные высыпания (чаще у детей) геморрагического характера, что свидетельствует о менингококкемии. Цереброспинальная жидкость мутная, гнойная, вытекает под повышенным давлением. Обнаруживаются нейтрофильный плеоцитоз (до нескольких десятков тысяч клеток в 1 мкл), повышенное содержание белка (до 1–16 г/л), пониженный уровень глюкозы и хлоридов. В мазках осадка цереброспинальной жидкости после окраски по Граму обнаруживают менингококк. Его можно также выделить из слизи, взятой с глотки. Отмечаются гиперлейкоцитоз в крови и увеличение СОЭ.

В зависимости от выраженности клинической симптоматики выделяют легкую, средней тяжести и тяжелую формы менингококкового менингита. Наряду с ведущим поражением оболочек мозга в процесс в той или иной степени вовлекается мозговое вещество. При клинически явном энцефалите (менингоэнцефалит) с первых дней болезни возникают нарушения сознания, судороги, парезы и параличи при слабой выраженности менингеального синдрома. Возможны зрительные и слуховые галлюцинации, а в дальнейшем расстройства

памяти и поведения. Наблюдаются гиперкинезы, нарушения мышечного тонуса, расстройства сна, атаксия, нистагм и другие симптомы поражения мозгового ствола. Менингоэнцефалит отличается тяжелым течением и плохим прогнозом, особенно если имеются признаки развития эпендиматита (вентрикулита). Для эпендиматита характерна своеобразная поза, при которой развиваются разгибательные контрактуры ног и сгибательные – рук, судороги типа горметонии, отек дисков зрительных нервов, нарастание количества белка в цереброспинальной жидкости и ксантохромное ее окрашивание.

К ранним осложнениям менингококкового менингита относятся острый отек мозга с вторичным стволовым синдромом и острая надпочечниковая недостаточность (синдром Уотерхауса – Фридериксена). Острый отек головного мозга может возникнуть при молниеносном течении либо на 2–3-й день болезни. Основные признаки – нарушение сознания, рвота, двигательное беспокойство, судороги, дыхательные и сердечно-сосудистые расстройства, повышение артериального и ликворного давления.

Течение. Различают молниеносный, острый, абортивный и рецидивирующий варианты течения. Острое и молниеносное течение наиболее часто наблюдается у детей и в молодом возрасте. Рецидивирующее течение встречается редко.

Диагностика и дифференциальный диагноз. Диагностика основывается на клинических данных (острое начало, общеинфекционные, общемозговые симптомы, менингеальный синдром, геморрагическая сыпь), исследовании цереброспинальной жидкости, включая бактериоскопию, и подтверждается обнаружением менингококка и выделением его на питательных средах.

Дифференцировать заболевание следует от других форм менингита, менингизма при общих инфекциях и субарахноидального кровоизлияния.

Прогноз. При своевременном лечении в большинстве случаев прогноз благоприятный. Отмечаются преимущественно функциональные нарушения нервно-психической деятельности (астенический синдром, задержка психического развития), реже обнаруживаются очаговые неврологические расстройства, поражение отдельных черепных нервов, ликвородинамические нарушения и пароксизмальные расстройства сознания. Такие тяжелые последствия, как гидроцефалия, деменция, амавроз, стали редкостью.

Профилактика. Изолируют заболевшего, проводят дезинфекцию помещения, где находился больной. Контактировавших с больным обследуют на кокконосительство и устанавливают медицинское наблюдение за ними в течение 10 дней.

11.1.1.2. Вторичные гнойные менингиты

Этиология и патогенез. Микроорганизм может проникать непосредственно в ЦНС через раневое или операционное отверстие, фистулу либо возможен источник инфекции в крови, ушах, синусах или в других областях головы и шеи, легких и т.д. Наиболее часто обнаруживаются пневмококки и палочки Пфейффера, реже – стафилококки и стрептококки.

Инфекция проникает в субарахноидальное пространство контактным, периневральным, гематогенным или лимфогенным путями.

Клинические проявления. Заболевание начинается с появления ранних симптомов: недомогания, общей слабости, озноба, лихо-радки неправильного типа. температура может повышаться до 40–40,5 °С. Головная боль – ранний и почти всегда обязательный симптом – постоянная, иногда постепенно усиливается и сопровождается тошнотой и рвотой.

Более патогномоничные признаки менингита развиваются через 12–24 ч. Выражены боль и ригидность мышц шеи. Появляются симптомы Кернига и Брудзинского, фотофобия и общая гиперестезия. Иногда отмечаются страбизм, птоз, неравномерность диаметра зрачков, изменения психики. В ряде случаев больной возбудим и беспокоен. Возможны тремор, бессонница, отказ от еды и питья. Иногда психические расстройства более грубые: спутанное сознание, галлюцинации и резкая гиперактивность. У наиболее тяжелобольных развиваются сопор и кома.

Осложнения и последствия могут быть обусловлены как септицемией, так и вовлечением в процесс нервной системы. Характерно поражение черепных нервов. Гидроцефалия чаще

наблюдается у детей, чем у взрослых. У маленьких детей она сопровождается явным увеличением головы и расхождением краниальных швов. Обычно это хроническое и неуклонно прогрессирующее состояние, часто сопровождающееся психическими расстройствами и зрительными нарушениями. Важно выявить и лечить постменингитные субдуральные кровоизлияния. Возможны фокальные проявления в виде моно– и гемиплегии, афазии, корковой слепоты, которые могут развиться в любой стадии заболевания, даже после видимого выздоровления. Менингоцеребральные спайки и тромбозы сосудов могут обусловить многие из этих изменений. Судороги могут возникать как во время менингита, так и после него. Возможны параплегия, корешковые симптомы, а также другие локальные проявления.

11.1.1.3. Лечение и прогноз гнойных менингитов

Лечение. При гнойных менингитах лечение должно быть быстрым и четким. В большинстве случаев больного следует изолировать. Назначают специфическую терапию и симптоматическое лечение, проводят общие мероприятия. Уход за больным такой же, как и при других острых инфекциях. Если больной беспокоен или у него наблюдается бессонница, следует назначить фенобарбитал или транквилизаторы. Желательно избегать морфина и подобных ему веществ. При головной боли назначают анальгетики. Сибазон и фенобарбитал следует использовать для предупреждения судорог, которые при менингитах редки у взрослых, но часты у детей. Переливание крови показано при развитии тяжелой анемии, обусловленной инфекцией или действием определенных препаратов. Применение кортикостероидов показано при тяжелых формах менингита. Важно следить за адекватным водным балансом, функциями кишечника и мочевого пузыря, предотвращать пролежни. Гипонатриемия может предрасполагать как к судорогам, так и к снижению реакции на лечение. Когда причиной развития гнойного менингита является близлежащий гнойный очаг, необходимо хирургическое вмешательство. Лечение последствий гнойного менингита предусматривает устранение судорог, физические методы, восстановительные мероприятия, иногда хирургическое вмешательство при арахноидите, гидроцефалии, субдуральных кровоизлияниях. Повышенное внутричерепное давление наблюдается почти во всех случаях гнойного менингита. Оно представляет собой ранний симптом и уменьшается при адекватной терапии. Целесообразно применение гипертонических растворов, например маннитола (в дозе 25 г в 250 мл 5 % раствора глюкозы в течение 1–2 ч). Кортикостероиды назначают при повышенном внутричерепном давлении. Доза для взрослых 8–12 мг дексаметазона внутривенно, затем 4 мг внутримышечно каждые 6 ч. Дексаметазон можно вводить внутривенно в дозе 4–8 мг каждые 6–8 ч в течение длительного периода. Важный фактор в снижении внутричерепного давления – обеспечение проходимости дыхательных путей, частое отсасывание слизи и мокроты из дыхательных путей у находящихся в тяжелом состоянии. Трахеостомию не следует откладывать внадежде на то, что антимикробная терапия уменьшит дыхательные расстройства. Мониторирование газов крови даст более раннюю информацию о кислородном голодании и позволит назначить необходимое лечение.

Больным в состоянии глубокой комы вводят назогастральный зонд. Следует решительно бороться с гипертермией, особенно у детей.

Специфическое лечение. Введение в практику сульфаниламидов и антибиотиков резко изменило исход заболевания, который раньше всегда был фатальным.

Эффективность специфических мер зависит от ранней идентификации микроорганизма и воздействия на него путем назначения адекватных доз препаратов. Следует проводить интенсивное лечение, используя как можно более малотоксичные лекарственные препараты. Клиническое состояние обычно улучшается через 10 дней – 2 нед с начала появления симптомов при условии раннего и энергичного лечения. При установлении менингококковой, пневмококковой и стрептококковой этиологии менингита наиболее эффективен пенициллин в дозе для взрослого 24 000 000–32 000 000 ЕД в сутки (не менее 300 000 ЕД на 1 кг массы тела), вводится в 6–8 приемов внутримышечно. Длительность курса лечения определяется течением болезни (в среднем 7–10 дней). Лечение может быть прекращено при явном общем улучшении: восстановлении сознания, нормализации температуры и количества лейкоцитов в крови.

Наряду с клиническими показателями основным критерием для снижения дозы или отмены препарата является санация цереброспинальной жидкости: снижение числа клеток менее 100 в 1 мкл при содержании лимфоцитов не менее 75 %. При тяжелых формах гнойных менингоэнцефалитов суточная доза вводимого внутримышечно пенициллина должна достигать 48 000 000 ЕД в сутки. При коматозном состоянии и в случаях запоздалого начала лечения доза пенициллина, вводимого внутримышечно, увеличивается до 800 000–1 000 000 ЕД на 1 кг массы тела в сутки; кроме того, рекомендуется внутривенное введение натриевой (!) соли бензилпенициллина по 4 000 000–12 000 000 ЕД в сутки.

При менингитах, вызванных E.coИ, назначают морфоциклин, левомицетина гемисукцинат (хлорамфеникол), канамицин.

При инфицировании синегнойной палочкой применяют полимиксин-М. При инфлюэнц-менингите препаратом выбора является левомицетина гемисукцинат (хлорамфеникол).

Для лечения гнойных менингитов используются также полусинтетические пенициллины. Ампициллин назначают из расчета 200–300 мг/кг в сутки при шестикратном введении внутримышечно и внутривенно.

Цефалоспорины (цепорин или цефалоридин) эффективны в отношении тех же микроорганизмов, что и пенициллин, а также пенициллиназообразующих штаммов стафилококка и могут применяться при аллергии к пенициллинам. Вводят внутримышечно или внутривенно детям по 60 мг/кг в сутки, взрослым – по 1 г каждые 6 ч.

При стафилококковых менингитах эндолюмбально вводят цепорин (цефалоридин), олеандомицин, олеморфоциклин.

Левомицетина сукцинат растворимый (антибиотик широкого спектра действия) вводится парентерально из расчета до 100 мг/кг 3–4 раза в сутки.

Известна высокая эффективность сульфаниламидов пролонгированного действия (сульфамонометоксин, сульфапиридазин, сульфадиметоксин).

Эти препараты назначают внутрь по схеме: в 1-е сутки по 2 г 2 раза, в последующие дни – по 2 г 1 раз в сутки. Однако они могут применяться только при отсутствии рвоты и нарушений сознания.

Внутримышечное введение пенициллина при молниеносных формах гнойных менингитов должно быть дополнено внутривенным введением антибиотиков. Внутримышечное введение неэффективно в острой стадии инфекционно-токсического шока, при низком артериальном давлении и замедлении кровотока. В этих случаях необходимо внутривенное вливание антибиотика для создания условий максимальной его диффузии в пораженные ткани.

Старт-терапией гнойного менингита неустановленной этиологии является внутримышечное введение антибиотиков группы аминогликозидов (канамицин, гентамицин) в дозе от 2 до 4 мг/кг или в суточной дозе 0,5 мг/кг либо ампициллина в сочетании с канамицином. Показано применение пенициллина вместе с антибиотиками – синергистами бактерицидного действия (гентамицин и канамицин). Возможно сочетание гентамицина с ампициллином (50–100 мг/кг в сутки, дозу разделяют и вводят каждые 12 ч).

Неспецифическое лечение. Крайне важно своевременно провести лечение отека мозга с использованием диуретиков и кортикостероидов. Кортикостероидная терапия тем более эффективна, чем раньше она назначена. Чаще используют дексаметазон внутривенно.

При гиповолемии необходимо капельное внутривенное введение изотонических глюкозосолевых растворов (0,9 % раствор хлорида натрия, 5 % раствор глюкозы, раствор Рингера). Для коррекции кислотно-основного состояния с целью борьбы с ацидозом внутривенно назначают 4–5 % раствор бикарбоната натрия (до 800 мл). С целью дезинтоксикации внутривенно капельно вводят плазмозамещающие растворы, связывающие токсины, циркулирующие в крови. Гемодез подогревают до 35 °С и вливают 300–500 мл со скоростью 40–80 капель в 1 мин (на одно введение 250–500 мл), реополиглюкин – до 1000 мл. Такую инфузионно-дезинтоксикационную терапию необходимо проводить в сочетании с форсированием диуреза. Следует вводить не менее 3 г хлорида калия в сутки (в капельницу добавляют 100 мл 3 % раствора хлорида калия, 400 мл 10 % раствора глюкозы и 15 ЕД инсулина).

Для купирования судорог и психомоторного возбуждения внутривенно назначают седуксен (4–6 мл 0,5 % раствора), внутримышечно вводят литические смеси (2 мл 2,5 % раствора аминазина, 1 мл 1 % раствора промедола, 1 мл 1 % раствора димедрола) до 3–4 раз в сутки.

При инфекционно-токсическом шоке с явлениями острой надпочечниковой недостаточности производят внутривенное вливание жидкостей (смесь изотонического раствора хлорида натрия с 10 % раствором глюкозы, полиглюкин, плазма крови). В первую порцию жидкости (500–1000 мл) добавляют 125–500 мг гидрокортизона или 30–50 мг преднизолона, или 5– 10 мг кортина, а также 500–1000 мг аскорбиновой кислоты, кордиамин, строфантин.

Если острая фаза менингита миновала, то показаны общеукрепляющие средства: глутаминовая кислота, поливитамины, а также метаболические препараты: аминалон, пирацетам (ноотропил), пиридитол (энцефабол) и пантогам. Обычно такое лечение назначается при наличии астенического синдрома.

Прогноз. Смертность от менингита в последние два десятилетия значительно снизилась, однако многие больные умирают или остаются нетрудоспособными, поскольку диагноз или лечение запаздывает. Необходимы своевременная диагностика и интенсивная терапия. Нельзя откладывать люмбальную пункцию, когда имеются менингеальные симптомы и необъяснимая лихорадка. Даже при своевременно произведенной пункции неполное исследование цереброспинальной жидкости может затруднить постановку правильного диагноза. Важны следующие факторы в определении прогноза: «возбудитель инфекции, возраст (у пожилых), время года, выраженность заболевания к моменту госпитализации, наличие предрасполагающих и сопутствующих заболеваний. При менингококковом, пневмококковом и инфлюэнц-менингите можно воспользоваться также определением антигена в сыворотке и цереброспинальной жидкости. Антиген обычно исчезает из нее в сроки от 24 до 48 ч: более длительная персистенция антигена указывает на плохой прогноз.

11.1.2. Серозные менингиты

Серозные менингиты характеризуются серозными воспалительными изменениями в мозговых оболочках. По этиологии различают бактериальные (туберкулезный, сифилитический и др.), вирусные и грибковые менингиты.

11.1.2.1. Туберкулезный менингит

Туберкулезный менингит встречается значительно чаще у детей и подростков, чем у взрослых. Всегда является вторичным, развивается как осложнение туберкулеза другого органа, чаще легких или бронхиальных желез, с последующей гематогенной диссеминацией и поражением мозговых оболочек.

Патоморфология. В самом начале болезни поражаются оболочки преимущественно основания мозга, эпендима III и IV желудочков и сосудистые сплетения. Наблюдаются как экссудативные, так и пролиферативные изменения.

Клинические проявления. Начало заболевания подострое; чаще ему предшествует продромальный период с признаками неясной болезни. У взрослых появляются повышенная утомляемость, головные боли, анорексия, бледность, потливость, слабость, изменение характера, психические расстройства, у детей – обидчивость, плаксивость, снижение активности, сонливость. Температура субфебрильная. На фоне головной боли нередко возникает беспричинная рвота. Продромальный период продолжается 2–3 нед. Затем постепенно появляются незначительно выраженные оболочечные симптомы (ригидность шейных мышц, симптом Кернига и др.). Иногда больные предъявляют жалобы на неясность зрения или снижение его. Рано появляются признаки поражения III и VI пар черепных нервов в виде нерезкого двоения, небольшого птоза верхних век и косоглазия. В поздние сроки, если заболевание не распознано, могут наблюдаться парезы, параличи, афазия и другие очаговые

симптомы поражения головного мозга.

Течение. Подострое течение заболевания считается наиболее типичным. При этом переход от продромальных явлений к периоду оболочечных симптомов осуществляется постепенно. Острое начало встречается реже (обычно у детей раннего возраста и взрослых). Хроническое течение возможно у больных, ранее лечившихся специфическими препаратами по поводу туберкулеза внутренних органов.

Диагностика и дифференциальный диагноз. Диагноз устанавливается на основании анамнеза (контакт с больными туберкулезом), данных о наличии туберкулеза внутренних органов и развитии неврологической симптоматики. Решающим является исследование цереброспинальной жидкости. Ликворное давление повышено. Жидкость прозрачная или слегка опалесцирующая. Лимфоцитарный плеоцитоз до 600–800 х 10^6/л, содержание белка повышено до 2–3 г/л. Нередко в начале болезни в цереброспинальной жидкости выявляется смешанный нейтрофильный и лимфоцитарный плеоцитоз. Характерно снижение в ней содержания глюкозы до 0,15–0,3 г/л и хлоридов до 5 г/л. Типично выпадение в цереброспинальной жидкости (при сохранении ее в пробирке в течение 12–24 ч) нежной фибриновой паутинообразной сеточки, начинающейся от уровня жидкости и напоминающей опрокинутую елку. Микобактерии туберкулеза обнаруживаются в этой жидкости в 2/5 случаев. В крови определяются увеличение СОЭ и лейкоцитоз.

Дифференциальной диагностике способствует детальное цитологическое исследование цереброспинальной жидкости. Если туберкулезный менингит заподозрен клинически, а лабораторные данные не подтверждают этого, все равно необходимо немедленно начинать противотуберкулезное лечение.

Лечение. Используют различные сочетания противотуберкулезных средств. Первый вариант: изониазид 5–10 мг/кг, стрептомицин 0,75–1 г в сутки в первые 2 мес при постоянном контроле за токсическим действием на VIII пару черепных нервов, этамбутол 15–30 мг/кг в сутки. Выраженность интоксикации при использовании этой триады относительно невысока, но и бактерицидное действие не всегда достаточно. Для его усиления изониазид вместе со стрептомицином и этамбутолом комбинируют с рифампицином в дозе 600 мг 1 раз в день (второй вариант). С целью максимального усиления бактерицидного эффекта (третий вариант) применяют пиразинамид в максимальной суточной дозе 20–35 мг/кг в сочетании с изониазидом и рифампицином. Однако при сочетании этих препаратов значительно возрастает риск гепатотоксического действия. Используют также комбинацию препаратов: парааминосалициловую кислоту (ПАСК) до 12 г в сутки (0,2 на 1 кг массы тела) дробными дозами через 20–30 мин после еды, запивая щелочными водами, стрептомицин и фтивазид в суточной дозе 40–50 мг/кг (по 0,5 г 3–4 раза в день).

Решающее значение в лечении имеют первые 60 дней заболевания. В ранних его стадиях (в течение 1–2 мес) целесообразно применение внутрь кортикостероидов для предотвращения слипчивого арахноидита и связанных с ним осложнений. Лечение в стационаре должно быть длительным (около 6 мес), сочетаться с общеукрепляющими мероприятиями, усиленным питанием и заканчиваться санаторным лечением. Затем в течение нескольких месяцев больной должен принимать изониазид. Общая длительность лечения 12–18 мес. Для профилактики невропатий обычно применяют пиридоксин (по 25–50 мг в сутки). Необходимо наблюдение за больными для предотвращения лекарственной интоксикации в форме поражения печени, периферической невропатии, невропатии зрительного нерва, а также профилактики осложнений в виде арахноидита и открытой гидроцефалии.

Прогноз. До применения противотуберкулезных средств туберкулезный менингит заканчивался смертью на 20–25-й день заболевания. В настоящее время при своевременном и длительном лечении благоприятный исход наступает у 90–95 % заболевших. При запоздалой диагностике (после 18–20-го дня болезни) прогноз плохой. Иногда возникают осложнения (эпилептические припадки, гидроцефалия, нейроэндокринные расстройства) и рецидивы.

Трудоспособность. В остром периоде больные могут быть временно (до 10 мес) нетрудоспособными. При включении в трудовую деятельность рекомендуется предоставление работы с сокращенным рабочим днем и неполной нагрузкой. Через 2–3 года больных признают ограниченно трудоспособными или у них полностью восстанавливается трудоспособность, но

им противопоказаны тяжелый физический труд, работа в горячих цехах.

11.1.2.2. Вирусные менингиты

Острый серозный менингит вызывается различными вирусами. Наиболее часто возбудителями серозных менингитов являются вирус эпидемического паротита и группа энтеровирусов. Известны острый лимфоцитарный хориоменингит, гриппозные, парагриппозные, аденовирусные, герпетический и другие менингиты. Для клинической картины заболевания в большей или меньшей степени характерны менингеальные симптомы и лихорадка, которые нередко сочетаются с явлениями генерализованного поражения других органов. При вирусных менингитах возможно двухфазное течение заболевания. В неврологическом статусе наряду с менингеальными явлениями могут быть признаки поражения ЦНС (очаговые симптомы), черепных нервов и корешков. В цереброспинальной жидкости обнаруживают лимфоциты; часто этому предшествует появление полиморфно-ядерных клеток. При хронических формах в этой жидкости часто определяется высокий уровень белка. Возбудитель инфекционного серозного менингита выявляется при вирусологическом исследовании; применяются также серологические методы.

Острый лимфоцитарный хориоменингит. Возбудитель – фильтрующийся вирус, выделенный Д.Армстронгом и Р.Лилли в 1934 г. Основной резервуар вируса – серые домовые мыши, выделяющие возбудитель с носовой слизью, мочой и калом. Заражение человека происходит вследствие употребления пищевых продуктов, загрязненных мышами. Заболевание чаще бывает спорадическим, но возможны и эпидемические вспышки.

Клинические проявления. Инкубационный период колеблется от 6 до 13 дней. Возможен продромальный период (разбитость, слабость, катаральное воспаление верхних дыхательных путей), после которого температура тела внезапно повышается до 39–40 °С, и в течение нескольких часов развивается выраженный оболочечный синдром с сильными головными болями, повторной рвотой и нередко помрачением сознания. Иногда обнаруживают застойные изменения на глазном дне. В первые дни болезни могут наблюдаться преходящие парезы глазных и мимических мышц. Цереброспинальная жидкость прозрачная, давление значительно повышено, плеоцитоз в пределах нескольких сотен клеток в 1 мкл, обычно смешанный (преобладают лимфоциты), в дальнейшем лимфоцитарный.

Содержание белка, глюкозы и хлоридов в цереброспинальной жидкости в пределах нормы. Нередко отмечаются гриппоподобные формы, синдромы энцефалита, энцефаломиелита, полирадикулоневрита и висцеральные проявления инфекции, которые могут предшествовать развитию менингита. Температурная кривая двухволновая; начало второй волны совпадает с появлением менингеальных симптомов.

Диагностика и дифференциальный диагноз. Этиологическая диагностика осуществляется путем выделения вируса, а также исследований реакции нейтрализации и реакции связывания комплемента (РСК).

Дифференцировать заболевание следует от туберкулезного менингита, а также от других острых менингитов, вызванных вирусами гриппа, паротита, клещевого энцефалита, полиомиелита, вирусами Коксаки, ЕСНО, герпеса. В основе дифференциальной диагностики лежат клинические данные, эпидемиологические сведения и методы вирусологических исследований (иммунофлюоресценция и др.).

Лечение. Одним из направлений специфической терапии вирусных нейроинфекций следует считать воздействие непосредственно на вирион, находящийся в стадии активного размножения и лишенный защитной оболочки, ферментами, расщепляющими нуклеиновую кислоту вируса и тормозящими его дальнейшую репликацию. Нуклеазы назначают с учетом структуры вирусов. Рибонуклеазу применяют при заболеваниях, вызываемых РНК-содержащими вирусами (вирусы эпидемического паротита, энтеровирусы, вирусы гриппа и парагриппа, клещевого энцефалита). Дезоксирибонуклеаза показана при заболеваниях, вызываемых ДНК-содержащими вирусами (вирус простого герпеса, вирус ветряной оспы, аденовирусы). Поскольку нуклеазы являются слабыми аллергенами, лечение проводят на фоне десенсибилизирующей терапии: за 30 мин до введения нуклеаз применяют димедрол,

пипольфен, супрастин, хлорид кальция. Нуклеазы дозируют в зависимости от массы тела (из расчета 0,5 мг на 1 кг), возраста больного и тяжести заболевания. Взрослым больным вводят внутримышечно 180 мг в сутки (по 30 мг 6 раз) до нормализации температуры тела и далее еще в течение 2 дней. Продолжительность курса 10–14 дней. Улучшают состояние больных повторные люмбальные пункции и препараты, уменьшающие отек мозга и оболочек. Назначают симптоматические средства (анальгетики, седативные препараты, снотворные), витамины, общеукрепляющие препараты.

Профилактика. Противоэпидемические мероприятия проводят в соответствии с особенностями этиологии и эпидемиологии менингита. При возникновении острого лимфоцитарного хориоменингита основное внимание уделяют борьбе с грызунами в жилых и служебных помещениях, при других формах – предупреждению заболеваний с учетом кишечных и капельных инфекций.

11.2. Церебральный арахноидит

Арахноидит – воспаление мягкой оболочки головного или спинного мозга с преимущественным поражением паутинной оболочки.

Классификация. По преимущественной локализации различают арахноидит выпуклой поверхности полушарий большого мозга (конвекситальный), основания мозга (базальный), оптико-хиазмальный (в области перекреста зрительных нервов), мостомозжечкового угла и задней черепной ямки; по течению – подострый и хронический.

Этиология. Полиэтиологическое заболевание: причинными факторами являются грипп, ревматизм, хронический тонзиллит, риносинуситы, отиты, общие инфекции (корь, скарлатина), перенесенные менингиты и черепно-мозговая травма.

Патогенез. Ведущую роль играют аутоиммунные и аутоаллергические реакции на антигены мягкой оболочки, сосудистых сплетений и эпендимы желудочков с преимущественно пролиферативными изменениями в них в ответ на разнообразные повреждающие факторы.

Патоморфология. Определяются помутнение и утолщение паутинной оболочки, соединительнотканные спайки, иногда кисты, наполненные прозрачной или мутноватой жидкостью. Выделяют распространенный и ограниченный, слипчивый, кистозный и кистозно-слипчивый арахноидиты.

Клинические проявления. Заболевание развивается подостро с переходом в хроническую форму. Клинические проявления представляют собой сочетание общемозговых расстройств, чаще связанных с внутричерепной гипертензией, реже с ликворной гипотензией, и симптомов, отражающих преимущественную локализацию оболочечного процесса. В зависимости от преобладания общих или локальных симптомов первые проявления могут быть различными. Из общемозговых симптомов часто встречается головная боль, наиболее интенсивная в ранние утренние часы и иногда сопровождающаяся тошнотой и рвотой. Головная боль может быть локальной, усиливающейся при натуживании, напряжении или неловком движении с твердой опорой на пятки (симптом прыжка – локальная головная боль при подпрыгивании с неамортизированным опусканием на пятки). К общемозговым симптомам относятся также головокружения несистемного характера, ослабление памяти, раздражительность, общая слабость и утомляемость, нарушения сна.

Очаговые симптомы зависят от локализации арахноидита. Конвекситальные арахноидиты характеризуются большей частью преобладанием явлений раздражения головного мозга над признаками выпадения функций. Одним из ведущих симптомов являются генерализованные и джексоновские эпилептические припадки. При базальном арахноидите наблюдаются общемозговые симптомы и нарушения функций нервов, расположенных на основании черепа. Снижение остроты и изменение полей зрения могут выявляться при оптико-хиазмальном арахноидите. Клинические проявления и картина глазного дна могут напоминать симптомы неврита зрительного нерва. Эти проявления часто сопровождаются симптомами вегетативной дисфункции (резкий дермографизм, усиленный пиломоторный рефлекс, обильное

потоотделение, акроцианоз, иногда жажда, усиленное мочеиспускание, гипергликемия, адипозогенитальное ожирение). В некоторых случаях может быть выявлено снижение обоняния. Арахноидит в области ножек мозга характеризуется появлением пирамидных симптомов, признаками поражения глазодвигательных нервов, менингеальными знаками. При арахноидите мостомозжечкового угла возникают головная боль в затылочной области, шум в ухе и приступообразное головокружение, иногда рвота. Больной пошатывается и падает в сторону поражения, особенно при попытке стоять на одной ноге. Отмечаются атактическая походка, горизонтальный нистагм, иногда пирамидные симптомы, расширение вен на глазном дне в результате нарушения венозного оттока. Могут наблюдаться симптомы поражения слухового, тройничного, отводящего и лицевого нервов. Арахноидит большой (затылочной) цистерны развивается остро, повышается температура, появляются рвота, боли в затылке и шее, усиливающиеся при поворотах головы, резких движениях и кашле; поражение черепных нервов (IX, X, XII пары), нистагм, повышение сухожильных рефлексов, пирамидные и менингеальные симптомы. При арахноидите задней черепной ямки возможно поражение V, VI, VII, VIII пар черепных нервов. Нередко наблюдаются внутричерепная гипертензия, мозжечковые и пирамидные симптомы. Обязательна дифференциальная диагностика с опухолями задней черепной ямки. Люмбальную пункцию производят только при отсутствии застойных явлений на глазном дне.

Диагностика и дифференциальный диагноз. Диагноз должен основываться на комплексной оценке клинических проявлений и особенностей течения заболевания, а также дополнительных методов исследования. Необходимо прежде всего исключить опухоль головного мозга. На обзорных краниограммах при церебральном арахноидите возможны косвенные признаки внутричерепной гипертензии. На ЭЭГ при конвекситальном арахноидите обнаруживаются локальные изменения биопотенциалов, а у больных с эпилептическими припадками – типичные для эпилепсии изменения. В цереброспинальной жидкости обнаруживается умеренный лимфоцитарный плеоцитоз, иногда небольшая белково-клеточная диссоциация. Жидкость вытекает под повышенным давлением. Решающее значение в диагностике арахноидита имеют данные томографии головного мозга (КТ и МРТ), свидетельствующие о расширении субарахноидального пространства, желудочков и цистерн мозга, иногда кисты в подоболочечном пространстве, при отсутствии очаговых изменений в веществе мозга.

Данные КТ– и МРТ-исследований имеют большое значение при исключении других органических заболеваний. Дифференцировать арахноидит следует от опухоли головного мозга. При арахноидите заболевание начинается подостро после инфекции или обострения процесса в придаточных пазухах носа, гнойного отита и протекает с ремиссиями. Информативны результаты эхоэнцефалографии, ангиографии и сцинтиграфии, но, как правило, данные компьютерной томографии имеют определяющее значение. Дифференциальный диагноз между арахноидитом и цистицеркозом на основе только клинических симптомов не всегда легок. При локализации цистицерка в желудочках мозга отмечаются оболочечные симптомы: рвота, головная боль; периодическое улучшение сменяется сонливостью (ремиттирующее течение), в цереброспинальной жидкости выявляется умеренный плеоцитоз как проявление раздражения оболочек или эпендимы желудочков, в крови отмечается эозинофилия. Информативны дополнительные методы исследования: например, на рентгенограммах черепа и мышц конечностей могут быть выявлены обызвествленные цистицерки.

Лечение. Необходимо устранить источник инфекции (отит, синусит и др.). Назначают антибиотики в терапевтических дозах. Показаны десенсибилизирующие и антигистаминные препараты (димедрол, диазолин, супрастин, тавегил, пипольфен, хлорид кальция, гистаглобулин). Патогенетическая терапия рассчитана на длительное курсовое лечение рассасывающими средствами, нормализацию внутричерепного давления, улучшение мозгового кровообращения и метаболизма. Применяют биогенные стимуляторы (алоэ, стекловидное тело, ФиБС) и йодистые препараты (бийохинол, йодид калия). Используют также лидазу в виде подкожных инъекций по 0,1 г сухого вещества, растворенного в 1 мл 0,5% раствора новокаина через день, на курс 15 инъекций. Курсы повторяют через 4–5 мес. Рассасывающее действие

оказывает пирогенал. Первые внутримышечные инъекции пирогенала начинают с дозы 25 МПД, в последующие дни дозу увеличивают ежедневно на 50 МПД и доводят ее до 1000 МПД; на курс лечения до 30 инъекций. При повышении внутричерепного давления применяют противоотечные и мочегонные средства (маннитол, фуросемид, диакарб, глицерин и др.). При судорожных синдромах используют противоэпилептические препараты. Проводят метаболическую терапию (глутаминовая кислота, пирацетам, аминалон, церебролизин). По показаниям применяют симптоматические средства. Отсутствие улучшения после проведения лечения, нарастание внутричерепного давления и очаговой симптоматики, оптикохиазмальный арахноидит с неуклонным снижением зрения являются показаниями к хирургическому вмешательству.

Прогноз. В отношении жизни обычно благоприятный. Опасность может представлять арахноидит задней черепной ямки с окклюзионной гидроцефалией. Трудовой прогноз ухудшается при частых рецидивах или прогрессирующем течении с частыми гипертоническими кризами, эпилептическими припадками, при оптико-хиазмальной форме.

Трудоспособность. Больные признаются инвалидами III группы, если трудоустройство или перевод на легкую работу ведет к уменьшению объема производственной деятельности. Инвалидность II группы устанавливается при наличии частых эпилептических припадков, значительном снижении остроты зрения на оба глаза (от 0,04 до 0,08 с коррекцией). Инвалидами I группы признаются больные с оптико-хиазмальным арахноидитом, сопровождающимся слепотой. Больным с ликвородинамическими нарушениями, эпилептическими припадками и вестибулярными кризами противопоказана работа на высоте, у огня, около движущихся механизмов, на транспорте. Противопоказаны работа в неблагоприятных метеорологических условиях, в шумных помещениях, в контакте с токсичными веществами и в условиях измененного атмосферного давления, а также труд, связанный с постоянной вибрацией, изменениями положения головы.

11.3. Энцефалиты

Энцефалит – воспаление головного мозга. В настоящее время энцефалитом называют воспалительные заболевания головного мозга инфекционного, инфекционно-аллергического, аллергического и токсического характера.

Классификация. Существует несколько классификаций энцефалитов, базирующихся на различных принципах. Основной является классификация, отражающая этиологический фактор, от которого зависят как клинические проявления, так и особенности течения энцефалита.

Энцефалитам, вызванным нейротропными вирусами, свойственны эпидемичность, контагиозность, сезонность и климатогеографические особенности распространения. По распространенности патологического процесса выделяют энцефалиты с преимущественным поражением белого вещества – лейкоэнцефалиты (группа подострых прогрессирующих лейкоэнцефалитов), энцефалиты с преобладанием поражения серого вещества – полиоэнцефалиты (острый полиомиелит, эпидемический летаргический энцефалит); энцефалиты с диффузным поражением нервных клеток и проводящих путей головного мозга – панэнцефалиты (клещевой, комариный, австралийский, американский энцефалиты). В зависимости от преимущественной локализации энцефалиты делят на полушарные, стволовые, мозжечковые, мезэнцефальные, диэнцефальные. Часто наряду с веществом головного мозга поражаются и некоторые отделы спинного мозга, в этих случаях говорят об энцефаломиелите. Энцефалиты могут быть диффузными и очаговыми, по характеру экссудата – гнойными и негнойными.

Патогенез. Пути проникновения вируса в организм различны. Чаще всего наблюдается гематогенный путь распространения. При комарином и клещевом энцефалитах вирус, попадая при укусе в кровеносные сосуды, поступает с током крови в различные органы, в том числе и мозг. В головном мозге наиболее ранимыми оказываются структуры на дне III желудочка, подкорковые узлы, кора большого мозга, клеточные образования в мозговом стволе и спинном мозге. Возможны также контактный, алиментарный, воздушно-капельный пути передачи

инфекции от человека или от животного человеку.

КЛАССИФИКАЦИЯ ЭНЦЕФАЛИТОВ

I. Энцефалиты первичные (самостоятельные заболевания)

• Вирусные

Арбовирусные, сезонные, трансмиссивные:

– клещевой весенне-летний

– комариный японский

– австралийский долины Муррея

– американский Сент-Луис

Вирусные без четкой сезонности (полисезонные):

– энтеровирусные Коксаки и ЕСНО

– герпетический

– при бешенстве

– ретровирусные (первичный энцефалит при нейроСПИДе, HTLV-1 миелопатия и др.)

Вызванные неизвестным вирусом:

– эпидемический (Экономо)

• Микробные и риккетсиозные

При нейросифилисе

При сыпном тифе

Нейроборрелиозы (болезнь Лайма)

II. Энцефалиты вторичные

• Вирусные

При кори

При ветряной оспе

При краснухе

Паповавирусные (прогрессирующая мультифокальная лейкоэнцефалопатия), цитомегаловирусные и другие энцефалиты при нейроСПИДе

• Поствакцинальные (АКДС, оспенная, антирабическая вакцины)

• Микробные и риккетсиозные

Стафилококковый

Стрептококковый

Малярийный

Токсоплазмозный

III. Энцефалиты, вызванные медленными инфекциями

Подострый склерозирующий панэнцефалит

Прионные заболевания (болезнь Крейтцфельдта–Якоба, куру и др.)

Нейротропные вирусы имеют сродство (тропизм) к нервной ткани, что обеспечивается специфическими рецепторами структуры вируса. Клиническая картина заболевания, тяжесть и особенности его течения зависят от способности организма отвечать на воздействие инфекционного агента, а также от биологической природы вируса. Иммунный ответ зависит от многих факторов, в том числе от антигенных свойств вируса, генетически детерминированной силы иммунного ответа макроорганизма, его реактивности в данный момент. В этом ответе участвуют как клеточный (Т-клетки, естественные киллеры, макрофаги и т.д.), так и гуморальный иммунный ответ (плазматические антителообразующие клетки, система комплемента, антителозависимые цитотоксичные клетки, иммуноглобулины классов M, G, A и т.д.). Большое значение имеют цитокины, например интерфероны, продуцируемые иммунными клетками. Различные интерфероны являются как иммунорегуляторами, так и одними из наиболее эффективных факторов неспецифической противовирусной защиты, блокирующих репликацию вируса. Патогенез энцефалитов определяется, кроме непосредственного разрушения нейронов вирусом, токсическим действием, а также неспецифическими изменениями: поражением сосудистой стенки с повышением ее проницаемости, развитием отека, ликвородинамических и сосудистых нарушений.

Патоморфология. Гистологические изменения при энцефалитах не имеют специфического характера и могут встречаться при различных заболеваниях ЦНС. Они развиваются как универсальная реакция мозга на повреждающий агент, вне зависимости от его природы. Тем не менее церебральный ответ, вызываемый патологическим агентом, может варьировать с преобладанием той или иной реакции, что зависит от особенностей повреждающего фактора и состояния иммунной реактивности организма. Тканевые реакции при энцефалитах в острый период заболевания заключаются в явлениях резкого отека, геморрагии, пролиферации микроглии, иногда в виде узелков, дегенерации нейронов (тигролиз, атрофия, нейронофагия) и нервных волокон (демиелинизация, дегенерация, распад осевых цилиндров). Отмечается диффузная инфильтрация нервной ткани, особенно периваскулярных пространств, мононуклеарами, плазматическими клетками, полинуклеарами. Определяются изменения сосудистой стенки в виде пролиферативного эндартериита. В хронической стадии преобладают изменения дегенеративного характера, продуктивная глиальная реакция с образованием узелков или рубцов.

Клинические проявления. Симптоматика энцефалитов может быть различной в зависимости от возбудителя, локализации патологического процесса, течения заболевания. Однако имеются клинические симптомы, позволяющие поставить общий диагноз энцефалита. К ним относятся следующие.

1. Продромальный период, свойственный всем инфекционным заболеваниям, продолжается от нескольких часов до нескольких дней и проявляется повышением температуры, симптомами поражения верхних дыхательных путей или желудочно-кишечного тракта (синдром инфекционного заболевания).

2. Общемозговые симптомы: головная боль, обычно в области лба и глазниц, рвота, светобоязнь, эпилептические припадки. Нарушения сознания от легких степеней (вялость, сонливость) до комы. Возможны психическое возбуждение, психосенсорные расстройства.

3. Очаговые симптомы поражения головного мозга, зависящие от локализации патологического процесса и формы энцефалита. Они могут проявляться симптомами выпадения функций (парезы конечностей, афазия и др.) и раздражения коры больших полушарий (эпилептические припадки).

Кроме типичных вариантов энцефалита, часто встречаются асимптомные, абортивные, реже молниеносные формы. Асимптомные формы проявляются умеренной головной болью и лихорадкой неясного происхождения, нерезко выраженными преходящими эпизодами в виде диплопии, головокружения, парестезии и др. Изменения в цереброспинальной жидкости уточняют природу заболевания.

При абортивной форме неврологические признаки отсутствуют, заболевание проявляется симптомами острой респираторной или гастроинтестинальной инфекции. На фоне умеренной головной боли, небольшой температуры может появиться ригидность шейных мышц, что свидетельствует о необходимости люмбальной пункции.

Молниеносная форма заболевания длится от нескольких часов до нескольких дней и заканчивается летально. В этих случаях болезнь начинается с высокой температуры, интенсивной диффузной головной боли. Быстро наступает нарушение сознания, больные впадают в коматозное состояние. Выражена ригидность шейных мышц. Смерть наступает от бульбарных нарушений или вследствие сердечной недостаточности.

Диагностика. Наиболее важным и диагностически ценным является исследование цереброспинальной жидкости, в которой обнаруживают лимфоцитарный плеоцитоз от 20 до 100 клеток в 1 мкл, умеренное увеличение содержания белка. Жидкость вытекает под повышенным давлением. В крови отмечаются лейкоцитоз, повышение СОЭ. На ЭЭГ имеются диффузные неспецифические изменения, доминирует медленная активность (тета– и дельта-волны). При наличии эпилептических припадков регистрируется эпилептическая активность. При компьютерной и магнитно-резонансной томографии могут быть выявлены очаговые изменения различной плотности, возможна картина объемного процесса при геморрагических энцефалитах височной доли. При исследовании глазного дна иногда наблюдаются застойные диски зрительных нервов.

Этиологический диагноз основывается на наличии типичных клинических проявлений и

на результатах бактериологических (вирусологических) и серологических исследований. Идентификация вируса может быть трудной, а иногда и невозможной. В некоторых случаях вирус можно выделить из цереброспинальной жидкости и других сред, более часто выявляют присутствие антигенов вируса и/или специфических антител с помощью серологических реакций: реакции нейтрализации (РН), реакции связывания комплемента (РСК), реакции торможения гемагглютинации (РТГА), иммуноферментными и радиоиммунными методами.

11.3.1. Первичные энцефалиты

11.3.1.1. Клещевой энцефалит

Заболевание вызывается фильтрующимся нейротропным вирусом клещевого энцефалита. Клинические проявления впервые описаны А. Г. Пановым. Вирус хорошо сохраняется при низких температурах и легко разрушается при нагревании свыше 70 °С. Отечественными вирусологами Л.А. Зильбером, М.П. Чумаковым, А.К. Шубладзе и др. выделено большое количество штаммов вируса клещевого энцефалита, изучены его свойства, установлены способы передачи. Передатчиками вируса и резервуаром его в природе являются иксодовые клещи (Ixodes persulcatus, Ixodes ricinus). Весенне-летняя сезонность заболевания обусловлена биологией клещей, появляющихся в это время в больших количествах. Заболевание распространено в Сибири, на Дальнем Востоке, на Урале.

Вирус попадает в организм человека двумя путями: при укусе клеща, иногда алиментарно. Алиментарное заражение происходит при употреблении сырого молока, а также молочных продуктов, приготовленных из молока зараженных коров и коз. При укусе клеща вирус сразу попадает в кровь. При обоих способах заражения вирус проникает в ЦНС вследствие гематогенной диссеминацйи и виремии. Вирус обнаруживается в ткани мозга через 2–3 дня после укуса, а максимальная концентрация его в мозге отмечается уже к 4-му дню. В первые дни болезни вирус может быть выделен из крови и цереброспинальной жидкости. Инкубационный период при укусе клеща длится 8–20 дней, при алиментарном способе заражения – 4–7 дней. Длительность инкубационного периода и тяжесть течения заболевания зависят от количества и вирулентности вируса, а также от иммунной реактивности организма человека. Многочисленные укусы клещей опаснее единичных. Течение и форма заболевания зависят, кроме того, от географических особенностей. Так, клещевой энцефалит на Дальнем Востоке, в Сибири, на Урале протекает значительно тяжелее, чем в западных областях России, странах Прибалтики и Восточной Европы.

Патоморфология. При микроскопическом исследовании обнаруживаются гиперемия и отек вещества головного мозга и оболочек, инфильтраты из моно– и полинуклеарных клеток, мезодермальная и глиозная реакции. Воспалительно-дегенеративные изменения локализуются в передних рогах шейной части спинного мозга, ядрах продолговатого мозга, моста мозга, коре большого мозга. Характерны деструктивные васкулиты, некротические очажки и точечные геморрагии. Для хронической стадии клещевого энцефалита типичны фиброзные изменения оболочек головного мозга с образованием спаек и арахноидальных кист, выраженная пролиферация глии. Самые тяжелые, необратимые поражения возникают в клетках передних рогов шейных сегментов спинного мозга.

Клинические проявления. При всех клинических формах заболевание начинается остро, с подъема температуры тела до 39–40 °С и выше, озноба, сильной головной боли, повторной рвоты. Характерны ломящие боли в пояснице, икрах, мышечные и корешковые боли. В более редких случаях имеется продромальный период, во время которого больные жалуются на недомогание, общую слабость, умеренную головную боль.

В первые дни заболевания обычно отмечаются гиперемия кожных покровов, инъекция склер, возможны желудочно-кишечные расстройства (жидкий стул, боли в животе), реже катаральные явления (боль в горле).

Самая высокая температура отмечается на 2-е сутки заболевания и может оставаться высокой еще в течение 5–8 дней. Однако в большинстве случаев температурная кривая носит двугорбый характер, с интервалом между первым и вторым подъемом в 2–5 сут, с

последующим литическим снижением и длительным субфебрилитетом. Второй подъем температуры соответствует проникновению вирусов ЦНС и развитию неврологических симптомов.

С первых дней болезни обычно бывают выражены общемозговые симптомы (головная боль, рвота, эпилептические припадки), расстройства сознания различной глубины вплоть до комы, менингеальные симптомы (общая гиперестезия, ригидность шейных мышц, симптомы Кернига и Брудзинского). У многих больных отмечаются выраженные психические расстройства (бред, зрительные и слуховые галлюцинации, возбуждение или депрессия).

Неврологическая симптоматика клещевого энцефалита многообразна. В зависимости от преобладания и выраженности тех или иных симптомов выделяют следующие клинические формы: полиоэнцефаломиелитическую, полиомиелитическую, менингеальную, менингоэнцефалитическую, энцефалитическую, стертую, полирадикулоневритическую.

Наиболее типичной является *полиоэнцефаломиелитическая (полиомиелитическая) форма* клещевого энцефалита. При этой форме на 3–4-й день болезни возникают вялые парезы или параличи в мышцах шеи, плечевого пояса, проксимальных сегментах верхних конечностей (вследствие поражения клеток передних рогов шейных сегментов спинного мозга). Развивается типичная картина «свисающей головы». Часто вялым параличам сопутствуют бульбарные нарушения вследствие поражения ядер черепных нервов в стволе мозга. Иногда развивается восходящий паралич Ландри с распространением патологического процесса с нижних на верхние конечности, мышцы туловища, дыхательную мускулатуру, мышцы гортани и дыхательный центр.

Менингеальная форма клещевого энцефалита проявляется в виде острого серозного менингита с выраженными общемозговыми и менингеальными симптомами. В цереброспинальной жидкости отмечаются характерное повышение давления (до 500 мм вод. ст.), смешанный лимфоцитарно-нейтрофильный плеоцитоз (до 300 клеток в 1 мкл).

Энцефалитическая форма характеризуется сочетанием общемозговых и очаговых симптомов. В зависимости от преимущественной локализации патологического процесса возникают бульбарные, понтинные, мезэнцефалические, подкорковые, капсулярные, полушарные синдромы. Возможны нарушения сознания, часты эпилептические припадки.

Стертая форма характеризуется развитием общеинфекционных симптомов без органических изменений в нервной системе. У части больных возможно появление менингеальных симптомов, но цереброспинальная жидкость обычно не изменена. Стертая форма клещевого энцефалита симулирует легкое интеркуррентное заболевание с катаральными явлениями и общим недомоганием.

Полирадикулоневритическая форма протекает с признаками поражения корешков и нервов.

Для клещевого энцефалита характерно наличие хронических прогредиентно-текущих форм заболевания. Эта форма энцефалита проявляется кожевниковской эпилепсией. Клиническая картина характеризуется постоянными миоклоническими подергиваниями в определенных группах мышц; на этом фоне периодически возникают большие эпилептические припадки с клонико-тоническими судорогами и потерей сознания. Кожевниковская эпилепсия может сочетаться с другими очаговыми симптомами клещевого энцефалита (вялые парезы мышц верхних конечностей и шеи). Течение кожевниковской эпилепсии может быть прогрессирующим (с распространением миоклоний на другие мышцы и учащением больших эпилептических припадков), ремиттирующим (с ремиссиями различной длительности) и стабильным (без выраженной прогредиентности). При кожевниковской эпилепсии основные патоморфологические изменения деструктивного характера обнаруживаются в III–IV слоях двигательной зоны коры большого мозга.

Наряду с кожевниковской эпилепсией прогредиентное течение может иметь и полиомиелитическая форма клещевого энцефалита с нарастанием вялого пареза и атрофии мышц или появлением новых парезов в разные сроки после перенесенной острой фазы заболевания.

Течение и прогноз. Симптомы болезни нарастают в течение 7–10 дней. Затем очаговые симптомы начинают ослабевать, постепенно исчезает общемозговая и менингеальная

симптоматика. При менингеальной форме выздоровление наступает через 2–3 нед без последствий. Может оставаться в течение нескольких месяцев церебрастенический синдром.

При полиомиелитической форме полного выздоровления (без неврологических расстройств) не бывает. При энцефалитической форме нарушенные функции восстанавливаются медленно. Период восстановления может протекать 2–3 года. Наиболее тяжелое течение наблюдается при менингоэнцефалитической форме с бурным началом, быстро наступающим коматозным состоянием и летальным исходом. Высокая летальность (до 25 %) отмечается при энцефалитической и полиомиелитической формах с бульбарными нарушениями.

В последние десятилетия течение клещевого энцефалита изменилось. Тяжелые формы стали наблюдаться значительно реже. Преобладают менингеальные и стертые формы с благоприятным исходом.

Диагностика и дифференциальный диагноз. В диагностике клещевого энцефалита большое значение приобретают анамнестические данные: пребывание в эндемическом очаге, профессия больного, заболевание в весенне-летний период, укус клеща. Однако не всякое заболевание, возникшее после такого укуса, является энцефалитом. Известно, что только 0,5–5 % всех клещей являются носителями вирусов. Точная диагностика заболевания возможна с помощью РСК, РН и РТГА. Определенное диагностическое значение имеет выделение вируса из крови и цереброспинальной жидкости (возможное уже с первых дней заболевания) с идентификацией его на животных. РСК дает положительный результат со 2-й недели болезни, РН – с 8–9-й недели. Важно также обнаружение нарастания титра противовирусных антител на 3–4-й неделе заболевания. Иммунитет после перенесенного клещевого энцефалита стойкий, вируснейтрализующие антитела выявляются в крови в течение многих лет. В крови отмечаются лейкоцитоз, увеличение СОЭ. В цереброспинальной жидкости – увеличение содержания белка до 1 г/л, лимфоцитарный плеоцитоз.

Дифференцировать клещевой энцефалит следует от различных форм серозного менингита, сыпного тифа, японского комариного энцефалита (на Дальнем Востоке), острого полиомиелита. Дифференциальный диагноз с последним у детей может представить значительные трудности, особенно при полиомиелитической форме энцефалита. Следует обратить внимание на локализацию процесса, которая при энцефалите соответствует шейным сегментам спинного мозга, а при полиомиелите – поясничным сегментам с соответствующей локализацией парезов. При клещевом энцефалите отсутствует типичная для полиомиелита «мозаичность» клинической симптоматики.

Профилактика. Проводятся мероприятия по борьбе с клещами и иммунизация населения, уничтожение клещей и грызунов в эндемических очагах, применяется специальная одежда для предупреждения укусов клещей. Для вакцинации местного населения и лиц, направляемых на заботу в эндемические очаги, применяют тканевую культуральную вакцину. Иммунизация проводится троекратно с последующей ревакцинацией через 4, 12 мес.

11.3.1.2. Двухволновой вирусный менингоэнцефалит

Описан и выделен как самостоятельное заболевание А. Г. Пановым, А.А. Смородинцевым и С.Н. Давиденковым.

Этиология. Заболевание вызывается фильтрующимся вирусом – одним из штаммов вируса клещевого энцефалита. Заражение обычно происходит алиментарным путем при употреблении молока от инфицированных животных («молочный» энцефалит). Переносчиком заболевания служат, как и при клещевом энцефалите, иксодовые клещи. Болезнь распространена в северо-западных районах России и в районах, эндемичных по клещевому энцефалиту. Для двухволнового менингоэнцефалита, так же как для клещевого, характерны сезонность (весенне-летний период) и небольшие эпидемические вспышки. Инкубационный период обычно длится 8–20 дней при укусах клеща и 4–7 дней при алиментарном пути заражения.

Клинические проявления. Болезнь начинается остро, без продромального периода. Резко повышается температура до 38–39 °С, появляются озноб, головная боль, головокружение, рвота, боли в мышцах и суставах, расстройства сна. С первых дней наблюдаются

менингеальные симптомы. Через 5–7 дней температура падает до нормальных или субнормальных цифр, однако после температурной ремиссии в течение 6–10 дней наступает второй подъем температуры (вторая температурная волна), который длится 10 дней. Чаще всего при этом заболевании очаговая симптоматика отсутствует или выражена слабо. Неврологические очаговые симптомы, развивающиеся на фоне общетоксических явлений и менингеального синдрома, могут быть представлены пирамидными нарушениями (гемипарез, патологические рефлексы, гиперрефлексия), мозжечковыми расстройствами (статическая и динамическая атаксия, дисметрия, адиадохокинез, нистагм), вегетативными расстройствами (гипергидроз, извращение терморегуляции, гипогликемия, анорексия). Нередко наблюдаются невриты и радикулиты. В цереброспинальной жидкости обнаруживаются лимфоцитарный плеоцитоз, увеличение содержания белка, в крови – лейкоцитоз.

Течение и прогноз. Течение заболевания благоприятное. Тяжелых форм и летального исхода не бывает. Перехода в хроническую прогредиентную стадию не наблюдается. Очаговая симптоматика обычно полностью регрессирует, однако после болезни может длительно сохраняться астеническое состояние.

Профилактика. Меры профилактики такие же, как и при клещевом энцефалите.

11.3.1.3. Японский комариный энцефалит

Японский комариный энцефалит (син.: энцефалит В, энцефалит Приморского края) распространен в Приморском крае, Японии, северных районах Китая.

Этиология и эпидемиология. Вызывается фильтрующимся нейротропным вирусом. Резервуаром в природе являются комары, способные к его трансовариальной передаче. Для заболевания характерна сезонность, совпадающая с усилением выплода комаров. Болезнь протекает в виде эпидемических вспышек: в Японии – в летние месяцы, в Приморье – только осенью. Заболевание передается исключительно при укусе комара. Инкубационный период продолжается от 5 до 14 дней. В организме вирус распространяется гематогенным путем.

Патоморфология. При микроскопии обнаруживаются очаги некроза мозговой ткани, воспалительные инфильтраты вокруг сосудов. Дегенеративно-токсические изменения выявляются в нервных клетках и белом веществе (панэнцефалит).

Клинические проявления. Заболевание начинается внезапно, с острого подъема температуры до 40 °С, резкой головной боли, рвоты. Изредка имеется короткий (1–2 дня) продромальный период, сопровождающийся недомоганием и общей слабостью. Отмечается значительная выраженность общеинфекционных симптомов: гиперемия лица и конъюнктивы, брадикардия, тахикардия, сухость языка, герпетические высыпания, геморрагическая сыпь. С первых дней болезни к общеинфекционным и общетоксическим симптомам присоединяются резко выраженные менингеальные явления, расстройства сознания (сопор и кома). В некоторых случаях наблюдаются бред, галлюцинации, психомоторное возбуждение. Характерны пластическая гипертония мышц, тонические и клонические судороги, геми– или монопарезы с патологическими рефлексами и клонусами.

В зависимости от преобладания того или иного синдрома выделяют менингеальную. судорожную, бульбарную, гемипаретическую, гиперкинетическую и летаргическую формы. Нередко заболевание протекает как инфекционно-токсический синдром, с быстрым развитием коматозного состояния и летальным исходом. В цереброспинальной жидкости обнаруживаются повышение содержания белка (от 0,5 до 2 г/л), лимфоцитарный плеоцитоз (от 50 до 600 клеток в 1 мкл). В крови с первых дней заболевания отмечаются выраженный лейкоцитоз (12-18 х 10^9/л) с нейтрофильным сдвигом, лимфопения, увеличение СОЭ.

Течение и прогноз. Японский комариный энцефалит отличается тяжелым течением. Нарастание симптоматики происходит в течение 3–5 сут. Температура держится от 3 до 14 дней и резко падает. Летальный исход отмечается в 40–70 % случаев, обычно в первую неделю болезни. Однако смерть может наступить и в более поздние сроки в результате присоединившихся осложнений (отек легких). В благоприятных случаях возможно полное выздоровление с длительным периодом астении.

Диагностика. Диагностическое значение имеют эпидемиологические данные, сезонность

заболевания. Характерно острое, тяжелое течение болезни с выраженной интоксикацией, повышением сосудистой проницаемости, отеком мозга. Верификация диагноза проводится посредством РСК и РН. Комплементсвязывающие и нейтрализующие антитела появляются на 2-й неделе болезни. Иммунитет обычно стойкий, РН у переболевших бывает положительной в течение многих лет.

Профилактика. Профилактические мероприятия заключаются в борьбе с комарами (осушение болот), индивидуальных и коллективных методах предупреждения укусов комаров.

11.3.1.4. Энцефалит Сент-Луис (американский)

Распространен в различных районах США. Вызывается арбовирусом (фильтрующийся нейротропный вирус), передается кровососущими комарами. Возникает в конце лета в виде небольших эпидемий.

При микроскопическом исследовании обнаруживаются периваскулярная инфильтрация, диффузная микро– и макроглиальная пролиферация, дегенерация ганглиозных клеток.

Клинические проявления. Начало заболевания острое, с подъемом температуры до 38–39 °С, герпетическими высыпаниями на коже и слизистых оболочках. У больных отмечаются головная боль, нарушения сознания различной выраженности. Выявляется менингеальный синдром. Возможно развитие очаговой неврологической симптоматики в виде геми– или монопарезов, мозжечковых нарушений. В цереброспинальной жидкости обычно обнаруживаются лимфоцитарный плеоцитоз (от 50 до 500 клеток в 1 мкл), некоторое увеличение содержания белка. В крови – умеренный полиморфно-клеточный лейкоцитоз.

Течение. Благоприятное, клинические формы разнообразны. Часто заболевание протекает абортивно, проходит быстро и бесследно. Диагноз подтверждается серологически по данным РН, РСК или другими методами.

11.3.1.5. Первичные полисезонные энцефалиты

В эту группу входят энцефалиты различной этиологии, в том числе вызываемые энтеровирусами Коксаки (А9, В3, В6) и ЕСНО (ЕСНО 2, 11, 24) и многими неизвестными вирусами.

Патоморфология. При микроскопическом исследовании обнаруживаются выраженный периваскулярный и перицеллюлярный отек в коре больших полушарий, мозжечке, базальных ядрах, очаговая деструкция белого вещества, изменения стенок сосудов мозга, слабые глиальная и инфильтративная реакции.

Клинические проявления. Энцефалиты обычно имеют полиморфную симптоматику. В клинической картине энтеровирусных энцефалитов выделяют несколько синдромов: стволовый, мозжечковый, полушарный. Очаговая неврологическая симптоматика развивается на фоне умеренно выраженных общеинфекционных и общемозговых симптомов на 2–5-й день заболевания. Этиологический фактор идентифицируется при вирусологических и серологических исследованиях. В цереброспинальной жидкости обычно выявляется увеличение числа лимфоцитов до нескольких десятков.

Течение благоприятное, с полным регрессом неврологических симптомов. Редко сохраняются легкие поражения III, VI, VII черепных нервов, геми– и монопарезы, афатические нарушения. Наиболее благоприятной является мозжечковая форма, выздоровление при которой всегда полное.

11.3.1.6. Энцефалит, вызванный вирусом простого герпеса

Вирус простого герпеса относится к пантропным вирусам, способным поражать различные органы и системы (кожа, слизистые оболочки, нервная система, печень). Наиболее часто энцефалиты вызывают вирус простого герпеса 1-го типа (HSV-1), реже – 2-го (HSV-2). Вирус проникает в ЦНС гематогенным и периневральным путями. Вирусу свойственны длительная персистенция в организме и способность периодически активизироваться под

действием неспецифических факторов.

Патоморфология. Микроскопически выявляются грубый отек вещества мозга, очаги некроза и геморрагии с гибелью нейронов и глиальных клеток. Энцефалиты, вызванные вирусом 1-го типа, характеризуются деструкцией нижних отделов лобных долей и передних отделов височных долей.

Клинические проявления. Заболевание начинается остро, с подъема температуры. Быстро появляются менингеальные симптомы, часто возникают общие эпилептические припадки. Очаговая симптоматика проявляется моно– и гемипарезами, пирамидными рефлексами, гиперкинезами. В цереброспинальной жидкости обнаруживаются плеоцитоз с преобладанием лимфоцитов (до нескольких сотен клеток в 1 мкл), увеличение содержания белка (до 2–3 г/л), легкая ксантохромия или небольшая примесь эритроцитов.

Течение. Обычно тяжелое. Летальность значительно выше, чем при других вирусных заболеваниях ЦНС. Последствием часто бывает деменция с выраженными нарушениями высших корковых функций. В редких случаях возможно полное выздоровление без последствий. В большинстве случаев у перенесших герпетический энцефалит сохраняются очаговые симптомы, на ЭЭГ отмечаются «гигантские» медленные волны.

Диагностика. Диагноз подтверждается различными серологическими реакциями и методом иммунофлюоресцирующих антител. Используется компьютерно-томографическое исследование, при этом уже в ранние сроки находят зоны патологически пониженной плотности в веществе головного мозга. Выявить вирус в цереброспинальной жидкости обычно не удается. На КТ и МРТ отмечаются очаги воспаления и отека в лобных и височных долях, на ЭЭГ – периодическая островолновая активность на фоне локального или диффузного замедления ритма.

11.3.1.7. Эпидемический летаргический энцефалит Экономо

Эпидемический летаргический энцефалит Экономо (син.: эпидемический энцефалит тип А, «сонная» болезнь) впервые был зарегистрирован в 1915 г. в войсках под Верденом и описан в 1917 г. австрийским невропатологом К. Экономо. Болезнь в те годы протекала в виде эпидемий, охвативших многие страны мира. В последующие годы заболевание проявлялось спорадически. В настоящее время заболевание в типичной форме почти не встречается. Возбудитель эпидемического энцефалита не уточнен. Заболевание малоконтагиозно.

Клинически и патоморфологически эпидемический энцефалит можно разделить на две стадии: острую и хроническую. Острой стадии свойственны симптомы и явления воспалительного характера. Для хронической стадии характерны прогрессивно-дегенеративные процессы. Острая и хроническая стадии эпидемического энцефалита разделяются промежутком времени от нескольких месяцев до 5–10 лет.

Патоморфология. Для эпидемического энцефалита характерно поражение базальных ядер и ствола мозга. Страдают преимущественно клеточные элементы. При микроскопии обнаруживаются выраженные воспалительные изменения: периваскулярная инфильтрация мононуклеарами и плазматическими клетками в виде муфт, значительная пролиферация микроглии, иногда с образованием глиозных узелков. В хронической стадии наиболее выраженные изменения локализуются в черном веществе и бледном шаре. В этих образованиях отмечаются необратимые дистрофические изменения ганглиозных клеток. На месте погибших клеток формируются глиозные рубцы.

Клинические проявления. Классическая форма эпидемического энцефалита в *острой стадии* начинается с подъема температуры до 38–39 °С. Появляются умеренная головная боль, рвота, мышечные боли, чувство общей разбитости и другие симптомы, сопровождающие острые инфекционные заболевания. Возможны симптомы поражения верхних дыхательных путей. Лихорадочный период длится в среднем около 2 нед. В этот период появляется неврологическая симптоматика, которая может быть весьма разнообразной. На первом плане стоят патогномоничные для этого заболевания нарушения сна, выражающиеся в патологической сонливости. Больного можно разбудить, но он тут же опять засыпает, причем в любой позе и не подходящей для сна ситуации. Избыточный, непреодолимый сон может

продолжаться в течение 2–3 нед, а иногда и больше. Несколько реже при эпидемическом энцефалите наблюдается патологическая бессонница, когда больной не может уснуть ни днем, ни ночью. Возможно извращение нормальной смены сна и бодрствования: больной спит днем и не засыпает ночью. Бессонница часто сменяет период патологической сонливости или предшествует ему.

Вторым характерным признаком острой стадии эпидемического энцефалита является поражение крупно– и мелкоклеточных ядер глазодвигательных, реже отводящих нервов. Особенностью заболевания является то, что глазодвигательный нерв никогда не вовлекается в процесс целиком: нарушается функция отдельных мышц, иннервируемых этим нервом. У больных могут отмечаться птоз (одно– или двусторонний), диплопия, анизокория, паралич взора (чаще вертикальный), отсутствие реакции зрачков на конвергенцию и аккомодацию при живой реакции на свет (обратный синдром Аргайла Робертсона). Часты жалобы на нарушение зрения, обусловленное парезом аккомодации или диплопией.

Нарушения сна и глазодвигательные расстройства составляют классические проявления эпидемического энцефалита, описанные К.Экономо. Однако в острой стадии эпидемического энцефалита могут встречаться и другие неврологические проявления. Несколько реже, чем глазодвигательные нарушения, наблюдаются вестибулярные расстройства в виде головокружения, сопровождающегося тошнотой и рвотой. В неврологическом статусе нередко выявляются горизонтальный и ротаторный нистагм, головокружения, являющиеся следствием поражения ядер вестибулярного нерва. Часто имеются вегетативные симптомы: гиперсаливация, гипергидроз, гиперпродукция секрета сальных желез, лабильность вазомоторных реакций.

Экстрапирамидная симптоматика, характерная для хронической стадии эпидемического энцефалита, нередко отмечается и в острой стадии. Она может проявляться гиперкинезами (хореоатетоз, миоклонии, атетоз, блефароспазм. судорога взора), несколько реже – акинетико-ригидным синдромом (акинез, амимия, ригидность мышц, склонность к кататонии). Описано возникновение таламического, мозжечкового и гидроцефального синдромов, а также гипоталамических нарушений. Острая стадия может сопровождаться выраженными психосенсорными расстройствами (изменение восприятия формы и окраски окружающих предметов, зрительные, обонятельные, слуховые галлюцинации). В тяжелых случаях эпидемического энцефалита возникают расстройства частоты и ритма дыхания, сердечно-сосудистой деятельности, миоклонии дыхательных мышц, гипертермия, нарушения сознания (кома). Возможен летальный исход вследствие сердечной и дыхательной недостаточности.

В современных условиях эпидемический энцефалит протекает атипично, в основном абортивно, симулируя острую респираторную инфекцию. На ее фоне могут возникать кратковременные расстройства сна (сонливость или бессонница), эпизоды диплопии, вегетативная дисфункция, гиперкинезы (тики в мышцах лица и шеи), нерезко выраженные преходящие глазодвигательные нарушения. Выделяют как самостоятельные вестибулярную, нарколептическую, эпилептиформную формы, эпидемическую икоту эпизодически возникающая в течение нескольких дней миоклоническая судорога мышц диафрагмы).

В цереброспинальной жидкости в острой стадии эпидемического энцефалита у большинства больных отмечаются плеоцитоз (в основном лимфоцитарный) – 40 клеток в 1 мкл, небольшое увеличение содержания белка и глюкозы (гликорахия) – до 0,5–1 г/л. В крови обнаруживаются лейкоцитоз с увеличением числа лимфоцитов и эозинофилов, увеличение СОЭ. На ЭЭГ выявляются генерализованные изменения, выражена медленная активность.

Основное клиническое проявление *хронической стадии* эпидемического энцефалита – синдром паркинсонизма. Характерны бедность и замедленность движений, амимия, монотонная, невнятная, маловыразительная речь, про-, латеро– и ретропульсия, склонность к сохранению приданной позы, выпадение содружественных, индивидуализирующих моторику движений (ахейрокинез), парадоксальные кинезии. Отмечаются потеря интереса к окружающему, замедленность психических процессов, назойливость. В этих двигательных расстройствах значительную роль играют нарушения тонуса, который обычно диффузно повышен по пластическому типу (экстрапирамидная ригидность) как в сгибателях, так и в

разгибателях, отмечается феномен «зубчатого колеса». Олиго– и брадикинезия сочетаются с характерным ритмическим гиперкинезом в виде мелкоразмашистого тремора в руках (по типу «счета монет»), Гиперкинезы в хронической стадии эпидемического энцефалита могут проявляться также блефароспазмом, судорогой взора (окулогирные кризы). Типичны для паркинсонизма секреторные и вазомоторные нарушения (гиперсаливация, сальность кожи, гипергидроз).

В хронической стадии эпидемического энцефалита наряду с синдромом паркинсонизма могут развиваться эндокринные расстройства в виде адипозогенитальной дистрофии, инфантилизма, нарушения менструального цикла, ожирения или кахексии, гипертиреоидизма, несахарного диабета. Обычно появляются и нарастают изменения характера, эмоционально-волевой сферы. Особенно выражены изменения психики у детей (повышенный эротизм, агрессивность, антисоциальное поведение, болезненная педантичность, вечерние приступы психомоторного возбуждения). Редко в хронической стадии встречаются эпилептиформный синдром, приступы патологического сна (нарколепсия).

Течение и прогноз. Острая стадия эпидемического энцефалита может длиться от 2–4 дней до 4 мес, иногда заканчивается полным выздоровлением. Летальный исход наблюдается в 30 % случаев. У 35–50 % больных острая стадия переходит в хроническую либо сразу, либо через различные промежутки времени. Нередко симптомы, свойственные хронической стадии, возникают без предшествующей четко выраженной острой стадии. К остаточным симптомам и синдромам после перенесенной острой стадии эпидемического энцефалита относятся головные боли, упорная бессонница, извращение ритма сна, астеноневротический синдром, депрессия, недостаточность конвергенции, легкий птоз. У детей часто остаются гипоталамические нарушения (эндокринно-обменные расстройства), изменения психики и характера, снижение интеллекта.

Течение эпидемического энцефалита в хронической стадии длительное, прогрессирующее. Симптомы паркинсонизма постепенно нарастают, хотя на какое-то время состояние может стабилизироваться. Прогноз в отношении выздоровления плохой. Смерть обычно наступает от интеркуррентных заболеваний или истощения.

Диагностика. Диагноз эпидемического энцефалита в острой стадии достаточно труден и ставится нечасто. Основанием для постановки диагноза служат различные формы нарушения сна в сочетании с психосенсорными расстройствами и симптомами ядерного поражения глазодвигательных нервов. Особенно важно появление этих симптомов на фоне повышения температуры и неясного инфекционного заболевания.

Дифференцировать острую стадию эпидемического энцефалита следует от серозного менингита, при котором обычно выражены ригидность шейных мышц, симптом Кернига и имеется значительный плеоцитоз в цереброспинальной жидкости.

Диагностика хронической стадии эпидемического энцефалита менее затруднительна. Диагноз основывается на наличии характерного синдрома паркинсонизма, эндокринных расстройств центрального генеза, изменений психики, прогрессирующего характера этих нарушений, особенно в сочетании с некоторыми остаточными явлениями острой стадии (птоз, недостаточность конвергенции и аккомодации). Однако синдром паркинсонизма и гипоталамические нарушения могут развиваться после травмы и при других процессах, локализующихся в подкорковых образованиях (опухоль, болезнь Паркинсона). В этих случаях для диагностики имеют большое значение данные анамнеза: выраженные проявления острого периода или стертые эпизодические симптомы острой стадии на фоне повышения температуры и других признаков неясного инфекционного заболевания.

11.3.2. Вторичные энцефалиты

Вторичные энцефалиты наблюдаются при общих инфекциях.

11.3.2.1. Поствакцинальные энцефалиты

Могут развиваться после противооспенной вакцинации, введения вакцин КДС и АКЛС. при антирабических прививках. В основе поствакцинальных энцефалитов лежит перекрестная аутоиммунная реакция на антигены вакцины и антигены мозга, морфологически выражающаяся в воспалительном поражении мозговых сосудов и окружающего вещества мозга с формированием множественных периваскулярных и прежде всего перивенозных инфильтратов, диапедезных кровоизлияний, развитием отека. Процесс локализуется преимущественно в белом веществе головного и спинного мозга, бактеризуется образованием очагов демиелинизации. Морфологически поствакцинальные энцефалиты являются лейкоэнцефалитами.

Клинические проявления. Первые симптомы заболевания обычно появляются на 7–12-й день после вакцинации, иногда в более ранние сроки. Поствакцинальный энцефалит чаще возникает у первично вакцинированных детей (особенно при поздней вакцинации), реже – при ревакцинациях. Заболевание развивается остро с повышения температуры до 39–40 °С. Возникают головная боль, рвота, нередко потеря сознания, генерализованные судороги. Иногда выявляются менингеальные симптомы, развиваются центральные параличи (моно-, геми– или параплегии); периферические параличи и парезы наблюдаются реже. Поражение экстрапирамидной системы сопровождается появлением гиперкинезов, нарушений координации движений. В цереброспинальной жидкости определяются повышение давления, небольшой лимфоцитарный цитоз (или нормальное содержание клеточных элементов), незначительное повышение содержания белка и глюкозы.

Течение. Обычно благоприятное; в большинстве случаев наступает полное выздоровление. Иногда некоторое время могут сохраняться парезы и параличи. Они постепенно регрессируют. Особенностью течения энцефалита, развившегося после антирабических прививок, является возможность манифестации в виде острого энцефаломиелополирадикулоневрита, который иногда очень быстро прогрессирует (по типу восходящего паралича Ландри) и может привести к летальному исходу вследствие возникновения бульбарных расстройств.

Лечение. Применяют иммуносупрессоры (чаще кортикостероиды, реже цитостатики), десенсибилизирующие средства (димедрол, пипольфен, супрастин, хлорид кальция, гормоны), а также дегидратирующие, противосудорожные, жаропонижающие препараты.

11.3.2.2. Коревой энцефалит

Одно из наиболее тяжелых осложнений кори. По своей природе относится к инфекционно-аутоиммунным энцефалитам.

Патоморфология. Микроскопически выявляются фиброзное набухание стенок мозговых сосудов, образование перивенозных очагов демиелинизации.

Клинические проявления. Коревой энцефалит развивается остро, чаще на 3–5-й день после появления сыпи. Температура к началу энцефалита может уже нормализоваться, и нередко отмечается новый резкий подъем ее до высокого уровня. Сознание спутанное. В тяжелых случаях наблюдаются выраженные расстройства сознания, психомоторное возбуждение, галлюцинации, коматозное состояние. Иногда возникают генерализованные судороги. Выявляются менингеальные симптомы, парезы, параличи, координаторные нарушения, гиперкинезы, поражение II, III и VII пар черепных нервов, проводниковые расстройства чувствительности, нарушение функций тазовых органов. В цереброспинальной жидкости нередко увеличено содержание белка и имеется плеоцитоз; давление ее повышено.

Течение. Тяжелое. Летальность может достигать 25 %. Тяжесть энцефалита не зависит от течения кори.

11.3.2.3. Энцефалит при ветряной оспе

Тяжелое инфекционно-аутоиммунное заболевание, в происхождении которого большое значение также имеют перекрестные реакции иммунной системы на вирусные и собственные антигены.

Патоморфология. Характерны перивенозная воспалительная инфильтрация вещества мозга, очаги периваскулярной демиелинизации.

В тяжелых случаях заболевание может протекать как гнойно-геморрагический менингоэнцефаломиелит.

Клинические проявления. Энцефалит при ветряной оспе развивается на 3–7-й день после появления высыпаний. Редко энцефалит возникает в более поздние сроки или в доэкзантемный период. Отмечаются гипертермия, коматозное состояние, судороги, менингеальные симптомы, пирамидные и экстрапирамидные нарушения. Рано появляются признаки отека мозга. В цереброспинальной жидкости определяется повышение содержания белка и плеоцитоз; число клеток обычно не превышает 100–200 в 1 мкл (преимущественно лимфоциты), но в редких случаях наблюдается высокий нейтрофильный цитоз. Давление цереброспинальной жидкости повышено.

Течение. Обычно благоприятное, но в некоторых случаях очень тяжелое, с летальным исходом. После выздоровления могут длительно сохраняться парезы, гиперкинезы, судорожные припадки.

11.3.2.4. Гриппозный энцефалит

Вызывается вирусами гриппа А1, А2, А3, В. Возникает как осложнение вирусного гриппа. Вирус гриппа относится к пантропным вирусам; ни один из известных штаммов вируса гриппа не обладает истинными нейротропными свойствами. Известно, что вирус гриппа оказывает токсическое влияние на эндотелий сосудов, в частности сосудов мозга. Патогенетическими механизмами при гриппозной инфекции являются нейротоксикоз и дисциркуляторные явления в головном мозге.

Патоморфология. В головном мозге обнаруживаются полнокровие сосудов, тромбоваскулиты, мелкие диапедезные и очаговые кровоизлияния, периваскулярные инфильтраты.

Клинические проявления. Поражение нервной системы возникает во всех случаях гриппа и проявляется головной болью, болезненностью при движениях глазных яблок, болью в мышцах, адинамией, сонливостью или бессонницей. Все эти симптомы относятся к общеинфекционным и общемозговым при обычном гриппе Однако в некоторых случаях возникают поражения нервной системы в виде гриппозного энцефалита, который развивается чаще в конце заболевания, даже через 1–2 нед после него. При этом самочувствие больного снова ухудшается, повышается температура. возникают общемозговые симптомы (головная боль, рвота, головокружение). легкие менингеальные симптомы. На этом фоне появляются признаки очагового поражения мозга, которые обычно выражены нерезко. Возможно поражение периферической нервной системы в виде невралгии тройничного и большого затылочного нервов, пояснично-крестцового и шейного радикулита, поражения симпатических узлов. В цереброспинальной жидкости обнаруживаются небольшой плеоцитоз и умеренное увеличение содержания белка; ликворное давление повышено. В крови определяются лейкоцитоз или лейкопения.

Течение. Благоприятное. Заболевание продолжается от нескольких дней до месяца и заканчивается полным выздоровлением. В острый период заболевания гриппом возможно развитие тяжелого сражения нервной системы – ***геморрагического гриппозного энцефалита*** . Заболевание начинается апоплектиформно, с высокого подъема температуры, озноба, нарушения сознания вплоть до комы. Часты общие эпилептические припадки. Очаговые симптомы отличаются значительным полиморфизмом. В цереброспинальной жидкости обнаруживаются следы крови. Течение этой формы гриппозного энцефалита тяжелое. Часто наблюдается летальный исход. После выздоровления обычно остаются выраженные неврологические расстройства.

У ослабленных лиц с иммунодефицитом различного генеза причиной энцефалита может быть ***цитомегаловирус*** (CMV) – условно-патогенный вирус, носителями которого являются до 90 % здоровых людей, но в условиях иммунодефицита он может вызывать тяжелые заболевания. Иногда CMV активируется у ослабленных детей, особенно новорожденных. Этот

вирус также может быть причиной вентрикулита, миелита, полирадикулита и ретинита, реже – гепатита и миокардита. Течение энцефалита, как правило, острое, начало по типу острой респираторной или кишечной инфекции, к которой затем присоединяются общемозговые и очаговые симптомы. У взрослых цитомегаловирус чаще вызывает поражение периферической нервной системы (полирадикулопатии).

11.3.2.5. Ревматический энцефалит

Инфекционно-аутоиммунное заболевание, при котором наряду с поражением суставов, сердца в процесс вовлекается ЦНС. При ревматическом энцефалите имеется диффузное поражение коры большого мозга, подкорковых узлов, ствола и оболочек мозга. Характерны сосудистые изменения в виде эндартериита, панваскулита или периартериита с воспалительными явлениями в виде муфт и периваскулярной инфильтрации, изменения глии в виде глиозных узелков и розеток.

Клинические проявления. Начало заболевания острое и сопровождается повышением температуры до 38–39 °С, головной болью, головокружением, рвотой или тошнотой, менингеальными явлениями. Симптомы очаговые: корковые, капсулярные, стволовые, гипоталамические или стриарные. Наблюдаются гиперкинезы: хореиформные, хореоатетозные, миоклонические, тики, торсионный спазм. Часто появляются иллюзии, галлюцинации, страх, ослабление внимания, бредовые состояния, расстройства настроения со склонностью к депрессии, плаксивостью и эмоциональной неустойчивостью. Нередко возникают нарушения сна, иногда эпилептические припадки, пароксизмальные состояния, глазодвигательные расстройства, парез взора вверх и др. Выражены вегетативные нарушения: мраморность кожи, потливость, цианоз и похолодание конечностей, стойкий красный дермографизм, тахикардия, рвота, одышка. Нередко имеются оболочечные симптомы. В цереброспинальной жидкости повышено давление, имеется лимфоцитарный плеоцитоз.

Диагностика. Основывается на анамнезе (ангина, полиартрит, ревматический эндо– или миокардит, рецидивы заболевания, склонность к гиперергическим реакциям, субфебрильной температуре), изменениях крови (лейкоцитоз, увеличение СОЭ).

Ревматический энцефалит у детей развивается после периода недомогания, во время которого дети жалуются на головную боль, утомляемость, двоение в глазах или своеобразные зрительные ощущения (круги, зигзаги, нити, полосы перед глазами), головокружение; наблюдаются расстройство сознания, галлюцинации – слуховые, зрительные (перед глазами проходят тени, фигуры и др.), обонятельные, психосенсорные расстройства (предметы то приближаются, то удаляются, то увеличиваются, то уменьшаются, изменяется их форма, буквы наслаиваются одна на другую, строки делаются косыми и чтение затрудняется). Иногда появляются бред преследования и отношения или ипохондрические реакции.

Малая хорея. Проявляется при ревматизме у детей, чаще у девочек, в холодное время, после ангины или гриппа. Наблюдаются поражение сосудов мозга (фиброз и гиалиноз), повышение проницаемости сосудистых стенок, нарушение питания и некрозы мозговой ткани. Воспалительные и дегенеративные изменения преобладают в полосатом теле (скорлупа, хвостатое ядро) и люисовом теле, в области верхних ножек мозжечка. Дети становятся капризными, раздражительными, жалуются на головную боль, боли в ногах, иногда наблюдается бессонница. Появляются излишняя жестикуляция и гримасы, дети усиленно размахивают руками при ходьбе, делают причудливые движения пальцами. Речь становится толчкообразной. Хореатические движения бывают беспорядочными, возникают то в руке, то в ноге, то в голове, то в туловище. Подергивания усиливаются при волнении и исчезают во сне. Наблюдаются частое мигание, затруднение глотания, жевания, походки.

Хореоатетотический гиперкинез сочетается с застыванием голени в положении разгибания (симптом Гордона). Температура субфебрильная. При малой хорее обычно бывает ревмокардит. В крови – лейкоцитоз и лимфоцитоз.

11. 3.2.6. Нейроборрелиоз

Этиология. Интермиттирующая лихорадка, вызываемая спирохетами Borellia (наиболее часто Borellia burgdorferi), известна довольно давно. Основными хозяевами и переносчиками возбудителя являются клещи Ixodes dammini. Заболевание встречается в лесных зонах США (особенно на западе страны). Канаде, реже в России и в странах Западной Европы. В США сейчас нейроборрелиоз является самой распространенной инфекцией, переносимой клещами. После укуса клеша и проникновения возбудителя развивается характерная кольцевидная эритема, иногда выступающая над поверхностью кожи. Спирохета первично поражает кожу, суставы, сердце и нервную систему.

Клинические проявления. При нейроборрелиозе (син.: болезнь Лайма) поражения нервной системы могут быть минимальны и ограничиваться астеническим синдромом, замедлением нейропсихологических реакций, снижением памяти, а могут привести к развитию тяжелого энцефаломиелита или менингорадикулопатии. В *первой стадии* мигрирующей кольцевидной эритемы (сам клещ размером с булавочную головку часто не виден) отмечается транзиторное повышение температуры тела, которое может затем повторяться через 2–4 дня (интермиттирующая лихорадка). Гипертермия сопровождается умеренной головной болью, тошнотой, миалгиями, астенией. Во *второй стадии* менингорадикулита и энцефалита могут нарастать общемозговые симптомы вплоть до неглубоких нарушений сознания и делирия. Возможно поражение подкорковых ганглиев с развитием стриарного и паллидарного синдромов, атаксии. Характерны невропатии черепных нервов, особенно двустороннее поражение лицевого нерва, полирадикулиты. В *третьей стадии* развиваются артриты различных суставов, преимущественно крупных. На этой стадии признаки энцефалопатии могут прогрессировать и сочетаться с эпилептическим синдромом и прогрессирующими нарушениями координации движений.

Диагностика. Основана на серологическом подтверждении присутствия спирохеты в организме. При активном процессе в первой и второй стадиях в сыворотке выявляется высокий титр антител к Borellia burgdorferi, затем, однако, они могут стать отрицательными. Возможно развитие перекрестных ложноположительных реакций на сифилис, и наоборот, при сифилисе возможны ложноположительные реакции на боррелию. В цереброспинальной жидкости отмечается небольшой лимфоцитарный плеоцитоз. При МРТ-исследовании могут выявляться очаги повышенной плотности, иногда похожие на очаги демиелинизации при рассеянном склерозе, но в отличие от последнего довольно часто такие же очаги выявляются в базальных ганглиях.

Лечение. Эффективно использование тетрациклина (500 мг внутрь 4 раза в сутки), доксициклина или моноциклина (по 100 мг 2 раза в сутки), больших доз бензилпенициллина (20 000 000–24 000 000 ЕД в сутки).

11.3.2.7. Нейробруцеллез

Этиология. Заболевание вызывается несколькими видами грамотрицательных бактерий Brucella. Основным источником инфекции являются заболевшие животные (крупный и мелкий рогатый скот), представляющие естественный резервуар бруцелл в природе. Заражение происходит контактным, алиментарным, воздушно-капельным путями. Заболевают в основном лица, связанные с животноводством, а также при употреблении в пищу непастеризованного молока или сыра. Заболевание встречается на Урале, в Сибири, на Северном Кавказе.

Патогенез. В организме бруцеллы распространяются гематогенно, лимфогенно, а также периневрально. Большую роль играют аутоиммунные реакции, приводящие к сенсибилизации тканей. Нейробруцеллез является частью общего поражения организма при этом заболевании.

Патоморфология. В острой фазе или в период обострения заболевания в ЦНС обнаруживаются явления серозно-геморрагического воспаления. Имеются также воспалительные изменения в корешках, периферических нервах, симпатических узлах. Характерны продуктивно-деструктивный васкулит (эндо-, пери– и тромбоваскулит), диффузная и очаговая глиальная реакции. В хронической стадии бруцеллеза доминируют дегенеративные изменения в тканях нервной системы с вакуолизацией и тигролизом ганглиозных клеток, набуханием и фрагментацией аксонов.

Клинические проявления. Инкубационный период составляет в среднем 2–4 нед, но может длиться значительно дольше. Начало болезни острое (*острая стадия*), с подъемом температуры до 40 °С, ознобом, профузным потом, суставными и мышечными болями, бессонницей, головной болью, увеличением лимфатических узлов, гепатоспленомегалией. Лихорадка часто имеет волнообразный (ундулирующий) характер. Нередко появляется геморрагический диатез с петехиальной сыпью и носовыми кровотечениями, а затем болезнь переходит в подострую и хроническую фазы с уменьшением общих инфекционных проявлений, но с доминированием в клинической картине симптомов поражения внутренних органов (артрит, тендовагинит, остеомиелит, миокардит и др.). В *хронической стадии* может развиться менингоэнцефалит и энцефаломиелит.

Поражение нервной системы может проявляться на разных этапах заболевания: в начальный (острый) период, доминируя над другими признаками бруцеллеза; в подострый или хронический период (после прекращения ундулирующей лихорадки), а также в стадии кажущегося выздоровления. Острые неврологические симптомы могут быть вообще первыми клиническими проявлениями бруцеллеза. При бруцеллезе могут поражаться все отделы нервной системы (центральная, периферическая и вегетативная). Иногда возникает бруцеллезный менингит, проявляющийся ригидностью мышц шеи, симптомами Кернига, Брудзинского, Бехтерева, поражением черепных нервов (чаще VII и VIII). В цереброспинальной жидкости (нередко ксантохромной) обнаруживаются лимфоцитарный плеоцитоз, повышение содержания белка, глобулинов, снижение уровня глюкозы и хлоридов;

Бруцеллезный энцефалит проявляется парезами (параличами) конечностей, проводниковыми нарушениями чувствительности, гиперкинезами, расстройствами координации и психики. Поражение ЦНС при бруцеллезе характеризуется полиморфностью клинической картины. Нередко наблюдаются комбинированные поражения ЦНС с развитием менингоэнцефалита, энцефаломиелита, менингоэнцефаломиелорадикулита.

К типичным неврологическим проявлениям бруцеллеза относятся невралгии и невриты периферических и черепных нервов, радикулиты, плекситы (пояснично-крестцовый, плечевой), полиневриты, полирадикулоневриты.

Поражение вегетативной нервной системы отмечается почти у всех больных бруцеллезом и характеризуется гипергидрозом, сухостью кожи, отеками и акроцианозом, выпадением волос, ломкостью ногтей, артериальной гипотензией, остеопорозом, похуданием, нарушением функций внутренних органов вследствие поражения чревного (солнечного) и брыжеечного вегетативных сплетений.

Неврологические проявления бруцеллеза наблюдаются длительно, с рецидивами и периодами улучшений. Встречаются тяжелые формы менингита и менингоэнцефалита, заканчивающиеся летально.

Диагностика и дифференциальный диагноз. Для постановки диагноза важны анамнестические данные (профессия больного, эпидемиологические особенности места жительства, контакт с животными). Имеют значение предшествующие периоды волнообразной лихорадки с интенсивными болями (мышечными, суставными, корешковыми, невралгическими, невритическими), увеличением лимфатических узлов, печени, селезенки, профузным потом, выраженным астеническим синдромом. Диагноз бруцеллеза подтверждается положительными результатами лабораторных исследований: реакции агглютинации Райта (титры 1 :400 и выше), ускоренной реакции Хеддлсона, аллергической пробы Бюрне.

Дифференцировать нейробруцеллез следует в основном от поражений нервной системы при туберкулезе и туляремии.

Лечение. При острых и подострых формах нейробруцеллеза назначают антибиотики (рифампицин, хлорамфеникол, ампициллин, колистин, эритромицин, гентамицин, канамицин, препараты тетрациклинового ряда) курсами по 5–7 дней (2–3 курса с недельным перерывом). Наиболее распространен рифампицин (600 мг внутрь один раз в сутки). В острой стадии и при наличии выраженного менингита и энцефалита рекомендуется парентеральное введение антибиотиков. При хронических формах бруцеллеза показана противобруцеллезная поливалентная вакцина. Проводятся симптоматическая терапия (обезболивающие, седативные, десенсибилизирующие, общеукрепляющие средства). При периферических поражениях

нервной системы эффективна физиотерапия (УВЧ, парафиновые и грязевые аппликации, электрофорез новокаина и кальция).

11.3.2.8. Лептоспироз

Этиология. Заболевание вызывается Leptospira interrogans. Заражаются от домашних инфицированных животных. Наиболее распространен лептоспироз в южных регионах. В патогенезе заболевания большое значение имеют аутоиммунные реакции.

Клинические проявления. Острое начало протекает как респираторно-вирусная инфекция. Характерна волнообразная лихорадка с миалгиями. В последующем в клинической картине могут преобладать симптомы поражения печени и почек. Со 2–3-й недели могут присоединяться поражения нервной системы в виде энцефалита или энцефаломиелита с вовлечением черепных нервов. Течение заболевания, как правило, благоприятное, иногда даже возможно спонтанное выздоровление.

Диагностика. Основана на характерной клинической картине и выявлении либо титра антител выше 1:200 в реакции агглютинации с сывороткой, либо увеличения титра при повторном исследовании («вираж пробы»).

Лечение. Антибактериальная терапия эффективна при начале курса в первые 5 сут заболевания. Используют бензилпенициллин в дозе до 1 000 000 ЕД парентерально 4 раза в сутки в течение 7–10 сут.

11.3.2.9. Бешенство

Этиология. Заболевание вызывается рабдовирусом Lyssavirus и известно очень давно. Вирус передается со слюной при укусе зараженного животного. В настоящее время основным источником заражения являются инфицированные лисы, реже собаки, волки и ежи. Распространено заболевание практически по всему миру, за исключением Австралии и островов Тихого океана, но сейчас встречается довольно редко, преимущественно в лесных районах Европы, Азии (Сибири) и Северной Америки. Клинические проявления. После инкубационного периода от 2 до 8 нед (возможно до 6 мес) развивается тяжелое поражение ствола мозга. Начальными проявлениями стволового энцефалита являются изменения поведения, повышенное возбуждение. Продромальная стадия может длиться до 48 ч и сопровождаться общей слабостью, сонливостью, головной болью, небольшой лихорадкой, миалгиями и парестезиями, желудочно-кишечными расстройствами. В дальнейшем температура может резко повышаться, нарастают общемозговые симптомы. Характерна водобоязнь (болезненные спазмы мышц глотки и гортани), вызванная дисфагией и гипервозбудимостью рецепторов мышц шеи, глотки и гортани. Нарастают симптомы поражения различных отделов ствола мозга с поражением различных черепных нервов, чаще IX–XII пар. С нарастанием бульбарных на– рушений больной впадает в кому. Смерть наступает от дыхательных и сосудистых нарушений. Возможно присоединение миокардита.

Лечение. Экстренным и единственным методом лечения является введение антирабической вакцины и сыворотки. Рекомендуется обязательное проведение профилактических мер каждому укушенному. При отсутствии лечения заболевание, как правило, заканчивается летальным исходом, описаны только единичные случаи выздоровления при интенсивной поддержке дыхания и тщательном уходе.

11.3.3. Подострые склерозирующие лейкоэнцефалиты (демиелинизирующие лейко– и панэнцефалиты)

В эту группу входят своеобразные формы хронических и подострых энцефалитов с прогрессирующим тяжелым течением (энцефалит с включениями Даусона, подострый склерозирующий лейкоэнцефалит Ван-Богарта, узелковый панэнцефалит Петте-Деринга, подострый склерозирующий панэнцефалит Таришки). Поскольку различия между ними в

клинической картине и морфологии относительны и несущественны, в настоящее время их трактуют как одно заболевание, чаще всего под названием «подострый склерозирующий панэнцефалит». Эта группа заболеваний включает и периаксиальный энцефалит Шильдера (диффузный периаксиальныи склероз), который, однако, имеет некоторые достаточно очерченные клинические и патоморфологические особенности, сближающие его с рассеянным склерозом.

Этиология и патогенез. В этиологии подострых склерозирующих энцефалитов большую роль играет персистирующая коревая инфекция. У больных с подострым склерозирующим панэнцефалитом обнаруживаются в крови и цереброспинальной жидкости очень высокие титры коревых антител (не отмечающиеся даже у больных с острой коревой инфекцией). Выявлен также специфический коревой иммуноглобулин, свойственный текущей коревой инфекции. Вирус кори в ЦНС находится в супрессированном. или «дефектном», состоянии. Некоторым исследователям удалось выделить вирус кори из мозга умерших больных. В патогенезе заболевания играют роль аутоиммунные механизмы, а также приобретенный или врожденный дефект иммунной системы.

Патоморфология. Микроскопически обнаруживаются выраженная диффузная демиелинизация и глиоз белого вещества полушарий большого мозга. В ряде случаев имеется множество глиозных узелков. В других случаях обнаруживаются оксифильные включения в ядрах нейронов коры, подкорки, ствола мозга на фоне их дистрофических изменений. Осевые цилиндры сначала остаются относительно интактными, затем гибнут. Отмечается умеренно выраженная периваскулярная инфильтрация лимфоидными и плазматическими клетками. Для лейкоэнцефалита Шильдера характерна диффузная демиелинизация с последующим разрастанием глии и склерозом. Зона демиелинизации и астроглиоза может распространиться по мозолистому телу с одного полушария на другое.

Клинические проявления. Заболеванию подвержены в основном дети и подростки в возрасте от 2 до 15 лет, однако иногда болезнь встречается и в зрелом возрасте. Начало заболевания подострое, незаметное. Появляются симптомы, расцениваемые как неврастенические: рассеянность, раздражительность, утомляемость, плаксивость. Затем обнаруживаются признаки изменения личности, отклонения в поведении. Больные становятся равнодушными, теряют чувство дистанции, долга, правильности взаимоотношений.

В личности начинают доминировать примитивные влечения: жадность, эгоистичность, жестокость. Одновременно появляются и медленно нарастают нарушения высших психических функций (афазия, аграфия, алексия, апраксия, агнозия). Через 2–3 мес от начала заболевания выявляются гиперкинезы в виде миоклонии, торсионного спазма, гемибаллизма. В это же время возникают судорожные эпилептические припадки, малые эпилептические припадки. В дальнейшем по мере прогрессирования заболевания гиперкинезы ослабевают, но начинают нарастать явления паркинсонизма и нарушения тонуса мышц вплоть до децеребрационной ригидности. Экстрапирамидные расстройства обычно сочетаются с выраженными вегетативными нарушениями – сальностью лица, слюнотечением, гипергидрозом, вазомоторной лабильностью, тахикардией, тахипноэ. Часто наблюдаются непроизвольные смех и плач, внезапные вскрикивания («крик чайки»). Нередким симптомом является статическая и локомоторная атаксия лобного происхождения (больной не удерживает тело в вертикальном положении).

В поздней стадии болезни возникают моно-, геми– и тетрапарезы спастического характера, которые как бы накладываются на экстрапирамидные и лобно-мозжечковые двигательные нарушения. Выявляются сенсорная и моторная афазия, слуховая и зрительная агнозия. Прогрессирует кахексия.

В течении подострых склерозирующих энцефалитов выделяют три стадии. В первой стадии ведущими симптомами являются изменения личности, отклонения в поведении, нарастающие дефекты высших мозговых функций, разнообразные гиперкинезы. судорожные и несудорожные припадки. Во второй стадии нарастают экстрапирамидные нарушения тонуса и расстройства вегетативной центральной регуляции. Третья стадия характеризуется кахексией и полной декортикацией.

Течение и прогноз. Течение склерозирующих энцефалитов является неуклонно

прогрессирующим и всегда заканчивается летально. Длительность заболевания обычно от 6 мес до 2–3 лет. Встречаются формы, протекающие хронически с периодическими ремиссиями. Смерть наступает в состоянии полной обездвиженности, кахексии, маразма, чаще всего в эпилептическом статусе или вследствие пневмонии.

Диагностика. Встречаются некоторые трудности диагностики в ранней стадии, когда часто диагностируются неврастения, истерия, шизофрения. В дальнейшем дифференциальный диагноз проводится с опухолью мозга. В диагностике следует учитывать диффузность, а не многоочаговость поражения, отсутствие внутричерепной гипертензии, смещения срединных структур мозга при эхоэнцефалографии, патогномоничную картину ЭЭГ. Диагноз подтверждается результатами иммунологических исследований и компьютерной томографии.

Клиническая картина лейкоэнцефалита Шильдера имеет некоторые особенности: при этом заболевании выражены пирамидные симптомы, доминирующие над экстрапирамидной симптоматикой, чаще отмечаются большие эпилептические припадки. В начальных стадиях превалируют психические нарушения. Возможно течение в виде псевдотуморозной формы с признаками нарастающей однофокусной полушарной симптоматики, сопровождающейся внутричерепной гипертензией. Характерно поражение черепных нервов, особенно II и VIII. Возможна амблиопия вплоть до амавроза. На глазном дне обнаруживается атрофия дисков зрительных нервов. В некоторых случаях при амаврозе остаются сохранными зрачковые реакции на свет, что обусловлено центральным характером (за счет поражения затылочной доли) амавроза.

Данные лабораторных и функциональных исследований. В цереброспинальной жидкости обнаруживаются умеренный плеоцитоз, повышение содержания белка и уровня гамма-глобулина. Коллоидная реакция Ланге дает паралитическую кривую при подострых склерозирующих энцефалитах, воспалительную и смешанную – при лейкоэнцефалите Шильдера. Патологические изменения реакции Ланге и гипергаммаглобулинорахия являются ранними признаками лейко– и панэнцефалита. В цереброспинальной жидкости обнаруживается повышение уровня иммуноглобулинов класса О, образующего при изоэлектрическом фокусировании олигоклональные полосы (олигоклональные иммуноглобулины). В сыворотке крови и цереброспинальной жидкости при подостром склерозирующем панэнцефалите определяются чрезвычайно высокие титры коревых антител. На ЭЭГ регистрируются периодические стереотипные регулярные билатерально– синхронные высокоамплитудные разряды электрической активности (комплексы Радемеккера). При эхоэнцефалографии, проводимой при псевдотуморозном течении лейкоэнцефалита, смещения срединных структур не обнаруживается. Наиболее информативны КТ– и МРТ-исследования.

11.3.4. Спонгиоформные энцефалопатии

Этиология. Предполагается, что спонгиоформные энцефалопатии (син.: медленные прионные инфекции, болезнь Крейтцфельдта–Якоба и куру) вызываются белковоподобной частицей – прионом. Эти частицы имеют молекулярный вес 60–100 кДа. Куру эндемична для островов Папуа Новой Гвинеи и в настоящее время встречается крайне редко. Болезнь Крейтцфельдта–Якоба описана в 1921 г. и в настоящее время нередко встречается во всех странах Европы и Северной Америки. Наиболее вероятный путь распространения – при употреблении в пищу инфицированных мясных продуктов. В то же время описаны семейные случаи болезни, что указывает на возможную наследственную предрасположенность.

Патоморфология. Для этих заболеваний характерно развитие так называемого губчатого (спонгиоформного) перерождения различных отделов мозга, преимущественно лобных и височных долей. В этих областях развивается практически полная дегенерация нервных клеток и волокон, на месте которых распространяется реактивный глиоз. Такие же изменения выявляются в подкорковых узлах и верхних отделах ствола мозга. Патогенетические механизмы такого поражения мозга пока точно неизвестны.

Клинические проявления. Заболевание может начинаться в любом возрасте, но чаще после 50 лет. Типичными проявлениями является быстро прогрессирующая деменция и эпилептические припадки чаще по типу миоклоний. К этим симптомам могут присоединяться

различные двигательные и чувствительные нарушения. Выделяют несколько форм в зависимости от преобладания симптомов поражения того или другого отдела мозга – амиотрофический вариант, церебеллярный вариант, миоклонический вариант, офтальмоплегический вариант, с преобладанием симптомов поражения лобных долей и зрительного нерва. Типичны периодические остроконечные комплексы на ЭЭГ.

Прогноз. Лечение симптоматическое. Во всех случаях через некоторое время наступает летальный исход вследствие развития бронхопневмонии и кахексии.

11.3.5. Лечение энцефалитов

В лечении первичных и вторичных энцефалитов, особенно бактериальной природы, в последнее время достигнут существенный прогресс. Более трудна тактика при вирусных энцефалитах, а симптоматическое лечение при медленных инфекциях способствует только незначительному удлинению жизни больных. Лечение энцефалитов включает патогенетическую и этиотропную терапию, симптоматические средства, а также восстановительные мероприятия.

Патогенетическая терапия. Основные направления патогенетического лечения энцефалитов:

1) дегидратация и борьба с отеком и набуханием мозга (10–20 % раствор маннитола по 1–1,5 г на 1 кг массы тела внутривенно; фуросемид в дозе 20–40 мг внутривенно или внутримышечно, 30 % раствор глицерола по 1–1,5 г на 1 кг массы тела внутрь, диакарб, бринальдикс);

2) десенсибилизация (тавегил, супрастин. диазолин, димедрол);

3) гормональная терапия (АКТГ, преднизолон в дозе 1–2 мг на 1 кг массы тела в сутки, дексаметазон – 16 мг в сутки по 4 мг через 6 ч внутривенно или внутримышечно), оказывающая противовоспалительное, десенсибилизирующее, дегидратирующее действие;

4) улучшение микроциркуляции (внутривенное капельное введение полиглюкина, реополиглюкина, реомакродекса);

5) поддержание гомеостаза и водно-электролитного баланса (парентеральное и энтеральное питание, хлорид калия, глюкоза, полиглюкин, 200 мл 4 % раствора гидрокарбоната натрия);

6) устранение сердечно-сосудистых расстройств (камфора, сульфокамфокаин, сердечные гликозиды; поляризующая смесь, вазопрессорные препараты, глюкокортикоидные гормоны);

7) нормализация дыхания (поддержание проходимости дыхательных путей, оксигенотерапия, гипербарическая оксигенация, при бульбарных нарушениях – интубация или трахеостомия, ИВЛ);

8) восстановление метаболизма мозга (витамины С, группы В, О, и Р; гаммалон, аминалон, ноотропил, пирацетам, церебролизин);

9) противовоспалительная терапия (салицилаты, бутадион, ибупрофен).

Этиотропная терапия. В последние годы разработан ряд препаратов, блокирующих размножение вируса в зараженной клетке, что повысило возможности этиотропного лечения вирусных энцефалитов. При герпетических энцефалитах хороший клинический эффект имеет раннее назначение ацикловира (10–12,5 мг/кг внутривенно каждые 8 ч) в сочетании с большим количеством жидкости. При цитомегаловирусной инфекции эффективен ганцикловир (5 мг/кг внутривенно в течение часа каждые 12 ч). Применяют нуклеазы, задерживающие размножение вируса. Используют РНКазу внутримышечно на изотоническом растворе хлорида натрия по 30 мг 5–6 раз в день, на курс 800–1000 мг препарата. Первую инъекцию проводят по методу Безредки. Антивирусное действие (в частности, на вирус герпеса) оказывает препарат цитозин-арабиноза, который вводят внутривенно в течение 4–5 дней из расчета 2–3 мг на 1 кг массы тела в сутки. Показаны препараты, стимулирующие выработку интерферона (продигиозан). Человеческий лейкоцитарный интерферон является одним из основных средств противовирусной защиты. Интерферон можно применять не только для лечения, но и с целью профилактики в период эпидемических вспышек. В качестве специфической серотерапии клещевого, комариного и других энцефалитов назначают гипериммунную сыворотку людей,

перенесших эти заболевания. Применяют также специфические гамма-глобулины. При нейроборрелиозе и нейробруцеллезе используются специфические препараты.

Симптоматическая терапия. *Антиконвульсантная.* Для купирования эпилептического статуса применяют седуксен в дозе 5–10 мг внутривенно (в растворе глюкозы), 1–2 % раствор гексенала, 1 % раствор тиопентала натрия внутривенно, ингаляционный наркоз, фенобарбитал, смесь Серейского, гексамидин.

Антипиретическая. Для понижения температуры используют литические смеси, 2 мл 50 % раствора анальгина, дроперидол, местную гипотермию.

Терапия делириозного синдрома. Применяют литические смеси, аминазин, лроперидол. Целесообразно назначать сульфат магния, диакарб. Для нормализации сознания применяют биостимуляторы, метаболические препараты, для нормализации психики – транквилизаторы, антидепрессанты.

Нормализация сна. Применяют барбитураты (люминал, барбитал-натрий. нембутал), производные бензодиазепина (эуноктин, радедорм, могадон), ноксирон.

Восстановительное лечение. При *паркинсонизме* применяют холинолитики (скополамин, белласпон, беллоид и другие естественные холинолитики; циклодол и другие синтетические холинолитики); антигистаминные препараты (динезин), препараты леводопы, миорелаксанты (милокалм), препараты, воздействующие на метаболизм мозга; стереотаксические операции показаны при нарастании ригидности и безуспешной лекарственной терапии.

При *гиперкинезах* назначают метаболические препараты, адреноблокаторы, нейролептики (галоперидол, аминазин), транквилизаторы; стереотаксические операции показаны при тяжелых гиперкинезах, не поддающихся медикаментозной терапии.

При *кожевниковской эпилепсии* применяют препараты, улучшающие метаболизм мозга, антиконвульсанты (люминал, тегретол, смесь Серейского), транквилизаторы (элениум, мепробамат, триоксазин, гиндарин, мебикар), нейролептики (аминазин); при прогрессирующих формах возможно оперативное лечение.

При *парезах* назначают препараты, улучшающие метаболизм мозга и мышечной ткани (АТФ, кокарбоксилаза, церебролизин, глутаминовая кислота, витамины группы В, витамин Е), анаболические гормоны, препараты, улучшающие нервно-мышечную проводимость (дибазол, галантамин, прозерин, оксазил). Большое значение в восстановлении двигательных функций имеют ЛФК и массаж, физиотерапия.

Трудоспособность. В острой стадии энцефалита больные обычно временно нетрудоспособны и нуждаются в лечении. Средняя продолжительность одного случая временной нетрудоспособности (больничный лист) зависит от тяжести состояния больного, течения процесса и может колебаться от 1 до 3–4 мес. При регрессировании болезненных явлений и хорошем общем состоянии больные могут вернуться к работе по специальности.

Необходимо учитывать, что после острой стадии энцефалита могут оставаться стойкие нарушения функций: вестибулярные, вегетативные, психосенсорные и др. У большинства больных эти расстройства бывают нерезко выраженными и существенно не отражаются на трудоспособности. Направлять на медико-социальную экспертизу лиц, перенесших энцефалит, следует только в тех случаях, когда, несмотря на проведенные лечебные мероприятия, остаются стойко выраженные расстройства функций, приводящие к значительному снижению трудоспособности либо полной постоянной или длительной потере трудоспособности.

Реабилитация. Применяют лекарственные средства, физиотерапию, ЛФК, массаж, санаторно-курортное лечение, при необходимости хирургическое вмешательство, проводят рациональное трудоустройство.

11.4. Острый миелит

Миелит – воспаление спинного мозга, при котором поражается как белое, так и серое вещество.

Этиология и патогенез. Выделяют инфекционные, интоксикационные и травматические миелиты. Инфекционные миелиты могут быть первичными, вызванными нейровирусами

(Herpes zoster, вирусы полиомиелита, бешенства), обусловленными туберкулезным или сифилитическим поражением. Вторичные миелиты возникают как осложнение общеинфекционных заболеваний (корь, скарлатина, тиф, пневмония, грипп) или какого-либо гнойного очага в организме и сепсиса. При первичных инфекционных миелитах инфекция распространяется гематогенно, поражению мозга предшествует виремия. В патогенезе вторичных инфекционных миелитов играют роль аутоиммунные реакции и гематогенный занос инфекции в спинной мозг. Интоксикационные миелиты встречаются редко и могут развиваться вследствие тяжелых экзогенных отравлений или эндогенной интоксикации. Травматические миелиты возникают при открытых и закрытых травмах позвоночника и спинного мозга с присоединением вторичной инфекции. Нередки случаи поствакцинального миелита.

Патоморфология. Макроскопически вещество мозга дряблое, отечное, выбухает; на разрезе рисунок «бабочки» смазан. Микроскопически в области очага обнаруживаются гиперемия, отек, мелкие кровоизлияния. инфильтрация форменными элементами, гибель клеток, распад миелина.

Клинические проявления. Картина миелита развертывается остро или подостро на фоне общеинфекционных симптомов: повышения температуры до 38–39 °С, озноба, недомогания. Неврологические проявления миелита начинаются с умеренных болей и парестезии в нижних конечностях, спине и груди, носящих корешковый характер. Затем в течение 1–3 дней появляются, нарастают и достигают максимума двигательные, чувствительные и тазовые расстройства.

Характер неврологических симптомов определяется уровнем патологического процесса. При миелите поясничной части спинного мозга наблюдаются периферический парапарез, тазовые расстройства в виде истинного недержания мочи и кала. При миелите грудной части спинного мозга возникают спастический паралич ног, тазовые нарушения в виде задержки мочи и кала, переходящей в недержание. При внезапно развивающихся поперечных миелитах мышечный тонус независимо от локализации очага может быть низким в течение некоторого времени вследствие явлений диашиза. При поражении спинного мозга на уровне шейного утолщения развиваются верхняя вялая и нижняя спастическая параплегия. Миелит в верхнешейной части спинного мозга характеризуется спастической тетраплегией, поражением диафрагмального нерва с расстройством дыхания, иногда бульбарными нарушениями. Расстройства чувствительности в виде гипестезии или анестезии носят проводниковый характер всегда с верхней границей, соответствующей уровню пораженного сегмента. Быстро, иногда в течение первых дней, развиваются пролежни на крестце, в области больших вертелов, бедренных костей, стоп. В более редких случаях воспалительный процесс охватывает только половину спинного мозга, что проявляется клинической картиной синдрома Броун-Секара.

Описаны формы подострого некротического миелита, для которого характерно поражение пояснично-крестцовой части спинного мозга с последующим распространением патологического процесса вверх, развитием бульбарных нарушений и летальным исходом. В цереброспинальной жидкости при миелитах обнаруживаются повышенное содержание белка и плеоцитоз. Среди клеток могут быть полинуклеары и лимфоциты. При ликвородинамических пробах белок отсутствует. В крови отмечаются увеличение СОЭ и лейкоцитоз со сдвигом влево.

Течение и прогноз. Течение заболевания острое, процесс достигает наибольшей выраженности через несколько дней, а затем на протяжении нескольких недель остается стабильным. Восстановительный период продолжается от нескольких месяцев до 1–2 лет. Быстрее и раньше всего восстанавливаются чувствительность, затем функции тазовых органов; двигательные нарушения регрессируют медленно. Нередко остаются стойкие параличи или парезы конечностей. Самыми тяжелыми по течению и прогнозу являются шейные миелиты вследствие тетраплегии, близости жизненно важных центров, дыхательных нарушений. Неблагоприятен прогноз при миелитах нижнегрудной и пояснично-крестцовой локализации вследствие тяжелого поражения, плохого восстановления функций тазовых органов и в связи с этим присоединения вторичной инфекции. Прогноз неблагоприятен также при уросепсисе и сепсисе вследствие пролежней.

Диагностика и дифференциальный диагноз. Острое начало заболевания с быстрым

развитием поперечного поражения спинного мозга на фоне общеинфекционных симптомов, наличие воспалительных изменений в цереброспинальной жидкости при отсутствии блока делает диагноз достаточно ясным. Однако очень важно своевременно диагностировать эпидурит, клиническая картина которого в большинстве случаев неотличима от симптомов миелита, но при котором требуется неотложное хирургическое вмешательство. В сомнительных случаях следует прибегать к эксплоративной ламинэктомии. При диагностике эпидурита следует иметь в виду наличие гнойного очага в организме, появление корешковых болей, синдром нарастающей компрессии спинного мозга. Острый полирадикулоневрит Гийена – Барре отличается от миелита отсутствием проводниковых нарушений чувствительности, спастических явлений и тазовых расстройств. Для опухолей спинного мозга характерно медленное течение, наличие белково-клеточной диссоциации в цереброспинальной жидкости, блока при ликвородинамических пробах. Гематомиелия и гематорахия возникают внезапно, не сопровождаются подъемом температуры; при гематомиелии поражается в основном серое вещество; если кровоизлияние произошло под оболочки, то возникают менингеальные симптомы. В анамнезе часто можно выявить указания на травму.

Острое поперечное поражение спинного мозга необходимо дифференцировать от острого нарушения спинального кровообращения. Можно заподозрить рассеянный склероз, однако для него характерны избирательное поражение белого вещества, часто быстрый и значительный регресс симптомов через несколько дней или недель, наличие признаков рассеянного поражения спинного и головного мозга. Хронический менингомиелит отличается более медленным развитием, отсутствием повышения температуры и нередко обусловлен сифилитическим поражением, что устанавливается с помощью серологических реакций.

Лечение. Во всех случаях следует назначать антибиотики широкого спектра действия или сульфаниламиды в максимально высоких дозах. Для уменьшения болей и при высокой температуре показаны антипиретики. Применяют глюкокортикоидные гормоны в дозе 50–100 мг в сутки (или эквивалентные дозы дексаметазона или триамцинолона), АКТГ в дозе 40 ЕД дважды в день в течение 2–3 нед с постепенным снижением дозы. Особое внимание следует обратить на предупреждение развития пролежней и восходящей урогенитальной инфекции. Для профилактики пролежней, часто возникающих над костными выступами, больного необходимо укладывать на круг, под пятки подкладывать ватные прокладки, ежедневно протирать тело камфорным спиртом, менять положение. При появлении пролежней некротические ткани иссекают и накладывают повязки с пенициллиновой или тетрациклиновой мазью, мазью Вишневского. Для предупреждения образования пролежней и после их появления проводят ультрафиолетовое облучение ягодиц, крестца, стоп.

В первый период заболевания задержку мочи иногда удается преодолеть, применяя антихолинэстеразные препараты; если же это оказывается недостаточным, необходима катетеризация мочевого пузыря с промыванием его антисептическими растворами.

Для предупреждения развития контрактур с первого дня болезни следует проводить пассивную ЛФК и укладывать больного в постели, разогнув ноги в тазобедренных и коленных суставах и согнув в голеностопных, для чего используются валики и специальные шины. После острого периода (2–4 нед в зависимости от тяжести заболевания) нужно переходить к более активным восстановительным мероприятиям: массажу, пассивной и активной ЛФК, иглоукалыванию, физиотерапии. Показаны витамины группы В, прозерин, дибазол, галантамин, биостимуляторы, рассасывающие препараты. При резкой спастичности применяют седуксен, элениум, мелликтин, баклофен, мидокалм. В дальнейшем рекомендуется санаторно-курортное лечение.

Трудоспособность. Определяется локализацией и распространенностью процесса, степенью нарушения двигательных и тазовых функций, чувствительных расстройств. В остром и подостром периодах больные временно нетрудоспособны. При хорошем восстановлении функций и возможности возвращения к работе больничный лист может быть продлен до практического выздоровления. При остаточных явлениях в виде незначительного нижнего парапареза со слабостью сфинктеров больным устанавливают III группу инвалидности. При умеренном нижнем парапарезе, нарушении походки и статики больные не могут работать в обычных производственных условиях и признаются инвалидами II группы. Если больные

нуждаются в постоянном постороннем уходе (параплегии, тетрапарезы, нарушения функций тазовых органов), им устанавливают I группу инвалидности. Если в течение 4 лет восстановления нарушенных функций не происходит, группа инвалидности устанавливается бессрочно.

11.5. Полиомиелит и полиомиелитоподобные заболевания

Полиомиелит. Полиомиелит (детский паралич, болезнь Гейне – Медина) – острое инфекционное заболевание, вызываемое вирусом с тропностью к передним рогам спинного мозга и двигательным ядрам ствола мозга, деструкция которых вызывает паралич мышц и атрофию.

Эпидемиология. Чаше встречаются спорадические заболевания, но в прошлом возникали эпидемии. Число здоровых носителей и лиц с абортивной формой, когда выздоровление наступает до развития параличей, значительно превосходит число больных в паралитической стадии. Именно здоровые носители и лица с абортивной формой – основные распространители заболевания, хотя можно заразиться и от больного в паралитической стадии. Основные пути передачи инфекции – личные контакты и фекальное загрязнение пищи. Этим объясняется сезонность с максимальной заболеваемостью поздним летом и ранней осенью. В возрасте 5 лет восприимчивость резко снижается. Инкубационный период 7–14 дней, но может длиться и 5 нед. В последние 20 лет наблюдается резкое снижение заболеваемости в тех странах, где проводятся профилактические прививки (вначале вакцина Солка и британская вакцина и впоследствии оральная аттенуированная вакцина Сейбина).

Этиология и патогенез. Выделено три штамма вируса: типы I, II и III. Вирус может быть выделен из слизистой оболочки носоглотки больных в острой стадии, здоровых вирусоносителей, выздоравливающих, а также из испражнений. У человека наиболее распространенный путь заражения – через пищеварительный тракт. Вирус достигает нервной системы по вегетативным волокнам, распространяясь вдоль осевых цилиндров в периферических нервах и в ЦНС. Считают, что возможно распространение его через кровь и лимфатическую систему. Местом внедрения вируса может стать глотка, особенно ложе миндалин после тонзиллэктомии. Вирус устойчив к химическим агентам, но чувствителен к теплу и высушиванию. Его можно выращивать в культуре клеток почки обезьян. Применяются специфические серологические тесты, в том числе тест фиксации комплемента и нейтрализации антител.

Патоморфология. Спинной мозг отечен, мягок, его сосуды инъецированы, в сером веществе – мелкие участки геморрагии. Гистологически изменения наиболее выражены в сером веществе спинного и продолговатого мозга. В ганглиозных клетках передних рогов отмечаются разнообразные изменения – от легкого хроматолиза до полной деструкции с нейронофагией. Сущность воспалительных изменений состоит в образовании периваскулярных муфт, преимущественно из лимфоцитов с меньшим количеством полинуклеаров, и диффузной инфильтрации серого вещества этими клетками и клетками нейроглиального происхождения.

Восстановление характеризуется возвращением к норме тех ганглиозных клеток, которые были не очень грубо повреждены. Другие клетки исчезают полностью. В передних рогах обнаруживается малое количество клеток, вторичная дегенерация передних корешков и периферических нервов. В пораженных мышцах – нейрогенная атрофия различной степени, увеличение соединительной и жировой тканей.

Клинические проявления. Наблюдаются 4 типа реакции на вирус полиомиелита: 1) развитие иммунитета при отсутствии симптомов заболевания (субклиническая или неявная инфекция); 2) симптомы (в стадии виремии), носящие характер общей умеренной инфекции без вовлечения в процесс нервной системы (абортивные формы); 3) наличие у многих больных (до 75 % в период эпидемии) лихорадки, головной боли, недомогания, могут быть менингеальные явления, плеоцитоз в цереброспинальной жидкости, однако параличи не развиваются; 4) развитие параличей (в редких случаях).

При субклинической форме симптоматика отсутствует. При абортивной форме проявления неотличимы от любой общей инфекции. Серологические тесты положительны.

Вирус может быть выделен. В остальных вариантах течения болезни можно наблюдать предпаралитическую стадию, которая иногда может перейти в стадию параличей.

Предпаралитическая стадия. В течение этой стадии различают две фазы. В первой фазе наблюдаются лихорадка, недомогание, головная боль, сонливость или бессонница, потливость, гиперемия глотки, желудочно-кишечные нарушения (анорексия, рвота, диарея). Эта фаза малой болезни длится 1–2 дня. Иногда вслед за ней наступает временное улучшение со снижением температуры на 48 ч или болезнь переходит в фазу «большой болезни», при которой головная боль более выражена и сопровождается болями в спине, конечностях, повышенной утомляемостью мышц. При отсутствии параличей больной выздоравливает. В цереброспинальной жидкости давление повышено, отмечается плеоцитоз (50–250 в 1 мкл). Вначале имеются и полиморфонуклеары, и лимфоциты, но по истечении 1-й недели – только лимфоциты. Умеренно повышается уровень белка (глобулинов). Содержание глюкозы в норме. В течение 2-й недели уровень белка повышается.

Паралитическая стадия. При спинальной форме развитию параличей предшествуют фасцикуляции. Отмечаются боли в конечностях, повышенная чувствительность мышц к давлению. Иногда препаралитическая стадия длится до 1–2 нед. Параличи могут быть распространенными или локализованными. В тяжелых случаях невозможны движения, за исключением очень слабых (в шее, туловище, конечностях). В менее тяжелых случаях обращают на себя внимание асимметричность, «пятнистость» параличей, мышцы могут быть сильно поражены на одной стороне тела и сохраненына другой. Обычно параличи максимально выражены в течение первых 24 ч, реже болезнь постепенно прогрессирует. При «восходящих» формах параличи распространяются вверх (от ног), при этом может возникнуть угрожающая жизни ситуация в связи с нарушением дыхания. Возможны «нисходящие» формы параличей. Необходимо следить за функцией межреберных мышц и диафрагмы. Тест для выявления дыхательных парезов – громкий счет на одном дыхании. Если больной не может досчитать до 12–15, то имеется выраженная дыхательная недостаточность, следует измерить форсированный объем дыхания для выяснения необходимости вспомогательного дыхания.

Улучшение обычно начинается к концу 1-й недели с момента развития параличей. Как и при других нейрональных поражениях, отмечается утрата или снижение сухожильных и кожных рефлексов. Расстройства сфинктеров редки, чувствительность не нарушается.

При стволовой форме (полиоэнцефалит) наблюдаются лицевые параличи, параличи языка, глотки, гортани и реже параличи наружных глазных мышц. Возможны головокружение, нистагм. Велика опасность вовлечения в процесс жизненно важных центров. Очень важно отличить дыхательные нарушения, вызванные накоплением слюны и слизи при параличе глоточных мышц, от истинных параличей дыхательной мускулатуры.

Диагностика и дифференциальный диагноз. Спорадические случаи надо дифференцировать от миелитов другой этиологии.

У взрослых полиомиелит следует дифференцировать от острого поперечного миелита и синдрома Гийена– Барре. Однако в первом случае вялые параличи ног сочетаются с разгибательными подошвенными рефлексами, расстройствами чувствительности, утратой контроля над сфинктерами, во втором – парезы локализуются проксимально, распределяются асимметрично, в цереброспинальной жидкости повышено содержание белка, но плеоцитоз обнаруживается редко. Бульбарную форму следует дифференцировать от других форм энцефалитов. Диагноз других форм вирусных энцефалитов обычно зависит от результатов серологических тестов и выделения вирусов.

Прогноз. Летальность во время эпидемий довольно высока. Причиной смерти обычно бывают дыхательные расстройства при бульбарных формах или восходящих параличах, когда в процесс вовлекаются межреберные мышцы и диафрагма. Смертность стала значительно ниже при использовании ИВЛ. При прекращении прогрессирования параличей возможно выздоровление. Благоприятным признаком является наличие произвольных движении, рефлексов и сокращений мышц, вызываемых стимуляцией нерва в течение 3 нед после развития параличей. Начавшееся улучшение может продолжаться в течение года. иногда и больше. Однако сохраняющиеся проявления периферических параличей и парезов могут вести к инвалидизации больных.

Лечение. При подозрении на полиомиелит необходимо немедленно создать больному полный покой, так как физическая активность в препаралитической стадии повышает риск развития тяжелых параличей. Можно выделить три категории больных (без респираторных и бульбарных параличей; с респираторными параличами, но без бульбарных; с бульбарными нарушениями) и в зависимости от этого проводить лечение. При лечении больных без дыхательных нарушений показано внутримышечное введение рибонуклеазы, а также сыворотки реконвалесцентов. В острой стадии дают достаточное количество жидкости. Люмбальная пункция необходима для диагностических целей, а также она может уменьшить головную боль и боли в спине. Анальгетики и седативные препараты (диазепам) используются для облегчения боли и уменьшения беспокойства. Единственно допустимая форма активности – легкие пассивные движения. Антибиотики назначают только для профилактики пневмонии у больных с дыхательными расстройствами.

Лечение после развития параличей делится на этапы: 1) в острой стадии при болях и повышенной чувствительности мышц (3–4 нед); 2) в стадии выздоровления при продолжающемся улучшении мышечной силы (6 мес – 2 года); 3) в резидуальной стадии (двигательные расстройства остаются). В острой стадии основная цель – не допустить растяжения пораженных мышц и контрактуры антагонистов, что может потребовать длительного лечения. Больной должен лежать в мягкой постели, конечности должны находиться в таком положении, чтобы парализованные мышцы были расслаблены (а не растянуты) при помощи подушек и мешков с песком. При выздоровлении очень важны физические упражнения, которые больной выполняет с посторонней помощью, в ванне или в аппаратах с поддержкой лямками и ремнями. В поздних стадиях при наличии контрактур производят тенотомию или другие хирургические вмешательства. Назначают прозерин, дибазол, витамины, метаболические средства, физиотерапию.

При дыхательной недостаточности иногда в течение недель и даже месяцев необходима ИВЛ.

При бульбарном параличе основная опасность – попадание жидкости и секрета в гортань. Трудности кормления больных усугубляются дисфагией. Важно правильное положение больного (на боку), причем каждые несколько часов его следует поворачивать на другой бок; ножной конец кровати поднимают на 15°. Эту позу можно менять для ухода или других целей, но ненадолго. Секрет удаляют отсосом. Через 24 ч голодания следует кормить больного через назогастральный зонд.

Профилактика. Все выделения, моча, кал больных могут содержать вирус. Поэтому больных рекомендуется изолировать не менее чем на 6 нед. В фекалиях вирус через 3 нед обнаруживается у 50 % больных и через 5–6 нед – у 25 %. Детей в доме, где есть больной, следует изолировать от других детей на 3 нед после изоляции больного. Современная иммунизация – более успешная мера ограничения распространения эпидемий. Вакцина Сейбина (1–2 капли на кусочке сахара) создает иммунитет на 3 года и более.

Полиомиелитоподобные заболевания. Клинические проявления. Клинико-вирусологические сопоставления показывают, что характерные для полиомиелита клинические проявления могут быть обусловлены не только вирусом полиомиелита, но и другими нейротропными возбудителями (вирусы Коксаки А7, ЕСНО 2, ЕСНО 6, ЕСНО 11, вирусы паротита, простого герпеса, аденовирусы и др.). Течение полиомиелитоподобных заболеваний обычно благоприятное, однако встречаются тяжелые формы с грубыми параличами и даже летальным исходом.

Различают менингеальную, спинальную, стволовую (чаще понтинную) и полирадикулоневритическую формы. На фоне относительно удовлетворительного общего состояния больного возникают двигательные расстройства, более выраженные в проксимальных сегментах конечностей. Параличи развиваются редко. Чаще наблюдаются преходящие парезы, изменение походки, прихрамывание, дряблость, гипотрофия и гипотония пораженных мышц, снижение или выпадение сухожильных рефлексов. Основным проявлением стволовой формы полиомиелитоподобных заболеваний служит периферический парез мимических мышц; бульбарные расстройства редки. В цереброспинальной жидкости обнаруживаются невысокий смешанный нейтрофильно-лимфоцитарный цитоз (50–200 клеток в

1 мкл) и умеренное повышение уровня белка (0,49–0,66 г/л). Содержание глюкозы обычно повышено до 0,8–0,9 г/л. В диагностике большое значение имеют результаты вирусологических лабораторных исследований и эпидемические данные.

Лечение. Назначают гамма-глобулин, витамин С, десенсибилизирующую терапию (димедрол, пипольфен, супрастин, препараты кальция), дегидратирующие средства, антипиретики, транквилизаторы. Поскольку вирусы Коксаки и ЕСНО в своем составе содержат РНК в качестве носителя генетической информации, применяют рибонуклеазу (30 мг растворяют в изотоническом растворе хлорида натрия или 0,25 % растворе новокаина и вводят внутримышечно 5–6 раз в сутки в течение 10–14 дней).

11.6. Сифилис нервной системы

Сифилис нервной системы возникает вследствие инфицирования организма бледной спирохетой. Нервная система поражается в 10 % случаев заболевания сифилисом. В настоящее время сифилис нервной системы стал редким заболеванием, отличается стертым, атипичным течением, малосимптомными и серорезистентными формами. Выделяют две формы: ранний и поздний нейросифилис, отражающие течение и патоморфологические особенности заболевания.

11.6.1. Ранний нейросифилис

Клинические проявления раннего нейросифилиса возникают в первые 2–3 года (до 5 лет) после заражения и соответствуют вторичному периоду заболевания. Характерно поражение сосудов и оболочек мозга.

Патоморфология. В мягкой оболочке мозга имеются признаки диффузного экссудативного и пролиферативного воспаления. В сосудах мозга выражены явления эндо– и периваскулита, гиперплазии интимы. Вокруг сосудов имеется значительная инфильтрация лимфоидными, плазматическими, гигантскими клетками с образованием милиарных гумм.

Клинические проявления. Поражение оболочек при раннем нейросифилисе может быть выражено в разной степени. В настоящее время наиболее часто встречаются латентные *асимптомные менингиты* , протекающие без менингеальных симптомов и сопровождающиеся головной болью, шумом в ушах, головокружением, болезненностью при движениях глазных яблок. Иногда имеются симптомы интоксикации в виде общего недомогания, слабости, бессонницы, раздражительности или угнетенного состояния. Несмотря на отсутствие явных клинических признаков менингита – менингеальных симптомов, в цереброспинальной жидкости обнаруживаются изменения, на основании которых и ставится диагноз.

Редкой формой является *острый генерализованный сифилитический менингит* . На фоне повышения температуры возникают интенсивная головная боль, головокружение, рвота, резкие менингеальные симптомы. Иногда выявляются патологические рефлексы (Бабинского, Оппенгейма, Россолимо), анизорефлексия, парезы, наблюдаются эпилептические припадки, что свидетельствует о поражении вещества головного мозга, т.е. менингоэнцефалите. Эта форма развивается обычно во время рецидива сифилиса и сочетается с высыпаниями на коже и слизистых оболочках, но может быть и единственным проявлением рецидива вторичного сифилиса.

Базальный сифилитический менингит , локализующийся на основании мозга, протекает подостро, с поражением черепных нервов (III, V, VI и VIII пары). В неврологическом статусе выявляются птоз, страбизм, асимметрия лица. Поражение слуховых нервов проявляется снижением костной проводимости при сохранении воздушной (костно-воздушная диссоциация), что определяется камертоном или при аудиографии. Часто поражаются зрительные нервы, обычно с двух сторон. Выявляются понижение центрального зрения (иногда до полной слепоты), изменение цветоощущения, концентрическое сужение границ полей зрения. Поражение черепных нервов при этой форме менингита сочетается с умеренно выраженными общемозговыми и менингеальными симптомами.

К более редким формам раннего нейросифилиса относятся *ранний менинговаскулярный*

сифилис , *сифилитические невриты* и *полиневриты* , *сифилитический менингомиелит* . Клинические проявления менинговаскулярного сифилиса включают умеренно выраженные общемозговые и оболочечные симптомы, а также очаговую симптоматику в виде афазий, судорожных припадков, гемипарезов, нарушений чувствительности, альтернирующих синдромов. Сифилитический менингомиелит характеризуется внезапным началом, острым течением, быстрым развитием параплегии нижних конечностей с выраженными трофическими нарушениями, проводниковой гипестезией или анестезией всех видов чувствительности, расстройством функций тазовых органов. При поражении спинного мозга на пояснично-крестцовом уровне могут возникать менингорадикулиты с ярко выраженным болевым синдромом. Если воспалительный процесс захватывает преимущественно заднюю поверхность спинного мозга и поражаются в основном задние канатики, то в клинической картине преобладает сенситивная атаксия, имитирующая спинную сухотку. В отличие от нее эти проявления раннего нейросифилиса сочетаются с повышением мышечного тонуса и быстро регрессируют под влиянием специфической терапии.

Диагностика. Вследствие вариабельности клинических проявлений ранние сифилитические менингиты мало отличаются от менингитов другой этиологии. Их следует дифференцировать от менингитов, вызываемых кишечными вирусами группы Коксаки и ЕСНО, туберкулезной микобактерией, стрептококком, менингококком. Диагноз ставят с учетом изменений в цереброспинальной жидкости. Для ранних форм нейросифилиса характерны следующие изменения цереброспинальной жидкости: повышение содержания белка от 0,5 до 1,5 г/л, лимфоцитарный цитоз (50–100 клеток в 1 мкл), реакции Ланге паралитического или менингитического типа. Реакция Вассермана положительна в 90–100 % случаев. Особенно выражены изменения цереброспинальной жидкости при остром генерализованном сифилитическом менингите, когда цитоз доходит до 1000 в 1 мкл. Противосифилитическое лечение при ранних формах нейросифилиса дает хорошие результаты и быстро приводит к регрессу всех патологических симптомов.

11.6.2. Поздний нейросифилис

Клинические проявления позднего нейросифилиса возникают не ранее 7–8 лет после заражения и соответствуют третичному периоду течения сифилиса.

Патоморфология. Изменения имеют воспалительно-дистрофический характер. Поражаются нервные клетки, проводящие пути и глия спинного и головного мозга, поэтому поздний нейросифилис называют паренхиматозным в отличие от раннего – мезенхимального. Кроме диффузной сосудистой реакции (сифилитический артериит с некрозами внутренней стенки, пролиферацией соединительной ткани и облитерацией сосуда), наблюдаются очаги размягчения, крупноклеточные и адвентициальные инфильтраты, ограниченные гуммозные узлы, берущие начало в оболочках, а затем врастающие в вещество мозга. С течением времени гуммы в виде множественных опухолевых узлов приобретают фиброзный характер с распадом в центре.

Клинические проявления. Проявления позднего нейросифилиса также разнообразны. Выделяют несколько его форм.

Поздний сифилитический менингит по симптоматике сходен с ранним, однако ему свойственны безлихорадочное начало, постепенное развитие, рецидивирующее хроническое течение. Неврологическая симптоматика представлена общемозговыми симптомами: приступообразной, весьма интенсивной головной болью, рвотой. Менингеальные симптомы (ригидность шейных мышц, симптом Кернига) выражены незначительно. Поскольку поздний сифилитический менингит в подавляющем большинстве случаев развивается в области основания мозга, для него характерно поражение черепных нервов. Чаще всего вовлекается в процесс глазодвигательный нерв. Синдром Аргайла Робертсона встречается в 10 % случаев и представляет собой двустороннее отсутствие или ослабление реакции зрачков на свет, но сохранение их сужения при конвергенции и аккомодации. Этому сопутствуют миоз, анизокория, деформация зрачка, отсутствие реакции на закапывание вегетотропных препаратов. Обычно эти изменения носят необратимый характер. Поражение зрительных нервов также

встречается довольно часто и проявляется снижением остроты зрения, концентрическим сужением полей зрения, гемианопсией. При офтальмоскопии обнаруживают застойные диски зрительных нервов, неврит, атрофию зрительных нервов. В процесс могут вовлекаться также V, VI, VIII черепные нервы.

Одним из вариантов позднего поражения ЦНС является *васкулярный сифилис* , при котором изменения воспалительного и продуктивного характера возникают в сосудистой стенке. Оболочки остаются интактными. Явления специфического сифилитического артериита могут ограничиваться каким-либо одним сосудом или его ветвями, но могут развиваться и во многих, преимущественно мелких, сосудах. Заболевание протекает в виде инсульта, которому могут предшествовать преходящие нарушения мозгового кровообращения. Вследствие множественного поражения сосудов развиваются повторные инсульты с появлением новых очаговых симптомов.

Очаговая неврологическая симптоматика в виде гемипарезов, гемиплегии, нарушений чувствительности, афазии, расстройств памяти, альтернирующих синдромов, связанная с очагами ишемии, развивается также при позднем менинговаскулярном сифилисе, которому свойственны как общемозговые, так и менингеальные симптомы.

К современным формам позднего нейросифилиса относится так называемый поздний зрачковый моносиндром, который в настоящее время обычно встречается изолированно. У больных обнаруживаются анизокория, двусторонняя деформация зрачков, синдром Аргайла Робертсона. Сочетание зрачкового моносиндрома с выпадением пяточных (ахилловых) и коленных рефлексов, нарушением поверхностной и глубокой чувствительности называется претабесом или зрачково-корешковым синдромом.

Диагностика. При поздних проявлениях нейросифилиса диагностика основывается на множественности очагов и степени выраженности симптомов. Дифференцировать его следует от атеросклероза сосудов головного мозга, гипертонической болезни, рассеянного склероза. Однако возможно сочетание атеросклероза и сифилиса, особенно у пожилых больных. В диагностике нейросифилиса имеет значение исследование цереброспинальной жидкости, в которой обнаруживается умеренное увеличение содержания белка (0,5–1 г/л), небольшой мононуклеарный цитоз (20–70 клеток в 1 мкл). Однако стандартный комплекс серологических реакций (Вассермана, Кана, Закса–Витебского) бывает положительным лишь в 40–50 % случаев. Поэтому наряду с классическими серологическими реакциями большую роль играют реакция иммобилизации бледных трепонем (РИБТ), реакция иммунофлюоресценции (РИФ) крови и цереброспинальной жидкости и другие более чувствительные и специфичные реакции. Они имеют большую ценность и для исключения заболеваний (коллагенозы, туберкулез, лимфогранулематоз, новообразования, рассеянный склероз, сывороточная болезнь, малярия и др.), при которых периодически или постоянно имеются положительные серологические реакции на сифилис. В некоторых сложных случаях только лечение ex juvantibus окончательно помогает решить вопрос диагностики.

Спинная сухотка. Спинная сухотка или сухотка спинного мозга относится к наиболее позднему (четвертому) периоду сифилиса. В настоящее время спинная сухотка, или tabes dorsalis, встречается крайне редко. Обычно она развивается через 15–25 лет после заражения.

Патоморфология. Макроскопически обнаруживается атрофия задних канатиков спинного мозга и задних корешков. Мягкая оболочка спинного мозга утолщена, мутна. Микроскопически выявляются дегенеративные изменения в проводящих путях Голля и Бурдаха, в задних корешках, в нервных элементах задних рогов спинного мозга, проводящих импульсы из задних рогов в передние; воспалительные изменения мягкой оболочки спинного мозга локализуются в основном на его задней поверхности. Дегенеративные явления обнаруживаются и в некоторых черепных нервах, превертебральных вегетативных ганглиях, спинномозговых узлах.

Клинические проявления. Характерны чувствительные расстройства: сегментарные парестезии, корешковая гипестезия и гиперестезия, боли, которые могут быть первым проявлением болезни. Они имеют стреляющий, пронзающий характер, локализуются в нижних конечностях, появляются внезапно, «молниеносно», протекают пароксизмально. Довольно рано снижаются, а затем утрачиваются сухожильные рефлексы на нижних конечностях: сначала исчезают коленные, потом пяточные (ахилловы). Кожные рефлексы остаются живыми. К

типичным проявлениям спинной сухотки относится снижение или полное выпадение глубоких видов чувствительности. Раньше всего страдает чувство вибрации, затем снижается мышечно-суставная чувствительность. Расстройства чувствительности выражены больше в нижних конечностях. Снижение мышечно-суставного чувства ведет к сенситивной атаксии, развивающейся параллельно нарастанию чувствительных нарушений. Первым признаком развивающейся атаксии является затруднение при ходьбе в темноте, при отсутствии контроля зрения. Походка делается неуверенной, шаткой. К характерным симптомам спинной сухотки относится мышечная гипотония, больше выраженная в ногах. Типичны расстройства функций тазовых органов.

К частым, ранним и характерным симптомам относятся зрачковые расстройства: миоз, анизокория, изменения формы зрачков, вялость зрачковой реакции на свет, синдром Аргайла Робертсона. Наблюдается также поражение II, III, VI и VIII пар черепных нервов. Первичная табетическая атрофия зрительных нервов в течение нескольких месяцев приводит к слепоте.

Трофические нарушения при спинной сухотке проявляются выраженным общим похуданием, истончением кожи, прободающими язвами стоп, безболезненными артропатиями, выпадением волос, зубов.

К особенностям клинических проявлений спинной сухотки относятся табетические кризы: приступы болей во внутренних органах, сопровождающиеся нарушением их функций.

В последние годы классическая клиническая картина спинной сухотки встречается крайне редко. Заболевание протекает в стертых формах, малосимптомно. Течение длительное, медленно прогрессирующее. Ранее в развитии болезни выделяли невралгическую, атактическую и паралитическую стадии. Однако заболевание редко проходит все три стадии, а принимает стационарный характер, например, в начальной невралгической стадии.

Диагностика. В ранних стадиях диагностическое значение имеют зрачковые нарушения, стреляющие боли, задержка мочеиспускания, сегментарные опоясывающие парестезии, холодовая гиперестезия в области спины, а также табетические кризы. В более поздние сроки – атактические расстройства. Диагноз подтверждается исследованием цереброспинальной жидкости, в которой обнаруживаются небольшое увеличение количества белка, лимфоцитарный плеоцитоз (20–30 клеток в 1 мкл). Положительны реакции Вассермана. РИБТ, РИФ. Кривая Ланге имеет паралитический характер.

Дифференцировать спинную сухотку следует от врожденной арефлексии, полиневропатии, синдрома Эйди. Для последнего характерны односторонность, чувствительность к вегетотропным препаратам; при взгляде на ближний предмет зрачок после латентного периода медленно суживается, что более выражено на больном глазе, поэтому зрачок становится уже, чем на здоровом. После прекращения конвергенции и аккомодации зрачок, медленно расширяясь, приобретает прежние размеры. Синдром Эйди наблюдается в подавляющем большинстве случаев у женщин. Этиология этого заболевания неизвестна, патологические изменения дегенеративного характера локализуются в ресничном узле.

Прогноз. В отношении выздоровления плохой. В случаях доброкачественного течения, нерезко выраженной атаксии, стабилизации процесса в невралгической стадии больные могут долго сохранять трудоспособность. Нарастание атаксии, табетической кахексии приводит к инвалидизации. Грубые нарушения функции тазовых органов являются причиной присоединения вторичной инфекции (циститы, пиелонефриты). Смерть обычно наступает в результате интеркуррентных заболеваний.

Прогрессивный паралич. Очень позднее проявление нейросифилиса развивается через 10–20 лет после заражения. Основу клинической картины составляют изменения личности: нарушаются память, счет, письмо, утрачиваются приобретенные навыки, абстрактное мышление. В неврологическом статусе имеются синдром Аргайла Робертсона, парезы конечностей, нарушения чувствительности, эпилептические припадки. В настоящее время классические формы – маниакальная и экспансивная – практически не встречаются, а имеют место дементные формы со слабоумием, расстройством критики, апатией, благодушием. В ряде случаев симптомы спинной сухотки сочетаются с нарастанием слабоумия, деградацией личности, галлюцинаторным синдромом. В таких случаях речь идет о сочетании прогрессивного паралича и спинной сухотки (табопаралич).

Для дифференцирования прогрессивного паралича от маниакально– депрессивного психоза, опухоли лобной доли имеют значение исследования цереброспинальной жидкости (увеличение содержания белка до 0,45–0,6 г/л, положительная реакция Вассермана, паралитический тип кривой Ланге).

Гумма головного и спинного мозга. Гумма головного и спинного мозга встречается в настоящее время чрезвычайно редко. Излюбленная ее локализация – основание мозга; реже гумма располагается в мозговом веществе. Клиническое течение напоминает таковое при опухоли мозга, с которой и следует проводить дифференциальный диагноз. Гумма приводит к повышению внутричерепного давления. Очаговые симптомы зависят от места ее расположения. Симптомокомплекс гуммы спинного мозга выражается клинической картиной экстрамедуллярной опухоли.

В дифференциальном диагнозе решающее значение имеют положительная реакция Вассермана, паралитический тип кривой Ланге, положительные РИБТ и РИФ.

Лечение позднего нейросифилиса. Проводят препаратами йода и висмута. В течение первых 2–4 нед назначают йодид калия (3 % раствор по 1 столовой ложке 3–4 раза в день; 2–5 г в сутки). После этого проводят лечение висмутом: бийохинол или бисмоверол (по 2 мл внутримышечно через день; на курс 20–30 мл бийохинола или 16–20 мл бисмоверола). Это лечение должно проводиться под контролем анализов мочи для своевременного выявления висмутовой нефропатии. Пенициллинотерапию начинают с дозы 200 000 ЕД каждые 3 ч. Больной должен получить 40 000 000 ЕД пенициллина, после чего опять проводят лечение бийохинолом до общей дозы 40–50 мл. После перерыва в 1–2 мес назначают повторный курс пенициллинотерапии с последующим применением препаратов висмута. После повторного 2–3-месячного перерыва проводят еще 1–2 курса лечения солями тяжелых металлов. Критерием эффективности противосифилитического лечения являются данные клинического и ликворологического обследования больного. До начала и на всем протяжении специфического лечения рекомендуются поливитамины, витамин В^ в больших дозах, биогенные стимуляторы (алоэ, стекловидное тело), АТФ, сосудистые препараты (никотиновая кислота), средства, улучшающие нервно-мышечную проводимость (прозерин). При табетических болях не следует назначать наркотики, так как вероятно развитие наркомании. Предпочтение отдают карбамазепину (тегретолу). Лечение дополняют неспецифическими средствами, оказывающими пирогенное действие (пирогенал). После проведения курсов специфического лечения можно направлять больных на курорты с серными и радоновыми источниками. Для лечения атаксии разработаны специальные комплексы упражнений (по Френкелю), при которых больному прививаются навыки замещения зрением недостающего контроля за движениями.

11.7. Токсоплазмоз нервной системы

Токсоплазмоз – заболевание, вызываемое простейшим Toxoplasma gondii (класса Sporosoa) и приводящее к тяжелому поражению нервной системы и внутренних органов.

Эпидемиология. Токсоплазмоз распространен во многих странах. Человек заражается от домашних животных, чаще всего от кошек, которые являются окончательным хозяином паразита. Больные токсоплазмозом животные выделяют паразитов с мочой, слюной, молоком. Человек является промежуточным хозяином. Заражение происходит алиментарным (наиболее часто), капельным, контаминационным (через поврежденные кожу и слизистые оболочки), трансмиссивным (при укусе членистоногих) путем. Возможно внутриутробное заражение при проникновении паразита от матери к плоду через плаценту.

Патогенез. В организме человека токсоплазмы могут размножаться в кишечнике, распространяются лимфогенным и гематогенным путями. Стадия нахождения паразита в крови короткая (несколько дней). Попадая во внутренние органы, токсоплазмы вызывают в них воспалительные явления. Особенно часто поражаются ЦНС, сетчатка глаза, печень, миокард. В этих органах токсоплазмы находятся внутриклеточно и экстрацеллюлярно. Скопления паразитов называются псевдоцистами. Токсоплазмы способны образовать цисты в тканях, вызывая состояние латентной инфекции. Активизация паразита происходит при

неблагоприятных для макроорганизма условиях и снижении его иммунитета. В патогенезе токсоплазмозного поражения ЦНС имеют значение очаговые воспалительные явления, циркуляторные нарушения, связанные с васкулитом сосудов мозга, обструкция ликворных путей, приводящая к гидро– и микроцефалии.

Патоморфология. Наиболее грубые морфологические изменения ЦНС наблюдаются у детей. При макроскопическом исследовании выявляется расширение желудочков с перивентрикулярной зоной некроза. Обнаруживаются рубцы, замещающие участки некроза, облитерация межжелудочкового отверстия и латеральной апертуры IV желудочка. Выраженная гидроцефалия может привести к атрофии и деформации вещества полушарий мозга.

Морфологические проявления церебрального токсоплазмоза у взрослых многообразны. При микроскопическом исследовании наиболее характерны рассеянные по всему головному и спинному мозгу милиарные гранулемы, состоящие из больших эпителиоидных клеток, лимфоцитов, моноцитов, иногда эозинофилов. Гранулемы содержат многочисленных паразитов, окружены зоной отека с некротическими очажками, обусловленными васкулитом. Для токсоплазмоза типично обызвествление мелких очагов. При наличии токсоплазм в субарахноидальном пространстве возникает серозно-продуктивный лептоменингит.

Клинические проявления. Токсоплазмозом заболевают лица любого возраста, однако наиболее часто – дети. Выделяют приобретенный и врожденный токсоплазмоз.

Приобретенный токсоплазмоз. Инкубационный период длится от 3 до 10 дней, продромальный – с общим недомоганием, мышечными и суставными болями – обычно несколько недель, иногда месяцев. Острая стадия заболевания проявляется повышением температуры, ознобом, лимфаденопатией. Появляется генерализованная макулопапулезная сыпь, отсутствующая только на подошвах, ладонях, волосистой части головы. Наряду с общими признаками инфекционного заболевания имеются симптомы поражения различных органов: миокардит, пневмония, очаговый некротический нефрит, гепатит. Поражение ЦНС проявляется менингитом, энцефалитом, менингоэниефалитом, энцефаломиелитом. Редко наблюдаются радикулоневротическая и малосимптомная формы (последняя может быть обнаружена лишь с помощью серологических реакций).

Наиболее типичной формой токсоплазмоза ЦНС является менингоэнцефалит, в клинической картине которого имеются обшемозговые и менингеальные симптомы, парезы и параличи конечностей, тонико-клонические судороги, глазодвигательные (диплопия) и координаторные нарушения. Характерны расстройства сознания, летаргия, утрата памяти и ориентировки в пространстве. В крови обнаруживаются лейкоцитоз со сдвигом формулы влево, увеличение СОЭ, в цереброспинальной жидкости – лимфоцитарный плеоцитоз, умеренное увеличение содержания белка.

Врожденный токсоплазмоз. Если мать заболевает токсоплазмозом в первой половине беременности, то плод, как правило, погибает вследствие несовместимых с жизнью пороков развития. При инфицировании матери во второй половине беременности ребенок рождается с тяжелым поражением ЦНС. Острая стадия заболевания протекает внутриутробно, и ребенок рождается с активно текущим менингоэнцефалитом или его последствиями. Неврологические проявления менингоэнцефалита разнообразны: полиморфные эпилептические припадки, клонико-тонические судороги, спастические параличи и парезы, тремор, миоклонии, парезы глазных и мимических мышц, нистагм, мышечные контрактуры, менингеальные явления. Иногда имеются симптомы поражения спинного мозга.

Для врожденного токсоплазмоза характерна триада признаков: гидроцефалия, хориоретинит, интрацеребральные кальцификаты. При гидроцефалии размеры головы увеличиваются, кости черепа истончаются, роднички напряжены. Обычно гидроцефалии сопутствует микрофтальмия. Если гидроцефалия развивается до рождения ребенка, то в родах приходится прибегать к кесареву сечению. Однако во многих случаях увеличение объема головы не обнаруживается и гидроцефалия выявляется только при томографии. Хориоретинит часто бывает двусторонним, фокальным, включающим макулярную область. Возможны также ирит, увеит, катаракта, первичная или вторичная атрофия зрительных нервов. Интрацеребральные кальцификаты диаметром 1–3 см располагаются в коре большого мозга и базальных ганглиях и выявляются рентгенологически.

Дети с врожденным токсоплазмозом отстают в умственном развитии. У них наблюдаются также разнообразные психотические состояния (депрессия, психомоторное возбуждение, галлюцинации, кататония). Иногда у детей с врожденным токсоплазмозом обнаруживаются желтуха, гепатоспленомегалия. Температура обычно остается нормальной.

Давление цереброспинальной жидкости нормальное. Отмечаются высокое содержание белка и умеренный мононуклеарный плеоцитоз, иногда ксантохромия.

Течение. Ранее считалось, что врожденный токсоплазмоз приводит к смерти в течение первых лет жизни ребенка. В настоящее время возможны стабилизация инфекции и даже полное выздоровление с остаточными явлениями, выраженность которых зависит от степени поражения ЦНС (кальцификаты, хориоретинит, эпилептический синдром, отставание в умственном развитии и др.). У взрослых наряду с острым течением часто отмечается подострое или даже хроническое развитие заболевания. Нередко приобретенный токсоплазмоз, особенно у взрослых, протекает без выраженных в той или иной степени клинических симптомов (инаппарантная форма).

Диагностика. В распознавании токсоплазмоза имеют значение рентгенография черепа и томография (КТ– и МРТ-исследования). Однако наибольшую роль играют серологические исследования: реакция с красителем Айбена– Фельдмана, РСК с токсоплазмозным антигеном, РГА, внутрикожная проба с токсоплазмином, выявление токсоплазм в церебральной жидкости и тканях, выделение токсоплазм при инокуляции инфекционного материала животным. Диагностическое значение имеют только значительно повышенные титры серологических реакций или их нарастание, так как в популяции очень часто выявляются положительные пробы на токсоплазмоз вследствие перенесенной асимптомной формы.

Дифференцировать токсоплазмоз следует от вирусных энцефалитов, энцефаломиелита, менингита. Диагноз обязательно должен быть подтвержден лабораторными данными.

Лечение. Наилучший эффект дает комплексное назначение хлоридина и сульфадимезина. Суточная доза хлоридина для взрослых 0,05 г, сульфадимезина – 1,5 г. Препараты применяют 2–3 раза в день. Лечение продолжается 5 или 10 дней. После 7–10-дневного перерыва лечение повторяют дважды. Для профилактики токсического влияния хлоридина назначают фолиевую кислоту (0,005 г ежедневно). При необходимости показаны симптоматические средства.

11.8. Неврологические проявления ВИЧ-инфекции (нейроСПИД)

Инфицирование вирусом иммунодефицита человека (ВИЧ-инфекция) может протекать в виде латентного вирусоносительства и в виде синдрома приобретенного иммунодефицита (СПИД), являющегося конечной стадией ВИЧ-инфекции. ВИЧ-инфекция, как правило, сопровождается разнообразной неврологической симптоматикой. Выделяют две группы неврологических проявлений, связанных с ВИЧ-инфекцией. Первая группа – следствие непосредственного, прямого поражения ЦНС и периферической нервной системы ретровирусом. Вторая группа включает патологические состояния, являющиеся следствием иммунодефицита. Это оппортунистические (вторичные или параллельные) инфекции с поражением центральной и периферической нервной системы, саркома Капоши с локализацией в ткани мозга, первичные лимфомы ЦНС.

Этиология. Вирус СПИДа был описан в 1983 г. одновременно во Франции (в институте им. Л. Пастера) и в США (в лаборатории Р. Галло). Этот вирус из группы ретровирусов обладает очень высокой вариабельнотью. В настоящее время описано несколько основных типов ВИЧ. В качестве генетического материала вирус содержит РНК, которая легко встраивается в геномный материал клетки человека с помощью специального вирусного фермента – вирусной транскриптазы. ВИЧ активно размножается в клетке, некоторые инфицированные клетки под влиянием вируса сливаются, становясь гигантскими и многоядерными. ВИЧ способен долгое время циркулировать в крови человека, в его клетках, не оказывая при этом патогенного действия. Не у всех носителей ВИЧ развивается СПИД, хотя все они составляют группу риска. Механизмы поддержания этого латентного периода, как и причины активации вируса, пока не совсем ясны. Предполагается, что решающее значение имеют дополнительные внешние факторы, в том числе и другие инфекции, которые вызывают

срыв компенсаторных механизмов латентного вирусоносительства. Большое значение имеет состояние иммунной системы в целом, что связано как с предшествующими токсическими и инфекционными воздействиями на данный организм, так и с генетическими особенностями функционирования иммунитета данного человека.

ВИЧ нестоек во внешней среде. Пока доказанными являются четыре основных способа заражения. Первый – половым путем. Этот путь инфицирования, особенно при гомосексуальных контактах, преобладал на ранних этапах развития пандемии и связан во многом с микротравмами слизистых оболочек. Все большее значение приобретает заражение при гетеросексуальных контактах. В настоящее время основной (второй) путь заражения – повторное использование загрязненных инфицированной кровью медицинских инструментов, что происходит чаще всего при многократном использовании наркоманами игл и шприцев. Возможно заражение медицинского персонала при случайных уколах загрязненными медицинскими инструментами. Описаны случаи передачи вируса во время случайных порезов в парикмахерской, при плохом контроле за обработкой инструментов в стоматологических кабинетах. Третий путь передачи – через препараты крови и ее компонентов – имел значение исключительно на ранних этапах развития пандемии. В конце 80-х годов во всем мире установлен обязательный контроль всех препаратов крови для выявления вирусного материала, поэтому этот путь передачи практически потерял значение. Четвертый путь – передача ВИЧ от инфицированной матери к ребенку, вероятнее всего, трансплацентарно – большого эпидемиологического значения не имеет. Наличие других путей передачи ВИЧ от одного человека другому пока не доказано. Инкубационный период при этом инфекционном заболевании определить трудно.

ВИЧ тропен к клеткам иммунной и нервной систем. Вирус направленно поражает клетки, имеющие на своей мембране молекулу CD4-рецептора. Среди клеток иммунной системы этот рецептор имеют в основном Т-лимфоциты, выполняющие функции хелперных клеток. В меньшей степени этот белок представлен на мембранах других клеток, в частности клеток нервной системы, особенно микроглии, клеток сосудистой стенки и др. ВИЧ связывается с CD4-рецептором клетки при участии своего поверхностного белка, который в последующем может экспрессироваться на поверхности инфицированной клетки

Патогенез. Поражение иммунной системы при ВИЧ-инфекции связано не только с прямым или непрямым (при участии иммунных механизмов) цитотоксическим влиянием вируса на Т-хелперные клетки, но и нарушением регуляции иммунного ответа. Т-лимфоциты-хелперы осуществляют координацию и стимуляцию пролиферации и дифференцировки всех клеток иммунной системы, стимулируют продукцию антител В-клетками, продуцируют различные цитокины. координирующие работу иммунной системы. Недостаток и/или изменения активности хелперов приводят к нарушению иммунного ответа на многие вирусы, бактерии, простейшие, многие из которых при отсутствии иммунодефицита имеют условно-патогенное значение. Дисрегуляция в работе иммунной системы проявляется и тем, что наряду с иммунодефицитом у больных СПИДом отмечаются аутоиммунные реакции, т.е. неконтролируемые реакции на собственные антигены. Некоторые неврологические проявления СПИДа также связаны с аутоиммунными реакциями, например полиневропатия и асептический менингит.

Непосредственное воздействие вируса на нервную ткань является следствием биохимических изменений в пораженных клетках и развитием аутоиммунных реакций на антигены мозга. Причиной развития неврологической симптоматики является как прямой цитопатический эффект, так и нарушения взаимодействия между клетками нервной системы по типу дисбаланса в иммунной системе.

Среди оппортунистических инфекций наиболее часто наблюдается поражение мозга цитомегаловирусами, вирусами группы пегреа, токсоплазмой, гистоплазмой, грибами. Многие заболевания, например первичная лимфома ЦНС или криптококковый менингит, наблюдаются только у больных СПИДом. Некоторые заболевания развиваются при одновременном инфицировании мозга ВИЧ и другими инфекционными агентами, например прогрессирующая мультифокальная лейкоэнцефалопатия связана с одновременным воздействием ВИЧ и 1С-вируса, а саркома Капоши, вероятно, развивается при одновременном воздействии на

эндотелий сосудов ВИЧ и вируса Эпштейна–Барра.

11.8.1. Первичное поражение нервной системы при ВИЧ-инфекции

Патоморфология. Морфологически прямое поражение ВИЧ мозга приводит к развитию подострого гигантоклеточного энцефалита с участками демиелинизации. В ткани мозга могут быть выявлены моноциты с большим количеством вируса, проникшие из периферической крови. Эти клетки могут сливаться, образуя гигантские многоядерные образования с огромным количеством вирусного материала, что и явилось причиной обозначения этого энцефалита как гигантоклеточного. В то же время характерным является несоответствие тяжести клинических проявлений и степени патоморфологических изменений. У многих больных с отчетливыми клиническими проявлениями ВИЧ-ассоциированной деменции патоморфологически может выявляться только «побледнение» миелина и слабо выраженный центральный астроглиоз.

Клинические проявления. Симптомы прямого (первичного) поражения нервной системы при ВИЧ-инфекции классифицируются в несколько групп.

ВИЧ-ассоциированный познавательно-двигательный комплекс. В этот комплекс нарушений, обозначаемый ранее как СПИД-деменция, сейчас включают три заболевания – ВИЧ-ассоциированную деменцию, ВИЧ-ассоциированную миелопатию и ВИЧ-ассоциированные минимальные познавательно-двигательные расстройства.

ВИЧ-ассоциированная деменция. Больные с этими расстройствами страдают прежде всего от нарушений познавательной способности. У этих больных наблюдаются проявления слабоумия (деменции) субкортикального типа, которое характеризуется замедлением психомоторных процессов, невнимательностью, снижением памяти, нарушением процессов анализа информации, что затрудняет работу и повседневную жизнь больных. Чаще это проявляется забывчивостью, медлительностью, снижением концентрации внимания, затруднениями при счете и чтении. Могут наблюдаться апатия, ограничение мотиваций. В редких случаях болезнь может проявляться аффективными расстройствами (психозом) или припадками. При неврологическом осмотре этих больных выявляются тремор, замедление быстрых, повторяющихся движений, пошатывание, атаксия, гипертонус мышц, генерализованная гиперрефлексия, симптомы орального автоматизма. В начальных стадиях слабоумие выявляется только при нейропсихологическом тестировании. В последующем деменция может быстро прогрессировать до тяжелого состояния. Данная клиническая картина наблюдается у 8–16 % больных СПИДом, однако при учете данных аутопсии этот уровень повышается до 66 %. В 3,3 % случаев деменция может являться первым симптомом ВИЧ-инфекции.

ВИЧ-ассоциированная миелопатия. При этой патологии преобладают двигательные расстройства, преимущественно в нижних конечностях, связанные с поражением спинного мозга (вакуольная миелопатия). Отмечается значительное снижение силы в ногах, повышение мышечного тонуса по спастическому типу, атаксия. Часто выявляются и расстройства познавательной деятельности, однако слабость в ногах и нарушения походки выступают на первый план. Двигательные расстройства могут затрагивать не только нижние, но и верхние конечности. Возможны нарушения чувствительности по проводниковому типу. Миелопатия носит скорее диффузный, чем сегментарный характер, поэтому, как правило, не отмечается «уровня» двигательных и чувствительных расстройств. Характерно отсутствие болей. В цереброспинальной жидкости отмечаются неспецифические изменения в виде плеоцитоза, повышение содержания общего белка, возможно выявление ВИЧ. Распространение миелопатии среди больных СПИДом достигает 20%.

ВИЧ-ассоциированные минимальные познавательно-двигательные расстройства. Этот синдромокомплекс включает наименее выраженные нарушения. Характерные клинические симптомы и изменения нейропсихологических тестов аналогичны таковым при деменции, но в гораздо меньшей степени. Часто наблюдается забывчивость, замедление мыслительных процессов, снижение способности концентрировать внимание, нарушение походки, иногда неловкость в руках, изменения личности с ограничением мотивации.

Диагностика. В начальных стадиях заболевания деменция выявляется только с помощью

специальных нейропсихологических тестов. В последующем типичная клиническая картина на фоне иммунодефицита, как правило, позволяет точно поставить диагноз. При дополнительном исследовании отмечаются симптомы подострого энцефалита. При КТ– и МРТ-исследовании выявляют атрофию мозга с увеличением борозд и желудочков. На МРТ можно отметить дополнительные очаги усиления сигнала в белом веществе мозга, связанные с локальной демиелинизацией. Данные исследования цереброспинальной жидкости неспецифичны, могут выявляться небольшой плеоцитоз, незначительное повышение содержания белка, повышение уровня иммуноглобулинов класса С.

Другие поражения ЦНС, связанные с ВИЧ-инфекцией. У детей первичное поражение ЦНС часто является наиболее ранним симптомом ВИЧ-инфекции и обозначается как прогрессирующая ВИЧ-ассоциированная энцефалопатия детей. Для этого заболевания характерны задержка развития, мышечная гипертония, микроцефалия и кальцификация базальных ганглиев.

Практически у всех ВИЧ-инфицированных в той или иной степени можно выявить симптомы острого асептического менингита, который возникает сразу после инфицирования и патогенетически скорее всего связан с аутоиммунными реакциями при первичном ответе на антигены вируса. Этот серозный менингит проявляется симптомами острого воспаления оболочек (умеренно выраженный общемозговой и менингеальный синдромы), иногда с поражением черепных нервов. Клинические проявления обычно регрессируют самостоятельно в течение 1–4 нед.

ВИЧ-ассоциированные симптомы поражения периферической нервной системы. У больных СПИДом часто наблюдаются воспалительные полинейропатии в виде подострой мультифокальной множественной полиневропатии или множественных невритов с преимущественным поражением нижних конечностей. В этиологии этих нарушений, помимо ВИЧ, возможна роль вирусов рода Herpesvirus. Реже встречаются тяжелая форма подострой сенсомоторной полиневропатии или быстро развивающиеся периферические параличи при преимущественно моторных полиневропатиях. Наиболее часто ВИЧ-инфекция сопровождается дистальными полиневропатиями с преобладанием чувствительных нарушений в виде парестезии и дизестезий преимущественно в области свода стопы и пальцев ног, иногда с легкой слабостью и снижением коленных рефлексов.

ВИЧ-инфекция иногда сопровождается миопатическим синдромом. Для этого синдрома характерно подострое развитие проксимальной мышечной слабости с миалгиями, повышением утомляемости мышц и увеличением уровня креатинкиназы в сыворотке. Изменения ЭМГ близки к наблюдаемым при полиомиозитах, а при биопсии мышц выявляется де– и регенерация миофибрилл, периваскулярное и интерстициальное воспаление.

Лечение. Стратегия профилактики и лечения предусматривает борьбу с самой ВИЧ-инфекцией, симптоматическое лечение при поражении нервной системы, лечение оппортунистических инфекций и заболеваний, консультирование, санитарно-просветительную работу. Специфическое лечение включает противовирусную и иммунотерапию.

Проведены клинические испытания более 30 препаратов с противовирусным действием для лечения ВИЧ-инфекции. Наиболее известен ретровир (зидовудин, AZT, азидотимидин), дающий доказанный виростатический эффект. Ретровир является конкурентным ингибитором обратной транскриптазы, отвечающей за образование провирусной ДНК на матрице ретровирусной РНК. Активная трифосфатная форма ретровира, являясь структурным аналогом тимидина, конкурирует с эквивалентным производным тимидина за связывание с ферментом. Эта форма ретровира не имеет необходимых для синтеза ДНК 3'-ОН группировок. Таким образом, цепь провирусной ДНК не может наращиваться. Конкуренция ретровира с обратной транскриптазой ВИЧ примерно в 100 раз больше, чем с альфа-полимеразой клеточной ДНК человека. Критерием для назначения азидотимидина является снижение уровня Т-хелперов ниже 250–500 на 1 мм? или появление вируса в крови. Препарат используется для лечения больных СПИДом во всех стадиях, показано его благоприятное влияние на больных с ВИЧ-ассоциированным познавательно-двигательным комплексом, включая СПИД-деменцию и миелопатию, а также с ВИЧ-ассоциированными полиневропатиями, миопатиями. Ретровир используется для профилактики развития неврологических проявлений ВИЧ-инфекции и

оппортунистических процессов. Препарат проникает через ГЭБ, его уровень цереброспинальной жидкости составляет около 50 % от уровня в плазме. В качестве начальной дозы для больных с массой тела около 70 кг рекомендуется принимать по 200 мг каждые 4 ч (1200 мг в день). В зависимости от клинического состояния больных и лабораторных показателей дозировки могут варьировать от 500 до 1500 мг в день. Необходимость в подборе индивидуальных доз может возникать у больных с проявлениями побочных эффектов или при тяжелых проявлениях СПИДа с истощением ресурсов костного мозга, что проявляется лейкопенией и анемией. Для уменьшения выраженности гематоксических эффектов препарат часто сочетают с эритро– или гемопоэтином, витамином В12. Среди других возможных побочных эффектов следует отметить анорексию, астению, тошноту, поносы, головокружения, головную боль, лихорадку, нарушения сна, извращения вкуса, сыпь, снижение психической активности, появление чувства тревоги, учащение мочеиспускания, генерализованные боли, озноб, кашель, одышку. Убедительных данных об особенностях острой передозировки пока нет, при проявлении побочных эффектов при длительном приеме может быть полезен гемодиализ. В настоящее время ретровир остается единственным формально разрешенным противовирусным препаратом для лечения СПИДа, в том числе первичных поражений нервной системы. Учитывая большое количество тяжелых побочных эффектов ретровира, в настоящее время ведутся клинические испытания других нуклеозидных производных, у которых миелотоксическое действие выражено слабее.

Учитывая роль аутоиммунных реакций в развитии поражений периферической нервной системы при СПИДе, для лечения в некоторых случаях эффективны кортикостероиды и цитостатики, плазмаферез. Для коррекции иммунодефицита используют различные иммуностимуляторы. Среди них цитокины (альфа– и бета-интерфероны, интерлейкины и др.), иммуноглобулины, гемопоэтические факторы роста. Восстановительная иммунотерапия до последнего времени не давала значительных клинических эффектов, позволяя только несколько затормозить развитие патологического процесса. В последние годы редко осуществляют пересадку костного мозга из-за большого количества побочных реакций и незначительной эффективности этой процедуры. Исследуется использование факторов тимуса, растворимого рекомбинантного рецептора Т-лимфоцитов С04, способного предупреждать попадание вируса в клетку, рекомбинантных и высокоочищенных белков оболочки ВИЧ в качестве вакцин.

Прогноз. При наличии неврологических проявлений СПИДа, как правило, неблагоприятный. Пока не известны случаи излечения от ВИЧ-инфекции, хотя возможно многолетнее бессимптомное вирусоносительство. Основное значение в борьбе с ВИЧ-инфекцией придается профилактическим мероприятиям, которые уже позволили снизить темпы роста числа инфицированных лиц.

11.8.2. Оппортунистические заболевания нервной системы при ВИЧ-инфекции

Наиболее важными из этой группы заболеваний является прогрессирующая мультифокальная энцефалопатия, церебральный токсоплазмоз, криптококковые менингиты, энцефалиты и полирадикулоневриты, вызванные цитомегаловирусом и вирусами рода Herpesvirus, туберкулез с поражением мозга, первичная лимфома ЦНС. Диагноз оппортунистической инфекции часто верифицируется только ретроспективно при ответе на специфическую терапию, подозрение может возникать при анализе неспецифических клинических симптомов, данных компьютерной и МР-томографии и основываться на серологических исследованиях или данных биопсии.

При **прогрессирующей мультифокальной лейкоэнцефалопатии** отмечается клинические проявления многоочагового поражения белого вещества головного мозга в виде гемипарезов и гемигипестезий, гемианопсий, статической и динамической атаксии, которые могут сопровождаться снижением интеллекта, припадками. Симптомы медленно неуклонно прогрессируют до полной обездвиженности больных. Причиной этой энцефалопатии является паповавирус JC, действующий одновременно с ВИЧ. Помимо очагов демиелинизации, патогномонично выявление глиальных клеток с характерными включениями вокруг областей разрушения миелина. Эффективного лечения при этом заболевании нет. Прогноз

неблагоприятный, так как максимальная продолжительность жизни после появления первых симптомов не превышает 2 мес.

Церебральный токсоплазмоз является следствием реактивации латентной инфекции мозга внутриклеточным паразитом Toxoplasma gondii. Клиническая картина обусловлена локализацией и активностью воспалительного процесса. Специфичных клинических симптомов этого энцефалита нет. При томографии часто отмечаются множественные билатеральные кольцевые очаги, хотя эти изменения также не являются специфичными.

Точный диагноз может быть поставлен на основе данных о выявлении этого возбудителя различными методами в образцах биопсии. В некоторых случаях диагноз подтверждается косвенно, если состояние больного улучшается после назначения специфических препаратов (пириметамин, сульфадиазин и др.).

Криптококковые менингиты вызываются грибом Cryptococcus neofomans. Этот менингит, как правило, характеризуется выраженным менингеальным и общемозговым синдромами. Диагноз устанавливается при посеве цереброспинальной жидкости на криптококк. У многих больных это заболевание является первым проявлением перехода из стадии латентного вирусоносительства в стадию СПИДа. Специфическое лечение (амфотерицин В) приводит к регрессу симптоматики.

Практически не поддается лечению тяжелая **мультифокальная полирадикулоневропатия, вызываемая цитомегаловирусом** . Этот синдром, как правило, сопровождается другими проявлениями инфекции: пневмониями, колитами, ритинитами и др.

Реактивация латентной инфекции, вызванной Micobacterium tuberculosis, приводит к развитию **туберкулезного менингита** , **абсцессов мозга** . Тяжелые диффузные **энцефалиты** у больных СПИДом могут быть вызваны вирусами Herpes simplex и Varicella zoster. У 5 % больных СПИДом могут выявляться **первичная лимфома ЦНС** (преимущественно В-типа, в генезе которой большое значение имеет инфекция вирусом Эпштейна– Барра) и **саркома Капоши** , иногда приводящая к развитию внутримозговых кровоизлияний. Первичная лимфома ЦНС – специфичное для СПИДа проявление. Пролиферируют обычно атипичные лимфоциты. Опухоль распространяется периваскулярно, а клиническая картина зависит от локализации и объема опухоли.

Лечение. Помимо борьбы с непосредственно ретровирусом, проводится специфическое лечение того или иного инфекционного заболевания, развивающегося на фоне иммунодефицита. Активно используются комбинации иммуномодуляторов и противовирусных препаратов. Например, рекомбинантный альфа-интерферон (дозы от 3 000 000 до 54 000 000 МЕ) самостоятельно или в комбинации с ретровиром или винбластином используют при лечении саркомы Капоши. Среди противовирусных средств для лечения оппортунистических вирусных инфекций наиболее эффективным считается ацикловир – аналог пуринового нуклеозида, который после превращения в организме человека в трифосфат ацикловира ингибирует биосинтез ДНК вируса. Вирусная форма фермента тимидинкиназы (точка приложения ацикловира) связывается с препаратом в 1 000 000 раз быстрее, чем фермент человека. Чаще используют внутривенные введения: по 5–10 мг/кг через 8 ч 5–10 дней в зависимости от тяжести поражения. Побочные эффекты достаточно выражены, особенно опасна кристаллурия, наблюдаемая чаще при внутривенном введении, поэтому препарат вводят медленно в течение часа на фоне обильного питья, что следует учитывать при лечении энцефалитов с отеком мозга. Реже используется видарабин – аналог пуринового нуклеозида, который ингибирует ДНК-полимеразу, т.е. этот препарат также эффективен только против ДНК-содержащих вирусов. Используется преимущественно внутривенный способ введения в течение 12 ч. При использовании видарабина возможны следующие побочные реакции: паркинсоноподобный тремор, атаксия, миоклонии, галлюцинации и дезориентация, при увеличении дозы возможна панцитопения. Противовирусные препараты в тяжелых случаях сочетают с плазмаферезом. В некоторых случаях эффективно сочетание противовирусных препаратов с интерферонами.

При грибковых инфекциях, в частности криптококковых менингитах и гистоплазмозе, чаще используют амфотерицин В. Этот полиеновый антибиотик связывается со специфическим белком мембраны оболочки грибов и простейших, деформируя ее, что приводит к выходу калия

и ферментов и соответственно гибели клетки. Чаще используют внутривенно по 0,1 мг в 1 мл 5 % раствора глюкозы, может быть эффективным эндолюмбальное введение. Препарат высокотоксичен, наиболее опасно нарушение функции почек. Поэтому использовать его рекомендуют только при полной уверенности в серологически подтвержденном диагнозе.

При токсоплазмозе Ц НС используют сочетание хлоридина (пириметамина) и сульфаниламидов короткого действия (сульфазин, сульфадиазин, сульфадимезин). Эти препараты влияют на обмен фолиевой кислоты, оказывая совместное бактерицидное действие. При туберкулезных поражениях используются обычные дозировки противотуберкулезных препаратов. Предпочтение отдается хорошо проникающему через ГЭБ изониазиду (300 мг в день per os), реже используют рифампицин (600 мг в день per os) и стрептомицин (0,75 г внутримышечно 6 раз в день). Лимфома ЦНС поддается агрессивной радиационной терапии, без которой смерть больного может наступить в течение 2 нед. Медикаментозное лечение больных нейроСПИДом должно сочетаться с полноценным питанием для полдержания массы тела, вопросы питания должны быть рассмотрены уже при обнаружении позитивной реакции на ВИЧ. Некоторые виды диет с низким содержанием белка могут быть опасны для таких больных, так как подавляется гуморальный иммунитет.

11.9. Боковой амиотрофический склероз

Боковой амиотрофический склероз (БАС) – хроническая прогрессирующая болезнь нервной системы неясной этиологии, избирательно поражающая двигательные нейроны спинного и головного мозга, сочетающаяся с дегенерацией корково-спинномозговых и корково-ядерных волокон. Частота заболевания – 2–7 случаев на 100 000 жителей. Средний возраст больного при начале заболевания составляет 50–70 лет, редко менее 40 лет. При семейных формах (5–10 %) случаев отмечается наследование по аутосомно-доминантному типу.

Патогенез. Наиболее обоснованной в настоящее время считается мультифакториальная теория – воздействие внешних патологических факторов (экзотоксины, неизвестные инфекционные агенты) на предрасположенных лиц. Показано, что при некоторых формах БАС причиной гибели мотонейронов служат продукты свободнорадикального окисления и глутаматергическая экзотоксичность. Избирательность поражения мотонейронов и нарастание темпа их гибели еще не получили удовлетворительного объяснения.

Патоморфология. Отмечена дегенерация нейронов в III и V слоях прецентральной извилины, прилегающих отделах лобной доли, в передних рогах спинного мозга, в двигательных ядрах V, VII, X, XII черепных нервов в стволе мозга. Поражаются кортикоспинальные пути на всем их протяжении. Больше всего страдают передние рога и боковые канатики спинного мозга.

Клинические проявления. Заболевание характеризуется сочетанием синдрома поражения передних рогов спинного мозга и пирамидного синдрома при отсутствии объективных чувствительных расстройств и нарушения функции тазовых органов. В начале заболевания появляются мышечные атрофии дистальных отделов конечностей, предшествующие, как правило, снижению мышечной силы. Фасцикуляции, фибрилляции и крампи могут быть наиболее ранними симптомами заболевания. Параллельно симптомам периферического паралича выявляются признаки пирамидного синдрома: высокие сухожильные и периостальные рефлексы, расширение их рефлексогенных зон, патологические рефлексы Бабинского, Бехтерева. Мышечный тонус в паретичных конечностях повышен по спастическому типу. Симптомы периферического и центрального паралича могут быть выражены равномерно; в части случаев, симптомы периферического поражения превалируют над проявлениями центрального; возможно и обратное сочетание. В поздних стадиях заболевания доминируют признаки периферического паралича. В начальной стадии БАС в зависимости от преимущественной локализации патологического процесса выделяют шейно-грудную, пояснично-крестцовую, бульбарную формы, а также формы БАС, ассоциированные с деменцией или, что редко, с экстрапирамидным синдромом. При *шейно-грудной форме*

поражаются мышцы дистальных отделов верхних конечностей – атрофии кисти по типу «обезьяньей лапы». Атрофии и парезы верхних конечностей нарастают, захватывают мышцы плечевого пояса, спины, грудной клетки. Брюшные рефлексы сохранены длительно. При *пояснично-крестцовой* форме БАС нарастает слабость в дистальных отделах нижних конечностей, с фасцикуляциями и атрофиями мышц, появляется неустойчивость, нетвердость при ходьбе; позднее присоединяется степпаж (петушиная походка). При *бульбарной форме* типичны фибриллярные подергивания и атрофии языка, расстройства глотания, артикуляции, фонации. Движения языка ограничены, голос приобретает гнусавый оттенок, больные поперхиваются при еде, голова часто свисает, движения ее ограничены, лицо становится амимичным, нижняя челюсть отвисает, жевание затруднено. Часто присоединяются псевдобульбарные симптомы в виде рефлексов орального автоматизма, насильственного плача, смеха.

Течение. Для заболевания характерно прогредиентное течение. Процесс неуклонно распространяется и приводит к летальному исходу на фоне бульбарных расстройств. Продолжительность жизни больных в зависимости от формы заболевания составляет от 2 до 12 лет, в среднем 3–4 года.

Диагностика и дифференциальный диагноз. На электромиограмме отмечают ритмичные потенциалы фасцикуляций с амплитудой до 300 мкВ и частотой 5–35 Гц (ритм «частокола»), скорость проведения не изменена, нет «блоков проведения». Цереброспинальная жидкость, как правило, не изменена. МРТ нормальна. Для постановки диагноза БАС необходимым является сочетание симптомов центрального и периферического паралича на уровне шейно-грудного, пояснично-крестцового утолщений спинного мозга и(или) бульбарного отдела ствола мозга. Диагноз определяется как возможный – при поражении одного отдела из трех, как вероятный – при поражении двух, как достоверный, если поражены все три отдела.

Боковой амиотрофический склероз необходимо дифференцировать от сирингомиелии, при которой выявляют изолированное сегментарное поражение поверхностной чувствительности. Опухоли спинного мозга, краниовертебральной области выявляются при компьютерной и МР-томографии. При спондилогенной шейной миелопатии наблюдаются нарушения глубокой чувствительности. Сходная с БАС клиническая картина встречается при полиневропатии с «блоками» проведения, гиперпаратиреозе, тиреотоксикозе, полимиозите, глиоме ствола, полиомиелите. Иногда встречается синдром доброкачественных фасцикуляций (миокимии) у молодых людей при отсутствии какой-либо другой неврологической симптоматики.

Лечение. Эффективного лечения не существует. Основой является симптоматическая терапия. Депрессия наблюдается часто и снимается транквилизаторами или трициклическими антидепрессантами, уменьшающими также саливацию. Нарушения сна корректируют бензодиазепинами. При болезненных мышечных сокращениях (крампи) назначают финлепсин, миорелаксанты. При спастичности применяют миорелаксанты (лиорезал, мидокалм). Боли, часто суставные, могут быть купированы нестероидными противовоспалительными препаратами. В терминальной стадии применяют опиаты.

Бронхолегочная инфекция, часто протекающая асимптомно, требует применения антибиотиков широкого спектра действия.

Саливацию могут уменьшить препараты атропина.

Применяют специальные приспособления для облегчения движений больного (трости, кресла, функциональные кровати), воротники для фиксации шеи.

При выраженных нарушениях бульбарных функций целесообразно применение назогастрального зонда или наложение гастростомы. Вопрос об искусственной вентиляции легких решается в каждом случае индивидуально.

Глава 12
Демиелинизирующие заболевания

12.1. Рассеянный склероз

Рассеянный склероз (син.: множественный склероз, sclerosis disseminata) – хроническое демиелинизирующее заболевание, развивающееся вследствие воздействия внешнего патологического фактора (наиболее вероятно, инфекционного) на генетически предрасположенный организм. При этом заболевании наблюдается многоочаговое поражение белого вещества центральной нервной системы, в редких случаях с вовлечением и периферической нервной системы. В большинстве случаев рассеянный склероз (РС) характеризуется неуклонным, чаще волнообразным течением, которое в последующем может сменяться постепенным прогрессированием.

Эпидемиология. Исторически более высокие показатели распространенности (болезненности) и заболеваемости РС встречаются в географических зонах, максимально удаленных от экватора. В последние годы эта зависимость выражена в меньшей степени, и рассеянный склероз стал часто встречаться и во многих южных регионах. Прямая связь распространенности РС с широтой, вероятнее всего, обусловлена не только географическим положением, но и большим количеством этнических социально-экономических особенностей.

В зависимости от показателей распространенности РС выделяют три зоны: зона высокого риска с частотой заболевания более 50 на 100 000 населения включает Северную и Центральную Европу, юг Канады и север США, юг Австралии и Новую Зеландию. Зона среднего риска имеет частоту заболевания 10–50 на 100 000 населения и объединяет центр и юг США, Гавайские острова, северную Скандинавию, Южную Европу, Израиль, белое население Южной Африки, север и запад Украины, европейскую часть России, Дальний Восток. Зона низкого риска с частотой 10 и менее на 100 000 населения включает Азию, север Южной Америки, Аляску, Гренландию, острова Карибского моря, Мексику, большую часть Африки, Ближний и Средний Восток. Основной тенденцией в эпидемиологии РС последних десятилетий является отчетливое увеличение показателей распространенности и заболеваемости в большинстве регионов.

В России, помимо исторически сложившихся зон высокого риска РС на севере и северо-западе страны, в 80-е годы описаны зоны высокого риска РС на юге европейской части, в Поволжье и на Дальнем Востоке.

Особенностью географического распространения РС является наличие небольших территорий с очень высоким уровнем заболеваемости (кластеры) и единичных случаев резкого повышения показателей заболеваемости (микроэпидемий РС), среди которых наиболее известна эпидемия РС на Фарерских островах (Дания) после второй мировой войны.

Помимо географических, существенное влияние на риск развития РС оказывают особенности питания, социально-экономические и экологические характеристики. Обращается внимание на возрастные и половые различия. РС редко диагностируется у пациентов моложе 15 и старше 55 лет, хотя в последние годы отмечается увеличение случаев раннего дебюта заболевания в возрасте до 15 лет (10–12 лет), что составляет 2–8 % от общего числа больных РС в различных регионах.

Этиология. В настоящее время РС определяют как мультифакториальное заболевание. Под этим понимается участие как внешних, так и наследственных факторов.

Внешние факторы , воздействуя на генетически предрасположенных лиц, могут стимулировать развитие воспалительно-аутоиммунного процесса в ЦНС и разрушение миелина. Наибольшее значение, вероятно, имеют инфекционные агенты, особенно вирусные инфекции. Многочисленные исследования показали, что, вероятнее всего, нет одного вируса как первопричины РС. При этом заболевании выявлен повышенный титр антител в сыворотке и цереброспинальной жидкости к различным вирусам, что может быть следствием нарушения иммунорегуляции (поликлональная активация гуморального иммунитета), а не указывать на этиологическое значение того или иного возбудителя.

Вирусы кори, краснухи, инфекционного мононуклеоза (вирус Эпштейна– Барра), вирус герпеса, а также различные бактерии могут выступать в качестве триггерного фактора, участвуя в индукции и поддержании воспалительного и аутоиммунного процессов. Большое внимание уделяется участию латентной, персистирующей вирусной инфекции, в том числе и условно-патогенных для человека вирусов, в стимуляции иммунной системы и реактивации

патологического процесса. В качестве триггеров обострений РС могут выступать и различные экзо– и эндогенные факторы, влияющие на проницаемость гематоэнцефалического барьера (ГЭБ), отделяющего антигены мозгакак забарьерного органа от иммунной системы крови. Среди этих факторов особое значение могут иметь травмы головы и спины, стрессы, физическое и психическое перенапряжение, операции. Предполагается, что большое влияние на иммунологические и биохимические процессы в ЦНС имеют особенности питания, в частности преобладание животных жиров и белков может быть одним из дополнительных факторов риска развития РС. Не исключается дополнительное патологическое влияние экзотоксинов, в частности красок, органических растворителей, продуктов нефтепереработки.

Убедительно доказано наличие *генетических факторов* предрасположенности к рассеянному склерозу, что наиболее отчетливо проявляется при семейных случаях заболевания. В семьях больных риск второго случая заболевания в разных этнических группах в 4–20 раз выше, чем в данной популяции в целом. У монозиготных близнецов РС встречается в 4 раза чаще, чем у дизиготных. Эпидемиологические и генетические исследования выявили связь между риском развития РС и определенными локусами главной системы гистосовместимости на 6-й хромосоме (HLA-системы), обусловливающими своеобразие иммунного ответа у данного индивидуума. Первоначальные исследования косвенными методами выявили связь с локусамп А3 и В7 из первого класса. Более сильная ассоциация отмечена с набором аллелей по локусу HLA второго класса, который наследуется сцепленно. Этот набор получил название «гаплотип DR2» (или Dw2). Исследования с использованием методов прямого генотипирования позволили уточнить его аллельный состав, который в настоящее время описан как DRB1*1501, DQA1*0102, DQB1*0602. Помимо этого гаплотипа единственной подтвержденной ассоциацией является связь РС с DR4 у жителей о.Сардиния (Италия). Помимо ассоциаций с генами HLA-системы исследуются возможные связи риска развития РС с генами цитокинов, белков миелина, неспецифических ферментов, Т-клеточных рецепторов, иммуноглобулинов и др. Вероятнее всего, РС – мультигенное заболевание, для развития которого необходима комбинация определенных аллелей по нескольким генам. Под воздействием внешних факторов эта наследственная предрасположенность реализуется как хронический демиелинизирующий процесс, активность и своеобразие клинических проявлений которого также зависят от индивидуального набора внешних и генетических факторов.

Патогенез. Большое значение в патогенезе РС имеет состояние иммунной системы. Об этом свидетельствуют гистологические исследования: наличие инфильтратов, состоящих из иммунокомпетентных клеток, в свежей бляшке; связь с генетическими факторами, контролирующими иммунную систему; разнообразные изменения показателей иммунологических реакций крови и цереброспинальной жидкости; способность иммуносупрессоров подавлять обострение заболевания и, наконец, наличие антител и клонов клеток, специфичных к антигенам мозга, среди которых наиболее энцефалитогенным является основной белок миелина (ОБМ). Небольшая группа активированных клеток вызывает повышение проницаемости гематоэнцефалического барьера, что приводит к проникновению в ткань мозга большого количества клеток крови и развитию воспалительной реакции. В последующем происходит срыв толерантности к антигенам миелина и в патологический процесс включаются различные клеточные и, в меньшей степени, гуморальные аутоиммунные реакции. Аутоиммунные реакции на ОМБ и другие антигены нарастают лавинообразно. Ведущее значение в запуске и поддержании иммунопатологического процесса имеют антигенпредставляющие клетки – микроглия, астроциты и эндотелий сосудов мозга, способные привлекать циркулирующие лимфоциты в ткань и активировать их. Многие клетки глии, как и клетки крови, способны вырабатывать активационные цитокины, стимулирующие воспалительные и аутоиммунные реакции. Среди активационных цитокинов основное значение имеют гамма-интерферон, фактор некроза опухолей альфа, интерлейкины 1, 2 и 6 (ИЛ1, ИЛ2, ИЛ6), способные усиливать экспрессию молекул адгезии и стимулировать представление антигена лимфоцитам. Повышение продукции цитокинов может происходить под воздействием различных внешних и внутренних факторов, что реактивирует патологический процесс. Непосредственно разрушение миелина может происходить различными способами – активированными клетками, цитокинами, антителами. Возможны переключение иммунных

реакций с внешних антигенов на антигены мозга (механизмы молекулярной мимикрии), развитие реакции на суперантигены и поликлональная стимуляция иммунитета при недостаточности механизмов контроля за аутоиммунными реакциями.

Не исключена возможность прямого цитопатического влияния вирусов, цитокинов. продуктов распада миелина и других токсических веществ на олигодендроциты (миелинсинтезирующие клетки). Большое значение в патогенезе РС имеют особенности обмена в ткани мозга, изменения реологических свойств крови, как при любом воспалении, нарушения обмена цинка, меди, железа и других микроэлементов, обмена полиненасыщенных жирных кислот, аминокислот и другие факторы. При этом страдают нервные волокна, которые подвергаются необратимым дегенеративным изменениям. Цитокины, продукты перекисного окисления и другие вещества могут повреждать нервные волокна уже в ранних стадиях заболевания.

Длительный аутоиммунный процесс приводит к истощению иммунной системы с развитием вторичного иммунодефицита и снижению гормональной активности коры надпочечников.

Патоморфология. Морфологически патологический процесс при РС характеризуется многочисленными очаговыми изменениями в головном и спинном мозге. Излюбленная локализация очагов (или бляшек) – перивентрикулярное белое вещество, боковые и задние канатики шейной и грудной части спинного мозга, мозжечок и ствол мозга. В этих отделах ЦНС образуется большое количество очажков разной величины и формы, отличающихся от нормальной нервной ткани цветом и консистенцией. Характерным для свежей бляшки является периваскулярная инфильтрация ткани мозга лимфоидными элементами крови, большинство которых составляют Т-клетки, а также выраженный локальный отек, приводящий в ранних стадиях к преходящему блоку проведения нервного импульса по пораженному волокну. Разрушение миелина и последующая дегенерация аксона являются причинами стойкого блока проведения нервного импульса. Старая, неактивная бляшка РС, сероватого цвета и плотная на ощупь, характеризуется прежде всего реактивной пролиферацией астроцитов (астроглиоз) и уменьшением содержания олигодендроцитов. В некоторых случаях по краям старой бляшки могут наблюдаться новые зоны отека и периваскулярной инфильтрации, что указывает на возможность роста старых очагов.

Клинические проявления. В типичных случаях первые клинические симптомы РС появляются у лиц молодого возраста (от 18 до 45 лет), хотя в последнее время все чаще описывают дебют РС как у детей, так и у лиц старше 50 лет. Первыми симптомами заболевания часто бывают ретробульбарные невриты, снижение остроты зрения, скотомы, ощущения нечеткости изображения, пелена перед глазами, преходящая слепота на один или два глаза (последнее при двустороннем процессе). Заболевание может начинаться с глазодвигательных расстройств (диплопия, косоглазие, межъядерная офтальмоплегия, вертикальный нистагм), неврита лицевого нерва, головокружения, пирамидных симптомов (центральный моно-, геми– или парапарез с высокими сухожильными и периостальными рефлексами, клонусами стоп, патологическими пирамидными рефлексами, исчезновением брюшных кожных рефлексов), мозжечковых нарушений (пошатывание при ходьбе, статическая и динамическая атаксия, интенционное дрожание, горизонтальный нистагм), расстройств поверхностной (онемение, диз– и парестезии) или глубокой чувствительности (сенситивная атаксия, сенситивный парез, гипотония).

Наиболее ранними симптомами поражения проводящих путей могут быть быстрая истощаемость и исчезновение брюшных рефлексов, снижение вибрационной чувствительности и дизестезии, асимметрия сухожильных рефлексов. Значительно реже первыми признаками болезни могут быть невротические расстройства, синдром хронической усталости, нарушения функций тазовых органов (задержка мочеиспускания, императивные позывы), а также вегетативные нарушения.

Аналитические ретроспективные исследования показали, что дебют РС с ретробульбарного неврита и чувствительных расстройств и длительная первая ремиссия являются признаками более благоприятного течения заболевания, тогда как появление признаков поражения пирамидного тракта или путей мозжечка и короткая первая ремиссия

(или первично прогредиентное течение, т.е. отсутствие ремиссий в целом) являются прогностически неблагоприятными. Как отражение вегетативно-эндокринных расстройств у женщин отмечается нарушение менструального цикла, у мужчин – импотенция.

Прогрессирование РС приводит к поражению других отделов ЦНС и возникновению новых симптомов. Уже в начальных стадиях характерна повышенная утомляемость (синдром «хронической усталости»). В более поздних стадиях психопатологические изменения могут проявляться в виде эмоциональной неустойчивости, эйфории или депрессии, раздражительности, вялости, апатии, снижения интеллекта различной степени вплоть до деменции. Эпилептические припадки при РС встречаются редко, хотя у некоторых больных могут быть пароксизмальные изменения тонуса, невралгические боли и другие пароксизмальные нарушения чувствительности. Наиболее ярким проявлением сенсорных пароксизмов при РС являются «прострелы» по типу синдрома Лермитта. Синдром Лермитта выражается в болезненных неприятных ощущениях покалывания, напряжения, «прохождения тока» по спине от головы до ног, чаще при разгибании шеи. Предполагаемая причина – очаг демиелинизации в спинном мозге на шейном уровне с выраженным отеком. При этом механическая деформация, например, при разгибании шеи или активация поврежденных пирамидных волокон приводит к раздражению чувствительных волокон, проходящих через этот отдел, и возникновению своеобразных ощущений.

Имеется ряд характерных для РС симптомокомплексов, отражающих особенности клинического проявления демиелинизирующего поражения. Среди них наиболее распространены синдромы «клинического расщепления», «непостоянства клинических симптомов» и «горячей ванны».

Синдром «клинического расщепления», или «диссоциации», был описан Д.А. Марковым и А.Л. Леонович. Авторы понимали этот синдром как разнообразные проявления несоответствия между симптомами поражения различных проводящих путей при РС. Этот синдром отражает сочетание у одного больного симптомов поражения разных проводящих путей или разных уровней поражения. Например, высокие сухожильные рефлексы, патологические стопные знаки наряду с выраженной гипотонией у больных РС наблюдаются при одновременном поражении пирамидного пути и проводников мозжечка, реже – при нарушении глубокой чувствительности. Одним из наиболее известных и хорошо изученных синдромов при РС является синдром «горячей ванны». Известно, что при повышении температуры окружающей среды состояние больных РС ухудшается. Этот синдром неспецифичен и отражает повышенную восприимчивость нервного волокна, лишенного миелиновой оболочки («изоляции»), к внешним воздействиям. Все эти изменения, как правило, носят преходящий, нестойкий характер, что является более специфичным для РС признаком, чем само ухудшение состояния. Для РС характерен клинический феномен колебания выраженности симптомов РС не только на протяжении нескольких месяцев или лет, но и в течение одних суток, что связано с большой чувствительностью демиелинизированного волокна к изменениям гомеостаза.

В целом клинические проявления РС могут быть разделены на 7 основных групп:

1) поражение пирамидной системы с геми-, пара– и тетрапарезами с соответствующим повышением сухожильных рефлексов и патологическими пирамидными симптомами;

2) поражение мозжечка и его путей с развитием статической и динамической атаксии, мышечной гипотонии;

3) нарушения чувствительности, вначале глубокой, с развитием сенситивной атаксии и сенситивных парезов, а затем болевой и температурной по проводниковому типу;

4) поражение белого вещества ствола мозга с различными нарушениями черепной иннервации, чаще всего с развитием глазодвигательных симптомов, поражением лицевого нерва (периферический парез мышц лица);

5) невриты зрительного нерва (в том числе ретробульбарные невриты) со снижением остроты зрения и появлением скотом;

6) нарушения функции тазовых органов, чаще по типу императивных позывов, задержек мочеиспускания, в последующем до недержания мочи;

7) нейропсихологические изменения, ослабление памяти, эйфория или депрессия, характерен синдром хронической усталости.

В большинстве случаев у больных имеются симптомы поражения и головного, и спинного мозга (*цереброспинальная форма*). В некоторых случаях в клинической картине преобладают симптомы поражения спинного мозга (*спинальная форма*) или мозжечка (*мозжечковая или гиперкинетическая форма*). В последнем случае интенционное дрожание может быть настолько выраженным, что достигает степени гиперкинеза и делает невозможным любое целенаправленное движение. Возникают дисметрия, адиадохокинез, скандированная речь, выраженная атаксия.

Течение. У 85–90 % больных заболевание имеет волнообразное течение с периодами обострений и ремиссий, которое после 7–10 лет болезни практически у всех больных сменяется вторичным прогрессированием, когда наблюдается постепенное ухудшение состояния больных. В 10– 15 % случаев РС с самого начала имеет первично прогрессирующее (прогредиентное) течение. Тяжесть поражения нервной системы и темпы развития необратимых симптомов значительно варьируют у разных больных. Возможны как случаи «мягкого», «благоприятного» течения заболевания с периодами ремиссий или стабилизации на десятки лет, так и быстротекущие варианты (*стволовая форма РС, или болезнь Марбурга*). Истинное обострение РС следует дифференцировать от псевдообострений, когда ухудшение в состоянии больного связано не с активацией иммунопатологического процесса, а с неспецифическими изменениями гомеостаза. Они характеризуются временным углублением уже имеющихся у больного симптомов, а не появлением новых. Возможны субклинические обострения, когда новые очаги образуются в клинически немых зонах (перивентрикулярное белое вещество) и выявляются только при магнитно-резонансной томографии.

Различные изменения гомеостаза могут являться триггерами, провоцирующими обострение заболевания. Часто в этой роли выступают инфекции, психогенные стрессы, реже – травмы, переохлаждения и физическое перенапряжение, операции (особенно под наркозом), воздействие токсинов и радиации. Многолетние динамические наблюдения за больными женщинами с РС в разных странах Европы показали, что беременность и роды не влияют на кратковременный и долгосрочный прогноз при РС, а у многих больных индуцируют развитие стойкой длительной ремиссии. Искусственное прерывание беременности, особенно в поздние сроки, довольно часто является причиной тяжелых обострений РС.

Диагностика и дифференциальный диагноз. Клинический полиморфизм РС, обусловленный индивидуальным набором внешних и генетических факторов патогенеза, обусловливает значительные трудности ранней диагностики. С 1983 г. для постановки диагноза РС используются диагностические критерии C. Poser. Согласно этим критериям, заболевание должно проявиться в возрасте до 59 лет по меньшей мере двумя очагами поражения белого вещества ЦНС, возникновение которых должно быть разделено по времени не менее чем в один месяц.

Критерий разделения в локализации и во времени образования очагов («диссеминация в месте и времени») является основным при установлении клинически *достоверного диагноза* РС. Важно, что до установления диагноза РС должны быть исключены все другие причины такого многоочагового поражения ЦНС. Во многих случаях клинически не удается полностью выявить эти критерии: имеются симптомы, связанные только с одним очагом, и ремиттирующее течение заболевания или клинические признаки поражения двух одновременно возникших очагов в белом веществе и т.д. Для учета таких случаев введено понятие *вероятного* РС, когда диагноз может быть подтвержден или опровергнут после дополнительного обследования.

В диагностике РС, когда имеются клинические проявления только одного очага с характерным волнообразным течением процесса, важна верификация наличия нескольких очагов. Субклиническое поражение проводников можно выявить дополнительными методами. Первая группа методов – нейрофизиологические методы вызванных потенциалов, позволяющих при изменении латентности и амплитуды пиков кривых диагностировать повреждение соответствующей проводниковой системы (зрительные, соматосенсорные и коротколатентные стволовые вызванные потенциалы). Нейрофизиологические методы позволяют выявить субклинические очаги и подтвердить диагноз в 50–60 % случаев.

В 90 % случаев многоочаговое поражение подтверждается при магнитно-резонансной

томографии головного мозга, когда регистрируется очаговое повышение интенсивности сигнала на Т2-взвешенных изображениях. Иногда при тяжелых длительных процессах очаги могут сливаться в зоны гиперинтенсивности, выявляется вторичная атрофия вещества головного мозга.

Высокоинформативно МРТ-исследование с использованием магневиста и других контрастных веществ, как правило, на основе гадолиниума (Gd-DTPA). Парамагнитный контраст усиливает сигнал от зоны воспаления и отека (на Т.-взвешенных изображениях). Этот метод позволяет выявлять свежие очаги с повышением проницаемости ГЭБ, т.е. делает возможным мониторинг активности патологического процесса. Сравнения с данными патоморфологических исследований позволили сделать заключение, что усиление контрастом происходит исключительно в свежих очагах демиелинизации с выраженными воспалительными изменениями в виде отека и клеточной инфильтрации.

Выявление многоочагового поражения белого вещества мозга на МРТ не является основанием для постановки диагноза РС: такие изменения могут наблюдаться при различных неврологических заболеваниях. Этот метод может использоваться как дополнительный, т.е. для подтверждения клинического предположения о диагнозе. Определенное диагностическое значение имеет выявление повышенной продукции IgG в цереброспинальной жидкости. При изоэлектрическом фокусировании эти IgG формируют олигоклональные группы, поэтому они получили название «олигоклональные иммуноглобулины». Этот феномен является следствием стимуляции гуморального иммунитета, как и повышенный титр антител к различным вирусам, т.е. указывает на определенные нарушения иммунорегуляции в мозге.

Олигоклональные иммуноглобулины в цереброспинальной жидкости характерны для РС и выявляются у 80–90 % больных РС. Поэтому в шкале Позера введен специальный раздел: «Лабораторно подтвержденный» достоверный или вероятный РС. В то же время олигоклональные иммуноглобулины могут выявляться и при других воспалительных и некоторых инфекционных заболеваниях нервной системы (например, при нейроСПИДе), указывая на наличие иммунопатологического процесса в ЦНС.

Косвенное значение имеют различные изменения показателей иммунных реакций периферической крови, свидетельствующие о наличии дисбаланса в иммунной системе: уменьшение содержания Т-клеток, особенно супрессорного фенотипа, снижение функциональной активности специфических и неспецифических супрессоров, относительное увеличение содержания В-клеток и признаки их поликлональной активации in vivo повышенные уровни продукции активационных цитокинов и антител к ОБМ. Эти изменения позволяют в большей степени определить активность патологического процесса, но не имеют самостоятельной диагностической ценности, так как значительно варьируют у каждого больного. В крови часто обнаруживаются лейкопения, нейтропения, а в стадии обострения – лимфоцитоз. Наблюдаются увеличение агрегации тромбоцитов, тенденция к повышению содержания фибриногена и одновременно активация фибринолиза. При обострении и прогрессирующем течении заболевания выявлено нарушение функции коры надпочечников, проявляющееся резким снижением экскреции с мочой С21-кортикостероидов (особенно глюкокортикоидной фракции), уменьшением уровня кортизола в плазме крови. Во время ремиссии содержание стероидных гормонов в моче и кортизола в плазме часто возвращается к норме.

Дифференцировать РС в начальных стадиях следует от невротических расстройств, вегетативно-сосудистой дисфункции, лабиринтита или синдрома Меньера, оптического неврита различной этиологии, опухолей головного и спинного мозга, острого рассеянного энцефаломиелита, энцефалитов различной этиологии, дегенеративных заболеваний центральной нервной системы.

Спинальные формы РС необходимо дифференцировать от опухолей спинного мозга. В отличие от опухоли спинальная симптоматика РС в начальных стадиях характеризуется меньшей выраженностью парезов (преобладает спастика на фоне выраженных патологических пирамидных симптомов), расстройств чувствительности и функции тазовых органов. В диагностически сложных случаях необходимые сведения дают люмбальная пункция (наличие блока субарахноидального пространства и резкое повышение содержания белка при опухолях

спинного мозга), контрастные методы исследования и МР-томография. Сложным может представляться дифференциальный диагноз РС и прогрессирующих дегенеративных заболеваний нервной системы. Так, гиперкинетическая форма рассеянного склероза может напоминать дрожательную форму гепатоцеребральной дистрофии, мозжечковые атаксии. При выраженном нижнем парапарезе следует исключить наличие болезни Штрюмпеля, при которой не бывает признаков поражения других отделов нервной системы. Окончательное суждение в пользу того или иного заболевания во многих случаях можно сделать только на основе динамического наблюдения за больными.

Лечение. В связи с тем, что этиология заболевания неясна, этиотропного лечения РС в настоящее время нет. Принципы лечения больных с РС основываются на индивидуальном подходе с учетом степени активности иммунопатологического процесса в каждый конкретный момент у данного больного, длительности заболевания, степени выраженности отдельных неврологических симптомов. Патогенетическое лечение направлено на борьбу с обострением или прогрессированием заболевания и включает в основном противовоспалительные и иммуносупрессивные препараты– Патогенетическая терапия направлена на предупреждение деструкции ткани мозга активированными клетками иммунной системы и токсичными веществами. Назначение иммуномодулирующих препаратов больным РС должно проводиться строго индивидуально на основе и под контролем иммунного статуса и с учетом всех показаний и противопоказаний, включая определение активности иммунопатологического процесса на момент предполагаемой иммунокоррекции. В последние годы появилась группа новых препаратов, способных при длительном использовании уменьшать частоту обострений и замедлять прогрессирование заболевания, т.е. оказывающих профилактическое действие. Большое значение имеют адекватно подобранное симптоматическое лечение, медико-социальная реабилитация больных. Симптоматическая терапия направлена на поддержание и коррекцию функций поврежденной системы, компенсацию имеющихся нарушений. Большое значение имеет группа метаболических препаратов, способствующих регенерации поврежденного миелина и усилению собственных механизмов контроля за иммунопатологическим процессом.

Патогенетическая терапия. При обострении заболевания препаратами выбора остаются кортикостероиды и препараты адренокортикотропного гормона (АКТГ), оказывающие противовоспалительное и иммуносупрессивное действие. Назначение этих препаратов призвано ограничить воспалительные и аутоиммунные процессы и степень разрушения миелина, т.е. улучшить состояние больных на момент обострения, сократить длительность обострения и предупредить развитие стойких неврологических последствий. Кортикостероиды практически не влияют на течение патологического процесса в последующем. Большинство клинических испытаний доказало их эффективность в основном при обострении ремитирующего течения заболевания. Следует подчеркнуть, что длительный прием кортикостероидов per os имеет большое количество побочных эффектов, среди которых можно выделить подавление кроветворения, остеопороз, образование язв.

Наибольшее распространение в настоящее время получили короткие курсы больших доз растворимых кортикостероидов, которые можно вводить внутривенно именно во время острой стадии активации патологического процесса. При такой схеме введения отмечается существенно меньше побочных эффектов, чем при длительных курсах преднизолона в таблетках. Чаще всего используют метилпреднизолон (метипред, солюмедрол, урбазон). Этот препарат отличается от преднизолона наличием метильной группы, что улучшает его связывание с соответствующими рецепторами и обеспечивает более быстрое и активное воздействие метипреда на клетки-мишени. Метипред снижает проницаемость сосудистой стенки, нормализует функцию ГЭБ, уменьшает отек, оказывает небольшое десенсибилизирующее и иммуносупрессивное действие. Препарат способен проникать через ГЭБ, поэтому оказывает как общее, так и местное противовоспалительное и противоотечное действие, о чем свидетельствует уменьшение количества очагов демиелинизации, накапливающих контраст, при МРТ-исследовании. Побочные эффекты – лимфопения, моноцитопения, могут наблюдаться повышение уровня глюкозы в крови и транзиторная глюкозурия, электролитные нарушения, активизация грибковых заболеваний, диспепсия, боли в

животе, расстройства сна, уменьшение массы тела. Как правило, используется короткий курс – 500–1000 мг в день (на 400–500 мл изотонического раствора хлорида натрия) в течение 3–7 дней в зависимости от тяжести обострения и выраженности иммунологических признаков активации заболевания. После этого возможно проведение короткого поддерживающего курса преднизолона в таблетках, начиная с 10–20 мг через день и снижая дозу по 5 мг. Клиническое улучшение наступает чаще после 2–3-й дозы. Противопоказаниями являются язвенная болезнь желудка и двенадцатиперстной кишки, сепсис и побочные явления от применения метипреда в анамнезе. При злокачественном течении заболевания возможно комбинированное использование кортикостероидов с плазмаферезом или с цитостатиками, но последнее используется редко, так как повышается риск суммирования побочных эффектов.

При отсутствии метипреда можно использовать дексаметазон. Его клинические, иммунологические и побочные эффекты близки к таковым метипреда. Дозировка: по 8 мг 2 раза в сутки, снижая по 2 мг каждые 2 дня. Основные проблемы при использовании дексаметазона связаны с более выраженным, чем у метилпреднизолона, угнетением собственной продукции кортикостероидов. Если обострение РС проявляется изолированным ретробульбарным невритом, иногда достаточно введения дексаметазона ретробульбарно до 1 мл в течение 7–10 дней.

При отсутствии перечисленных препаратов допускается возможность проведения курса преднизолона в таблетках (1,0–1,5 мг на 1 кг массы тела через день, 2/3 дозы утром, остальное днем, в течение 15–20 дней, затем постепенно снижая дозу по 5–10 мг каждые 2–3 дня с полной отменой за месяц). Этот курс существенно менее эффективен, чем введение метилпреднизолона. При использовании длительных курсов преднизолона, помимо выраженного вторичного иммунодефицита, истощения коры надпочечников и синдрома Иценко–Кушинга, остеопороза, язв желудка, могут наблюдаться лимфопения, моноцитопения, повышение уровня глюкозы в крови, транзиторная глюкозурия и другие тяжелые побочные реакции.

Стимуляторы продукции эндогенных кортикостероидов, а именно АКТГ и его синтетические аналоги (синактен-депо), используют при обострении ремиттирующей формы РС и нарастании активности заболевания при прогредиентных формах. Основными преимуществами АКТГ являются небольшое количество побочных эффектов, поддержание эндогенной продукции стероидов. В то же время у некоторых больных могут наблюдаться отеки, изменения артериального давления, гипертрихоз. АКТГ нормализует проницаемость ГЭБ, способствуя уменьшению отека, снижению содержания клеток и IgG в цереброспинальной жидкости. Улучшение состояния больных наступает, как правило, в течение первых дней после начала лечения. Наиболее распространенная схема: по 40 ЕД АКТГ внутримышечно 2 раза в день в течение 2 нед. Используется синтетический аналог АКТГ – синактен-депо. Препарат наиболее эффективен у больных с нетяжелым поражением ЦНС в активной стадии. Рекомендуемая схема: по 3 мл внутримышечно 1 раз в день 3 дня подряд, затем по 3 мл внутримышечно 1 раз в три дня 3–7 раз в зависимости от тяжести обострения.

В патогенезе обострения при РС существенное значение имеют неспецифические реакции, характерные для любого воспалительного процесса. В этой стадии оправдано использование ангиопротекторов и антиагрегантов, укрепляющих сосудистую стенку и снижающих проницаемость ГЭБ. Рекомендуется использовать курсы курантила (по 0,025 г 3 раза в день за час до еды), трентала (по 0,1 г 3 раза в день), фитина и глутаминовой кислоты (каждый препарат по 0,25 г 3 раза в день). Для потенцирования антиагрегантного эффекта возможно использование антиоксидантов, например альфа-токоферола. Эти препараты, как и ингибиторы протеолитических ферментов, в частности трасилол, контрикал или гордокс (3–7 раз внутривенно по 25 000–50 000 ЕД в 500 мл изотонического раствора хлорида натрия), эпсилон-аминокапроновая кислота (по 100 мл 5 % раствора 5–7 дней один раз в день), подавляют некоторые механизмы непосредственного повреждения ткани при воспалении, в частности действие протеолитических ферментов макрофагов и продуктов свободнорадикальных реакций.

В настоящее время можно не только вводить иммуноактивные препараты, но и выводить патологические агенты из крови с помощью плазмафереза. При РС модулирующее действие

плазмафереза может быть связано с выведением продуктов распада миелина, антигенов, антител, иммунологически активных веществ. В то же время может наблюдаться острая аллергическая реакция на введение плазмы, приводящая к обострению РС, поэтому чаще используют замороженную плазму или комплексные белковые кровезаменители. При РС исследовалось влияние плазмафереза при обострении заболевания с ремиттирующим течением и при хронически прогрессирующем течении, в последнем случае чаще одновременно с введением кортикостероидов. Улучшение при обострении РС отмечалось приблизительно у половины больных, чаще при нетяжелом поражении ЦНС. Клинический эффект был лучше при длительности заболевания до 3 лет. В то же время следует учитывать, что некоторые компоненты плазмы могут выполнять компенсаторную функцию и их удаление нежелательно. Плазмаферез проводят 1 раз в неделю с обменом плазмы, составляющей 5 % от массы тела. Курс лечения 4–10 сеансов. Значимым побочным эффектом, помимо аллергических реакций, является выведение из крови иммуноглобулинов, поэтому иногда процедуры дополняют введением внутримышечно сывороточного иммуноглобулина. Сочетание плазмафереза с кортикостероидами иногда позволяет снизить дозу последних. Для выведения патогенных веществ во время обострения РС возможно внутривенное капельное введение гемодеза (по 200–400 мл в день в течение 3–5 дней). Риск побочных эффектов при этом значительно меньше. В данном случае иногда наблюдается быстрый благоприятный клинический эффект, что предполагает возможное антивоспалительное влияние. Таким образом, при обострении РС препаратами выбора являются метилпреднизолон и АКТГ, в некоторых случаях их можно сочетать с плазмаферезом, антиагрегантами, антиоксидантами и препаратами, укрепляющими сосудистую стенку.

При медленно прогрессирующем течении заболевания, например при вторично прогрессирующем течении, назначение сильных иммуносупрессоров нецелесообразно. В этих случаях более обосновано использование метаболических препаратов, комплексного симптоматического и реабилитационного лечения. Положительный эффект иногда дают повторные курсы препаратов АКТТ (при хорошей переносимости), не вызывающие истощения коры надпочечников и других отсроченных побочных эффектов. При первично и вторично прогрессирующем течении РС тоже возможны повторные курсы синактена-депо по 15–20 инъекций. При злокачественных, неуклонно прогрессирующих вариантах течения РС используются сильные иммуносупрессоры. Среди препаратов цитостатического и антипролиферативного действия наиболее активно при РС исследовались азатиоприн, циклофосфамид, циклоспорин А, кладрибин, метотрексат, а также общее облучение лимфоцитов. Как правило, эти препараты назначают при злокачественном, неуклонно прогрессирующем течении РС и неэффективности повторных курсов кортикостероидов. В ряде стран в некоторых случаях при неуклонно прогрессирующем РС используют азатиоприн (в дозе от 1,5 до 3 мг/кг массы тела с возможным увеличением дозы на 25 мг каждый месяц, курс прекращают при снижении количества лейкоцитов в крови до 4 х 10^9/л), реже циклофосфамид. Среди побочных эффектов наиболее частыми и тяжелыми являются подавление функции костного мозга с лейкопенией и анемией, нарушения функций печени и желудочно-кишечного тракта. Меньше побочных эффектов дает циклоспорин А, оказывающий избирательное действие только на активированные клетки, несущие рецепторы к интерлейкину-2 (ИЛ2). Назначение этого препарата должно проводиться строго индивидуально и в крайне тяжелых случаях с быстрым нарастанием неврологического дефицита. Наиболее удобной и наименее токсичной формой является препарат сандиммун, принимаемый внутрь по 3,5 мг на 1 кг массы тела 2 нед, затем по 5 мг/кг еще 30 дней. Возможны поддерживающие курсы. Побочные эффекты сандиммуна связаны с нефротоксичностью больших доз препарата, что наблюдается крайне редко.

При наличии вторичного иммунодефицита в подострой стадии выхода из обострения могут быть эффективны иммуномодуляторы с преимущественно хелперным действием, из них наиболее известны препараты тимуса (Т-активин, тималин, тимопентин и др.). Т-активин назначают по 1 мл подкожно 5 дней подряд 1 раз в день, затем после 7-дневного перерыва подряд 2 инъекции подкожно по 1 мл в день.

После получения данных о пониженной продукции при РС интерферонов,

осуществляющих первые защитные реакции против вирусов, начались многочисленные испытания интерферонов и их индукторов. Достоверным научным фактом являются данные о том, что введение гамма-интерферона в чистом виде и в составе неочищенных препаратов интерферона приводит к активизации РС, чаще в виде обострения. Это происходит из-за усиления антигенпредставляющей активности макрофагов, общей активации иммунитета. Альфа– и бета-интерфероны по своим иммуномодулирующим свойствам являются антагонистами гамма-интерферона. Эти интерфероны оказывают преимущественно противовирусное воздействие, снижают продукцию активационных цитокинов и активность антигенпредставляющих клеток. Недавно закончено несколько исследований бета-интерферонов: бета-интерферона-1b (бетаферон) и бета-интерферона-1a (ребиф и авонекс) с использованием плацебо и двойного слепого метода. Эти испытания показали, что по сравнению с группой больных, получавших плацебо, на фоне длительного постоянного приема бета-интерферонов уменьшается число обострений заболевания (на 30 %), образуется меньше новых очагов демиелинизации (по данным МРТ-исследования). Эффективность бета-интерферона отмечена при ремиттирующей форме РС в стадии нетяжелого поражения, имеются предварительные данные об его эффективности и при вторично прогрессирующем течении заболевания. Широкое использование этих препаратов осложняется их высокой стоимостью, наличием небольших побочных эффектов в виде местных реакций на внутрикожное введение, лихорадки, депрессии (в большей степени у бета-интерферона-1b). Выраженность системных побочных эффектов уменьшается при одновременном применении пентоксифиллина (1600 мг в день) или парацетамола (600–1000 мг в день). В последнее время проводятся исследования по уточнению показаний и схемы введения, снижению стоимости курса. Следует подчеркнуть, что курсы бета-интерферона носят преимущественно профилактический характер, т.е. не восстанавливают функции, нарушенные в результате предшествующих обострений заболевания. Поэтому наиболее эффективен препарат в ранних стадиях РС, при нетяжелом поражении ЦНС. На фоне курса бета-интерферона возможны обострения РС, при которых также назначаются кортикостероиды или препараты АКТГ. Оптимальная длительность курса лечения бета-интерфероном пока неясна. Курс лечения должен быть прекращен при наличии выраженных побочных эффектов или при неэффективности лечения у данного конкретного больного (при наличии трех обострений РС на протяжении года или быстром прогрессировании заболевания). Испытания альфа-интерферона также дали первые обнадеживающие результаты, но этот препарат имеет большое количество как местных, так и общих побочных эффектов.

Закончены клинические испытания копаксона (Коп-1, кополимер-1) при ремиттирующих формах РС. Копаксон – синтетический полимер из четырех аминокислот: L-аланина, L-глутамина, L-лизина и L-тирозина. Его образование происходит при случайной полимеризации, молекулярная масса колеблется от 14 до 23 кДа. Предполагается, что пептиды, сходные по структуре с основным белком миелина, вызывают индукцию толерантности, снижение продукции активационных цитокинов. Проведение длительного курса копаксона также приводит к уменьшению частоты обострений РС. Проводятся исследования по использованию других пептидов и аминокислот, антиоксидантных средств.

В настоящее время проводятся клинические испытания метода индукции толерантности к различным антигенам миелина путем приема других пептидных аналогов. Перспективны исследования по направленному модулированию продукции цитокинов, введение больших доз иммуноглобулина внутривенно, методы селективной иммунокоррекции. Особую группу составляют препараты пептидной природы, обладающие отчетливым регуляторным влиянием как на иммунную, так и на нервную систему, т.е. влияющие на состояние «нейроиммунной сети». Разработан селективный подход к стадийному лечению РС на основе и под контролем данных клинико-иммунологических исследований.

Симптоматическая терапия. Этому разделу терапии РС в настоящее время уделяется все большее внимание, особенно при стабилизации заболевания. Симптоматическая терапия проводится в тесной связи с медико-социальной реабилитацией больных и во многих случаях имеет большое влияние на состояние больного РС и на течение заболевания. Важным аспектом симптоматической терапии РС является снижение патологического мышечного тонуса. Для

этого назначают миорелаксанты (сирдалуд, баклофен, мидокалм), препараты бензодиазепинового ряда (диазепам, вигабатрин, дантролен), иглорефлексотерапию, точечный массаж, применяют методы физической релаксации. Доза препаратов подбирается индивидуально, причем постепенно увеличивается с малой до оптимальной, при которой имеется снижение спастичности, но слабость в конечностях не нарастает. Новый сильнодействующий метод – инъекции ботулин-токсина, блокирующего синаптическую передачу в периферических нервах. Этот метод дорогостоящий, требует осторожности и специальных навыков, но является наиболее сильным средством, эффективным даже при развитии спастических контрактур.

В некоторых случаях при умеренном повышении мышечного тонуса, особенно при спинальных формах РС, эффективны сеансы гипербарической оксигенации (ГБО). В ряде случаев курсы ГБО способствуют уменьшению выраженности нарушений функций тазовых органов. Нарушения функций тазовых органов, включая нарушения половой функции, можно также корректировать с помощью магнитостимуляции. При гиперрефлексии детрузора используют антихолинергические препараты, трициклические антидепрессанты. Большую проблему для больных с нижним парапарезом представляют частые императивные позывы и недержание мочи в дневное и ночное время. В этих случаях препаратом выбора является десмопрессин (аналог вазопрессина), эффективно снижающий продукцию мочи в дозе 20 мкг. Важным моментом в лечении расстройств функций тазовых органов является профилактика уроинфекций. В некоторых случаях для полного освобождения пузыря необходима периодическая катетеризация, так как любые нарушения пассажа мочи стимулируют развитие инфекционных заболеваний. Назначаются уросептики: 5-НОК или производные нитрофурана (фуразолидон, фуразолин, фурадонин). Для коррекции дисфункции вегетативной нервной системы назначают вегетотропные средства, при головокружениях – бетасерк или стугерон, по показаниям – психотропные препараты. Серьезной проблемой является лечение при нарушениях координации и интенционном треморе. Выраженность этих нарушений можно уменьшить, назначая курсы витамина В6, бета-адреноблокаторов в сочетании с трициклическими антидепрессантами. Для купирования выраженного тремора, достигающего степени гиперкинезов, можно использовать карбамазепин (финлепсин, тегретол) с постепенным увеличением дозы от 0,1 до 1,2 г. В некоторых случаях при умеренных проявлениях атаксии эффективны аминокислоты, в частности глицин. К симптоматическим средствам следует отнести метаболическую терапию, способствующую регенерации пораженной ткани и поддержанию баланса в иммунорегуляции. Курсы метаболической терапии проводятся больным РС один раз в 4–6 мес (церебролизин, эссенциале, глицин, ноотропил, церебрил, энцефабол, витамины группы В, витамины Е и С, метионин, глутаминовая кислота). Показаны ЛФК, массаж (при низком мышечном тонусе). У тяжелых больных с гипотрофиями возможно проведение курсов лечения анаболическими стероидами, например ретаболилом.

Профилактика и прогноз. Больные РС должны избегать инфекций, интоксикаций, переутомления. При появлении признаков общей инфекции необходимы соблюдение постельного режима, назначение антибактериальных препаратов, десенсибилизирующих средств. Целесообразно ограничение тепловых процедур, противопоказана гиперинсоляция. При РС рекомендуется сохранять максимальную активность во всех областях жизнедеятельности, если эта активность соответствует возможностям больного и исключает частые переутомления. Больной РС должен как можно активнее участвовать в жизни общества, а изоляция неблагоприятно влияет на течение заболевания, особенно на частоту его осложнений. Именно такие изменения в методах ведения больных, нейрореабилитация в сочетании с современными методами патогенетического и симптоматического лечения изменили клиническую картину заболевания, и у многих больных отмечается благоприятная форма течения заболевания с длительными ремиссиями.

12.2. Острый рассеянный энцефаломиелит

Острый рассеянный энцефаломиелит (ОРЭМ) – острое воспалительное заболевание центральной нервной системы, характеризующееся остро развивающимся диссеминированным

демиелинизирующим поражением головного и спинного мозга, в патогенезе которого большое значение имеют аутоиммунные механизмы.

Этиология. Как и при рассеянном склерозе, в основе ОРЭМ лежат аутоиммунные реакции на различные антигены миелина. Эти реакции развиваются у предрасположенных лиц, но в отличие от рассеянного склероза ограничиваются одним обострением, т.е. не имеют хронического течения. Триггером аутоиммунных реакций, по-видимому, является какой-либо известный вирус или вирус с пока еще неизвестными свойствами. Нельзя исключить и сосудисто-воспалительные, токсические факторы, под воздействием которых может развиваться вторичная демиелинизация. В целом ОРЭМ нельзя ни патоморфологически, ни клинически отличить от дебюта рассеянного склероза. Некоторые случаи ОРЭМ очень близки к поствакцинальным и постинфекционным энцефалитам.

Патоморфология. Основу патологического процесса составляют периваскулярные множественные очаги демиелинизации, очаговая сосудисто-воспалительная реакция с участием микроглии. Строение очагов такое же, как и при рассеянном склерозе, но воспалительные изменения, отек выражены в большей степени, чем реактивная пролиферация астроглии. Меньше поражаются олигодендроциты. Локализация процесса разнообразна; поражается преимущественно белое вещество полушарий, мозгового ствола, спинного мозга. Могут выявляться изменения в корешках и периферических нервах по типу периаксиального демиелинизирующего процесса.

Клинические проявления. Заболевание начинается остро, часто имитируя острую респираторную инфекцию. Появляются головная боль, недомогание, подъем температуры (иногда значительный), озноб, психомоторное возбуждение, парестезии. Могут быть выражены общемозговые симптомы. Обычно имеются умеренные менингеальные знаки. На их фоне через 2–3 дня появляются очаговые симптомы. Очаговая неврологическая симптоматика при остром энцефаломиелите разнообразна вследствие рассеянного множественного поражения полушарий и ствола большого мозга, а также спинного мозга. В некоторых случаях доминируют симптомы поражения того или иного отдела ЦНС. Спинальная симптоматика проявляется пара– и тетрапарезами, обычно центрального характера, однако иногда наблюдаются явления периферического пареза. Часто развивается гемипарез, возникают расстройства чувствительности по проводниковому типу и нарушения функций тазовых органов. Возможен синдром Броун-Секара. Преимущественно стволовая локализация проявляется поражением черепных нервов (IX, X, XII пары), а также нередко отводящего и лицевого нервов. В процесс вовлекаются и зрительные нервы, появляются симптомы ретробульбарного неврита. Характерны мозжечковые расстройства в виде нистагма, статической и динамической атаксии.

В цереброспинальной жидкости при остром рассеянном энцефаломиелите обнаруживаются небольшое увеличение содержания белка, плеоцитоз лимфоцитарного характера (от 20 до 100 клеток в 1 мкл). В остром периоде заболевания в крови отмечаются умеренный лейкоцитоз, увеличение СОЭ.

Лечение. Препаратами выбора остаются пульс-дозы кортикостероидов и препараты АКТГ, которые вводят внутривенно или внутримышечно. Назначаются антиагреганты, ангиопротекторы, в некоторых случаях эффективны сеансы плазмафереза. Для восстановления пораженных функций проводятся активная метаболическая терапия (ноотропы, церебролизин, аминокислоты, витамины), симптоматическая терапия. В подостром периоде возможны активная нейрореабилитация с привлечением методов лечебной физкультуры.

Прогноз. Рассеянный энцефаломиелит протекает по типу острого заболевания с быстрым нарастанием симптомов и дальнейшим их регрессом. В некоторых случаях заболевание развивается подостро в течение нескольких недель. Прогноз благоприятный. Обычно наступает полное выздоровление, однако иногда остаются парезы, расстройства чувствительности, снижение зрения. Возможно и тяжелое течение острого рассеянного энцефаломиелита с быстрым нарушением сознания, выраженными бульбарными расстройствами и летальным исходом.

Глава 13

Опухоли нервной системы

13.1. Опухоли головного мозга. Хирургическое лечение

Опухоли головного мозга – одно из наиболее тяжелых заболеваний человека.

Не только злокачественные опухоли инфильтрируют и разрушают мозг, приводя к гибели больного. Доброкачественные новообразования вследствие их неуклонного роста в ограниченном пространстве черепа постоянно сдавливают мозг и рано или поздно также приводят к такому его повреждению, которое несовместимо с жизнью больного.

Среди всех новообразований опухоли мозга составляют около 10 %.

Первичные опухоли мозга в нашей стране ежегодно выявляют примерно у 30 тыс. человек, приблизительно столько же диагностируется вторичных (метастатических) опухолей.

Важно отметить, что опухоли мозга часто возникают в детском возрасте (у детей среди всех опухолей около 20 % составляют опухоли нервной системы).

Этиология большинства опухолей мозга такая же, как и новообразований других органов и систем.

Генетическая предрасположенность установлена лишь в отношении некоторых опухолей нервной системы, относящихся в основном к группе факоматозов: нейрофиброматоз, туберозный склероз, болезнь Гиппеля–Линдау.

В возникновении ряда опухолей несомненна роль дизэмбриогенезий (краниофарингиомы, дермоидные и эпидермоидные кисты, тератомы и др.).

Классификация. Существуют разные подходы к группировке опухолей нервной системы. Наиболее распространенной является классификация ВОЗ.

Классификация достаточно сложна и в основном нужна для специалистов.

В повседневной практике опухоли мозга проще разделять на внутри– и внемозговые.

К *внутримозговым* относятся опухоли, развивающиеся из клеточных элементов, формирующих строму мозга: в основном это глиомы – астроцитомы, олигодендроглиомы, эпендимомы, глиобластомы; а также опухоли, возникающие из эмбриональных клеток нервной системы: медуллобластомы, нейробластомы, эпендимобластомы и некоторые другие.

Основная особенность этих опухолей состоит в том, что они возникают в самой ткани мозга и между клетками опухоли и клетками мозга нет реальной границы: опухолевые элементы могут быть обнаружены в мозговой ткани на значительном расстоянии от основного скопления опухолевых клеток. Эти опухоли по мере роста замещают и разрушают различные структуры мозга. Следовательно, внутримозговые опухоли, как правило, хирургически не могут быть полностью удалены.

ГИСТОЛОГИЧЕСКАЯ КЛАССИФИКАЦИЯ ОПУХОЛЕЙ И ОПУХОЛЕВИДНЫХ ПОРАЖЕНИЙ ЦЕНТРАЛЬНОЙ НЕРВНОЙ СИСТЕМЫ (сокращенный вариант)

1. Нейроэпителиальные опухоли:
• Астроцитарные опухоли
• Олигодендроглиальные опухоли
• Смешанные глиомы
• Эпендимальные опухоли
• Опухоли сосудистого сплетения
• Нейрональные и смешанные нейронально-глиальные опухоли
• Эмбриональные нейроэпителиальные опухоли
• Опухоли паренхимы шишковидной железы
2. Опухоли черепных и спинальных нервов
3. Опухоли мозговых оболочек:
• Опухоли из менинготелиальных клеток
• Мезенхимальные немененготелиальные опухоли
• Меланоцитарные опухоли оболочек
4. Опухоли гипофиза

5. Опухоли остатков гипофизарного хода
6. Опухоли из зародышевых клеток (герминогенные)
7. Опухоли кроветворной ткани
8. Опухоли, врастающие в полость черепа и позвоночный канал
9. Метастатические опухоли
10. Опухоли неясного происхождения
11. Кисты
12. Сосудистые опухолевидные поражения
13. Реактивные и воспалительные процессы, имитирующие опухоли

Внемозговые опухоли развиваются вне мозга из его оболочек, черепных нервов, из придатка мозга – гипофиза. Они в основном сдавливают мозг, между опухолью и мозгом обычно имеется достаточно четкая граница. Это большая группа оболочечных опухолей (менингиомы), невриномы корешков черепных нервов (в основном III, V, VIII).

Промежуточное положение занимают опухоли, возникшие вследствие нарушения процесса развития мозга, – *дизэмбриогенетические опухоли* . Они могут глубоко внедряться в мозг, но в основном достаточно хорошо от него отграничены.

Самостоятельную группу составляют *метастатические опухоли* .

Опухоли мозга могут резко различаться по степени злокачественности. Для злокачественных опухолей мозга характерны инфильтративный рост и быстрое прогрессирование заболевания. В отличие от злокачественных опухолей других органов опухоли мозга не дают отдаленных метастазов, но если метастазирование происходит, то диссеминация опухоли идет по ликворным пространствам (метастазируют наиболее злокачественные глиомы, эмбриональные и герминативные опухоли).

Длительность заболевания при доброкачественных и злокачественных опухолях различна. Так, больные с доброкачественными глиомами живут 8–10 лет, иногда и больше, а со злокачественными глиомами обычно не более года.

Одной из главных особенностей опухолей мозга является то, что они располагаются в замкнутом пространстве, вследствие чего при своем росте они приводят к изменению объемов внутричерепных структур, что выражается прежде всего в повышении внутричерепного давления и развитии дислокационных синдромов.

Кроме того, опухоль оказывает непосредственное воздействие на те области мозга, где она располагается.

В соответствии с этими патогенетическими механизмами различают 3 основные группы симптомов опухолей мозга: 1) общемозговые, вызванные повышением внутричерепного давления; 2) локальные и 3) симптомы «на отдалении», возникающие в результате смещения мозга и сдавления его стволовых отделов в тенториальном и большом затылочном отверстиях.

Общемозговые симптомы. Симптомы повышения внутричерепного давления бывают наиболее выражены при опухолях, вызывающих окклюзию ликворных путей (опухоли задней черепной ямки, желудочков мозга), опухолях височной доли (часто сопровождающихся дислокацией мозга и нарушением ликвороциркуляции на уровне тенториального отверстия), опухолях, сдавливающих основные пути венозного оттока (парасагиттальные менингиомы).

Головная боль – нередко первый симптом опухоли, обусловленный повышением внутричерепного давления. Головная боль может быть обшей, не имеющей четкой локализации. Она возникает вследствие раздражения твердой мозговой оболочки, которая иннервируется тройничным, блуждающим и языкоглоточным нервами, и стенок сосудов; нарушением венозного оттока в диплоических сосудах кости. Для гипертензионного синдрома характерны утренние боли. Со временем боли усиливаются, становятся постоянными. Преобладание болей в какой-либо области головы может явиться симптомом локального воздействия опухоли на твердую мозговую оболочку и сосуды.

Рвота – один из характерных симптомов повышения внутричерепного давления. Она бывает многократной, часто на высоте головной боли. Следует отметить, что рвота может быть локальным симптомом опухоли, воздействующей на дно IV желудочка.

Застойные диски зрительных нервов – одно из типичных и ярких проявлений

внутричерепной гипертензии. Сначала возникает кратковременное затуманивание зрения, оно может усиливаться при напряжении, физической нагрузке. Затем начинает снижаться острота зрения. Конечный результат – слепота вследствие так называемой вторичной атрофии зрительных нервов.

Эпилептические припадки – повышение внутричерепного давления и сопутствующие изменения кровообращения мозга, могут явиться причиной общих эпилептических припадков. Однако чаще появление припадков, особенно фокальных, является результатом местного воздействия опухоли на мозг.

Психические расстройства в виде вялости, апатичности, снижения памяти, трудоспособности, раздражительности могут быть вызваны также повышением внутричерепного давления.

Головокружение , возникающее у больных с опухолями мозга, может быть следствием застойных явлений в лабиринте.

Следствием внутричерепной гипертензии могут быть изменения сердечно-сосудистой деятельности (повышение артериального давления, брадикардия) и дыхательные нарушения.

Очаговые симптомы. Определяются локализацией опухоли. Будут рассмотрены при описании наиболее часто встречающихся опухолей. Возможны также симптомы на отдалении – дислокационные симптомы

Диагностика. Особенности анамнеза, неуклонное прогрессирование заболевания, сочетание общемозговых, очаговых и дислокационных симптомов чаще всего дают основание заподозрить опухоль мозга. Однако точный топический диагноз и уточнение таких важных для возможной операции деталей, как характер роста опухоли (инфильтративный или узловой), кровоснабжение, отношение кликворным путям и прочее, можно поставить после комплексного обследования больного.

Данные лабораторных и функциональных исследований. Исследование цереброспинальной жидкости позволяет выявить весьма типичные для некоторых опухолей симптомы: повышение давления и наличие белково-клеточной диссоциации в цереброспинальной жидкости (высокий уровень белка при нормальном содержании клеточных элементов). Следует, однако, помнить, что люмбальную пункцию у больных с подозрением на опухоль мозга надо производить с большой осторожностью и ограничиваться изъятием небольшого количества цереброспинальной жидкости. Люмбальная пункция противопоказана при явлениях дислокации, при подозрении на опухоль задней черепной ямки, височной доли, системы желудочков мозга.

Исследование глазного дна позволяет выявить симптомы повышения внутричерепного давления и признаки первичного поражения зрительных нервов.

При краниографическом исследовании могут быть обнаружены характерные признаки повышения внутричерепного давления и локальные изменения черепа, вызванные самой опухолью, такие как разрушение кости, ее инфильтрация опухолью.

Широко применявшееся еще до недавнего времени контрастирование ликворных пространств воздухом (пневмоэнцефало-, пневмовентрикулография) или рентгеноконтрастным веществом в настоящее время практически не употребляется.

Радиоизотопное сканирование позволяет диагностировать опухоли. обладающие способностью накапливать радиофармпрепараты (менингиомы, злокачественные глиомы, метастазы).

Решающее значение, безусловно, имеют рентгеновская компьютерная томография, магнитно-резонансная томография и ангиография.

Лечение. Основным методом лечения большинства опухолей является хирургический: многие внемозговые опухоли могут быть удалены полностью. При внутримозговых опухолях часто приходится ограничиваться частичным удалением или выполнять паллиативные операции. При злокачественных опухолях помимо хирургического лечения используется радиотерапия, применяются химиотерапевтические препараты.

С практической точки зрения принято выделять несколько групп опухолей, клиническое проявление которых и применяемые методы лечения имеют определенное своеобразие.

• Опухоли полушарий большого мозга:

– внемозговые;
– внутримозговые;
– внутрижелудочковые.
• Опухоли хиазмально-селлярной области.
• Опухоли задней черепной ямки.
• Метастатические опухоли.
• Опухоли костей черепа.

13.1.1. Опухоли полушарий большого мозга

При опухолях полушарий большого мозга отмечается разнообразная симптоматика, обусловленная спецификой тех областей, в которых они располагаются. Прежде чем перейти к описанию отдельных опухолей полушарий большого мозга, остановимся на синдромах поражения его долей.

Опухоли лобных долей. Основными симптомами являются расстройства психики, эпилептические припадки, афазия (при левостороннем поражении), двигательные нарушения. Характерны психические расстройства, которые появляются рано и более выражены, чем при опухолях другой локализации. Отмечаются заторможенность, вялость, апатия, безынициативность, раздражительность, депрессия. Ухудшаются память и внимание, нарушаются мышление, способность к синтезу, нередки такие симптомы, как эротизм, приступы необоснованной ярости. В поздней стадии интеллект страдает больше, больные не оценивают тяжести своего состояния, появляется неопрятность, исчезает контроль за функциями тазовых органов. Иногда больные эйфоричны, склонны к «плоским» шуткам, дурашливы (мория), совершают нелепые поступки. В половине случаев наблюдаются эпилептические припадки.

При локализации опухоли в задних отделах лобной области возникают адверсивные припадки: поворот головы и глаз в противоположную очагу сторону в сочетании с клиническими и тоническими судорогами в противоположных конечностях.

При больших опухолях иногда возникают астазия и абазия (невозможность ходить и стоять), туловищная атаксия (больной не в состоянии самостоятельно сесть в постели) вследствие поражения лобно-мостовых путей.

Из других двигательных расстройств наблюдаются бедность движений и мимики, отсутствие двигательной инициативы, ригидность мышц. Иногда могут наблюдаться немотивированный смех или плач, хватательный феномен (непроизвольное сжатие руки в кулак при прикосновении к ладонной поверхности кисти и пальцев). Воздействие на корково-спинномозговые волокна может привести к развитию мышечной слабости на противоположной стороне тела, особенно в мышцах лица и языка.

При локализации опухоли на основании лобной доли вследствие воздействия на обонятельный тракт наблюдается ослабление или утрата обоняния на стороне поражения. Опухоли, локализующиеся в задних отделах основания лобной доли, могут сдавливать зрительный нерв, приводя к его атрофии на стороне опухоли и застойным явлениям на глазном дне с противоположной стороны в результате повышения внутричерепного давления (синдром Ферстера–Кеннеди).

При левосторонней локализации (у правшей) возможна моторная афазия.

Опухоли прецентральной извилины. Вследствие раздражения корковых структур этой области возникают клонические судороги в противоположных конечностях (джексоновские припадки). Судороги могут ограничиться только одной группой мышц, либо распространиться на всю конечность или половину тела, либо перейти в генерализованный тонико-клонический припадок. При прогрессировании заболевания развивается гемипарез противоположных конечностей, вплоть до гемиплегии.

Опухоли постцентральной извилины. Характеризуются явлениями раздражения и последующего выпадения чувствительности. Локальные припадки начинаются с парестезии в определенной области, распространяющихся в последовательности коркового представительства чувствительности в постцентральной извилине.

Опухоли височной доли. Симптомы повышения внутричерепного давления при опухолях височной доли появляются рано. Постоянны и интенсивны головные боли. Нередко отмечаются застойные диски зрительных нервов. Очаговые симптомы часто незначительны, особенно при правостороннем расположении опухоли. Часто наблюдаются эпилептические припадки, которым предшествует аура в виде слуховых, вкусовых или обонятельных галлюцинаций, нередко сопровождаемых непроизвольными движениями (облизывание, чмокание губами, жевание и глотание), а также неприятными ощущениями в надчревной области. Припадок может протекать в виде вторично генерализованного тонико-клонического. Иногда наблюдаются психомоторные автоматизмы, беспорядочные умозаключения, расстройства памяти и эмоциональные пароксизмы, включающие чувство страха и депрессию. Иногда возникают своеобразные состояния, когда все окружающее кажется больному далеким и нереальным, но уже когда-то ранее виденным (deja vu) или никогда не виденным (jamais vu). Галлюцинации слуховые (шум, свист, музыкальная мелодия и др.), вкусовые и обонятельные («странный» вкус или запах) могут отмечаться и вне припадков. Поражение крючковидной извилины вызывает ухудшение вкуса и обоняния, хотя, как правило, не приводит к полной их потере. При локализации опухоли в глубоких отделах височной доли нередко наблюдается верхнеквадрантная гомонимная гемианопсия, переходящая в дальнейшем в полную. Часто возникают вестибулярные расстройства: ощущение неустойчивости и вращения окружающих предметов. Иногда наблюдаются симптомы поражения глазодвигательного нерва в виде птоза и расширения зрачка. Глубинные опухоли могут вызывать парез на противоположных конечностях вследствие давления на внутреннюю капсулу и ножку мозга. Для поражения височной доли левого полушария у правшей характерны речевые расстройства (сенсорная и амнестическая афазия, парафазия).

Опухоли теменной доли. При опухолях теменной доли отмечаются расстройства чувствительности на противоположной стороне тела, нарушение ориентировки в собственном теле, а при поражении левого полушария – утрата навыков чтения, письма, счета. Больше всего страдают сложные виды чувствительности – стереогноз, чувство локализации и др. Отмечается затруднение при выполнении привычных, автоматизированных действий. При распространении опухоли на нижнюю теменную дольку возникают расстройства ориентировки в пространстве и схемы тела: нарушается способность отличать правое от левого, отмечается игнорирование своей паретичной конечности (обычно левой) либо больной считает, что у него 3 – 4 руки или ноги.

Опухоли затылочной доли. Характерным локальным синдромом опухоли затылочной доли являются дефекты поля зрения в виде контралатеральной гомонимной гемианопсии и скотом При локализации опухоли в области шпорной борозды может наблюдаться квадрантная гемианопсия. Опухоли затылочной доли могут проявляться эпилептическими припадками в виде поворота головы и глаз в сторону, противоположную опухоли, с предшествующей зрительной аурой. Иногда возникают зрительные галлюцинации, различные формы оптической агнозии, предметная агнозия, метаморфопсии (окружающие предметы кажутся угловатыми, неправильной формы, размеры их по сравнению с действительными – большими или меньшими). Явление зрительной агнозии чаще развивается при двустороннем поражении затылочных долей.

Опухоли базальных узлов и зрительного бугра. При опухолях этой области рано развиваются симптомы внутричерепной гипертензии, парезы и нарушение чувствительности противоположных конечностей (поражение внутренней капсулы). Могут наблюдаться изменения мышечного тонуса. Нередко отмечаются признаки сдавления среднего мозга.

Опухоли III желудочка. В первую очередь эти опухоли приводят к нарушению ликвороциркуляции и повышению внутричерепного давления.

При поражении дна III желудочка (гипоталамус) возникают полидипсия, полиурия, гипергликемия, глюкозурия, ожирение, половая слабость, повышение или понижение температуры тела. Часто выявляются нарушения памяти (корсаковский синдром), нарушение сна, снижение психической активности.

Опухоли области шишковидного тела и задних отделов III желудочка. Характеризуются ранним развитием гидроцефалии и внутричерепной гипертензии вследствие

окклюзии водопровода мозга (сильвиева водопровода), а также симптомами поражения покрышки среднего мозга. Возникают парез взора по вертикали, парез конвергенции, исчезновение реакции зрачков на свет, вертикальный нистагм. Возможны и более грубые глазодвигательные нарушения, а также снижение слуха.

Перечисленные симптомы могут в той или иной степени проявляться при опухолях с различной гистологической структурой, но эти признаки более выражены при внутримозговых, особенно злокачественных опухолях, разрушающих мозг.

13.1.1.1. Внемозговые опухоли

Менингиомы. Менингиомы являются, как правило, медленно растущими, отграниченными от мозга опухолями. Они развиваются из арахноэндотелиальных клеток мозговых оболочек. Менингиомы составляют 15–20 % всех первичных опухолей головного мозга, проявляются обычно в возрасте 35–55 лет, почти в два раза чаще бывают у женщин.

Гистологически различают несколько видов менингиом. Из них наиболее часто встречаются менинготелиоматозные, состоящие из пластов полигональных клеток, и фибробластические (клеточные скопления разъединены соединительнотканной стромой). Менингиомы часто располагаются по ходу венозных синусов (верхнего сагиттального, пещеристого, поперечного). Они на большом протяжении поражают твердую мозговую оболочку и часто инфильтрируют кость, распространяясь в ней по гаверсовым каналам. По мере роста Менингиомы сначала сдавливают мозг, затем глубоко внедряются в него.

Различают менингиомы, располагающиеся на ковекситальной поверхности мозга, при этом значительную часть их составляют опухоли, развивающиеся из боковых лакун стенок сагиттального синуса и серповидного отростка. Это так называемые парасагиттальные менингиомы.

Значительная часть менингиом развивается в области основания черепа – базальные менингиомы. Это менингиомы в области ольфакторной ямки, крыльев клиновидной кости, бугорка турецкого седла, ската.

Клинические проявления. Характер клинических симптомов зависит от локализации менингиом. Начальным проявлением поверхностных полушарных менингиом часто являются фокальные эпилептические припадки и их эквиваленты. Так, первым проявлением парасагиттальных менингиом, расположенных в двигательной области коры полушарий, часто бывают судороги в противоположной ноге. Позже, по мере увеличения опухоли, присоединяются симптомы выпадения – гемипарезы, речевые нарушения и ряд других корковых расстройств.

Менингиомы, развивающиеся в области передней черепной ямки, часто достигают очень больших размеров. Они вызывают выпадение обоняния, позже присоединяются психические нарушения (снижение критики, расторможенность), отмечается снижение зрения вследствие повышения внутричерепного давления (вторичная атрофия зрительных нервов) или в результате непосредственного давления опухоли на зрительный перекрест и зрительные нервы (первичная атрофия зрительных нервов).

Менингиомы в области бугорка турецкого седла редко достигают большой величины, они рано вызывают снижение зрения в результате сдавления опухолью зрительных нервов и зрительного перекреста. Менингиомы в области крыльев клиновидной кости сдавливают базальные отделы височной и лобных долей полушарий большого мозга, вызывая эпилептические припадки с висцеральной аурой, речевые нарушения при левостороннем поражении и другие симптомы.

Диагностика. Краниография позволяет выявить характерные признаки инфильтрации кости опухолью, ее резкое утоньшение, изменение структуры. Как и при других опухолях, КТ и МРТ позволяют точно определить локализацию, размер и форму менингиомы.

При менингиомах, располагающихся вблизи крупных сосудов основания или вблизи синусов, большое диагностическое значение приобретает ангиография. Она важна для уточнения источников кровоснабжения и степени васкуляризации опухоли. При базальных менингиомах она позволяет выявить обрастание опухолью сонной артерии и ее ветвей, а при

парасагиттальных менингиомах – проходимость синуса. Эти данные исключительно важны при планировании операции.

Лечение. Большинство менингиом – это доброкачественные, хорошо отграниченные опухоли, они могут быть с успехом удалены хирургическим путем.

При конвекситальных менингиомах кожный разрез и трепанация черепа делаются соответственно расположению опухоли. Твердая мозговая оболочка обычно вскрывается циркулярным разрезом по краю опухолевого узла. При этом коагулируются и пересекаются основные сосуды, кровоснабжающие опухоль. По границе опухоли коагулируются и пересекаются сосуды, в основном вены, переходящие на мозг. Мозг отделяется с помощью ватных полосок, смоченных изотоническим раствором хлорида натрия. Когда мобилизация опухоли закончена, последняя удаляется единым блоком вместе с твердой мозговой оболочкой. При больших опухолях, чтобы избежать травмы мозга, сначала целесообразно энуклеировать опухоль и затем удалять ее по частям. что позволяет практически полностью избежать тракции мозга. Если опухоль инфильтрирует кость, последняя резецируется до границ с неизмененной костью.

После удаления опухоли производится пластика твердой мозговой оболочки с помощью консервированной трупной оболочки, апоневроза или широкой фасции бедра. Если есть дефект в кости, его можно закрыть стиракрилом или трансплантатом из гомокости. При удалении парасагиттальных менингиом важнейшей задачей является сохранение парасагиттальных вен в области центральных извилин. Резекция инфильтрированного опухолью сагиттального синуса в средних и задних отделах оправдана лишь при его полной окклюзии. Если при удалении опухоли приходится вскрывать синус, кровотечение из него останавливается наложением шва на его стенку. В ряде случаев приходится производить пластику дефектов в стенках синуса с помощью лоскута из твердой мозговой оболочки.

Наиболее сложным является удаление базальных менингиом, распространяющихся в кавернозный синус и обрастающих сонную артерию и отходящие от нее сосуды, а также локализующихся в области медиальных отделов крыльев клиновидной кости или ската.

Радикальная резекция опухоли требует соблюдения ряда принципов: максимально низкой резекции базальных отделов черепа в лобно-височной области, использования сложных современных доступов (например, с реакцией скуловой дуги и разных отделов пирамиды височной кости), что позволяет обнажать опухоль с минимальной тракцией мозга. Операция требует длительной препаровки опухоли под микроскопом, иногда ее невозможно выполнить одномоментно, и тогда требуется повторное вмешательство, чтобы добиться полного удаления опухоли.

Результаты лечения зависят от радикальности операции и гистологической структуры опухоли. При неполном удалении менингиомы через несколько лет может возникнуть ее рецидив.

Технически сложно удалить менингиому серпа большого мозга и намета мозжечка в связи с их удаленностью от конвекситальной поверхности мозга.

13.1.1.2. Внутримозговые опухоли

Внутримозговые опухоли больших полушарий – это в основном глиомы разной степени злокачественности – астроцитомы, олигодендроглиомы, эпендимомы, глиобластомы.

Полушарные астроцитомы. Астроцитомы наиболее часто встречаются в возрасте 30–50 лет и составляют 1/3 всех глиальных опухолей мозга. Локализуются астроцитомы чаще в белом веществе височной и лобной долей.

В зависимости от преобладания клеточных элементов или соединительной ткани стромы выделяют протоплазматическую, фибриллярную и смешанную астроцитомы. Другие гистологические варианты астроцитом встречаются реже.

Выделяют недоброкачественные (анапластические) астроцитомы, отличающиеся более плотным расположением клеток, клеточным и ядерным полиморфизмом, увеличением числа сосудов и пролиферацией их эндотелия.

Они могут существенно различаться по своей структуре и характеру роста. Часть

астроцитом растет диффузно, занимая значительную область полушария и не имея четких границ с ним. При компьютерной томографии можно выявить лишь зону изменения плотности, соответствующую области расположения опухоли, сдавление желудочков и ликворных пространств, смещение средней линии. Заболевание может протекать в течение ряда лет и проявляться фокальными эпилептическими припадками и нарастающим по степени выраженности синдромом повышения внутричерепного давления.

Некоторые астроцитомы имеют более компактное строение, местами у них имеются относительно четкие границы с мозгом. На компьютерных томограммах опухоль выявляется по отличной от мозга плотности, которая может быть выше, ниже плотности мозга или отличается гетерогенностью. Нередко опухоль содержит кисты.

Различаются астроцитомы и по степени кровоснабжения: некоторые почти бессосудистые, другие богато васкуляризированы. При компактных астроцитомах, помимо симптомов повышения внутричерепного давления, могут выявляться четкие симптомы поражения мозга, соответствующие локализации опухоли.

Скорость роста опухоли в значительной степени зависит от степени ее злокачественности: при доброкачественных астроцитомах длительность заболевания составляет 7–8 лет, при анапластических – 1–2 года.

Лечение. При компактных узловых астроцитомах показана операция, опухоль может быть радикально удалена, особенно если она располагается в функционально менее значимых зонах, например в правой височной доле.

Сложнее решить вопрос о целесообразности операции при распространенных диффузных глиомах. Если нет выраженных симптомов внутричерепной гипертензии, предпочтительно уточнить гистологическую структуру опухоли с помощью стереотаксической биопсии с последующим облучением. При выраженной внутричерепной гипертензии производится частичное удаление опухоли с целью внутренней декомпрессии.

За время операции для определения локализации опухоли может возникнуть необходимость использования ультразвукового сканирования или радиоизотопного метода.

Важным методом, позволяющим локализовать опухоль, расположенную под корой, является пункция мозга. Этот простой метод позволяет хирургу определить увеличение или уменьшение плотности ткани и обнаружить расположенные в опухоли кисты.

При анапластических астроцитомах в послеоперационном периоде проводятся облучение и химиотерапия специальными препаратами, винкристином и некоторыми другими.

Олигодендроглиомы. Опухоли являются в основном доброкачественными, сравнительно медленно растущими. Они состоят из клеток, содержащих однотипные круглые ядра. Более чем в 70 % случаев в опухолях обнаруживаются микроскопические кальцификаты. Чаще олигодендроглиомы располагаются в глубинных отделах полушарий в паравентрикулярной области, иногда с двух сторон, могут также иметь преимущественно интравентрикулярное расположение. Олигодендроглиомы бедно васкуляризированы, склонны к обызвествлению. Проявляются эпилептическими припадками и медленно прогрессирующими симптомами поражения тех или иных отделов мозга.

Удаление, как правило, частичное. Некоторые авторы считают оправданным лучевое лечение.

Эпендимомы. Эпендимомы – доброкачественные, сравнительно медленно растущие опухоли. Гистологически для них характерны капиллярные клеточные структуры, содержащие мелкие круглые ядра. Клеточные скопления часто имеют вид розеток. Эпендимомы локализуются в желудочках мозга, но могут распространяться и паравентрикулярно.

Злокачественные эпендимомы – эпендимобластомы отличаются бурным ростом, чаще они бывают у детей, локализуясь не только в желудочках, но и в белом веществе полушарий. В ткани опухоли формируются кисты, чередующиеся с очагами некроза и кровоизлияний.

Глиобластомы. Это наиболее злокачественные глиальные опухоли мозга, локализующиеся преимущественно в больших полушариях, возникают они чаше в возрасте 40–60 лет, характеризуются бурным инфильтративным ростом. Глиобластомы могут располагаться в разных отделах мозга, но чаще в височной и лобной областях. Часто опухоль поражает мозолистое тело и распространяется на оба полушария.

Характерны клеточный полиморфизм, наличие многоядерных гигантских клеток и обилие делящихся клеток. Для глиобластом типичны наличие множества патологических новообразованных сосудов, формирование артериовенозных шунтов. В ткани опухоли имеются обширные участки некрозов и геморрагии. Эти морфологические особенности глиобластом отмечаются и при диагностических исследованиях. При ангиографии часто выявляются патологическая сосудистая сеть и раннее заполнение контрастом вен опухоли. На компьютерных томограммах глиобластоме соответствует зона негомогенной плотности. В центре опухоли обнаруживаются обширные участки пониженной плотности – участки некроза.

Хирургическое лечение малоэффективно, поскольку радикальное удаление опухоли невозможно, особенно если она распространяется на срединные структуры мозга и обрастает крупные сосуды. Тем не менее удаление опухоли в доступных пределах оправданно, особенно если она располагается в функционально менее значимых зонах (в правой височной доле, полюсе правой лобной доли). Несколько более продолжительный клинический эффект может быть получен при комбинированном лечении (удаление опухоли, облучение и химиотерапия).

Вопрос о показании к операции при глиобластомах решается строго индивидуально в зависимости от возраста, тяжести состояния больного и локализации опухоли.

13.1.1.3. Внутрижелудочковые опухоли

Вентрикулярные опухоли делятся на первичные, возникающие из сосудистых сплетений и стенок желудочков, и вторичные – это опухоли близлежащих структур, врастающие в полость желудочков.

К первичным вентрикулярным опухолям относятся эпендимомы, хориоидпапилломы, менингиомы. К первичным опухолям III желудочка относятся также так называемые коллоидные кисты и некоторые виды краниофарингиом, развивающиеся в области дна III желудочка, и эктопические опухоли. Большинство этих опухолей достаточно хорошо отграничены и могут быть радикально удалены.

Подходы к опухолям желудочков определяются их локализацией в пределах вентрикулярной системы. Опухоли передних и средних отделов боковых желудочков удаляют, используя доступ через премоторную зону коры лобной доли или путем рассечения мозолистого тела. При расположении опухоли в области тела желудочков применяют задневисочный или теменной подход.

В техническом отношении наиболее сложно удаление опухолей III желудочка. Предложены разные доступы, но более предпочтительными являются транскаллезный – удаление опухоли через межжелудочковое (монроево) отверстие и доступ через переднюю стенку III желудочка – конечную пластинку.

Выбор доступа при вторичных вентрикулярных опухолях может в первую очередь определяться расположением экстравентрикулярной ее части.

13.1.2. Опухоли хиазмально-селлярной области

Большую часть новообразований, локализующихся в области турецкого седла и зрительногор перекреста (хиазмы), составляют внемозговые опухоли: уже упомянутые менингиомы бугорка турецкого седла, опухоли гипофиза, опухоли дизэмбриогенетической природы – краниофарингиомы, холестеатомы и др.

Особую группу составляют **опухоли гипофиза** . В свою очередь они могут быть подразделены на *гормонально-активные* и *гормонально-неактивные* опухоли.

Симптомокомплекс, развивающийся при этих опухолях, весьма характерен. Он складывается из симптомов нарушения функции гипофиза (его гипер– или гипофункции), снижения зрения вследствие сдавления зрительных нервов и зрительного перекреста. Большие опухоли с выраженным интракраниальным ростом могут поражать гипоталамические отделы мозга и даже нарушать отток цереброспинальной жидкости из вентрикулярной системы, вызывая сдавление III желудочка.

Гормонально-активные опухоли гипофиза редко достигают большой величины, поскольку вызывают характерные эндокринные симптомы, способствующие их раннему распознаванию.

В зависимости от типа эндокринно активных клеток, из которых формируется опухоль, различают пролактинсекретирующие аденомы; аденомы, продуцирующие гормон роста; АКТГ-секретирующие и некоторые другие опухоли.

Пролактинсекретирующие аденомы (пролактиномы) вызывают лакторею, нарушение менструального цикла и некоторые другие симптомы.

Аденомы, продуцирующие гормон роста , в молодом возрасте являются причиной гигантизма, а у взрослых больных вызывают характерные симптомы акромегалии: увеличение размеров кистей рук, стоп, огрубление черт лица, увеличение внутренних органов.

При *АКТГ-секретирующих аденомах* развивается синдром Кушинга: повышение артериального давления, характерные отложения жира на туловище, striae gravidarum, гирсутизм.

Многие из этих опухолей выявляются в начальной стадии, когда их размер не превышает нескольких миллиметров, они полностью располагаются в пределах турецкого седла – это микроаденомы.

При гормонально-неактивных аденомах, сдавливающих гипофиз, отмечаются симптомы пангипопитуитаризма (ожирение, снижение половой функции, снижение работоспособности, бледность кожных покровов, низкое артериальное давление и пр.). Часто эти опухоли протекают практически бессимптомно, пока не разрастутся далеко за пределы турецкого седла и не станут причиной снижения зрения.

Комплекс методов (рентгенография, компьютерная томография, МРТ, исследования уровня различных гормонов) позволяет определить вид опухоли гипофиза, ее размер и направление роста Один из наиболее типичных диагностических признаков – баллоновидное расширение турецкого седла. которое легко выявляется при краниографии, КТ– и МРТ-исследованиях.

Лечение. Рост небольших пролактинсекретируюших опухолей гипофиза можно приостановить с помощью препаратов – агонистов допамина (бромокриптнн).

В большинстве случаев наиболее обоснованным методом лечения является хирургическое удаление опухоли гипофиза Небольшие опухоли гипофиза, преимущественно располагающиеся в турецком седле, или опухоли с умеренно выраженным супраселлярным ростом, как правило, удаляют, используя трансназально-транссфеноидальный доступ.

Доступом через нос вскрывают клиновидную пазуху, верхняя стенка которой является дном турецкого седла. Под микроскопом удаляется дифференцировать опухоль от нормальной гипофизарной ткани и радикально удалить ее. Одновременно осуществляется рентгеновский контроль, позволяющий определить глубину проникновения инструментов в полость черепа и радикальность удаления опухоли.

Аденомы гипофиза с выраженным супра– и параселлярным ростом удаляют, используя лобный или лобно-височный доступ.

Приподнимая лобную долю, хирург достигает области зрительного перекреста. Зрительные нервы и хиазма обычно бывают резко смещены опухолью, выходящей из турецкого седла. Капсулу аденомы вскрывают между зрительными нервами и удаляют опухоль интракапсулярно хирургической ложкой и путем аспирации. При распространении опухоли параселлярно в пещеристый синус или ретроселлярно в межножковую цистерну операция становится сложной и рискованной прежде всего в связи с обрастанием опухолью сонной артерии и ее ветвей.

При частичном удалении опухоли целесообразно проведение лучевой терапии. Облучение показано также при рецидивирующем росте опухоли.

Краниофарингиомы – дизэмбриогенетические опухоли, чаще встречающиеся в детском и юношеском возрасте Возникновение этих опухолей связывают с неполным обратным развитием так называемого кармана Ратке – выроста эмбрионального глоточного эпителия, принимающего участие в формировании передней доли гипофиза. Эти опухоли могут развиваться в турецком седле и за его пределами – в области ножки гипофиза и дна III желудочка. Опухоли состоят из плотной ткани, часто содержащей обызвествленные участки –

петрификаты, и кистозных полостей. Кисты содержат бурую или ксантохромную жидкость, богатую холестерином, часто они бывают множественными и могут достигать гигантских размеров.

Клинические проявления. Для краниофарингиом весьма характерны *эндокринные нарушения* : отставание в росте (нанизм), ожирение, нарушение менструального цикла, несахарный диабет, вялость, адинамия, в тяжелых случаях – истощение, кахексия; *нарушения зрения* , вплоть до слепоты; *внутричерепная гипертензия* ; этот синдром возникает при опухолях, проникающих в III желудочек и сдавливающих межжелудочковые (монроевы) отверстия. К характерным проявлениям краниофарингиом относят также наличие петрификатов над турецким седлом (они обнаруживаются при рентгенографии черепа или компьютерной томографии).

Лечение. Временный эффект может быть достигнут с помощью пункции кист и опорожнения их содержимого или с помощью дренирования желудочков в случае гидроцефалии, вызванной сдавлением III желудочка.

Общепринятым методом считается радикальное удаление опухоли.

Краниофарингиомы, преимущественно располагающиеся в полости турецкого седла, удаляются так же, как и опухоли гипофиза, – с использованием транссфеноидального или субфронтального доступов.

Удаление краниофарингиом, располагающихся в полости III желудочка, позади зрительного перекреста, относится к наиболее сложным нейрохирургическим вмешательствам. Сложность обусловлена глубоким внедрением опухоли в гипоталамическую область, где располагаются важнейшие центры вегетативной и эндокринной регуляции, общностью кровоснабжения опухоли и гипоталамуса и частым включением в капсулу опухоли крупных сосудов.

Чтобы добиться радикального удаления таких опухолей, приходится применять комбинированные доступы: базально-лобный или лобно-височный одно– и двусторонний в сочетании с транскаллезным доступом к верхним отделам опухоли, расположенной в III желудочке.

Не меньшие сложности возникают при удалении гигантских кистозных краниофарингиом, которые обрастают крупные сосуды основания мозга, черепные нервы и глубоко вдаются в базальную поверхность мозга. Для лечения используют также внутриопухолевое введение радиоактивных препаратов (радиоактивный йод) или онкостатиков, приводящее к гибели клеток, продуцирующих кистозную жидкость, к уменьшению и облитерации кист.

Всегда надо помнить о том, что у больных с краниофарингиомами отмечается тяжелая эндокринная недостаточность, требующая постоянной коррекции как до операции, так и особенно после нее.

В хиазмально-селлярной области встречаются и другие дизэмбриогенетические опухоли – эпидермоидные кисты (холестеатомы, состоящие из масс спущенного эпителия), дермоидные кисты, состоящие из дериватов кожи, и зрелые тератомы, в которых можно обнаружить сформированные зубы и даже фрагменты челюстных костей.

В этой области сравнительно часто возникают менингиомы, сдавливающие зрительные нервы и зрительный перекрест.

Менингиомы бугорка турецкого седла. Их основным проявлением и практически единственным симптомом является прогрессирующее снижение зрения.

При удалении менингиом бугорка турецкого седла важна определенная последовательность действий: удаление передней части опухоли, максимальное отделение ее с помощью коагуляции от места прикрепления, после удаления центральной части опухоли осторожное отделение ее наружных и задних отделов от зрительных нервов, зрительного перекреста и ножки гипофиза. Наибольшие сложности связаны с выделением сонных и передних мозговых артерий, которые могут находиться в ткани опухоли.

Опухоли **зрительных нервов и зрительного перекреста** особенно часто развиваются в детском возрасте. Они характеризуются прогрессирующим снижением зрения вплоть до полной слепоты.

Показания к удалению опухоли возникают в тех случаях, когда эти образования вызывают

сдавление прилежащих участков мозга и оставшихся сохранными зрительных путей.

13.1.3. Опухоли задней черепной ямки

Опухоли задней черепной ямки могут быть как внутри-, так и внемозговыми. К внутримозговым относятся опухоли мозжечка и IV желудочка, первичные опухоли ствола мозга.

Среди внемозговых наиболее часто встречаются невриномы VIII пары черепных нервов, менингиомы.

Некоторые внемозговые опухоли задней черепной ямки поражают преимущественно кости основания и располагаются экстрадурально.

Опухоли мозжечка и IV желудочка. Эти опухоли могут быть как доброкачественными (астроцитомы, отличающиеся медленным ростом), так и злокачественными, инфильтративно растущими (медуллобластомы). И астроцитомы, и особенно медуллобластомы чаще встречаются в детском возрасте.

Опухоли мозжечка часто поражают червь, выполняют полость IV желудочка и сдавливают ствол мозга. В связи с этим симптоматика бывает обусловлена не столько (и часто не только) поражением ядер и проводящих путей мозжечка, сколько сдавлением ствола мозга.

Особенность опухолей мозжечка заключается еще и в том, что они часто приводят к нарушению оттока цереброспинальной жидкости, закрывая выход из IV желудочка или сдавливая водопровод мозга.

Быстро нарастающая при острой окклюзии гидроцефалия боковых и III желудочков приводит к дислокации мозга с опасностью острого ущемления ствола мозга в области тенториального отверстия.

Сама по себе опухоль, развивающаяся в мозжечке, приводит к увеличению его объема и может стать причиной вклинивания как в тенториальное, так и в затылочное отверстие.

Начальными симптомами опухоли мозжечка часто являются нарушения координации, атаксия, адиадохокинез, снижение мышечного тонуса. Рано, особенно при кистозных или быстро растущих опухолях, могут появиться симптомы сдавливания структур дна IV желудочка: нистагм (чаще горизонтальный), бульбарные нарушения, рвота и икота. При развитии ущемления ствола мозга в затылочном отверстии возникают нарушения дыхания вплоть до его остановки, нарушение сердечно-сосудистой деятельности: брадикардия, повышение артериального давления с последующим его падением.

Астроцитомы мозжечка в отличие от полушарных астроцитом могут быть хорошо отграничены от окружающей ткани мозжечка, содержать кисты. Гистологически эти опухоли относятся к наиболее доброкачественному типу – пилоцитарным астроцитомам, которые встречаются преимущественно в детском возрасте.

При компьютерной томографии и МР-томографии выявляются опухоли с четкими контурами и содержащиеся в них кисты.

Эти опухоли могут быть радикально удалены по границе с тканью мозжечка, который бывает сдавлен, но не проращен опухолью. Операции могут привести к полному выздоровлению больного или длительной, многолетней ремиссии.

Наряду с этим встречаются инфильтративно растущие опухоли мозжечка, некоторые из которых прорастают в ствол мозга.

На компьютерной томограмме опухоль отличается нечеткостью, размытостью очертаний. В этих случаях возможна лишь частичная резекция той части опухоли, которая по своей структуре наиболее отличается от нормальной ткани мозжечка.

Удаление астроцитомы мозжечка, так же как и других опухолей, осуществляется путем трепанации задней черепной ямки, обычно с использованием срединного разреза мягких тканей в шейно-затылочной области.

Гемангиобластомы (ангиоретикулемы) – богато васкуляризированные опухоли, часто приводящие к кистообразованию (в 70 % случаев). Большая часть гемангиобластом располагается в гемисферах мозжечка или черве. Изредка опухоль располагается в области продолговатого мозга и моста. Гемангиобластомы могут также поражать и спинной мозг. Чаще

гемангиобластомы развиваются в возрасте 30–40 лет. Необходимо иметь в виду, что приблизительно в 20 % случаев опухоли бывают множественными и являются проявлением болезни Гиппеля–Линдау (наследственное заболевание аутосомно-доминантного типа). В этих случаях, помимо опухолей центральной нервной системы (мозжечок, спинной мозг), часто выявляются ангиоматоз сетчатки, опухоли и кистозные изменения в почках и других внутренних органах, полицитемия.

При образовании кисты иногда отмечается бурное развитие заболевания с появлением грозных симптомов сдавления ствола мозга.

Лечение. Хирургическое удаление солитарных гемангиобластом мозжечка в большинстве случаев приводит к практически полному выздоровлению больных.

В некоторых случаях основную часть новообразования представляет киста, сама же опухоль при этом ничтожно мала и может остаться незамеченной. В связи с этим после опорожнения кисты необходимо тщательно осмотреть изнутри все ее стенки, чтобы обнаружить опухоль, которая отличается ярко-красной окраской.

Сложным бывает удаление солидных опухолей, особенно внедряющихся в ствол: эти опухоли очень богато кровоснабжаются и, если в начале удаления не «выключить» основные источники кровоснабжения, операция может оказаться очень травматичной. При болезни Гиппеля–Линдау возможны рецидивы заболевания в связи с мультифокальным ростом опухоли.

Медуллобластомы – злокачественные, быстро растущие опухоли, встречающиеся преимущественно в детском возрасте. Медуллобластомы, локализующиеся в задней черепной ямке. составляют 15–20 % всех опухолей мозга у детей. Чаще медуллобластома развивается из червя, заполняет IV желудочек, может инфильтрировать его дно и врастать в ствол, рано приводит к нарушению оттока цереброспинальной жидкости из IV желудочка и гидроцефалии. Метастазирует по ликворным пространствам.

Наиболее типичные симптомы – головная боль, рвота, атаксия в конечностях, шаткость походки, нистагм. При прорастании дна IV желудочка появляются бульбарные симптомы, нарушение чувствительности на лице, глазодвигательные расстройства. При компьютерной томографии выявляются опухоль, располагающаяся в области IV желудочка, червя и медиальных отделов мозжечка (она обычно неоднородной структуры), и признаки гидроцефального расширения боковых и III желудочков.

Лечение. Хирургическое лечение состоит в максимально полном удалении опухоли (не удаляются только участки, врастающие в ствол мозга) и восстановлении нормальной циркуляции цереброспинальной жидкости.

Опухоль часто имеет мягкую консистенцию, и удаление ее осуществляется путем аспирации обычным или ультразвуковым отсосом. После операции проводится облучение задней черепной ямки в сочетании с общим облучением головного и спинного мозга с целью предупреждения метастазирования опухоли. Положительный результат может быть получен от применения химиотерапии (препараты нитрозомочевины, винкристин и др.).

Первичные опухоли IV желудочка (эпендимомы, хориоидпапилломы) сопровождаются симптомами нарушения ликвороциркуляции и сдавления ствола мозга. Эпендимомы могут инфильтрировать дно IV желудочка, распространяться в затылочную цистерну и краниоспинально, что часто делает невозможным их радикальное удаление. Хориоидпапилломы, напротив, – хорошо отграниченные опухоли, которые могут быть удалены тотально.

Больные с опухолями мозжечка и IV желудочка требуют к себе особого внимания, поскольку при этих опухолях всегда возможно резкое ухудшение состояния с развитием явлений дислокации и сдавленна мозга: усиление головной боли, икота, рвота, угнетение сознания, нарушение дыхания и сердечно-сосудистой деятельности.

Появление этих симптомов требует экстренных мер. в первую очередь пункции желудочков с установлением системы наружного дренирования и проведения реанимационных мероприятий.

Опухоли ствола мозга. Основную часть опухолей ствола составляют глиальные опухоли разной степени злокачественности.

Чаще опухоли ствола развиваются в детском возрасте. Они вызывают поражение как ядерных образований, так и проводящих путей ствола мозга. Нередко выявляются альтернирующие синдромы с преобладанием двигательных и чувствительных расстройств на противоположной стороне, а на стороне преимущественного расположения опухоли более выражены поражение черепных нервов и мозжечковые нарушения.

В отличие от опухолей мозжечка опухоли ствола сравнительно редко приводят к нарушению оттока цереброспинальной жидкости из IV желудочка, поэтому гидроцефалия и внутричерепная гипертензия – это поздние симптомы опухолей ствола мозга за исключением тех, которые развиваются в среднем мозге вблизи сильвиева водопровода.

Доброкачественные опухоли ствола отличаются медленным ростом, который может продолжаться годами (в отдельных случаях 10–15 лет и даже больше). Злокачественные, которые составляют большинство, приводят к гибели больных в течение нескольких месяцев или 1–2 лет (различия определяются степенью злокачественности).

Опухоли могут локализоваться в разных отделах ствола, но чаще прорастают мост.

Со времен Р.Вирхова считалось, что опухоли ствола диффузно инфильтрируют все его структуры, а следовательно, неоперабельны. Исследования последних лет отчасти изменили это представление об опухолях ствола. Помимо диффузно растущих опухолей, которые, к сожалению, составляют большинство новообразований, имеются также узловые, достаточно хорошо отграниченные, и опухоли, содержащие кисты.

Опыт ряда хирургов показал, что доброкачественные отграниченные опухоли ствола могут быть с успехом удалены. В этих случаях операция может существенно продлить жизнь больного и улучшить его состояние.

Такие опухоли выявляются только у 20–25 % больных. В остальных случаях при диффузно растущих глиомах ствола может быть рекомендована лучевая терапия, эффективность которой пока еще точно не изучена.

Невринома VIII черепного нерва. Это довольно часто встречающееся (7–10 %) интракраниальное новообразование. Доброкачественная, медленно растущая опухоль возникает из клеток шванновской оболочки преддверно-улиткового нерва. Первичный симгпом. на который обращают внимание больные, – снижение слуха, позже появляются координационные нарушения, изменение походки, нарушение чувствительности или боли в лице, поражение лицевого нерва. При больших опухолях нарушается отток цереброспинальной жидкости из IV желудочка, развивается вторичная гидроцефалия и повышается внутричерепное давление с отеком диска зрительных нервов и снижением зрения.

Типичным краниографическим симптомом является расширение внутреннего слухового прохода, в котором располагается опухоль. При компьютерной томографии выявляется хорошо отграниченная опухоль, иногда содержащая кисты в области боковой цистерны.

Лечение. Своевременная микрохирургическая техника позволяет в большинстве случаев добиться успешного удаления невриномы. Подход к опухоли чаще всего осуществляется со стороны задней черепной ямки. Мягкие ткани рассекаются вертикальным разрезом, кзади от сосцевидного отростка (так называемый парамедианный разрез), резецируется чешуя затылочной кости и частично сосцевидный отросток вплоть до сигмовидного синуса. Гемисфера мозжечка смещается медиально. Для уменьшения напряжения мозга вскрывается паутинная оболочка головного мозга вблизи IX и X пар черепных нервов. Выводится цереброспинальная жидкость. Эти нервы изолируются от нижнего полюса опухоли. Первоначально производится интракапсулярное удаление опухоли.

Это проще делать с помощью ультразвукового отсоса. Затем производится трепанация задней стенки внутреннего слухового прохода – обнажается место исходного роста опухоли, а также лицевой нерв. Дальнейшее удаление опухоли делается крайне осторожно, чтобы не повредить лицевой нерв, который может быть резко истонченным, с трудом дифференцирующимся в капсуле опухоли. Капсула опухоли последовательно отделяется от медиальных отделов мозжечка, VII нерва, ствола мозга, тройничного нерва. Очень важно сохранить все сосуды, кровоснабжающие ствол, часть из которых проходит в капсуле опухоли. Особого внимания заслуживает передняя нижняя мозжечковая артерия, которая образует петлю на капсуле опухоли и отдает ветвь, уходящую во внутренний слуховой проход.

Микрохирургическая техника позволяет в большинстве случаев тотально удалить опухоль, сохранив при этом лицевой нерв. Лишь при небольших опухолях и неповрежденном слухе возможно удаление опухоли с сохранением слухового нерва.

У пожилых людей и больных, находящихся в тяжелом состоянии, целесообразно ограничиться частичным интракапсулярным удалением опухоли.

Наряду с описанной методикой в последние годы достаточно широко используется транслабиринтный доступ, требующий, однако, специальных навыков операций на пирамиде височной кости.

Менингиомы задней черепной ямки. Эти опухоли могут развиваться из твердой мозговой оболочки конвекситальной поверхности мозжечка, намета мозжечка, в области пирамиды височной кости, ската, большого затылочного отверстия.

Менингиомы в области поверхности мозжечка и намета в основном проявляются симптомами нарастающей внутричерепной гипертензии и мягко выраженными мозжечковыми симптомами. Базально расположенные менингиомы вызывают поражение соответствующих локализации опухоли черепных нервов и симптомы сдавления ствола. Радикальное удаление менингиом задней поверхности мозжечка и намета мозжечка обычно не представляет значительных трудностей. Напротив, удаление менингиом в области пирамиды и ската является технически очень сложной задачей, решение которой требует применения специальных доступов с резекцией базальных отделов черепа, включая пирамиду. Если опухоль тесно срастается со стволом мозга, то приходится ограничиться ее частичным удалением.

Сложную задачу представляет лечение больных с внемозговыми опухолями, развивающимися в области основания черепа. В эту группу входят хордомы, гломусные и некоторые другие опухоли. Эти опухоли могут распространяться супратенториально в области пещеристого синуса и нижней стенки средней черепной ямки.

Хордомы развиваются из остатков первичной хорды, они разрушают кости основания черепа в области ската, турецкого седла, поражают черепные нервы и сдавливают ствол мозга. Опухоли нередко распространяются в носоглотку.

Возможно лишь частичное удаление хордом. При рецидивах опухоли больных оперируют повторно. Для подхода к хордомам приходится использовать различные доступы: со стороны задней или средней черепных ямок, трансоральный и некоторые другие.

Гломусные опухоли луковицы яремной вены. Эти опухоли развиваются из так называемых гломусных телец, чаще в области луковицы яремной вены. Они инфильтрируют пирамиду височной кости, вызывают поражение VII, VIII, IX, XI, XII пар черепных нервов. Начальные симптомы – пульсирующий шум в ухе, снижение слуха, головокружение, в последующем присоединяются атаксия и симптомы поражения нервов, проходящих в области яремного отверстия.

Опухоли растут вдоль сосудов, могут распространяться в пещеристый синус и не очень часто – по ходу яремной вены. Гломусные опухоли очень богато кровоснабжаются из ветвей наружной и внутренней сонных артерий. Они могут прорастать барабанную перепонку и быть причиной опасных наружных кровотечений.

При осмотре в наружном слуховом проходе видна ярко-красная опухоль.

Лечение. Радикальное удаление сложно. Необходимы широкая резекция пирамиды, выделение опухоли на шее. Для уменьшения кровотечения перед операцией часто производится эмболизация приводящих сосудов.

В некоторых случаях предпочтение отдается эмболизации сосудов опухоли с ее последующим облучением.

Невринома V черепного нерва. Эта опухоль, развивающаяся из корешков тройничного нерва, может быть отнесена к новообразованиям, которые могут одновременно располагаться в задней черепной ямке (субтенториально) и над наметом мозжечка.

Эти опухоли нередко достигают очень больших размеров, разрушают кости основания черепа, врастают в пещеристый синус, деформируют ствол мозга. Они проявляются нарушениями чувствительности на лице, поражением глазодвигательных нервов, симптомами сдавления ствола мозга. При их удалении необходимы современные базальные подходы со стороны средней или задней черепной ямки, пересечение намета мозжечка, тщательная

препаровка опухоли вблизи ствола мозга.

13.1.4. Метастатические опухоли

Метастатические опухоли относятся к часто встречающимся (30–50 %) опухолям мозга. Церебральные метастазы обнаруживают у 15–20 % умерших от рака.

Существует тенденция к увеличению числа метастатических опухолей мозга, что связано с повышением продолжительности жизни больных раковыми заболеваниями. Имеет значение также тот факт, что не все химиотерапевтические препараты, которые занимают все более значимое место в лечении больных раком, проникают через гематоэнцефалический барьер и, следовательно, могут предупреждать метастазирование опухоли в мозг. Кроме того, методы распознавания метастазов стали значительно более совершенными.

Самой частой причиной метастазов в мозг является рак легкого (более 40 %), следующие по частоте метастазирования в мозг – рак молочных желез и рак почек.

До 80 % метастазов локализуется в больших полушариях, около 15 % – в мозжечке.

Клинические проявления. Метастазы в мозг характеризуются довольно острым началом, головной болью, появлением симптомов локального поражения мозга (парезы конечностей, нарушения чувствительности, речи), которые неуклонно прогрессируют. Распознаванию церебральных метастазов, безусловно, способствуют анамнестические данные о первичном онкологическом заболевании. Следует, однако, иметь в виду, что в 15 % случаев первичное поражение, явившееся причиной метастазирования, выявить так и не удается.

С позиции возможного хирургического лечения очень важно выяснить, имеется ли у больного одиночный метастаз в мозге или речь идет о множественном метастазировании. На компьютерных томограммах метастазы имеют вид округлых образований повышенной плотности с просветлением в центре (вид кольца). Такая форма объясняется часто возникающим некрозом центральной части опухоли. Не так просто определить небольшие метастазы. Их можно заподозрить по сопутствующему отеку мозга, который при метастазах, как правило, бывает резко выражен.

Более информативными могут оказаться гамма-энцефалография и магнитно-резонансная томография.

Лечение. Вначале назначаются стероидные препараты (дексаметазон), которые, обладая выраженным противоотечным действием, могут способствовать быстрому улучшению состояния больного (проходит головная боль, уменьшается выраженность двигательных нарушений и пр.).

При одиночных мегастазах и сравнительно удовлетворительном общем состоянии больного целесообразно хирургическое удаление опухоли. Может быть оправданным в отдельных случаях удаление и нескольких узлов, если они располагаются в одной области мозга При субкортикальном расположении очень важно точное представление о расположении метастатического узла в мозге, иначе операция может быть неоправданно травматичной. С этой целью могут быть применены такие способы интраоперационной локализации опухоли, как ультразвуковое сканирование или применение радиоизотопного метода. Удаление глубинных метастазов может быть успешно осуществлено с применением стереотаксического доступа.

При множественных метастазах может быть рекомендовано облучение всего мозга.

Продолжительность жизни часто определяется общим состоянием больного и диссеминацией опухоли в другие органы.

При единичных метастазах и успешно удаленном первичном очаге в отдельных случаях может быть достигнуто длительное улучшение состояния больного.

13.1.5. Опухоли костей черепа

Опухоли черепа могут быть причиной сдавления мозга и появления неврологических симптомов, в первую очередь локальной головной боли и симптомов раздражения мозга.

Остеомы. Это доброкачественные, медленно растущие опухоли. Показания к их удалению возникают, когда опухоли достигают значительных размеров и начинают сдавливать

мозг или когда они располагаются в придаточных пазухах носа.

Остеомы этой локализации могут явиться причиной возникновения воспалительных осложнений – остеомиелитов, абсцессов.

Гемангиома. Это доброкачественная опухоль, локализующаяся чаще в теменной и лобной костях. На краниограммах определяются округлые образования с характерной структурой пчелиных сот или трабекулярным строением. Операция показана при появлении неврологических симптомов.

Эпидермоиды и дермоиды. Имеют вид внутрикостных кистозных образований с уплотненными стенками. Показано хирургическое удаление.

Опухоли, разрушающие основание черепа (хордомы, гломусные опухоли), уже были описаны.

К злокачественным опухолям основания черепа относятся хондро– и остеосаркомы и некоторые другие. Лечение их малоэффективно и состоит обычно в частичном удалении в сочетании с облучением и химиотерапией-

Псевдоопухоли мозга (доброкачественная внутричерепная гипертензия). Заболевание характеризуется стойким повышением внутричерепного давления, сопровождается тошнотой, головокружением, иногда двоением в глазах и застойными явлениями на глазном дне Наиболее опасное проявление – прогрессирующее снижение зрения, в отдельных случаях – до полной слепоты.

Этиология этого синдрома до конца неизвестна. Предполагают, что в основе его могут лежать эндокринно-обменные нарушения, поскольку имеется зависимость доброкачественной внутричерепной гипертензии, которая чаще наблюдается у женщин, от ожирения, нарушения менструального цикла, послеродовых осложнении.

При длительно существующей внутричерепной гипертензии необходимо очень тщательное обследование больных, чтобы выявить другие возможные причины повышения давления: хронические воспалительные процессы в оболочках (и том числе и грибковые), заболевания крови; нарушение венозного оттока при тромбозах синусов; токсическое действие некоторых лекарственных средств и пр.

КТ-, МРТ-исследования и краниография дают негативные результаты, за исключением косвенных признаков внутричерепной гипертензии: спавшихся желудочков, гипертензионных изменений в костях черепа.

Лечение. Направлено на нормализацию внутричерепного давления: рекомендуются ограниченное потребление жидкости и соли, мочегонные (фуросемид, диамокс), показана стероидная терапия.

При неуклонном снижении зрения прибегают к хирургическому лечению: люмбоперитонеальному шунтированию, декомпрессии зрительных нервов.

13.2. Опухоли спинного мозга. Хирургическое лечение

Опухоли спинного мозга встречаются в 8–10 раз реже опухолей головного мозга и наблюдаются у больных преимущественно в возрасте от 20 до 60 лет. Спинальные опухоли принято подразделять на *первичные* и *вторичные* . В группу **первичных опухолей** включают новообразования, исходящие из мозгового вещества (*интрамедуллярные* опухоли) и развивающиеся из оболочек мозга, корешков, сосудов (*экстрамедуллярные* опухоли). Экстрамедуллярные опухоли встречаются значительно чаще, чем интрамедуллярные. Экстрамедуллярные опухоли могут быть как субдуральными (расположенными под твердой мозговой оболочкой), так и эпидуральными (снаружи твердой мозговой оболочки). Большинство экстрамедуллярных опухолей является субдуральными. В редких случаях встречаются опухоли, часть которых расположена субдурально, а часть – эпидурально (субдурально-эпидуральные опухоли), а также эпидурально-экстравертебральные опухоли.

К ***экстрамедуллярным опухолям*** спинного мозга относятся: 1) менингиома (арахноидэндотелиома), исходящая из мозговых оболочек; 2) невринома, развивающаяся из шванновских клеток преимущественно задних корешков спинного мозга, которые встречаются

приблизительно с той же частотой, что и менингиомы; 3) гемангиобластомы (ангиоретикулемы) – богато васкуляризированные опухоли, которые в отдельных случаях могут быть множественными (болезнь Гиппеля–Линдау); 4) липомы, в сочетании обычно со spina bifida или другими пороками развития.

Последние два вида опухолей встречаются сравнительно редко.

Интрамедуллярные опухоли спинного мозга представлены в основном глиомами (астроцитомами и эпендимомами). Реже обнаруживаются мультиформные спонгиобластомы, медуллобластомы и олигодендроглиомы. Астроцитомы характеризуются инфильтративным ростом, локализуются в сером веществе и отличаются большим распространением по длиннику мозга. Эпендимомы возникают чаще всего из эпендимы центрального канала на уровне шейного и поясничного утолщений. Они могут развиваться также из конечной нити и располагаться между корешками конского хвоста.

Помимо первичных опухолей спинного мозга, возможны и **вторичные** , врастающие в позвоночный канал из окружающих тканей или метастазирующие при первичном поражении других органов. Источниками метастазов являются главным образом рак легких, молочной, щитовидной и предстательной желез.

Поражение спинного мозга может наблюдаться также при опухолях позвоночника – как первичных (гемангиомы позвонков, саркомы), так и вторичных (метастатические), а также при объемных процессах, располагающихся в эпидуральном пространстве (лимфогранулематоз).

Новообразования резко нарушают функционирование спинного мозга, сдавливая (менингиома, невринома), разрушая (метастаз рака) или прорастая (глиома) его вещество. Любые опухоли уменьшают пространство в позвоночном канале, нарушают крово– и ликворообращение.

Для опухолей спинного мозга характерны прогрессирующее развитие синдрома поперечного поражения спинного мозга и механическая блокада субарахноидального пространства. Особенности клинической картины в каждом конкретном случае зависят от уровня расположения опухоли, ее характера и экстра– или интрамедуллярной локализации.

Синдром частичного, а затем полного поперечного поражения спинного мозга при экстрамедуллярных опухолях является следствием его сдавления. возникновения функционально-динамических нарушений, затем необратимых дегенеративных изменений, сначала в проводящих путях, а по мере увеличения давления опухоли – и в сером веществе. При интрамедуллярных опухолях этот синдром обусловлен разрушением или сдавлением серого вещества в соответствующем сегменте и нарастающим сдавлением изнутри белого вещества спинного мозга. Развитие синдрома поперечного поражения спинного мозга до параплегии может продолжаться от нескольких месяцев (при злокачественных опухолях) до 1,5–3 лет (при доброкачественных).

Вторым наиболее важным признаком опухоли спинного мозга является нарастание блокады субарахноидального пространства. Опухоль по мере роста резко суживает, а потом облитерирует субарахноидальное пространство в месте ее расположения. В результате прекращается циркуляция цереброспинальной жидкости и в ней развиваются застойные изменения.

Клинические проявления экстрамедуллярных опухолей. В течении этого заболевания выделяют 3 стадии: 1) корешковую; 2) стадию половинного поражения спинного мозга (синдром Броун-Секара); 3) стадию полного поперечного поражения спинного мозга.

Наиболее раннее проявление экстрамедуллярных опухолей – корешковые боли и парестезии, вызываемые раздражением заднего корешка опухолью, растущей из его шванновской оболочки (невринома) или расположенной вблизи корешка (менингиома). Вначале боли односторонние, затем часто становятся двусторонними, что обусловлено натяжением корешков на противоположной от опухоли стороне. При опухолях в области корешков шейного и поясничного утолщений боли распространяются продольно в верхних и нижних конечностях; при опухолях в области грудного отдела боли носят опоясывающий характер. Болевой синдром в начале заболевания возникает периодически, а в дальнейшем становится постоянным, усиливаясь при кашле, чиханье, иногда в ночное время, при долгом лежании. Корешковые боли обычно бывают длительными, строго локализованными, что

определяет их диагностическую ценность. В зоне иннервации пораженных корешков выявляются расстройства чувствительности в виде гипестезии, снижаются и выпадают сухожильные, периостальные и кожные рефлексы, рефлекторные дуги которых проходят через них. Обнаруживаются болезненность при давлении на остистые отростки и паравертебральные точки в месте локализации опухоли. Однако более патогномоничными для экстрамедуллярных опухолей являются усиление корешковых болей и появление проводниковых парестезии при перкуссии по остистому отростку на уровне опухоли (симптом Раздольского).

По мере роста опухоли появляются симптомы, указывающие на сдавление спинного мозга. При локализации опухоли на переднебоковой, боковой, заднебоковой поверхностях спинного мозга формируется синдром Броун-Секара: на стороне опухоли и ниже ее нарушается глубокая чувствительность и возникает центральный парез, а на противоположной стороне нарушается поверхностная чувствительность. Однако вследствие компрессии страдают в большей или меньшей степени обе половины спинного мозга, поэтому обычно речь идет об элементах синдрома Броун-Секара (центральный парез больше выражен на стороне опухоли, а нарушения поверхностной чувствительности – на противоположной). На уровне поражения спинного мозга могут развиться и сегментарные расстройства: двигательные – в виде атрофии соответствующих мышц, пареза в них, снижения рефлексов, чувствительные – в виде корешковых гипералгезий, парестезии, гипестезий.

При дальнейшем росте опухоль дает картину поперечного сдавления спинного мозга: нижняя параплегия или тетраплегия, двусторонние проводниковые расстройства чувствительности (гипестезия или анестезия), нарушение функции тазовых органов. Снижение силы в конечностях и гипестезия вначале появляются в дистальных отделах конечностей, а затем поднимаются до уровня пораженного сегмента спинного мозга.

Характерной чертой экстрамедуллярных опухолей спинного мозга являются раннее появление и выраженность блокады субарахноидального пространства и изменений цереброспинальной жидкости.

Клинические проявления интрамедуллярных опухолей. Картина отличается отсутствием стадии корешковых болей. Ранним признаком являются сегментарные расстройства чувствительности диссоциированного характера. По мере роста опухоли и сдавления боковых канатиков спинного мозга присоединяются проводниковые двусторонние двигательные и чувствительные расстройства в зонах, расположенных ниже сегментарных чувствительных нарушений. Для проводниковой гипестезии при интрамедуллярной опухоли характерно распространение сверху вниз вследствие закона эксцентричного расположения более длинных проводников в спинном мозге. В результате поражения передних и боковых рогов возникают двусторонние периферические парезы, выраженные вегетативно-трофические расстройства. Характерны позднее появление признаков блокады субарахноидального пространства, отсутствие симптомов ликворного толчка и остистого отростка Раздольского. Течение интрамедуллярных опухолей по сравнению с экстрамедуллярными более быстрое.

Клинические проявления опухолей спинного мозга на уровне различных сегментов имеют свои особенности. Для опухолей *верхнешейного уровня* (CI-CIV) характерны боли в шее и затылке, напряжение мышц шеи, вынужденное положение головы, спастический тетрапарез, проводниковые расстройства чувствительности. Поражение сегмента CIV сопровождается парезом диафрагмы, что проявляется икотой, одышкой, затруднением кашля, чиханья.

При опухолях на уровне *шейного утолщения* имеются периферические парезы верхних конечностей в сочетании со спастическим парезом нижних конечностей. В руках могут появляться корешковые расстройства чувствительности и боли. Для поражения *сегментов на уровне* CVIII–ThI характерен синдром Горнера (птоз, миоз, энофтальм). Расстройства функций тазовых органов при опухолях шейной локализации обычно длительно отсутствуют и имеют характер императивных позывов или автоматического опорожнения мочевого пузыря.

Опухоли *грудной части* вызывают проводниковые расстройства чувствительности, нижний спастический парапарез, нарушения функции тазовых органов. Руки остаются интактными. Корешковые боли носят опоясывающий характер, имитируя заболевания внутренних органов. Сегментарные нарушения могут проявляться выпадением брюшных рефлексов, что помогает установить уровень поражения.

При опухолях *верхнепоясничных сегментов* наблюдаются спастические парезы нижних конечностей в сочетании с атрофиями в их проксимальных отделах, корешковыми болями в зоне иннервации бедренного нерва.

При опухолях *эпиконуса* (LIV-SII) возникают корешковые боли в поясничной области, «седлообразная» гипестезия, вялые парезы ягодичных мышц, мышц задней поверхности бедра, голени и стопы. Нарушения функции сфинктеров появляются рано в виде недержания мочи и кала.

Опухоли *мозгового конуса* (SIII– SV) характеризуются ранним и выраженным нарушением функций мочевого пузыря, прямой кишки, половых органов. Параличи нижних конечностей отсутствуют, сухожильные рефлексы сохранены. В области промежности имеются расстройства чувствительности диссоциированного характера в виде «штанов наездника». Часто появляются обширные пролежни в пояснично-крестцовой области.

Опухоли *конского хвоста* проявляются интенсивными корешковыми болями с иррадиацией в ягодицу, ногу, усиливающимися в положении лежа. Появляются сначала односторонние, затем двусторонние боли. Имеются асимметричные корешковые расстройства чувствительности. Двигательные нарушения возникают в виде вялых парезов и параличей в дистальных отделах нижних конечностей; там же обнаруживаются трофические расстройства. Тазовые нарушения выражаются в задержке мочи. Опухоли конского хвоста (невриномы) развиваются медленно и благодаря обширности субдурального пространства и смещаемости корешков могут достигать больших размеров, прежде чем вызовут грубые спинальные нарушения. Клинической симптоматикой поражения конского хвоста сопровождаются и так называемые имплантационные холестеатомы – эпидермальные опухоли, развивающиеся из элементов эпидермиса, занесенных в субарахноидальное пространство при повторных люмбальных пункциях.

Данные лабораторных и функциональных исследований. В диагностике опухолей спинного мозга большое значение имеют исследование цереброспинальной жидкости и проведение ликвородинамических проб. Для опухоли спинного мозга характерно повышение содержания белка в цереброспинальной жидкости при нормальном числе клеток (белково-клеточная диссоциация). При некоторых опухолях (невринома конского хвоста, эпендимома конечной нити) обнаруживаются особенно высокое содержание белка и самопроизвольное его свертывание в пробирке. При развитии вблизи опухоли реактивного арахноидита в цереброспинальной жидкости возможно появление небольшого плеоцитоза (20–40 клеток), что также вероятно при субдуральных злокачественных новообразованиях. Часто цереброспинальная жидкость ксантохромна вследствие гемолиза эритроцитов, попадающих в нее вследствие сдавления вен спинного мозга или из сосудов самой опухоли.

Выявить частичную или полную блокаду субарахноидального пространства помогают ликвородинамические пробы: искусственный подъем давления цереброспинальной жидкости выше опухоли путем сжатия сосудов шеи (проба Квекенштедта), наклона головы вперед (проба Пуссепа), надавливания на область живота (проба Стукея). Степень и скорость повышения давления в субарахноидальном пространстве определяют манометрически во время поясничного прокола. Отсутствие или недостаточное повышение давления свидетельствует о нарушении проходимости субарахноилального пространства. Для полного блока характерно также быстрое и резкое (до нуля) падение давления при извлечении небольшого количества цереброспинальной жидкости. При проведении ликвородинамических проб возможно появление симптома ликворного толчка Раздольского (усиление болей в области пораженного корешка) и проводниковых парестезии После люмбальной пункции может выявляться синдром вклинения (резкое нарастание проводниковых расстройств вплоть до развития полного поперечного сдавления спинного мозга), в основе которого лежит усиление давления сместившейся в дистальном направлении опухоли на нижележащие участки спинного мозга. Симптом ликворного толчка и синдром вклинения имеют также большое диагностическое значение, будучи патогномоничными для опухолей спинного мозга, особенно экстрамедуллярных.

В связи с возможными осложнениями люмбальную пункцию следует производить с большой осторожностью и по строгим показаниям. При использовании магнитно-резонансной

томографии для диагностики опухоли необходимость в спинномозговом проколе и проведении ликвородинамических проб практически отпадает.

При подозрении на опухоль спинного мозга обследование больного обязательно должно начинаться с рентгенографии позвоночника, чтобы исключить его заболевания, которые могут привести к компрессии спинного мозга, а также с целью выявления костных изменений, свойственных спинальным опухолям. К последним относятся расширение межпозонкового отверстия при эпидурально-экстравертебральных опухолях, а также атрофия корней дуг и увеличение расстояния между ними (симптом Элсберга–Дайка). Нередко рентгенологические изменения при метастазах в позвоночник появляются позднее клинических проявлений, в частности корешковых болей, и обнаруживаются только в более поздней стадии.

Для определения блока субарахноидального пространства и уровня опухоли показана контрастная миелография.

Диагностика и дифференциальный диагноз. Наиболее точная информация может быть получена при компьютерной и особенно магнитно-резонансной томографии.

Постановка диагноза спинальной опухоли базируется на наличии симптомов прогрессирующего поперечного поражения спинного мозга, блока субарахноидального пространства, характерных изменений цереброспинальной жидкости. При постановке диагноза следует определить локализацию опухоли, интра– или экстрамедуллярное ее расположение, первичный или вторичный характер.

При топической диагностике верхнюю границу опухоли позволяют определить локализация корешковых болей и расстройств чувствительности, симптомы остистого отростка и ликворного толчка, стойкие проводниковые нарушения чувствительности. Необходимо учитывать, что уровень гипестезии обычно находится ниже опухоли, во-первых, вследствие эксцентрического расположения проводящих путей поверхностной чувствительности в спинном мозге и, во-вторых, потому что волокна, составляющие пути поверхностной чувствительности, прежде чем перейти в спиноталамический путь противоположной стороны, проходят 2–3 сегмента на своей стороне; кроме того, существует «перекрытие» соседних сегментов. Поэтому верхнюю границу опухоли локализуют на 2–3 сегмента выше границы анестезии. Нижнюю границу опухоли определить значительно труднее. Имеют значение понижение сухожильных и надкостничных рефлексов, дуги которых проходят через сдавленные сегменты, а также уровень защитных рефлексов. Произведенная по показаниям нисходящая и восходящая миелография позволяет определить верхнюю и нижнюю границы опухоли.

Важным для прогноза и лечения является определение характера опухоли (первичная или вторичная).

Основным клиническим признаком метастазов злокачественных опухолей в позвоночник являются боли, не исчезающие в покое и при каком-либо вынужденном положении больного, резистентные к лечению.

Невралгические боли носят характер вторичных радикулитов без глубоких расстройств чувствительности и двигательных нарушений, по крайней мере до момента компрессионного перелома или сдавления спинного мозга растущей опухолью. Метастазы локализуются обычно в позвоночном столбе. Развитие спинномозговой симптоматики часто происходит быстро на фоне предшествующих сильных болей. В анамнезе могут быть указания на операцию по поводу рака, а при их отсутствии клинические и рентгенологические исследования способствуют обнаружению первичной опухоли. Диагноз других форм заболеваний позвоночника (например, миеломатоза) обычно ставится рентгенологическим путем и подтверждается соответствующими лабораторными исследованиями. Вторичные опухоли всегда злокачественные и в течение года или даже нескольких месяцев могут привести к синдрому полного поперечного поражения спинного мозга. Располагаются вторичные опухоли, как правило, экстрадурально.

В диагностике вторичных опухолей спинного мозга имеют значение подробный анамнез, тщательное исследование внутренних органов, повторные клинические анализы крови и особенно рентгенография позвоночника.

Дифференциальная диагностика опухоли спинного мозга зависит от стадии процесса.

Дифференцировать невриномы и менингиомы в корешковой стадии следует от заболеваний внутренних органов (плеврит, язва двенадцатиперстной кишки и желудка, холецистит, нефролитиаз и др.), а также от корешковых синдромов остеохондроза. Опухоли спинного мозга, дающие клиническую картину нарастающего поперечного поражения спинного мозга, дифференцируют от спинальной формы рассеянного склероза.

Подозрение на острый миелит или эпидурит возникает обычно при злокачественных опухолях, вызывающих нарушение спинального кровообращения. Для правильного диагноза важны тщательное изучение анамнеза (наличие инфекции), начала заболевания (продромальный период с общеинфекционными симптомами, повышение температуры), исследование цереброспинальной жидкости (плеоцитоз).

Дифференцировать интрамедуллярную опухоль от сирингомиелии достаточно сложно. Следует иметь в виду более медленное (годы) нарастание спинальной симптоматики при сирингомиелии, особенно выраженные трофические нарушения при менее значительном нижнем спастическом парапарезе и тазовых расстройствах, дизрафический статус, отсутствие признаков компрессии спинного мозга и изменений цереброспинальной жидкости.

Опухоли спинного мозга дифференцируют от других заболеваний, также вызывающих компрессию спинного мозга, например от туберкулезного спондилита, для которого характерны локальная болезненность пораженных позвонков, болезненность при осевой нагрузке, деформация позвоночника и ограничение его подвижности, наличие холодных абсцессов– натечников вблизи пораженного позвонка, изменение формы или разрушение позвонка, выявляемые при рентгенографии.

Дискогенная миелопатия отличается от спинальной опухоли очень медленным вовлечением в процесс спинного мозга. Решающее значение в диагностике вертеброгенной миелопатии имеют МР-томография и контрастная миелография.

Хирургическое лечение. Единственным радикальным методом лечения значительной части опухолей спинного мозга является их хирургическое удаление. Эффективность операции в первую очередь определяется характером опухоли.

Доброкачественные экстрамедуллярные опухоли (менингиомы, невриномы) могут быть радикально удалены с благоприятным исходом для больного, если операция произведена в той стадии болезни, пока еще не развилось необратимое поражение спинного мозга.

Для удаления опухоли соответственно уровню ее расположения производится ламинэктомия.

Невриномы , развивающиеся из спинномозгового корешка, имеют овоидную форму, выраженную капсулу и хорошо отграничены от спинного мозга. При больших по размеру опухолях целесообразно первоначально произвести энуклеацию опухоли для уменьшения ее размера, а затем с меньшей травматичностью отделить ее от спинного мозга. Спинномозговой корешок, на котором образовалась опухоль, коагулируется и пересекается, после чего опухоль удаляется целиком. Большие трудности представляет удаление опухолей, распространяющихся по ходу корешка экстрадурально и за пределы позвоночного канала.

Эти опухоли состоят из двух частей (интра– и экстрадуральной) и имеют форму песочных часов. Экстрадуральная и особенно экстрапозвоночная часть может достигать больших размеров, вызывая деструкцию позвонков и формируя крупные узлы в грудной или брюшной полости.

В отдельных случаях для удаления этих опухолей приходится применять комбинированные доступы как со стороны позвоночного канала, так и со стороны грудной или брюшной полости.

Менингиомы чаще развиваются из твердой мозговой оболочки боковой и передней поверхностей спинномозгового канала, они могут отличаться большой плотностью и иметь широкую зону прикрепления. Удаление этих опухолей должно производиться с максимальной осторожностью, чтобы избежать травмирования спинного мозга и его сосудов.

Применение ультразвукового аспиратора и лазера позволяет удалять эти опухоли с минимальной травмой. Для предупреждения рецидивов твердая мозговая оболочка, из которой развилась опухоль, должна быть иссечена или тщательно прокоагулирована. Дефект в оболочке, возникший после удаления опухоли, может быть закрыт консервированной

оболочкой или фасцией.

Интрамедуллярные опухоли , чаше астроцитомы, не имеют четких границ со спинным мозгом и значительно распространены по его длиннику, поэтому возможности их успешного удаления резко ограничены. Тем не менее современная нейрохирургическая техника позволяет добиваться достаточно радикального удаления этих опухолей в отдельных случаях, особенно при опухолях, содержащих кисты.

Показания к таким операциям строго индивидуальны и делаются на основании тщательного анализа клинической картины заболевания и оценки данных магнитно-резонансной томографии. Операция заключается в обнажении опухоли путем разреза задней поверхности спинного мозга по средней линии (или над местом преимущественного расположения опухоли), опорожнении кисты и частичном удалении опухоли с целью декомпрессии и восстановления ликвороциркуляции.

Проведение такой операции создает лучшие условия для лучевой и химиотерапии в тех случаях, когда она показана.

Эпендимомы развиваются в области центрального канала и отличаются тем, что подчас имеют достаточно четкую границу с мозгом, структуры которого они как бы раздвигают.

Эти особенности позволяют добиваться в ряде случаев весьма радикального удаления эпендимом центрального канала.

Над местом расположения опухоли производится разрез спинного мозга по задней спайке. Обнажается задняя поверхность опухоли. Объем опухоли уменьшается после удаления ее центральной части, после чего удается отделить ее от прилежащих, мозговых структур, коагулировать и пересечь сосуды, подходящие к опухоли, и удалить опухоль целиком или в большей ее части. Технически более просто удаление эпендимом, развивающихся из конечной нити и располагающихся в области корешков конского хвоста.

Необходимо подчеркнуть, что удаление опухоли спинного мозга требует обязательного использования микрохирургической техники.

При опухолях, поражающих позвоночник, возможно их удаление с частичной или полной резекцией пораженных позвонков, заменой их трансплантатом и соответствующей стабилизацией позвоночника.

При злокачественных опухолях спинного мозга показаны лучевая терапия и применение химиотерапевтических препаратов в комбинации с гормонотерапией.

Вне зависимости от проводимого оперативного лечения больные с компрессией спинного мозга нуждаются в тщательном уходе в связи со склонностью к образованию пролежней и развитию восходящей урогенной инфекции.

Прогноз и трудоспособность. Прогноз определяется степенью злокачественности и локализацией опухоли. Доброкачественные опухоли обычно развиваются медленно (1,5–2,5 года). После операции, особенно в ранних стадиях, у 60–80 % больных восстанавливается трудоспособность. При интрамедуллярных опухолях прогноз в отношении восстановления трудоспособности значительно хуже. Прогноз неблагоприятен при метастатических опухолях.

Глава 14.
Абсцессы головного мозга. Хирургическое лечение

Абсцесс головного мозга – ограниченное скопление гноя в веществе мозга. Наиболее часто абсцессы являются *внутримозговыми* , реже – *эпидуральными* или *субдуральными* .

Этиология и патогенез. Причиной абсцесса мозга является распространение инфекции, вызванной стрептококками, стафилококками, пневмококками, менингококками. Нередко обнаруживаются кишечная палочка, протей, смешанная флора. Пути проникновения инфекции в вещество мозга различны. В соответствии с этиологией и патогенезом абсцессы мозга подразделяют на: 1) контактные (связанные с близко расположенным гнойным очагом); 2) метастатические; 3) травматические.

Наиболее часто встречаются *контактные абсцессы* , обусловленные мастоидитами,

отитами, гнойными процессами в костях черепа, придаточных пазухах носа, глазнице, мозговых оболочках. Около половины всех абсцессов мозга имеет отогенное происхождение. Хронические гнойные отиты гораздо чаще осложняются абсцессом, чем острые воспалительные процессы в ухе. Инфекция при отитах проникает из височной кости через крышу барабанной полости и пещеристые синусы per continuitatem в среднюю черепную ямку, вызывая абсцесс височной доли мозга. Отогенная инфекция может распространяться также в заднюю черепную ямку через лабиринт и сигмовидный синус, приводя к абсцессу мозжечка. Риногенные абсцессы локализуются в лобных долях мозга. Вначале развивается местный пахименингит, затем – слипчивый ограниченный менингит, и наконец воспалительный процесс распространяется на вещество мозга с образованием ограниченного гнойного энцефалита. В более редких случаях ото– и риногенные абсцессы могут возникать гематогенным путем вследствие тромбоза вен, синусов, септического артериита. Абсцессы при этом локализуются в глубинных отделах мозга, далеко от первичного очага.

Метастатические абсцессы мозга чаще всего связаны с заболеваниями легких: пневмонией, бронхоэктазами, абсцессом, эмпиемой. Метастатические абсцессы могут также осложнять септический язвенный эндокардит, остеомиелит, абсцессы внутренних органов. Механизмом проникновения инфекции в мозг является септическая эмболия. В 25–30 % случаев метастатические абсцессы являются множественными и локализуются обычно в глубинных отделах белого вещества мозга.

Травматические абсцессы возникают в результате открытых (крайне редко закрытых) травм черепа. При повреждении твердой мозговой оболочки инфекция проникает по периваскулярным щелям в мозговую ткань, чему предшествует развитие ограниченного или диффузного воспаления оболочек. В случаях проникновения в мозг инородного тела инфекция попадает вместе с ним. Абсцесс образуется по ходу раневого канала или непосредственно в области инородного тела. Травматические абсцессы мирного времени составляют до 15 % всех абсцессов головного мозга; процент их резко возрастает во время войны и в послевоенный период.

Патоморфология. Формирование абсцесса мозга проходит ряд стадий. Вначале реакция на внедрение инфекции выражается в картине ограниченного воспаления мозговой ткани – гнойного энцефалита. В дальнейшем возможно заживление путем рубцевания. В других случаях в результате расплавления ткани мозга возникает полость, наполненная гноем, – стадия ограниченного гнойника. Вокруг полости образуется довольно плотная соединительнотканная капсула – стадия инкапсулированного абсцесса. Считают, что формирование капсулы начинается через 2–3 нед и заканчивается через 4–6 нед. При снижении иммунной реактивности организма капсулирование происходит крайне медленно, а иногда гнойный очаг в мозге остается в стадии расплавления мозговой ткани.

Клинические проявления. В клинической картине абсцесса мозга можно выделить 3 группы симптомов: 1) *общеинфекционные* – повышение температуры (иногда интермиттирующая), озноб, лейкоцитоз в крови, увеличение СОЭ, признаки хронического инфекционного процесса (бледность, слабость, похудание); 2) *общемозговые* , появляющиеся вследствие повышения внутричерепного давления, обусловленного образованием абсцесса. Наиболее постоянный симптом – головные боли. Часто отмечаются рвота церебрального характера, изменения глазного дна (застойные диски или неврит зрительного нерва), периодическая (ортостатическая) брадикардия до 40–50 уд/мин, психические расстройства. Обращают на себя внимание инертность, вялость больного, замедленность его мышления. Постепенно могут развиваться оглушенность, сонливость, в тяжелых случаях без лечения – кома. Как следствие внутричерепной гипертензии могут наблюдаться общие эпилептические припадки; 3) *очаговые* , зависящие от локализации абсцесса в лобных, височных долях, мозжечке. Абсцессы, расположенные в глубине полушарий вне двигательной зоны, могут протекать без локальной симптоматики. Отогенные абсцессы иногда формируются не на стороне отита, а на противоположной, давая соответствующую клиническую картину. Наряду с очаговыми могут наблюдаться симптомы, связанные с отеком и сдавлением мозговой ткани. При близости абсцесса к оболочкам и при абсцессе мозжечка обнаруживаются менингеальные симптомы.

В цереброспинальной жидкости отмечаются плеоцитоз, состоящий из лимфоцитов и полинуклеаров, повышение уровня белка (0,75–3 г/л) и давления. Однако нередко в цереброспинальной жидкости не обнаруживается никаких изменений.

Течение. Начало заболевания обычно острое, с бурным проявлением гипертензионньгх и очаговых симптомов на фоне повышения температуры. В других случаях начало болезни менее очерченное, тогда клиническая картина напоминает течение общей инфекции или менингита. Редко начальная стадия абсцесса протекает латентно, с минимально выраженными симптомами и небольшой температурой. После начальных проявлений через 5–30 дней болезнь переходит в латентную стадию, соответствующую осумкованию абсцесса. Эта стадия протекает бессимптомно либо проявляется умеренно выраженными симптомами внутричерепной гипертензии – частой головной болью, рвотой, психической заторможенностью. Латентная стадия может продолжаться от нескольких дней до нескольких лет. В дальнейшем пол влиянием какого-либо внешнего фактора (инфекция), а чаще без явных причин обшемозговая и очаговая симптоматика начинает быстро прогрессировать. Летальный исход при абсцессе мозга наступает вследствие его отека и резкого повышения внутричерепного давления. Крайне тяжелым осложнением абсцесса, возможным в любой стадии, является его прорыв в желудочковую систему или субарахноидальное пространство, что также обычно заканчивается смертью.

Диагностика и дифференциальный диагноз. Распознавание абсцесса мозга базируется на данных анамнеза (хронический отит, бронхоэктатическая болезнь, другие очаги гнойной инфекции, травма), наличии очаговых, общемозговых симптомов, признаков повышения внутричерепного давления, начала заболевания с повышенной температурой и характерного прогрессирующего его течения. Для постановки диагноза имеет значение повторная эхоэнцефалография, обнаруживающая смещение срединных структур мозга при абсцессах полушарий. Необходимы также рентгенография черепа (признаки повышения внутричерепного давления), рентгенография придаточных пазух носа, височных костей, исследование глазного дна (застойные диски или картина неврита зрительных нервов), люмбальная пункция.

Решающая роль в распознавании абсцессов, особенно множественных, принадлежит компьютерной и магнитно-резонансной томографии, при которой выявляется характерное округлое образование, обычно ограниченное капсулой.

При проведении исследования в стадии формирования абсцесса капсула может отсутствовать, а вокруг сформировавшейся полости имеются признаки воспаления мозговой ткани и сопутствующего ему отека.

При наличии гипертензионного синдрома люмбальную пункцию следует производить осторожно, а при тяжелом состоянии больного – воздержаться от нее, так как при нарастающей внутричерепной гипертензии извлечение цереброспинальной жидкости может вызвать ущемление миндалин мозжечка в большом затылочном отверстии (при абсцессе мозжечка) или медиальных отделов височных долей в отверстии намета мозжечка (при абсцессе височной доли) со сдавлением ствола, что может привести к гибели больного.

Дифференциальный диагноз зависит от стадии абсцесса. В начальном остром периоде заболевания абсцесс следует отграничивать от гнойного менингита, причина развития которого может быть та же, что и абсцесса. Следует учитывать большую выраженность ригидности шейных мышц и симптома Кернига при гнойном менингите, постоянство высокой температуры (при абсцессе температура часто гектическая), большой нейтрофильный плеоцитоз в цереброспинальной жидкости, отсутствие очаговых симптомов.

Течение и симптоматика абсцесса и опухоли головного мозга имеют много общего. Дифференциальная диагностика при этом затруднена, так как при злокачественной опухоли возможны лейкоцитоз в крови и повышение температуры тела. Особое значение в этих случаях приобретают данные анамнеза, т.е. наличие факторов, обусловливающих развитие абсцесса. Следует иметь в виду, что ко времени формирования абсцесса первичный гнойный очаг может быть уже ликвидирован.

Прогноз. При абсцессе мозга прогноз всегда серьезный. При несвоевременном и неадекватном лечении, прежде всего хирургическом, летальность достигает 40–60 %. Самый плохой прогноз у больных с множественными метастатическими абсцессами. У 30 %

выздоровевших сохраняются резидуальные неврологические симптомы, чаще всего фокальные судорожные припадки.

Глава 15
Паразитарные заболевания нервной системы. Хирургическое лечение

15.1. Цистицеркоз головного мозга

Цистицеркоз – паразитарное заболевание, возникающее при попадании в желудочно-кишечный тракт человека яиц свиного солитера (Taenia solium). Наиболее частой локализацией цистицерка у человека являются головной мозг, глаза, мышцы. Продолжительность жизни паразита в мозге от 5 до 30 лет.

Патоморфология. Цистицерк представляет собой наполненный прозрачной жидкостью пузырь размером от горошины до грецкого ореха. На внутренней поверхности пузыря располагается головка финны – сколекс с крючьями и присосками. В большинстве случаев в головном мозге имеются сотни и тысячи паразитов, однако встречаются и единичные цистицерки. Цистицерки локализуются в мягких мозговых оболочках на основании мозга, в поверхностных отделах коры, в полости желудочков, где они могут свободно плавать. Погибая, паразит обызвествляется, однако, оставаясь в мозге, поддерживает хронический воспалительный процесс.

Патогенез. Цистицерк оказывает токсическое влияние на ЦНС, вызывает реактивное воспаление окружающей мозговой ткани и оболочек. Цистицеркоз сопровождается отеком мозга, гидроцефалией вследствие повышенной секреции цереброспинальной жидкости хориоидальными сплетениями, механической преграды ликворообращению, реактивного арахноидита.

Клинические проявления. В связи с небольшим размером пузырей и малой их плотностью в клинической картине цистицеркоза наблюдаются в основном симптомы раздражения, а признаки выпадения долго отсутствуют или выражены очень слабо. Так, у больных могут быть неглубокие парезы, незначительные расстройства чувствительности, легкие афатические нарушения. Симптомы раздражения проявляются приступами, протекающими по типу локальных джексоновских и общих судорожных эпилептических припадков. В тяжелых случаях возможно возникновение эпилептического статуса. Характерен полиморфизм джексоновских припадков, что свидетельствует о множественности очагов в коре головного мозга.

Для цистицеркоза типичны разнообразные изменения психики. Они выражаются в невротическом синдроме, а также в более тяжелых состояниях: возбуждении, депрессии, галлюцинаторно-бредовых явлениях, корсаковском синдроме.

Внутричерепная гипертензия и отек мозга обусловливают приступообразную, интенсивную головную боль, головокружение, рвоту, застойные диски зрительных нервов.

При локализации цистицерка в IV желудочке может возникнуть синдром Брунса, заключающийся в приступообразной резчайшей головной боли, рвоте, вынужденном положении головы, расстройствах дыхания; сердечной деятельности, иногда нарушении сознания. В основе синдрома лежат затруднение оттока цереброспинальной жидкости из IV желудочка и раздражение цистицерком дна IV желудочка.

Цистицеркоз боковых желудочков протекает по типу опухоли лобной или каллезной локализации с периодическим нарушением сознания при закупорке межжелудочкового (монроева) отверстия.

Цистицеркоз основания мозга (обычно рацемозный, в виде грозди винограда) дает картину базального менингита, протекающего с головной болью, рвотой, брадикардией, поражением зрительных нервов и параличом VI и VII пар черепных нервов.

Цистицеркоз может явиться причиной и тяжелого поражения спинного мозга.

Течение. Длительное, ремиттирующее, с резко выраженными периодами ухудшения и

светлыми промежутками в течение нескольких месяцев и даже лет. Спонтанного излечения не наблюдается.

При исследовании цереброспинальной жидкости обнаруживаются лимфоцитарный и эозинофильный цитоз, иногда повышение уровня белки (от 0,5 до 2 г/л), в некоторых случаях – сколекс и обрывки капсулы цистицерка. Люмбальную пункцию следует производить осторожно, так как при цистицеркозе IV желудочка взятие цереброспинальной жидкости может вызвать внезапную смерть больного. В крови часто отмечается эозинофилия. Диагностическую ценность имеет РСК крови и особенно цереброспинальной жидкости с использованием цистицеркозного антигена. Реакция Ланге имеет паралитический характер.

На рентгенограмме черепа иногда обнаруживаются рассеянные мелкие образования с плотными контурами – обызвествленные цистицерки, которые могут находиться также в мышцах конечностей, шеи, груди. Иногда цистицерк выявляется на глазном дне. Как проявление внутричерепной гипертензии на глазном дне отмечаются застойные диски зрительных нервов

Диагностика и дифференциальны и диагноз. Диагностировать Цистицеркоз головного мозга исключительно трудно из-за отсутствия патогномоничных симптомов. В постановке диагноза опираются на следующие особенности заболевания: множественность симптомов, указывающую на многоочаговое поражение мозга, преобладание явлений раздражения, наличие признаков повышения внутричерепного давления, смену тяжелого состояния больного периодами благополучия. Диагностике помогают рентгенографические данные, эозинофилия в крови и в цереброспинальной жидкости, положительная РСК с цистицеркозным антигеном.

Дифференцировать цистицеркоз следует от опухоли мозга, которая исключается на основании изменчивости, мультифокальности симптомов, длительных ремиссий. При дифференциальной диагностике с сифилисом, менингоэнцефалитом, эпилепсией имеют значение наличие очагов обызвествления на рентгенограммах черепа и мягких тканей, лимфоцитарный и эозинофильный цитоз в цереброспинальной жидкости, специфическая РСК.

Решающее значение в распознавании цистицеркоза имеет компьютерная и магнитно-резонансная томография, позволяющая выявить как сами цистицерки, так и сопутствующие изменения.

Хирургическое лечение. Показания к удалению цистицерков возникают в тех случаях, когда они располагаются в желудочках мозга и могут быть причиной острой окклюзии ликворных путей. При локализации цистицерков в других отделах мозга показания к операции возникают реже в связи с диссеминацией процесса и выраженностью воспалительных изменений.

При развитии окклюзионной гидроцефалии, нередко осложняющей цистицеркозное поражение мозга, может возникнуть необходимость в проведении шунтирующих операций (вентрикулоперитонеостомия, вентрикулоатриостомия).

Профилактика. Необходимы соблюдение правил личной гигиены, соответствующая обработка пищевых продуктов, овощей, фруктов, санитарный надзор на бойнях за свиными тушами.

Прогноз. При множественном цистицеркозе и цистицеркозе IV желудочка прогноз всегда серьезный. Смерть может наступить во время эпилептического статуса или при развитии острой окклюзионной гидроцефалии. В отношении трудоспособности прогноз также неблагоприятный вследствие повышения внутричерепного давления, сопровождающегося упорными головными болями, частых эпилептических припадков, изменений психики.

15.2. Эхинококкоз головного мозга

Эхинококкоз – паразитарное заболевание, редко поражающее нервную систему. Заражение происходит в случае попадания в желудочно-кишечный тракт человека яиц эхинококка – личиночной стадии небольшого ленточного червя (Taenia echinococcus), живущего в кишечнике собак и волков.

Патоморфология. Различают две основные формы эхинококка – солитарный и рацемозный. В первом случае имеются одиночные кисты, нередко достигающие очень больших

размеров (в диаметре до 5–6 см и более),

При рацемозных эхинококках в ткани головного и спинного мозга располагаются грозди пузырей, вокруг которых имеются выраженные реактивные изменения. Вокруг эхинококка формируется соединительнотканная капсула, окруженная валом из воспалительно-измененной мозговой ткани, обнаруживаются очаги размягчения и кровоизлияний. Воспалительные изменения имеются также в оболочках в области пузыря.

Клинические проявления. Клиническая картина эхинококкоза головного мозга складывается из гипертензионного синдрома и очаговых симптомов, напоминающих проявления опухоли мозга. Гипертензионный синдром – это головные боли, головокружение, рвота, застойные диски зрительных нервов, общие эпилептические припадки. Характер очаговых симптомов зависит от локализации паразита. Наиболее часто возникают корковые эпилептические припадки с последующим развитием пареза в тех конечностях, в которых имелись судороги. Характерны психические расстройства – слабоумие, бред, депрессия.

В крови обычно обнаруживается эозинофилия. В цереброспинальной жидкости выявляются небольшой плеоцитоз с наличием эозинофилов и незначительное повышение уровня белка, иногда – отдельные части пузыря, янтарная кислота, однако плеоцитоз в этой жидкости может и отсутствовать.

Течение. Неуклонно прогрессирующее, с нарастанием очаговых симптомов и повышением внутричерепного давления. Нередко при многокамерном эхинококкозе в течении заболевания могут наблюдаться ремиссии на 1–2 года.

Диагностика. Распознать эхинококкоз чрезвычайно трудно Обычно ставится диагноз опухоли мозга, который верифицируется во время операции или на вскрытии. Поставить правильный диагноз помогают наличие эхинококкоза внутренних органов (чаще всего печени), некоторые анамнестические данные, профессия (постоянный контакт с животными), эозинофилия в крови, кожные пробы Кацони и РСК Гедина–Вейнберга. Исчерпывающие диагностические данные могут быть получены с помощью компьютерной и магнитно-резонансной томографии.

Лечение. При одиночном эхинококке показано его удаление. При удалении эхинококковых кист необходимо соблюдать исключительную осторожность, чтобы не повредить тонкую капсулу паразита, в противном случае возможна диссеминация процесса. Многокамерный эхинококк не подлежит хирургическому лечению, и прогноз в таких случаях неблагоприятный.

Глава 16
Травматические повреждения нервной системы

16.1. Черепно-мозговая травма. Хирургическое лечение

Черепно-мозговая травма (ЧМТ) – одна из наиболее частых причин инвалидности и смертности населения. В США ежегодно вследствие ЧМТ погибают около 50 тыс. человек. Частота ЧМТ в России составляет примерно 4:1000 населения, или 400 тыс. пострадавших ежегодно, при этом около 10 % из них погибают и еще столько же становятся инвалидами.

В мирное время основными причинами ЧМТ являются дорожно-транспортные происшествия и бытовой травматизм.

Термин «черепно-мозговая травма» означает сочетанное повреждение черепа и мозга. Однако нередко возможна тяжелая травма мозга без сопутствующего повреждения костей черепа. Встречается обратная ситуация, когда переломы костей черепа сопровождаются минимальной травмой мозга.

Биомеханика черепно-мозговой травмы. Механизмы повреждения костей черепа более или менее очевидны. При местном воздействии (удар тяжелым предметом, падение на асфальт и пр.) происходят деформация костей свода черепа, их прогиб. Из-за малой упругости костей черепа (особенно у взрослых и пожилых) происходит растрескивание сначала внутренней

костной пластинки, затем костей свода по всей толщине, формируются трещины. При ударах большой силы образуются костные отломки, которые могут смещаться в полость черепа, нередко повреждая мозг и его оболочки. От места приложения силы трещины могут распространяться на значительное расстояние, в том числе и на основание черепа.

Переломы основания черепа – частое слагаемое тяжелой черепно-мозговой травмы. Несмотря на массивность костных структур основания, они не отличаются прочностью, поскольку крайне неоднородны: мощные костные образования – пирамида височной кости, гребень крыльев клиновидной кости чередуются с участками, где кость резко истончается или в толще ее имеются отверстия и щели, через которые проходят сосуды и черепные нервы (верхняя и нижняя глазничные щели, овальное, круглое отверстия, каналы и полости в пирамиде височной кости и пр.). При различных видах травмы (падение на затылок, падение с высоты на ноги и др.) механические воздействия передаются на кости основания, вызывая их растрескивание во многих участках. Трещины могут проходить через крышу орбиты, канал зрительного нерва, придаточные пазухи носа, пирамиду височной кости, большое затылочное отверстие. При этом по ходу трещины могут возникать дефекты в твердой мозговой оболочке и слизистой оболочке придаточных пазух, т.е. нарушается целостность структур, отделяющих мозг от внешней среды.

Механизмы повреждения мозга при черепно-мозговой травме. Механизмы воздействия на мозг при черепно-мозговой травме разнообразны и еще полностью не изучены. Остановимся на наиболее очевидных.

При *прямом воздействии* повреждающей силы на мозг, например при ударе тяжелым предметом, удар лишь частично амортизируется костями черепа, поэтому может возникнуть локальное повреждение мозга в месте приложения силы. Повреждения эти более существенны, если формируются костные отломки, проникающие в мозг, если ранящее орудие или снаряд проникает в мозг, вызывая разрушение его структур.

Ускорение и торможение , которые возникают при всех видах механических воздействий, приводящих к быстрому перемещению головы или быстрому прекращению ее движения, могут вызвать тяжелые и множественные повреждения мозга. Но даже и при фиксированной, неподвижной голове травмирующее влияние этих сил имеет значение, поскольку мозг в силу определенной подвижности может смещаться в полости черепа.

Рассмотрим случай, когда под воздействием травмирующей силы возникает быстрое перемещение головы больного с последующим быстрым торможением (удар тяжелым предметом, падение на каменный пол, асфальт и пр.). Непосредственно под воздействием травмирующей силы возникает повреждение (ушиб) мозга на стороне удара. В момент столкновения с препятствием, приобретая определенную инерцию, мозг ударяется о внутреннюю поверхность свода, в результате чего формируется очаг ушиба мозга на противоположной стороне (contre coup). Следует отметить, что повреждение мозга на противоположной месту приложения силы стороне – одно из частых проявлений черепно-мозговой травмы. Об этом надо постоянно помнить. Так, у пострадавшего, упавшего на затылок, помимо повреждения задних отделов мозга, следует ожидать и сочеганного повреждения лобных долей.

Перемещение мозга в полости черепа, возникающее в результате травмы, само по себе может стать причиной множественных повреждений различных его отделов, в первую очередь ствола и промежуточного мола.

Так, возможны ушибы ствола мозга о края большого затылочного и тенториального отверстий. Препятствием на пути смещения мозга является серп большого мозга, по его краю возможен разрыв мозговых структур, например волокон мозолистого тела Тяжелые повреждения могут возникать в гипоталамусе, который фиксирован ножкой гипофиза к турецкому седлу, где располагается сам гипофиз. Кора нижней поверхности лобных и особенно височных долей может серьезно повреждаться вследствие ушиба о множественные костные выступы основания черепа: гребень крыльев клиновидной кости, пирамиду височной кости, стенки турецкого седла.

В силу неоднородности внутренней структуры мозга силы ускорения и торможения действуют на него неравномерно, в связи с чем возможны внутреннее повреждение структур

мозга, разрыв аксонов клеток, не выдерживающих возникающей при травме деформации. Такое повреждение проходящих в мозге проводящих путей бывает множественным и может стать наиболее существенным звеном в ряду других повреждений мозга (диффузное аксональное поражение).

Особого внимания заслуживают механизмы повреждения мозга при травме, возникающей в связи с *быстрым перемещением головы в переднезаднем направлении* , например, при внезапном запрокидывании нефиксированной головы находящегося в машине человека при ударе в машину сзади В этом случае перемещение мозга в переднезаднем направлении может привести к резкому натяжению и обрыву вен, впадающих в сагиттальный синус.

Среди механизмов, воздействующих на мозг при черепно-мозговой травме, несомненна *роль неравномерного распределения давления в разных его структурах* . Перемещение мозга в замкнутой, заполненной цереброспинальной жидкостью полости твердой мозговой оболочки, приводит к возникновению зон резкого понижения давления с явлением кавитации (аналогично тому, что происходит в насосе при перемещении его поршня). Наряду с этим имеются зоны, где давление резко повышено. В результате эти физических процессов в полости черепа возникают волны градиента давления, приводящие к структурным изменениям в мозге.

Механическое воздействие при черепно-мозговой травме передается и на заполненные цереброспинальной жидкостью желудочки мозга, вследствие чего возникают «ликворные волны», способные травмировать прилежащие к желудочкам структуры мозга (механизм *гидродинамического удара*).

При тяжелой черепно-мозговой травме мозг испытывает, как правило, совокупное воздействие упомянутых факторов, что в итоге обусловливает картину его множественного повреждения.

Патоморфологические проявления черепно-мозговой травмы. Патологические проявления воздействия травмы на мозг могут быть самыми разнообразными. При легкой травме (сотрясение мозга) изменения происходят на уровне клеток и синапсов и выявляются лишь при специальных методах исследования (электронная микроскопия). При более интенсивном локальном воздействии на мозг – ушибе – происходят выраженные изменения в структуре мозга с гибелью клеточных элементов, повреждением сосудов и кровоизлияниями в зоне ушиба. Эти изменения достигают наибольшей степени при размозжении мозга.

При некоторых видах травматического воздействия возникают структурные изменения в самом мозговом веществе, приводящие к разрыву аксонов (диффузное аксональное повреждение). В месте разрыва содержимое клетки – аксоплазма изливается я скапливается в виде небольших пузырьков (так называемые аксональные тары).

Следствием черепно-мозговой травмы часто бывает повреждение сосудов самого мозга, его оболочек и черепа. Эти сосудистые изменения могут быть чрезвычайно вариабельны по характеру и степени выраженности.

При диффузном повреждении мозга наблюдаются множественные петехиальные *кровоизлияния* , локализующиеся в белом веществе полушарий часто паравентрикулярно. Такие кровоизлияния могут быть в стволе мозга, что представляет угрозу жизни больного.

Вследствие размозжения мозга, разрыва его сосудов изливающаяся кровь может попасть в субарахноидальное пространство, и возникают так называемые *субарахноидальные кровоизлияния* .

Те же механизмы лежат в основе более редко встречающихся *внутримозговых* и *вентрикулярных кровоизлияний.* Особое значение при черепно-мозговой травме имеют оболочечные гематомы, которые разделяют на 2 основные группы: эпидуральные и субдуральные гематомы.

Эпидуральные гематомы локализуются между костью и твердой мозговой оболочкой

Субдуральные гематомы располагаются в пространстве между твердой мозговой оболочкой и мозгом.

Классификация черепно-мозговой травмы. Черепно-мозговые повреждения подразделяют на открытые и закрытые.

При *открытой* черепно-мозговой травме имеется повреждение мягких тканей (кожи, надкостницы) При *скрытой* травме эти изменения отсутствуют или имеются несущественные

поверхностные повреждения.

Смысл такого подразделения в том. что при открытой черепно-мозговой травме опасность инфекционных осложнении значительно выше.

В группе открытых черепно-мозговых повреждении выделяют проникающие ранения, при которых повреждаются все мягкие ткани, кость и твердая мозговая оболочка. Опасность инфицирования в этих случаях велика, особенно если в полость черепа проникает ранящий снаряд.

К проникающим черепно-мозговым повреждениям следует отнести и переломы основания черепа, сочетающиеся с переломом стенок придаточных пазух носа, или пирамиды височной кости (структуры внутреннею уха, слуховая, евстахиева труба), если при лом повреждаются твердая мозговая и слизистая оболочки. Одним из характерных проявлений таких повреждений является истечение цереброспинальной жидкости – носовая и ушная ликворея.

Особую группу составляют *огнестрельные ранения* , многие из которых являются проникающими Выделение этой группы черепно-мозговых повреждений обусловлено разнообразием современного огнестрельного оружия (в том числе разнообразием ранящих снарядов – осколки, кувыркающиеся и разрывные пули, иголки и пр.). Эти повреждения требуют специального освещения.

16.1.1. Закрытая черепно-мозговая травма

Выделяют три основные формы закрытых черепно-мозговых повреждений: сотрясение (commotio), ушиб (contusio) и сдавление мозга (compressio cerebri). Эта классификация просуществовала более 200 лет и претерпела лишь некоторые непринципиальные изменения.

В последнее время дополнительно к упомянутым формам стали выделять также диффузное аксональное поражение, обусловленное ротацией головы с резким ускорением и замедлением.

В зависимости от характера и тяжести травмы суммарное воздействие на мозг может быть сложным, и диффузные повреждения мозга (сотрясение, аксональное поражение) могут сочетаться с ушибами разной степени выраженности.

В связи с этим в классификации закрытой черепно-мозговой травмы, принятой в нашей стране, в зависимости от преобладания того или иного повреждающего механизма выделяются следующие формы.

Сотрясение головного мозга. Это наиболее распространенная форма закрытой черепно-мозговой травмы (70–80 %). Она характеризуется кратковременной (на несколько минут) утратой сознания, нарушением памяти на предшествующие травме события (ретроградная амнезия) или события, происходившие во время самой травмы или после нее (кон– и антероградная амнезия). Могут наблюдаться рвота, головная боль, головокружение, кратковременные глазодвигательные нарушения, колебание артериального давления, изменение пульса и ряд других быстро проходящих симптомов.

Изменения в мозге определяются лишь при микроскопическом исследовании в виде нарушений структуры нейронов. При электронной микроскопии выявляются изменения клеточных мембран, митохондрий и других органелл.

Утрата сознания и появление ряда неврологических симптомов в большой степени обусловлены нарушением взаимодействия коры больших полушарий с другими структурами мозга, общей дезинтеграцией нервной деятельности. Несомненна роль ретикулярной формации, функция которой, по всей вероятности, одной из первых нарушается при сотрясении мозга.

Ушиб головного мозга. В зависимости от характера и тяжести травмы локальные повреждения мозга, ушибы могут быть крайне разнообразны: от сравнительно негрубых до множественных, поражающих жизненно важные структуры. Морфологические изменения в зоне ушиба также крайне вариабельны: от точечных геморрагии, гибели отдельных клеточных групп, локального отека до грубейших обширных изменений с полной деструкцией мозговой ткани (размозжение). разрывом сосудов, кровоизлияниями в разрушенную ткань, выраженными явлениями отека, распространяющегося на большие зоны мозга, иногда на весь мозг. Изменение объемных внутричерепных взаимоотношений часто приводит к дислокации мозга,

вклинению и ущемлению ствола мозга в тенториальном и большом затылочном отверстиях.

Морфологическим изменениям сопутствуют и разнообразные функциональные нарушения, такие как повреждение механизмов саморегуляции мозгового кровообращения, нарушение метаболических процессов (процессы анаэробного гликолиза начинают преобладать над типичным для функции нормального мозга аэробным окислением), может резко повышаться внутричерепное давление. При ушибах гипоталамической области и ствола повреждаются центральные механизмы регуляции водно-солевого, белкового, углеводного и других видов обмена; развиваются центральные нарушения дыхания и сердечно-сосудистой деятельности, которые могут привести к смерти больного. Отмечается нарушение функций других органов: легких, ночек, печени и др.

В той же степени полиморфна и неврологическая симптоматика, которая может наблюдаться при ушибах мозга. Это в первую очередь нарушения сознания продолжительностью от нескольких минут до длительных коматозных состояний.

При легких и умеренных полушарных повреждениях могут выявляться слабость в противоположных конечностях, нарушение чувствительности, афатические расстройства, эпилептические припадки.

При базальных ушибах, нередко сопровождающих перелом основания черепа, отмечаются симптомы поражения черепных нервов: зрителного – при переломах, проходящих через канал зрительного нерва, При переломе пирамиды могут развиться глухота и паралич VII пары черепных нервов.

Наиболее опасны ушибы ствола и подкорковых структур, которые могут проявляться параличами конечностей, горметоническими судорогами, децеребрационной ригидностью в сочетании с опасными для жизни вегетативными нарушениями.

Вариабельна и картина, выявляемая с помощью компьютерной и магнитно-резонансной томографии: от небольших локальных участков понижения плотности мозговой ткани до множественных очагов с признаками контузии, с сопутствующими изменениями, характерными для компрессии мозга.

В зависимости от тяжести повреждения ушибы бывают легкой, средней и тяжелой степени выраженности.

Ушиб мозга легкой степени тяжести клинически характеризуется выключением сознания после травмы от нескольких минут до десятков минут. По его восстановлении типичны жалобы на головную боль, головокружение, тошноту и др. Как правило, отмечаются ретро-, кон-, антероградная амнезия, рвота, иногда повторная. Жизненно важные функиии обычно без выраженных нарушений Могут встречаться умеренные брадикардия или тахикардия, иногда – артериальная гипертензия. Дыхание и температура тела без существенных отклонений. Неврологическая симптоматика обычно незначительная (нистагм, анизокория, признаки пирамидной недостаточности, менингеальные симптомы и др.) и регрессирует на 2–3-й неделе. В отличие от сотрясения возможны переломы костей свода черепа и субарахноидальное кровоизлияние.

Ушиб мозга средней степени тяжести клинически характеризуется выключением сознания после травмы продолжительностью до нескольких десятков минут – часов. Выражена кон-, ретро-, антероградная амнезия. Головная боль нередко сильная. Может наблюдаться многократная рвота. Встречаются нарушения психики. Возможны преходящие расстройства жизненно важных функции, брадикардия или тахикардия, повышение артериального давления, тахипноэ без нарушений ритма дыхания и проходимости трахеобронхиального дерева; субфебрилитет. Часто выражены менингеальные симптомы. Отмечаются и стволовые симптомы: нистагм, диссоциация менингеальных симптомов, мышечного тонуса и сухожильных рефлексов по оси тела, двусторонние патологические рефлексы. Отчетливо проявляется очаговая симптоматика, определяемая локализацией ушиба мозга: зрачковые и глазодвигательные нарушения, парезы конечностей, расстройства чувствительности, речи и т.д. Эти очаговые симптомы постепенно (в течение 2–5 нед) сглаживаются, но могут держаться и более длительное время. Нередко наблюдаются переломы костей свода и основания черепа, а также значительное субарахноидальное кровоизлияние.

Ушиб мозга тяжелой степени клинически характеризуется выключением сознания после

травмы продолжительностью от нескольких часов до нескольких недель. Часто выражено двигательное возбуждение. Наблюдаются тяжелые угрожающие нарушения жизненно важных функций; часто доминируют стволовые неврологические симптомы (плавающие движения глазных яблок, парезы взора, множественный нистагм, нарушения глотания, двусторонний мидриаз или миоз, дивергенция глаз по вертикальной или горизонтальной оси, меняющийся мышечный тонус, гормегония, двусторонние патологические стопные рефлексы и др.), которые в первые часы или сутки перекрывают очаговые полушарные симптомы. Могут выявляться парезы конечностей (вплоть до параличей), подкорковые нарушения мышечного тонуса, рефлексы орального автоматизма и т.д. Иногда отмечаются генерализованные или фокальные эпилептические припадки. Очаговые симптомы регрессируют медленно: часты грубые остаточные явления, нарушение прежде всего двигательной и психической сфер. Ушиб мозга тяжелой степени часто сопровождается переломами свода и основания черепа, а ;акже массивным субарахноидальным кровоизлиянием.

Субарахноидальные кровоизлияния возникают в результате разрыва сосудов мягкой мозговой оболочки, вен, впадающих в синусы, и внутрикорковых сосудов, особенно при ушибах мозга, реже – в связи с разрывом сосудов и синусов твердой мозговой оболочки. Симптоматика их разнообразна. Ранний период характеризуется явлениями раздражения коры большого мозга (эпилептические припадки, психомоторное возбуждение: больные вскрикивают, пытаются встать, размахивают руками), менингеальными и радикулярными симптомами. Клиническая картина развивается остро или постепенно. В последнем случае больные предъявляют жалобы на головную боль, боли в спине. Локализация их зависит от места поражения оболочек: чаще всего преобладают боли в затылочной или теменной области, реже – в шейно-затылочной области с иррадиацией в глаза: часто бывают корешковые боли в позвоночнике. Отмечаются головокружение, шум в ушах, мелькание точек перед глазами. Чаще субарахноидальное кровоизлияние проявляется остро, без предвестников, сразу после травмы: внезапно возникает резкая головная боль, рано появляются менингеальные симптомы, психомоторное возбуждение, бред, расстройство ориентировки во времени и пространстве, эйфория. Возбуждение сменяется оглушенностью. Реакция на раздражение у больного, находящегося в бессознательном состоянии, сохраняется. При субарахноидальном кровоизлиянии, локализующемся на основании мозга, появляются птоз, косоглазие, двоение в глазах; реакция зрачков на свет часто снижается. Сухожильные рефлексы вначале оживлены, позже снижены. Пульс замедлен. Наблюдается гипертермия. Давление цереброспинальной жидкости обычно повышено, в ней обнаруживается примесь крови. Острые менингеальные явления бывают выражены в течение нескольких дней и постепенно уменьшаются. Течение благоприятное, если удается остановить кровотечение.

Диффузное аксональное повреждение. Обычно характеризуется длительной утратой сознания, разнообразными симптомами тяжелого поражения мозга, парезами конечностей, нарушением тонуса, явлениями децеребрации, глазодвигательными расстройствами, нарушениями дыхания и сердечно-сосудистой деятельности. При компьютерно-томографическом исследовании выявляются диффузные изменения, характерные для увеличения объема мозга, – сдавление желудочков, подпаутинных цистерн. На этом фоне могут выявляться мелкоочаговые геморрагии в белом веществе головного мозга.

Сдавление головного мозга. Отмечается у 3–5 % пострадавших с черепно-мозговой травмой. Оно характеризуется быстрым нарастанием симптомов поражения мозга, в первую очередь его стволовых отделов, и представляет непосредственную угрозу жизни больного. Чаще всего сдавление мозга обусловлено формированием внутричерепных гематом: оболочечных (эпи– и субдуральных) и внутримозговых. Другими причинами сдавления мозга могут быть отек мозга, острое нарушение оттока цереброспинальной жидкости из желудочков мозга, субдуральные гигромы, вдавленный перелом и некоторые другие.

При развитии синдрома сдавления мозга необходимы раннее распознавание и экстренное, как правило, хирургическое вмешательство.

В связи с этим основные виды сдавления мозга будут рассмотрены в разделе о хирургическом лечении.

Оценка состояния больного, перенесшего черепно-мозговую травму, имеет большое

значение для определения исхода и возможных последствий.

Наиболее существенным интегральным симптомом, отражающим тяжесть повреждения мозга, является нарушение сознания. Оно может быть ясным у больных, перенесших легкую травму. При более тяжелых повреждениях наблюдаются оглушение (умеренное или глубокое); сопор (больной реагирует только на сильные болевые раздражения) и кома (полная утрата сознания), которая в свою очередь может быть умеренной, глубокой и терминальной (отсутствуют все признаки рефлекторной деятельности).

Для оценки тяжести состояния больного широко используется шкала комы Глазго. В ней дается оценка в баллах ряда наиболее существенных симптомов. Чем больше сумма баллов, тем лучше состояние больного: 15 баллов соответствует ясному сознанию и хорошей ориентации больного в пространстве и времени, 7 баллов и меньше – тяжелая форма черепно-мозговой травмы.

Диагностика. Для распознавания характера поражения при черепно-мозговой травме приходится использовать комплекс методов. При этом наиболее важным является соблюдение принципа динамического наблюдения за больным. Состояние больного, перенесшего черепно-мозговую травму, особенно тяжелую, может быстро меняться, в первую очередь при развитии симптомов компрессии мозга Постоянная неврологическая оценка состояния больного в этих случаях имеет решающее значение.

Из современных методов исследования безусловными преимуществами обладает компьютерная и магнитно-резонансная томография. Эти методы позволяют получить полноценную информацию о состоянии мозга (наличие очагов ушиба, внутричерепные кровоизлияния, признаки дислокации мозга, состояние вентрикулярной системы и пр.).

Не утратила своей диагностической ценности краниография, которая позволяет выявлять переломы костей черепа, металлические инородные тела.

В определенных условиях, прежде всего когда нет возможности провести компьютерную томографию, большое значение приобретают такие методы, как эхоэнцефалография (определение смешения срединного эха) и наложение поисковых трепанационных отверстий.

Определенное значение имеет люмбальная пункция, позволяющая распознавать субарахноидальные кровоизлияния и судить о внутричерепной гипертензии. Необходимо, однако, отметить, что люмбальная пункция противопоказана больным с интракраниальными объемными процессами вызывающими сдавленно и дислокацию мозга.

При тяжелой черепно-мозговой травме важно контролировать интракраниальное давление для целенаправленного проведения соответствующей терапии и предупреждения наиболее опасных осложнений. С этой целью используются специальные датчики для измерения давления, которые устанавливаются в эпидуральном пространстве посредством наложения фрезевых отверстий. С этой же целью производится катетеризация боковых желудочков мозга.

Перед врачом, обследующим больного с черепно-мозговой травмой, стоит задача определить вид травмы (закрытая, открытая, проникающая) и характер поражения мозга (сотрясение, ушиб, сдавление, диффузное аксональное поражение), уточнить причину сдавления (гематома, вдавленный перелом), определить тяжесть состояния больного; оценить характер костных повреждений.

Лечение. Первые мероприятия при оказании первой помощи больным с черепно-мозговой травмой на месте аварии должны быть направлены на нормализацию дыхания и предупреждение аспирации рвотных масс и крови, что обычно происходит у больных, находящихся в бессознательном состоянии. Для этого надо положить пострадавшего на бок или липом вниз. Задача службы скорой помощи – очистить дыхательные пути от слизи, крови, рвотных масс, при необходимости произвести интубацию, при недостаточности дыхания обеспечить адекватную вентиляцию легких. Одновременно проводятся мероприятия по остановке кровотечения (если оно имеется) и поддержанию сердечно-сосудистой деятельности. Больной с тяжелой черепно-мозговой травмой с соответствующей иммобилизацией должен быть срочно доставлен и специализированный стационар.

Принципы консервативного лечения черепно-мозговой травмы. Объем и характер лечебных мероприятий определяется клинической формой и тяжестью состояния больного с ЧМТ. выраженностью отека мозга и внутричерепной гипертензии, нарушениями мозгового

кровообращения и ликвороциркуляции, а также сопутствующими осложнениями и вегетовисцеральными реакциями, возрастом пострадавшего, преморбидными и другими факторами.

При *сотрясении мозга* проводится консервативное лечение, которое включает анальгетики, седативные и снотворные препараты; в течение 2–5 сут рекомендуется постельный режим. При ушибах мозга легкой и средней степени наряду с этим назначают умеренную дегидратационную терапию (фуросемид, лазикс, диакарб), антигистаминные препараты (супрастин, тавегил). При субарахноидальном кровоизлиянии проводится гемостатическая терапия (глюконат или хлорид кальция, дицинон, аскорутин). Люмбальную пункцию с лечебной целью (для санации цереброспинальной жидкости применяют лишь тогда, когда отсутствуют признаки сдавления и дислокации мозга.

Длительность постельного режима при ушибе мозга легкой степени составляет 5–7 сут, при ушибе средней степени – до 2 нед. в зависимости от клинического течения и результатов инструментальных исследований.

При открытой черепно-мозговой травме и развитии гнойно-воспалительных осложнений применяют антибиотики, проникающие через гематоэнцефалический барьер (полусинтетические аналоги пенициллина, цефалоспорины, фторхинолоны, аминогликозиды, линкомицин и др.). При рвано-ушибленных ранах мягких тканей головы необходимы первичная химическая обработка и обязательная профилактика столбняка (вводят столбнячный анатоксин, противостолбнячную сыворотку). Сдавление мозга при эпидуральной, субдуральной или внутримозговой гематоме, субдуральной гигроме, а также вдавленные переломы костей черепа являются показаниями для оперативного вмешательства – костно-пластической или декомпрессивной трепанации черепа и удаления компрессирующего мозг субстрата.

Реанимационные мероприятия при тяжелой черепно-мозговой травме , сопровождающейся нарушением жизненно важных функций, начинают на догоспитальном этапе и продолжают в условиях стационара. С целью нормализации дыхания обеспечивают свободную проходимость верхних дыхательных путей (освобождение их от крови, слизи, рвотных масс, введение воздуховода, интубация трахеи, трахеостомия), используют ингаляцию кислородно-воздушной смеси, а при необходимости – искусственную вентиляцию легких.

При психомоторном возбуждении, судорожных реакциях применяют седативные и противосудорожные препараты (седуксен, барбитураты и др.). При шоке необходимо устранить болевые реакции, восполнить дефицит объема циркулирующей крови и др. Проведение лечебно-диагностических манипуляций, в том числе у больных в состоянии комы, следует осуществлять в условиях блокады болевых (ноцицептивных) реакций, поскольку они вызывают увеличение объемного мозгового кровотока и внутричерепного давления.

При *отеке мозга и внутричерепной гипертензии* используют салуретики, осмотические и коллоидно-осмотические препараты, искусственную вентиляцию легких в режиме гипервентиляции и др. Салуретики (лазикс в дозе 0,5 – 1 мг/кг в сутки) назначают в первые сутки после травмы (одновременно для предупреждения гипокалиемии вводят панангин, хлорид калия). При развитии клинической картины нарастающей внутричерепной гипертензии, дислокации и сдавления мозга вследствие его отека применяют осмотические диуретики (манит, глицерин) в дозе 0,25–1 г/кг. Повторное или длительное применение салуретиков и осмотических диуретиков требует тщательного контроля и нормализации водно-электролитного баланса. Отношение к применению в качестве противоотечной терапии кортикостероидов весьма сдержанное, в том числе и в связи с угрозой внутреннего кровотечения и других осложнений при их применении. Снижению внутричерепного давления способствует искусственная вентиляция легких в режиме гипервентиляции кислородно-воздушной смесью, что также обеспечивает предупреждение и лечение гипоксии мозга и ее последствий. Для улучшения венозного оттока из полости черепа и уменьшения внутричерепного давления целесообразно укладывать больного в положение с приподнятой головой. В тех случаях, когда указанные методы не устраняют внутричерепную гипертензию, стойкие судорожные и тяжелые вегетовисцеральные реакции, а результаты клинико-инструментальных исследований позволяют исключить наличие внутричерепных гематом, в реанимационных палатах специализированных стационаров используют

барбитураты или оксибутират натрия на фоне ИВЛ при тщательном контроле внутричерепного и артериального давления.

При тяжелых ушибах и размозжениях мозга с его выраженным отеком используют антиферментные препараты – ингибиторы протеаз (контрикал, гордокс и др.). Целесообразно также применение антиоксидантов – ингибиторов перекисного окисления липидов (альфа-токоферол, эмоксипин и др.). При тяжелой и среднетяжелой черепно-мозговой травме по показаниям назначают вазоактивные препараты (эуфиллин, кавинтон, сермион и др.). Интенсивная терапия включает также поддержание обменных процессов с использованием энтерального (зондового) и парентерального питания, коррекцию нарушений кислотно-основного и водно-электролитного баланса, нормализацию осмотического и коллоидного давления, системы гемостаза, микроциркуляции, терморегуляции, профилактику и лечение воспалительных и трофических осложнений.

С целью нормализации и восстановления функциональной активности мозга назначают психотропные препараты, включая ноотропы и ГАМКергические вещества (пирацетам, гаммалон, пиридитол, пантогам и др.), а также церебролизин и средства, нормализующие обмен нейромедиаторов (галантамин, леводопа, наком, мадопар и др.).

Мероприятия по уходу за больными с черепно-мозговой травмой включают профилактику пролежней, гипостатической пневмонии (систематическое поворачивание больного, банки, массаж, туалет кожи и др.), пассивную гимнастику для предупреждения формирования контрактур в суставах паретичных конечностей. У больных с угнетением сознания до сопора или комы, нарушением глотания, снижением кашлевого рефлекса необходимо тщательно следить за проходимостью дыхательных путей, с помощью отсоса освобождать полость рта от слюны или слизи, а при интубации трахеи или трахеостомии – санировать просвет трахеобронхиального дерева, осуществлять тщательный контроль за физиологическими отправлениями, принимать необходимые меры для защиты роговицы от высыхания у коматозных больных (закапывать в глаза вазелиновое масло, смыкать веки с помощью лейкопластыря и т.д.). Важно регулярно проводить туалет полости рта.

Больные с черепно-мозговой травмой подлежат длительному диспансерному наблюдению. По показаниям проводится восстановительное лечение. Наряду с методами лечебной физкультуры, физиотерапии и трудовой терапии применяют метаболические (пирацетам, гаммалон, пиридитол, церебролизин и др.), вазоактивные (кавинтон, сермион, стугерон и др.) препараты, биостимуляторы (алоэ, стекловидное тело. ФиБС), лидазу, витамины (В1, В6, В15, С, Е и др.).

Для лечения эпилептических припадков, появившихся вследствие ЧМТ. терапию подбирают индивидуально, с учетом характера и частоты эпилептических пароксизмов, их динамики, возраста, преморбида и общего состояния больного. При черепно-мозговой травме (с учетом ее тяжести, особенностей повреждения мозга и данных ЭЭГ) может быть показано профилактическое назначение противоэпилептических препаратов.

Хирургическое лечение. Хирургическое лечение больных с черепно-мозговой травмой включает первичную хирургическую обработку при открытых повреждениях, остановку кровотечения, устранение компрессии мозга, устранение ликвореи. Оперативное вмешательство применяется также при последствиях черепно-мозговой травмы: нагноениях мозговой раны и абсцессах, травматической гидроцефалии, эпилептическом синдроме, обширных костных дефектах, сосудистых осложнениях (каротидно-кавернозное соустье) и ряде других.

16.1. 1. 1. Травматические внутричерепные кровоизлияния

Эпидуральные гематомы. Причиной эпидуральных гематом чаще всего является разрыв ветвей средней оболочечной артерии, которая после выхода из остистого отверстия располагается в глубокой борозде или канале в толще височной кости. При трещинах, проходящих через этот канал, происходит разрыв артерии. Истекающая из артерии кровь отслаивает от кости твердую мозговую оболочку и формирует гематому, которая может привести уже в течение ближайших часов после травмы к дислокации мозга и вклинению его в

тенториальное отверстие.

Эпидуральные гематомы могут быть обусловлены кровотечением из синусов твердой мозговой оболочки при повреждении его наружной стенки.

Возможно также формирование эпидуральных гематом вследствие кровотечения из диплоических сосудов при обширном повреждении костей черепа. Большая часть эпидуральных гематом располагается в височной области.

Клинические проявления. Важно отметить, что в значительном проценте случаев эпидуральные гематомы возникают вследствие ударов сравнительно небольшой силы. В связи с этим многие больные вообще не теряют сознания или же отмечают сравнительно непродолжительную утрату сознания – на несколько минут, обычно менее часа (приблизительно в 40 % случаев). После возвращения сознания наступает светлый промежуток, и лишь спустя некоторое время состояние больного вновь начинает ухудшаться. Появляются оглушенность, сонливость, сменяющаяся сопором и комой. Выявляются признаки вклинения мозга в тенториальное отверстие, одним из первых признаков которого является расширение зрачка обычно на стороне поражения; может развиться парез противоположных конечностей. Позже появляются признаки децеребрации. Возникают нарушения сердечно-сосудистой деятельности – брадикардия, повышение артериального давления. Если пострадавшим не будет оказана экстренная помощь, они погибают при нарастающих симптомах сдавления ствола мозга и повышения внутричерепного давления.

Оценивая клиническую симптоматику, следует учитывать, что вследствие дислокации мозга возможно сдавление ствола мозга о противоположный край тенториального отверстия, в результате чего может возникнуть гемипарез на стороне расположения гематомы.

При первичной тяжелой травме мозга (ушиб мозга с длительной утратой сознания) светлый промежуток отсутствует у больного отмечается неуклонно прогрессирующее ухудшение состояния с нарастающими признаками сдавления ствола мозга.

Диагностика. Характерная последовательность развития симптомов, наличие светлого промежутка позволяют со значительной степенью вероятности предположить развитие у больного эпидуральной гематомы

Для уточнения диагноза большое значение имеет краниографическое исследование: обнаружение трещин височной кости, соответствующих проекции средней оболочечной артерии и ее вещей, подтверждает предположение об эпидуральной гематоме.

Компьютерная томография и МРТ-исследование позволяют выявить типичную картину эпидуральной гематомы, имеющей характерную чечевицеобразную форму. Одновременно эти исследования позволяют выявить степень дислокации мозга и признаки тенториального вклинения. При невозможности использовать для диагностики компьютерную томографию ценная информация может быть получена при ультразвуковом исследовании мозга: смешение М-эха позволяем определить сторону поражения.

Лечение. Поскольку помощь больному, у которого подозревается эпидуральная гематома, должна быть оказана в любых условиях, до сих пор не утратило своего значения наложение поисковых фрезевых отверстий, в первую очередь в базальных отделах височно-лобной области, соответственно проекциям средней оболочечной артерии

Техника удаления эпидуральных гематом. Для выполнения операции могут быть использованы прямой разрез мягких тканей в передних отделах височной области и резекция чешуи височной кости путем расширения фрезевого отверстия. Если до операции расположение и размер гематомы определены с помощью компьютерной или магнитно-резонансной томографии, предпочтительна костно-пластическая трепанация подковообразным разрезом мягких тканей. Удаление самой гематомы не представляет труда: сгустки аспирируются отсосом, удаляются пинцетом, отмываются изотоническим раствором хлорида натрия. Важно обнаружить источник кровотечения. Поврежденная оболочечная артерия коагулируется или перевязывается путем прошивания твердой мозговой оболочки в месте прохождения артерии. Кровотечение из синуса останавливается описанным ранее способом (см. раздел 9.2). При кровотечении из диплоических вен края костных отломков промазываются воском. После удаления гематомы, объем которой чаще достигает 70–100 мл, мозг расправляется, появляется его пульсация. При костно-пластической трепанации после

остановки кровотечения кость укладывается на место и рана послойно зашивается.

Субдуральные гематомы. Субдуральные гематомы располагаются между твердой мозговой оболочкой и поверхностью мозга. Источником их образования могут явиться вены, чаще в парасагиттальной области, поврежденные в результате травмы, кровотечение из синусов и сосудов мозга при контузии и размягчении.

Различают острую, подострую и хроническую субдуральные гематомы.

Острая субдуральная гематома. Обычно возникает при тяжелой черепно-мозговой травме, сопровождающейся ушибом и размозжением мозга. Острая субдуральная гематома клинически проявляется в течение первых трех суток. Кровотечение происходит из поврежденных мозговых сосудов в зоне ушиба и из оборвавшихся вен. Чаще гематомы располагаются на выпуклой поверхности мозга. В 10–20 % случаев они могут быть двусторонними.

Наиболее существенным является то, что острая субдуральная гематома является одним из проявлений тяжелой травмы мозга. Она развивается на фоне утраты сознания и других симптомов массивного поражения мозга. В связи с этим светлый промежуток, столь характерный для эпидуральных гематом, часто не выявляется. Клинически заподозрить формирование острой субдуральной гематомы можно на основании нарастания симптомов дислокации и сдавления мозга.

Как и при эпидуральных гематомах, решающей для диагностики субдуральных гематом является компьютерная рентгеновская или магнитно-резонансная томография мозга.

Важная информация может быть получена с помощью каротидной ангиографии, при которой выявляются большая линзообразная бессосудистая зона и резкое смещение сосудов мозга.

В зависимости от ситуации для распознавания гематом могут быть использованы эхоэнцефалография и наложение поисковых трепанационных отверстий.

Выявление субдуральной гематомы обосновывает показания для хирургического вмешательства, поскольку удаление гематомы – необходимое условие для устранения жизненно опасных дислокации и сдавления мозга. Вместе с тем всегда надо учитывать сопутствующие повреждения мозга, тяжесть которых может быть определяющей для прогноза, который при острых субдуральных гематомах часто неблагоприятен, летальность достигает 40-50 %.

Непосредственно после травмы, когда содержимое гематомы состоит в основном из жидкой крови, она может быть опорожнена через фрезевые отверстия. Костно-пластическая трепанация дает большую возможность для удаления как жидкой, так и организовавшейся части гематомы, а также ревизии сопутствующего повреждения мозга. При его размозжении целесообразны аспирация погибшей мозговой ткани и остановка кровотечения.

Несмотря на удаление гематомы, давление в полости черепа может оставаться высоким, мозг начинает пролабировать в рану, в связи с чем уложить костный лоскут на место не представляется возможным. В этом случае важно произвести пластику оболочки и тщательно закрыть рану.

Подострая субдуральная гематома развивается в течение 4–14 сут после травмы, обусловлена менее интенсивным кровотечением и чаше сопровождается повреждениями меньшей степени тяжести. Для подострой субдуральной гематомы характерны симптомы нарастающего сдавления мозга уже в тот период, когда острые проявления черепно-мозговой травмы начинают стихать, сознание больного проясняется и начинают исчезать очаговые симптомы. Прогноз при подострых субдуральных гематомах более благоприятен и летальность составляет 15–20 %. При их распознавании с помощью компьютерной томографии нужно помнить, что плотность гематомы может не отличаться от плотности мозга и лишь смещение срединных структур косвенно указывает на наличие гематомы.

Хронические субдуральные гематомы отличаются от острых и подострых наличием ограничительной капсулы, определяющей особенности их клинического течения. Они диагностируются спустя недели, месяцы или (реже) годы после перенесенной травмы. Нередко они возникают после легких повреждений, которые проходят незаметно для больного. Это своеобразный вид патологии. В патогенезе хронических субдуральных гематом большое

значение имеют возрастные изменения, сопутствующая сосудистая патология, алкоголизм, сахарный диабет. Чаще хронические гематомы возникают у людей пожилого возраста (60 лет и старше).

Хронические субдуральные гематомы проявляются головными болями, психическими нарушениями, проявляющимися изменением характера, нарушением памяти, неадекватностью поведения. Появление этих симптомов является нередко причиной госпитализации больных с хроническими субдуральными гематомами в психиатрические учреждения. Могут выявляться симптомы локального поражения мозга: гемипарезы, афатические нарушения. Характерно волнообразное течение заболевания.

Хронические субдуральные гематомы, как правило, имеют хорошо сформированную капсулу с собственной сосудистой сетью. Патологические сосуды капсулы могут явиться источником повторных кровотечений в полость гематомы и привести к обострению заболевания. Объем гематомы может меняться за счет фильтрации жидкости через полупроницаемую стенку гематомы.

Хронические гематомы нередко достигают огромных размеров, закрывая большую часть конвекситальной поверхности ото лба до затылка. Толщина их может достигать нескольких сантиметров, а общий объем превышать 200 мл. Увеличение объема гематомы может привести к дислокации мозга и вклинению его в тенториальное отверстие.

В 10–20 % случаев наблюдаются двусторонние хронические субдуральные гематомы.

Компьютерная и магнитно-резонансная томография – лучшие методы, используемые для распознавания хронических субдуральных гематом.

Хирургическое лечение. Поскольку большинство хронических субдуральных гематом содержит жидкую лизированную кровь, опорожнение их целесообразно осуществлять через фрезевые отверстия. Щадящая техника оправдана также большим объемом гематомы и пожилым возрастом больных. Радикальное удаление гематомы вместе с капсулой более опасно.

Для опорожнения гематомы целесообразно использовать катетеры с герметично подсоединенными к ним емкостями, куда собирается содержимое гематомы.

Устанавливать в гематому катетер следует через небольшой разрез в капсуле, чтобы избежать поступления воздуха в полость гематомы. Содержимое гематомы само должно оттекать в систему дренирования по мере расправления мозга. Форсированное опорожнение гематомы может спровоцировать западение мозга, обрыв сосудов и развитие интракраниальных кровоизлияний.

В ряде случаев целесообразно отмыть содержимое гематомы. Это лучше делать через два фрезевых отверстия, используя один катетер для введения раствора в полость гематомы, другой – для ее опорожнения.

Необходима особая предосторожность во избежание инфицирования гематомы.

При двусторонних гематомах дренирование необходимо осуществлять одновременно, чтобы не вызвать резко» дислокации мозга.

При соблюдении упомянутых предосторожностей опорожнение гематом в большинстве случаев приводит к выздоровлению больных.

Субдуральные гематомы новорожденных. Чаще связаны с травмой головы во время родов, особенно при экстракции плода щипцами. Они проявляются беспокойством ребенка, рвотой, быстрым увеличением размеров головы. Родничок напряжен. Опорожнение гематомы осуществляется либо путем пункции через родничок, либо путем краниотомии с радикальным удалением гематомы вместе с капсулой.

Внутримозговые гематомы. При тяжелых ушибах мозга, вызывающих аррозию сосудов, возможно формирование гематом в толще мозга. Их возникновение усугубляет очаговую и общемозговую симптоматику, вызванную ушибом. Распознавание их возможно главным образом с помощью компьютерной и магнитно-резонансной томографии.

Удаление их осуществляется путем краниотомии, которая позволяет не только удалить скопившуюся в толще мозга кровь, но и ревизовать место контузии мозга и обнаружить источник кровотечения.

Субдуральные гигромы. Причиной сдавления мозга может быть острое скопление цереброспинальной жидкости над полушарием мозга вследствие разрыва паутинной оболочки.

Проявления таких гигром мало отличаются от признаков субдуральных гематом.

Лечение состоит во вскрытии капсулы гигромы (утолщенной паутинной оболочки) и ее опорожнении.

В отдельных случаях синдром компрессии мозга может быть обусловлен скоплением в субарахноидальном пространстве воздуха (пневмоцефалия).

16.1.2. Переломы костей черепа

Переломы костей черепа целесообразно подразделять на конвекситальные и базальные, при этом надо помнить, что при тяжелой черепно-мозговой травме трещины, начинающиеся в области свода черепа, могут распространяться и на его основание.

В зависимости от характера перелома различают трещины, оскольчатые переломы, переломы с дефектом кости – дырчатые переломы.

При черепно-мозговой травме возможно расхождение швов, которое по существу не является переломом. При трещинах свода черепа не требуется специального лечения. В течение нескольких недель дефекты в области трещины заполняются соединительной, а позже костной тканью.

При оскольчатых повреждениях костей показания к операции возникают, если имеется деформация черепа со смещением осколков в его полость –вдавленный перелом.

При вдавленных переломах нередко бывает сопутствующее повреждение твердой мозговой оболочки и мозга. Операция показана практически во всех случаях, даже если нет неврологической симптоматики. Для устранения вдавленного перелома делается кожный разрез с таким расчетом, чтобы широко обнажить место перелома и сохранить хорошее кровоснабжение костного лоскута. Если отломки лежат свободно, они могут быть приподняты с помощью элеватора. В некоторых случаях рядом с местом перелома накладывается фрезевое отверстие, через которое может быть введен подъемник для мобилизации вдавленных костных отломков.

При разрыве твердой мозговой оболочки и сопутствующем повреждении мозга дефект в оболочке расширяется до размеров, позволяющих произвести ревизию мозга. Удаляются сгустки крови, мозговой детрит. Осуществляется тщательный гемостаз. Если мозг не выбухает в рану, твердая мозговая оболочка должна быть зашита наглухо (дефекты в ней могут быть закрыты с помощью апоневроза). Костные фрагменты укладываются на место и фиксируются между собой и к краям костного дефекта проволочными (или прочными лигатурными) швами.

Если в связи с высоким внутричерепным давлением мозг начинает пролабировать в рану, зашить твердую мозговую оболочку не представляется возможным. В этих случаях целесообразно произвести ее пластику, используя надкостнично-апоневротический лоскут, широкую фасцию бедра или искусственные заменители твердой мозговой оболочки. Костные фрагменты удаляются Для предупреждения возможной ликвореи мягкие ткани необходимо послойно тщательно зашить.

При загрязнении раны целесообразно удалить костные отломки из-за опасности остеомиелита и через несколько месяцев произвести краниопластику.

При застарелых вдавленных переломах устранить деформацию черепа описанным способом бывает невозможно из-за прочного срастания отломков между собой и с краями костного дефекта. В этих случаях целесообразно произвести костно-пластическую трепанацию по краю перелома, разъединить отломки, придать им нормальное положение и затем жестко фиксировать костными швами

Переломы костей основания черепа. Переломы костей основания черепа, как было отмечено ранее, обычно сопровождаются явлениями ушиба базальных отделов мозга, ствола, симптомами поражения черепных нервов.

Переломы основания черепа обычно имеют вид трещин, нередко проходящих через придаточные пазухи носа, турецкое седло, пирамиду височной кости. Если одновременно с костью повреждаются оболочка и слизистая оболочка придаточных пазух, то появляется опасность инфицирования мозга, поскольку возникает сообщение между ликворными

пространствами и придаточными воздухоносными областями (такие повреждения расцениваются как проникающие)

Клинические проявления. Картина перелома костей основания черепа включает общемозговые симптомы, признаки стволовых нарушений, поражения черепных нервов, кровотечение и ликворею из ушей, носа, рта, носоглотки, а также оболочечные симптомы. Часто наблюдается кровотечение из наружного слухового прохода (при переломе пирамиды височной кости в сочетании с разрывом барабанной перепонки), носа (при переломе решетчатой кости), рта и носоглотки (при переломе клиновидной кости). Ликворея или истечение крови, содержащей цереброспинальную жидкость, указывает на наличие, помимо разрывов слизистых оболочек и перелома костей основания черепа, повреждения твердой мозговой оболочки. Кровотечение из носа и ушей приобретает диагностическое значение лишь в тех случаях, когда оно сочетается с неврологическими симптомами и если удается исключить как причинный фактор разрыв слизистых оболочек во время ушиба или барабанной перепонки под воздействием взрывной волны. Такие кровотечения незначительны и легко останавливаются. Обильные и длительные кровотечения обычно указывают на наличие перелома.

При переломах в области передней черепной ямки нередко возникают кровоподтеки в веках и окологлазничной клетчатке («очки»). Это может быть и синяк при местном ушибе мягких тканей. Типичен для перелома костей основания черепа выраженный и симметричный характер кровоподтеков в виде «очков», иногда с поздним их развитием и экзофтальмом. При переломах в области средней черепной ямки возможно образование под височной мышцей гематомы, определяемой при пальпации в виде тестоватой опухоли. Кровоподтек в области сосцевидного отростка может возникнуть при переломах в области задней черепной ямки.

Особенностью клинических проявлений переломов основания черепа служит поражение черепных нервов. Чаще возникает поражение лицевого и слухового нервов, реже – глазодвигательного, отводящего и блокового, а также обонятельного, зрительного и тройничного. В редких случаях при переломах в области задней черепной ямки наблюдается повреждение корешков языкоглоточного, блуждающего и подъязычного нервов. Наиболее частым сочетанием является поражение лицевого и слухового нервов.

Течение и исход. Переломы основания черепа, если они сопровождаются грубыми повреждениями базальных отделов мозга, могут непосредственно после травмы или в ближайшее время привести к летальному исходу. Некоторые больные продолжительное время находятся в тяжелом состоянии (расстройство дыхания и сердечной деятельности, спутанное сознание), нередко беспокойны, тревожны. Опасным осложнением раннего периода при нарушении целости твердой мозговой оболочки является гнойный менингит. В качестве стойких последствий сохраняются упорные головные боли (вследствие гидроцефалии, Рубцовых изменений оболочек), поражение черепных нервов, пирамидные симптомы.

Основными осложнениями таких переломов костей основания черепа являются истечение цереброспинальной жидкости (ликворея) и пневмоцефалия.

Различают назальную и ушную ликворею. Назальная ликворея развивается в результате повреждения лобной пазухи, верхней стенки решетчатого лабиринта (в области продырявленной пластинки), при трещинах, проходящих через турецкое седло и клиновидную пазуху.

При повреждении пирамиды височной кости цереброспинальная жидкость может истекать через наружный слуховой проход или через слуховую (евстахиеву) трубу в носоглотку (ушная ликворея).

В острой стадии черепно-мозговой травмы цереброспинальная жидкость может истекать с большой примесью крови, в связи с чем ликворея может быть не сразу обнаружена.

Лечение. В острой стадии лечение обычно консервативное. Оно заключается в повторных люмбальных пункциях (или люмбальном дренаже), дегидратационной терапии, профилактическом применении антибиотиков. В значительном числе случаев таким путем удается справляться с ликвореей.

Однако у части больных истечение цереброспинальной жидкости продолжается спустя недели и месяцы после травмы и может явиться причиной повторных менингитов. В этих

случаях возникают показания для хирургического устранения ликворных фистул. Перед операцией необходимо точно установить расположение фистулы. Это может быть осуществлено путем радиоизотопного исследования с введением в цереброспинальную жидкость радиоактивных препаратов или с помощью компьютерной и магнитно-резонансной томографии, особенно если эти исследования сочетаются с введением в цереброспинальную жидкость специальных контрастных веществ.

При назальной ликворее обычно используется трепанация лобной области. Подход к месту расположения ликворной фистулы может осуществляться как экстра-, так и интрадурально. Необходимо тщательно закрыть дефект твердой мозговой оболочки путем ушивания или пластики с помощью апоневроза или фасции.

Костный дефект обычно закрывается куском мышцы.

Если источником ликвореи является повреждение стенки клиновидной пазухи, обычно используется трансназальный подход с тампонадой пазухи мышцей и гемостатической губкой.

При трещинах костей основания черепа, проходящих через воздухоносные полости, помимо истечения цереброспинальной жидкости, возможно поступление воздуха в полость черепа. Этот феномен называется пневмоцефалией. Причиной является возникновение своеобразного клапанного механизма: с каждым вдохом из придаточных пазух носа в полость черепа поступает некоторое количество воздуха, обратно он выйти не может, поскольку при выдохе листки разорванной слизистой или твердой мозговой оболочки слипаются. В результате в черепе над полушариями мозга может скопиться огромное количество воздуха, возникают симптомы повышения внутричерепного давления и дислокации мозга с быстрым ухудшением состояния больного. Скопившийся в черепе воздух может быть удален с помощью пункции через фрезевое отверстие. В редких случаях возникает необходимость в хирургическом закрытии фистулы аналогично тому, как это делается при ликворее.

При переломах основания черепа, проходящих через канал зрительного нерва, может возникнуть слепота вследствие ушиба или сдавления нерва гематомой. В этих случаях бывает оправданным интракраниальное вмешательство со вскрытием канала и декомпрессией зрительного нерва.

Краниопластика. Последствиями черепно-мозговой травмы могут быть разнообразные, нередко обширные дефекты черепа. Они возникают в результате оскольчатых переломов; при невозможности сохранить костный лоскут из-за высокого внутричерепного давления и пролабирования мозга в операционную рану. Причиной костных дефектов может быть остеомиелит в случае инфицирования раны.

Больные с большими костными дефектами реагируют на изменение атмосферного давления. Развитие рубцово-спаечного процесса по краям костного дефекта может стать причиной болевых синдромов. Кроме того, всегда существует опасность повреждения не защищенных костью областей мозга. Важны и косметические факторы, особенно при лобно-базальных дефектах.

Эти причины обосновывают показания для краниопластики.

Дефекты в конвекситальных отделах черепа могут быть закрыты с помощью протезов, сделанных из быстротвердеющей пластмассы – стиракрила, галакоста. Пока этот полимер находится в полужидком состоянии, из него формируется пластинка, соответствующая дефекту черепа. Для избежания скопления крови и экссудата между твердой мозговой оболочкой и пластмассовой пластинкой в последней делается несколько отверстий. Трансплантат прочно фиксируется швами к краям дефекта. Для закрытия костных дефектов применяют также танталовые пластины и сетку.

В последнее время для краниопластики используется кость самого больного. С этой целью обнажается симметричный участок черепа и выпиливается фрагмент кости, по размеру соответствующий костному дефекту. С помощью специальных осциллирующих пил костный лоскут расслаивается на две пластины. Одна из них укладывается на место, другая используется для закрытия костного дефекта.

Хороший косметический эффект может быть получен при применении для краниопластики специально обработанной трупной кости, однако в последнее время от использования этого метода воздерживаются из-за риски инфицирования вирусом медленных

инфекций.

Наиболее сложна краниопластика при парабазальных повреждениях, включающих лобные пазухи, стенки глазницы. В этих случаях необходима сложная операция по реконструкции черепа. До операции должны быть тщательно изучены распространенность и конфигурация костных повреждении. Большую помощь при этом может оказать объемная реконструкция черепа и мягких тканей головы с применением компьютерной и магнитно-резонансной томографии. Для восстановления нормальной конфигурации черепа в этих случаях используются собственные кости черепа и пластические материалы.

16.1.3. Открытая черепно-мозговая травма.

При открытой черепно-мозговой травме на мозг действуют те же повреждающие факторы, что и при закрытой травме. Разница заключается в опасности инфицирования, особенно при проникающих ранениях.

Лечение. Тактика лечения больных с открытыми повреждениями прежде всего определяется задачей предупреждения инфицирования раны.

Первичная хирургическая обработка. После определения характера повреждения с помощью упомянутых ранее диагностических исследований производятся бритье головы больного и тщательная дезинфекция кожи. Иссекаются размозженные, нежизнеспособные участки мягких тканей. Кожная рана при необходимости расширяется для того, чтобы обнажить поврежденные участки черепа. Тщательно удаляются свободно лежащие фрагменты кости и инородные тела. Размозженные участки кости резецируются кусачками. Если твердая мозговая оболочка цела и нет признаков интракраниальной гематомы, ее лучше не вскрывать Рана послойно зашивается наглухо. Если оболочка повреждена, ее края иссекаются на протяжении 1–2 мм. Она вскрывается дополнительными разрезами, чтобы обнажить мозг. Костные осколки, волосы, инородные тела тщательно удаляются вместе с мозговым детритом и сгустками крови, рана тщательно промывается изотоническим раствором хлорида натрия и дезинфицирующими растворами (фурацилином, диоксидином). Для остановки кровотечения может быть использована гемостатическая фибриновая губка, содержащая антибиотик.

Если позволяют условия (нет пролабирования мозга), необходимо герметично зашить оболочку. Тщательно послойно зашиваются мягкие ткани. При значительных костных дефектах может быть выполнена первичная краниопластика.

При выбухании мозгового вещества необходимо произвести пластику твердой мозговой оболочки, используя для этого апоневроз или надкостницу. Закрытие дефекта оболочки в этих случаях предупреждает дальнейшее выбухание мозга и ущемление его в костном отверстии. Показано местное и парентеральное введение антибиотиков широкого спектра действия. Первичная хирургическая обработка раны производится в течение первых трех суток (ранняя хирургическая обработка).

Если по каким-либо причинам помощь пострадавшим не была оказана в эти сроки, оправдана так называемая отсроченная первичная обработка (3–6-е сутки после травмы).

Последствия и осложнения черепно-мозговой травмы. Многие больные, перенесшие тяжелую черепно-мозговую травму, остаются тяжелыми инвалидами вследствие психических нарушений, снижения памяти, нарушения движений, речи, посттравматической эпилепсии и других причин.

Осложнения в виде амнезии, снижения работоспособности, упорных головных болей, вегетативных и эндокринных нарушений могут наблюдаться у большого числа больных, перенесших черепно-мозговую травму легкой и средней степени тяжести.

В основе этих симптомов могут быть атрофические процессы в мозге, воспалительные изменения в его оболочках, нарушение ликвороциркуляции и кровообращения и ряд других.

Некоторые последствия черепно-мозговых повреждений требуют хирургического лечения: посттравматические гнойные осложнения (абсцессы, эмпиемы), арезорбтивная гидроцефалия, тяжелый эпилептический синдром, каротидно-кавернозные соустья и ряд других,

Абсцесс мозга пунктируется через фрезевое отверстие, затем с помощью катетера,

введенного в абсцесс, удаляется гной, промывается его полость, вводятся антибиотики. Дренирование абсцесса осуществляется в течение нескольких дней под контролем повторных КТ-исследований до прекращения истечения отделяемого из его полости. Осумкованные абсцессы могут быть удалены целиком, вместе с капсулой.

Причиной *гидроцефалии* у больных, перенесших черепно-мозговую травму, чаще является нарушение резорбции цереброспинальной жидкости. Если выраженная вентрикуломегалия сопровождается перивентрикулярным отеком, могут возникнуть показания для шунтирующей операции отведения цереброспинальной жидкости в брюшную полость (люмбо– или вентрикулоперитонеальный дренаж) или в предсердие (вентрикулоатриостомия).

Одним из опасных осложнений перелома костей основания черепа может быть *ранение сонной артерии* .

При трещинах, проходящих через стенку клиновидной пазухи, в случае разрыва сонной артерии могут возникнуть крайне опасные *повторяющиеся носовые кровотечения* .

Если больному не будет оказана срочная помощь, он может погибнуть от острой кровопотери. Лечение заключается в окклюзии сонной артерии в месте разрыва с помощью окклюзирующего баллона.

Если разрыв сонной артерии возникает в том месте, где она проходит через кавернозный синус, появляются характерные *симптомы каротидно-кавернозного соустья* . Лечение хирургическое – эндовазальная окклюзия кавернозного синуса или сонной артерии.

Трудоспособность. Клинический и трудовой прогноз при черепно-мозговой травме в определенной степени зависит от правильного решения вопроса экспертизы временной нетрудоспособности. При сотрясении головного мозга стационарное лечение продолжается в среднем 5–7 дней, временная нетрудоспособность – в пределах 2–3 нед; при ушибе головного мозга легкой степени – соответственно 10–14 сут и 4–5 нед; при ушибе головного мозга средней степени – 2–3 нед и 1,5–2 мес; при ушибе головного мозга тяжелой степени, часто с переломом костей черепа, сдавлением мозга, массивным субарахноидальным кровоизлиянием, продолжительность стационарного лечения может составлять 1–2 мес, а порой и значительно больше.

При вероятном благоприятном клиническом прогнозе практикуется долечивание больных с продлением срока временной нетрудоспособности.

Направлению на врачебно-трудовую экспертизу для оформления инвалидности подлежат пострадавшие, у которых, несмотря на проведенный комплекс лечебно-восстановительных и социально-профилактических мероприятий, клинический и трудовой прогнозы остаются неблагоприятными: стойкие выраженные нарушения функций, ремиттирующее или прогредиентное течение травматической болезни.

Критериями установления III группы инвалидности являются умеренно выраженные вегетативно-сосудистые, вестибулярные, ликвородинамические, эпилептические, диэнцефальные, соматические расстройства, нарушения психических функций, двигательные и речевые расстройства при стационарном или медленно прогредиентном и ремиттирующем течении с редкими обострениями и длительными периодами устойчивой компенсации в комплексе с социальными факторами в каждом конкретном случае.

Критерием для установления II группы инвалидности является прогредиентное или ремиттируюшее течение травматической болезни головного мозга с частыми и длительными периодами декомпенсации, выраженными органическими изменениями, нарушениями психики, вестибулярными, ликвородинамическими, вегетативно-сосудистыми, обменно-эндокринными расстройствами, нарушениями двигательной функции и речи, зрения, с паркинсонизмом и другими выраженными клиническими проявлениями

Критериями для установления I группы инвалидности являются стойкие выраженные расстройства двигательной функции конечностей (гемиплегия, грубый гемипарез), речи (тотальная, сенсорная, моторная афазия), психики (травматическая деменция), координаторные расстройства, затрудняющие передвижение, эпилептический судорожный синдром с частыми припадками, длительными сумеречными состояниями сознания, психоорганическим синдромом и резко выраженными интеллектуально-мнестическими расстройствами, выраженные проявления паркинсонизма, лишающие больных возможности самообслуживания.

Одним из важных звеньев комплексной системы реабилитации инвалидов, перенесших черепно-мозговую травму, является профессиональная реабилитация, которая складывается из психологической нацеленности инвалида на трудовую деятельность, показанную ему по состоянию здоровья, трудовых рекомендаций по рациональному трудовому устройству, профессиональному обучению и переобучению.

16.2. Травма позвоночника и спинного мозга. Хирургическое лечение

Повреждение спинного мозга и его корешков является наиболее опасным осложнением травмы позвоночника Оно наблюдается у 10–15 % перенесших спинальную травму: 30–50% пострадавших погибают от осложнений, вызванных повреждением спинного мозга. Большинство выживших становятся инвалидами с серьезными нарушениями движений, расстройством функций тазовых органов, болевыми синдромами, которые сохраняются у них на многие годы, часто на всю жизнь. Повреждения позвоночника и спинного мозга подразделяются на *открытые* , при которых нарушается целостность кожного покрова и подлежащих мягких тканей, и *закрытые* , при которых эти повреждения отсутствует. В мирное время закрытая травма является преимущественным видом повреждения позвоночника и спинного мозга.

Травмы позвоночника, сопровождающиеся повреждениями спинного мозга и его корешков, называются *осложненными* .

16.2.1. Закрытые повреждения позвоночника и спинного мозга

Повреждения позвоночника. Закрытые повреждения позвоночника возникают под влиянием сгибания, вращения, разгибания и сдавления по оси. В отдельных случаях возможна комбинация этих воздействий (например, при так называемой хлыстовой травме шейного отдела позвоночника, когда вслед за сгибанием позвоночника возникает его разгибание).

В результате воздействия этих механических сил возможны разнообразные изменения в позвоночнике:

– растяжение и разрыв связок;

– повреждение межпозвонковых дисков;

– подвывихи, вывихи позвонков;

– переломы позвонков;

– переломовывихи.

Различают следующие виды переломов позвонков:

– переломы тел позвонков (компрессионные, оскольчатые, взрывные);

– переломы заднего полукольца;

– комбинированные с одновременным переломом тел, дужек, суставных и поперечных отростков;

– изолированные переломы поперечных и остистых отростков.

Особое значение имеет состояние стабильности позвоночника. Его нестабильность характеризуется патологической подвижностью отдельных его элементов. Нестабильность позвоночника может явиться причиной дополнительной серьезной травмы спинного мозга и его корешков.

Проще понять причины возникновения нестабильности позвоночника, если обратиться к концепции Дениса, выделяющего 3 опорные системы (столба) позвоночника: передний опорный комплекс (столб) включает в себя переднюю продольную связку и передний сегмент тела позвонка; средний столб объединяет заднюю продольную связку и задний сегмент тела позвонка, и задний столб – суставные отростки, дужки с желтыми связками и остистые отростки с их связочным аппаратом. Нарушение целостности двух из упомянутых опорных комплексов (столбов), как правило, приводит к нестабильности позвоночника.

Повреждения спинного мозга. Причины, приводящие к повреждению спинного мозга при травме позвоночника, разнообразны. Ими могут быть травмирование спинного мозга и его

корешков костным отломком, сместившимся в результате вывиха позвонком, выпавшим межпозвонковым диском, гематомой, образовавшейся на месте перелома, и пр.

Следствием травмы могут быть разрыв твердой мозговой оболочки и непосредственное ранение спинного мозга костным отломком.

Аналогично черепно-мозговой травме при травматическом повреждении спинного мозга различают сотрясение, ушиб и сдавление. Наиболее тяжелой формой локального поражения спинного мозга является его полный анатомический перерыв с диастазом концов в месте повреждения.

Патоморфология. В патогенезе повреждения спинного мозга большое значение имеет возникающее при травме нарушение кровообращения. Это может быть ишемия значительных областей спинного мозга вследствие сдавления или разрыва корешковых артерий, передней артерии спинного мозга. Возможны кровоизлияния в вещество самого спинного мозга (гематомиелия) или формирование оболочечных гематом.

Частым и опасным следствием травмы спинного мозга является отек. Увеличение объема спинного мозга в результате отека может привести к усилению его сдавления, вторичному нарушению кровообращения, возникает порочный круг патологических реакций, которые могут привести к необратимому поражению по всему поперечнику спинного мозга.

Помимо перечисленных морфологических структурных изменений. происходят и выраженные функциональные нарушения, которые в острой стадии травмы могут привести к полному прекращению двигательной активности и рефлекторной деятельности, выпадению чувствительности – спинальному шоку.

Симптомы спинального шока могут сохраняться в течение недель и даже месяцев.

Клинические проявления поражения спинного мозга при травме позвоночника. Клиническая симптоматика осложненного перелома позвоночника определяется рядом причин, в первую очередь уровнем и степенью поражения спинного мозга.

Различают синдромы полного и частичного поперечного поражения спинного мозга.

При *синдроме полного поперечного поражения спинного мозга* книзу от уровня поражения отсутствуют все произвольные движения, наблюдается вялый паралич, сухожильные и кожные рефлексы не вызываются, отсутствуют все виды чувствительности, утрачивается контроль над функциями тазовых органов (непроизвольное мочеиспускание, нарушение дефекации, приапизм), страдает вегетативная иннервация (нарушаются потоотделение, температурная регуляция). Со временем вялый паралич мышц может смениться их спастичностью, гиперрефлексией, часто формируются автоматизмы функций тазовых органов.

Особенности клинических проявлений травмы спинного мозга зависят от уровня поражения. При повреждении верхнешейной части спинного мозга (CI-IV на уровне I–IV шейных позвонков) развивается тетрапарез или тетраплегия спастического характера с утратой всех видов чувствительности с соответствующего уровня. Если имеется сопутствующее повреждение ствола мозга, то появляются бульбарные расстройства (дисфагия, афония, дыхательные и сердечно-сосудистые нарушения).

Повреждение шейного утолщения спинного мозга (CV – ThI – на уровне V–VII шейных позвонков) приводит к периферическому парапарезу верхних конечностей и спастической параплегии нижних. Возникают проводниковые расстройства всех видов чувствительности ниже уровня поражения. Возможны боли корешкового характера в руках. Поражение цилиоспинального центра вызывает появление симптома Бернара – Горнера, понижение артериального давления, замедление пульса.

Травма грудной части спинного мозга (ThII-XII на уровне I–IX грудных позвонков) приводит к нижней спастической параплегии с отсутствием всех видов чувствительности, выпадению брюшных рефлексов: верхнего (ThVII – ThVIII), среднего (ThIX – ThX) и нижнего (ThXI – ThXII).

При повреждении поясничного утолщения (LI– SII на уровне X–XII грудных и I поясничного позвонков) возникают периферический паралич нижних конечностей, анестезия промежности и ног книзу от паховой (пупартовой) связки, выпадает кремастерный рефлекс.

При травме конуса спинного мозга (SIII-V на уровне I–II поясничных позвонков) имеется

«седловидная» анестезия в области промежности.

Повреждение конского хвоста характеризуется периферическим параличом нижних конечностей, анестезией всех видов в области промежности и на ногах, резкими корешковыми болями в них.

Повреждения спинного мозга на всех уровнях сопровождаются расстройством мочеиспускания, дефекации и половой функции. При поперечном поражении спинного мозга в шейной и грудной частях возникают нарушения функций тазовых органов по типу синдрома «гиперрефлекторного нейрогенного мочевого пузыря». В первое время после травмы возникает задержка мочеиспускания, которая может наблюдаться очень долго (месяцы). Чувствительность мочевого пузыря утрачивается. Затем по мере растормаживания сегментарного аппарата спинного мозга задержка мочи сменяется спинальным автоматизмом мочеиспускания. При гиперрефлекторном мочевом пузыре непроизвольное мочеиспускание наступает при незначительном накоплении в нем мочи. При поражении конуса спинного мозга и корешков конского хвоста страдает сегментарный аппарат спинного мозга и развивается синдром «гипорефлекторного нейрогенного мочевого пузыря». Для него характерна задержка мочеиспускания с явлениями парадоксальной ишурии. Расстройства дефекации в виде задержки стула или недержания кала развиваются обычно параллельно нарушениям мочеиспускания.

Поражению спинного мозга в любых частях сопутствуют пролежни, возникающие в областях с нарушенной иннервацией, где под мягкими тканями находятся костные выступы (крестец, гребни подвздошных костей, пятки). Особенно рано и быстро развиваются пролежни при грубом (поперечном) повреждении спинного мозга на уровне шейного и грудного отделов. Пролежни быстро инфицируются и становятся причиной развития сепсиса.

При определении уровня поражения спинного мозга надо учитывать взаиморасположение позвонков и спинномозговых сегментов. Проще сопоставлять расположение сегментов спинного мозга с остистыми отростками позвонков (за исключением нижнего грудного отдела). Для определения сегмента к номеру позвонка надо прибавить 2 (так, на уровне остистого отростка III грудного позвонка будет располагаться V грудной сегмент).

Эта закономерность исчезает в нижнегрудном и верхнепоясничном отделах, где на уровне ThXI-XII – LI располагается 11 сегментов спинного мозга (5 поясничных, 5 крестцовых и 1 копчиковый).

Выделяют несколько синдромов частичного поражения спинного мозга.

Синдром половинного поражения спинного мозга (синдром Броун-Секара) – паралич конечностей и нарушение глубоких видов чувствительности на стороне поражения с выпадением болевой и температурной чувствительности на противоположной стороне. Следует подчеркнуть, что этот синдром в «чистом» виде бывает редко, обычно выявляются его отдельные элементы.

Передний спинномозговой синдром – двусторонняя параплегия в сочетании со снижением болевой и температурной чувствительности. Причина развития этого синдрома – нарушение кровотока в передней спинальной артерии, которая травмируется костным осколком или выпавшим диском.

Центральный синдром спинного мозга (чаще возникает при резком переразгибании позвоночника). Характеризуется преимущественно парезом рук, в ногах слабость менее выражена, отмечаются разной степени выраженности нарушения чувствительности ниже уровня поражения, задержка мочеиспускания.

В отдельных случаях, преимущественно при травме, сопровождающейся резким сгибанием позвоночника, может развиться *синдром поражения задних канатиков спинного мозга* – выпадение глубоких видов чувствительности.

Для повреждения спинного мозга (особенно при полном поражении его поперечника) характерны нарушения регуляции функций различных внутренних органов: расстройства дыхания при шейном поражении, парез кишечника, нарушение функции тазовых органов, трофические расстройства с быстрым развитием пролежней.

В острой стадии травмы часто наблюдаются нарушения сердечно-сосудистой деятельности, падение артериального давления. При переломе позвонков определенное

значение в его распознавании могут иметь внешний осмотр больного и выявление таких изменений, как сопутствующие повреждения мягких тканей, рефлекторное напряжение мышц, резкая болезненность при надавливании на позвонки, наконец, внешняя деформация позвоночника (например, кифоз при компрессионном переломе в грудном отделе).

Сотрясение спинного мозга. Характеризуется поражением спинного мозга функционального типа при отсутствии явных структурных повреждений. Макро– и микроскопически обычно обнаруживаются отек вещества мозга и его оболочек, единичные точечные геморрагии. Клинические проявления обусловлены нейродинамическими сдвигами, преходящими нарушениями гемо– и ликвородинамики. Наблюдаются кратковременные, нерезко выраженные парезы, парестезии, нарушения чувствительности, расстройства функций тазовых органов. Цереброспинальная жидкость не изменена, проходимость субарахноидального пространства не нарушена. Сотрясение спинного мозга встречается редко. Гораздо более частой и серьезной травмой является ушиб спинного мозга.

Ушиб спинного мозга. Наиболее частый вид поражения при закрытых и непроникающих травмах спинного мозга. Ушиб возникает при переломе позвонка с его смещением, пролапсе межпозвонкового диска, подвывихе позвонка. При ушибе спинного мозга всегда возникают структурные изменения в веществе мозга, корешках, оболочках, сосудах (очаговый некроз, размягчение, кровоизлияния). Повреждение ткани мозга сопровождается спинальным шоком. Характер двигательных и чувствительных расстройств определяется локализацией и обширностью травмы. Вследствие ушиба спинного мозга развиваются параличи, нарушения чувствительности, функций тазовых органов и вегетативных функций. Травма нередко приводит к возникновению не одного, а нескольких очагов ушиба. Вторичные циркуляторные феномены могут обусловить развитие очагов миеломаляции через несколько часов или даже дней после травмы. Ушибы спинного мозга часто сопровождаются субарахноидальным кровоизлиянием. В цереброспинальной жидкости при этом обнаруживается примесь крови. Проходимость субарахноидального пространства обычно не нарушается.

В зависимости от тяжести ушиба восстановление нарушенных функций происходит в течение 3–8 нед. Однако при тяжелых ушибах с полным анатомическим перерывом спинного мозга утраченные функции не восстанавливаются.

Сдавление спинного мозга. Возникает при переломе позвонков со смешением осколков или при вывихе, грыже межпозвонкового диска. Клиническая картина компрессии спинного мозга может возникнуть сразу после травмы либо быть динамической (нарастающей при движениях позвоночника) при его нестабильности и наличии подвижных костных фрагментов.

Выделяют так называемую *гиперэкстензионную травму шейного отдела позвоночника* (хлыстовая травма), возникающую при автомобильных катастрофах, нырянии, падении с высоты. Механизм этой травмы спинного мозга заключается в резкой гиперэкстензии шеи, превышающей анатомофункциональные возможности этого отдела и приводящей к резкому сужению позвоночного канала с развитием ишемии или сдавления спинного мозга. Клинически гиперэкстензионная травма проявляется различными по тяжести синдромами поражения спинного мозга – корешковым, частичным нарушением функции спинного мозга, полным поперечным его поражением, синдромом передней спинальной артерии.

Кровоизлияние в спинной мозг. Наиболее часто кровоизлияние происходит при разрыве сосудов в области центрального канала и задних рогов на уровне поясничного и шейного утолщений. Клинические проявления гематомиелии обусловлены сдавлением задних рогов спинного мозга излившейся кровью, распространяющейся на 3–4 сегмента. В соответствии с этим остро возникают сегментарные диссоциированные нарушения чувствительности (температурной и болевой), располагающиеся на теле в виде куртки или полукуртки. При распространении крови на область передних рогов выявляются периферические вялые парезы с атрофиями. При поражении боковых рогов отмечаются вегетативно-трофические расстройства. Очень часто в острый период наблюдаются не только сегментарные нарушения, но и проводниковые расстройства чувствительности, пирамидные симптомы вследствие давления на боковые канатики спинного мозга. При обширных кровоизлияниях развивается картина полного поперечного поражения спинного мозга. Цереброспинальная жидкость может содержать примесь крови.

Гематомиелия характеризуется регрессирующим течением. Неврологическая симптоматика начинает уменьшаться через 7–10 дней. Восстановление нарушенных функций может быть полное, однако чаще остаются неврологические расстройства.

Кровоизлияние в пространства, окружающие спинной мозг. Может быть как эпидуральным, так и субарахноидальным. В результате эпидуральных кровоизлияний (из венозных сплетений) формируется эпидуральная гематома, постепенно сдавливающая спинной мозг. Эпидуральные гематомы встречаются редко.

Клинические проявления. Для эпидуральных гематом характерен бессимптомный промежуток после травмы. Через несколько часов после нее возникают корешковые боли с различной иррадиацией в зависимости от локализации гематомы. Затем появляются и начинают нарастать симптомы поперечного сдавления спинного мозга.

Для клинической картины подоболочечного (субарахноидального) кровоизлияния при травме спинного мозга характерно острое развитие симптомов раздражения оболочек и спинномозговых корешков. Появляются интенсивные боли в спине, конечностях, ригидность шейных мышц, симптомы Кернига и Брудзинского. Очень часто к этим симптомам присоединяются парезы конечностей, проводниковые нарушения чувствительности и тазовые расстройства вследствие поражения или сдавления спинного мозга излившейся кровью. Диагноз гематоррахиса верифицируется при люмбальной пункции: цереброспинальная жидкость интенсивно окрашена кровью или ксантохромна. Течение гематоррахиса регрессирующее, часто наступает полное выздоровление. Однако кровоизлияние в область конского хвоста может осложниться развитием слипчивого или кистозного арахноидита.

Диагностика. Рентгенологические методы исследования, включая компьютерную и магнитно-резонансную томографию, имеют решающее значение для определения характера травмы позвоночника и спинного мозга и выбора адекватного метода лечения. Эти исследования надо проводить с определенной осторожностью, чтобы не вызывать дополнительного травмирования спинного мозга.

При подозрении на перелом I и II позвонков производятся снимки со специальным укладыванием больного – снимки через рот.

Для выявления нестабильности позвоночника выполняется серия снимков с постепенным (на 5–10°) его сгибанием и разгибанием, позволяющая выявить начальные признаки нестабильности и не вызвать ухудшения состояния больного.

Компьютерная томография, прицельно выполненная на уровне предполагаемого повреждения, дает более полную информацию о повреждении костных структур, межпозвонковых дисков, состоянии спинного мозга и его корешков.

В ряде случаев применяется миелография с водорастворимым контрастом, которая позволяет уточнить характер поражения спинного мозга и его корешков, определить наличие блока субарахноидального пространства. В острой стадии травмы это исследование надо производить с большой осторожностью, поскольку введение контраста может усилить сдавление спинного мозга в области блока.

В этих случаях предпочтительнее применение магнитно-резонансной томографии, которая дает наиболее полную информацию о состоянии спинного мозга и структур позвоночника.

Лечение. Со всеми пострадавшими, перенесшими тяжелую травму, необходимо обращаться, как с больными, имеющими возможное повреждение спинного мозга и позвоночника, особенно в случаях нарушения сознания. при наличии признаков расстройства дыхания или характерных симптомов спинального поражения (парезы конечностей, нарушения чувствительности, приапизм, деформация позвоночника и т.д.).

Первая помощь на месте происшествия заключается в первую очередь в иммобилизации позвоночника: шейный воротник, щит. Требуется особая осторожность при перекладывании и транспортировке больного.

При тяжелых повреждениях проводится комплекс мер интенсивной терапии, направленных на поддержание артериального давления и нормализацию дыхания (при необходимости – искусственная вентиляция легких).

Больных с повреждением позвоночника и спинного мозга необходимо по возможности

госпитализировать в специализированные учреждения.

В стационаре продолжается интенсивная противошоковая терапия. До выяснения характера поражения и выбора адекватного метода лечения сохраняется иммобилизация.

Многообразие патофизиологических механизмов, клинических проявлений позвоночно-спинномозговой травмы определяет подход к *медикаментозной терапии* , которая зависит от характера и уровня повреждения.

Острый период может сопровождаться (помимо симптомов поражения спинного мозга) шоковыми реакциями с падением артериального давления и нарушением микроциркуляции, что требует проведения противошоковой терапии под контролем уровня электролитов, гемоглобина, гематокрита, белков крови.

Для профилактики вторичных изменений в спинном мозге, обусловленных развитием отека и циркуляторных нару-шений в остром периоде, некоторые авторы считают обоснованным применение больших доз глюкокортикоидных гормонов (дексаметазон, метилпреднизолон).

Поражение спинного мозга на уровне сегментов ThII – ThVII может вызвать аритмию сердечной деятельности, снижение функциональной способности миокарда, изменения ЭКГ. В этих случаях показано назначение сердечных гликозидов.

Для улучшения микроциркуляции, профилактики тромбозов, уменьшения проницаемости сосудов назначают ангиопротекторы, антикоагулянты, сосудорасширяющие препараты.

При нарушениях белкового обмена, кахексии, плохом заживлении ран показано применение анаболических гормонов. Всем пострадавшим показано назначение ноотропов, особенно в остром периоде травмы.

Профилактику и лечение воспалительных осложнений проводят введением антибактериальных средств с учетом чувствительности микрофлоры.

Как в остром, так и в последующих периодах больные нуждаются в назначении седативных, транквилизирующих и нейролептических препаратов.

Профилактика осложнений. Нарушение функции газовых органов – одно из наиболее частых осложнений повреждения спинного мозга.

При полном поперечном поражении спинного мозга в остром периоде (в условиях развития спинального шока) отмечаются паралич детрузора, спазм сфинктера мочевого пузыря, отсутствие его рефлекторной деятельности. Следствием этого является задержка мочи (атония и перерастяжение мочевого пузыря).

Для *профилактики нарушения функции тазовых органов* с первых часов пребывания в стационаре необходимо четко определить состояние мочеиспускания и наладить адекватное выведение мочи. В первые недели после травмы необходимо введение постоянного катетера. В последующем проводится 4-разовая периодическая катетеризация мочевого пузыря с одновременным его промыванием асептическими растворами. Манипуляции должны сопровождаться строжайшим выполнением правил асептики и антисептики.

Когда явления спинального шока проходят, восстанавливается рефлекторная деятельность мочевого пузыря: происходит его автоматическое опорожнение при определенном наполнении.

Более тяжелые нарушения мочеиспускания с отсутствием или угнетением его рефлекторной активности и недержанием мочи могут наблюдаться при повреждении спинальных центров тазовых органов (ThXII – LI) или при поражении корешков конского хвоста. В этих случаях при наличии большого количества остаточной мочи показана периодическая катетеризация мочевого пузыря.

Одна из главных задач при лечении больных с повреждением спинного мозга – выработка рефлекторных механизмов, обеспечивающих автоматическое опорожнение мочевого пузыря при его наполнении. Достижению этой цели может способствовать использование электростимуляции мочевого пузыря.

Расстройство акта дефекации, которое развивается всегда при травме спинного мозга, может быть причиной субфебрильной температуры и интоксикации. Для восстановления функции прямой кишки рекомендуется назначение диеты, различных слабительных средств, свечей, в ряде случаев – очистительной клизмы.

Для своевременной и успешной реабилитации больных важнейшее значение имеет

профилактика пролежней в области крестца, седалищных бугров, больших вертелов бедренных костей, пяток. Необходим выбор рационального положения больного с использованием положения на животе, боках. Непременными условиями являются гигиеническое содержание постели, щадящее поворачивание (каждые 2 ч), протирание кожи этиловым, камфорным или салициловым спиртом. Эффективны специальные матрасы. обеспечивающие автоматическое перераспределение давления на поверхность тела. Целесообразны различные прокладки, позволяющие придать физиологическое или необходимое в конкретном случае положение для туловища и конечностей.

Для *профилактики контрактур конечностей* , параартикулярных и параоссальных оссификаций большое значение имеют правильная укладка конечностей, массаж и лечебная гимнастика.

В остром и раннем периодах, особенно при поражениях шейного отдела спинного мозга, большое значение приобретает *профилактика воспалительных легочных осложнений* . Необходимо нормализовать функции внешнего дыхания, аспирировать из дыхательных путей отделяемое. Полезны аэрозольные ингаляции медикаментов, активная и пассивная гимнастика. При отсутствии травмы грудной клетки и легкого рекомендуются банки, горчичники. Назначают вибромассаж, ультрафиолетовое облучение, электростимуляцию диафрагмы.

Для профилактики пролежней применяют УФО поясницы, крестца, ягодиц и пяток в субэритемных дозах.

При наличии болевого синдрома применяют диадинамические токи (ДДТ), синусоидально-модулированные токи (СМТ), озокеритовые или грязевые аппликации в сочетании с электрофорезом аналгезирующих препаратов, ЛФК, массажем.

Лечение больных с травмой позвоночника и спинного мозга или ее последствиями всегда должно быть комплексным. Важными условиями повышения эффективности лечения этих больных являются адекватная реабилитация и санаторно-курортное лечение.

Лечение при осложненных переломах позвоночника. Основные цели, которые преследуются при оказании помощи больным с осложненным переломом позвоночника, – устранение сдавления спинного мозга и его корешков и стабилизация позвоночника.

В зависимости от характера травмы эта цель может быть достигнута разными путями:

• хирургическим методом;

• с помощью внешней иммобилизации и репозиции позвоночника (вытяжение, шейные воротники, корсеты, специальные фиксирующие устройства).

Иммобилизация позвоночника. Предупреждает возможную дислокацию позвонков и дополнительные повреждения спинного мозга; создает условия для устранения существующей деформации позвоночника и срастания поврежденных тканей в положении, близком к нормальному.

Одним из основных методов иммобилизации позвоночника и устранения его деформации является вытяжение, которое наиболее эффективно при травме шейного отдела.

Вытяжение осуществляется с помощью специального устройства, состоящего из скобы, фиксирующейся к черепу, и системы блоков, осуществляющих тягу.

Скоба Крэтчфилда фиксируется с помощью двух винтов с острыми концами к теменным буграм. Тяга с помощью грузов осуществляется по оси позвоночника. Вытяжение обычно начинается с небольшого груза (3–4 кг) и постепенно увеличивается до 8–12 кг (в отдельных случаях больше). Изменение деформации позвоночника под влиянием вытяжения контролируется с помощью повторных рентгеновских снимков.

При повреждении шейного отдела иммобилизация позвоночника может быть осуществлена с помощью специального устройства, состоящего из специального корсета типа жилета, металлического обруча, жестко фиксирующегося к голове больного, и стержней, соединяющих обруч с жилетом (halo vest). В тех случаях, когда не требуется полной иммобилизации при повреждениях шейного отдела позвоночника, используют мягкие и жесткие воротники. Корсеты специальной конструкции применяются также при переломах грудного и поясничного отделов позвоночника.

При использовании методов внешней иммобилизации (вытяжение, корсеты) требуется длительное время (месяцы) для устранения деформации позвоночника и срастания

поврежденных структур в необходимом положении.

Во многих случаях такой метод лечения неприемлем, прежде всего тогда, когда необходимо незамедлительно устранить сдавление спинного мозга. В подобной ситуации возникает необходимость в хирургическом вмешательстве.

Цель операции – устранение сдавления спинного мозга, исправление деформации позвоночника и его надежная стабилизация.

Хирургическое лечение. Применяются различные виды операций: с подходом к спинному мозгу сзади посредством ламинэктомии, сбоку или спереди с резекцией тел позвонков. Для стабилизации позвоночника применяются разнообразные металлические пластины, костные винты, проволока. Резецированные фрагменты позвонков замещаются костными фрагментами, взятыми из подвздошной или большеберцовой кости больного, специальными металлическими и керамическими протезами, костью, взятой от трупа.

Показания к хирургическому вмешательству при травме позвоночника и спинного мозга.

• При определении хирургических показаний необходимо учитывать, что наиболее опасные повреждения спинного мозга происходят непосредственно в момент травмы и многие из этих повреждений необратимы. Так, если у пострадавшего сразу после травмы имеется клиническая картина полного поперечного поражения спинного мозга, то надежды на срочную операцию, которая может изменить ситуацию, практически нет. В связи с этим многие хирурги считают хирургическое вмешательство в этих случаях необоснованным.

• Исключением может являться наличие симптоматики полного перерыва корешков спинного мозга. Несмотря на тяжесть повреждения, в этих случаях хирургическая операция оправдана прежде всего в связи с тем, что возможно восстановление проводимости по поврежденным корешкам, а при их разрыве, что бывает редко, положительный результат может быть получен при микрохирургическом сшивании концов поврежденных корешков.

• Если имеются хоть малейшие признаки сохранности части функций спинного мозга (легкое шевеление пальцами, возможность определить изменение положения конечности, восприятие сильных болевых раздражителей) и при этом есть признаки сдавления спинного мозга (наличие блока, смещение позвонков, костные осколки в позвоночном канале и пр.), то операция показана.

• В позднем периоде травмы операция обоснована, если сохраняется сдавление спинного мозга, и симптомы его поражения прогрессируют.

• Операция показана также при грубой деформации и нестабильности позвоночника, даже при явлениях полного поперечного поражения спинного мозга. Цель операции в этом случае – нормализация опорной функции позвоночника, что является важным условием более успешной реабилитации больного.

Выбор наиболее адекватного метода лечения – вытяжение, внешняя фиксация, хирургическое вмешательство, комбинация этих методов во многом определяется локализацией и характером травмы.

В связи с этим целесообразно отдельно рассмотреть наиболее характерные варианты травмы позвоночника и спинного мозга.

Травма шейного отдела позвоночника. Шейный отдел позвоночника наиболее подвержен повреждениям и наиболее раним. Около 40–60 % всех повреждений позвоночника приходятся на шейный отдел, особенно часто шейная травма бывает у детей, что может объясняться слабостью шейных мышц, значительной растяжимостью связок, большим размером головы.

Следует отметить, что травма шейных позвонков чаще, чем других отделов позвоночника, сопровождается поражением спинного мозга (40–60 % случаев).

Повреждение шейного отдела приводит к наиболее тяжелым осложнениям и чаще, чем при травме других отделов позвоночника, к смерти больного: 25–40 % пострадавших с локализацией травмы на уровне трех верхних шейных позвонков погибают на месте происшествия.

Своеобразие структуры и функциональная значимость I и II шейных позвонков делают необходимым отдельно рассмотреть их повреждения. I шейный позвонок (атлант) может повреждаться изолированно либо вместе со II позвонком (40 % случаев). Чаше всего вследствие

травмы происходит разрыв кольца атланта в разных его звеньях. При повреждении II шейного позвонка (эпистрофея) обычно происходят перелом и смещение зубовидного отростка. Своеобразный перелом II позвонка на уровне суставных отростков наблюдается у повешенных («перелом палача»).

На долю позвонков CV-ThI приходится свыше 70 % повреждений – переломов и переломовывихов с сопутствующими тяжелыми, часто необратимыми повреждениями спинного мозга.

При переломах I шейного позвонка обычно успешно применяется вытяжение путем жесткой наружной стабилизации с помощью halo vest с последующим использованием шейных воротников. При сочетанных переломах I и II шейных позвонков, помимо этих методов, применяется хирургическая стабилизация позвонков, которая может быть достигнута путем стягивания проволокой дужек и остистых отростков первых трех позвонков или фиксации винтами в области суставных отростков.

В отдельных случаях для устранения сдавления спинного и продолговатого мозга отломившимся зубом II шейного позвонка может быть использован передний доступ через ротовую полость.

Хирургическая фиксация показана при переломовывихах позвонков CIII–ThI. В зависимости от особенностей повреждения она может быть выполнена задним доступом с фиксацией позвонков с помощью проволоки или других металлических конструкций за дужки и остистые отростки. При переднем сдавлении спинного мозга фрагментами раздробленного позвонка, выпавшим диском, гематомой целесообразно применение переднего доступа с резекцией тел пораженного позвонка и стабилизацией позвоночника с помощью костного трансплантата. Техника операции аналогична той, которая применяется при выпадении срединных цервикальных дисков.

Травма грудного и поясничного отделов позвоночника. При повреждениях грудного и поясничного отделов позвоночника часто возникают компрессионные переломы с формированием клина Урбана. Чаще эти переломы не сопровождаются нестабильностью позвоночника и не требуют хирургического вмешательства.

При оскольчатых переломах возможно сдавление спинного мозга и его корешков. При этом могут возникнуть показания к операции. Для устранения компрессии и стабилизации позвоночника могут потребоваться сложные боковые и переднебоковые доступы, в том числе трансплевральный.

Лечение больных с последствиями травмы спинного мозга. Одним из частых последствий повреждения спинного мозга является резкое повышение тонуса в мышцах ног и туловища, часто осложняющее проведение восстановительного лечения.

Для устранения спастичности мышц при неэффективности медикаментозного лечения в ряде случаев приходится проводить операцию на спинном мозге (миелотомия), цель которой разобщить передние и задние рога спинного мозга на уровне сегментов LI – SI (миелотомия по Бишофу, Ротбаллеру и др.).

При упорных болевых синдромах, чаще возникающих при повреждении корешков, и развитии спаечного процесса могут возникнуть показания для операции на путях болевой афферентации.

При возникновении пролежней омертвевшие ткани иссекаются, используются препараты, способствующие быстрому очищению и заживлению раны (солкосерил). Эффективно местное ультрафиолетовое или лазерное облучение.

Трудоспособность. Клинико-трудовой прогноз зависит от уровня и степени повреждения спинного мозга. Так, все выжившие больные с полным анатомическим перерывом спинного мозга на любом уровне являются инвалидами I группы, но иногда могут работать в индивидуально созданных условиях. При сотрясении спинного мозга лицам умственного труда определяется временная нетрудоспособность в течение 3-4 нед. Лица, занимающиеся физическим трудом, нуждаются в освобождении от работы не менее чем на 5–8 нед с последующим освобождением от поднятия тяжестей до 3 мес. Последнее обусловлено тем, что травма спинного мозга возникает в большинстве случаев при смещении позвонков, а это предполагает разрыв или растяжение связочного аппарата.

При легком ушибе спинного мозга больничный лист продлевается до восстановления функций, реже целесообразен переход больного на инвалидность III группы.

При ушибе средней степени желательно продление временной нетрудоспособности, а затем перевод на III группу инвалидности, но не на II, так как это не будет стимулировать клинико-трудовую реабилитацию больного.

При тяжелых ушибах, сдавлении и гематомиелии, ишемических некрозах спинного мозга рациональнее переводить больных на инвалидность и продолжать лечение и реабилитацию с последующим переосвидетельствованием с учетом неврологического дефицита.

Особое значение приобретают проблемы медицинской и социальной реабилитации. Задача врача – научить больного максимально использовать сохранившиеся двигательные возможности для компенсации развившихся после травмы дефектов. Например, можно использовать систему тренировки мышц туловища, плечевого пояса у больных с нижним парапарезом. Многие больные нуждаются в наблюдении психологов, помогающих найти им новые стимулы в жизни. Сложной задачей является возвращение больных к труду: для этого обычно требуются переучивание больных, создание для них специальных условий, поддержка общества.

16.2.2. Открытые повреждения позвоночника и спинного мозга

В мирное время открытые ранения с проникновением ранящего предмета в полость позвоночного канала бывают редко. При лечении используют те же принципы, что и при оказании помощи пострадавшим с закрытыми повреждениями, за исключением мер, связанных с хирургической обработкой раны, удалением ранящего предмета и проведением противовоспалительного лечения.

Глава 17
Эпилепсия. Консервативное и хирургическое лечение

Эпилепсия – хроническая болезнь, проявляющаяся повторными судорожными или другими припадками, потерей сознания и сопровождающаяся изменениями личности.

Заболевание известно очень давно. Его описания встречаются у египетских жрецов (около 5000 лет до н.э.), врачей тибетской медицины, арабоязычной медицины и т.д. Эпилепсия в России получила название падучей болезни, или просто падучей Заболевание встречается часто: 3–5 случаев на 1000 населения.

Этиология и патогенез. Несмотря на длительный срок изучения, этиология и механизмы заболевания изучены недостаточно.

У новорожденных и младенцев наиболее частыми причинами припадков являются тяжелая гипоксия, генетические дефекты метаболизма, а также перинатальные поражения. В детском возрасте припадки во многих случаях обусловлены инфекционными заболеваниями нервной системы. Существует достаточно четко очерченный синдром, при котором судороги развиваются только как следствие лихорадки – фебрильные судороги. У 5 % детей по крайней мере однажды в жизни при повышении температуры тела наблюдались судороги, примерно у половины из них следует ожидать повторных припадков.

В молодом возрасте основной причиной эпилептических нарушений является черепно-мозговая травма, при этом следует помнить о возможности развития судорог как в остром, так и в более позднем периоде. У лиц старше 20 лет, особенно при отсутствии в анамнезе эпилептических припадков, возможной причиной эпилепсии является опухоль головного мозга.

У больных старше 50 лет среди этиологических факторов эпилепсии следует прежде всего указать сосудистые и дегенеративные заболевания головного мозга. Эпилептический синдром развивается у 6–10 % больных, перенесших ишемический инсульт, причем наиболее часто вне

острого периода заболевания.

Важно подчеркнуть, что у 2/5 больных причина заболевания не может быть установлена с достаточной очевидностью. В этих случаях эпилепсия расценивается как идиопатическая. Генетическая предрасположенность играет определенную роль при некоторых типах эпилепсии. Больные с семейным анамнезом эпилепсии имеют более высокий риск развития припадков, чем в популяции в целом. В настоящее время в геноме человека установлена локализация генов, ответственных за некоторые формы миоклонической эпилепсии.

В патогенезе эпилепсии ведущее значение имеет изменение нейрональной активности головного мозга, которая вследствие патологических факторов становится чрезмерной, периодичной. Характерной является внезапная выраженная деполяризация нейронов в мозге, которая либо является локальной и реализуется в виде парциальных припадков, либо приобретает генерализованный характер. Установлены существенные нарушения процессов таламокортикального взаимодействия и повышение чувствительности кортикальных нейронов. Биохимической основой припадков являются избыточное выделение возбуждающих нейротрансмиттеров – аспартата и глутамата – и недостаток тормозных нейромедиаторов, прежде всего ГАМ К.

Патоморфология. В мозге умерших больных эпилепсией выявляются дистрофические изменения ганглиозных клеток, кариоцитолиз, клетки-тени, нейронофагия, гиперплазия глии, нарушения в синаптическом аппарате, набухание нейрофибрилл, образование «окон» запустевания в нервных отростках, «вздутие» дендритов. Эти изменения в большей степени отмечаются в двигательной зоне коры полушарий большого мозга, чувствительной зоне, извилине гиппокампа, миндалевидном теле, ядрах ретикулярной формации. Выявляются также резидуальные изменения в мозге, связанные с перенесенными инфекциями, травмами, пороками развития. Указанные изменения не являются специфическими.

Клинические проявления. В клинической картине эпилепсии выделяют период припадка, или приступа, и межприступный период. Следует подчеркнуть, что в межприступном периоде неврологическая симптоматика может отсутствовать или определяться обусловливающим эпилепсию заболеванием (черепно-мозговая травма, инсульт и т.д.). Наиболее характерным признаком эпилепсии является ***большой эпилептический припадок*** . Обычно он начинается внезапно, и начало его не связано с какими-либо внешними факторами. Реже можно установить отдаленные предвестники припадка. В этих случаях за 1–2 дня до него отмечаются плохое самочувствие, головная боль, нарушение сна, аппетита, повышенная раздражительность. У большинства больных припадок начинается с появления ауры, которая у одного и того же больного носит стереотипный характер. В зависимости от раздражения области мозга, с которой начинается эпилептический разряд, выделяют несколько основных видов ауры: вегетативную, моторную, психическую, речевую и сенсорную. По прошествии ауры, которая длится несколько секунд, больной теряет сознание и падает, как подкошенный. Падение сопровождается своеобразным громким криком, обусловленным спазмом голосовой щели и судорожным сокращением мышц грудной клетки. Сразу же появляются судороги, вначале тонические: туловище и конечности вытягиваются в состоянии напряжения, голова запрокидывается и иногда поворачивается в сторону, дыхание задерживается, вены на шее набухают, лицо становится мертвенно-бледным, с постепенно нарастающим цианозом, челюсти судорожно сжаты Тоническая фаза припадка продолжается 15–20 с. Затем появляются клонические судороги в виде толчкообразных сокращений мышц конечностей, шеи, туловища. Во время клонической фазы припадка длительностью до 2–3 мин дыхание нередко бывает хриплым, шумным из-за скопления слюны и западения языка, цианоз медленно исчезает, изо рта выделяется пена, часто окрашенная кровью вследствие прикусывания языка или щеки. Частота клонических судорог постепенно уменьшается, и по окончании их наступает общее мышечное расслабление. В этот период больной не реагирует даже на самые сильные раздражители, зрачки расширены, реакция их на свет отсутствует, сухожильные и защитные рефлексы не вызываются, нередко отмечается непроизвольное мочеиспускание. Сознание остается сопорозным и лишь через несколько минут постепенно проясняется. Нередко, выходя из сопорозного состояния, больной погружается в глубокий сон. По окончании припадка больше жалуются на разбитость, вялость, сонливость, но о самом припадке ничего не помнят.

Характер эпилептических припадков может быть различным. Согласно Международной классификации эпилептических припадков, выделяют парциальные (фокальные, локальные) и генерализованные припадки. Парциальные припадки далее подразделяются на простые, сложные происходящие с нарушением сознания и вторично генерализованные.

Симптоматика при парциальных припадках определяется синдромом раздражения какой-либо зоны коры больного мозга. Среди простых парциальных припадков могут быть выделены следующие: с моторными признаками; с соматосенсорными или специфическими сенсорными симптомами (звуки, вспышки света или молнии); с вегетативными симптомами или признаками (своеобразные ощущения в эпигастрии, бледность, потливость, покраснение кожи, пилоэрекция, мидриаз); с психическими симптомами.

Для сложных припадков характерна та или иная степень нарушений сознания. При этом сознание может быть не полностью утрачено, больной частично понимает происходящее вокруг. Часто сложные парциальные припадки обусловлены фокусом в височной или лобной доле и начинаются с ауры.

К сенсорной ауре относят разнообразные нарушения восприятия. Зрительная аура, возникающая при поражении затылочной доли, обычно проявляется видением ярких искр, блестящих шаров, лент, ярко-красным окрашиванием окружающих предметов (простые зрительные галлюцинации) или в виде образов каких-то лиц, отдельных частей тела, фигур (сложные зрительные галлюцинации). Меняются размеры предметов (макро– или микропсия). Иногда выпадают поля зрения (гемианопсия), возможна полная потеря зрения (амавроз). При обонятельной ауре (височная эпилепсия) больных преследует «дурной» запах, часто в сочетании со вкусовыми галлюцинациями (вкус крови, горечь металла и др.). Слуховая аура характеризуется появлением различных звуков: шума, треска, шелеста, музыки, криков. Для психической ауры (при поражении теменно-височной области) типичны переживания страха, ужаса или блаженства, радости, своеобразное восприятие «уже виденного». Вегетативная аура проявляется изменениями функционального состояния внутренних органов: сердцебиением, болями за грудиной, усиленной перистальтикой кишечника, позывами на мочеиспускание и дефекацию, болями в эпигастрии, тошнотой, слюнотечением, ощущением удушья, ознобом, побледнением или покраснением лица и др. Моторная аура (при поражении сенсомоторной области) выражается в различного рода двигательных автоматизмах: запрокидывании или повороте головы и глаз в сторону, автоматизированных движениях конечностей, которые имеют закономерный характер распространения (нога – туловище – рука – лицо), при этом появляются сосательные и жевательные движения. Речевая аура сопровождается произнесением отдельных слов, фраз, бессмысленных восклицаний и др. При сенситивной ауре больные испытывают парестезии (ощущение холода, ползания мурашек, онемения и т.д.) в тех или иных участках тела. В ряде случаев при парциальных припадках, простых или сложных, патологическая биоэлектрическая активность, изначально фокальная, распространяется по всему мозгу – при этом развивается вторично-генерализованный припадок.

При первично-генерализованных припадках в патологический процесс изначально вовлекаются оба полушария большого мозга. Выделяют следующие типы генерализованных припадков:

- абсансы и атипичные абсансы;
- миоклонические;
- клонические;
- тонические;
- тонико-клонические;
- атонические.

У детей с эпилепсией часто наблюдаются абсансные припадки, которые характеризуются внезапным и очень кратковременным прекращением деятельности (игры, разговора), замиранием, отсутствием реакции наоклик. Ребенок не падает и через несколько секунд (не более 10) продолжает прерванную деятельность. На ЭЭГ больных во время абсанса, как правило регистрируется характерная пик-волновая активность частотой 3 Гц. Больной не осознает и не помнит о припадке. Частота абсансов порой достигает нескольких десятков в день.

Международную классификацию эпилепсии и эпилептических синдромов следует отличать от классификации эпилептических припадков, так как в ряде случаев V одного и того же больного, особенно с тяжелой эпилепсией имеются различные припадки.

Классификация эпилепсии основана на двух принципах. Первый заключается в том, является ли эпилепсия фокальной или генерализованной; второй – определяется ли в мозге больного (по данным МРТ-, КТ-исследований и др.) какая-либо патология; соответственно выделяют симптоматическую или идиопатическую эпилепсию.

Иногда припадки происходят так часто, что развивается угрожающее жизни состояние – эпилептический статус.

Эпилептический статус – состояние, при котором больной не приходит в сознание между припадками или припадок продолжается более 30 мин. Наиболее частым и тяжелым является тонико-клонический эпилептический статус.

Данные лабораторных и функциональных исследований. При наличии припадков с потерей сознания независимо от того, сопровождались они судорогами или нет, всем больным необходимо провести электроэнцефалографическое обследование.

Одним из основных методов диагностики эпилепсии является электроэнцефалография. Наиболее типичными вариантами эпилептической активности являются следующие: острые волны, пики (спайки), комплексы «пик–медленная волна», «острая волна–медленная волна». Часто фокус эпилептической активности соответствует клиническим особенностям парциальных припадков; применение современных методов компьютеризированного анализа ЭЭГ позволяет, как правило, уточнить локализацию источника патологической биоэлектрической активности.

Отчетливой взаимосвязи между паттерном ЭЭГ и типом припадка не отмечено; в то же время генерализованные высокоамплитудные комплексы «пик-волна» частотой 3 Гц часто регистрируются при абсансах. Эпилептическая активность, как правило, отмечается на энцефалограммах, зарегистрированных во время припадка. Достаточно часто она определяется и на так называемой межприступной ЭЭГ, особенно при проведении функциональных проб (гипервентиляция, фотостимуляция). Следует подчеркнуть, что отсутствие эпилептической активности на ЭЭГ не исключает диагноза эпилепсии. В последние годы стали применять так называемый многочасовой ЭЭГ-мониторинг, параллельный видео– и ЭЭГ-мониторинг.

При обследовании больных эпилепсией необходимо проведение компьютерной томографии, желательно МРТ-исследование; целесообразны исследование глазного дна, биохимическое исследование крови, электрокардиография, особенно у лиц пожилого возраста.

В последние годы метод регистрации вызванных зрительных потенциалов на реверсию шахматного паттерна стал применяться как дополнительный для изучения состояния путей зрительной афферентации у пациентов с эпилепсией. Были выявлены специфические изменения формы зрительного потенциала и сенсорного послеразряда в виде преобразования их в феномен, сходный по форме с комплексом «спайк-волна».

Лечение. Целью лечения являются прекращение эпилептических припадков при минимальных побочных эффектах и ведение больного таким образом, чтобы его жизнь была максимально полноценна и продуктивна. До назначения противоэпилептических препаратов врач должен провести детальное обследование больного – клиническое и электроэнцефалографическое, дополненное анализом ЭКГ, функции почек и печени, крови, мочи, данными КТ– или МРТ-исследования. Больной и его семья должны получить инструкцию о приеме препарата и быть информированы как о реально достижимых результатах лечения, так и о возможных побочных эффектах.

Современная тактика лечения больных эпилепсией включает следующее:

• выявление тех причин припадков, которые поддаются лечению (опухоль, аневризма и т.д.);

• исключение факторов, провоцирующих припадки (недосыпание, физическое и умственное перенапряжение, гипертермия);

• правильную диагностику типа эпилептических припадков и эпилепсии;

• назначение адекватной лекарственной терапии (стационарной или амбулаторной);

• внимание к образованию, трудоустройству, отдыху больных, социальным проблемам

больного эпилепсией.

Принципы лечения эпилепсии:

• соответствие препарата типу припадков и эпилепсии (каждый препарат имеет определенную селективность в отношении того или иного типа припадков и эпилепсии);

• по возможности использование монотерапии (применение одного противоэпилептического препарата).

Консервативное лечение. Начинать лечение следует с назначения небольшой дозы противоэпилептического препарата, рекомендуемого при данном типе припадка и форме эпилепсии.

Дозу увеличивают при отсутствии побочных эффектов и сохранении припадков в целом. При парциальных припадках эффективными являются карбамазепин (тегретол, финлепсин, карбасан, тимонил), вальпроаты (депакин, конвулекс), фенитоин (дифенин), фенобарбитал (люминал). Препаратами первой очереди являются карбамазепин и вальпроаты. Средняя терапевтическая доза карбамазепина составляет 600–1200 мг в день, вальпроатов – 1000–2500 мг в день. Суточную дозу делят на 2–3 приема. Весьма удобны для пациентов так называемые ретардные препараты, или средства пролонгированного действия. Они назначаются 1–2 раза в сутки (депакин-хроно, финлепсин-петард, тегретол-ЦР). Побочные эффекты фенобарбитала и фенитоина обусловливают их применение только как препаратов второй очереди.

При генерализованных припадках закономерности назначения препаратов следующие. При генерализованных тонико-клонических припадках эффективны вальпроаты и карбамазепин. При абсансах назначают этосуксимид и вальпроат. Вальпроаты рассматриваются как препараты выбора для больных с идиопатической генерализованной эпилепсией, особенно с миоклоническими припадками и абсансами. Карбамазепин и фенитоин не показаны при абсансах, миоклонических припадках.

В последние годы появилось много новых противоэпилептических препаратов (ламотриджин, тиагабин и др.), отличающихся более высокой эффективностью и лучшей переносимостью.

Лечение эпилепсии – процесс длительный. Вопрос о постепенном прекращении приема противоэпилептических препаратов можно поставить не ранее чем через 2–5 лет после последнего припадка (в зависимости от возраста больного, формы эпилепсии и т.д.).

При эпилептическом статусе применяют сибазон (диазепам, седуксен): 2 мл раствора, содержащего 10 мг препарата (вводят внутривенно медленно на 20 мл 40 % раствора глюкозы). Повторное введение допустимо не ранее чем через 10–15 мин Если нет эффекта от сибазона, вводят фенитоин, гексенал или тиопентал-натрий 1 г препарата растворяют изотоническим раствором хлорида натрия и в виде 1–5 % раствора вводят очень медленно внутривенно. При этом имеется опасность угнетения дыхания и гемодинамики, поэтому вводить препараты следует с минутными паузами после вливания каждых 5-10 мл раствора. В случаях продолжения припадков и при их высокой частоте следует использовать ингаляционный наркоз закисью азота в смеси с кислородом (2:1). Наркоз противопоказан при глубоком коматозном состоянии, выраженных расстройствах дыхания, коллапсе.

Хирургическое лечение. При очаговой эпилепсии показания к операции определяются прежде всею характером заболевания, вызвавшего эпилептические припадки (опухоль, абсцесс, аневризма и т.д.).

Чаще в этих случаях необходимость операции определяется не наличием у больного эпилептического синдрома, а опасностью для его здоровья и жизни самого заболевания, приведшего к возникновению припадков. Это касается в первую очередь опухоли мозга, абсцессов и некоторых других объемных образований мозга.

Более сложным представляется определение показаний в тех случаях, когда эпилептический синдром обусловлен последствиями перенесенной травмы, воспалительного процесса или же явная причина эпилепсии отсутствует, выявляется с трудом, с помощью специальных методов. В этих случаях основным методом лечения является медикаментозный. Лишь у сравнительно небольшого числа больных с припадками, не поддающимися медикаментозной коррекции, и с прогрессирующей деградацией личности возникает необходимость в операции на мозге.

В связи со сложностью и ответственностью принятие решения о целесообразности хирургического вмешательства, обследование больных и проведение самой операции должны производиться в специализированных центрах.

Определенное значение в уточнении характера эпилепсии имеет исследование метаболизма мозга с помощью позитронно-эмиссионной или однофотонной томографии (пока такие исследования возможны лишь в отдельных специализированных центрах).

Особое место в обследовании больных, страдающих эпилепсией, имеют мониторинг их состояния, поведения и направленное исследование биоэлектрической активности мозга.

Если предполагается хирургическое лечение, то нередко возникает необходимость в использовании электродов, имплантированных в глубинные структуры мозга, для длительной регистрации электрической активности этих структур. С этой же целью могут применяться множественные корковые электроды, для установки которых необходима трепанация черепа.

Если с помощью перечисленных методов удается обнаружить очаг патологической электрической активности (эпилептический фокус), могут возникнуть показания для его удаления.

В определенных случаях такие операции делаются под местной анестезией, чтобы иметь возможность контролировать состояние больного и не вызвать повреждения функционально значимых участков мозга (двигательная, речевая зоны).

При фокальной эпилепсии, возникшей после черепно-мозговой травмы, разделяются оболочечно-мозговые сращения, удаляются кисты, глиальные рубцы из мозговой ткани, соответственно зоне расположения эпилептогенного очага, производится субпиальное удаление коры.

Одной из частных форм очаговой эпилепсии, подлежащей хирургическому лечению, является височная эпилепсия, в основе возникновения которой нередко лежит родовая травма с формированием очагов глиоза в области гиппокампа и медиальных отделов височной доли.

Основу височной эпилепсии составляют психомоторные припадки, появлению которых часто предшествует характерная аура: больные могут испытывать чувство необоснованного страха, неприятные ощущения в эпигастральной области, ощущать необычные, часто неприятные запахи, переживание «уже виденного». Припадки могут иметь характер двигательного беспокойства, неконтролируемых движений, облизывания, насильственного глотания. Больной становится агрессивным. Со временем наступает деградация личности

При височной эпилепсии длительное время с определенным успехом применялась резекция височной доли. В последнее время применяется более щадящая операция – избирательное удаление гиппокампа и миндалевидного тела. Прекращение или ослабление припадков может быть достигнуто в 70–90 % случаев.

У детей с врожденным недоразвитием одного из полушарий, гемиплегией и не поддающейся медикаментозной коррекции эпилепсией в отдельных случаях возникают показания для удаления всего пораженного полушария (гемисферэктомии).

При первично генерализованной эпилепсии, когда не удается выявить эпилептогенный очаг, показано пересечение мозолистого тела (каллезотомия). При этой операции разрываются межгемисферные связи и не происходит генерализации эпилептического припадка. В отдельных случаях применяют стереотаксическое разрушение глубинных структур мозга (миндалевидный комплекс, поясная извилина), являющихся звеньями «эпилептической системы».

Профилактика. Рекомендуется избегать приема алкоголя, курения, крепкого кофе и чая, переедания, переохлаждения и перегревания, пребывания на большой высоте, а также других неблагоприятных воздействий внешней среды. Показаны молочно-растительная диета, длительное пребывание на воздухе, легкие физические упражнения, соблюдение режима труда и отдыха.

Трудоспособность. Часто зависит от частоты и времени припадков. При редких припадках, возникающих ночью, трудоспособность сохраняется, но запрещаются командировки и работа в ночное время. Припадки с потерей сознания в дневное время ограничивают трудоспособность. Запрещается работа на высоте, у огня, в горячих цехах, на воде, у движущихся механизмов, на всех видах транспорта, в контакте с промышленными

ядами, с быстрым ритмом, нервно-психическим напряжением и частым переключением внимания.

Глава 18
Пороки развития нервной системы. Хирургическое лечение

Эмбриональное развитие нервной системы – чрезвычайно сложный процесс, который может нарушиться под влиянием различных причин: генных аномалий, экзогенных влияний (внутриутробные инфекции, интоксикации, травма) и ряда других.

Характер возникающих при этом аномалий во многом зависит от фазы развития нервной системы: стадии формирования нервной трубки (3,5–4 нед), стадии формирования мозговых пузырей (4–5 нед), стадии формирования коры большого мозга (6–8 нед) и т.д. Вследствие этих причин могут возникать разнообразные дефекты развития головного и спинного мозга, дефекты развития черепа и позвоночника. Эти пороки могут встречаться изолированно или в различных сочетаниях.

В этом разделе мы остановимся лишь на наиболее часто встречающихся пороках развития нервной системы, черепа и позвоночника, требующих хирургической коррекции.

18.1. Пороки развития черепа

Пороки развития черепа могут проявляться в несоответствии размера черепа и объема мозга и наличии внешних уродств (краниосиностоз, гипертелоризм); в неполном смыкании костей черепа и позвоночного канала с формированием дефектов, через которые может выпячиваться содержимое черепа и позвоночного канала (мозговые и спинномозговые грыжи); в деформации черепа, приводящей к сдавливанию важных мозговых структур (платибазия, базиллярная импрессия).

Краниостеноз (от греч. kranion – череп + греч. stenosis – сужение) – врожденная патология развития черепа, проявляющаяся в раннем заращении черепных швов, вследствие чего возникают деформация черепа и несоответствие его объему и размерам мозга.

В первые годы жизни ребенка масса мозга продолжает увеличиваться и увеличивается объем головы. К одному году размер головы ребенка составляет 90 %, а к 6 годам 95 % от размера головы взрослого человека. Черепные швы закрываются только к 12–14 годам жизни. Если процесс закрытия швов нарушается и наступает их раннее окостенение, то череп ребенка перестает увеличиваться, что в случаях выраженной патологии может привести к тяжелому повреждению мозга. Возможно преждевременное закрытие всех швов черепа. Однако нередко отмечается преждевременное заращение отдельных швов: венечного, сагиттального и др., что приводит к выраженной деформации черепа. Различают несколько форм краниостеноза.

Скафоцефалия (от греч. skaphe – лодка + греч. kephale– голова), характеризующаяся своеобразной удлиненной, сдавленной с боков формой черепа.

Этот вид краниостеноза возникает вследствие преждевременно заросшего сагиттального шва. В этом случае прекращается увеличение размера черепа в поперечном направлении и продолжается в направлении спереди назад.

При преждевременном окостенении венечного шва прекращается увеличение черепа в переднезаднем направлении, развивается так называемая **брахицефалия** (от греч. brachys – короткий).

Нередко раннее заращение венечного шва сопровождается недоразвитием глазниц, клиновидной кости, костей лицевого черепа (**синдром Крузона** , при котором краниостеноз сочетается с экзофтальмом вследствие недоразвития глазниц, ротовой полости). При близком к этому виду краниальной аномалии **синдроме Аперта** имеется еще и синдактилия).

При одностороннем преждевременном закрытии венечного шва отмечаются уплощение лба, недоразвитие глазницы и приподнимание ее орбитального края – плагиоцефалия (от греч. plagios – косой).

При патологии так называемого метапического шва (между лобными костями) голова

приобретает треугольную форму – **тригоноцефалия** (от греч. trigonon – треугольник). Раннее заращение нескольких швов приводит к общему уменьшению объема черепа, его деформации – башенный череп или **акроцефалия** (от греч. akros – высокий) с недоразвитием синусов и глазниц.

При краниостенозе, помимо описанных видов деформации черепа, могут наблюдаться симптомы поражения мозга. Они бывают наиболее выражены при преждевременном окостенении нескольких швов, когда несоответствие увеличивающегося в размере мозга и остановившегося в своем развитии черепа может достигнуть крайней степени выраженности.

В этих случаях на первый план выступают симптомы внутричерепной гипертензии: головная боль, рвота, застойные явления на глазном дне, приводящие к снижению зрения, общемозговые явления. При краниографическом исследовании определяются характерные признаки краниостеноза: заращение швов, отсутствие родничков и выраженные пальцевые вдавления.

Хирургическое лечение. Наиболее распространенным видом лечения краниостеноза является резекция кости по ходу окостеневших швов, что позволяет добиться увеличения размера черепа.

При выраженных деформациях черепа в последнее время широко используются реконструктивные операции, характер которых определяется типом краниостеноза.

Так, при брахицефалии, вызванной преждевременным заращением венечного шва, осуществляется так называемое Фронтоорбитальное выдвижение. С этой целью формируются два костных блока, состоящих из орбитального края и лобной кости, которые перемешаются кпереди и фиксируются проволочными швами или специальными металлическими пластинками.

При скафоцефалии и акроцефалии («башенный» череп) требуется более сложная реконструкция черепа. При болезни Крузона производится наиболее сложная хирургическая коррекция сочетанных аномалий мозгового и лицевого черепа, включающая, помимо фронтоорбитального выдвижения, еще и перемещение верхней челюсти.

Выполнение описанных реконструктивных операций требует использования специальных хирургических инструментов: пневмо– и электрокраниотомов, осциллирующих пил, специальных фрез. Операции при краниостенозе целесообразно производить в первые 3–4 мес жизни с целью предупреждения развития выраженной деформации черепа

18.2. Пороки развития головного мозга

Пороки развития головного и спинного мозга могут быть крайне разнообразными. Некоторые из них приводят к тяжелой инвалидности или вообще несовместимы с жизнью.

Мы остановимся лишь на наиболее значимых с точки зрения возможных клинических последствий.

Гидроцефалия может быть открытой или закрытой, обусловленной врожденным стенозом водопровода мозга (сильвиевого водопровода). Нередко гидроцефалия сочетается и с другими пороками развития (краниальные и спинальные грыжи, синдром Дэнди–Уокера и др.).

Арахноидальные кисты представляют собой изолированные объемны: скопления цереброспинальной жидкости, окруженные утолщенной арахноидальной оболочкой, располагаются в области латеральной (сильвиевой)борозды, мостомозжечкового угла и супраселлярной области. Арахноидальные кисты легко диагностируются при компьютерной томографии. Чаете они протекают бессимптомно, но могут проявляться как объемные новообразования и быть причиной сдавления мозга и появления очаговых симптомов. В этих случаях возникают показания для их хирургического лечения, которое может заключаться в иссечении стенок кисты, дренировании содержимого кисты в брюшную полость или эндоскопической перфорации кистозных стенок.

Синдром Дэнди–Уокера проявляется в агенезии червя мозжечка, отсутствии отверстий Мажанди и Люшка, кистозном расширении IV желудочка и сопутствующей гидроцефалии. Хирургическое лечение заключается в дренировании кистозной полости и желудочковой системы.

Мальформация Арнольда–Киари заключается в опущении миндалин мозжечка в большое затылочное отверстие со сдавлением продолговатого мозга. В тяжелых случаях (мальформация Киари II) отмечаются также гидроцефалия, сирингомиелия и менингомиелоцеле. Заболевание проявляется разной степени выраженности симптомами поражения продолговатого мозга, мозжечка (затылочные боли, нарушение глотания, атаксия), симптомами поражения спинного мозга и рядом других.

Лечение сводится к декомпрессии задней черепной ямки, резекции дужек верхних позвонков, удалению миндалин мозжечка.

18.3. Сочетанные уродства черепа и головного мозга

Платибазия и базиллярная импрессия. Эта патология развития основания затылочной кости и ската может приводить к сдавлению стволовых отделов черепа. В норме угол между базальными отделами передней части черепа и скатом не превышает 105о. В патологических условиях этот угол увеличивается, становится более открытым, основание черепа в его задних отделах становится более плоским (платибазия). Отмечается выраженная деформация задней черепной ямки: ее центральные отделы приподняты, а латеральные опушены вниз. Дужки I шейного позвонка вплотную прилежат к затылочной кости, и может наступить их ассимиляция. Для распознавания этой аномалии используются линия Чемберлена, соединяющая задний край твердого неба с задним краем большого затылочного отверстия, и линия Мак-Грегора, проходящая между задним краем твердого неба и самой низкой точкой задней черепной ямки.

В норме зуб II шейного позвонка располагается ниже этих линий. При выраженной деформации задних отделов черепа, так называемой базилярной импрессии, значительная часть зуба располагается выше этих линий. Следствием этой костной аномалии могут быть перегиб и сдавление продолговатого мозга с развитием опасных для жизни больного симптомов (нарушение глотания, дыхания, парез конечностей). Несмотря на врожденный характер аномалии, клинические симптомы могут появляться не только в детском, но и в зрелом возрасте, когда истощаются компенсаторные возможности.

При появлении симптомов сдавления ствола мозга показано оперативное вмешательство. Наиболее оправдана в этих случаях резекция зуба II шейного позвонка с использованием переднего (трансорального) или перед нелатерального доступов.

Энцефалоцеле. К числу сравнительно часто встречающихся пороков развития относится незаращен ие костей черепа, вследствие чего в месте этих костных дефектов могут формироваться грыжевые выпячивания, содержащие оболочки и цереброспинальную жидкость (менингоцеле), в ряде случаев и мозговое вещество (менингоэнцефалоиеле)-

Эти грыжевые выпячивания чаше располагаются в затылочной области (*затылочные грыжи*) и области корня носа (*назоорбитальные грыжи*). Возможна и другая локализация энцефалоцеле, в том числе и в области основания черепа.

Грыжевые выпячивания часто достигают больших размеров, кожа резко истончается, воспаляется, и возникает реальная угроза разрыва грыжевого мешка и интракраниального распространения инфекции.

Назоорбитальные грыжи нередко сочетаются с дефектами развития лицевого скелета, в частности с увеличением расстояния между глазницами (гипертелоризм).

Лечение. Хирургическое лечение заключается в выделении грыжевого мешка из мягких тканей и его иссечении. Важными этапами операции являются тщательная пластика костного дефекта (костью, мышечным лоскутом) и герметичное зашивание дефекта твердой мозговой оболочки. Эта часть операции осуществляется посредством трепанации черепа и подхода области костного дефекта под лобными долями. При сочетании назоорбитальной грыжи и гипертелоризма выполняется сложная реконструктивная операция, включающая пластику костного дефекта и сближение глазниц.

Затылочные мозговые грыжи могут содержать крупные синусы твердой мозговой оболочки, что необходимо иметь в виду при хирургическом вмешательстве.

Краниопагия. К числу наиболее редких и опасных врожденных уродств относится краниопагия – срастание двух близнецов головами. Разделение краниопагов относится к числу

наиболее сложных нейрохирургических вмешательств, включающих разделение мозга обоих младенцев, кровоснабжающих их сосудов, твердой мозговой оболочки, кожных покровов и осуществление сложных реконструктивных операций для замещения неизбежных при разделении близнецов костных дефектов и дефектов мягких тканей. В литературе описано около трех десятков операций по разделению краниопагов, эти вмешательства, к сожалению, нередко заканчиваются гибелью одного или обоих младенцев.

18.4. Пороки развития позвоночника и спинного мозга

Сирингомиелия (от греч. syrinx – тростник, трубка + греч. myllos – мозг) – заболевание, характеризующееся образованием кистозных полостей в толще спинного мозга.

Разделяют две основные формы сирингомиелии – сообщающуюся и несообщающуюся.

Сообщающаяся сирингомиелия представляет собой расширение центрального канала спинного мозга, который в нормальных условиях облитерируется. Главной причиной этой формы сирингомиелии является нарушение ликворообращения на уровне краниовертебрального перехода, которое особенно часто наблюдается при таких уродствах развития, как мальформация Киари, синдром Дэнди–Уокера и некоторые другие.

Кистозное расширение центрального канала в продолговатом мозге приводит к развитию сирингобульбии.

Несообщающаяся сирингомиелия характеризуется образованием кист в толще спинного мозга в результате перенесенной травмы или воспалительного процесса. Эти кисты не связаны с центральным каналом спинного мозга и не сообщаются с субарахноидальным пространством.

Развитие заболевания медленное. Оно характеризуется в первую очередь нарушениями температурной и болевой чувствительности в области груди, туловища, конечностей. Зона снижения чувствительности может иметь вид куртки. Одним из характерных проявлений этих нарушений являются ожоги в области нарушенной чувствительности, на которые больные часто не обращают внимания Могут развиваться слабость в ногах и некоторые другие симптомы, обусловленные как сдавлением спинного мозга, так и проявлением других аномалий развития, часто сочетающихся с сирингомиелией.

Лечение. Единственный метод лечения сирингомиелии – операция, основная цель которой – устранить компрессию продолговатого и верхних отделов спинного мозга на уровне краниовертебрального перехода: резекция дужек I и II шейных позвонков и миндалин мозжечка при мальформации Киари; иссечение стенок или дренирование кисты IV желудочка при синдроме Дэнди–Уокера и некоторые другие. Эти операции позволяют нормализовать ликвороциркуляцию и устранить причину болезни – «нагнетание» спинномозговой жидкости в центральный канал спинного мозга.

Помимо этого, может применяться дренирование кист в субарахноидальное пространство спинного мозга и даже в брюшную полость. Дренирование сирингомиелитических полостей более обосновано при несообшающейся сирингомиелии.

Незаращение дужек позвонков и спинномозговые грыжи. Из перечисленных пороков развития большего внимания заслуживают спинномозговые грыжи, встречающиеся относительно часто и могущие быть причиной серьезных осложнений. Спинномозговые грыжи возникают вследствие незаращения дужек позвонков (spina bifida). При этом содержимое позвоночного канала (оболочки, цереброспинальная жидкость, спинной мозг, корешки) может выпячиваться под кожу через дефект его задней стенки. Чаще спинномозговые грыжи локализуются в пояснично-крестцовой области. Размеры спинномозговых грыж могут варьировать от небольших (величиной с грецкий орех) до гигантских. При увеличении выбухания кожа над ним истончается, инфицируется. Возможен разрыв грыжевого выпячивания с распространением инфекции по ликворным путям спинного и головного мозга.

В зависимости от содержимого спинномозговой грыжи различают менингоцеле, при котором содержимым грыжевого выпячивания являются твердая мозговая оболочка и цереброспинальная жидкость, если одновременно в грыжевом мешке содержатся корешки спинного мозга, то речь идет о менингорадикулоцеле. Наиболее тяжелая форма патологии, когда происходит выпячивание и спинного мозга, – миеломенингорадикулоцеле.

При этой патологии обычно выявляются тяжелые, опасные для жизни симптомы поражения спинного мозга. Для спинномозговых грыж наиболее характерны симптомы нарушения функции тазовых органов, которые могут сочетаться со слабостью и нарушением чувствительности в ногах. Незаращение дужек позвонков в ряде случаев не сопровождается формированием грыжевого выпячивания, но может сочетаться с серьезными пороками развития: расщеплением спинного мозга (диастомиелия), липомой, дермальным синусом и некоторыми другими.

Лечение. При спинномозговых грыжах показано хирургическое лечение.

Грыжевое выпячивание выделяется из мягких тканей, стенка его вскрывается. Если в полость грыжи выпячиваются корешки спинного мозга, они по возможности с соблюдением максимальной осторожности выделяются из сращений и перемещаются в просвет позвоночного канала. После этого грыжевое выпячивание иссекается и последовательно производится пластика дефекта мягких тканей. При больших дефектах приходится производить перемещение мышц и апоневроза из прилежащих областей для полноценного закрытия дефекта и предупреждения повторных выпячиваний.

Если в грыжевой мешок вытягивается спинной мозг, как правило, возможны лишь паллиативные операции.

При лечении спинномозговых грыж следует учитывать тот факт, что они часто сочетаются с гидроцефалией. В этих случаях, помимо удаления грыжевого выпячивания, необходимо выполнение шунтирующей операции – вентрикулоперитонео– или вентрикулоартриостомии.

Хирургическому лечению подлежат также липома, дермальный синус и некоторые другие.

Глава 19
Гидроцефалия. Хирургическое лечение

Гидроцефалия (от греч. hydros – жидкость + греч. kephale – голова) – избыточное накопление цереброспинальной жидкости в ликворных пространствах мозга – желудочках, цистернах, субарахноидальных щелях. Причиной гидроцефалии является нарушение продукции, резорбции и циркуляции цереброспинальной жидкости.

Как было отмечено ранее, в норме количество цереброспинальной жидкости в ликворных пространствах черепа и позвоночного канала отличается определенным постоянством (120–150 мл). Цереброспинальная жидкость продуцируется сосудистыми сплетениями и резорбируется в основном на конвекситальной поверхности мозга арахноидальными ворсинами и пахионовыми грануляциями. В патологических условиях, при несоответствии продукции и резорбции, а также нарушении циркуляции цереброспинальной жидкости ее количество может в несколько раз превышать нормальный уровень, развивается гидроцефалия, сопровождающаяся уменьшением объема мозга.

В зависимости от причин, лежащих в основе нарушения ликвородинамики, различают несколько форм гидроцефалии.

Прежде всего гидроцефалия подразделяется на открытую (арезорбтивную) и закрытую (окклюзионную).

При *закрытой (окклюзионной) гидроцефалии* существует препятствие оттоку цереброспинальной жидкости из вентрикулярной системы. Окклюзия может развиться в разных отделах ликворной системы: в области межжелудочкового (монроева) отверстия, в области водопровода мозга и вблизи отверстия Мажанди и Люшка, через которые цереброспинальная жидкость из IV желудочка попадает в базальное субарахноидальное пространство.

Причинами окклюзии могут быть опухоли, кисты (например, коллоидная киста III желудочка, закрывающая отток из боковых желудочков), врожденные дефекты развития нервной системы (стеноз водопровода мозга), последствия воспалительного процесса и некоторые другие причины.

В результате затруднения оттока цереброспинальной жидкости из вентрикулярной системы возникает расширение всей желудочковой системы или отдельных желудочков (боковых – при нарушении оттока на уровне III желудочка; боковых и III желудочка при блокировании оттока по водопроводу мозга (сильвиеву водопроводу)).

При окклюзионной гидроцефалии происходит резкое расширение вентрикулярной системы, при этом ликворные пространства на основании и поверхности мозга, как правило, сдавлены, а мозговое вещество подвергается атрофии. Увеличение объема желудочков мозга может стать причиной дислокации стволовых отделов мозга и их ущемления в тенториальном или большом затылочном отверстиях.

Если в основе развития гидроцефалии лежит нарушение резорбции цереброспинальной жидкости, то развивается *открытая (арезорбтивная) гидроцефалия* , при которой происходит расширение и вентрикулярной системы, и системы ликворных цистерн, и в ряде случаев субарахноидальных щелей.

Причины нарушения резорбции цереброспинальной жидкости различны: последствия воспалительных процессов, субарахноидального кровоизлияния в результате разрыва аневризмы или травмы и др. При развитии слипчивого арахноидита на поверхности мозга, резко ограничивающего резорбцию цереброспинальной жидкости, субарахноидальные пространства на выпуклой поверхности мозга могут отсутствовать. Арезорбтивная гидроцефалия встречается приблизительно в 80 % случаев.

Наиболее часто гидроцефалия возникает в детском возрасте, она может иметь также и врожденный характер.

В ряде случаев врожденная гидроцефалия является пороком развития нервной системы и может сочетаться с другими дефектами развития, такими, например, как церебральные или спинномозговые грыжи, синдром Арнольда–Киари, синдром Денди–Уокера и др. (см. главу 26).

Врожденная гидроцефалия может быть также обусловлена внутриутробными воспалительными процессами, кровоизлиянием в желудочки мозга, родовой травмой и другими причинами.

Особенностью гидроцефалии в детском возрасте является резкое увеличение размеров головы ребенка, поскольку несформировавшиеся костные швы не препятствуют увеличению размера черепа.

Клинические проявления. Основным отрицательным последствием нарушения ликвороотoка является повышение внутричерепного давления, а при окклюзионной гидроцефалии – явления дислокации и ущемления ствола мозга.

Клинические проявления гидроцефалии различны у детей и взрослых.

У грудных детей в связи с податливостью костей черепа по мере нарастания гидроцефалии увеличивается размер черепа, что в определенной степени нивелирует выраженность внутричерепной гипертензии. Обращает внимание диспропорция между резко увеличенным мозговым и лицевым черепом. Глаза ребенка ротированы вниз и обнажена верхняя часть склеры (симптом заходящего солнца). Роднички напряжены, выражен рисунок подкожных вен головы, кожа приобретает синюшный оттенок. Наблюдаются срыгивание, рвота; ребенок становится вялым, нарастает истощение.

У детей старшего возраста и взрослых со сформированным черепом нарастание гидроцефалии проявляется прогрессированием симптомов внутричерепной гипертензии (головная боль, рвота, снижение зрения вследствие застойных явлений на глазном дне).

При окклюзионной гидроцефалии, как было отмечено, могут развиваться симптомы дислокации мозга и вклинения стволовых отделов в тенториальное или большое затылочное отверстия.

Особое место занимает так называемая ***нормотензивная гидроцефалия взрослых*** . При этой форме нет симптомов внутричерепной гипертензии. Ликворное давление в пределах нормальных величин. Резкое расширение желудочков мозга выявляется лишь при специальных исследованиях (компьютерная, магнитно-резонансная томография).

Клиническая картина нормотензивной гидроцефалии взрослых весьма типична, она характеризуется триадой Хакима–Адамса:

• нарастающая слабость в ногах и нарушение походки;

• прогрессирующая деменция, нарушение памяти, замедленность психических реакций, брадикинезия;

• недержание мочи.

Диагностика. Основывается на характерных изменениях головы у детей младшего возраста и описанных симптомах внутричерепной гипертензии. Решающее значение в распознавании гидроцефалии, определении ее выраженности и формы имеют компьютерная и магнитно-резонансная томография. При окклюзионной гидроцефалии эти методы позволяют выявить причину и локализацию окклюзии (опухоль вентрикулярной системы, стеноз сильвиева водопровода, арахноидальные кисты и пр.).

В раннем детском возрасте, а также в период внутриутробного развития важным методом распознавания гидроцефалии является ультразвуковое сканирование. Гидроцефалия, особенно у маленьких детей, может достигать крайней степени выраженности, когда от полушарий остается только тонкая пластинка мозгового вещества. При этом симптомы поражения мозга могут быть сравнительно мало выражены.

В последнее время большое значение придается специальным исследованиям, позволяющим определять такие важные параметры, как скорость продукции ликвора, так называемое «сопротивление резорбции ликвора» и некоторые другие. Результаты этих проб позволяют выбрать наиболее адекватные для каждого больного методы лечения.

Лечение. В отдельных благоприятных случаях гидроцефалия, достигнув определенной степени выраженности, перестает прогрессировать, происходит стабилизация процесса. В этих случаях не требуется специального лечения, необходимо наблюдать за больным и контролировать величину желудочков. При временном ухудшении, обусловленном затруднением ликвороциркуляции, рекомендуются проведение дегидратационной терапии (фуросемид), назначение препаратов, ограничивающих продукцию цереброспинальной жидкости (диакарб – у детей из расчета 70 мг/кг массы тела ребенка в сутки в 2–3 приема курсами по 3–5 дней в течение месяца). Одновременно необходимо принимать препараты, содержащие калий. Консервативная терапия оправдана в начальной фазе заболевания, пока симптомы гипертензии выражены умеренно и неясен темп прогрессирования гидроцефалии.

При выраженной гидроцефалии и прогрессировании процесса показано *хирургическое лечение* . Характер операции зависит от формы гидроцефалии и вызвавшей ее причины.

При окклюзионной гидроцефалии радикальным методом лечения является устранение окклюзии там, где оно возможно.

В этих случаях речь прежде всего идет об объемных процессах (опухолях, кистах, сосудистых мальформациях), блокирующих отток цереброспинальной жидкости из желудочков.

При доброкачественных опухолях (краниофарингиомы, коллоидные кисты III желудочка, эпендимомы, хориоидпапилломы и некоторые другие опухоли боковых желудочков) радикальное удаление опухоли приводит к нормализации циркуляции цереброспинальной жидкости и регрессу гидроцефалии. К этой же категории относятся различные опухоли мозжечка и IV желудочка, часто блокирующие отток жидкости из вентрикулярной системы.

Столь же успешными могут быть рассечение арахноидальных сращений и удаление кист, блокирующих пути оттока цереброспинальной жидкости.

При опухолях, характеризующихся инфильтративным ростом, лишь в отдельных случаях удается временно добиться нормализации ликвороциркуляции.

В острой ситуации, когда нарастающая внутренняя гидроцефалия сопровождается симптомами дислокации и вклинения стволовых отделов мозга, как экстренная мера применяется *наружное дренирование желудочков* . С этой целью через фрезевое отверстие, наложенное в типичном месте (обычно в правой премоторной области, кпереди от коронарного шва и в 2–3 см от средней линии), производится пункция переднего рога правого бокового желудочка. В полость последнего вводится специальный катетер, который подсоединяется к системе наружного дренирования (закрытый стерильный резервуар, в который поступает цереброспинальная жидкость). Этот резервуар фиксируется на 15–20 см выше головы больного. Это делается с целью поддержания нормального уровня интракраниального давления.

Необходимы строжайшее соблюдение асептических мероприятий, частые перевязки

больного и смена наружного резервуара. Эти меры позволят предупредить инфицирование ликворных пространств и мозга, риск которого при наружном дренировании желудочков велик.

При окклюзионной гидроцефалии, которую нельзя устранить путем прямого хирургического вмешательства, с успехом применяются операции, заключающиеся в *создании обходных путей циркуляции цереброспинальной жидкости* . К числу таких операций относится создание сообщения между III желудочком и цистернами основания путем *перфорации передней стенки III желудочка (конечной пластинки) и его задней стенки* (операция Стуккея – Скарффа). Она показана в первую очередь при окклюзии на уровне сильвиева водопровода. Операция осуществляется путем трепанации в лобной области и субфронтального доступа к области зрительного перекреста (хиазмы). Обнажается хиазма и расположенная кзади от нее конечная пластинка, которая перфорируется по средней линии. Дополнительно перфорируется и задняя стенка III желудочка, которая при гидроцефалии бывает резко истончена. Таким образом создается новый путь оттока цереброспинальной жидкости в межножковую и хиазмальную цистерны. Эта операция может быть выполнена с помощью *вентрикулоскопа* . Последний вводится сначала в передний рог правого бокового желудочка, затем через отверстие Монро в III желудочек. Тупым путем с помощью специального раздуваемого баллончика производится перфорация наиболее истонченной части дна III желудочка и устанавливается сообщение с межножковой цистерной. С помощью вентрикулоскопа возможно осуществление других операций, нормализующих циркуляцию цереброспинальной жидкости: перфорации межжелудочковой перегородки, вскрытия и опорожнения кист, блокирующих III желудочек и межжелудочковые отверстия, и некоторых других.

Применение щадящих эндоскопических операций в ряде случаев позволяет избежать более сложных хирургических вмешательств, применяемых при гидроцефалии, поэтому в последнее время они получают все более широкое распространение.

Вентрикулоцистерностомия по Торкильдсену заключается в создании сообщения между одним или обоими боковыми желудочками и затылочной цистерной. Эта операция показана при окклюзии на уровне III желудочка и водопровода мозга. Операция выполняется следующим образом. Из срединного разреза мягких тканей в шейно-затылочной области производится трепанация чешуи затылочной кости в области большого затылочного отверстия и резецируется задняя часть дуги атланта. Твердая мозговая оболочка в области задней черепной ямки вскрывается Y-образным разрезом. Накладывается фрезевое отверстие в типичном месте для пункции заднего рога бокового желудочка (обычно справа) и затем по ходу канюли в желудочек вводится конец дренажной трубки. Другой конец проводится под кожей и фиксируется к твердой мозговой оболочке в области большой затылочной цистерны. Рана тщательно послойно зашивается. При окклюзии обоих межжелудочковых отверстий дренируются оба желудочка (или с помощью вентрикулоскопа перфорируется межжелудочковая перегородка).

Особое место при различных формах гидроцефалии занимают операции, при которых цереброспинальная жидкость отводится за пределы центральной нервной системы в полости и органы, в которых ее резорбция может осуществляться практически в неограниченных количествах. К таким операциям относятся отведение цереброспинальной жидкости в брюшную, плевральную полости, сосудистое русло, один из мочеточников, желчный пузырь, лимфатическую систему.

В настоящее время наиболее распространенными являются операции, при которых цереброспинальная жидкость отводится в брюшную полость (вентрикулоперитонеостомия и люмбоперитонеостомия – отведение цереброспинальной жидкости из вентрикулярной системы или спинального субарахноидального пространства в брюшную полость) или в правое предсердие (вентрикулоатриостомия).

Для проведения этих операций используются специальные дренажные системы, существенной частью которых является клапанное устройство, пропускающее цереброспинальную жидкость лишь в одном направлении и препятствующее забросу крови в дренажную систему. Особое значение имеет пропускная способность клапана, которая зависит от уровня давления цереброспинальной жидкости.

При большой пропускной способности клапана существует опасность развития коллапса

мозга из-за резкого снижения вентрикулярного давления. При этом возможен и обрыв конвекситальных вен с образованием субдуральных гематом. Вследствие этого при неправильно подобранной клапанной системе возможны серьезные осложнения. С целью предупреждения неадекватного дренирования ликворной системы предложены клапаны, рассчитанные на различное исходное давление цереброспинальной жидкости: клапаны низкого (4–7 см вод.ст.), среднего (8–12 см вод.ст.) и высокого давления (13–15 см вод.ст.). Однако и индивидуальный подбор адекватной клапанной системы далеко не всегда достигает цели. Дело в том, что в ответ на выведение цереброспинальной жидкости интракраниальное давление снижается, меняются скорость продукции и другие параметры ликвородинамики, и для новых условий может потребоваться клапанная система с другими характеристиками. Выходом из этой сложной ситуации может быть либо замена клапанной системы, либо использование клапанов специальной конструкции, пропускная способность которых может произвольно регулироваться.

Примерами таких систем являются клапаны «Sophy» фирмы «Codman Medos» и некоторые другие, пропускная способность которых регулируется с помощью электромагнитного управляющего устройства.

Помимо клапана, в наиболее распространенных системах для вентрикулярного дренирования (Пуденса–Шульте, Хайера–Шульте и др.) имеется специальный резервуар (помпа), чрескожное сдавление которого позволяет прокачивать цереброспинальную жидкость по дренажной системе. Это устройство позволяет судить о проходимости дренажной системы, при подозрении на инфекционное осложнение брать из нее пробы цереброспинальной жидкости и проводить некоторые другие исследования.

Вентрикулоперитонеостомия в настоящее время является самой распространенной операцией при лечении гидроцефалии. Она состоит из следующих этапов.

• Через небольшой разрез мягких тканей живота в эпигастральной области или по наружному краю прямой мышцы живота вскрывается брюшная полость и в нее вводится катетер. Если операция проводится ребенку, то конец катетера длиной от 15 до 60 см свободно располагается в брюшной полости. Это делается для того, чтобы по мере роста ребенка за счет свободного конца происходило увеличение длины шунтирующей системы и не возникала необходимость в ее замене (у взрослого свободный конец брюшного катетера, естественно, короче).

• Производится пункция тела или переднего рога бокового желудочка и устанавливается вентрикулярная часть дренажной системы.

• Через тоннель сформированная под кожей живота, груди и шеи краниальная часть перитонеального катетера выводится в рану на голове и с помощью переходника объединяется с вентрикулярной системой.

Люмбоперитонеальное дренирование может применяться при открытой гидроцефалии, когда нет препятствий для нормальной циркуляции цереброспинальной жидкости по субарахноидальному пространству спинного мозга.

При этой операции один конец шунтирующей системы вводится в брюшную полость, другой фиксируется под твердой мозговой оболочкой в субарахноидальном пространстве поясничного отдела спинного мозга. Для фиксации этой части катетера производится гемиламинэктомия III поясничного позвонка. Катетер проводится под кожей к переднебоковой стенке живота слева и погружается в брюшную полость.

Обе эти операции отличаются эффективностью, в значительной степени обусловленной способностью сальника резорбировать большое количество цереброспинальной жидкости.

При *вентрикулоатриостомии* цереброспинальная жидкость из желудочков мозга отводится в предсердие. С этой целью через фрезевое отверстие, наложенное в теменной или лобной области, устанавливается вентрикулярная часть дренажной системы (у детей предпочтительнее установка системы в переднем роге, чтобы катетер не соприкасался с сосудистым сплетением). Далее катетер проводится под кожей головы и шеи. Кардиальный конец шунтирующей системы вводится через небольшой разрез по краю грудино-ключично-сосцевидной мышцы справа в лицевую или внутреннюю яремную вену и продвигается под рентгенологическим контролем в предсердие, располагающееся на уровне VII

шейного–I грудного позвонков.

Противопоказаниями для применения дренажных систем при лечении гидроцефалии являются активный воспалительный процесс, большое содержание белка в цереброспинальной жидкости, крайняя степень гидроцефалии и некоторые другие.

Процент осложнений, особенно при операции в раннем детском возрасте, достаточно велик. К числу осложнений относится избыточное дренирование вентрикулярной системы, следствием чего могут явиться запустевание, слипание желудочков мозга, коллапс мозга и вызванный этим обрыв конвекситальных вен с формированием субдуральных гематом.

Весьма частым осложнением является инфекция (от 3 до 20 %). Причинами могут явиться обострение ранее существовавшего воспалительного процесса, приведшего к развитию гидроцефалии, недостаточная стерильность самих систем, резкое снижение иммунитета и пр.

Лечение при наличии инфекции сложно, поскольку она может разниться в самой шунтирующей системе. В связи с этим, кроме интенсивной противовоспалительной терапии, в ряде случаев приходится прибегать к удалению дренажных систем и после ликвидации воспалительного процесса менять их на новые.

Следует отметить, что в детском возрасте в связи с ростом ребенка иногда приходится по нескольку раз менять шунтирующую систему, размеры которой приходят в несоответствие с размерами головы и тела.

Глава 20
Детский церебральный паралич

Детский церебральный паралич – термин, объединяющий группу непрогрессирующих заболеваний головного мозга, возникших вследствие недоразвития или повреждения структур мозга в антенатальный, интранатальнгй и ранний постнатальный периоды, характеризующихся двигательными расстройствами, нарушениями позы, речи, психики.

Частота детского церебрального паралича составляет 1,7–3,3 на 1000 детского населения и 1,7–5,9 на 1000 родов.

Этиология и патогенез. Факторы, детерминирующие структурно-функциональные изменения в мозге, в 80 % случаев действуют в процессе внутриутробного развития плода, в 20 % – постнатально. Среди патогенных факторов, повреждающих мозг внутриутробно, ведущая роль принадлежит инфекциям (грипп, краснуха, токсоплазмоз), соматическим и эндогенным заболеваниям матери (врожденные пороки сердца, хронические заболевания легких, сахарный диабет, гипо– и гипертиреоз и др.), иммунологической несовместимости крови матери и плода (по резус-фактору, системе АВО и другим антигенам), профессиональным вредностям, алкоголизму. Из факторов, вызывающих поражение мозга в процессе родов, основное значение имеют родовая травма, асфиксия в родах, в раннем послеродовом периоде – энцефалиты.

Изменения в нервной системе связаны с гипоксией и метаболическими расстройствами, оказывающими прямое и опосредованное (через продукты нарушенного метаболизма) влияние на развитие и функцию мозга.

Патоморфология. Многообразие вредных факторов и различные периоды их действия определяют вариабельность степени выраженности структурных дефектов мозга. У 30 % детей с церебральным параличом обнаруживаются аномалии мозга – микрополигирия, пахигирия, порэнцефалия, агенезия мозолистого тела, являющиеся результатом поражения мозга в ранней стадии онтогенеза. При микроскопическом исследовании определяются пролиферация глии и дегенерация нейронов. В ряде случаев обнаруживаются грубые очаговые дефекты – атрофический лобарный склероз, атрофии клеток базальных ганглиев и зрительного бугра, гипофиза, мозжечка. Атрофический лобарный склероз проявляется массивной локализованной атрофией лобной доли, недоразвитием коры головного мозга, среднего мозга. Поражение базальных ганглиев и зрительного бугра характеризуется разрастанием миелиновых волокон с кольцеобразным расположением их вокруг сосудов. Обычно эти изменения происходят при ядерной желтухе. В мозжечке обнаруживаются недостаточная миелинизация проводящих путей, изменение нейронов.

Классификация. В зависимости от особенностей двигательных, психических и речевых расстройств выделяются пять форм: 1) спастическая диплегия; 2) двойная гемиплегия; 3) гиперкинетическая форма; 4) атонически-астатическая форма; 5) гемиплегическая, или гемипаралитическая, форма.

Различают три стадии течения заболевания: 1) раннюю; 2) начальную хронически-резидуальную; 3) конечную резидуальную. В конечной стадии определяют I степень, при которой дети овладевают навыками самообслуживания, и II степень – некурабельную, с глубоким нарушением психики и моторики.

Клинические проявления. ***Спастическая диплегия (болезнь Литтла).*** Наиболее распространенная форма детского церебрального паралича. Характерными особенностями являются спастическая тетраплегия (диплегия) или тетрапарез с преимущественной локализацией в ногах, психические и речевые расстройства. Наиболее отчетливо спастическая диплегия проявляется к концу первого года жизни. У детей задерживается формирование статических и локомоторных функций, выпрямляющих рефлексов туловища. Мышечный тонус значительно повышен во всех конечностях. Особенно выражено повышение тонуса в сгибательных группах мышц рук, а также разгибательных и приводящих мышцах ног. Вследствие повышения мышечного тонуса ограничиваются активные движения ребенка, возникает вынужденное положение конечностей. В положении лежа руки приведены к туловищу, согнуты в локтевых суставах, ноги вытянуты, разогнуты в тазобедренных и голеностопных суставах, приведены друг к другу, иногда перекрещены. При попытке поставить ребенка на ноги он упирается на носки, а ноги при этом перекрещиваются. Движения в проксимальных группах мышц затруднены, а в дистальных сохранены. Повышение мышечного тонуса с возрастом способствует возникновению тугоподвижности, контрактур в крупных суставах. Постоянное напряжение пяточного (ахиллова) сухожилия и усиленная опора на носки приводят к грубым деформациям стоп.

Сухожильные и надкостничные рефлексы на руках и особенно ногах повышены, вызываются с расширенной рефлексогенной зоны. Возможны клонусы стоп, коленных чашечек, патологические сгибательные (Россолимо, Менделя – Бехтерева, Жуковского) и разгибательные (Бабинского, Оппенгейма, Шеффера, Гордона) рефлексы. Спастическая диплегия сочетается с гиперкинезами главным образом атетоидного и хореоатетоидного типа, синкинезиями. Гиперкинезы в руках и мимической мускулатуре лица преобладают над гиперкинезами в ногах. Атетоидный гиперкинез доминирует в пальцах, кистях, мышцах лица, хореический – в проксимальных отделах конечностей. Гиперкинезы усиливаются при волнении и ослабевают во сне, в состоянии покоя. Степень выраженности гиперкинезов прямо коррелирует с тяжестью поражения нервной системы.

Развитие речи у детей со спастической диплегией задерживается. Речевые расстройства проявляются дизартрией, алалией. Гиперкинезы артикуляционной и дыхательной мускулатуры делают речь смазанной, толчкообразной. Интеллект в большинстве случаев снижен. Дети с трудом концентрируют внимание на занятиях, быстро истощаются, отвлекаются. Как правило, не могут самостоятельно организовать игру, не владеют собой. Память снижена. Судорожные пароксизмы при спастической диплегии встречаются реже, чем при других формах детского церебрального паралича.

В первые месяцы жизни чаще возникают генерализованные пароксизмы, затем характер их варьирует. Наличие судорог ухудшает прогноз.

Двойная гемиплегия. Наиболее тяжелая форма детского церебрального паралича. Характерными особенностями являются спастическая тетраплегия или тетрапарез с преимущественной локализацией в руках и неравномерным поражением сторон, выраженные психические и речевые расстройства. Заболевание проявляется в первые месяцы жизни. В положении ребенка на спине обращает на себя внимание ограничение его активности. Вследствие высокого мышечного тонуса в конечностях руки согнуты в локтевых суставах, приведены к туловищу, ноги согнуты в тазобедренных и коленных суставах или, наоборот, разогнуты. Статические и локомоторные функции у детей с двойной гемиплегией не формируются. Они не овладевают навыками сидения, самостоятельной ходьбы. Тяжелые двигательные расстройства сочетаются с ранними контрактурами суставов, костными

деформациями.

Сухожильные рефлексы очень высокие. Выявляются патологические кистевые и стопные рефлексы. Часто выражен симптомокомплекс псевдобульбарного паралича, что обусловливает затруднение приема пищи, нарушение функций артикуляционного аппарата.

Речевые расстройства при двойной гемиплегии проявляются задержкой речевого развития, малым словарным запасом, псевдобульбарными дизартриями. Речь обычно смазанная, гнусавая, плохо понятная, нередко отмечается неправильное произношение звуков. Изменен темп речи. Слова и звуки произносятся либо чрезмерно громко, быстро, либо слабо, медленно.

Интеллект значительно снижен. Мышление замедленно, инертно, память ослаблена. Часто наблюдаются расторможенность, эйфория, апатико-абулические нарушения, отмечаются судорожные припадки. Как и при спастической диплегии, они влияют на прогноз заболевания.

Гиперкинетическая форма. Характерны непроизвольные атетоидные движения, нарушение мышечного тонуса, речевые расстройства. Непроизвольные насильственные движения в тяжелых случаях появляются в грудном возрасте, но у большинства детей при умеренном поражении нервной системы гиперкинезы возникают в конце 1-го – начале 2-го года жизни. Гиперкинезы локализуются в дистальных отделах конечностей, мимической мускулатуре лица, мышцах туловища, шеи. При тяжелых формах непроизвольные движения медленны, наблюдаются главным образом в кистях и стопах, при относительно легких развиваются быстро, внезапно, охватывают мышцы шеи, плеч, туловища, типа торсионного спазма. Эмоциональные переживания усиливают движения, а физиологический покой, спокойная обстановка ослабляют непроизвольные движения.

Мышечный тонус в течение первого года жизни периодически меняется. Типичны быстрые полярные изменения его за короткий период (перемежающиеся спазмы, дистония). У детей 1-го месяца жизни наблюдается мышечная гипотония. Со 2-го месяца жизни отмечаются дистонические атаки, во время которых происходит внезапное повышение мышечного тонуса. сменяющееся снижением. Сухожильные рефлексы нормальны или повышены. Речевые расстройства проявляются задержкой формирования речи, нарушением артикуляции, темпа речи. Как правило, речь при гиперкинетической форме детского церебрального паралича замедленная, монотонная, невнятная, иногда представляет набор трудноразличимых звуков. Интеллект может страдать незначительно. Судорожные пароксизмы редки.

Атонически-астатическая форма. Характерными особенностями являются мозжечковые расстройства. С рождения наблюдается генерализованная мышечная гипотония. Задерживается формирование статических и локомоторных функций. Дети со значительным опозданием по сравнению с физиологической нормой начинают садиться, стоять, ходить. В вертикальном положении вследствие мышечной гипотонии наблюдается переразгибание в коленных суставах. Сухожильные и периостальные рефлексы могут быть сохранными, что отличает данную форму от спинальных амиотрофий. Нарушения координации и статики движений становятся заметными при развитии произвольных движений. Типичны интенционный тремор, дисметрия, атаксия. Интеллект страдает незначительно. В ряде случаев у детей с атонически-астатической формой имеются умеренные гиперкинезы и признаки пирамидной недостаточности.

Гемиплегическая форма. Характерными особенностями являются односторонний парез руки и ноги по центральному типу, преимущественно выраженный в руке, судорожные пароксизмы, психические и речевые расстройства. В тяжелых случаях гемиплегическая форма диагностируется с рождения. Признаки двигательной недостаточности пораженных конечностей обнаруживаются по ограничению объема спонтанных активных движений. Гемипарез в конечностях сочетается с поражением по центральному типу VII и XII пар черепных нервов. Мышечный тонус в первые 2–3 мес. жизни снижен. Повышение мышечного тонуса происходит медленно. Выраженным оно становится к 1–1,5 годам жизни, когда ребенок начинает ходить. Увеличение мышечного тонуса в сгибателях руки и разгибателях ноги определяет классическую позу Вернике – Манна.

Сухожильные и периостальные рефлексы обычно высокие с обеих сторон, но на стороне поражения выше. На стороне гемипареза выявляются также патологические кистевые и

стопные рефлексы. Редко наблюдаются чувствительные нарушения по проводниковому типу. Речевые расстройства проявляются псевдобульбарной дизартрией. Интеллект и память, как правило, снижены. Внимание неустойчиво, дети быстро истощаются. Психическая активность снижена. Судороги обычно генерализованные, реже парциальные, встречаются в 40–50 % случаев. Они влияют на психическое развитие и прогноз болезни.

Диагностика и дифференциальный диагноз. Диагноз детского церебрального паралича ставится на основании семейного анамнеза и данных клинического осмотра. В первые месяцы жизни детский церебральный паралич может быть заподозрен при отсутствии либо задержке основных безусловных рефлексов, позднее – при появлении мезэнцефальных позотонических установочных рефлексов, асимметрии мышечного тонуса, отклонении его от физиологической нормы (мышечная гипотония или умеренная гипертония), ограничении объема спонтанных движений, асимметрии в движениях, треморе пальцев, атетоидных гиперкинезах. Эти признаки и отягощенный анамнез беременности (инфекции, интоксикации, резус-конфликт матери и плода) являются факторами риска развития детского церебрального паралича, что служит основанием для наблюдения за ребенком. Окончательный диагноз формируется после года, когда двигательные, речевые и психические нарушения становятся отчетливыми.

Дифференцировать детский церебральный паралич следует от наследственных заболеваний, хромосомных синдромов, опухолей нервной системы, нейроинфекций. При дифференциальной диагностике необходимо учитывать данные генеалогического анамнеза, сведения о течении беременности, возраст больных, клиническую симптоматику (характер двигательных расстройств и изменений мышечного тонуса), эффективность терапии, особенности течения.

Большинство форм наследственно-дегенеративных заболеваний отличается отягощенным семейным анамнезом (наличие в семье родственников, страдающих аналогичным заболеванием), полисистемным поражением нервной системы и внутренних органов, прогредиентным течением. У больных с хромосомными синдромами характерный внешний вид, имеются множественные пороки развития. Опухоли головного мозга, как правило, сочетаются с общемозговой и очаговой симптоматикой, течение их прогрессирующее.

Течение и прогноз. Течение детских церебральных параличей обычно регредиентное, с постепенным улучшением. Исключением являются случаи с судорогами. Прогноз определяется степенью поражения мозга. При детском церебральном параличе, возникшем вследствие действия повреждающего фактора в ранние сроки беременности, имеются более глубокие нарушения в нервной системе и прогноз серьезен.

Лечение. Должно быть ранним, индивидуальным, комплексным, этапным, длительным. Раннее лечение детского церебрального паралича предусматривает своевременное создание базиса для выработки нормальных реакций позы, ротации, реакции равновесия, адекватную стимуляцию сенсорной и моторной деятельности ребенка. Индивидуальный подход к лечению предполагает учет характера и степени поражения нервной и нервно-мышечной систем, а также общего соматического состояния ребенка.

Комплексное лечение включает ортопедические мероприятия, физиотерапию, лечебную физкультуру, массаж, занятия с логопедом, медикаментозную терапию, а в случае необходимости хирургическое лечение контрактур. (При болезни Литтла в отдельных случаях возникают показания для операции на корешках конского хвоста.)

Медикаментозная терапия назначается с целью стимуляции мозга и улучшения его метаболизма, коррекции нарушений мышечного тонуса, обменных процессов в мышечной ткани, снижения внутричерепного давления, нервно-рефлекторной возбудимости. Улучшение психического развития детей достигается назначением глутаминовой кислоты, церебролизина, аминалона, пиридитола (энцефабола). Стимулируют и улучшают обмен веществ также витамин B12, пирогенал.

Глава 21
Заболевания периферической нервной системы. Консервативное и хирургическое лечение

Основными клиническими формами поражения периферической нервной системы являются полиневропатии, когда имеется диффузное, симметричное поражение периферических нервов; мононевропатии, когда поражается отдельный нерв; радикулопатии – при поражении корешков; ганглиониты – узлов и плексопатии – сплетений.

Патоморфологически поражение может быть валлеровским – дегенерация ниже поперечного пересечения нерва, аксональным – поражение аксонального цилиндра и демиелинизирующим – разрушение миелина.

По этиологическому признаку невропатии можно разделить на воспалительные, токсические, аллергические и травматические. Последние могут быть результатом повреждающего действия внешних причин или обусловлены эндогенными воздействиями, например сдавление нервных стволов соседними структурами (мышцами, связками – так называемые туннельные невропатии). К этой группе может быть отнесено травмирование спинальных корешков межпозвонковым диском или костными разрастаниями – остеофитами (эта группа невропатии является частным проявлением остеохондроза позвоночника и будет рассмотрена в специальном разделе).

Вопросы профилактики и лечения заболеваний периферической нервной системы в связи с большой распространенностью последних и поражением главным образом лиц трудоспособного возраста становятся проблемой, актуальной в медицине, и имеют большое экономическое значение.

В общей структуре заболеваемости населения эти заболевания занимают третье место после ОРЗ и бытового травматизма.

21.1. Полиневропатии

Полиневропатии (полирадикулоневропатии) – множественное поражение периферических нервов, проявляющееся периферическими вялыми параличами, нарушениями чувствительности, трофическими и вегетососудистыми расстройствами преимущественно в дистальных отделах конечностей. Это распространенный симметричный патологический процесс, обычно дистальной локализации, постепенно распространяющийся проксимально. Течение полиневропатий чрезвычайно разнообразно в зависимости от этиологии заболевания и состояния самого организма. Выделяют острые,подострые и хронические полиневропатии, которые в свою очередь в зависимости от патоморфологии поражения делятся на аксональные и демиелинизирующие.

21.1.1. Аксональные полиневропатии (аксонопатии)

Острые аксональные полиневропатии. Чаще всего связаны с суицидальными или криминальными отравлениями и протекают на фоне картины тяжелой интоксикации мышьяком, фосфорорганическими соединениями, метиловым спиртом, угарным газом и т.д. Клиническая картина полиневропатий разворачивается обычно в течение 2–4 дней, а затем излечение наступает в течение нескольких недель.

Подострые аксональные полиневропатии. Развиваются в течение нескольких недель, что характерно для многих случаев токсических и метаболических невропатий, однако еще большее число последних протекает длительно (месяцы).

Хронические аксональные полиневропатии. Прогрессируют в течение длительного времени: от 6 мес и более. Развиваются чаще всего при хронических интоксикациях (алкоголь), авитаминозах (группы В) и системных заболеваниях, таких как сахарный диабет, уремия, билиарный цирроз, амилоидоз, рак, лимфома, болезни крови, коллагенозы. Из лекарственных препаратов особое внимание необходимо уделять метронидазолу, амиодарону, фурадонину, изониазиду и апрессину, оказывающим нейротропное действие.

Алкогольная полиневропатия. Наблюдается у лиц, злоупотребляющих спиртными напитками. Алкогольная полиневропатия развивается в поздних стадиях заболевания. В патогенезе основная роль принадлежит токсическому действию алкоголя на нервы и

нарушению в них обменных процессов. Изменения развиваются не только в спинальных и черепных нервах, но и в других отделах нервной системы (головном и спинном мозге).

Клинические проявления. Алкогольная полиневропатия чаще развивается подостро. Появляются парестезии в дистальных отделах конечностей, болезненность в икроножных мышцах. Боли усиливаются при сдавлении мышц и надавливании на нервные стволы (один из ранних характерных симптомов алкогольной полиневропатии). Вслед за этим развиваются слабость и параличи всех конечностей, более выраженные в ногах. Преимущественно поражаются разгибатели стопы. В паретичных мышцах быстро развиваются атрофии. Сухожильные и периостальные рефлексы в начале заболевания могут быть повышенными, а зоны их расширены. При выраженной клинической картине имеется мышечная гипотония с резким снижением мышечно-суставного чувства. Возникает расстройство поверхностной чувствительности по типу «перчаток» и «носков». Расстройства глубокой чувствительности приводят к атактическим нарушениям, и в сочетании с выпадением сухожильных и периостальных рефлексов клиническая картина напоминает сифилитическую сухотку спинного мозга и даже получила название псевдотабеса. Однако при этом отсутствуют характерные для сухотки расстройства мочеиспускания, боли по типу «прострела», положительная реакция Вассермана в цереброспинальной жидкости и крови, изменения зрачков. В ряде случаев алкогольная полиневропатия может развиваться остро, чаще после значительного переохлаждения. Возможны при этом и психические расстройства.

Могут наблюдаться вазомоторные, трофические и секреторные расстройства в виде гипергидроза, отеков дистальных отделов конечностей, нарушений их нормальной окраски и температуры. Из черепных нервов могут поражаться глазодвигательный, зрительный, реже вовлекаются в процесс блуждающий (ускорение пульса, нарушение дыхания) и диафрагмальный нервы.

Стадия нарастания болезненных явлений обычно продолжается недели и даже месяцы. Затем наступает стационарная стадия и при лечении – стадия обратного развития. В общей сложности заболевание продолжается от нескольких месяцев до нескольких лет. При исключении употребления алкоголя прогноз обычно благоприятный. Серьезным становится прогноз при вовлечении в процесс сердечных ветвей блуждающего нерва, а также диафрагмального нерва.

Лечение. Назначают витамины С, группы В, метаболические средства, в восстановительном периоде – амиридин, дибазол, физиотерапию.

Трудоспособность. В большинстве случаев больные оказываются нетрудоспособными, т.е. инвалидами II группы. При восстановлении двигательных функций может быть установлена III группа инвалидности с учетом основной профессии, а в дальнейшем при успешном лечении больные могут быть признаны трудоспособными.

21.1.2. Демиелинизирующие полиневропатии (миелинопатии)

Острая воспалительная демиелинизирующая полирадикулоневропатия (синдром Гийена–Барре). Описана французскими невропатологами Г. Гийеном и Дж. Барре в 1916 г. Причина болезни остается недостаточно выясненной. Часто она развивается после предшествующей острой инфекции. Возможно, заболевание вызывается фильтрующимся вирусом, но так как до настоящего времени он не выделен, большинство исследователей считают природу заболевания аллергической. Заболевание рассматривается как аутоиммунное с деструкцией нервной ткани, вторичной по отношению к клеточным иммунным реакциям. Обнаруживаются воспалительные инфильтраты в периферических нервах, а также корешках, сочетающихся с сегментарной демиелинизацией.

Клинические проявления. Заболевание начинается с появления общей слабости, повышения температуры тела до субфебрильных цифр, болей в конечностях. Иногда боли носят опоясывающий характер. Главным отличительным признаком болезни служит мышечная слабость в конечностях. Появляются парестезии в дистальных отделах рук и ног, а иногда вокруг рта и в языке. Тяжелые нарушения чувствительности возникают редко. Могут возникать слабость лицевых мышц, поражения других черепных нервов и вегетативные нарушения.

Поражения нервов бульбарной группы при отсутствии дыхательной реанимации могут приводить к летальному исходу. Двигательные нарушения раньше возникают в ногах, а затем распространяются на руки. Возможны поражения преимущественно проксимальных отделов конечностей; при этом возникает симптомокомплекс, напоминающий миопатию. Нервные стволы болезненны при пальпации. Могут быть симптомы натяжения (Ласега, Нери).

Особенно выражены вегетативные нарушения – похолодание и зябкость дистальных отделов конечностей, акроцианоз, явления гипергидроза, иногда имеются гиперкератоз подошв, ломкость ногтей.

Типична белково-клеточная диссоциация в цереброспинальной жидкости. Уровень белка достигает 3–5 г/л. Высокая концентрация белка определяется как при люмбальной, так и окципитальной пункции. Этот критерий очень важен для отличия синдрома Гийена–Барре от спинальной опухоли, при которой высокие концентрации белка обнаруживаются только при люмбальной пункции. Цитоз не более 10 клеток (лимфоциты и моноциты) в 1 мкл.

Заболевание обычно развивается в течение 2–4 нед, затем наступает стадия стабилизации, а после этого – улучшение. Кроме острых форм, могут встречаться подострые и хронические. В подавляющем большинстве случаев исход заболевания благоприятный, но наблюдаются также формы, протекающие по типу восходящего паралича Ландри с распространением параличей на мышцы туловища, рук и бульбарную мускулатуру.

Лечение. Наиболее активным методом терапии является плазмаферез с внутривенным введением иммуноглобулина. У больных частично удаляют плазму крови, возвращая форменные элементы. Применяются также глюкокортикоиды (преднизолон по 1–2 мк/кг в сутки), антигистаминные средства (димедрол, супрастин), витаминотерапия (группа В), антихолинэстеразные препараты (прозерин, галантамин). Важное значение имеет уход за больным с тщательным контролем за состоянием дыхательной и сердечно-сосудистой систем. Дыхательная недостаточность в тяжелых случаях может развиваться очень быстро и приводит к смерти при отсутствии адекватной терапии. Если у больного жизненная емкость легких оказывается менее 25–30 % предполагаемого дыхательного объема или имеются бульбарные синдромы, рекомендуется интубация или трахеотомия для проведения искусственной вентиляции легких. Выраженную артериальную гипертензию и тахикардию купируют применением антагонистов ионов кальция (коринфар) и бета-адреноблокаторов (пропранолол). При артериальной гипотензии внутривенно вводят жидкости с целью увеличения внутрисосудистого объема. Необходимо каждые 1–2 ч осторожно менять положение больного в постели. Острая задержка мочевыделения и расширение мочевого пузыря могут вызвать рефлекторные нарушения, приводящие к колебаниям артериального давления и пульса. В таких случаях рекомендуется применение постоянного катетера. В восстановительном периоде назначают ЛФК для предупреждения контрактур, массаж, озокерит, парафин, четырехкамерные ванны.

Дифтерийная полиневропатия. Через 1–2 нед после начала заболевания могут возникать признаки поражения черепных нервов бульбарной группы: парез мягкого неба, языка, расстройство фонации, глотания; возможно нарушение дыхания, особенно при вовлечении в процесс диафрагмального нерва. Поражение блуждающего нерва может обусловить бради– или тахикардию, аритмию. Нередко вовлекаются в процесс глазодвигательные нервы, что проявляется расстройством аккомодации. Реже наблюдается парез наружных глазных мышц, иннервируемых III, IV и VI черепными нервами. Полиневропатия в конечностях обычно проявляется поздними (на 3–4-й неделе) вялыми парезами с расстройством поверхностной и глубокой чувствительности, что приводит к сенситивной атаксии. Иногда единственным проявлением поздней дифтерийной полиневропатии является выпадение сухожильных рефлексов.

Если ранние проявления невропатии черепных нервов при дифтерии связаны с непосредственным попаданием токсина из очага поражения, то поздние проявления невропатий периферических нервов связаны с гематогенным распространением токсина. Лечение проводится по этиологическому и симптоматическому принципам.

Подострые демиелинизирующие полиневропатии. Это невропатии гетерогенного происхождения; имеют приобретенный характер, течение их волнообразное, рецидивирующее.

Клинически они сходны с предыдущей формой, но имеются и различия в темпе развития заболевания, в самом его течении, а также в отсутствии четких провоцирующих моментов, пусковых механизмов.

Хронические демиелинизирующие полиневропатии. Встречаются чаще, чем подострые. Это наследственные, воспалительные, лекарственные невропатии, а также другие приобретенные формы: при сахарном диабете, гипотиреозе, диспротеинемиях, множественной миеломе, раке, лимфоме и др. Чаще всего при указанных заболеваниях, особенно при сахарном диабете, электродиагностическое исследование дает картину смешанных аксонально-демиелинизирующих процессов. Очень часто остается неизвестным, какой процесс первичен – аксональная дегенерация или демиелинизация.

Диабетическая полиневропатия. Развивается у лиц, страдающих сахарным диабетом. Полиневропатия может быть первым проявлением сахарного диабета или возникает через много лет после начала заболевания. Синдром полиневропатии встречается почти у половины больных сахарным диабетом.

Патогенез. Наиболее существенными механизмами развития невропатии являются ишемия и метаболические нарушения в нерве вследствие гипергликемии.

Клиническая картина. Выделяют несколько клинических вариантов полиневропатии. Ранним проявлением полиневропатии нередко может быть ослабление вибрационной чувствительности и ахилловых рефлексов. Эти явления могут существовать многие годы. Второй вариант проявляется острым или подострым поражением отдельных нервов: чаще бедренного, седалищного, локтевого или срединного, а также глазодвигательного, тройничного и отводящего. При этом у больных отмечаются боли, нарушения чувствительности и парезы мышц, иннервируемых соответствующими нервами. Третьим вариантом является значительное поражение многих нервов конечностей с чувствительными нарушениями и парезами, преимущественно в ногах. Боли часто обостряются под влиянием тепла и в покое. Нередко нарушается вегетативная иннервация. Если процесс прогрессирует, боли нарастают, становятся невыносимыми, появляются участки кожи, окрашенные в фиолетовый и черный цвет, мумификация гангренизированной ткани. Часто в таких случаях возникают зуд, трофические язвы и явления остеоартропатии. сопровождающиеся деформацией стоп.

Течение диабетической полиневропатии обычно имеет прогрессирующий характер. Иногда ей сопутствуют признаки так называемой висцеральной полиневропатии, которая может нарушить иннервацию внутренних органов. Особенно часто при этом развиваются ортостатическая гипотония, «нейрогенный» мочевой пузырь, импотенция.

Тяжелым осложнением является (чаше у больных старше 50 лет) поражение глазодвигательных нервов (III, IV и VI пары), что приводит к косоглазию, анизокории, нарушению зрачковых рефлексов на свет, аккомодации и конвергенции.

Лечение. Эффективная терапия сахарного диабета важна для предупреждения начальных проявлений диабетической полиневропатии.

Лечение проводится по общим принципам терапии невропатий. Положительное значение могут иметь физиотерапевтические процедуры, массаж и лечебная физкультура. Целесообразно введение витаминов С, группы В, а также антиагрегантов (трентал, компламин и др.), ангиопротекторов (ангинин, зоксиум), антихолинэстеразных препаратов (амиридин и галантамин), препаратов тиоктовой кислоты (тиоктацид, эспа-липон).

21.2. Многоочаговая невропатия

При многоочаговой невропатии одновременно или последовательно в патологический процесс вовлекаются отдельные нервные стволы, частично или полностью поражаемые в течение нескольких дней, месяцев или лет. Основной патологический процесс при данном заболевании развивается в нескольких очагах сразу и по случайному «выбору»; при усугублении заболевания наблюдается тенденция к развитию неврологических дефектов, не столько разбросанно и многоочагово, сколько слитно и симметрично. Для правильного диагноза следует обращать внимание на ранние симптомы невропатии и их динамику, а также

на наличие соматических, кожных и других расстройств, поскольку эти симптомы могут быть проявлением системного заболевания. У 1/3 взрослых больных имеется картина демиелинизирующего процесса. Чаше всего многоочаговая демиелинизирующая невропатия является частичным проявлением хронической воспалительной демиелинизируюшей полирадикулоневропатии. У 2/3 больных многоочаговая мононевропатия имеет аксональное происхождение. Чаще всего эта форма, патогенетической основой которой является не воспаление, а ишемия, бывает следствием генерализованных васкулитов, ревматоидного артрита и других системных заболеваний соединительной ткани.

Невропатии при заболеваниях соединительной ткани и васкулитах. При *ревматоидном артрите* периферическая невропатия возникает при длительном и тяжелом течении болезни. Вначале возникают чувствительные нарушения, в дальнейшем развивается тяжелая сенсомоторная невропатия.

При *системной красной волчанке* может развиваться генерализованная полиневропатия или множественная мононевропатия (поражение различных нервов, иннервирующих нижние и верхние конечности). При мононевропатии чаще в процесс вовлекаются нервы, иннервирующие стопу.

При *узелковом периартериите* невропатии имеют форму множественных мононевритов. Может также развиваться полиневропатия, сходная с синдромом Гийена – Барре.

Одним из первых симптомов амилоидоза может быть так называемая *амилоидная полиневропатия* (при семейных формах встречается в 90 % случаев). Появляются боли и онемение в руках и ногах, снижается чувствительность по периферическому типу, -затем присоединяются мышечная слабость, вялые парезы рук и ног с дистальными мышечными атрофиями, снижение или выпадение сухожильных рефлексов. Иногда образуются трофические язвы конечностей. Полиневропатия обусловлена не только поражением сосудов, но и отложением амилоида в эндо– и периневрии. Характерно также поражение мыши вследствие отложения в них амилоидных масс, приводящего к их уплотнению и сопровождающегося значительной слабостью типа миопатической. Часто (в 40–75 % случаев) поражаются мышцы языка.

При *синдроме Шегрена* наблюдается умеренно выраженная симметричная дистальная сенсорная невропатия. Возможна изолированная тригеминальная невралгия. Считается, что в механизме поражения периферических нервов играют роль явления васкулита, характерного для заболеваний соединительной ткани.

Лечение. Проводится терапия основного заболевания, при показаниях – глюкокортикоиды; назначаются ангиопротекторы, антиоксиданты, антиагреганты. В восстановительном периоде – ЛФК. Лечебный массаж, метаболические и антихолинэстеразные средства.

21.3. Мононевропатии

В основе поражения отдельных нервов чаще всего лежит прямая внешняя травма либо компрессия на определенных уровнях нервного ствола. Предрасполагающими факторами служат поверхностное расположение нерва или его прохождение в узких костных, мышечно-связочных каналах.

При атеросклерозе, сахарном диабете, узелковом периартериите и других коллагенозах мононевропатии связаны с поражением сосудов. Имеют значение переохлаждение и инфицирование (опоясывающий герпес).

21.3.1. Невропатия лицевого нерва

Заболевание имеет различную этиологию. Наиболее уязвимым отрезком нерва является тот, который расположен в узком извитом канале длиной 30–33 см, где вследствие отека, вызванного воспалением, может наступить его сдавление.

Провоцирующими моментами являются переохлаждение, травма и инфекция. Невропатия может быть осложнением отита, мезотимпанита, паротита, воспалительных процессов в мозге,

но может быть и результатом нейротропной вирусной инфекции, чаще опоясывающего герпеса и полиомиелита. Случаи полиомиелитного поражения лицевого нерва отмечаются обычно в период эпидемии.

Клинические проявления. Клиническая картина поражения лицевого нерва в основном характеризуется остро развившимся параличом или парезом мимической мускулатуры. Крайне редко встречается двустороннее поражение нерва. В начале заболевания могут появляться легкие или умеренные боли и парестезии в области уха и сосцевидного отростка. Обычно боли возникают одновременно или за 1–2 дня до развития двигательных расстройств. Боли характерны для поражения лицевого нерва до отхождения барабанной струны. Реже боли возникают спустя 2–5 дней после развития паралича мимической мускулатуры и держатся 1–2 нед. Особенно сильные боли отмечаются при поражении лицевого нерва на уровне расположения узла коленца.

Клиническая картина невропатии лицевого нерва зависит от уровня поражения. При поражении ядра VII черепного нерва, возникающем при понтийной форме полиомиелита, у больных развиваются лишь явления пареза или паралича мимической мускулатуры. При поражении корешка лицевого нерва в области выхода его из мозгового ствола клиническая картина невропатии VII нерва сочетается с симптомами поражения VIII черепного нерва. Поражение лицевого нерва в костном канале до отхождения большого каменистого нерва, кроме паралича мимической мускулатуры, приводит к уменьшению слезоотделения вплоть до сухости глаза (ксерофтальмия) и сопровождается снижением надбровного и корнеального рефлексов, расстройством вкуса, слюноотделения, гиперакузией. Поражение этого нерва до отхождения стременного нерва дает ту же симптоматику, но вместо сухости глаза повышается слезоотделение; если лицевой нерв поражается дистальнее отхождения стременного нерва, то гиперакузия не наблюдается. В случаях, когда лицевой нерв поражается в месте выхода из шилососцевидного отверстия, преобладают двигательные расстройства.

Прогноз. При большинстве невропатий лицевого нерва клинический прогноз благоприятный. Полное выздоровление наступает примерно у 75 % больных. Считают, что после 3-месячного паралича шансы на восстановление значительно уменьшаются. Более благоприятен прогноз в случаях, когда нерв поражается после выхода из шилососцевидного отверстия, но лишь при отсутствии отогенных факторов, хронических воспалений околоушной слюнной железы, воспаления располагающихся в этой области лимфатических узлов. При отогенных и травматических невропатиях восстановление может вообще не наступить. Относительно благоприятно течение рецидивирующих невропатий лицевого нерва, но каждый последующий рецидив протекает тяжелее предыдущего, восстановление функций затягивается и становится неполным. Через 2–3 мес при любой форме, кроме полиомиелитической, могут развиться контрактура мимических мышц лица, стойкое повышение их тонуса. При этом глазная щель сужена, мимические складки, особенно носогубная, подчеркнуты, в пораженных мышцах возможны миоклонические подергивания.

Лечение. При острых поражениях лицевого нерва в первую очередь назначают противовоспалительную и противоотечную терапию, спазмолитические и сосудорасширяющие средства. Показаны большие дозы никотиновой кислоты внутрь (эндурацин) и внутривенно (компламин). При болевом синдроме используют анальгетики. Из противовоспалительных средств применяют глюкокортикоиды, в частности преднизолон и его аналоги. Отмечено, что благодаря применению глюкокортикоидов обычно не развиваются контрактуры мышц лица. Можно использовать нестероидные противовоспалительные средства (индометацин).

Дальнейшие лечебные мероприятия должны быть направлены на ускорение регенерации пораженных нервных волокон и восстановление проводимости сохранившихся, предупреждение атрофии мимических мышц, профилактику контрактур. С 5–7-го дня заболевания назначают тепловые процедуры: УВЧ-терапию, парафиновые, озокеритовые и грязевые аппликации на здоровую и пораженную стороны лица. Хороший эффект дает ультразвук с гидрокортизоном на пораженную половину лица и область сосцевидного отростка.

При необходимости назначают вещества, влияющие на тканевый обмен, – метандростенолон (дианабол, неробол), улучшающие обмен веществ (преимущественно белковый и кальциевый) и снижающие катаболические процессы. Применяют также витамины

группы В (В1, В6, В12, В15), глутаминовую кислоту, антихолинэстеразные препараты (амиридин, галантамин, нивалин), дибазол. В подостром периоде назначают лечебную гимнастику, массаж мимической мускулатуры, рефлексотерапию (иглотерапия). Возможно хирургическое вмешательство в случаях, не поддающихся консервативной терапии – декомпрессия нерва в костном канале, невролиз, сшивание нерва, его пластика, корригирующие операции на мимических мышцах в случае осложнений (контрактуры мимических мышц).

Синдром узла коленца. Синдром узла коленца (ганглионит узла коленца, невралгия узла коленца, синдром Ханта) вызывается вирусом. Может протекать в легкой, выраженной и тяжелой форме. Проявляется характерной для ганглионитов триадой: болевым синдромом, герпетическими высыпаниями и гипестезией в зоне иннервации узла. Периодические или постоянные боли возникают преимущественно в области уха, но нередко распространяются на затылок, лицо, шею. Появляются высыпания, которые определяются зоной иннервации коленчатого узла (барабанная полость, барабанная перепонка, наружный слуховой проход, ушная раковина, козелок, противокозелок, область слуховой трубы, язычок, небо, миндалины, нередко лицо и волосистая часть головы). Рядом с коленчатым узлом проходят двигательные волокна лицевого нерва, поэтому синдром включает и симптомы, связанные с поражением этого нерва. Кроме нарушения вкуса в области передних 2/3 языка, у больных отмечается гиперестезия, а в дальнейшем гипестезия в области наружного слухового прохода, передней трети языка и, реже, всей половины лица. Иногда снижается слух, возникают звон в ушах, горизонтальный нистагм и головокружение.

Заболевание может длиться несколько недель, но чаще бывает более продолжительным. В большинстве случаев прогноз в отношении выздоровления благоприятный, хотя и бывают рецидивы.

Лечение. Начинают с назначения анальгетиков. Часто приходится прибегать к инъекциям промедола и внутривенным вливаниям новокаина. Вводят также новокаин подкожно перед наружным слуховым проходом или методом электрофореза. Одновременно проводят лечение витаминами группы В. В тяжелых случаях рекомендуется тот же курс лечения, что и при опоясывающем герпесе.

21.3.2. Невропатии периферических нервов

Невропатия лучевого нерва. Среди нервов верхней конечности лучевой нерв поражается чаще других.

Этиология. Часто нерв поражается во время сна, когда больной спит, положив руку под голову или под туловище, при очень глубоком сне,связанном часто с опьянением или в редких случаях с большой усталостью («сонный» паралич). Возможны сдавление нерва костылем («костыльный» паралич), при переломах плечевой кости, сдавлении жгутом, неправильно произведенной инъекции в наружную поверхность плеча, особенно при аномальных расположениях нерва. Реже причиной являются инфекция (сыпной тиф, грипп, пневмония и др.) и интоксикация (отравление свинцом, алкоголем). Самый частый вариант сдавления – на границе средней и нижней трети плеча у места прободения нервом латеральной межмышечной перегородки.

Клинические проявления. Клиническая картина зависит от уровня поражения лучевого нерва. При поражении в подмышечной ямке я верхней трети плеча возникает паралич иннервируемых им мышц: при поднимании руки вперед кисть свисает («висячая» кисть); I палец приведен ко II пальцу; невозможны разгибание предплечья и кисти, отведение 1 пальца, наложение II пальца на соседние, супинация предплечья при разогнутой руке: ослаблено сгибание в локтевом суставе; утрачивается локтевой разгибательный рефлекс и снижается карпорадиальный; расстройство чувствительности I, II и частично III пальцев, исключая концевые фаланги, выражено нерезко, чаще в виде парестезии ползание мурашек, онемение).

При поражении лучевого нерва в средней трети плеча сохраняются разгибание предплечья, локтевой разгибательный рефлекс; отсутствует расстройство чувствительности на плече при обнаружении остальных описанных выше симптомов. При поражении нерва в нижней трети плеча и в верхней трети предплечья может сохраняться чувствительность на

задней поверхности предплечья, выпадает функция разгибателей кисти и пальцев и нарушается чувствительность на тыле кисти. Диагностические тесты позволяют обнаружить повреждение лучевого нерва: 1) в положении стоя с опущенными руками невозможны супинация кисти и отведение I пальца; 2) невозможно одновременное прикосновение к плоскости тылом кисти и пальцами; 3) если кисть лежит на столе ладонью вниз, то не удается положить III палец на соседние пальцы; 4) при разведении пальцев (кисти прижаты друг к другу ладонными поверхностями) пальцы пораженной кисти не отводятся, а сгибаются и скользят по ладони здоровой кисти.

Невропатия локтевого нерва среди поражений нервов плечевого сплетения по частоте занимает второе место-

Этиология. Чаще всего это компрессия нерва в области локтевого сустава, возникающая у лиц, которые работают с опорой локтями о станок, верстак, письменный стол и даже при длительном сидении с положением рук на подлокотниках кресел. Компрессия локтевого нерва на уровне локтевого сустава может локализоваться в локтевой борозде позади медиального надмыщелка или у места выхода нерва, где он сдавливается фиброзной аркой, натянутой между головками локтевого сгибателя запястья (синдром локтевого нерва). Изолированное поражение нерва наблюдается при переломах внутреннего мыщелка плеча и при надмыщелковых переломах. Компрессия нерва может возникать и на уровне запястья. Иногда поражение нерва наблюдается при сыпном и брюшном тифе и других острых инфекциях.

Клинические проявления. Появляются онемение и парестезии в области IV и V пальцев, а также по локтевому краю кисти до уровня запястья. По мере развития болезни наступает снижение силы в приводящих и отводящих мышцах пальцев. Кисть при этом напоминает «когтистую лапу». Вследствие сохранности функции лучевого нерва основные фаланги пальцев оказываются резко разогнутыми. В связи с сохранностью функции срединного нерва средние фаланги согнуты, V палец обычно отведен. Отмечается гипестезия или анестезия в области ульнарной половины IV и всего V пальца с ладонной стороны, а также V. IV и половины III пальца на тыле кисти. Атрофируются мелкие мышцы кисти – межкостные, червеобразные, возвышений мизинца и I пальца. Для постановки диагноза прибегают к специальным приемам: 1) при сжатии кисти в кулак V, IV и отчасти III пальцы сгибаются неполностью; 2) при плотно прилегающей к столу кисти «царапание» мизинцем по столу невозможно; 3) в этом же положении кисти невозможны разведение и приведение пальцев, особенно IV и V; 4) при пробе бумага не удерживается выпрямленным I пальцем, не происходит сгибания концевой фаланги I пальца (функция, осуществляемая длинным сгибателем I пальца, иннервируемого срединным нервом).

Невропатия срединного нерва. Изолированное поражение срединного нерва встречается реже, чем локтевого.

Этиология. Травмы верхних конечностей, повреждения при внутривенных инъекциях в локтевую вену, резаные раны выше лучезапястного сустава на ладонной поверхности, профессиональные перенапряжения кисти (синдром запястного канала) у гладильщиц, столяров, доильщиц, зубных врачей и др. На плече нерв может быть сдавлен «шпорой», расположенной на внутренней поверхности плечевой кости на 5–6 см выше медиального надмыщелка (обнаруживается на рентгенограммах).

Клинические проявления. Боли в I, II, III пальцах, обычно выраженные и носящие каузалгический характер, болезненность на внутренней поверхности предплечья. Страдает пронация, ослабляется ладонное сгибание кисти, нарушаются сгибание I, II и III пальцев и разгибание срединных фаланг II и III пальцев. Наиболее отчетливо выявляется атрофия мышц в области возвышения I пальца, в результате чего он устанавливается в одной плоскости со II пальцем; это приводит к развитию формы кисти, напоминающей обезьянью лапу».

Поверхностная чувствительность нарушается в области радиальной части ладони и на ладонной поверхности I, II, III пальцев и половины IV пальца. Основные тесты для выявления двигательных расстройств: 1) при сжимании кисти в кулак I, II и отчасти III пальцы не сгибаются; 2) при прижатии кисти ладонью к столу царапающие движения II пальцем не удаются; 3) больной не может вращать I палец вокруг другого (симптом мельницы) при скрещенных остальных пальцах; 4) нарушено противопоставление I и V пальцев.

Лечение. Назначают витамины группы В, антихолинэстеразные препараты, дибазол, дуплекс. Применяют физиобальнеотерапию, массаж, ЛФК. При отсутствии признаков восстановления в течение 1–2 мес показана операция.

21.4. Плексопатии

Наиболее частыми причинами поражений плечевого сплетения (плексопатий) являются травма при вывихе головки плечевой кости, ножевое ранение, высоко наложенный на плечо жгут на длительный срок, травма сплетения между ключицей и I ребром или головкой плеча во время операций под ингаляционным наркозом с заложенными за голову руками, давление ложки акушерских щипцов на сплетение у новорожденных или растяжение сплетения при родоразрешающих манипуляциях. Сплетение может сдавливаться костной мозолью после перелома ключицы лестничными мышцами (скаленус-синдром Нафцигера), шейными ребрами.

Клинические проявления. При поражении всего плечевого сплетения возникают периферический паралич (парез) и анестезия (гипестезия) руки. Изолированное повреждение верхнего первичного ствола сплетения приводит к параличу и атрофии проксимальных мышц руки – дельтовидной, двуглавой, внутренней плечевой, плечелучевой и короткого супинатора. Вследствие этого невозможны отведение верхней конечности в плечевом суставе и сгибание ее в локтевом. Движения пальцев руки и самой кисти сохраняются. Больные жалуются на боли и парестезии по наружному краю плеча и предплечья. В этой зоне отмечается снижение чувствительности. Это так называемый верхний паралич Дюшенна – Эрба. При поражении нижнего первичного ствола сплетения возникает паралич, а затем и атрофия мелких мышц кисти, сгибателей кисти и пальцев. Движения плеча и предплечья сохранены в полном объеме. Отмечается гипестезия на кисти и пальцах (зона локтевого нерва) и по внутренней поверхности предплечья. Это нижний паралич Дежерин-Клюмпке.

Следует иметь в виду, что симптоматика, сходная с клинической картиной поражения плечевого сплетения, может наблюдаться при шейном остеохондрозе и плечелопаточном периартрите (синдром Дюплея). Болезненное ограничение движений в плечевом суставе, особенно при отведении и внутренней ротации, обусловлено воспалительными изменениями периартикулярной ткани, иногда сопровождающимися отложением солеи в сухожилии надкостной мышцы или в подакромиальной синовиальной сумке.

Лечение. Как правило, показаны анальгетики, ноотропные препараты, массаж, ЛФК, рефлексотерапия, физиотерапия. При травматическом повреждении стволов плечевого сплетения возникают показания для реконструктивных микрохирургических операций.

21.5. Туннельные мононевропатии

Придавливание нерва к костным выступам или ущемление в узких каналах с твердыми стенками ведет к развитию туннельной невропатии.

Синдром запястного канала. К числу наиболее часто встречающихся туннельных невропатий относится синдром сдавления срединного нерва в запястном канале. Он чаще развивается у лиц, деятельность которых требует повторных сгибательных и разгибательных движений в кисти или длительного ее сгибания (машинопись, игра на пианино или виолончели, работа с отбойным молотком и др.). Склонность к развитию туннельной невропатии срединного нерва отмечается у лиц, страдающих соматическими заболеваниями, которые проявляются метаболическими невропатиями (сахарный диабет, уремия). Этот симптомокомплекс может развиваться при ревматоидном артрите, гипотиреозе, амилоидозе и других заболеваниях. Чаще болеют женщины вследствие природной узости канала.

Клинические проявления. Появляются онемение и парестезии I, II, III пальцев кисти. Вначале онемение носит преходящий характер, а в дальнейшем становится постоянным. Часто отмечаются ночные боли, распространяющиеся с кисти на предплечье, иногда до локтевого сустава. При поднятии руки вверх боли и онемение усиливаются. При перкуссии срединного нерва в зоне запястного канала возникает парестезия в кисти (положительный симптом

Тинеля). Сгибание кисти в течение 2 мин (признак Фалена) усиливает симптоматику. Отмечаются умеренное снижение болевой и температурной чувствительности в первых трех пальцах кисти, слабость мышцы, противопоставляющей первый палец, иногда ее атрофия. Отмечаются электромиографические признаки денервации различной степени выраженности в мышцах, иннервируемых срединным нервом, снижение скорости проведения импульса по его ветвям к кисти.

Лечение. В первую очередь необходимо лечить заболевание, лежащее в основе развития синдрома запястного канала. Так, при гипотиреозе проводится заместительная терапия. В этих случаях происходит быстрое восстановление нарушенных функций.

Для улучшения регионального кровообращения назначают вазоактивные препараты (трентал, ксантинол, никотиновая кислота) в сочетании с противовоспалительными и диуретическими средствами (диакарб, триампур). Больным с выраженными парестезиями в ночное время показано назначение препаратов карбамазепинового ряда (тегретол по 200 мг 2–3 раза в день).

На ранних этапах может быть достигнуто улучшение путем введения новокаина и стероидных препаратов в область канала.

При отсутствии эффекта от консервативной терапии возникают показания к оперативному лечению: рассечению поперечной связки запястья. Операция обычно делается открытым способом, но может быть выполнена и с помощью эндоскопа.

Как было отмечено ранее, к туннельным синдромам относится также сдавление локтевого нерва в фасциальном канале между головками локтевого сгибателя запястья.

Невропатия бедренного нерва. Может быть обусловлена его сдавлением в месте выхода в области паховой связки. Больные жалуются на боли в паху, которые иррадиируют по передневнутренней поверхности бедра и голени. С течением времени возникают чувствительные и двигательные нарушения, наступают онемение кожи на иннервируемом участке и гипотрофия, а затем и атрофия четырехглавой мышцы бедра.

Невралгия наружного кожного нерва бедра. Невралгия проявляется мучительными болезненными ощущениями по передненаружной поверхности бедра (болезнь Рота). Причиной является сдавление нерва в канале, сформированном паховой складкой.

Синдром грушевидной мышцы. Седалищный нерв может сдавливаться спазмированной грушевидной мышцей. Боли жгучие, сильные, сопровождаются парестезиями, распространяются по наружной поверхности голени и стопы. Характерно усиление болей при внутренней ротации бедра, при ноге, согнутой в тазобедренном и коленном суставах. Пальпация грушевидной мышцы также усиливает боль.

Невропатия большеберцового и малоберцового нервов. Общий малоберцовый нерв или его ветви, большеберцовый нерв могут поражаться на уровне головки малоберцовой кости. Компрессия возникает при неправильном положении конечности, в частности, улиц, которые любят сидеть, закинув ногу на ногу. Патогенетическими факторами являются сахарный диабет, диспротеинемия, васкулит и др.

Клинически поражение общего малоберцового нерва проявляется слабостью тыльного сгибателя стопы, ослабляется поворот стопы кнаружи. Отмечается онемение наружной поверхности голени и стопы. Больные ходят, шлепая стопой. Снижена чувствительность в области наружной поверхности голени и стопы. Поражение передних ветвей большеберцового нерва ведет к слабости сгибания стопы и пальцев. Этот нерв может ущемляться в месте его прохождения за внутренней лодыжкой, а также на стопе в зоне предплюсневого канала. Появляются боль, покалывание вдоль подошвы и основания пальцев стопы, онемение в этой области. В процесс может вовлекаться медиальная или латеральная ветвь подошвенного нерва. При поражении первой отмечаются неприятные ощущения в медиальной части стопы, при поражении второй – по боковой поверхности стопы. Возникают также расстройства чувствительности в медиальной или наружной поверхности стопы.

Хирургическое лечение туннельных синдромов. При отсутствии эффекта от физиотерапевтического лечения, блокад, местного введения гормонов возникают показания для хирургической декомпрессии сдавленного нерва.

21.6. Травматические повреждения периферических нервов

В результате травмы нерва возникают его структурные изменения как в аксонах, так и в телах нейронов. Дегенеративные изменения в клетках характеризуются хроматолизом, отеком, перемещением субстанции Ниссля к периферии нервной клетки и рядом других.

В аксонах дистальнее места его повреждения наступает валлеровская дегенерация. Аксоплазма и миелин распадаются и подвергаются фагоцитозу, в результате чего остаются пустые футляры, сформированные эндоневрием. Регенерирующие со стороны клетки аксона прорастают вдоль сохранившихся футляров до периферии. Происходит миелинизация вновь сформированных волокон шванновскими клетками, мигрирующими в просвет аксональных футляров. Если в силу разных причин регенерирующие аксоны не проникают в футляры, последние фиброзируются, а теряющие направление роста аксоны образуют концевые невромы. При нарушении иннервации бездействующие мышцы подвергаются атрофии, склерозируются. и через 2 года мышца замещается соединительнотканной рубцовой тканью.

В связи с этой закономерностью, когда реиннервация происходит раньше этого срока, можно ожидать функционально значимый эффект. С этой точки зрения последствия повреждения проксимальных участков нервов менее благоприятны в связи с более длительной регенерацией нерва.

Различают несколько степеней повреждения нерва при травме: I – функциональное нарушение проводимости; II – нарушение анатомической целостности отдельных аксонов; III – нарушение анатомической целостности всего нерва.

В зависимости от механизма травмы различают ушиб нерва, его непосредственное повреждение острым ранящим предметом, сдавление.

Самостоятельную группу составляют инъекционные повреждения (при неправильно произведенных инъекциях лекарственных препаратов непосредственно в нервный ствол).

При распознавании характера поражения периферических нервов необходимо учитывать, что зона иннервации отдельных чувствительных нервов может перекрываться за счет других нервов.

Для определения локализации и характера повреждения нерва большое значение имеют нейрофизиологические методы исследования (миография, определение электровозбудимости нерва и сохранности проведения возбуждения на разных участках).

При отрыве корешков от спинного мозга, что характерно, например, для мотоциклетной травмы, определенное значение для диагностики имеет компьютерная или магнитно-резонансная томография, позволяющая выявить изолированное скопление цереброспинальной жидкости в месте отрыва корешка – псевдоменингоцеле.

Принципы хирургических вмешательств при поражениях периферических нервов. Цель операции – создать условия для прорастания аксонов вдоль футляров погибших нервных волокон. Необходимо точное анатомическое сопоставление концов поврежденных нервов без их натяжения.

Непременным условием успеха этих операций является использование микрохирургической техники– микроскопа, специальных инструментов, атравматичных игл с тончайшими нитями. Операции при повреждении периферических нервов должны осуществляться специалистами, имеющими достаточный опыт. В связи с этим при оказании помощи пострадавшим с ранениями конечностей (при которых наше всего имеется повреждение нервов) не обязательно одновременно производить операцию на поврежденных нервах, если нет необходимых условий для ее выполнения.

Характер операции в значительной степени определяется особенностями повреждения нерва. Так, при полном анатомическом перерыве нерва иссекают края нерва до появления нормальной его структуры. Края нерва должны быть сближены, чтобы при сшивании не было его натяжения. Это может быть выполнено путем мобилизации нерва или перемещением его в новое, более короткое ложе. При этом надо иметь в виду, что нервный ствол может быть выделен без опасения нарушить его кровоснабжение на участке, длина которого равна 50 его диаметрам. Если сопоставление концов нерва невозможно, необходимо использовать трансплантаты – фрагменты нервов, имеющих меньшее функциональное значение. Для этой

цели обычно используют поверхностные чувствительные нервы – поверхностный малоберцовый, срединный кожный нерв предплечья и некоторые другие.

Сшивание концов поврежденного нерва осуществляется таким образом, чтобы пораженные фасцикулы были сопоставлены друг с другом. Швы могут быть наложены на эпиневрий или на периневрий. Количество швов должно быть минимальным, но достаточным, чтобы добиться правильного сопоставления отдельных фасцикул. Большое количествошвов приводит к пролиферации соединительной ткани и затрудняет регенерацию нерва. При большом расстоянии между концами нерва, как было указано ранее, применяется трансплантат, который располагается таким образом, чтобы его внутренняя структура по возможности соответствовала структуре поврежденного нерва. В ряде случаев для этого приходится использовать несколько фрагментов взятого для трансплантации кожного нерва, который может быть значительно тоньше поврежденного.

После завершения операции необходима иммобилизация конечности в течение 8 нед.

При частичном повреждении нерва в толще его может сформироваться концевая неврома. В этих случаях производят иссечение невромы и рубцовой ткани. Восстановление поврежденной части нерва осуществляется за счет трансплантата.

При тупой травме нерва возможно повреждение составляющих его волокон при внешней анатомической непрерывности нерва. В этих случаях целесообразно освободить нерв от окружающих его сращений (произвести невролиз), дождаться срока, в течение которого наступает регенерация нерва (скорость регенерации аксонов составляет приблизительно 1 мм/сут).

При отсутствии признаков восстановления функции нерва могут возникнуть показания для иссечения пораженного участка и реконструкции его с помощью трансплантата.

При отрыве корешков от спинного мозга восстановление непрерывности пораженного нерва невозможно. В этих случаях возникает необходимость в использовании других функционально близких нервов для хотя бы частичного восстановления утраченной функции. Так, при отрыве корешков плечевого сплетения от спинного мозга можно попытаться восстановить (хотя бы частично) важную функцию мышечно-кожного нерва руки с помощью межреберного нерва. С этой целью пересекают оба нерва и сшивают центральный конец межреберного нерва с периферическим концом мышечно-кожного. После завершения перехода «прорастания» аксонов к мышцам необходимо «переучивание», чтобы межкостный нерв стал выполнять функцию мышечно-кожного нерва.

При травматическом повреждении плечевого сплетения могут возникнуть показания для хирургической реконструкции поврежденных стволов с соблюдением принципов, описанных ранее.

Для подхода к различным нервам, в том числе и к основным сплетениям – плечевому и пояснично-крестцовому, используются различные хирургические доступы, которые детально описаны в соответствующих учебниках и руководствах.

Для полноты эффекта после операции необходимо восстановительное лечение (специальные упражнения, физиотерапевтические процедуры). В течение периода регенерации нерва необходима электростимуляция мышц в зоне иннервации, что позволяет предупредить их дегенерацию и склерозирование.

Эффект операции определяется многими факторами. Помимо технической возможности восстановления непрерывности нерва, имеют значение время, прошедшее после травмы, длина пораженного нерва, состояние кровоснабжения (например, одновременное ранение крупных сосудов приводит к нарушению кровоснабжения нерва и неблагоприятно сказывается на восстановлении его функций) и ряд других факторов.

21.7. Невралгии черепных и спинальных нервов

Невралгии – поражение периферического отрезка нерва (ветви или корешка), проявляющееся симптомами раздражения. Если для невропатий характерны симптомы выпадения функции нерва, для невралгий характерны симптомы раздражения. Различают невралгии черепных (тройничного, языкоглоточного) и спинальных (межреберных) нервов.

Невралгия тройничного нерва. К числу наиболее распространенных и наиболее мучительных болевых синдромов относится невралгия тройничного нерва. Заболевание характеризуется внезапно возникающими приступами резчайших, пронизывающих болей в зоне иннервации тройничного нерва или отдельных его ветвей. Чаще поражаются II и III ветви. Во время приступа могут наблюдаться вегетативные симптомы: покраснение лица, потливость, слезотечение, усиленное потоотделение. Часто возникает рефлекторное сокращение мышц лица. Больные принимают своеобразные позы, задерживают дыхание, сдавливают болезненную часть или растирают ее пальцами.

Болевые приступы отличаются кратковременностью, обычно длятся не более минуты. В отдельных случаях приступы следуют один за другим, но возможны длительные периоды ремиссии.

При обследовании больных органические симптомы обычно не выявляются. Во время приступа и после него может только отмечаться болезненность при надавливании в точках выхода ветвей тройничного нерва.

Невралгия тройничного нерва – заболевание преимущественно людей пожилого и старческого возраста. Чаще страдают женщины.

Ранее различали два вида тригеминальной невралгии: эссенциальную – без явной причины, типичные клинические проявления которой были приведены ранее, и симптоматическую, при которой удается установить причину лицевых болей.

Представления об эссенциальной невралгии в последние десятилетия существенно изменились. Поскольку в большинстве случаев удается уточнить ее причину, считают, что чаше всего невралгия обусловлена сдавлением корешка тройничного нерва проходящим рядом сосудом – артерией, веной (например, петлей верхней мозжечковой артерии). Приступы невралгии V нерва могут быть вызваны и объемными образованиями – опухолями, холестеатомами, развивающимися в этой области.

Боли в лице, в зоне иннервации V нерва могут быть следствием воспалительного процесса (неврит V нерва). Источник инфекции в этих случаях – процессы в ротовой полости, придаточных пазухах носа, базальные менингиты. Однако боли, обусловленные этими причинами, отличаются большим постоянством, для них менее типичен пароксизмальный характер, при исследовании обычно удается выявить нарушение чувствительности в соответствующей области лица.

Лечение. При невралгии тройничного нерва уменьшение или прекращение болей может быть достигнуто с помощью противосудорожного препарата тегретола, применение которого начинают с 200 мг в день, затем доза увеличивается (по 200 мг 3–4 раза в день). Используется также баклофен (по 5–10 мг 3 раза в день). При симптоматических невралгиях, обусловленных воспалительным процессом, оправдано применение и рассасывающей терапии, физиотерапевтических процедур.

При неэффективности лекарственной терапии возникают показания для хирургического лечения. Для лечения невралгии V нерва предложено много хирургических методов, как простых, так и сложных: пересечение корешков V нерва, удаление гассерова узла.

Цель операции – блокировать импульсы, которые могут вызывать приступ невралгии, или же устранить саму причину невралгии (сосудистая компрессия корешка), если она имеется.

Обычно начинают с более простых вмешательств – блокад отдельных ветвей V нерва, в последнюю очередь (особенно у пожилых людей) прибегают к более сложным вмешательствам.

Операции на периферических ветвях – новокаиновая или спиртовая блокады основных периферических ветвей.

Блокады или экзерес (иссечение) периферических ветвей дают обычно временный эффект (6–12 мес).

Блокада гассерова узла производится путем эффективного и малотравматичного пункционного введения в гассеров узел фенола, кипятка или с помощью его радиочастотной коагуляции.

Ретрогассеральная перерезка корешка V нерва с подходом со стороны средней черепной ямки (операция Спиллера – Фрежера) или с доступом со стороны задней черепной ямки (операция Денди) является весьма травматичной и применяется в настоящее время редко.

При неэффективности перечисленных методов лечения, особенно в тех случаях, при которых боли сохраняются, несмотря на наступившую после предыдущих операций анестезию в области лица, может быть применена операция Шоквиста – пересечение нисходящего ядра тройничного нерва в продолговатом мозге.

Васкулярная декомпрессия корешка V нерва. Одной из основных причин тригеминальной невралгии является сдавление корешка V нерва атипично расположенным сосудом. В пожилом возрасте происходят склерозирование и удлинение сосудов, вследствие чего они могут сдавливать нерв в месте его вхождения в мост.

Цель операции, которая выполняется через небольшое трепанационное отверстие в чешуе затылочной кости вблизи пирамиды, – обнаружить этот сосуд (чаще всего это верхняя мозжечковая артерия) и отделить его от нерва с помощью тефлоновой губки или кусочка мышцы.

Невралгия языкоглоточного нерва.

Проявляется приступами острых пронизывающих болей (аналогичных наблюдаемым при невралгии тройничного нерва), локализующихся в области глотки, миндалин, корня языка, ухе. Боли обычно провоцируются разговором, глотанием и жеванием.

Причиной может явиться сдавление корешка языкоглоточного нерва сосудистой петлей. При неэффективности лекарственного лечения показана декомпрессия языкоглоточного и блуждающего нервов.

Невралгия черепных и спинальных нервов при опоясывающем лишае. ***Герпес опоясывающий*** (опоясывающий лишай) – пузырьковые высыпания на коже или слизистых оболочках на эритематозно-отечном основании, распространяющиеся в зоне сегментарной иннервации. Вызывается вирусом ветряной оспы, чаще возникает у пожилых людей, но может встречаться в любом возрасте. Поражаются один или несколько рядом расположенных спинномозговых ганглиев и задних корешков. Первое место в структуре локализации принадлежит грудной области, второе – глазной ветви тройничного нерва.

Клинические проявления. Развернутая клиническая картина с высыпаниями встречается довольно редко. Болезнь начинается внезапно, остро, без предвестников. Отмечаются общеинфекционные симптомы: недомогание, повышение температуры тела, желудочно-кишечные расстройства. Часто эти явления оказываются нерезко выраженными. Этот период длится 2–3 дня. Затем возникают невралгические боли в зоне иннервации пораженных узлов и корешков. Боль жгучая, постоянного характера, нередко приступообразно усиливающаяся. Кроме боли, может быть зуд. Затем развивается гиперемия кожи или слизистой оболочки в зоне соответствующих дерматомов, и через 1–2 дня появляется группа папул, окруженных красным ободком. Папулы превращаются в пузырьки, наполненные серозной жидкостью. Спустя 3–4 дня пузырьки становятся гнойными и образуют корочки желто-бурого цвета. После их отделения остаются пигментные рубчики, которые могут исчезнуть. Нередко на их месте остаются белесоватые рубцы. При поражении узла тройничного нерва пузырьки локализуются на лице в зоне иннервации его ветвей, чаще первой.

Заболевание длится 3–6 нед и проходит бесследно. Однако нередко, особенно у лиц пожилого возраста, возникает постгерпетическая невралгия (межреберная или тригеминальная). Если пузырьки высыпают на роговице, может развиться кератит с последующим понижением зрения вплоть до слепоты.

При поражении коленчатого узла возникает синдром Ханта. Известны редкие случаи поражения ганглиев IX–X черепных нервов. Могут наблюдаться серозный менингит, миелит и менингоэнцефаломиелит, протекающие тяжело. Однако чаще встречаются легкие, абортивные формы болезни.

Лечение. Применяют антивирусные препараты (ацикловир, зовиракс, герпесин) внутрь и в виде мази. Назначают анальгетики, ацетилсалициловую кислоту, в случае необходимости в сочетании с нейролептиками, антигистаминными препаратами, барбитуратами. Для защиты эрозированных участков от вторичной инфекции применяют мази с антибиотиками. В осложненных случаях назначают кортикостероиды. В острой стадии и при постгерпетической

невралгии назначают транквилизаторы, карбамазепин (тегретол), антидепрессанты (амитриптиллин в сочетании с анальгетиками).

Глава 22
Хронические болевые синдромы. Консервативное и хирургическое лечение

Восприятие боли является естественной защитной реакцией, однако в патологических ситуациях боль теряет эту защитную роль и может стать причиной мучительных страданий, в первую очередь когда речь идет о хронической боли.

Восприятие боли связано с раздражением рецепторов в виде свободных нервных окончаний в коже, слизистых оболочках, надкостнице и других тканях. Передача боли осуществляется, как принято считать, по нервным волокнам двух типов: немиелинизированным С-волокнам и тонким миелинизированным А-сигма-волокнам. По А-сигма-волокнам с большой быстротой передаются импульсы острой, четко локализованной боли. Импульсы, распространяющиеся по С-волокнам, отличаются меньшей скоростью и передают жгучие, тупые, плохо локализованные ощущения.

Из чувствительных клеток, расположенных в межпозвоночных узлах, болевые импульсы попадают в клетки задних рогов.

Место вхождения волокон чувствительных корешков в спинной мозг имеет особое значение в формировании чувства боли, поскольку здесь происходит передача первичных импульсов на клетки задних рогов спинного мозга.

Далее болепроводящие пути идут на 1–2 сегмента выше, переходят на противоположную сторону и формируют спинно-таламический тракт, располагающийся в переднелатеральных отделах спинного мозга.

Существуют также пути, по которым распространяются импульсы, модифицирующие или блокирующие восприятие боли.

Знание этих особенностей строения болепроводящих и болевоспринимающих путей важно, чтобы попытаться разобраться в сложных механизмах формирования болевых ощущений и обосновать методы воздействия, направленные на устранение боли.

Болевые ощущения могут быть острыми, быстро проходящими и упорными, хроническими.

Лечение упорных хронических болей представляет сложную медицинскую проблему. Оно, как правило, комплексное: включает обезболивающие, психотропные препараты, различные методы рефлексотералии, физиотерапию. Нередко устранение болей возможно лишь хирургическим путем.

Причины, вызывающие болевые синдромы, могут быть различными. Так, сильные корешковые боли могут быть вызваны «доброкачественными» заболеваниями, не представляющими непосредственной угрозы жизни больного (например, выпавшим межпозвонковым диском, последствием воспалительного процесса и рубцовыми изменениями, вызывающими сдавление чувствительных корешков, и т.д.). Часто причиной упорных болевых синдромов бывают злокачественные метастазирующие опухоли.

Особую группу составляют так называемые деафферентационные боли. Они возникают в результате травм (перерыв периферических нервов, отрыв корешков от спинного мозга), могут быть обусловлены поражением нервов, опоясывающим лишаем и рядом других причин. Деафферентационные боли могут явиться следствием ранее проведенных операций на болепроводящих путях.

Эти боли возникают в участках, где отсутствует болевая чувствительность, или даже в отсутствующих конечностях (так называемые фантомные боли). Они плохо локализуются, носят характер жгучих, разрывающих, пронизывающих. Патогенез их сложен. По всей вероятности, он связан с поражением путей, по которым реализуются влияния, блокирующие или модифицирующие болевые ощущения. Имеет значение возникающее при этом нарушение

медиаторного обмена. В лишенных периферических влияний центрально расположенных структурах возникают очаги стойкого патологического возбуждения.

Своеобразным болевым синдромом является каузалгия (от греч. kausis – жжение и algos – боль), возникающая при ранении периферических нервов, чаще срединного, лучевого и седалищного. В первое время после ранения отмечается гиперпатия в зоне иннервации пораженного нерва, затем боль распространяется на всю конечность, и любое прикосновение к конечности начинает вызывать мучительные жгучие боли. Иногда больные испытывают облегчение от смачивания конечности, прикладывания влажной тряпки («синдром мокрой тряпки»). Наблюдаются, как правило, выраженные вегетативно-трофические нарушения: вазодилатация сосудов (кожа конечности горячая, красная) или их сужение (конечность холодная, кожа мраморно-синюшная), нарушается потоотделение, возникают трофические изменения в суставах.

Важно отметить, что часть вторичных болепроводящих путей (прямой спинно-таламический и непрямой спинно-ретикулярно-таламический) достигают ретикулярной формации ствола. Оба пути заканчиваются в вентробазальных ядрах зрительного бугра, откуда ноцицептивные (болевые) импульсы поступают в соматосенсорную область коры.

Лечение. При упорных хронических болевых синдромах использование обычных болеутоляющих средств малоэффективно или применять их приходиться длительно и в токсической дозировке.

Определенное облегчение могут принести физиотерапевтические процедуры, рефлексотерапия. В наиболее тяжелых случаях стойкое облегчение может быть достигнуто лишь с применением хирургических методов.

Принципы хирургического лечения хронических болевых синдромов. Операции, выполняемые при хронической боли, можно разделить на 3 группы: 1) операции на периферических нервах и корешках, 2) операции на спинном мозге, 3) операции на головном мозге.

Операции на периферических нервах и корешках. При болях, обусловленных формированием концевых невром в поврежденных нервах, в том числе при фантомных болях, положительный эффект может быть достигнут путем иссечения невром.

В других случаях пересечение периферических нервов с целью прервать поток болевых импульсов от пораженного участка тела, как правило, малоэффективно из-за перекрытия зон иннервации и травматично, поскольку большинство периферических нервов содержит как чувствительные, так и двигательные аксоны.

Более эффективно пересечение корешков – ризотомия, которая может быть произведена как экстра-, так и интрадурально.

Интрадурадьно болевые корешки перед вхождением в спинной мозг распадаются на отдельные пучки, что позволяет производить избирательную, селективную ризотомию. Эта операция оправдана при поражении плечевого или пояснично-крестцового сплетения злокачественной опухолью. Аналогичный обезболивающий эффект может быть достигнут и путем экстирпации межпозвонковых ганглиев.

Операции на спинном мозге. *Пересечение спинно-таламического тракта (хордотомия).* Хордотомия показана при одностороннем болевом синдроме. Двустороннее пересечение спинно-таламического пучка может привести к серьезным осложнениям.

При двусторонних болях в нижних конечностях, животе, малом тазе оправдана так называемая *комиссуротомия* . При этой операции рассекаются перекрещивающиеся пути болевой чувствительности. В этих случаях ламинэктомия производится на 3 позвонка выше вовлеченных дерматомов (учитывается тот факт, что перекрест болевых путей происходит приблизительно на 3 сегмента выше). Спинной мозг рассекается строго по средней линии, соответственно срединной борозде на глубину 6–7 мм) на протяжении 3–4 см.

Одной из наиболее эффективных операций на спинном мозге при упорных болевых синдромах, в том числе при деафферентационных болях, является *локальное разрушение мозга* в месте вхождения в задние рога чувствительных корешков. Эффективность этой операции определяется тем, что при ней разрушаются не только проводники боли, но и клеточные структуры, принимающие участие в формировании болевых синдромов.

Наряду с разрушением различных структур в спинном мозге при лечении упорных болевых синдромов применяется также хроническая *стимуляция задних столбов спинного мозга* , чем достигается активация нисходящих путей, подавляющих восприятие боли. Купирование упорного болевого синдрома, обусловленного злокачественными опухолями, может быть достигнуто с помощью введения препаратов морфина непосредственно в цереброспинальную жидкость. С этой целью имплантируются специальные устройства, которые на протяжении длительного времени впрыскивают в цереброспинальную жидкость, окружающую спинной мозг, заранее установленное количество обезболивающего вещества. Общее количество морфина, который получает больной при использовании этого метода, во много раз меньше, чем при его парентеральном применении.

Операции на головном мозге. При упорных болевых синдромах применяется как разрушение, так и хроническая стимуляция болепроводящих путей и ядерных образований, расположенных в среднем мозге и зрительном бугре. Для выполнения этих операций используется стереотаксический метод.

При болях, вызванных метастазами, эндокринно-зависимыми злокачественными опухолями (опухоли грудной железы, простаты), положительный эффект может быть получен путем разрушения гипофиза (гипофизэктомия).

При каузалгии проводят блокады или удаление симпатических узлов.

Глава 23
Неврологические осложнения остеохондроза позвоночника. Консервативное и хирургическое лечение

Позвоночник человека выполняет сложную функцию опорной конструкции и конструкции, обеспечивающей значительную подвижность. Эти функциональные возможности определяются сегментарным строением позвоночника с определенной долей свободы движений в отдельных его звеньях. Одним из важнейших элементов этой конструкции являются межпозвонковые диски, выполняющие роль межпозвонковых суставов.

Межпозвонковые диски состоят из фиброзного кольца и расположенного в центре диска студенистого ядра. Диск связан с выше– и нижележащими позвонками с помощью хрящевых гиалиновых пластинок. Фиброзное кольцо состоит из концентрически расположенных слоев прочных соединительнотканных волокон. Студенистое ядро представляет собой круглое эластичное образование, состоящее из соединительной ткани, отличающееся большой гидрофильностью. В студенистом ядре содержится 80 % воды. С возрастом содержание воды и эластические свойства диска существенно снижаются. Диски в большей степени определяют высоту позвоночного столба: на их долю суммарно приходится около 1/4 длины позвоночника.

По передней и задней поверхности позвоночника проходят мощные продольные соединительнотканные связки, которые делают конструкцию позвоночника еще более прочной. Задняя продольная связка укрепляет обращенную в спинномозговой канал поверхность фиброзного кольца межпозвонкового диска, препятствуя его смещению в этом направлении. В то же время боковые поверхности дисков, особенно в поясничном отделе, где задняя продольная связка сужается, оказываются менее прочными. Эта особенность строения межпозвонковых дисков и связочного аппарата позволяет объяснить некоторые особенности проявления дегенеративных изменений, которые претерпевают диски.

Прочность и подвижность общей конструкции позвоночника обеспечивается также суставами рядом лежащих позвонков и располагающимися между дужками позвонков желтыми связками. Межпозвонковые диски выполняют роль своеобразных амортизаторов. При вертикальной нагрузке студенистое ядро уплощается и растягивает фиброзное кольцо. При прекращении нагрузки оно занимает нормальное положение. При поворотах, наклонах, разгибании позвоночника также происходит соответствующая деформация студенистого ядра и фиброзного кольца.

Разные отделы позвоночника испытывают различную нагрузку. Особенно значительная нагрузка приходится на диски поясничного и шейного отделов, поскольку эти отделы

отличаются наибольшей мобильностью. Этим в значительной степени объясняется тот факт, что происходящие с возрастом дегенеративные изменения в позвонках, дисках и связочном аппарате наиболее выражены в шейном и поясничном отделах. Следует отметить еще одну особенность межпозвонковых дисков – их кровоснабжение.

Мелкие сосуды, кровоснабжающие диски, полностью запустевают уже к 20–30 годам, и обменные процессы в дисках осуществляются за счет диффузии и осмоса.

Все перечисленные факторы (постоянная механическая нагрузка, изменения обменных процессов и гидрофильности) неизбежно приводят к возрастным дегенеративным изменениям в дисках, самих позвонках и их связочном аппарате. Генетическая предрасположенность, значительная физическая нагрузка, связанная с особенностью жизни и работы, травмы влияют на выраженность структурных изменений в межпозвонковых дисках и определяют возраст, в котором они возникают. Фиброзное кольцо теряет свою эластичность, в нем образуются трещины, в которые при каждой новой нагрузке все более и более начинает впячиваться студенистое ядро, перемещаясь к периферии диска. Если еще сохраняются наружные слои фиброзного кольца, то в месте его наибольшего истончения диск начинает выпячиваться – возникает так называемая протрузия диска.

При полном разрыве волокон фиброзного кольца содержимое студенистого ядра выходит за его пределы – возникает грыжа студенистого ядра. Выпавший фрагмент пульпозного ядра может свободно располагаться в просвете спинномозгового канала (секвестрация диска).

Очень важно, в каком направлении происходит выпячивание или выпадение диска. Как было отмечено, задняя и передняя поверхности дисков дополнительно укреплены продольными связками позвоночника, поэтому чаще происходит боковое (латеральное) смещение диска в сторону межпозвонкового отверстия, через который проходит спинномозговой корешок.

В связи с этим наиболее частым проявлением грыжевого выпячивания (грыжи) межпозвонкового диска является сдавление соответствующего корешка с развитием характерного болевого синдрома (дискогенный радикулит).

Реже диск может выпячиваться в просвет позвоночного канала по средней линии (задние грыжи диска). Неврологические последствия задних грыж зависят от отдела позвоночника, в которых они возникают (задние, срединные грыжи поясничного отдела могут привести к сдавлению корешков конского хвоста, в то время как шейные грыжи могут стать причиной поражения шейного отдела спинного мозга).

При разрушении прилежащих к позвонкам хрящевых пластинок студенистое ядро может проникать в рядом расположенный позвонок, в результате развиваются грыжи Шморля, которые, как правило, бессимптомны.

Вследствие дегенерации межпозвонковых дисков происходит их склерозирование, нарушается подвижность позвонков, уменьшаются промежутки между ними, т.е. развивается остеохондроз.

Спондилез характеризуется комплексом изменений в позвонках, связочном аппарате, суставах, которые могут стать причиной возникновения корешковых симптомов и симптомов поражения спинного мозга.

К этим изменениям относятся формирования костных остеофитов, вдающихся в позвоночный канал, межпозвонковое отверстие и канал позвоночной артерии. Эти остеофиты формируются по краям позвонков, суставных поверхностей, области унковертебрального сочленения. Нередко этому сопутствуют утолщение и оссификация продольной связки.

Деформированные края позвонков и оссифицирующиеся прилежащие части связок формируют костные скобки. Все эти изменения объединяются общим названием – **спондилоартроз** . С возрастом признаки спондилоартроза обнаруживаются у большинства людей (у 90 % мужчин старше 50 лет и у 90 % женщин старше 60 лет). Однако в большинстве случаев он протекает бессимптомно или с умеренно выраженными болевыми ощущениями, существенно не влияющими на активность и трудоспособность.

Вследствие ослабления связочного аппарата, дегенеративных изменений в дисках могут возникнуть нестабильность позвоночника, смещение одного позвонка по отношению к другому (спондилолистез), что в свою очередь может стать дополнительной причиной травмирования спинного мозга и корешков.

Воздействие всех перечисленных факторов на спинной мозг и корешки может быть особенно выраженным у больных с узким спинномозговым каналом.

Клинические проявления упомянутых дегенеративных изменений позвоночника в значительной степени определяются уровнем поражения. Как было отмечено, чаще эти патологические изменения возникают в шейном и поясничном отделах позвоночника, испытывающих большую нагрузку.

Поражения межпозвонковых дисков и спондилез шейного отдела позвоночника. Наибольшая динамическая нагрузка приходится на нижние позвонки шейного отдела. Неудивительно, что в большинстве случаев наблюдается выпадение диска между позвонками CV и CVI и CVI и CVII. Помимо возрастных дегенеративных изменений, существенное значение в патологических изменениях шейного отдела позвоночника имеет травма, особенно «хлыстовая», характеризующаяся быстрым сгибанием и разгибанием головы и шеи (такая травма может возникнуть при отсутствии подголовников в автомобиле при быстром торможении или при столкновении с препятствием).

Клинические проявления поражения шейных межпозвонковых дисков. В зависимости от локализации выпавшего диска могут наблюдаться симптомы сдавления корешка, повреждения спинного мозга (миелопатия) отдельно или в комбинации. Заболевания чаще проявляются на 3–4-м десятилетии жизни.

Характер выявляемого неврологического синдрома зависит от уровня и локализации выпавшего диска.

При латеральных грыжах диска, блокирующих межпозвонковые отверстия, заболевание начинается с острых болей в области шеи, плеча, руки (соответственно зоне иннервации пораженного корешка). Боли усиливаются при движениях в шее. Может наблюдаться слабость отдельных мышечных групп, позднее – признаки их атрофии.

При срединном выпадении диска на первый план выступают симптомы поражения спинного мозга: снижение силы в верхних конечностях, неуверенность, неловкость при ходьбе, нарушение функции тазовых органов. В редких наиболее тяжелых случаях выпадение срединного диска может привести к развитию синдрома полного перерыва спинного мозга.

Неврологическая симптоматика шейного спондилеза во многом схожа с клиническими проявлениями грыж межпозвонковых дисков.

Боли в области шеи, надплечий, в затылочной, межлопаточной областях – одно из наиболее постоянных и мучительных проявлений шейного остеохондроза. Боли могут быть вызваны раздражением рецепторов связочного аппарата и межпозвонковых дисков, непосредственным воздействием на корешки, влиянием на симпатическую нервную систему.

Как и при грыжах шейных межпозвонковых дисков, при остеохондрозе (спондилезе) могут выявляться симптомы поражения спинного мозга и корешков – *миелорадикулопатия* .

Характерны также нейродистрофические изменения в виде периартрита плечевого сустава, синдрома передней лестничной мышцы, болей в сердце (*кардиологический синдром*).

Необходимо упомянуть о *синдроме позвоночной артерии* , возникающем вследствие образования остеофитов в просвете канала позвоночной артерии, травмирующих стенку артерии и вызывающих ее спазм.

Сдавление одной позвоночной артерии, даже полная ее окклюзия, может протекать бессимптомно, но при двустороннем процессе или гипоплазии противоположной артерии у больных возникают симптомы нарушения кровообращения в вертебробазилярном бассейне (головокружение, рвота, атаксия, нарушение зрения, в тяжелых случаях – нарушение витальных функций). Заболевание протекает с ремиссиями и обострениями.

Диагностика. К рентгенологическим признакам шейного остеохондроза и спондилеза относятся сужение межпозвонковой щели, склероз костной ткани, наличие остеофитов. Могут выявляться признаки патологической подвижности позвонков, спондилолистеза.

Более полная и точная диагностика, необходимая, в частности, для решения вопроса о показаниях к хирургическому лечению, требует применения таких методов, как миелография, компьютерная и магнитно-резонансная томография. Лишь эти методы позволяют выявить выпадение межпозвонковых дисков, степень сдавления спинного мозга и его корешков.

Грыжи межпозвонковых дисков на поясничном уровне. Чаще наблюдаются

заднебоковые грыжи, сдавливающие корешок по выходе его из дурального мешка.

На поясничном уровне нижний край дуги позвонка располагается выше уровня межпозвонкового диска, поэтому при выпадении грыжи происходит сдавление нижележащего корешка (грыжа LV-SI сдавливает корешок SI).

Центральные грыжи сдавливают уже не один, а несколько корешков, поскольку они внедряются в спинномозговой канал на уровне конского хвоста. Чаще повреждаются диски на уровне LV–SI и LIV–LV; 95 % поясничных межпозвонковых грыж приходится именно на эти уровни. Приблизительно в 4 % случаев наблюдается выпадение грыжи на уровне LIII–LIV и только в 1 % – на уровне LII–LIII и LI–LII.

Клинические проявления. Выпадение межпозвонковой грыжи характеризуется обычно остро возникающими болями в области поясницы с иррадиацией и чаще по ходу седалищного нерва (область ягодицы, задняя поверхность бедра, задненаружный край голени). Боли резко усиливаются при движениях, наклоне туловища, натуживании. Отмечается искривление позвоночника из-за резкого рефлекторного напряжения мышц.

Возникновение приступа может быть вызвано физической нагрузкой – подъемом тяжести, резким движением. При обследовании наблюдаются болезненность при надавливании на остистые отростки поясничных позвонков, симптомы натяжения: симптом Ласега, симптом Нери, болезненность по ходу седалищного (реже бедренного) нерва. Могут отмечаться нарушение чувствительности и выпадение сухожильных рефлексов в зависимости от локализации выпавшего диска, парезы мышц.

Особенности неврологических симптомов, характерных для поясничных грыж межпозвонковых дисков различного уровня.

Следует иметь в виду, что в отдельных случаях могут сдавливаться корешки, не соответствующие уровню пораженного диска. Это может наблюдаться, когда выпавший фрагмент диска (секвестр) смещается в пределах позвоночного канала вверх или вниз.

Срединные грыжи дисков могут проявляться только болями, обусловленными растяжением задней продольной связки и твердой мозговой оболочки. Однако при выпадении большого фрагмента диска могут остро возникнуть симптомы поражения корешков конского хвоста в виде болей в поясничной области и в ногах, слабости в ногах, преимущественно в стопах, нарушений чувствительности в них, расстройства функций тазовых органов.

Заболевание обычно носит ремиттирующий характер. Возникшие симптомы под влиянием лечения или спонтанно постепенно проходят или в значительной степени ослабевают. Такая ремиссия объясняется репозицией диска при его неполном выпадении (протрузии), а также стиханием реактивных воспалительных изменений, неизбежных при выпадении диска.

В последующем болевые приступы с признаками сдавления корешка или корешков могут повторяться.

Диагностика. Диагноз поясничной межпозвонковой грыжи не представляет существенных трудностей. Характерный анамнез и неврологическая симптоматика позволяют предположить протрузию или выпадение диска и определить его уровень. Однако для окончательной верификации диагноза обычно требуются дополнительные методы исследования. При спондилографии можно выявить сужение промежутка между позвонками на уровне пораженного диска, сопутствующие изменения в позвонках – спондилез. В отдельных случаях можно выявить сам выпавший диск, если наступило его обызвествление.

Полная информация о состоянии диска, расположении выпавшего фрагмента и степени компрессии корешков может быть получена с помощью компьютерной и магнитно-резонансной томографии или миелографии.

Следствием распространенного остеохондроза может быть выраженное сужение позвоночного канала, приводящее к сдавлению дурального мешка и расположенных в нем корешков. В этих случаях развивается синдром стеноза канала. Больных беспокоят боли в пояснице и ногах, усиливающиеся при разгибании позвоночника и ослабевающие, когда больной принимает полусогнутое положение, сидит или лежит с согнутыми ногами.

Может наблюдаться «неврогенная перемежающаяся хромота», характеризующаяся появлением слабости в ногах и усилением болей при ходьбе. Причина появления этих

симптомов – нарушение кровообращения, в первую очередь венозного оттока в корешках конского хвоста. В отличие от «перемежающейся хромоты», вызванной облитерируюшим эндартериитом, у больных отсутствуют признаки нарушения периферического кровообращения в ногах.

Лечение. Прежде чем говорить о лечении дегенеративных изменений позвоночника, сопровождающихся неврологическими проявлениями, следует упомянуть об исключительной важности предупреждения этих изменений. Особое место среди мер, позволяющих предупредить развитие тех или иных вертеброгенных синдромов, занимают систематические физические упражнения, направленные на сохранение правильной осанки, подвижности позвоночника, укрепление его мышц.

Как было отмечено ранее, наиболее частым проявлением остеохондроза позвоночника, в первую очередь грыжевого выпадения межпозвонковых дисков, является остро возникающий радикулярный синдром, крайне мучительный для больного.

Лечение больных с этим синдромом и с другими неврологическими осложнениями остеохондроза позвоночника должно быть комплексным.Лечебные мероприятия назначаются дифференцированно с учетом патоморфологического субстрата заболевания, ведущих клинических проявлений, давности и стадии заболевания.

Условно весь период заболевания можно разделить на острую, подострую стадии и стадию ремиссии.

В *остром периоде* показан покой (при резко выраженном болевом синдроме – постельный режим).

Целесообразно начинать лечение с назначения нестероидных противовоспалительных препаратов (пироксикам, индометацин, вольтарен, ибупрофен, реопирин), противоотечных (фуросемид, диакарб, гипотиазид), обезболивающих препаратов и миорелаксантов, а также больших доз витаминов группы В. При этой лекарственной комбинации учитываются основные патогенетические механизмы заболевания, ее применение уменьшает явление воспаления, отек, рефлекторный спазм мышц – тем самым уменьшается компрессия нервного корешка.

При выраженном болевом синдроме эффективны внутримышечное применение комбинированных препаратов, в состав которых входят дексаметазон, фенилбутазол, лидокаин, цианкобаламин, а также корешковая и эпидуральная блокады.

Может быть показанным вытяжение для уменьшения протрузии диска.

При поражении позвоночника на шейном уровне целесообразна иммобилизация с помощью воротника или специального приспособления, фиксирующего голову и шею (Hallo-west).

Параллельно с этими мероприятиями рекомендуются физиотерапевтическое обезболивание с помощью синусоидально-модулированных токов, переменного магнитного поля, ультразвуковой терапии, электрофоретическое введение анальгетиков.

После стихания болевого синдрома (*подострая стадия заболевания*) применяют физические методы лечения: гимнастику, мануальную терапию, физиотерапию, массаж.

Комплекс упражнений лечебной гимнастики в подострой стадии заболевания направлен на расслабление мышц, уменьшение сдавления пораженных межпозвонковых дисков и декомпрессию корешков спинного мозга, а в последующем – на укрепление мышечного корсета позвоночника. В этой стадии следует избегать вертикальных нагрузок на позвоночник II упражнений, вызывающих ротацию в пораженном сегменте как наиболее травмирующих межпозвонковый диск.

Часто применяемые физиотерапевтические процедуры (ультрасонотерапия, синусоидально-моделированные и диадинамические токи, лекарственный фонофорез) дают существенный терапевтический эффект, основанный на спазмолитическом, противовоспалительном, аналгезирующем влиянии физиотерапевтических факторов, потенциирующих действие лекарственных препаратов. Назначаются сосудистые препараты, спазмолитики и миорелаксанты, стимуляторы регенеративных процессов обмена веществ в межпозвонковых дисках. В отдельных случаях эффективно применение полиферментных препаратов (папаин, лекозим, карпазим). Ферменты, вводимые с помощью электрофореза, оказывают местное избирательное действие на соединительную ткань, в том числе самого

диска и грыжевого выпячивания. Они вызывают лизис тканей грыжевого выпячивания, что приводит к уменьшению сдавления корешка нерва.

Комплексное лечение, включающее медикаментозное и физическое воздействие, более эффективно, оно позволяет быстрее добиться клинического результата. Для устранения радикулярных болей применяются также мануальная и рефлексотерапия.

В *стадии ремиссии* , когда на первый план выступает нарушение социально-бытовой адаптации (снижение силы мышц пораженной конечности, возникающие при физической нагрузке боли, затрудняющие деятельностьв определенной позе и т.д.), наступает стадия реабилитации. Проводимые лечебно-реабилитационные мероприятия направлены в первую очередь на преодоление стойких дефектов и профилактику рецидивов. Основу лечения составляют постоянное выполнение комплекса лечебной гимнастики и санаторно-курортное лечение.

Хирургическое лечение. При неэффективности консервативного лечения в течение 2–3 мес и обнаружении при компьютерной томографии и миелографии выпавшего диска или остеофита, вызывающих болевой синдром, показана операция. Операция необходима при прогрессирующей миелопатии, обусловленной сдавлением спинного мозга. При развитии синдрома сдавления корешков конского хвоста возникает необходимость в срочной операции, поскольку длительное сдавление может вызвать нарушение кровообращения и необратимость возникших изменений.

При выпадении шейных межпозвонковых дисков и при других описанных проявлениях шейного остеохондроза используются два доступа: задний с удалением дужек позвонков или их фрагментов и передний – через тела позвонков.

Наиболее часто, особенно при выпавших дисках срединной локализации, используется передний доступ. Этот доступ имеет преимущества, поскольку позволяет удалять как выпавший диск, так и остеофиты, сдавливающие спинной мозг и корешки, а также при необходимости осуществить стабилизацию позвонков.

Операция выполняется из поперечного разреза на передней поверхности шеи соответственно пораженному диску. Мягкие ткани послойно рассекают и осуществляют подход к передней поверхности позвонков между сонной артерией с одной стороны, пищеводом и трахеей – с другой. Таким образом обнажается соответствующий межпозвонковый промежуток.

Существует несколько методов удаления диска и стабилизации позвонков. Одним из первых стал применяться метод, предложенный А.Кловардом. С помощью специальной фрезы удаляются часть диска и прилежащие участки тел позвонков. Через сформированное костное окно удаляется измененный диск, резецируются остеофиты, задняя продольная связка и таким образом устраняется компрессия спинного мозга и корешков. Стабилизация позвонков осуществляется с помощью костного трансплантата, сформированного корончатой фрезой из гребешка подвздошной кости. Во время операции осуществляется тракция шейных позвонков с помощью груза, фиксированного к голове больного специальной скобой для костного вытяжения. Через освободившийся промежуток между позвонками удаляется выпавший в позвоночный канал фрагмент диска и резецируются остеофиты. Стабилизация осуществляется с помощью костной пластинки из подвздошной кости. Спустя 3 мес наступает консолидация костной ткани. При показаниях такая операция может быть выполнена на нескольких уровнях. В этих случаях для более надежной стабилизации позвонков используются специальные пластинки, прикрепляемые к позвонкам с помощью винтов.

При сдавлении позвоночной артерии, проявляющемся симптомами нарушения мозгового кровообращения, возникают показания для декомпрессии канала позвоночной артерии.

Для удаления грыж межпозвонковых дисков на поясничном уровне предложены разные методы, включая эндоскопическую дискэктомию. Тем не менее наиболее распространенными и оправданными являются операции с достаточно широким обнажением области выпавшего диска, что позволяет избежать дополнительной травматизации сдавленного корешка или дурального мешка с расположенными в нем корешками конского хвоста.

Больного оперируют в положении на животе или на боку. В первом случае важно уложить больного таким образом, чтобы не сдавливались органы брюшной полости, поскольку это приводит к повышению венозного давления и кровотечению из вен во время операции.

При боковой грыже из срединного разреза мягких тканей над остистыми отростками скелетируются мышцы только на стороне расположения выпавшего диска. Резецируются фрагменты дужек верхнего и нижнего позвонков на уровне расположения диска и в промежутке между дужками иссекается желтая связка. Это позволяет обнажить корешок и выпавший диск. При необходимости резекция дужек может быть расширена. Удаление самого диска производится с помощью конхотома. Затем удаляют выпавшую части диска и его фрагменты, расположенные в межпозвонковом промежутке.

Для удаления срединных грыж диска в ряде случаев приходится производить ламинэктомию (резецировать остистые отростки и дужки с обеих сторон). Это позволяет широко обнажить дуральный мешок, сместить его в сторону и с меньшей травмой удалить выпавший диск.

При правильном определении показаний к операции удаление диска приводит к быстрому прекращению болей и больной может встать на ноги уже в первый день после операции.

При сочетании выпадения диска с выраженным спондилезом операция более сложна и менее эффективна. Задача хирурга – насколько возможно устранить от сдавления пораженные корешки и дуральный мешок. В этих случаях оправданы более широкая резекция дужек и удаление не только диска, но и остеофитов.

При синдроме узкого спинального канала показана широкая декомпрессия дурального мешка и сдавленных корешков.

При нестабильности позвоночника на поясничном уровне (спондилолистезе) возникает необходимость в стабилизации позвонков с помощью специальных титановых конструкций.

Глава 24
Наследственные заболевания нервной системы

24.1. Нервно-мышечные заболевания

Наследственные нервно-мышечные заболевания – большая гетерогенная группа болезней, в основе которых лежит генетически детерминированное поражение нервно-мышечного аппарата. Заболевания характеризуются мышечной слабостью, мышечными атрофиями, нарушениями статических и локомоторных функций.

При постановке диагноза учитываются возраст проявления первых клинических симптомов заболевания, локализация атрофии и характер распространения миодистрофического процесса (восходящий, нисходящий, наличие или отсутствие псевдогипертрофий, фасцикуляций, расстройств чувствительности, пароксизмов мышечной слабости), а также темп течения.

Прогрессирующие мышечные дистрофии – наиболее обширная группа. В зависимости от характера первичных изменений условно различают первичные (миопатии) и вторичные формы прогрессирующих мышечных дистрофий (денервационные амиотрофии – спинальные и невральные).

24.1.1. Прогрессирующие мышечные дистрофии

Для объяснения причин возникновения миодистрофий предложено несколько гипотез (нейрогенная, сосудистая, мембранная), рассматривающих механизмы возникновения прогрессирующих мышечных дистрофий с позиций первичного, генетически детерминированного дефекта.

Прогрессирующая мышечная дистрофия Дюшенна. Заболевание описано Дюшенном в 1853 г. Частота 3,3 на 100 000 населения, 14 на 100 000 родившихся. Наследуется по рецессивному, сцепленному с Х-хромосомой типу. В подавляющем большинстве случаев болеют мальчики. Дистрофия Дюшенна связана с поражением гена, ответственного за выработку дистрофина. При обследовании матерей – носителей гена в генетических консультациях (биопсия ворсинок хориона на 8–9-й неделе) выявляют заболевание у

мальчиков. Случаи заболевания у девочек крайне редки, хотя и возможны при кариотипе X0, мозаицизме X0/XX, X0/XXX, X0/XXX/XXX и при структурных аномалиях хромосом.

Патоморфология. Характеризуется перерождением мышечной ткани, замещением ее жировой и соединительной тканью, некрозом отдельных волокон.

Клинические проявления. Признаки заболевания проявляются в первые 1–3 года жизни. Уже на 1-м году обращает на себя внимание отставание детей в моторном развитии. Они, как правило, с задержкой начинают садиться, вставать, ходить. Движения неловкие, при ходьбе дети неустойчивы, часто спотыкаются, падают. В 2–3 года появляются мышечная слабость, патологическая мышечная утомляемость, проявляющаяся при физической нагрузке – длительной ходьбе, подъеме на лестницу, изменение походки по типу «утиной». В этот период обращает на себя внимание своеобразная «стереотипная» динамика движений детей во время вставания из горизонтального положения, из положения на корточках или со стула. Вставание происходит поэтапно, с активным использованием рук – «взбирание лесенкой» или «взбирание по самому себе». Атрофии мышц всегда симметричны. Вначале они локализуются в проксимальных группах мышц нижних конечностей – мышцах тазового пояса, бедер, а через 1–3 года быстро распространяются в восходящем направлении на проксимальные группы мышц верхних конечностей – плечевой пояс, мышцы спины. Вследствие атрофии появляются лордоз, «крыловидные» лопатки, «осиная» талия. Типичным, «классическим» симптомом заболевания является псевдогипертрофия икроножных мышц.

При пальпации мышцы плотны, безболезненны. У многих больных в результате селективного и неравномерного поражения различных групп мышц рано возникают мышечные контрактуры и сухожильные ретракции. Мышечный тонус снижен преимущественно в проксимальных группах мышц. Сухожильные рефлексы изменяются с различной последовательностью. В ранних стадиях болезни исчезают коленные рефлексы, позднее – рефлексы с двуглавой и трехглавой мышц. Пяточные (ахилловы) рефлексы длительное время остаются сохранными.

Снижение амплитуды осцилляции и увеличение полифазности.

Одной из отличительных особенностей миодистрофии Дюшенна является сочетание данной формы с патологией костно-суставной системы и внутренних органов (сердечно-сосудистой и нейроэндокринной систем). Костно-суставные нарушения характеризуются деформациями позвоночника, стоп, грудины. На рентгенограммах обнаруживаются сужение костно-мозгового канала, истончение коркового слоя длинных диафизов трубчатых костей.

Сердечно-сосудистые расстройства клинически проявляются лабильностью пульса, артериального давления, иногда глухостью тонов и расширением границ сердца. На ЭКГ регистрируются изменения миокарда (блокада ножек пучка Гиса и др.). Нейроэндокринные нарушения встречаются у 30–50 % больных. Чаще других наблюдаются синдром Иценко–Кушинга, адипозогенитальная дистрофия Бабинского–Фрелиха. Интеллект у многих больных снижен в различной степени.

Течение. Болезнь имеет быстро прогрессирующее злокачественное течение. К 7–10 годам возникают глубокие двигательные расстройства – выраженное изменение походки, снижение мышечной силы, в значительной степени ограничивающие свободное, самостоятельное передвижение больных. К 14–15 годам наступает обездвиженность.

Диагностика и дифференциальный диагноз. Диагноз ставится на основании данных генеалогического анализа (рецессивный сцепленный с Х-хромосомой тип наследования), клинических обострений болезни (раннее начало в 1–3 года, симметричные атрофии проксимальных групп мышц, развивающиеся в восходящем направлении, псевдогипертрофии икроножных мышц, грубые соматические и нейроэндокринные расстройства, снижение интеллекта, быстрое злокачественное течение болезни), данных биохимических исследований (типично раннее, с 5-го дня жизни ребенка, увеличение активности КФК – в 30–50 раз выше нормы), игольчатой электромиографии и морфологических результатов. позволяющих выявить первично-мышечный (миодистрофический) тип поражения.

Дифференцировать заболевание следует от спинальной амиотрофии Верднига–Гоффманна, рахита, врожденного вывиха бедра.

Прогрессирующая мышечная дистрофия Беккера. Заболевание описано Беккером в 1955 г. Частота точно не установлена. Наследуется по рецессивному сцепленному с Х-хромосомой типу.

Клинические проявления. Первые признаки заболевания проявляются в 10–15-летнем возрасте, иногда раньше. Начальные симптомы – мышечная слабость, патологическая мышечная утомляемость при физической нагрузке, псевдогипертрофии икроножных мышц. Атрофии развиваются симметрично. Вначале они локализуются в проксимальных группах мышц нижних конечностей – тазового пояса и бедер, а в дальнейшем распространяются на проксимальные группы мышц верхних конечностей. В результате атрофии возникают изменения походки по типу «утиной», компенсаторные миопатические приемы при вставании. Мышечный тонус в проксимальных группах мышц умеренно снижен. Сухожильные рефлексы длительное время остаются сохранными, рано снижаются только коленные рефлексы. Сердечно-сосудистые расстройства умеренно выражены. Иногда наблюдаются кардиалгии, блокада ножек пучка Гиса. Эндокринные нарушения проявляются гинекомастией, снижением либидо, импотенцией. Интеллект сохранен.

Течение. Заболевание медленно прогрессирует. Темп распространения атрофии невысок, и больные длительное время сохраняют работоспособность.

Диагностика и дифференциальный диагноз. Диагноз ставится на основании генеалогического анализа (рецессивный сцепленный с Х-хромосомой тип наследования), особенностей клинических проявлений (начало болезни в 10–15 лет, атрофии в проксимальных группах мышц, медленное, в течение 10–20 лет, распространение атрофии в восходящем направлении, массивные псевдогипертрофии икроножных мышц, умеренные соматические расстройства, медленное течение), данных биохимических исследований (повышение в крови активности КФК, ЛДГ), игольчатой электромиографии и морфологических результатов, позволяющих выявить первично-мышечный тип изменений.

Дифференцировать болезнь следует от прогрессирующих мышечных дистрофий Дюшенна, Эрба–Рота, спинальной амиотрофии Кугельберга–Веландера.

Прогрессирующая мышечная дистрофия Дрейфуса. Заболевание описано Дрейфусом в 1961 г. Частота не установлена. Наследуется по рецессивному сцепленному с Х-хромосомой типу.

Клинические проявления. Первые признаки заболевания проявляются в 5–7 лет. Как и при других формах прогрессирующих мышечных дистрофий для начала болезни характерны мышечная слабость, патологическая мышечная утомляемость при физической нагрузке. Атрофии возникают симметрично и вначале локализуются в проксимальных группах мышц нижних конечностей – тазового пояса, бедер. Проксимальные группы мышц верхних конечностей вовлекаются в миодистрофический процесс значительно позднее. Отличительными особенностями данной формы являются ранние контрактуры в локтевых суставах, ретракции ахилловых сухожилий. У многих больных имеются нарушения ритма сердечной деятельности. Интеллект сохранен.

Течение. Заболевание медленно прогрессирует.

Диагностика и дифференциальный диагноз. Диагноз ставится на основании генеалогического анализа (рецессивный сцепленный с Х-хромосомой тип наследования), особенностей клиники (начало болезни в 5–7-летнем возрасте, симметричные атрофии с первоначальной локализацией в проксимальных группах мышц нижних, а в дальнейшем с медленным распространением миодистрофий на проксимальные группы мышц верхних конечностей, ранние контрактуры локтевых суставов, ретракции ахилловых сухожилий, сердечно-сосудистые нарушения в виде аритмий сердечной деятельности, медленное, прогрессирующее течение), данных биохимических исследований (высокая активность КФК), электромиографии и морфологических данных, позволяющих выявить первично-мышечный характер изменений.

Дифференцировать болезнь следует от прогрессирующих мышечных дистрофий Беккера, Дюшенна, Эрба–Рота, спинальной амиотрофии Кугельберга–Веландера.

Прогрессирующая мышечная дистрофия Эрба–Рота. Частота 1,5 на 100 000 населения. Наследуется по аутосомно-рецессивному типу.

Патоморфология. Соответствует первично-мышечному поражению.

Клинические проявления. Первые признаки заболевания проявляются преимущественно в 14–16 лет, крайне редко – в 5–10-летнем возрасте. Начальными симптомами являются мышечная слабость, патологическая мышечная утомляемость при физической нагрузке, изменение походки по типу «утиной». Атрофии в начале болезни локализуются в проксимальных группах мышц нижних конечностей. Иногда миодистрофический процесс одновременно поражает мышцы тазового и плечевого пояса. В значительно более поздних стадиях в процесс вовлекаются мышцы спины и живота. Вследствие атрофии возникают лордоз, «крыловидные» лопатки, «осиная» талия. При вставании больные применяют вспомогательные приемы – вставание «лесенкой». Псевдогипертрофии мышц, контрактуры суставов, сухожильные ретракции, как правило, выражены умеренно. Уже в ранних стадиях болезни типично снижение коленных рефлексов и рефлексов с двуглавой и трехглавой мышц плеча.

Течение. Заболевание быстро прогрессирует. Инвалидизация наступает рано.

Диагностика и дифференциальный диагноз. Диагноз ставится на основании данных генеалогического анализа (аутосомно-рецессивный тип наследования), особенностей клиники (начало болезни преимущественно в 14–16 лет, атрофии проксимальных групп мышц, умеренные псевдогипертрофии, быстрое прогрессирование), результатах игольчатой электромиографии и морфологических данных, позволяющих выявить первично-мышечный характер изменений.

Дифференцировать болезнь следует от прогрессирующей мышечной дистрофии Беккера, спинальной амиотрофии Кугельберга–Веландера.

Плечелопаточно-лицевая форма Ландузи–Дежерина. Заболевание описано Ландузи и Дежерином в 1884 г. Частота 0,9–2 на 100 000 населения. Наследуется по аутосомно-доминантному типу.

Клинические проявления. Первые признаки проявляются преимущественно в возрасте 10–20 лет. Мышечная слабость, атрофии локализуются в области мимической мускулатуры лица, лопаток, плеч. Вследствие атрофии лицо становится гипомимичным. Типичны «полированный» лоб, лагофтальм, «поперечная» улыбка, толстые, иногда вывороченные губы («губы тапира»). Атрофии двуглавой и трехглавой мышц плеча, большой грудной, передней зубчатой, трапециевидной мышц обусловливают возникновение симптомов свободных надплечий, «крыловидных» лопаток, появление широкого межлопаточного промежутка, уплощения грудной клетки, сколиоза. В ряде случаев атрофии распространяются на мышцы ног (лопаточно-плечебедренный, лицелопаточно-плечеперонеальный, лицелопаточно-плечеягодично-бедренный, лицелопаточно-плечеягодично-бедренно-перонеальный и другие варианты). Псевдогипертрофии выражены в икроножных и дельтовидных мышцах. Мышечный тонус в ранних стадиях болезни снижен в проксимальных группах мышц. Сухожильные рефлексы снижены преимущественно с двуглавой и трехглавой мышц плеча.

Течение. Как правило, болезнь медленно прогрессирует. Больные длительное время сохраняют работоспособность.

Диагностика и дифференциальный диагноз. Диагноз ставится на основании генеалогического анализа (аутосомно-доминантный тип наследования), особенностей клиники (преимущественно плечелопаточно-лицевая локализация миодистрофического процесса).

Дифференцировать заболевание следует от других прогрессирующих мышечных дистрофий: Эрба–Рота, Беккера.

24.1.2. Нейрогенные амиотрофии

Спинальная амиотрофия Верднига–Гоффманна. Заболевание описано Дж. Верднигом в 1891 г. и Ж. Гоффманном в 1893 г. Частота 1 на 100 000 населения, 7 на 100 000 новорожденных. Наследуется по аутосомно-рецессивному типу.

Патоморфология. Обнаруживаются недоразвитие клеток передних рогов спинного мозга, демиелинизация передних корешков. Часто имеются аналогичные изменения в двигательных

ядрах и корешках V, VI, VII, IX, X, XI и XII черепных нервов. В скелетных мышцах нейрогенные изменения характеризуются «пучковой атрофией», чередованием атрофированных и сохранных пучков мышечных волокон, а также нарушениями, типичными для первичных миопатий (гиалиноз, гипертрофия отдельных мышечных волокон, гиперплазия соединительной ткани).

Клинические проявления. Выделяют три формы заболевания: врожденную, раннюю детскую и позднюю, различающиеся временем проявления первых клинических симптомов и темпом течения амиотрофического процесса.

При *врожденной форме* с первых дней жизни у детей выражены генерализованная мышечная гипотония и гипотрофия мышц, снижение либо отсутствие сухожильных рефлексов. Рано определяются бульбарные расстройства, проявляющиеся вялым сосанием, слабым криком, фибрилляциями языка, снижением глоточного рефлекса. Заболевание сочетается с костно-суставными деформациями: сколиозом, воронкообразной или «куриной» грудной клеткой, контрактурами суставов. Развитие статических и локомоторных функций резко замедлено. Лишь у ограниченного числа детей с большим опозданием формируется способность держать голову и самостоятельно садиться. Однако приобретенные двигательные навыки быстро регрессируют. У многих детей с врожденной формой болезни снижен интеллект. Часто наблюдаются врожденные пороки развития: врожденная гидроцефалия, крипторхизм, гемангиома, дисплазия тазобедренных суставов, косолапость и др.

Течение. Болезнь имеет быстро прогрессирующее течение. Летальный исход наступает до 9-летнего возраста. Одной из основных причин смерти являются тяжелые соматические расстройства (сердечно-сосудистая и дыхательная недостаточность), обусловленные слабостью мускулатуры грудной клетки и снижением участия ее в физиологии дыхания.

При *ранней детской форме* первые признаки болезни возникают, как правило, на втором полугодии жизни. Моторное развитие в течение первых месяцев удовлетворительное. Дети своевременно начинают держать голову, сидеть, иногда стоять. Заболевание развивается подостро, нередко после инфекции, пищевой интоксикации. Вялые парезы первоначально локализуются в ногах, затем быстро распространяются на мышцы туловища и руки. Диффузные мышечные атрофии сочетаются с фасцикуляциями, фибрилляциями языка, мелким тремором пальцев, сухожильными контрактурами. Мышечный тонус, сухожильные и надкостничные рефлексы снижаются. В поздних стадиях возникают генерализованная мышечная гипотония, явления бульбарного паралича.

Течение. Злокачественное, хотя и мягче по сравнению с врожденной формой. Летальный исход наступает к 14–15 годам жизни.

При *поздней форме* первые признаки болезни возникают в 1,5– 2,5 года. К этому возрасту у детей полностью завершено формирование статических и локомоторных функций. Большинство детей самостоятельно ходят и бегают. Заболевание начинается незаметно. Движения становятся неловкими, неуверенными. Дети часто спотыкаются, падают. Изменяется походка: они ходят, сгибая ноги в коленях (походка «заводной куклы»). Вялые парезы первоначально локализуются в проксимальных группах мышц нижних конечностей, в дальнейшем сравнительно медленно переходят на проксимальные группы мышц верхних конечностей, мышцы туловища; атрофии мышц обычно малозаметны вследствие хорошо развитого подкожного жирового слоя. Типичны фасцикуляции, мелкий тремор пальцев, бульбарные симптомы – фибрилляции и атрофия языка, снижение глоточного и небного рефлексов. Сухожильные и надкостничные рефлексы угасают уже в ранних стадиях болезни. Костно-суставные деформации развиваются параллельно основному заболеванию. Наиболее выражена деформация грудной клетки.

Течение. Злокачественное, но мягче, чем у первых двух форм. Нарушение способности самостоятельной ходьбы происходит в 10–12-летнем возрасте. Больные живут до 20–30 лет.

Диагностика и дифференциальный диагноз. Диагноз строится на основании данных генеалогического анализа (аутосомно-рецессивный тип наследования), особенностей клиники (раннее начало, наличие диффузных атрофии с преимущественной локализацией в проксимальных группах мышц, генерализованной мышечной гипотонии, фасцикуляций и фибрилляций языка, отсутствие псевдогипертрофий, прогредиентное и в большинстве случаев

злокачественное течение и др.), результатах глобальной (накожной) и игольчатой электромиографии и морфологического исследования скелетных мышц, позволяющего выявить денервационный характер изменений.

Дифференцировать врожденную и раннюю формы следует в первую очередь от заболеваний, входящих в группу синдромов с врожденной мышечной гипотонией (синдром «вялого ребенка»): амиатонии Оппенгейма, врожденной доброкачественной формы мышечной дистрофии, атонической формы детского церебрального паралича, наследственных болезней обмена веществ, хромосомных синдромов и др. Позднюю форму следует дифференцировать от спинальной амиотрофии Кугельберга–Веландера, прогрессирующих мышечных дистрофий Дюшенна, Эрба–Рота и др.

Лечение. При спинальной амиотрофии Верднига–Гофмана назначают ЛФК, массаж, препараты, улучшающие трофику нервной ткани – церебролизин, аминалон (гаммалон), пиридитол (энцефабол).

Спинальная юношеская псевдомиопатическая мышечная атрофия Кугельберга–Веландера. Частота не установлена. Наследуется по аутосомно-рецессивному, реже – по аутосомно-доминантному, рецессивному сцепленному с Х-хромосомой типу.

Патоморфология. Обнаруживаются недоразвитие и дегенерация клеток передних рогов спинного мозга, демиелинизация передних корешков, дегенерация двигательных ядер IX, X, XII черепных нервов. В скелетных мышцах – сочетанные изменения, типичные для нейрогенных амиотрофии (пучковая атрофия мышечных волокон) и первичных миодистрофий (атрофии и гипертрофии мышечных волокон, гиперплазия соединительной ткани).

Клинические проявления. Первые признаки заболевания проявляются в 4–8 лет. Описаны случаи начала болезни и в более позднем возрасте – 15–30 лет. В начале болезни характерными симптомами являются патологическая мышечная утомляемость в ногах при длительной физической нагрузке (ходьба, бег), иногда спонтанные подергивания мышц.

Внешне обращают на себя внимание увеличенные икроножные мышцы. Атрофии первоначально локализуются в проксимальных группах мышц нижних конечностей, тазового пояса, бедер и всегда симметричны. Их появление вызывает ограничение двигательных функций в ногах – затруднение при подъеме на лестницу, вставании с горизонтальной поверхности. Постепенно изменяется походка. В стадии выраженных двигательных расстройств она приобретает характер «утиной». Атрофии в проксимальных группах мышц верхних конечностей обычно развиваются спустя несколько лет после поражения нижних конечностей. Вследствие атрофии лопаточной и плечевой областей уменьшается объем активных движений в руках, лопатки становятся «крыловидными». Мышечный тонус в проксимальных группах мышц снижается. Сухожильные рефлексы угасают вначале на ногах, а затем на руках (рефлексы с двуглавой и трехглавой мышц плеча). Характерными симптомами, отличающими спинальную амиотрофию Кугельберга–Веландера от фенотипически сходной первичной прогрессирующей мышечной дистрофии Эрба–Рота, являются фисцикуляции мышц, фибрилляций языка, мелкий тремор пальцев. Костно-суставные нарушения, сухожильные ретракции выражены умеренно либо отсутствуют.

Течение. Болезнь медленно прогрессирует.

Диагностика и дифференциальный диагноз. Диагноз ставится на основании данных генеалогического анализа (аутосомно-рецессивный, аутосомно-доминантный, рецессивный сцепленный с Х-хромосомой тип наследования), особенностей клиники (начало болезни преимущественно в возрасте 4–8 лет, симметричные атрофии мышц, распространяющиеся по восходящему типу фасцикуляции мышц, мелкий тремор языка, псевдогипертрофии икроножных мышц, медленое прогредиентное течение), результатов глобальной и игольчатой электромиографии и морфологического исследования скелетных мышц, позволяющего выявить денервационный характер изменений.

Дифференцировать болезнь следует от прогрессирующих мышечных дистрофий Беккера, Эрба–Рота, спинальной амиотрофии Верднига–Гоффманна.

Наследственная дистальная спинальиая амиотрофия. Частота не установлена. Наследуется по аутосомно-рецессивному, реже – по аутосомно-доминантному, рецессивному сцепленному с Х-хромосомой типу.

Патоморфология. Соответствует другим спинальным амиотрофия м.

Клинические проявления. Первые признаки заболевания проявляются преимущественно в первой декаде жизни. Начальными симптомами болезни являются слабость и атрофия дистальной мускулатуры ног. В 25 % случаев наблюдаются слабость и атрофия дистальной мускулатуры рук. Отличительные особенности – грубые деформации стоп, ранняя утрата ахиллова рефлекса при сохранности коленных и глубоких рефлексов с рук, отсутствие чувствительных расстройств.

Течение. Болезнь медленно прогрессирует.

Диагностика и дифференциальный диагноз. Диагноз ставится на основании генеалогического анализа (аутосомно-доми-нантный, аутосомно-рецессивный, рецессивный сцепленный с Х-хромосомой тип наследования), особенностей клинической картины (начало в первой декаде жизни, преимущественная локализация атрофии в дистальных отделах нижних конечностей, грубые деформации стоп, отсутствие чувствительных нарушений, медленное прогрессирование миодистрофического процесса), результатов глобальной и игольчатой электромиографии, позволяющей выявить вовлечение в процесс передних рогов спинного мозга.

Дифференцировать заболевание следует от дистальной миопатии Говерса–Веландера, невральной амиотрофии Шарко–Мари–Тута.

Невральная амиотрофия Шарко–Мари–Тута. Частота 1 на 50 000 населения. Наследуется по аутосомно-доминантному, реже – по аутосомно-рецессивному сцепленному с Х-хромосомой типу.

Патоморфология. Обнаруживается сегментарная демиелинизация в нервах, в мышцах – денервация с явлениями «пучковой» атрофии мышечных волокон.

Клинические проявления. Первые признаки заболевания чаще проявляются в 15–30 лет, реже в дошкольном возрасте. В начале болезни характерными симптомами являются мышечная слабость, патологическая утомляемость в дистальных отделах нижних конечностей. Больные быстро устают при длительном стоянии на одном месте и нередко для уменьшения утомления в мышцах прибегают к ходьбе на месте («симптом топтания»). Реже заболевание начинается с чувствительных расстройств – болей, парестезии, ощущения ползания мурашек. Атрофии первоначально развиваются в мышцах голеней и стоп. Мышечные атрофии, как правило, симметричны. Поражаются перонеальная группа мышц и передняя большеберцовая мышца. Вследствие атрофии ноги резко сужаются в дистальных отделах и приобретают форму «перевернутых бутылок» или «ног аиста». Стопы деформируются, становятся «выеденными», с высоким сводом. Парез стол изменяет походку больных. Они ходят, высоко поднимая ноги: ходьба на пятках невозможна. Атрофии в дистальных отделах рук – мышцах тенара, гипотенара, а также в мелких мышцах кистей присоединяются спустя несколько лет после развития амиотрофических изменений в ногах. Атрофии в кистях симметричны. В тяжелых случаях при выраженных атрофкях кисти приобретают форму «когтистых», «обезьяньих». Мышечный тонус равномерно снижен в дистальных отделах конечностей. Сухожильные рефлексы изменяются неравномерно: ахилловы рефлексы снижаются в ранних стадиях болезни, а коленный рефлекс, рефлексы с трех– и двуглавой мышц плеча длительное время остаются сохранными. Чувствительные расстройства определяются нарушениями поверхностной чувствительности по периферическому типу («тип перчаток и носков»). Часто имеются вегетативно-трофические нарушения – гипергидроз и гиперемия кистей и стоп. Интеллект обычно сохранен.

Течение. Болезнь медленно прогрессирует. Прогноз в большинстве случаев благоприятен.

Диагностика и дифференциальный диагноз. Диагноз строится на основании данных генеалогического анализа (аутосомно-доминантный, аутосомно-рецессивный, рецессивный сцепленный с Х-хромосомой тип наследования), особенностей клиники (атрофии дистальных отделов конечностей, расстройства чувствительности по полиневритическому типу, медленное прогрессирующее течение), результатов глобальной, игольчатой и стимуляционной электромиографии (снижение скоростей проведения по чувствительным и двигательным волокнам периферических нервов) и в ряде случаев биопсии нервов.

Дифференцировать заболевание следует от дистальной миопатии Говерса–Веландера,

наследственной дистальной спинальной амиотрофии, миотонической дистрофии, периферических нейропатий, интоксикационных, инфекционных полиневритов и других болезней.

Лечение. Терапия прогрессирующих нервно-мышечных заболеваний направлена на улучшение трофики мышц, а также проводимости импульсов по нервным волокнам.

С целью улучшения трофики мыши назначают аденозинтрифосфорную кислоту, кокарбоксилазу, церебролизин, рибоксин, фосфаден, карнитина хлорид, метнонин, лейцин, глутаминовую кислоту. Анаболические гормоны назначают только в виде коротких курсов. Применяют витамины Е, А, группы В и С. Показаны средства, улучшающие микроциркуляцию: никотиновая кислота, ксантинол никотинат, никошпан, пентоксифиллин, пармидин. Для улучшения проводимости назначают антихолинэстеразные препараты: галантамин, оксазил, пиридостигмина бромид, стефаглабрина сульфат, амиридин.

Наряду с медикаментозной терапией применяют лечебную физкультуру. массаж и физиотерапию. Важна профилактика костно-суставных деформаций и контрактур конечностей.

В комплексном лечении больных используют следующие виды физиотерапии: электрофорез лекарственных средств (прозерин, хлорид кальция), диадинамические токи, миостимуляцию синусоидальными модулированными токами, электростимуляцию нервов, ультразвук, озокерит, грязевые аппликации, радоновые, хвойные, сульфидные и сероводородные ванны, оксигенобаротерапию. Показано ортопедическое лечение при контрактурах конечностей, умеренной деформации позвоночника и асимметричном укорочении конечностей. Показаны полноценные белки, калиевая диета, витамины.

Лечение должно быть индивидуальным, комплексным и продолжительным, состоять из последовательных курсов, включающих сочетание различных видов терапии.

24.1.3. Пароксизмальные миоплегии

Наследственные пароксизмальные миоплегии – группа нервно-мышечных заболеваний, характеризующихся внезапными приступами мышечной слабости и плегиями. Наиболее распространенными из наследственных пароксизмальных миоплегии являются гипо-, гипер– и нормокалиемическая формы. Патогенез неясен. Предполагается генетически детерминированный дефект мембраны сарколеммы, нарушающий проницаемость для ионов натрия и калия,

Гипокалиемическая форма пароксизмальной миоплегии (болезнь Вестфаля). Заболевание описано Вестфалем в 1895 г. Наследуется по аутосомно-доминантному типу.

Клинические проявления. Болезнь проявляется в возрасте 6–15 лет. Пароксизмы характеризуются внезапным в ночные или утренние часы развитием мышечной слабости, обездвиженности, снижением мышечного тонуса, сухожильных рефлексов, вегетативными расстройствами – лабильностью пульса, артериального давления, гипергидрозом. Приступы бывают парциальными, охватывающими небольшую группу мышц, и генерализованными. Во время приступа возникают нарушения сердечно-сосудистой деятельности: систолический шум, изменения ЭКГ. Сознание всегда сохранено. Средняя продолжительность приступа – несколько часов, крайне редко пароксизмы держатся несколько суток. Содержание калия в крови во время приступа менее 2 ммоль/л и ниже. Частота приступов вариабельна. Они провоцируются перееданием пищи, богатой углеводами, охлаждением, физическими нагрузками.

Лечение. Диета, богатая калием (чернослив, курага, картофель, изюм). Для купирования приступа назначают 10 % раствор хлорида калия внутрь (по 1 столовой ложке каждый час) или 0,5 % раствор в изотоническом растворе хлорида натрия внутривенно (2–2,5 г на 500 мл раствора в течение часа). Целесообразно применять также панангин внутривенно капельно.

Гиперкалиемическая форма пароксизмальной миоплегин (болезнь Гамсторп). Заболевание описано И.Гамсторп в 1956 г. Наследуется по аутссомно-доминантному типу.

Клинические проявления. Болезнь проявляется в возрасте 1–5 лет. Симптоматика сходна с пароксизмами при гипокалиемической форме и характеризуется внезапным развитием мышечной слабости, плегиями, снижением мышечного тонуса, сухожильных рефлексов, вегетативными расстройствами. В отличие от гипокалиемического гиперкалиемический

паралич развивается обычно днем, сопровождается выраженными парестезиями, сочетается со слабостью мышц лица, артикуляционного аппарата, имеет меньшую продолжительность (30–40 мин). Во время приступа содержание калия в крови повышается до 6–7 ммоль/л. Частота приступов вариабельна: от ежедневных до нескольких раз в месяц. В межприступные периоды неврологическая симптоматика отсутствует. Провоцирующими факторами являются голодание, физические нагрузки, вызывающие утомление.

Лечение. Диета с повышенным содержанием углеводов, поваренной соли, ограниченным количеством калия. Вводят 40 мл 40 % раствора глюкозы внутривенно вместе с инсулином подкожно; 20 мл 10 % раствора хлорида кальция внутривенно.

Нормокалиемический (периодический) паралич. Наследуется по аутосомно-доминантному типу.

Клинические проявления. Болезнь проявляется до 10-летнего возраста. Особенностью ее является сравнительно медленно (в течение нескольких суток) пароксизмально нарастающая умеренная слабость в мышцах туловища, конечностей и в жевательной мускулатуре, а также медленный (1–2 нед) регресс симптоматики. Провоцирующими факторами являются продолжительный сон, длительное пребывание в одной позе, переохлаждение.

Лечение. Диета, богатая поваренной солью. Назначают ацетазоламид (диакарб).

Течение. Все формы пароксизмальных миоплегий медленно прогрессируют. Прогноз при своевременно поставленном диагнозе, проведении экстренных мероприятий и дифференцированной медикаментозной терапии благоприятный.

Диагностика и дифференциальный диагноз. Диагноз строится на основании генеалогического анализа, особенностей клинической картины, с учетом возраста, в котором начинается заболевание, времени возникновения пароксизма (ночью, утром, днем, в неопределенное время), степени выраженности мышечной слабости, частоты и длительности приступа, провоцирующих факторов, данных лабораторного биохимического исследования (содержание биоэлектрической активности мышц).

Дифференцировать заболевание следует от миоплегий, развивающихся в результате первичных эндокринных заболеваний, – тиреотоксикоза, болезни Конна (первичный гиперальдостеронизм), болезни Аддисона и др.

Лечение. Показана диета, богатая поваренной солью. Назначают диакарб.

24.1.4. Миотонии

Миотонии – гетерогенная группа нервно-мышечных заболеваний, объединенная общим характерным комплексом нарушений мышечного тонуса, проявляющимся затруднением расслабления мышц после активного сокращения.

Различают наследственные миотонии (стационарные медленно прогрессирующие и периодические, рецидивирующие формы) и миотонические синдромы.

Врожденная миотония (болезнь Лейдена–Томсена). Заболевание впервые описано Лейденом в 1874 г. Томсен в 1876 г. обратил внимание на наследственную природу болезни на примере своей семьи (дети и многие родственники – 20 членов его семьи в 4 поколениях страдали миотонией).

Частота 0,3–0,7 на 100 000 населения. Наследуется по аутосомно-доминантному типу. Пенетрантность более высокая у лиц мужского пола.

Патогенез. Имеют значение нарушения проницаемости клеточной мембраны, изменение ионного и медиаторного обмена (нарушения функциональной взаимосвязи в звене кальций–тропонин–актомиозин), повышенная чувствительность ткани к ацетилхолину и калию.

Патоморфология. При световой микроскопии обнаруживается гипертрофия отдельных мышечных волокон; гистохимически определяется уменьшение размеров II типа мышечных волокон; при электронной микроскопии выявляются умеренная гипертрофия саркоплазматической сети, изменение формы и увеличение размера митохондрий, расширение телофрагмы миофибриллярных волокон.

Клинические проявления. Впервые симптомы заболевания проявляются преимущественно в возрасте 8–15 лет. Ведущими признаками служат миотонические спазмы – затруднения

расслабления мышц после активного напряжения. Миотонические спазмы локализуются в раз-личных группах мышц, чаще в мышцах кисти, ног, жевательных мышцах и круговых мышцах глаза. Сильное сжатие пальцев кисти, длительное статическое напряжение ног, смыкание челюстей, зажмуривание глаз вызывают тонические спазмы. Фаза расслабления мышц задерживается на продолжительное время, и больные не в состоянии быстро разжать кисти, изменить положение ног, открыть рот, глаза. Повторные движения уменьшают миотонические спазмы. Повышение механической возбудимости мышц определяется с помощью специальных приемов: при ударе неврологическим молоточком по возвышению I пальца происходит приведение его к кисти (от нескольких секунд до минуты) – «симптом большого пальца», при ударе перкуссионным молоточком по языку на нем появляется ямка, перетяжка – «симптом языка». Внешний вид больных своеобразен. Вследствие диффузных гипертрофии различных мышц они напоминают профессиональных атлетов. При пальпации мышцы плотные, твердые, однако объективно мышечная сила снижена. Сухожильные рефлексы нормальны, в тяжелых случаях снижены.

Течение. Болезнь медленно прогрессирует. Трудоспособность сохраняется в течение длительного времени.

Диагностика и дифференциальный диагноз. Диагноз строится на основании генеалогического анализа (аутосомно-доминантный тип наследования), особенностей клинической картины (атлетический тип телосложения, диффузные гипертрофии мышц, миотонический синдром), данных глобальной электромиографии (миотоническая реакция).

Дифференцировать заболевание следует от других форм миотоний, иногда – от псевдогипертрофических форм прогрессирующих мышечных дистрофий.

Лечение. Назначают дифенин (по 0,1–0,2 г 3 раза в день в течение 2–3 нед), диакарб (по 0,125 г 2 раза в день в течение 2–3 нед), препараты кальция (внутривенно 10 % раствор хлорида кальция по 10 мл или глюконат кальция внутримышечно). Предполагается, что дифенин оказывает тормозящее влияние на моно– и полисинаптическое проведение в ЦНС, а диакарб изменяет проницаемость мембран. Целесообразны физиотерапия в виде гальванического воротника и трусов с кальцием, лечебная гимнастика.

Дистрофическая миотония Россолимо–Штейнерта–Куршмана. Заболевание впервые описано Г. И. Россолимо в 1901 г., а впоследствии Штейнертом и Куршманом в 1912 г. Частота 2,5–5 на 100 000 населения. Наследуется по аутосомно-доминантному типу.

Патогенез. Неясен. Предполагается первичный дефект мембран.

Патоморфология. Методом световой микроскопии обнаруживают сочетание атрофированных и гипертрофированных мышечных волокон, разрастание соединительной ткани, замещение мышечной ткани жировой и соединительной. При электронной микроскопии определяются изменение размеров митохондрий, деструкции миофибриллярного аппарата, саркоплазматической сети.

Клинические проявления. Первые признаки заболевания проявляются в 10–20-летнем возрасте. Характерно сочетание миотонических, миопатических, нейроэндокринных, сердечно-сосудистых нарушений. Миотонический симптомокомплекс, как и при врожденной миотонии Томсена, проявляется миотоническими спазмами, повышенной механической возбудимостью. Степень выраженности миотонического феномена в поздних стадиях болезни при выраженной дистрофии мышц ослабевает. Миопатический синдром характеризуется патологической мышечной утомляемостью, слабостью, мышечными атрофиями, которые локализуются преимущественно в мышцах лица, шеи, дистальных отделов конечностей. Вследствие атрофии внешний вид больных своеобразен: голова опущена на шею, лицо амимичное, худое, особенно в височных областях, веки полуопущены, ноги и руки сужены в дистальных отделах. Типичны «выеденные» стопы, «обезьяньи» кисти. Походка перонеальная («степпаж»), иногда при атрофиях проксимальных групп мышц с компонентом «утиной». Мышечный тонус снижен, сухожильные рефлексы рано угасают. Нейроэндокринные расстройства многообразны. Наиболее выражены изменения в гонадах. У мужчин часто наблюдаются крипторхизм, снижение либидо, импотенция, у женщин – нарушения менструального цикла. У многих больных отмечаются раннее облысение, истончение и сухость кожи. Сердечно-сосудистые расстройства постоянны. Имеются полная или частичная блокада

ножек пучка Гиса, низкий вольтаж на ЭКГ, аритмия.

Заболевание медленно прогрессирует.

Диагностика и дифференциальный диагноз. Диагноз ставится на основании данных генеалогического анализа (аутосомно-доминантный тип наследования), особенностей клиники (сочетание миотонических, миопатических, нейроэндокринных, сердечно-сосудистых нарушений), результатов глобальной электромиографии (миотоническая реакция), биохимического исследования крови (инсулинорезистентность).

Дифференцировать заболевание следует от врожденной миотонии Томсена, других миотонических форм, прогрессирующих мышечных дистрофий – дистальной миопатии, невральной амиотрофии.

Лечение. Как и при врожденной миотонии, положительный эффект дают дифенин, диакарб. Показано применение анаболических стероидов (ретаболил, неробол, метиландростендиол). В диете следует уменьшить содержание калия.

24.2. Пирамидные и экстрапирамидные дегенерации

24.2.1. Семейный спастический паралич Штрюмпеля

Хроническое прогрессирующее наследственно-дегенеративное заболевание нервной системы, характеризующееся двусторонним поражением пирамидных путей в боковых и передних канатиках спинного мозга. А. Штрюмпель в 1866 г. отметил семейный характер болезни. Применяется также название «семейная спастическая параплегия Эрба–Шарко–Штрюмпеля».

Этиология и патогенез. Заболевание является наследственным, чаще передается по аутосомно-доминантному, реже – по аутосомно-рецессивному и сцепленному с полом (с Х-хромосомой) типу. Патогенез дегенерации и первичный биохимический дефект неизвестны.

Патоморфология. Наиболее часто поражаются поясничная и грудная части спинного мозга, реже – ствол головного мозга. Отмечается симметричное глиозное перерождение пирамидных путей в боковых и передних канатиках, пучках Голля. Описаны случаи дегенеративных изменений в клетках коры передней центральной извилины, передних рогов спинного мозга, мозжечковых проводниках.

Клинические проявления. Развитие заболевания постепенное. Наиболее часто первые симптомы появляются во втором десятилетии жизни, хотя отмечаются большие колебания возраста, в котором начинается болезнь. Вначале возникают скованность в ногах и быстрая утомляемость при ходьбе, нарастающие по мере прогрессирования заболевания. Развивается характерная спастическая походка, присоединяются варусная и эквиноварусная деформации стоп, изменения стоп по типу «стопы Фридрейха», сухожильные и мышечные контрактуры, особенно в голеностопных суставах. Постепенно слабость в нижних конечностях нарастает, однако полного паралича нижних конечностей не наблюдается. При клиническом обследовании больных уже в начальных стадиях заболевания обнаруживается повышение сухожильных рефлексов, рано появляются патологические рефлексы сгибательной и разгибательной групп (Бабинского, Оппенгейма, Россолимо, Гордона, Шеффера, Бехтерева–Менделя, Жуковского), клонусы стоп, коленных чашечек. Кожные рефлексы в большинстве случаев сохраняются, функции тазовых органов не нарушены. Расстройства чувствительности отсутствуют. Интеллект сохранен. Значительно позже в патологический процесс вовлекаются верхние конечности. Нередко к нижнему спастическому парапарезу присоединяются симптомы поражения зрительных и глазодвигательных нервов, нистагм, дизартрия, атаксия и интенционное дрожание.

Диагностика и дифференциальный диагноз. Диагноз обычно не вызывает затруднений при наличии семейного характера заболевания и типичной клинической картины.

В атипичных спорадических случаях заболевание следует отграничивать от спинальной формы рассеянного склероза, бокового амиотрофического склероза, опухолей спинного мозга и других патологических процессов различной этиологии, вызывающих компрессию спинного

мозга, а также фуникулярного миелоза, нейросифилиса и других форм мозжечково-пирамидных дегенерации. Для спинальной формы рассеянного склероза наряду с нижним спастическим парапарезом характерны ремитирующее течение, непостоянство и временная обратимость отдельных симптомов, нарушение функций тазовых органов, выпадение или асимметрия брюшных рефлексов и асимметрия симптомов поражения в целом, изменение иммунологических показателей крови и цереброспинальной жидкости. Решающее значение имеют данные о наследственном характере заболевания. В отличие от бокового амиотрофического склероза болезнь Штрюмпеля начинается в молодом возрасте, отсутствуют признаки поражения периферического мотонейрона (фасцикулярные подергивания, атрофия мелких мышц кисти, характерные изменения ЭМГ), бульбарных расстройств. При дифференциации от экстрамедуллярных опухолей и синдрома компрессии спинного мозга другой этиологии имеют значение сегментарные расстройства чувствительности, асимметрия поражения конечностей, наличие блока субарахноидального пространства и белково-клеточная диссоциация в цереброспинальной жидкости при люмбальной пункции, характерные для опухолей. При нейросифилисе в отличие от болезни Штрюмпеля в анамнезе имеются указания на кожные проявления. Ведущими в клинической картине являются симптомы поражения задних канатиков спинного мозга, определяются характерные зрачковые расстройства, изменения в крови, цереброспинальной жидкости.

Дифференциальная диагностика семейной спастической параплегии с другими дегенеративными поражениями спинного мозга бывает иногда затруднительной. Помогает выявление симптомов поражения других отделов нервной системы (мозжечковых, глазных и др.).

Течение и прогноз. Течение заболевания медленно прогрессирующее; отмечается более злокачественное течение при возникновении его в раннем возрасте. При позднем развитии болезни гипертония и гиперрефлексия преобладают над двигательными нарушениями. Прогноз для жизни благоприятный. Степень утраты трудоспособности зависит от выраженности нарушения функций нервной системы.

Лечение. Симптоматическое. Назначают препараты, снижающие мышечный тонус, – мидокалм, баклофен, изопротан (скутамил), транквилизаторы: сибазон (седуксен), нозепам (тазепам), хлозепид (элениум). Показаны физиотерапевтические процедуры, парафиновые аппликации на мышцы нижних конечностей. Применяются точечный массаж, рефлексотерапия, лечебная физкультура, при необходимости – ортопедические мероприятия. Показаны курсы общеукрепляющего лечения: витамины группы В, метаболические препараты: пирацетам (ноотропил), пиридитол (энцефабол), аминалон, церебролизин, аминокислоты, АТФ, кокарбоксилаза, препараты, улучшающие микроциркуляцию.

24.2.2. Болезнь Паркинсона

Заболевание впервые описано английским врачом Джеймсом Паркинсоном, который назвал его дрожательным параличом. В 1877 г. Жан Мартен Шарко дополнил клиническую характеристику болезни. Заболевание встречается у 60–140 на 100 000 населения; частота его резко увеличивается с возрастом. Согласно статистическим данным, дрожательный паралич встречается у 1 % населения до 60 лет и у 5 % более старшего возраста. Мужчины болеют несколько чаще, чем женщины.

Этиология и патогенез. Клинические проявления дрожательного паралича и синдрома паркинсонизма возникают в результате перенесенных острых и хронических инфекций нервной системы (эпидемический энцефалит Экономо, клещевой, вирусный и другие виды энцефалитов). Причинами болезни могут служить церебральный атеросклероз, сосудистые заболевания головного мозга, опухоли, травмы нервной системы, длительное использование препаратов фенотиазинового ряда (аминазин, трифтазин), производных раувольфии, метилдофа – лекарственный паркинсонизм. Паркинсонизм может развиваться при острой или хронической интоксикации окисью углерода и марганца. В возникновении акинетико-ригидного синдрома может иметь значение наследственно обусловленное нарушение обмена катехоламинов в мозге или неполноценность ферментных систем, контролирующих этот обмен. Часто выявляется

семейный характер заболевания при аутосомно-доминантном типе наследования. Подобные случаи относят к болезни Паркинсона. Различные экзо– и эндогенные факторы (атеросклероз, инфекции, интоксикации, травмы) способствуют проявлению генуинных дефектов в механизмах обмена катехоламинов в подкорковых ядрах и возникновению заболевания.

Основным патогенетическим звеном дрожательного паралича и синдрома паркинсонизма является нарушение обмена катехоламинов (дофамина, норадреналина) в экстрапирамидной системе. Дофамин выполняет самостоятельную медиаторную функцию в реализации двигательных актов. В норме концентрация дофамина в базальных узлах во много раз превышает его содержание в других структурах нервной системы. Ацетилхолин является медиатором возбуждения между полосатым телом, бледным шаром и черным веществом. Дофамин является его антагонистом, действуя тормозяще. При поражении черного вещества и бледного шара снижается уровень дофамина в хвостатом ядре и скорлупе, нарушается соотношение между дофамином и норадреналином, возникает расстройство функций экстрапирамидной системы. В норме импульсация модулируется в сторону подавления хвостатого ядра, скорлупы, черного вещества и стимулирования бледного шара. При выключении функции черного вещества возникает блокада импульсов, поступающих из экстрапирамидных зон коры большого мозга и полосатого тела к передним рогам спинного мозга. В то же время к клеткам передних рогов поступают патологические импульсы из бледного шара и черного вещества. В результате усиливается циркуляция импульсов в системе альфа– и гамма-мотонейронов спинного мозга с преобладанием альфа-активности, что приводит к возникновению паллидарно-нигральной ригидности мышечных волокон и тремора – основных признаков паркинсонизма.

Патоморфология. Основные патологоанатомические изменения при паркинсонизме наблюдаются в черном веществе и бледном шаре в виде дегенеративных изменений и гибели нервных клеток. На месте погибших клеток возникают очаги разрастания глиальных элементов или остаются пустоты.

Клинические проявления. Основной клинический синдром – акинетико-ригидный или гипертонически-гипокинетический. Для дрожательного паралича и паркинсонизма характерны гипо– и акинезия. Появляется своеобразная сгибательная поза: голова и туловище наклонены вперед, руки полусогнуты в локтевых, лучезапястных и фаланговых суставах, нередко плотно приведены к боковым поверхностям грудной клетки, туловища, ноги полусогнуты в коленных суставах. Отмечается бедность мимики. Темп произвольных движений с развитием заболевания постепенно замедляется, иногда довольно рано может наступить полная обездвиженность. Походка характеризуется мелкими шаркаюшими шагами. Нередко наблюдается склонность к непроизвольному бегу вперед (пропульсии). Если толкнуть больного вперед, он бежит, чтобы не упасть, как бы «догоняя свой центр тяжести». Часто толчок в грудь ведет к бегу назад (ретропульсии), в сторону (латеропульсии). Эти движения наблюдаются также при попытке сесть, встать, откинуть голову назад. Часто при резко выраженном синдроме позы больного напоминают каталептические. Акинез и пластическая гипертония особенно резко проявляются в мускулатуре лица, жевательных и затылочных мышцах, мышцах конечностей. При ходьбе отсутствуют содружественные движения рук (ахейрокинез). Речь тихая, монотонная, без модуляций, с наклонностью к затуханию в конце фразы.

При пассивном движении конечностью отмечаются своеобразное мышечное сопротивление вследствие повышения тонуса мышц-антагонистов, феномен «зубчатого колеса» (возникает впечатление, что суставная поверхность состоит из сцепления двух зубчатых колес). Повышение тонуса мыщц-антагонистов при пассивных движениях можно определить следующим приемом: если поднять голову лежащего, а потом резко отпустить руку, то голова не упадет на подушку, а опустится относительно плавно. Иногда голова в положении лежа несколько приподнята – феномен «воображаемой подушки».

Тремор – характерный, хотя и не обязательный для синдрома паркинсонизма симптом. Это ритмичное, регулярное, непроизвольное дрожание конечностей, лицевой мускулатуры, головы, нижней челюсти, языка, более выраженное в покое, уменьшающееся при активных движениях. Частота колебаний 4–8 в секунду. Иногда отмечаются движения пальцами в виде «скатывания пилюль», «счета монет». Тремор усиливается при волнениях, практически

исчезает во сне.

Психические нарушения проявляются утратой инициативы, активности, сужением кругозора и интересов, резким понижением различных эмоциональных реакций и аффектов, а также некоторой поверхностью и медлительностью мышления (брадифрения). Наблюдаются брадипсихия – трудное активное переключение с одной мысли на другую, акайрия – прилипчивость, вязкость, эгоцентризм. Иногда возникают пароксизмы психического возбуждения.

Вегетативные нарушения проявляются в виде сальности кожи лица и волосистой части головы, себореи, гиперсаливации, гипергидроза, трофических нарушений в дистальных отделах конечностей. Выявляется нарушение постуральных рефлексов. Иногда специальными методами исследования определяется нерегулярное по частоте и глубине дыхание. Сухожильные рефлексы, как правило, без отклонений. При атеросклеротическом и постэнцефалитическом паркинсонизме могут определяться повышение сухожильных рефлексов и другие признаки пирамидной недостаточности. При постэнцефалитическом паркинсонизме встречаются так называемые окулогирные кризы – фиксация взора кверху в течение нескольких минут или часов; иногда голова при этом запрокинута. Кризы могут сочетаться с нарушением конвергенции и аккомодации (прогрессирующий супрануклеарный паралич).

Принято различать несколько клинических форм дрожательного паралича и паркинсонизма; ригидно-брадикинетическую, дрожательно-ригидную и дрожательную. *Ригидно-брадикинетическая форма* характеризуется повышением тонуса мышц по пластическому типу, прогрессирующим замедлением активных движений вплоть до обездвиженности; появляются мышечные контрактуры, флексорная поза больных. Эта форма паркинсонизма, наиболее неблагоприятная по течению, чаще наблюдается при атеросклеротическом и реже при постэнцефалитическом паркинсонизме. *Дрожательно-ригидная форма* характеризуется тремором конечностей, преимущественно их дистальных отделов, к которому с развитием заболевания присоединяется скованность произвольных движений. Для *дрожательной формы* паркинсонизма характерно наличие постоянного или почти постоянного средне– и крупноамплитудного тремора конечностей, языка, головы, нижней челюсти. Тонус мышц нормальный или несколько повышен. Темп произвольных движений сохранен. Эта форма чаще встречается при постэнцефалитическом и посттравматическом паркинсонизме.

Данные лабораторных и функциональных исследований. При посттравматическом паркинсонизме выявляется повышение давления цереброспинальной жидкости при нормальном клеточном и белковом ее составе. При паркинсонизме, возникающем вследствие отравления окисью углерода, в крови обнаруживается карбоксигемоглобин, при марганцевом паркинсонизме – следы марганца в крови, моче, цереброспинальной жидкости. Глобальная электромиография при дрожательном параличе и паркинсонизме выявляет нарушение электрогенеза мышц – повышение биоэлектрической активности мышц в покое и наличие ритмических групповых разрядов потенциалов. При электроэнцефалографии обнаруживаются преимущественно диффузные негрубые изменения биоэлектрической активности головного мозга.

Диагностика и дифференциальный диагноз. В первую очередь следует дифференцировать болезнь Паркинсона от синдрома паркинсонизма. Для постэнцефалитического паркинсонизма характерны глазодвигательные симптомы; могут наблюдаться кривошея, явления торсионной дистонии, которые никогда не наблюдаются при дрожательном параличе. Встречаются нарушения сна, дыхательные дискинезии с приступами зевоты, кашля, адипозогенитальные нарушения, вегетативные пароксизмы. Посттравматический паркинсонизм достоверно можно диагностировать у больных молодого и среднего возраста. Заболевание развивается после тяжелой, иногда повторной черепно-мозговой травмы. Для посттравматического паркинсонизма нехарактерны антеретропульсии, судорога взора, расстройства жевания, глотания, дыхания, каталептоидные явления. В то же время часто встречаются вестибулярные расстройства, нарушение интеллекта и памяти, зрительные галлюцинации (вследствие поражения коры большого мозга). Нередко отмечаются регредиентное течение или стабилизация патологического процесса. Для диагностики марганцевого паркинсонизма имеют

значение анамнез (сведения о работе в контакте с марганцем или его окислами), обнаружение марганца в биологических жидкостях. Диагностика оксиуглеродного паркинсонизма базируется на определении в крови карбоксигемоглобина.

При атеросклеротическом паркинсонизме дрожание и ригидность сочетаются с признаками церебрального атеросклероза или возникают после острых нарушений мозгового кровообращения. Выявляются очаговые неврологические симптомы в виде пирамидной недостаточности, выраженных псевдобульбарных симптомов. Часто определяется унилатеральность ригидности и скованности. В крови обнаруживается дислипидемия, характерная для атеросклероза. Регистрируются определенные изменения РЭГ в виде уплощения пульсовых волн.

Клиническая картина, напоминающая болезнь Паркинсона, может наблюдаться при сенильной атеросклеротической деменции, для которой наиболее характерны грубые психические расстройства вплоть до деменции. Ригидность и скованность выражены умеренно, тремор, как правило, отсутствует. Отдельные клинические проявления паркинсонизма могут обнаруживаться при других наследственно-дегенеративных заболеваниях нервной системы: атаксии Фридрейха, оливопонтоцеребеллярной атрофии, ортостатической гипокинезии, болезни Крейтцфельда-Якоба. При этих заболеваниях наряду с акинетико-ригидными симптомами имеются прогрессирующие явления мозжечковой атаксии.

Течение и прогноз. Заболевание неуклонно прогрессирует. Исключение составляют некоторые формы, обусловленные лекарственными интоксикациями (при отмене препаратов может наступить улучшение состояния). Общепризнано, что лечение в начальной стадии позволяет уменьшить выраженность симптомов, замедлить прогрессирование заболевания. В поздних стадиях лечебные мероприятия менее эффективны. Заболевание приводит к инвалидизации в течение нескольких лет. Даже лечение леводопой в настоящее время замедляет течение на непродолжительное время. Это подтверждает положение, что в основе заболевания лежит не только первичный биохимический дефект, но и еще не изученный нейропатологический процесс.

Лечение. Лечение больных с дрожательным параличом и синдромом паркинсонизма должно быть комплексным, длительным и включать специфические антипаркинсонические препараты, седативные средства, физиотерапевтические процедуры, лечебную физкультуру, психотерапию с учетом этиологического фактора, возраста больных, клинической формы и стадии болезни, а также наличия сопутствующих заболеваний. При легких формах вначале назначают амантадин (мидантан) и парасимпатолитики, так как они вызывают меньше побочных явлений. Применяют центральные парасимпатолитики (циклодол, наркопан), пиридоксин, амантадин, агонисты дофаминовых рецепторов (бромокриптин, лизурид).

При выраженных клинических проявлениях паркинсонизма в настоящее время базисным препаратом является леводопа, обычно в сочетании с ингибитором декарбоксилазы. Дозы увеличивают медленно, в течение нескольких недель, до получения клинического эффекта. Побочные действия препарата – дистонические нарушения и психозы. Леводопа, попадая в ЦНС, декарбоксилируется в допамин, необходимый для нормальной функции базальных ганглиев. Препарат влияет прежде всего на акинезию и в меньшей степени – на другие симптомы. При сочетании леводопы с ингибитором декарбоксилазы можно уменьшить дозу леводопы и тем самым уменьшить риск развития побочных явлений.

В арсенале симптоматических антипаркинсонических средств большое место занимают холинолитические препараты, которые, блокируя м– и н-холинорецепторы, способствуют расслаблению поперечнополосатой и гладкой мускулатуры, уменьшают насильственные движения и явления брадикинезии. Это естественные и синтетические атропиноподобные препараты: беллазон (ромпаркин), норакин, комбипарк. Применяют также препараты фенотиазинового ряда: динезин, депаркол, парсидол, дипразин. Основная причина многообразия медикаментозных препаратов, используемых для лечения паркинсонизма, в недостаточной их лечебной эффективности, наличии побочных явлений, индивидуальной непереносимости и быстром привыкании к ним.

Хирургическое лечение. Несмотря на большие успехи, достигнутые в медикаментозном лечении паркинсонизма, возможности его в ряде случаев ограничены.

Наиболее широко применяемый препарат леводопа в большей степени способствует устранению таких симптомов болезни, как акинезия, общая скованность, в меньшей степени он влияет на ригидность мышц и тремор. Приблизительно у 25 % больных этот препарат практически неэффективен или плохо переносится.

В этих случаях возникают показания для стереотаксической операции на подкорковых узлах. Обычно производится локальное разрушение вентролатерального ядра зрительного бугра, субталамических структур или бледного шара.

С помощью операции удается в большинстве случаев добиться положительного эффекта – снижения мышечного тонуса, ослабления или прекращения тремора, уменьшения гипокинезии.

Операция обычно выполняется на стороне, противоположной той, на которой преобладают симптомы паркинсонизма. При показаниях производится двустороннее разрушение подкорковых структур.

В последние годы для лечения паркинсонизма используется также имплантация эмбриональной ткани надпочечника в полосатое тело. О клинической эффективности таких операций пока говорить преждевременно.

Стереотаксические операции на подкорковых структурах применяются также и при других заболеваниях, сопровождающихся насильственными движениями (гемибаллизм, хореоатетоз, кривошея и некоторые другие).

Трудоспособность при болезни Паркинсона и паркинсонизме зависит от степени выраженности двигательных нарушений, вида профессиональной деятельности. При легких и умеренных нарушениях двигательных функций больные длительно сохраняют трудоспособность при различных видах умственного труда, а также работах, не связанных с физическим напряжением и выполнением точных и координированных движений. При выраженных проявлениях заболевания больные нетрудоспособны и нуждаются в посторонней помощи.

24.2.3. Гепатоцеребральная дистрофия

Гепатоцеребральная дистрофия (гепатолентикулярная дегенерация, болезнь Вестфаля–Вильсона–Коновалова) – хроническое прогрессирующее наследственно-дегенеративное заболевание, характеризующееся сочетанным поражением подкорковых узлов ЦНС и печени. Описано в 1883 г. К. Вестфалем и в 1912 г. С. Вильсоном. Термин «Гепатоцеребральная дистрофия» предложен Н.В. Коноваловым.

Этиология и патогенез. Заболевание наследственное. Тип наследования аутосомно-рецессивный. Ведущим патогенетическим звеном является генетически обусловленное нарушение синтеза белка церулоплазмина, входящего в состав а2-глобулина, транспортирующего медь. Вследствие этого создается высокая концентрация меди в крови и происходит ее отложение в органах и тканях, преимущественно в печени, мозге, роговице, а также в почках и других органах. Токсическое действие меди связано с блоком сульфгидрильных групп в окислительных ферментах, что приводит к нарушению окислительно-восстановительных процессов в клетке.

Патоморфология. В мозге, печени, почках, селезенке, роговице, радужной оболочке, хрусталике глаза определяются дегенеративные изменения, наиболее выраженные в подкорковых ядрах. Обнаруживаются также дистрофические изменения нервных клеток, очаговые размягчения мозговой ткани с образованием микрокист, разрастанием глии. Выявляются изменения мелких сосудов мозговой ткани, кровоизлияния вокруг них, периваскулярный отек. Постоянным признаком заболевания является цирроз печени.

Клинические проявления. Складываются из симптомов поражения ЦНС и внутренних органов. У больных появляются и нарастают мышечная ригидность, разнообразные гиперкинезы, псевдобульбарные симптомы, прогрессирующее снижение интеллекта, нарушения функции печени и изменение радужной оболочки. Ведущим является синдром экстрапирамидных расстройств: ригидность мышц туловища, конечностей, лица, глотки и как следствие этого – нарушения походки, глотания, речи. Параллельно возникают гиперкинезы различного характера: тремор, атетоз, торсионная дистония, интенционное дрожание,

усиливающиеся при попытке выполнения произвольных движений. Гиперкинезы имеют неритмичный характер.

В зависимости от выраженности и сочетания клинических проявлений, возраста, в котором возникло заболевание, и степени поражения печени выделяют четыре формы гепатоцеребральной дистрофии.

1. Ранняя ригидно-аритмогиперкинетическая форма имеет наиболее злокачественное течение. Неврологические проявления развиваются в возрасте 7–15 лет. Этому, как правило, предшествуют признаки поражения печени. В клинической картине преобладают мышечная ригидность и гиперкинезы.

2. Дрожательно-ригидная и дрожательная формы, проявляющиеся в более позднем возрасте (17–20 лет). Характеризуются одновременным появлением ригидности и дрожания, которое часто бывает первым признаком заболевания; постепенно нарастая, оно может становиться общим, захватывая мышцы туловища, конечностей, лица, челюстей, мягкого неба, надгортанника, голосовых связок, дыхательную мускулатуру, диафрагму. Нарушается глотание, речь становится скандированной. Часто отмечаются выраженные изменения психики.

3. Экстрапирамидно-корковая форма, выделенная Н.В. Коноваловым, отличается расстройством высших мозговых функций, наличием параличей, часто эпилептических припадков, грубым снижением интеллекта с изменениями личности.

4. Абдоминальная форма характеризуется преимущественным нарушением функции печени. Неврологические симптомы присоединяются в более поздних стадиях болезни.

Течение и прогноз. Течение неуклонно прогрессирующее. Продолжительность жизни зависит от клинической формы заболевания, своевременности начатого лечения. Средняя продолжительность жизни больных без лечения около 6 лет.

Данные лабораторных и функциональных исследований. В сыворотке крови обнаруживаются значительное снижение содержания церулоплазмина (ниже 10 ЕД при норме 25–45 ЕД), гипопротеинемия, гиперкупрурия (до 1000 мкг/сут и выше при норме 150 мкг/сут) и гипераминоацидурия (до 1000 мг/сут при норме 350 мг/сут). Возможны также повышение содержания аммиака в крови, изменение печеночных проб. Патогномоничным признаком гепатоцеребральной дистрофии является роговичное кольцо Кайзера–Флейшера, которое представляет собой отложение пигмента, содержащего медь, по периферии радужной оболочки.

Дифференциальный диагноз. Заболевание следует дифференцировать от летаргического энцефалита, малой хореи, дегенеративных подкорковых заболеваний, рассеянного склероза. Выявление семейного анамнеза, характерной клинической картины, роговичного кольца Кайзера–Флейшера, низкого уровня церулоплазмина в крови и повышения экскреции меди с мочой у больных и их родственников позволяет поставить диагноз гепатоцеребральной дистрофии.

Лечение. Основной целью лечения является выведение из организма избытка меди. Для этого используют тиоловые препараты, к которым относятся унитиол, декаптол и D-пеницилламин. Дозы подбираются индивидуально. 0-пеницилламин в среднем назначают в дозе от 0,45 до 2 г в сутки после еды. Препарат необходимо принимать в течение всей жизни.

Наиболее эффективно лечение в ранних стадиях болезни. Унитиол назначают повторными курсами по 5 мл 5 % раствора внутримышечно ежедневно или через день (на курс 25 инъекций с перерывом между курсами 5–6 мес). Лечение сочетают с препаратами, улучшающими функции печени. Рекомендуется специальная диета с ограничением продуктов, богатых медью (печень, грибы, шоколад, устрицы и др.), животных жиров, белков. Пища должна быть богата витаминами и углеводами.

24.2.4. Торсионная дистопия

Хроническое прогрессирующее заболевание нервной системы, клинически проявляющееся изменениями мышечного тонуса и непроизвольными тоническими сокращениями мышц туловища и конечностей.

Этиология и патогенез. Различают идиопатическую (семейную) торсионную и симптоматическую дистонию. Тип наследования при идиопатической торсионной дистонии как

аутосомно-доминантный, так и аутосомно-рецессивный. Симптоматическая торсионная дистония встречается при гепатоцеребральной дистрофии, хорее Гентингтона, опухолях мозга, эпидемическом энцефалите, детском церебральном параличе. Имеются указания, что в патогенезе наследственной торсионной дистонии имеет значение нарушение допаминового обмена. При обследовании у этих больных обнаруживается повышение содержания допамин-?-гидроксилазы в сыворотке крови.

Патоморфология. Дистрофические изменения обнаруживаются преимущественно в мелких нейронах в области скорлупы чечевицеобразного ядра, реже – в других базальных ганглиях.

Клинические проявления. Развивается заболевание постепенно, в 2/3 случаев в возрасте до 15 лет. В детском возрасте первыми симптомами болезни могут быть нарушение походки, спастическая кривошея; у взрослых чаще встречаются первично-генерализованные формы. В результате нарушения соотношения функции мышц-синергистов и антагонистов возникают насильственные длительные тонические сокращения мышц туловища, головы, тазового пояса, конечностей, обычно ротаторного характера, сочетающиеся с атетоидными движениями в пальцах. Создается впечатление, что мышцы постоянно сокращаются для преодоления действия антагонистов. Возникающие позы, даже самые неудобные, сохраняются в течение длительного времени. Гиперкинезы усиливаются при волнении, активных движениях, во сне исчезают. Постепенно, по мере прогрессирования заболевания, поза пациента становится постоянно дистонической, с усиленным поясничным лордозом, флексией бедер, медиальной ротацией рук и ног. В зависимости от распространенности дистонических явлений выделяют локальную и генерализованную формы заболевания. При локальных дистонических симптомах возникает тоническое сокращение отдельных мышечных групп, нарушаются произвольные движения и возникает аномальная поза. К таким симптомам относятся спастическая кривошея, писчий спазм, оромандибулярная дистония (открывание и закрывание рта и непроизвольные движения языка), блефароспазм, щечно-лицевая, щечно-язычная дистония, хореоатетоз.

Течение и прогноз. Заболевание в большинстве случаев неуклонно прогрессирует. Иногда отмечаются различной длительности ремиссии. Быстро происходит глубокая инвалидизация больных и наступает летальный исход, особенно при генерализованной форме.

Лечение. Длительное, симптоматическое. Применяют комбинации холинолитиков и седативных препаратов, в некоторых случаях эффективно использование леводопы. Назначается также галоперидол или резерпин. Очень редко прибегают к стереотаксическим операциям на подкорковых ядрах.

24.2.5. Хорея Гентингтона

Хроническое прогрессирующее наследственно-дегенеративное заболевание, характеризующееся нарастающим хореическим гиперкинезом и деменцией. Описано Дж.Гентингтоном в 1872 г. Частота хореи Гентингтона от 2 до 7 случаев на 100 000 населения. Применяется также термин «деменция хореическая».

Этиология и патогенез. Заболевание наследственное. Тип наследования аутосомно-доминантный с высокой пенетрантностью (80–85 %). Мужчины болеют чаще. Патогенез изучен недостаточно. В клетках головного мозга в ряде случаев обнаружен недостаток ГАМК, в клетках черного вещества – повышение содержания железа, имеются нарушения допаминового обмена. Изучен патофизиологический механизм двигательных расстройств. Блок стрионигральных связей обусловливает отсутствие контроля над содружественностью движений и мышечного тонуса со стороны черного вещества, которое передает полученные от премоторной зоны коры импульсы к клеткам передних рогов спинного мозга в нерегулярной последовательности.

Патоморфология. Обнаруживается атрофия мозга. В подкорковых ганглиях, преимущественно в скорлупе и хвостатом ядре, определяются грубые дегенеративные изменения мелких и крупных клеток, уменьшение их числа, разрастание глиальных элементов.

Клинические проявления. Возникает заболевание обычно в возрасте 30 лет и старше. Первыми симптомами могут быть интеллектуальные расстройства, в дальнейшем посгепенно

развивается деменция. Одновременно появляются хореические гиперкинезы: быстрые, неритмичные, беспорядочные движения в различных мышечных группах. Выполнение произвольных движений затруднено вследствие гиперкинезов и сопровождается рядом ненужных движений. Так, например, при ходьбе больные гримасничают, жестикулируют, приседают, широко расставляют руки. Однако даже при выраженном гиперкинезе, особенно в начале болезни, они могут его сознательно подавлять. Речь затруднена и также сопровождается излишними движениями. Мышечный тонус снижен. Парезы конечностей и другие очаговые неврологические симптомы не определяются. Нередко наблюдаются эндокринные и нейротрофические расстройства. В 5–16 % случаев диагностируется атипичный акинетико-ригидный вариант хореи Гентингтона. При этом развивается акинетико-ригидный синдром в сочетании с прогрессирующей интеллектуальной деградацией и умеренно выраженным хореическим гиперкинезом. Из насильственных движений преобладает хореоатетоз.

Течение. Заболевание неуклонно прогрессирует. Длительность его 5–10 лет с момента возникновения первых симптомов. Более доброкачественное течение отмечается при атипичной акинетико-ригидной форме.

Данные лабораторных и функциональных исследований. На ЭЭГ отмечаются диффузные изменения биоэлектрической активности мозга. При компьютерной и МР-томографии выявляются расширение желудочков и так называемое вдавление таламуса, если заболевание связано с поражением его мелких клеток, обнаруживаются признаки атрофии коры большого мозга. Имеются указания на возможность ранней, доклинической диагностики заболевания на основании исследования чувствительности лимфоцитов крови к рентгеновскому облучению.

Диагностика и дифференциальный диагноз. Диагноз может вызывать затруднения в атипичных случаях хореи Гентингтона.

Во всех случаях большое значение имеют семейный характер заболевания, выявление других очаговых симптомов поражения мозга, характер течения заболевания, изменения в цереброспинальной жидкости и другие диагностические критерии.

Дифференцировать хорею Гентингтона следует от хореического синдрома, возникающего при опухолях головного мозга, от сифилиса, энцефалитов, сосудистых заболеваний, а также старческой (сенильной) хореи.

Лечение. Для подавления гиперкинеза назначают антагонисты допамина. Это препараты фенотиазинового ряда – трифтазин (7,5–10 мг в сутки) в сочетании с транквилизаторами, допегитом, резерпином. Попытки лечения больных, страдающих хореей Гентингтона, с помощью стереотаксических операций оказались безуспешными.

24.2.6. Болезнь Фридрейха

Семейная атаксия Фридрейха – наследственное дегенеративное заболевание нервной системы, характеризующееся синдромом поражения задних и боковых канатиков спинного мозга. Тип наследования аутосомно-рецессивный, с неполной пенетрантностью патологического гена. Мужчины и женщины болеют одинаково часто.

Патоморфология. Обнаруживаются дегенеративные изменения в проводящих путях задних и боковых канатиков спинного мозга, преимущественно пучков Голля, в меньшей степени – Бурдаха, Флексига, Говерса, волокнах пирамидного пути, задних корешках, а также в клетках коры мозжечка, подкорковых ганглиев, коры большого мозга.

Клинические проявления. Начало заболевания относится к 6–15-летнему возрасту. Первым симптомом болезни является неустойчивая походка, которая была охарактеризована Шарко как табетически-мозжечковая. В ранних стадиях атаксия выражена преимущественно в ногах. По мере прогрессирования заболевания нарушения координации распространяются на верхние конечности и лицо. При неврологическом обследовании выявляются крупноразмашистый нистагм, атаксия в руках и ногах, адиадохокинез, дисметрия, скандированная речь, расстройства мышечно-суставного чувства и вибрационной чувствительности. Меняется почерк. Ранним симптомом является снижение, а затем угасание сухожильных и периостальных рефлексов. Мышечный тонус понижен. В более поздних

стадиях болезни присоединяются афферентный парез нижних, а затем верхних конечностей, нередки патологические пирамидные рефлексы, дистальные мышечные атрофии. Интеллект снижен.

Заболевание медленно прогрессирует. Средняя продолжительность жизни 10–15 лет с момента его развития.

Диагностика и дифференциальный диагноз. Заболевание распознается на основании характерных симптомов – деформаций стоп по типу стопы Фридрейха (высокий свод, экстензия основных фаланг пальцев стопы и флексия концевых фаланг), поражения миокарда, эндокринных расстройств.

Дифференцировать заболевание следует от церебрального сифилиса, рассеянного склероза, фуникулярного миелоза и других форм мозжечковых дегенерации.

Лечение. Применяются симптоматические средства: общеукрепляющие препараты, лечебная физкультура, массаж. В некоторых случаях производится хирургическая коррекция деформации стоп.

24.2.7. Наследственная мозжечковая атаксия Пьера Мари

Мозжечковая атаксия Пьера Мари – наследственное дегенеративное заболевание с преимущественным поражением мозжечка и его проводящих путей. Тип наследования аутосомно-доминантный. Возникает заболевание в возрасте 20 лет и старше.

Патоморфология. Выявляется дегенеративное поражение клеток коры и ядер мозжечка, спиноцеребеллярных путей в боковых канатиках спинного мозга, в ядрах моста и продолговатого мозга.

Клинические проявления. Заболевание проявляется нарушениями функций мозжечка и его связей. Наблюдаются атаксия при выполнении координаторных проб, нарушение походки, скандированная речь, интенционное дрожание, нистагм. Мозжечковые симптомы сочетаются с умеренными или выраженными признаками пирамидной недостаточности (повышение сухожильных и периостальных рефлексов, клонусы стоп), а иногда с глазодвигательными нарушениями (косоглазие, птоз, недостаточность конвергенции). Характерным признаком является в различной степени выраженное снижение интеллекта.

Диагностика и дифференциальный диагноз. Наибольшие трудности возникают при дифференциации наследственной мозжечковой атаксии Пьера Мари и атаксии Фридрейха. Нужно учитывать тип наследования заболевания, возраст, в котором развиваются первые симптомы, характер изменения сухожильных рефлексов (при атаксии Фридрейха они снижены), наличие зрительных и глазодвигательных расстройств при атаксии Пьера Мари, деформации стоп и скелета. Рассеянный склероз в отличие от семейной атаксии Пьера Мари характеризуется ремитирующим течением, большей выраженностью нижнего спастического парапареза, расстройством функций тазовых органов.

Лечение. Симптоматическое.

24.2.8. Оливопонтоцеребеллярные дегенерации

Группа наследственных заболеваний нервной системы, характеризующихся дегенеративными изменениями нейронов мозжечка, ядер нижних олив и моста мозга, в ряде случаев – ядер черепных нервов каудальной группы, в меньшей степени – поражением проводящих путей и клеток передних рогов спинного мозга, базальных ганглиев. Заболевания отличаются типом наследования и различным сочетанием клинических симптомов. По классификации Кенигсмарка и Вайнера различают 5 типов оливопонтоцеребеллярных дегенерации.

Тип I – оливопонтоцеребеллярная дегенерация Менделя. Наследуется по аутосомно-доминантному типу. Течение медленно прогрессирующее. Проявляться может в возрасте от 11 до 60 лет. Клиническая картина складывается из симптомов поражения мозжечка (атаксия, мышечная гипотония, скандированная речь с элементами дизартрии, интенционное дрожание), ядер каудальных черепных нервов (дизартрия, дисфагия), подкорковых ганглиев

(гиперкинезы); реже выявляются пирамидные и глазодвигательные симптомы.

Тип II – оливопонтоцеребеллярная дегенерация Фиклера–Винклера. Наследуется по аутосомно-рецессивному типу. Проявляется в возрасте от 20 до 80 лет симптомами поражения мозжечка, преимущественно атаксией в конечностях. Чувствительность и сухожильные рефлексы не изменены. Парезов не наблюдается.

Тип III – оливопонтоцеребеллярная дегенерация с ретинальной дегенерацией. Наследуется по аутосомно-доминантному типу. Возникает в молодом возрасте. Наряду с мозжечковыми и экстрапирамидными симптомами определяется прогрессирующее снижение остроты зрения вследствие пигментной дегенерации ганглиозных клеток сетчатки.

Тип IV – оливопонтоцеребеллярная дегенерация Шута–Хайкмана. Наследуется по аутосомно-доминантному типу. Проявляется в детском и молодом возрасте. Кроме мозжечковых симптомов, выявляется поражение ядер VII, IX, X и XII пар черепных нервов (паралич лицевого нерва, бульбарные симптомы) и задних канатиков спинного мозга (расстройства мышечно-суставного чувства и вибрационной чувствительности).

Тип V – оливопонтоцеребеллярная дегенерация с деменцией, офтальмоплегией и экстрапирамидными нарушениями. Тип наследования аутосомно-доминантный. Развивается в среднем возрасте. Характеризуется деменцией, прогрессирующей офтальмоплегией, экстрапирамидными и мозжечковыми симптомами.

Дифференцировать оливопонтоцеребеллярные дегенерации следует от наследственной атаксии Фридрейха и Пьера Мари, прогрессирующих форм рассеянного склероза, опухолей мозжечка, ювенильных форм паркинсонизма.

Лечение. Симптоматическое. Проводят курсы неспецифического общеукрепляющего лечения, массаж, лечебную физкультуру.

Глава 25.
Миастения

Миастения, астенический бульварный паралич (myasthenia gravis pseudoparalitica) характеризуется выраженной слабостью и утомляемостью мышц. При этом заболевании поражаются холинорецепторы постсинаптических мембран. В процесс может вовлекаться любая мышца тела, однако имеется тенденция к преимущественному поражению мышц лица, губ, глаз, языка, глотки и шеи.

Этиология. Окончательно не выяснена. Возможны семейные случаи, но наследственный характер заболевания не доказан. Нередко имеется сочетание миастении с гиперплазией или опухолью вилочковой железы. Иногда наблюдаются миастенические синдромы при органических заболеваниях нервной системы (боковой амиотрофический склероз и др.), полии дерматомиозите, а также раке легкого, молочной железы, яичника, предстательной железы. Женщины заболевают чаще, чем мужчины. Наиболее часто болезнь начинается в возрасте 20–30 лет.

Патогенез. Установлено, что миастения – аутоиммунное заболевание, поскольку множественные аутоантитела, антитела к рецепторам постсинаптической мембраны нервно-мышечного синапса найдены в сыворотке таких больных. Миастения обусловлена образованием антител к рецепторам постсинаптической мембраны с деструкцией ее и блоком нервно-мышечной передачи.

Патоморфология. Не выявлено каких-либо постоянных специфических изменений в ЦНС, периферических нервах или мышцах. Иногда находят увеличение или опухоль вилочковой железы. В поперечно-полосатых мышцах обнаруживают атрофические и дистрофические изменения отдельных волокон и инфильтрацию лимфогистиоцитарными элементами интерстициальной ткани.

Клинические проявления. Обычно проявляется утомляемостью мышц с сопутствующей слабостью, особенно глазных и мышц, иннервируемых бульбарными нервами. Слабость

глазных мышц приводит к диплопии и косоглазию, одно– или двустороннему птозу, наиболее выраженному к концу дня. Нередко отмечается слабость лицевой и жевательной мускулатуры. Трудности речи и глотания могут быть выявлены после более или менее длительного разговора и приема пищи. Возможны слабость и утомляемость мышц языка и носовой оттенок голоса. Может быть поражена и другая поперечнополосатая мускулатура конечностей и шеи, что приводит к генерализованной слабости. Определяется истощаемость сухожильных рефлексов. При повторной электрической стимуляции выявляются патологическая утомляемость мышц, выраженная способность к восстановлению после короткого отдыха. Характерны лабильность, динамичность симптомов с их усилением при чтении, фиксации взгляда, иногда общей физической нагрузке. Миастения может быть генерализованной и локальной (поражение мышц глаз, глотки, гортани, мимической мускулатуры или мускулатуры туловища). Генерализованная форма может сопровождаться дыхательными расстройствами.

Течение. Болезнь прогрессирует. Возможны миастенические эпизоды (короткие по времени миастенические расстройства и длительные спонтанные ремиссии) и миастенические состояния (стабильные проявления на протяжении значительного срока). У больных миастенией может наступить резкое ухудшение состояния в виде криза с генерализованной мышечной слабостью, глазодвигательными и бульбарными симптомами (афония, дизартрия, дисфагия), нарушениями дыхания, психомоторным возбуждением, сменяющимся вялостью, а также вегетативными расстройствами. При этом развивается острая гипоксия головного мозга с расстройством сознания. Возможен летальный исход.

Диагностика и дифференциальный диагноз. Миастения диагностируется на основании жалоб на утомляемость, усиление имеющихся расстройств к вечеру и при физической нагрузке. Важное значение имеет прозериновая проба: резкое уменьшение симптомов через 30–60 мин после введения 1–2 мл 0,05 % раствора прозерина подкожно. Типично изменение электровозбудимости мышц: быстрое истощение их сокращения при повторных раздражениях током с восстановлением возбудимости после отдыха. Весьма ценным методом в диагностике миастении является электромиографическое исследование. При стимуляционной электромиографии регистрируется нормальный суммарный вызванный потенциал действия мышцы, амплитуда которого уменьшается при ритмической стимуляции частотой 3–5 и 50 импульсов в 1 с.

Дифференциальный диагноз проводится со стволовым энцефалитом, опухолью ствола мозга, базальным менингитом, глазной формой миопатии, полимиозитом, нарушением мозгового кровообращения в вертебробазилярной системе.

Лечение. Направлено на коррекцию относительного дефицита ацетилхолина и подавление аутоиммунного процесса. С целью компенсации расстройств нервно-мышечной передачи используют антихолинэстеразные средства: прозерин, оксазил, пиридостигмина бромид (местинон, калимин, амиридин). Важен выбор оптимальной индивидуально компенсирующей дозы в зависимости от клинической формы, тяжести симптоматики, сопутствующих заболеваний, реакции на препарат. При глоточно-лицевой и глазной формах миастении более эффективны пиридостигмина бромид, прозерин и оксазил. Дозы препаратов и интервалы приема индивидуальны. Назначают хлорид или оротат калия, верошпирон, эфедрин. В тяжелых случаях вводят прозерин парентерально (1,5–2 мл 0,05 % раствора внутримышечно) за 20–30 мин до приема пищи. Прием больших доз антихолинэстеразных препаратов может привести к холинергическому кризу. Основными методами лечения этого криза являются отмена антихолинергических средств и повторное введение атропина (0,5 мл 0,1 % раствора внутривенно или подкожно).

При миастеническом кризе, возникающем в результате недостаточной дозы антихолинэстеразных средств, срочно вводят прозерин внутривенно (0,5–1 мл 0,05 % раствора) и внутримышечно (по 2–3 мл через 2–3 ч). Оксазил может быть введен в свечах. Применяют также 5 % раствор эфедрина подкожно, препараты калия внутривенно. Прогрессирующая и угрожающая жизни слабость дыхательных мышц может наблюдаться, несмотря на введение больших количеств прозерина. Больным производят интубацию или трахеостомию, переводят на ИВЛ. Питание больных осуществляют через назогастральный зонд. Необходимо поддерживать баланс жидкости и электролитов, витаминов; по показаниям (метаболический

ацидоз) вводится внутривенно капельно 1 % раствор бикарбоната натрия.

Основными методами патогенетического лечения больных миастенией являются тимэктомия, рентгенотерапия и гормональная терапия. Хирургический метод (тимэктомия) показан всем больным в возрасте до 60 лет, страдающим миастенией, но находящимся в удовлетворительном состоянии. Он абсолютно показан при опухоли вилочковой железы. Рентгенотерапия на область этой железы назначается после неполной тимэктомии, при глазной форме миастении, а также при наличии противопоказаний к операции у больных пожилого возраста с генерализованной формой миастении. В тяжелых случаях – при генерализованной миастении – показано лечение иммуносупрессивными препаратами. Назначают кортикостероиды, лучше всего метилпреднизолон (по 100 мг через день). Длительность приема максимальной дозы кортикостероидов ограничивается наступлением значительного улучшения, которое позволяет впоследствии снижать дозу до поддерживающей.

Прогноз. Возможны спонтанные ремиссии, но, как правило, наступает обострение. Беременность обычно вызывает улучшение, хотя наблюдается и усиление имеющихся расстройств. Возможны миастенические кризы с летальным исходом вследствие дыхательной недостаточности. После криза может быть ремиссия. Передозировка антихолинэстеразных препаратов может вызвать мышечную слабость, напоминающую миастенический криз. Раннее применение интубации или трахеостомии в сочетании с ИВЛ позволяет снизить летальность при миастеническом кризе с острой дыхательной недостаточностью.

Глава 26.
Неврологические нарушения при воздействии экстремальных факторов

К экстремальным могут быть отнесены факторы, которые по интенсивности или характеру воздействия стоят на крайних границах или за пределами физиологических возможностей адаптационных реакций организма. Часть экстремальных факторов может действовать на организм извне: условия деятельности, связанные со зрительным и слуховым напряжением, избыточной информацией или сенсорной изоляцией, физическим переутомлением и гипокинезией, кислородным голоданием, перегреванием или переохлаждением, а также действие интоксикаций, проникающей радиации, СВЧ-поля, невесомости и др. Для ряда профессий экстремальность условий работы определяется не столько характером внешних воздействий, сколько психоэмоциональной напряженностью, связанной с сознанием ответственности или жизненной значимости правильной оценки информации и готовности к адекватной реакции.

Экстремальными могут быть необычные условия жизни и труда со значительным и длительным сдвигом стереотипов биологических ритмов, объединяемых понятием «десинхроноз» (например, нарушение суточногоритма сна и бодрствования). Источником срыва могут быть трудности адаптации. Примером может служить работа операторов, летчиков, командиров и других специалистов надводных кораблей и подводных лодок.

Психоэмоциональное перенапряжение может быть обусловлено также фактором непрерывности и строгой подчиненности порядка рабочих операций, необычностью и «избыточностью» информации при лимитированной по времени и способу выполнения психомоторной деятельности.

В зависимости от особенностей личности, резерва тех или иных функциональных систем и характера воздействия наблюдаются разнообразные клинические варианты неврологических расстройств, начиная от дезадаптационных астенических симптомов, вегетативно-сосудистых дистоний и преходящих явлений межполушарной пирамидной асимметрии до органических неврологических синдромов с соответствующими морфологически– ми изменениями.

В зависимости от характера воздействия и особенностей личности человека могут преобладать явления невроза или астении, сочетание которых дает основание иногда говорить об астеноневротическом синдроме. Астеническим явлениям обычно сопутствуют различные изменения функций вегетативных отделов нервной системы. Чаще всего это проявляется

вегетативной лабильностью. Более выраженная общая и распространенная реакция – вегетативные дистоний. определяемые как нейроциркуляторная дистония. при которых ведущими являются нарушения вегетативной регуляции функций сердечно-сосудистой системы. Проявления вегетативной дистоний весьма разнообразны: колебания частоты пульса и артериального давления, изменения потоотделения, нарушения цикличности сна и бодрствования, аппетита, половой функции и др.

В зависимости от характера и особенностей воздействия экстремальных факторов могут проявляться диффузные и очаговые органические симптомы. При действии определенных факторов (вибрация, ожоги, отморожения) поражается преимущественно периферическая нервная система.

26.1. Общее охлаждение

Патоморфология. Обнаруживаются распространенные изменения типа хроматолиза, реактивные поражения нервных волокон и концевых структур. Изменения отмечаются в коре полушарий большого мозга, мозжечка, подкорковых узлах, в спинном мозге. Обращает на себя внимание значительное поражение чувствительных узлов: спинномозговых, полулунного, а также многих вегетативных узлов.

У людей, выведенных из состояния глубокого охлаждения, наблюдаются обратимые функциональные нарушения: изменения нервно-рефлекторной деятельности, гипертермия, вегетативно-трофические расстройства (очаги облысения, трофические язвы), сдвиги в системе красной и белой крови (анемия, лейкоцитоз, возрастание СОЭ), сопутствующие инфекционные заболевания.

Клинические проявления. Симптомы острого охлаждения зависят от степени охлаждения, длительности пребывания на холоде и быстроты падения температуры тела. При остром охлаждении первоначально возникает возбуждение нервной системы, в частности аппаратов, регулирующих дыхание, кровообращение и температуру. Отмечаются учащение пульса, повышение артериального давления. Наблюдаются усиление двигательной активности, дрожание в мышцах туловища и конечностей, иногда фасцикулярные подергивания в мышцах или их судорожное сокращение. При этом благодаря усилению обмена некоторое время температура тела сохраняется в пределах нормы, но затем начинает постепенно падать. При температуре тела 34–31 «С происходит угнетение некоторых функций нервной системы, развиваются общая заторможенность, замедленность реакций на внешние раздражители, сонливость.

Различают три степени (формы) переохлаждения: легкую (адинамическую), среднюю (ступорозную), тяжелую (коматозную). При адинамической форме охлаждения пострадавшие заторможены, жалуются на общую слабость, головную боль, головокружение. Иногда наблюдаются состояние благодушия, эйфория, снижение критики в оценке окружающей обстановки и своего состояния. Речь тихая и медленная. Зрачки обычной величины, одинаковые, их реакция на свет становится менее живой. Отмечаются адинамия, снижение тонуса мышц конечностей. Сухожильные рефлексы снижены, кожные – вялые. Пульс у большинства больных замедлен до 40–60 в минуту. Артериальное давление меняется в небольших пределах. Тоны сердца приглушены. Дыхание не нарушено. Ректальная температура 30–32 °С. В таком состоянии пострадавшие могут сами добраться до медпункта, некоторые способны самостоятельно принимать пищу. Продолжительность астенического состояния при выведении из охлаждения в этих случаях не превышает нескольких суток.

При *ступорозном* охлаждении отмечается выраженная брадикардия (около 40 в минуту). Пульс очень слабый, малого наполнения, аритмии отмечаются редко. Резкое похолодание конечностей. Тоны сердца приглушены. Артериальное давление чаще понижено или изредка повышено. Дыхание ослаблено и замедлено (до 8–10 в минуту). Ректальная температура 29–31 °С. Пострадавший находится в состоянии ступора, не может самостоятельно передвигаться. Нередко развивается расстройство памяти, сходное с корсаковским синдромом, которое сочетается с благодушным настроением, эйфорией, выраженным снижением критики. При согревании отмечаются общая заторможенность, скованность движений. Зрачки чаще

расширены, но иногда в течение часа можно наблюдать по нескольку раз смену их сужения и расширения. Параллельно сужению зрачков обычно усиливается тонус скелетной мускулатуры. Сухожильные рефлексы оживлены. При дальнейшем снижении температуры тела продолжает нарастать угнетение функции ЦНС, падает возбудимость коры головного мозга, возможно недержание мочи и кала.

При последующем падении температуры тела (ниже 28 °С) развивается тяжелая форма охлаждения – *коматозная* . Пострадавшие постепенно утрачивают сознание, непроизвольно двигают головой и руками, временами приоткрывают глаза и бессознательно переводят вгляд из стороны в сторону. Зрачки сужены, на свет не реагируют. Корнеальный рефлекс ослаблен либо отсутствует. Могут отсутствовать сухожильные и кожные рефлексы. Отмечаются судорожные тонические сокращения мускулатуры лица и конечностей с преобладанием тонуса во флексорных группах, изредка – тризм, напряжение мышц брюшного пресса. Нарушаются вазомоторные реакции. Пульс на лучевых артериях не прощупывается, на плечевых – едва ощутим. Тоны сердца приглушены. Пульсовое давление, как и при охлаждении средней тяжести, чаще понижено. Дыхание резко ослаблено, иногда типа Чейна–Стокса. Жизненные функции постепенно угасают, однако при своевременном и правильном лечении пострадавшие могут быть выведены даже из глубокого коматозного состояния, причем постепенно восстанавливаются и функции нервной системы.

У людей, длительно находившихся на холоде, иногда развивается миалгическая форма общего охлаждения. Они сохраняют вынужденное («согбенное») положение туловища и с трудом передвигаются. Определяются ограничение движений позвоночника вперед и назад, болезненность мышц, особенно длинных мышц спины, резкое повышение их механической возбудимости.

Своеобразной реакцией нервной системы на холодовую травму, встречающейся относительно редко, является холодовый паралич. Для этой формы типично появление вслед за охлаждением пареза конечности, сохраняющегося до суток и сопровождающегося напряжением мышц.

Лечение предусматривает введение холинолитиков, витаминов, препаратов железа, глицерофосфатов, анаболических гормонов, при инфекционных осложнениях – антибиотиков, сульфаниламидов.

Прогноз благоприятный.

26.2. Тепловой удар

Тепловой удар – опасная быстро развивающаяся форма поражения организма при подъеме температуры тела свыше 40 °С. Ведущими звеньями патогенеза являются расстройства водно-электролитного баланса вследствие нарушения потоотделения и деятельности гипоталамического центра терморегуляции. При тепловом ударе нередко наступает летальный исход на фоне развития коллапса. Нарушениям кровообращения способствует токсическое действие на миокард избытка в крови калия, освобождающегося из эритроцитов. При тепловом ударе страдают также регуляция дыхания, функция почек, различные виды обмена (белкового, углеводного, жирового).

Тепловой удар иногда возникает у моряков в условиях тропиков, у рабочих горячих цехов, при сельскохозяйственных работах, у любителей чрезмерного солнечного загара. Иногда тепловые удары происходят во время маршей военнослужащих в жаркие дни, во время туристических походов при неправильной их организации и недостаточной тренированности участников. Возникновению теплового удара способствуют влажность воздуха, нерациональная одежда, индивидуальная чувствительность к повышению температуры. В большей мере перегреванию подвержены лица, страдающие вегетативно-сосудистой недостаточностью, сердечно-сосудистыми заболеваниями, ожирением и другими обменными нарушениями (в частности, при эндокринных заболеваниях). Смертность при тепловом ударе достигает высоких цифр. Так, при подъеме температуры тела свыше 41 °С умирают до половины пострадавших.

Патоморфология. При патоморфологическом исследовании ЦНС у лиц, умерших от теплового удара, обнаруживаются гиперемия и отек оболочек и ткани мозга, множественные

кровоизлияния в них. При гистологическом исследовании наблюдаются периваскулярный отек оболочек и ткани мозга, изменения нервных клеток по типу острого заболевания ЦНС, а в части клеток – тяжелого гидропического изменения.

Клинические проявления. Различают легкий, средней тяжести и тяжелый тепловой удар. Начало обычно острое. Наблюдаются учащение дыхания и сердечных сокращений, гиперемия кожи, повышение температуры тела, достигающее иногда высоких цифр. При *легкой форме* теплового удара расстройства ограничиваются головной болью, тошнотой, общей слабостью. При тепловом поражении *средней тяжести* развиваются более резкая мышечная слабость, сильная головная боль, тошнота и рвота. Отмечаются некоторая общая заторможенность, пошатывание при ходьбе, иногда обморочное состояние. Дыхание и пульс резко учащены. Наблюдается усиленное потоотделение. Температура тела повышается до 40 °С. *Тяжелая форма* теплового удара развивается внезапно. Часто отмечается двигательное возбуждение, иногда – психические нарушения (галлюцинации, бред). Дыхание учащенное, поверхностное, ритм его часто нарушен. Пульс учащен до 120 и более ударов в минуту, слабый. Тоны сердца глухие. Кожные покровы бледные, покрыты липким потом. Температура тела повышается до 41–43 °С. Диурез резко снижается. В крови нарастает содержание азота, мочевины при уменьшении количества хлоридов. На фоне выраженных вегетативно-сосудистых нарушений развиваются расстройства сознания различной глубины и продолжительности. При неврологическом осмотре выявляются анизокория, угнетение реакции зрачков на свет и роговичных рефлексов, а также рефлексов на конечностях. Нередко наблюдаются двигательное возбуждение, рвота, клонико-тонические судороги, коматозное состояние, на фоне которого в наиболее тяжелых случаях могут развиваться фатальные нарушения дыхания и сердечной деятельности.

Лечение. Необходимо принять меры для снижения температуры тела: перенести больного в тень, освободить от стесняющей одежды, положить холод на голову, область сердца и крупных сосудов. Необходимо обеспечить введение достаточного количества жидкости. В случае сохранности сознания дают холодную воду, чай, кофе. При возбуждении вводят аминазин, димедрол, при судорогах – противосудорожные препараты – сибазон (седуксен), аминазин, фенобарбитал и др. При падении сердечной деятельности используют сердечные средства (кордиамин, кофеин, строфантин). При повышении внутричерепного давления показаны разгрузочные люмбальные пункции. При вдыхании кислорода рекомендуется добавлять углекислый газ. При последующем лечении астенического состояния назначают витамины группы В, препараты железа, кальция.

26.3. Ожоговая болезнь

Клинические проявления. При ожоговой болезни в патологический процесс вовлекаются центральная и периферическая нервная система, претерпевающая значительные как функциональные, так и морфологические изменения. В первые часы ожогового шока примерно у 25 % пострадавших наблюдается возбуждение, сменяющееся по мере углубления шока заторможенностью. Глубокие рефлексы при этом повышены, может определяться рефлекс Бабинского. Болевая чувствительность необожженной кожи снижается, дермографизм угнетен.

На фоне ожоговой токсемии и инфекции возможен менингизм, иногда развивается менингит. Гнойный менингит обусловлен гематогенным или контактным распространением инфекции на мозговые оболочки. Ожоги с поражением костей свода черепа часто осложняются эпи– и субдуральными абсцессами. Среди психических нарушений, осложняющих течение ожоговой болезни, преобладают делириозные и делириозно-онейроидные состояния.

Как токсико-инфекционный период, так и период ожогового истощения могут осложняться органическими поражениями головного мозга невоспалительного характера (ожоговая энцефалопатия). Ведущие патогенетические механизмы ожоговой энцефалопатии – нарушения проницаемости сосудов, гипоксия и отек вещества мозга. Клинически наиболее важны такие синдромы ожоговой энцефалопатии, как амавротически-судорожный, гиперкинетический, делириозно-аментивный, рассеянных органических симптомов, астенический, вегетативно-трофических нарушений.

Поверхностно лежащие нервные стволы могут поражаться уже в момент ожога, захватывающего область их проекции на достаточную глубину. Чаще всего при этом поражаются малоберцовый, локтевой и срединный нервы. На 3–4-й неделе ожоговой болезни возможны различные по патогенезу одиночные и множественные невриты: инфекционно-аллергические, токсические, а также обусловленные распространением некроза на поверхностный участок нервного ствола. При ожоговом истощении часты полиневриты обожженных и необожженных конечностей.

Лечение. Основным путем лечения и предупреждения неврологических нарушений при ожоговой болезни является восстановление кожного покрова. Показаны соответствующие различным видам осложнений патогенетические средства: препараты, уменьшающие проницаемость сосудов, транквилизаторы, антихолинэстеразные препараты и другие средства восстановительной терапии.

26.4. Воздействие сверхвысокочастотного электромагнитного поля

Сверхвысокочастотный (СВЧ) диапазон радиоволн включает деци-, санти– и миллиметровые волны с частотой колебаний соответственно 0,3–3000 МГц, 3–30 000 МГц и 30–300 000 МГц. Биологическое действие радиоволн всех диапазонов качественно сходно, но с увеличением частоты колебаний его эффект возрастает.

Гигиеническими нормами в России предусмотрена предельная интенсивность СВЧ-поля на рабочих местах в пределах 10–100 мкВт на 1 см? в секунду при длительном воздействии поля (от 2 до 8 ч в сутки). В случае некоторого превышения этих норм отмечается так называемое нетепловое (специфическое) действие СВЧ-поля с развитием в организме в основном функциональных изменений, однако склонных к кумуляции при повторных воздействиях СВЧ-поля. Облучение большой интенсивности, начиная с 10 мкВт на 1 см? в секунду, дает уже «тепловой» эффект и в результате этого приводит к перегреванию с развитием структурных изменений, особенно в нервной системе, эндокринных железах, хрусталике глаза. Обратимые изменения в этих органах возможны при интенсивности СВЧ-поля 10–7–5 мкВт/см? в секунду.

СВЧ-поле возникает при работе электронных радиотехнических устройств, например радиолокационных станций (РЛС). Обслуживанием излучающей аппаратуры занято большое число людей, которые могут при нарушении правил техники безопасности подвергаться облучению СВЧ-полем. Под облучение могут попадать и лица, не связанные с работой на РЛС. Это происходит в связи с тем, что мощность современных РЛС весьма велика и излучение может распространяться на значительное расстояние.

Биологический эффект СВЧ-поля зависит от интенсивности, времени воздействия, длины волны, облучаемого органа, исходного функционального состояния организма. При этом наряду с тепловым действием, когда под влиянием облучения в органах и тканях регистрируется повышение температуры тела, различают и нетепловое, при котором регистрируемого повышения температуры не отмечается, однако физиологические сдвиги в организме имеются.

Клинически тепловое действие проявляется в двигательном беспокойстве, повышении температуры тела, одышке, учащении пульса, повышении артериального давления, усилении саливации и др.

Под влиянием СВЧ-поля малой интенсивности (нетепловой), не превышающей установленных предельно допустимых уровней облучения (не более 10 мкВт/см? в течение рабочего дня, 100 мкВт/см? в течение 2 ч и 1000 мкВт/см? в течение 15–20 мин с применением защитных очков), наступают функциональные изменения нервной системы различной степени выраженности. При повторных многократных воздействиях может наблюдаться накапливание эффекта.

В патогенезе нарушений ведущая роль принадлежит нервной системе, что связано как с прямым действием СВЧ-поля на ее отделы, так и с рефлекторными влияниями через рецепторные поля. В качестве механизма действия предполагаются нарушения синаптической передачи возбуждения.

Клинические проявления. Неврологические расстройства выражаются в повышенной утомляемости, понижении работоспособности, головной боли, головокружении, расстройствах сна (сонливость, бессонница, неспокойный сон со сновидениями), раздражительности, общей слабости, повышенной потливости, приливах к голове, иногда ослаблении памяти. При особенно значительных воздействиях иногда отмечаются тремор, обморочные состояния, страхи, галлюцинации.

Наряду с указанными изменениями наблюдаются сердечно-сосудистые расстройства по типу нейроциркуляторной дистонии: боли в области сердца, одышка, особенно при физической нагрузке, сердцебиения, «замирание» сердца. Объективно отмечаются гипотензия, приглушение тонов сердца, иногда систолический шум на верхушке.

При несистематических, слабых по интенсивности облучениях синдром СВЧ-воздействия может вначале проявляться исподволь: возникают легкое недомогание, утомляемость, чаще к концу рабочего дня, иногда присоединяются одышка при физической нагрузке, неприятные ощущения в области сердца. По степени выраженности симптомов хронического СВЧ-воздействия в его течении можно выделить три стадии. В *первой стадии* отчетливые явления астении и нейроциркуляторной дистонии отсутствуют, но имеются отдельные жалобы; с прекращением облучения все эти изменения сравнительно быстро проходят. *Вторая стадия* характеризуется достаточно отчетливыми, более стойкими расстройствами, которые также обратимы. *Третья стадия* встречается исключительно редко: могут наблюдаться галлюцинации, страхи, обмороки, адинамия, нарушения чувствительности по периферическому типу, симптомы коронарной недостаточности.

Диагностика. При диагностике хронического СВЧ-воздействия встречаются весьма значительные затруднения. Диагноз может быть установлен в случаях, когда проявления астенического состояния и нейроциркуляторной дистонии, характерные для СВЧ-воздействия, имеют прямое или косвенное отношение к облучениям СВЧ-полем. При этом интенсивность облучения, как правило, превышает предельно допустимые уровни.

Лечение. Первоочередным мероприятием является исключение дальнейшего облучения. В качестве лечебных могут быть рекомендованы общеукрепляюшие и симптоматические средства. В первой стадии развития проявлений назначается амбулаторное лечение: 1–2 % раствор бромида натрия внутрь в индивидуальной дозировке с кофеином, настойка китайского лимонника, женьшеня по 15–30 капель 2 раза в день, ежедневные внутримышечные инъекции 10 мл 10% раствора глюконата кальция (10–15 инъекций на курс).

При более выраженных нарушениях (вторая стадия) рекомендуется стационарное лечение. В дополнение к указанным средствам могут быть добавлены 20 мл 40 % раствора глюкозы с 2 мл 5 % раствора аскорбиновой кислоты (10–15 вливаний на курс). Применяют также подкожные инъекции стрихнина по 0,5–1 мл 0,1 % раствора на инъекцию, глутаминовую кислоту внутрь по 0,5–1 г 3 раза в день, снотворные: барбитал, нитразепам на ночь. Рекомендуются водные процедуры (ванны, души).

Профилактика. В качестве профилактических мероприятий необходимы детальные медицинские осмотры один раз в год лиц, находящихся под СВЧ-воздействием. При этом особое внимание обращается на состояние нервной, сердечно-сосудистой системы, крови и органа зрения. Для этого необходимо привлекать специалистов: окулиста, невролога и терапевта. Внеочередные медицинские обследования проводятся при сигналах о неблагополучии со стороны состояния здоровья врачей (например, жалобах на ухудшение самочувствия). При выявлении заболевшего в связи с СВЧ-воздействием следует опросить и других лиц, работающих в сходных условиях, при необходимости осмотреть их, а также организовать проверку мощности потока СВЧ-поля на рабочих местах.

26.5. Радиационные поражения

Воздействие ионизирующего излучения может быть результатом внешнего облучения и попадания радиоактивных веществ внутрь организма. Различают костномозговую, кишечную, токсемическую и церебральную формы острой лучевой болезни (ОЛБ), зависящие от дозы облучения. Относительно характера поражения нервной системы в результате облучения

существует две противоположные точки зрения. По данным отечественных авторов, нервная система отличается высокой чувствительностью к радиации. Установлено, что для действия радиации на нервную систему характерно определенное сочетание эффектов раздражения и повреждения. Изменения в нервной системе возникают при всех дозах облучения, однако клиническую значимость они приобретают лишь при высоких дозах, особенно в период первичной реакции и в разгар болезни.

Патоморфология. При радиационных поражениях нервной системы наблюдаются сосудистые изменения как одно из проявлений общего геморрагического синдрома: переполнение сосудов кровью, стазы, плазморрагии, точечные или обширные кровоизлияния в мозг и оболочки. Нередко выявляются изменения паренхимы нервной системы в форме реактивного и дистрофически-некробиотического процесса.

Клинические проявления. По отношению к периодам лучевой болезни различают изменения, соответствующие стадиям: первичной реакции, латентной, разгара, восстановления или стойких остаточных явлений; острое или хроническое течение. Могут возникать преимущественно общие или преимущественно местные клинические проявления. В период возникновения первичной реакции на облучение ведущее значение имеют общемозговые нарушения (головная боль, головокружения, тошнота, повторная рвота, слабость, сонливость, психомоторное возбуждение, судороги), по которым можно судить о тяжести и прогнозе лучевой травмы. Среди возникающих вследствие общего облучения клинических форм выделяются: 1) явления астении; 2) вегетативно-сосудистая дистония; 3) менингеальный синдром; 4) энцефаломиелопатия; 5) коматозные состояния. В результате локального воздействия могут развиваться: 1) невралгии; 2) полиневропатии; 3) очаговые миело– или энцефалопатии; 4) очаговые некрозы головного и спинного мозга.

При общем облучении прямого параллелизма между неврологическими синдромами и степенью повреждения кроветворной системы и внутренних органов может не быть. Формы радиационных поражений нервной системы, возникающих после локального облучения, отличаются большей легкостью.

Радиационная астения. Имеет сходство с неврозом. Соответствует I степени тяжести (легкой) лучевой болезни. При остром заболевании наблюдается период возбуждения. В дальнейшем присоединяются общая слабость, раздражительность, иногда эйфория, головные боли, головокружения, бессонница. Характерны плохой аппетит, тошнота. Иногда отмечается гиперемия лица и конъюнктив. Выделяется общее повышение рефлексов. После периода улучшения наступает угнетенное состояние: снижение мышечного тонуса, тремор век, языка и пальцев вытянутых рук.

Вегетативно-сосудистая дистония. Наблюдаются дисфункция желудочно-кишечного тракта, тахикардия, сосудистая дистония. Может отмечаться сухость или, наоборот, избыточная влажность кожных покровов. Возможны сочетания с астеническими явлениями, которые обозначаются как астеновегетативный или (при снижении настроения) астенодепрессивный синдром. Часты вегетативные пароксизмы, сопровождаемые приступами ложных позывов на дефекацию, тахикардией, удушьем, приступообразным усилением головной боли, головокружением, приступами вестибулярных расстройств, рвотой.

Менингеальный синдром. Менингеальные симптомы при острой лучевой болезни легкой степени и в большинстве случаев средней тяжести не встречаются. Они могут появиться при тяжелой степени болезни, но не в первые часы, а в последующие 2–3 сут. Чаще это легко выраженные, «мерцающие» оболочечные симптомы. Могут развиваться более выраженные менингеальные симптомы (Кернига, Брудзинского и др.), общая гиперестезия. Иногда отмечается постепенно прогрессирующий менингеальный синдром. В последнем случае прогноз серьезен: возможен отек мозга и оболочек, а в более поздние сроки – паренхиматозно-оболочечные кровоизлияния или менингоэнцефалит. Тяжести поражения соответствуют обнаруживаемые уже в первом периоде выраженные и длительные слабость и утомляемость мышц, мышечная гипотония. Очаговая неврологическая симптоматика отличается рассеянностью и непостоянством.

Радиационная энцефаломиелопатия. Напоминает менингоэнцефалит, но представляет собой не воспалительное, а дегенеративно-деструктивное поражение, в основе которого лежат

непосредственные изменения мозга, а также массивные рефлекторные и гуморальные влияния. Соответствует варианту лучевой болезни III степени тяжести. В острых случаях развивается непосредственно после облучения. Латентный период почти незаметен или очень короткий. Рано появляется атаксия. Наблюдаются спутанное сознание, тяжелый оболочечный синдром. Отличительной особенностью являются те или иные (в зависимости от условий облучения) симптомы очагового поражения головного и спинного мозга. Возможно возникновение инсультов с внезапной потерей сознания, повторной рвотой, параличами, примесью крови в цереброспинальной жидкости. Неврологические симптомы развиваются на фоне тяжелого общего геморрагического синдрома, некротической ангины, гастроэнтероколита, общеинфекционных признаков.

Для хронической формы характерны те же расстройства, но развитие заболевания более постепенное. В анамнезе можно выявить длительный контакт с излучателями или попадание радиоактивных веществ внутрь организма. В крови при остром заболевании количество лейкоцитов может снижаться до 0,5, а при хроническом – до 1,0–1,5 х 10^11/л.

Коматозная форма. Соответствует крайне тяжелой (IV) степени лучевой болезни. Связана с повреждением жизненно важных центров головного и спинного мозга. Характеризуется внезапным появлением чувства сильного жара, «горения» всего тела. Затем быстро утрачивается сознание, развиваются коллаптоидное состояние, расстройства дыхания и происходит остановка сердца. Коматозное состояние может развиваться в результате осложнений при других заболеваниях (инсульт, гнойный менингит), а также вследствие грубого нарушения функции внутренних органов. Частным случаем развития комы является так называемая церебральная форма лучевой болезни, возникающая при общем облучении в сверхвысоких дозах. Для нее характерна «смерть под лучом».

Радиационная невралгия. Возникает в результате фокального поражения нервного аппарата, критического объема ткани или критического органа. При внешнем воздействии сочетается с эритематозным или буллезным дерматозом. Проявляется дисфункцией облученных тканей или органа, в котором концентрируется попавшее внутрь радиоактивное вещество. Наиболее общими неврологическими симптомами являются различные парестезии: онемение, зуд, ощущение тепла, жжения. Кроме того, характерны очаговое нарушение чувствительности, сухость кожи или потливость, местное выпадение волос, реже отеки. Отличительными особенностями являются спонтанные и реактивные боли, локальная болезненность в области облученного участка. Симптомы выпадения функций при этом отсутствуют.

При попадании в организм остеотропных радиоактивных веществ (изотопы стронция, фосфора, кальция, тяжелых металлов) развивается остеоалгический синдром. В зависимости от тропизма воздействия возможны невралгические или дизестезические синдромы иной локализации.

Радиационная полиневропатия. Клиническая форма, возникающая в результате глубокого повреждения группы нервов и сплетений, попавших в зону воздействия излучения. Сочетается с язвенным дерматитом или (в зависимости от дозы) некрозом облученного участка кожи, а часто и подкожной клетчатки, прилежащих мышц, фасций и других тканей. В процесс вовлекаются не только непосредственно облученные, но и расположенные по соседству нервы и сплетения. Ярко выражен труднокупируемый болевой синдром. Боли носят местный и проекционный характер. Нарушен сон, изменено поведение. Стойкие спонтанные боли сочетаются с анестезией в зоне облучения и вокруг нее, а также гипестезией в области иннервации пораженных нервов. Наблюдаются также снижение силы, атрофии мышц, снижение или утрата сухожильных и периостальных рефлексов. Характерны выраженные вегетативно-трофические расстройства, истончение и рубцовые изменения кожи, нарушения пото– и салоотделения, выпадение волос, депигментация, истончение подлежащей клетчатки и мышц, остеопорозы, трофические язвы.

Радиоактивный йод вызывает синдром Горнера, приступы мигрени, осиплость голоса, рефлекторные изменения сердечной деятельности (на фоне нарушения функций щитовидной железы).

Очаговая энцефало– и миелопатия. Возникает при облучении участка головы или

позвоночника. Сочетается с очаговым выпадением волос, мацерацией, мокнутием или изъязвлением кожи, истончением и порозностью костей, Рубцовыми изменениями мозговых оболочек. Неврологические симптомы при энцефалопатии развиваются постепенно. К моменту сформирования они составляют синдромы поражения различных областей коры большого мозга. Возможны также мозжечковый синдром или симптомокомплексы очаговых поражений подкорковых образований либо различных уровней ствола мозга. Характер синдрома зависит от стороны, площади и направления воздействующего пучка лучей.

В отдаленном периоде симптомы очаговой энцефалопатии могут в значительной степени компенсироваться. При компьютерной и МР-томографии обнаруживаются различных размеров участки атрофии мозгового вещества, внутренняя гидроцефалия. спаечные изменения паутинной оболочки.

Очаговая миелопатия развивается аналогично. Симптомы ее зависят только от топики поражения. В итоге постепенно формируются нижний спастический парапарез, проводниковые гипестезии и различной глубины нарушения функции тазовых органов. Наблюдается синдром Броун-Секара. Осложняющим обстоятельством служат рецидивирующие язвы на коже, являющиеся источником инфекционных осложнений.

Очаговый некроз мозга. Возникает при воздействии на головной или спинной мозг узких пучков ионизирующего излучения. Изменения кожи резко выражены, за исключением случаев с очень коротким латентным периодом, который варьирует в зависимости от дозы облучения от нескольких часов до нескольких месяцев. В последнем случае некрозы мозга получили название поздних.

Церебральные проявления (по миновании скрытого периода) развиваются остро. Клиническая картина складывается из двух групп симптомов – общемозговых и локальных. Наблюдаются потеря сознания, рвота, судороги, признаки раздражения мозговых оболочек, нарушение жизненно важных стволовых функций. Очаговые симптомы маскируются общемозговыми, однако, несмотря на кому, удается выявить анизокорию, поворот головы и глаз, параличи конечностей. Исход зависит от величины зоны некроза и степени центральных расстройств дыхания и кровообращения.

Спинальные некрозы развиваются по той же схеме, что и церебральные. Клиническая картина складывается из синдрома поперечного поражения спинного мозга. Общие признаки лучевой болезни практически отсутствуют или выражены незначительно.

Лечение. Первая медицинская и доврачебная помощь при радиационных поражениях предусматривает ослабление начальных признаков лучевой болезни. С этой целью для профилактики первичной реакции принимают противорвотное средство (этаперазин) и радиозащитный препарат. После выхода из зоны радиоактивного заражения производится частичная санитарная обработка. Доврачебная медицинская помощь направлена также на устранение начальных проявлений лучевой болезни и угрожающих признаков. Она включает прием этаперазина (по 0,006 г) при тошноте и повторной рвоте, введение кордиамина и кофеина при сердечно-сосудистой недостаточности, прием малых транквилизаторов при психомоторном возбуждении.

Первая врачебная помощь предусматривает при неукротимой рвоте – подкожное введение сульфата атропина (1 мл 0,1 % раствора), при обезвоживании – внутривенно раствор хлорида натрия и обильное питье, при сердечно-сосудистой недостагочности – инъекции кофеина, кордиамина и мезатона, при судорогах – внутривенное введение растворов седуксена (или его аналогов), барбамила, при расстройстве стула – внутрь сульфадиметоксин, бесалол, фталазол. При повышенной кровоточивости пострадавшим назначают аскорбиновую кислоту, рутин, аминокапроновую кислоту. При поражении кожных покровов производится санитарная обработка.

Медицинская помощь в стационаре включает введение при рвоте растворов аминазина, атропина, при обезвоживании – капельное введение раствора хлорида натрия, реополиглюкина, при острой сосудистой недостаточности – инъекции мезатона, адреналина, коргликона, строфантина, при возбуждении – малые транквилизаторы. При снижении числа лейкоцитов и развитии инфекционных осложнений проводится лечение антибиотиками широкого спектра действия и сульфаниламидами. При повышенной кровоточивости вводятся аминокапроновая

кислота, аскорбиновая кислота, препараты кальция и другие гемостатические средства. При токсических проявлениях капельно применяются растворы глюкозы, реополиглюкина, хлорида натрия. При явлениях отека мозга показано введение маннитола, лазикса. По показаниям вводят противосудорожные, обезболивающие и успокаивающие средства.

В специализированном стационаре перечисленные мероприятия проводятся в течение всего периода лучевой болезни в зависимости от преобладания тех или иных нарушений. Проводится переливание крови, лейкоцитарной и эритроцитарной массы. При инфекционных осложнениях используются антибиотики. При локальной радиационной травме периферических нервов необходимо купировать боли. С этой целью назначаются анальгетики и наркотики. Показаны различные виды блокад. В дальнейшем с целью восстановления проводимости пострадавших нервов используются прозерин, дибазол, витамины группы В (особенно В1). Некрозы и трофические язвы лечат противовоспалительными средствами (растворы борной кислоты, резорцина, фурацилина).

Очаговая энцефалопатия является показанием к планомерному применению церебролизина, глутаминовой кислоты, пирацетама (ноотропила) и других средств, улучшающих метаболизм мозга. При очаговых некрозах мозга требуются дегидратационная терапия, ликвидация центральных нарушений дыхания, кровообращения и других расстройств стволовых функций. В случае выхода из комы проводят реабилитационные мероприятия.

Профилактика. Мероприятия по предупреждению лучевой болезни, в том числе радиационных поражений нервной системы, определяются условиями облучения. В случаях вероятности профессионального облучения предусматриваются отбор лиц для работы с излучением и радиоактивными веществами и освидетельствование работающих не реже 1 раза в год, осуществляемые медицинской комиссией. Комиссия может выносить постановления не только о годности к работе, но и о временном переводе на другую работу, стационарном или санаторном лечении.

Лицам, работающим с радиоактивными веществами и источниками ионизирующих излучений, предоставляются льготы: сокращенный рабочий день, дополнительный отпуск, бесплатное питание. Для ситуаций неконтролируемого аварийного облучения разрабатываются методы химиопрофилактики. Представляется перспективным частичное экранирование головы и тела.

Трудоспособность. Освидетельствование переболевших проводится после завершения лечения. Решение выносится в зависимости от степени выраженности имеющихся расстройств (значительно выраженные, умеренно выраженные или незначительные остаточные явления). Когда есть основания рассчитывать на восстановление функций, можно предоставлять отпуск по болезни. После отпуска степень годности к работе определяется индивидуально.

26.6. Кислородное голодание

Кислородное голодание может возникнуть как при недостаточном содержании кислорода в окружающей атмосфере, так и при некоторых патологических состояниях.

Гипоксия головного мозга наблюдается при нарушениях мозгового кровообращения, шоковых состояниях, острой сердечно-сосудистой недостаточности, полной поперечной блокаде сердца, отравлении окисью углерода и при асфиксии различного происхождения. Гипоксия головного мозга может возникать как осложнение при операциях на сердце и магистральных сосудах, а также в раннем послеоперационном периоде. При этом развиваются разнообразные неврологические синдромы и психические сдвиги, причем преобладают общемозговые симптомы, диффузное расстройство функций ЦНС.

Патоморфология. Микроскопически может наблюдаться отек головного мозга. Ранним признаком гипоксии является нарушение микроциркуляторного русла – стазы, плазматическое пропитывание и некробиотические изменения сосудистых стенок с нарушением их проницаемости, выходом плазмы в перикапиллярное пространство. При тяжелой форме острой гипоксии рано выявляются различной степени поражения нейроцитов вплоть до необратимых. В клетках головного мозга обнаруживают вакуолизацию, хроматолиз, гиперхроматоз, кристаллические включения, пикноз, острое набухание, ишемическое и гомогенизирующее

состояние нейронов, клетки-тени. Отмечаются грубые нарушения ультраструктуры ядра, его мембраны, деструкция митохондрий, осмиофилия части нервных клеток.

Выраженность изменений клеток зависит от тяжести гипоксии. В случаях тяжелой гипоксии может происходить углубление патологии клетки после устранения причины, вызвавшей гипоксию; в клетках, не имеющих признаков серьезных повреждений в течение нескольких часов, спустя 1–3 сут и позже можно обнаружить структурные изменения различной тяжести. В дальнейшем такие клетки подвергаются распаду и фагоцитозу, что приводит к образованию очагов размягчения; однако возможно и постепенное восстановление нормальной структуры клеток.

При хронической гипоксии морфологические изменения нервных клеток обычно менее выражены; глиальные клетки ЦНС при хронической гипоксии активизируются и усиленно пролиферируют.

Клинические проявления. При возникновении острой кислородной недостаточности часто развивается возбуждение нервной системы, сменяющееся торможением и нарастающим угнетением ее функций. Возбуждение сопровождается двигательным беспокойством, эйфорией, учащением сердцебиения и дыхания, бледностью кожных покровов, появлением холодного пота на лице и конечностях. Вслед за более или менее длительным периодом возбуждения (а нередко и без него) развиваются явления угнетения с возникновением потемнения в глазах (после предшествовавшего «мелькания» перед глазами), головокружения, сонливости, общей заторможенности, оглушенности, с постепенным угнетением сознания.

Растормаживание и индукционное усиление деятельности подкорковых образований сопровождаются беспорядочной двигательной активностью, судорожными сокращениями мышц, общими тоническими и клоническими судорогами. Этот период обычно бывает кратковременным. Дальнейшее распространение торможения сопровождается изменением безусловных рефлексов: выпадают сначала кожные рефлексы (брюшные, подошвенные, кремастерные), затем надкостничные (запястно-лучевые, надбровные) и, наконец, сухожильные, которые вначале резко усиливаются, а потом угасают, обычно сначала на верхних, а затем на нижних конечностях. Далее выпадают зрачковые и корнеальные рефлексы. Однако последовательность исчезновения рефлексов не всегда бывает одинаковой; отмечаются случаи длительного сохранения отдельных рефлексов при отсутствии остальных. Двигательные расстройства характеризуются развитием спастического паралича с повышением тонуса мышц, рефлексов, появлением патологических и защитных рефлексов, а затем тонус мышц снижается, рефлексы угасают. При быстром развитии глубокого кислородного голодания уже через несколько десятков секунд происходит потеря сознания, а спустя 1–2 мин развивается кома. Вследствие гипоксии мозга могут развиваться следующие неврологические синдромы.

• Коматозные состояния (в зависимости от распространенности угнетения функций мозга и уровня регуляции сохранившихся функций):

а) состояние декортикации (подкорковая кома); б) переднестволовая (диэнцефально-мезэнцефальная), или «гиперактивная», кома;

в) заднестволовая, или «вялая», кома; г) терминальная (запредельная) кома.

• Состояния частичного нарушения сознания: а) сопор; б) оглушение; в) сомноленция.

• Синдромы диффузного органического поражения: а) тяжелая постгипоксическая энцефалопатия (с мнестическими, зрительными, мозжечковыми, стриарными расстройствами); б) умеренно выраженная постгипоксическая энцефалопатия.

• Астенические состояния (постгипоксическая астения с явлениями гипо– и гиперстении).

Перечисленные синдромы могут быть фазами проявления последствий гипоксии мозга.

В основе наиболее тяжелой степени коматозного состояния (запредельная кома) лежит угнетение функций центральной нервной системы, клинически проявляющееся арефлексией, гипотонией мышц, отсутствием электрической активности мозга («молчание»), расстройствами дыхания. Сохраняются деятельность сердца, автоматическая деятельность других органов за счет периферической вегетативной регуляции.

При восстановлении функций каудальных отделов ствола возобновляется самостоятельное дыхание (иногда отмечаются нарушения его ритма), вызываются корнеальные рефлексы – это «вялая», или заднестволовая, кома. Дальнейшее восстановление функций

передних отделов ствола может проявляться мезэнцефальными и диэнцефальными симптомами в форме тонических судорог, вздрагиваний, выраженных вегетативных симптомов – гипертермии, мигрирующей гиперемии, гипергидроза, резких колебаний артериального давления. Такая кома определяется как «гиперактивная», или переднестволовая.

С частичным восстановлением функций подкорковых узлов связаны особенности подкорковой комы, или состояния декортикации. Клиническая картина ее характеризуется выраженными симптомами орального автоматизма (иногда сосательными и жевательными движениями), усилением деятельности подкорковых рефлекторных уровней – стволовых, спинальных, периферических, вегетативных. Сухожильные рефлексы повышены, кожные – угнетены, вызываются стопные и кистевые патологические рефлексы. Явления раздражения проявляются хореиформными и атетоидными гиперкинезами, миоклоническими подергиваниями в отдельных мышечных группах. На ЭЭГ определяются диффузные медленные волны.

По мере восстановления сознания у больных возникает состояние оглушения. Более глубокое оглушение определяется как сопор, легкие степени оглушения постепенно сменяются сомноленцией, что соответствует восстановлению функций коры головного мозга. При этом признаки восстановления сочетаются с симптомами выпадения и раздражения. Особенности клиники в большей степени определяются состоянием лимбико-ретикулярного комплекса.

При сопорозных состояниях имеются лишь самые элементарные реакции на внешние раздражения. На ЭЭГ обычно доминируют медленные волны. Оглушение сопровождается затруднением понимания больным сложных фраз, ограничением способности произвольных движений, затруднением запоминания. Больные обычно лежат неподвижно. На фоне оглушения иногда возникают сноподобные (онейроидные) состояния. При сомнолентных состояниях больных можно легко вывести из дремотного состояния, они адекватно отвечают на вопросы, но крайне быстро устают. На фоне состояния оглушения выявляются мнестические, гностические, праксические нарушения, симптомы поражения мозжечка и экстрапирамидной системы, а также другие органические симптомы. Такие нарушения определяются как постгипоксическая энцефалопатия, которая характеризуется преимущественно выраженными расстройствами сознания, памяти, агнозиями, апраксиями, речевыми нарушениями (в форме афазий, дизартрии или мутизма), мозжечковыми симптомами, стриарными гиперкинезами, диффузными очаговыми органическими симптомами. В дальнейшем при восстановлении функций (иногда далеко не полном) долго сохраняются неврастеноподобные симптомы, характерные для постгипоксической астении. В основе этих состояний лежит ослабление тормозного процесса с развитием раздражительной слабости, повышенной возбудимости, бессонницы, снижением внимания и памяти (гиперстеническая форма) либо ослабление и тормозного, и возбудительного процессов, сопровождающееся вялостью, сонливостью, обшей заторможенностью (гипостеническая форма).

Лечение и профилактика. Особое значение имеет поддержание деятельности сердечно-сосудистой системы, дыхания, водно-солевого баланса и кислотно-основного состояния. В лечении последствий циркуляторной гипоксии определенное значение имеют наркотические средства, нейролептики. общая и церебральная гипотермия, экстракорпоральное кровообращение, гипербарическая оксигенация. Для предупреждения нарушений микроциркуляции целесообразно применение антикоагулянтов, реополиглюкина. При отеке мозга, часто являющемся следствием гипоксии, применяются противоотечные средства. Однако следует учитывать, что отек мозга возникает иногда спустя многие часы после развития нарушений кровообращения и поэтому может совпасть во времени с феноменом «отдачи» (повышение осмотического давления вследствие ранее примененных дегидратирующих средств).

Противогипоксические средства весьма перспективны, но пока применяются главным образом в эксперименте. Большого внимания заслуживают попытки создания новых хинонов (на основе ортобензохинона). Защитными свойствами обладают препараты типа гутимина, оксибутирата натрия, а также средства из группы ноотропов.

26.7. Декомпрессионная (кессонная) болезнь

Декомпрессионная (кессонная) болезнь является своеобразной профессиональной травмой, нередко приводящей к тяжелым органическим поражениям нервной системы. В настоящее время общепризнана газовая теория патогенеза декомпрессионной болезни. Пребывание под повышенным давлением ведет к чрезмерному насыщению биосред и тканей газами, в том числе инертными (азотом). При форсированной декомпрессии растворенные в тканях газы быстро высвобождаются и поступают в кровь, где формируются пузырьки. Переход пузырьков из венозного русла в артериальную систему происходит в легких при повышенном внутрилегочном давлении (натуживание, кашель, чиханье), а также через артериовенозные анастомозы и незаращенное овальное отверстие. При морфологическом исследовании обнаруживаются пузырьки и тяжелые изменения нервных клеток, особенно выраженные в спинном мозге.

Клинические проявления. Выделяют следующие неврологические синдромы поражения нервной системы декомпрессионной природы: 1) поражения периферических отделов (невропатии и невралгии); 2) поражения спинного мозга; 3) поражения головного мозга; 4) множественные поражения нервной системы.

Декомпрессионные поражения нервов относятся к легким формам кессонной болезни и клинически обычно проявляются невралгиями. Поражения спинного мозга – наиболее тяжелая форма декомпрессионной болезни, после которой, как правило, остаются инвалидизирующие резидуальные явления. Латентный период короткий. В результате аэроэмболии возникают спастические параличи нижних конечностей с расстройствами чувствительности и нарушениями функций тазовых органов. Параличи рук редки. Развитию параличей предшествуют продромальные явления в виде парестезии и опоясывающих болей.

При несвоевременной лечебной рекомпрессии симптомы поражения спинного мозга могут быстро нарастать и привести к необратимой параплегии. Газовая эмболия головного мозга часто встречается в сочетании с поражением других структур. Латентный период длится несколько минут. Появляются головная боль, адинамия, нередко беспокойство, головокружение, тошнота, рвота, иногда расстройства сознания вплоть до его полной потери. Массивная аэроэмболия головного мозга может приводить к нарушению кровообращения, несовместимому с жизнью. Множественные поражения нервной системы наблюдаются в половине всех случаев декомпрессионной болезни. При этой форме неврологические симптомы комбинируются в различных сочетаниях в зависимости от локализации и выраженности повреждений.

Лечение. Единственным специфическим патогенетическим методом лечения декомпрессионной болезни в острой стадии является лечебная рекомпрессия. Под влиянием повышения давления пузырьки газа снова растворяются и кровообращение восстанавливается. Лечебную рекомпрессию необходимо проводить немедленно при обнаружении признаков заболевания. После рекомпрессии пострадавших с неврологическими расстройствами нужно направлять на стационарное лечение даже при слабовыраженных симптомах. Дальнейшее лечение должно быть направлено на устранение реактивного воспалительного процесса, парезов, параличей, на улучшение кровообращения и обменных процессов, а также на восстановление тазовых функций.

Последствия неврологических форм декомпрессионной болезни разнообразны. Поражения периферических нервов, как правило, скоропреходящи. Наиболее неблагоприятны спинальные варианты поражений. Хотя смертельные исходы крайне редки, однако такие заболевания часто заканчиваются стойкими параличами, парезами, расстройствами тазовых функций. Церебральные поражения (если смерть не наступает в остром периоде) в смысле прогноза более благоприятны, очаговые поражения при них менее стойки, так как скопления газа в сосудах головного мозга быстро элиминируются благодаря обильному кровоснабжению.

Профилактика. Основу профилактики составляют следующие мероприятия: 1) отбор для работы в условиях сжатого воздуха исключительно здоровых лиц; 2) периодические врачебные осмотры; 3) упорядоченный образ жизни, воздержание от излишеств (алкоголь, курение и др.); 4) знание техники и физиологических основ водолазного дела лицами, выполняющими работы под повышенным давлением.

Противопоказания к пребыванию в сжатом воздухе лиц, перенесших кессонную болезнь: а) наличие множественных, даже незначительных, остаточных дефектов; б) полное, но медленное клиническое излечение тяжело протекавшего заболевания; в) повторные случаи кессонной болезни с неврологическими расстройствами даже в легкой форме; г) наличие симптомов поражения нервной системы, обнаруживаемых при контрольных врачебных осмотрах у лиц, ранее не страдавших кессонной болезнью или перенесших ее без неврологических нарушений.

Глава 27
Неврологические расстройства при некоторых профессиональных воздействиях

К наиболее важным аспектам общей проблемы охраны здоровья человека в процессе его трудовой деятельности относится предупреждение неблагоприятного действия физических факторов производственной среды. Технический прогресс в различных отраслях производства, внедрение высокопроизводительного оборудования, создание мощных животноводческих комплексов нередко сопровождаются воздействием на человека в течение рабочего времени многих физических факторов (вибрация, шум, ультра– и инфразвук, электромагнитные волны радиочастот и др.). Особое место среди неврологических расстройств занимают вибрационная и шумовая болезни.

27.1. Вибрационная болезнь

Вибрационная болезнь – профессиональное заболевание, отличающееся полиморфностью клинической симптоматики и особенностью течения.

Различают три формы проявлений вибрационной болезни, вызванной воздействием локальной (местной) вибрации, комбинированным влиянием общей и локальной (местной) вибрации, воздействием общей вибрации и толчками.

Этиология и патогенез. Основными этиологическими факторами являются производственная вибрация, сопутствующие профессиональные вредности: шум. охлаждение, статическое напряжение мышц плеча, плечевого пояса, вынужденное наклонное положение тела и др. Заболевание проявляется нарушениями функции нервной и сердечно-сосудистой систем, опорно-двигательного аппарата. Локальная и общая вибрация нарушает механизмы нервно-рефлекторных и нейрогуморальных систем. Вибрация, будучи сильным раздражителем, воздействует на рецепторные аппараты кожи. нервы и нервные стволы, приводя к увеличению секреции норадреналина в симпатических нервных терминалях. Поскольку норадреналин не может полностью ими захватываться и накапливаться в них. как в обычных условиях, то значительная часть его попадает в кровь и обусловливает увеличение тонуса сосудов, что приводит к повышению артериального давления и ангиоспазму. У лиц, на которых действует вибрация, возникают деструктивные явления в тельцах Фатера–Пачини. нервных волокнах, нейронах спинного мозга, ретикулярной формации ствола, ганглиях межпозвоночных и симпатических пограничных стволов.

При объективном обследовании отмечается снижение афферентной иннервации, в особенности восприятия вибрационной чувствительности, а в дальнейшем возникновение других симптомов выпадения и болевого синдрома. По мере развития патологических изменений в вегетативном аппарате происходят дистрофические изменения в коже, мышцах, костной системе. Особенно часто поражаются рецепторы крупных суставов плечевого пояса, что и обусловливает их болезненность. Существенное значение в патогенезе заболевания приобретает сильное воздействие вибрационного раздражителя на симпатоадреналовую систему. Вегетативные нарушения влияют на регуляцию желудочно-кишечного тракта, что приводит к желудочно-кишечным дискинезиям, а в позднем периоде – к более тяжелой патологии.

Патоморфология. Изменения в нервной системе характеризуются деструктивными явлениями в тельцах Фатера–Пачини, инкапсулированных рецепторах, различными видами деформации на уровне нервно– мышечной рецепции, очаговой демиелинизацией и распадом осевых цилиндров. В экспериментах найдены дистрофические изменения в клетках боковых рогов спинного мозга и в ретикулярной формации ствола мозга.

Клинические проявления. В течении *вибрационной болезни, вызванной воздействием локальной вибрации* (у лиц, работающих с ручным механизированным инструментом), различают 4 стадии. В I стадии возникают преходящие болевые ощущения в пальцах рук, парестезии, онемение. Во II стадии болевые ощущения и парестезии более выражены, носят устойчивый характер, выявляются изменения сосудистого тонуса (как капилляров, так и более крупных сосудов), отчетливые чувствительные расстройства (особенно снижается вибрационная чувствительность). Развиваются вегетативная дисфункция и явления астении. В III стадии вазомоторные и трофические нарушения становятся выраженными, появляются приступы болей, онемение и парестезии, отчетливый синдром вазоспазма – побеление пальцев, смешанные чувствительные расстройства (периферические, нередко сегментарные). Характерны полное выпадение вибрационной чувствительности, угнетение или выпадение сухожильных рефлексов, невротизация личности по типу астении, вегетативно-сосудистая дистония с повышением артериального давления, гипергидрозом. Отмечаются желудочно-кишечные расстройства, рентгенологически обнаруживаются изменения в суставах и костях. В IV стадии развиваются генерализованные органические поражения, например энцефаломиелопатия (наблюдается крайне редко). Трофические и чувствительные расстройства резко выражены. Болевой синдром в пальцах и по ходу нервных стволов, в. суставах носит упорный характер. Возникают микроочаговая симптоматика, вегетативные пароксизмы, преимущественно протекающие по симпатоадреналовому, реже смешанному типу. Ангиодистонические кризы охватывают не только периферические сосуды рук, но и область коронарных и мозговых сосудов.

Вибрационная болезнь, вызванная комбинированным воздействием общей и локальной (местной) вибрации , встречается у лиц, работа которых связана с виброуплотнением бетона. При этой форме ангиополиневропатический синдром сочетается с развитием неврастенического синдрома – гиперстенической формы, причем астения протекает с резким ослаблением тормозных процессов. Преобладают жалобы на головные боли, головокружение, повышенную чувствительность, раздражительность, ноющие боли в ногах, их онемение, парестезии. В более позднем периоде головные боли становятся постоянными, присоединяются вегетативные кризы (ощущение дурноты, тахикардия, нехватка воздуха, страх смерти, нарушения терморегуляции). Неврологические симптомы сопровождаются также ослаблением памяти. плаксивостью, нарушением сна. Нередко наблюдаются приступы с побледнением пальцев стоп, диффузным потоотделением. Выявляются ангиополиневропатические симптомы, преимущественно в ногах: нарушение вибрационной чувствительности, парестезии и др. Развиваются вначале расторможение, затем угнетение сухожильных рефлексов, трофические расстройства (истончение кожи на пальцах ног, гипотрофия мышц), умеренное повышение артериального давления, его значительная асимметрия, изменения ЭКГ. На ЭЭГ выявляются очаги эпилептиформной активности.

По степени выраженности также различают стадийность, имеющую значение в экспертизе трудоспособности.

Вибрационная болезнь, вызванная воздействием общей вибрации и толчками , проявляется вестибулопатией (несистемное головокружение) и головными болями. Наблюдаются изменения слуха и зрения, стволовые и спинальные симптомы, желудочно-кишечные дискинезии, боли в животе, особенно в области солнечного сплетения, корешковые боли в спине, преимущественно в пояснично-крестцовой области.

Диагностика и дифференциальный диагноз. В установлении диагноза главное значение придается профессиональному анамнезу, санитарно-гигиенической характеристике условий труда. Необходимо тщательное объективное обследование больного с использованием современных клинико-физиологических методик. Комплексное обследование особенно важно при диспансеризации для выявления начальных проявлений болезни, а также функциональных

возможностей организма. При осмотре обращают внимание на цвет кожных покровов пальцев рук, ног, измеряют кожную температуру; особое внимание уделяют исследованию чувствительности (вибрационной, болевой). Исследуются также костно-суставная, мышечная и сердечно-сосудистая системы. Применяют холодовые пробы, капилляроскопию, термометрию, электроэнцефалографию, электротопометрию, электромиографию, исследование сердечно-сосудистой системы, поликардиографию.

Дифференцировать вибрационную болезнь следует от других заболеваний непрофессиональной этиологии (болезнь Рейно, сирингомиелия, вегетативный полиневрит, миозиты и др.).

Лечение. Необходимо начинать лечение при первых проявлениях болезни с учетом этиологических и патогенетических факторов. Этиологический принцип состоит во временном или постоянном исключении действия вибрации на организм, щадящем режиме в отношении физических нагрузок и охлаждения. Патогенетическая терапия должна быть комплексной, с применением медикаментозных и физиотерапевтических воздействий. Из медикаментозных средств наибольший эффект дают ганглиоблокирующие средства (пахикарпин) в сочетании с малыми дозами холинолитиков (амизил, спазмолитин, метамизил) и сосудорасширяющих препаратов (компламин, трентал, никотиновая кислота, блокаторы кальциевых каналов). Спазмолитин (дифацил) назначают по 10 мл 1 % раствора внутримышечно через день (на курс 5–6 инъекций), всего рекомендуется 2–3 курса с перерывом в 3–4 дня. Спазмолитин чередуют с введением 0,5 % раствора новокаина внутримышечно по 3–10 мл через день (на курс 10 инъекций). Амизил назначают в таблетках по 0,001 г (по 1 таблетке на ночь в течение 10 дней, затем перерыв 10–20 дней, и цикл можно повторить). Метамизил дают в порошках по 0,001 г после ужина в течение 10–15 дней. Хороший эффект получен от применения никотиновой кислоты в сочетании с циннаризином (стугероном) и белласпоном. При вегетативных пароксизмах с успехом применяют пирроксан. Показаны общеукрепляющие средства, витаминотерапия.

Из физиотерапевтических методов применяют электрофорез лекарственных препаратов (5 % раствор новокаина или 2 % водный раствор бензогексония) на кисти рук, стопы ног или воротниковую зону. Сила тока 10– 15 мА, длительность процедуры 10–15 мин.

При полиневритических синдромах получен эффект от применения высокочастотной электротерапии. Назначают электрическое поле УВЧ (на воротниковую зону в слаботепловой дозе в течение 10 мин через день. На курс 10–15 процедур). Применяют иглорефлексотерапию.

Прогноз. Благоприятен при своевременном выявлении заболевания и активной терапии. Трудоустройство является весьма важным фактором, способствующим полному восстановлению трудоспособности. Показаны все виды труда, исключающие вибрацию, подъем тяжестей и охлаждение.

Профилактика. Профилактические мероприятия включают исключение неблагоприятного воздействия вибрации на организм, осуществление диспансеризации, организация профилакториев на производствах, соблюдение строгих норм организации труда.

27.2. Воздействие шума

В настоящее время установлено, что почти во всех системах и органах возникают изменения в ответ на акустический раздражитель, но особенно чувствительна нервная система. Степень выраженности ее нарушения зависит от уровня шума, распределения его по частотам, времени действия и индивидуальных особенностей организма. Интенсивные высокочастотные шумы приводят к быстрому развитию патологических состояний, причем на первом месте стоят нарушения подвижности корковых процессов, состояние вегетативных функций, функций анализаторов, эндокринных желез. Человек небезразличен к источнику звука. Если это отношение положительно, связано с пользой для слушающего, то шум воспринимается как нейтральный или даже приятный раздражитель. Посторонние шумы чаще вызывают более неприятное ощущение, чем шумы, связанные с собственной деятельностью. Симптомы шумового воздействия больше выражены у лиц с нарушением сна или соматическими заболеваниями. Больные независимо от характера заболевания более чувствительны к шуму,

чем здоровые лица, что может являться причиной медленной реконвалесценции. У больного или ослабленного человека шум может явиться причиной возникновения нового патогенного очага раздражения.

Клинические проявления. Воздействие шума на организм. особенно на нервную систему, во многом определяется его интенсивностью. В зависимости от интенсивности шума и характера вызываемых нарушений функций нервной системы различают три звуковые ступени. Для I звуковой ступени (30–65 фон) характерны преимущественно расстройства высшей нервной деятельности в виде рассеянности, апатии, нарушения памяти, а также головной боли, изменений кожной чувствительности. При II звуковой ступени (66–90 фон), соответствующей шумам больших городов, промышленных предприятий, машинных цехов, наблюдаются более выраженные вегетативные реакции в виде изменения кровообращения в различных органах, расстройства сердечной деятельности, секреции желез, функции органов чувств и т.д. Вегетативные реакции независимы от субъективной чувствительности к шуму и наблюдаются даже во сне, когда шум не может осознанно регистрироваться. У лиц, подвергающихся воздействию шума, отмечены спазм периферических сосудов, нарушение ритма сердца, тахикардия, экстрасистолия, повышение артериального давления, парестезии в конечностях, замедление перистальтики желудка с уменьшением секреции и кислотности желудочного сока; на ЭЭГ – подавление альфа-волн.

У рабочих индустриальных предприятий наряду с повреждением слуховых функций выявлены патологические реакции в виде головокружения, шума в ушах, повышенной возбудимости, понижения работоспособности и внимания и др. Большинство рабочих со значительным производственным стажем в шумовых цехах, безразлично относящихся к шуму станков, после выхода из цеха ощущают странную тишину, действующую угнетающе в первые часы после работы. Среди поступивших на работу в шумовые цеха отмечаются резкие колебания настроения, увеличивается число больных неврастенией и другими видами неврозов. У рабочих шумовых цехов развиваются гипертоническая болезнь, язвенная болезнь желудка и двенадцатиперстной кишки и др.

Шум III звуковой ступени превышает 90 фон. Развитие современного ракетостроения с турбореактивными двигателями показало, что при очень высоких ступенях шумового воздействия в организме могут возникнуть особенно тяжелые состояния: нарушения движений, головокружения, психозы. В эксперименте при крайне высокой интенсивности звука и ультразвука животные погибают в течение нескольких минут. Неврологические расстройства могут возникнуть в случае землетрясения или при взрыве (психомоторное возбуждение или реактивный ступор).

В условиях деятельности войск в мирное время военнослужащие некоторых родов войск подвергаются менее интенсивному, но более длительному воздействию шума. Это относится к авиационным техникам, летноподъемным экипажам вертолетов, турбовинтовых самолетов, экипажам танковых войск и др.

Наиболее часто встречающийся при воздействии шума астенический синдром с явлениями вегетативно-сосудистой лабильности исчезает после достаточного отдыха и соответствующих лечебно-профилактических мероприятий. Более тяжелые поражения нервной системы возможны лишь в случаях нарушения соответствующих инструкций и наставлений, регламентирующих работу в условиях шума и вибрации, а также при нарушении техники безопасности.

Лечение и профилактика. Своевременные лечебно-профилактические мероприятия, должный медицинский контроль позволяют во многих случаях избежать нежелательных последствий влияния шума и вибрации на организм.

27.3. Воздействие обонятельных раздражителей

Восприятие человеком запахов вызывает не только узнавание их характера, осуществляемое корковым анализатором, но и оказывает возбуждающее влияние на глубинные подкорковые структуры через мамиллярные образования. Обонятельные раздражители при длительном воздействии возбуждают таламо-гипоталамические структуры, что приводит к

постепенному возбуждению симпатоадреналовой системы, повышению артериального давления.

При диспансерном обследовании работающих на животноводческих фермах (особенно свиноводческих) у некоторых лиц выявлялись повышенная утомляемость, нарушение сна, умеренная головная боль, возникающая через 2–3 ч пребывания на ферме. У длительно работающих наблюдались повышение артериального давления, раздражительность, растормаживание сухожильных рефлексов, гипергидроз.

Диагностика и дифференциальный диагноз. Общие астенические синдромы возникают при воздействии ряда других факторов (инфекции, интоксикации, отрицательные эмоции и др.), поэтому дифференциальная диагностика трудна. Однако возникновение астенического синдрома, сочетающегося с повышением артериального давления, в связи с непосредственной работой на ферме, особенно у лиц молодого возраста, позволяет определить профессиональное влияние запаха.

Лечение. Проводится вегетотропными препаратами (пирроксан, бутироксан, белласпон) в сочетании с гипотензивными средствами; эффективны валериана, пустырник перед сном.

Имеют большое значение санитарно-просветительная работа и профилактические мероприятия, направленные, на соблюдение санитарно-гигиенических норм. Важны исправность вентиляционных устройств, автоматическая уборка выделении, герметичность ям-приемников, применение индивидуальных средств (спецповязки, тампоны и др.). Систематически должна проводиться диспансеризация работающих в этой отрасли.

Глава 28.
Заболевания вегетативной нервной системы

Вегетативная нервная система представлена в коре большого мозга, гипоталамической области, мозговом стволе, спинном мозге; имеются также периферические отделы вегетативной системы. Наличие патологического процесса в любой из этих структур, а также функциональное нарушение связи между ними могут обусловить появление вегетативных расстройств.

28.1. Синдром вегетативной дистонии

Синдром вегетативной дистонии может быть конституциональной природы, может возникать при эндокринных перестройках организма (пубертатный период, климакс), заболеваниях внутренних органов (панкреатит, язвенная болезнь желудка и двенадцатиперстной кишки и др.), эндокринных (сахарный диабет, тиреотоксикоз), аллергических и разнообразных заболеваниях нервной системы.

В синдром вегетативной дистонии объединяются симпатические, парасимпатические и смешанные симптомокомплексы, проявляющиеся перманентно или в виде пароксизмов (кризов), имеющие генерализованный, системный или локальный характер. Для симпатикотонии характерны тахикардия, побледнение кожных покровов, повышение артериального давления, ослабление перистальтики кишечника, мидриаз, озноб, ощущение страха и тревоги. Для ваготонии характерны брадикардия, затруднение дыхания, покраснение кожи лица, потливость, саливация, понижение артериального давления, желудочно-кишечные дискинезии.

Системные нарушения при вегетативной дистонии наиболее часто представлены кардиоваскулярными, гипервентиляционными, нейрогастральными, тремоваскулярными синдромами.

Кардиоваскулярный синдром проявляется болями в левой половине грудной клетки, возникающими чаще при эмоциональной, а не физической нагрузке, сопровождается ипохондрическими расстройствами и не купируется коронаролитиками. На ЭКГ и при велоэргометрии выявляются чаще всего синусовые и экстрасистолические аритмии, нет

признаков ишемии миокарда. Гипервентиляционный синдром в виде ощущения нехватки воздуха при неполноценности вдоха имитирует выдох. Нейрогастральная дистония чаще всего проявляется сухостью во рту или гиперсаливацией, аэрофагией, спазмом пищевода, дуоденостазом и другими нарушениями моторно-эвакуаторной и секреторной функций желудка и кишечника. Больные жалуются на изжогу, метеоризм, запоры.

Нередко отмечаются поведенческие, мотивационные нарушения, изменения сосудистого тонуса и проницаемости сосудов, терморегуляции и обменных процессов. Возможны дизурические явления, которые способствуют возникновению мочекаменной болезни подобно тому, как дискинезия желчных путей является фактором риска желчнокаменной болезни.

При синдромах вегетативной дисфункции различают перманентные нарушения и вегетативные кризы. В зависимости от характера вегетативных проявлений кризы могут быть симпатоадреналовыми, вагоинсулярными и смешанными. При симпатоадреналовом кризе появляется или усиливается головная боль, возникают онемение и похолодание конечностей, бледность лица, артериальное давление повышается до 150/90–180/110 мм рт. ст., пульс учащается до 110–140 уд/мин, отмечаются боли в области сердца, озноб, мидриаз, иногда температура тела повышается до 38–39 ?С, появляются возбуждение, двигательное беспокойство, страх смерти. Вагоинсулярный криз проявляется ощущением жара в голове и лице, удушья, тяжестью в голове, могут возникать тошнота, слабость, потливость, головокружение, позывы на дефекацию, усиление перистальтики кишечника. У больного отмечаются миоз, урежение пульса до 45–50 уд/мин, снижение артериального давления до 80/50 мм рт. ст., возможны аллергические явления в виде крапивницы или отека Квинке.

Смешанные кризы характеризуются сочетанием симптомов, типичных для симпатоадреналового и вагоинсулярного кризов, либо поочередным их проявлением.

28.2. Гипоталамический синдром

Гипоталамический синдром представляет собой сочетание вегетативных, эндокринных, обменных и трофических расстройств, обусловленных поражением гипоталамуса. Непременным компонентом гипоталамического синдрома являются нейроэндокринные расстройства.

Этиология. Причинами гипоталамического синдрома могут быть острая и хроническая нейроинфекция, черепно-мозговая травма, острая и хроническая интоксикация, опухоли мозга, недостаточность мозгового кровообращения, психическая травма, эндокринные нарушения и хронические заболевания внутренних органов.

Клинические проявления. Наиболее часто поражение гипоталамуса проявляется вегетососудистыми нейроэндокринными расстройствами, нарушениями терморегуляции, расстройствами сна и бодрствования. У больных отмечаются общая слабость, повышенная утомляемость, боли в области сердца, чувство нехватки воздуха, неустойчивый стул. При обследовании обнаруживаются повышение сухожильных и периостальных рефлексов, асимметрия артериального давления, колебания его с наклонностью к повышению, тахикардия, лабильность пульса, повышенная потливость, тремор век и пальцев вытянутых рук, склонность к аллергическим реакциям, выраженный дермографизм, эмоциональные нарушения (тревога, страх), расстройство сна.

На фоне перманентных вегетативных расстройств возникают вегетососудистые пароксизмы (кризы). Обычно их провоцируют эмоциональное напряжение, изменение погодных условий, менструации, болевые факторы. Приступы возникают чаще во второй половине дня или ночью, появляются без предвестников. Продолжительность приступа от 15–20 мин до 2–3 ч и более. Кризы могут быть симпатоадреналовыми, вагоинсулярными и смешанными.

Нарушения терморегуляции чаще возникают при поражении передней части гипоталамуса. Характеризуются длительной субфебрильной температурой тела с периодическим ее повышением до 38–40 ?С в форме гипертермических кризов. В крови не выявляется изменений, характерных для воспалительных процессов. Применение амидопирина у таких больных не дает снижения температуры. Терморегуляционные нарушения находятся в

зависимости от эмоционального и физического напряжения. Так, у детей они нередко появляются во время занятий в школе и исчезают во время каникул. Больные плохо переносят резкие изменения погоды, холод, сквозняки, имеются эмоционально-личностные нарушения, в основном ипохондрического типа.

Нейроэндокринные расстройства развиваются на фоне вегетативных нарушений, возникают нарушения жирового, углеводного, белкового, водно-солевого обмена, отмечаются булимия или анорексия, жажда, сексуальные расстройства. Могут развиваться нейроэндокринные обменные синдромы: Иценко–Кушинга, адипозогенитальной дистрофии Фрейлиха–Бабинского (ожирение, гипогенитализм), Симмондса (кахексия, депрессия), несахарного диабета (полиурия, полидипсия, низкая относительная плотность мочи). Отмечаются признаки гипо– или гипертиреоза, ранний климакс.

Для гипоталамических расстройств характерно хроническое течение с наклонностью к обострениям.

При распознавании гипоталамического синдрома необходимо определить его этиологию и ведущий компонент. Имеют значение результаты специальных проб (сахарная кривая, проба по Зимницкому), термометрия в трех точках, электроэнцефалография. Гипоталамический синдром следует дифференцировать от феохромоцитомы (опухоль хромаффинной ткани надпочечника), основным признаком которой являются пароксизмальные подъемы артериального давления до высоких цифр на фоне постоянной артериальной гипертензии; в моче, особенно во время приступов, обнаруживается высокое содержание катехоламинов. Для уточнения диагноза необходимо проведение УЗИ, компьютерной томографии надпочечников.

Лечение. Лечение должно включать: 1) средства, избирательно влияющие на состояние симпатического и парасимпатического тонуса. – беллоид (белласпон), адренолитики (пирроксан), бета-адреноблокаторы (обзидан), холинолитики (платифиллин, препараты красавки), ганглиоблокаторы; 2) психотропные препараты – антидепрессанты (амитриптилин, прозак, леривон), анксиолитики (ксанакс, клоназепам); 3) общеукрепляющие средства (витамины С, группы В, метаболические препараты); 4) препараты для лечения основного заболевания (рассасывающие, противовоспалительные средства), для проведения дезинтоксикационной терапии, гемодез, глюкоза, изотонический раствор хлорида натрия).

В случае симпатоадреналового криза больному придают удобное положение, способствующее расслаблению мускулатуры. Назначают успокаивающие средства (валериана, пустырник, валокордин, транквилизаторы), альфа– и бета-адреноблокаторы (сермион, анаприлин). При необходимости применяют эуфиллин, дибазол, диуретин, диакарб.

При парасимпатическом кризе используют средства, повышающие артериальное давление (кофеин, кордиамин), холинолитики центрального и периферического воздействия (атропин, метацин, амизил, беллатаминал). По окончании криза необходимо провести курс лечения антидепрессантами, вегетотропными препаратами, психотерапевтическое лечение.

Трудоспособность. Определяется ведущим симптомокомплексом. Следует ограничить нервно-психическое и физическое напряжение, исключить работу в ночное время. Как правило, стойкая утрата трудоспособности возникает лишь при выраженных, частых вегетативных пароксизмах (кризах) и при тяжелых нейроэндокринных нарушениях. Этим больным с учетом основной профессии может быть установлена III и даже II группа инвалидности.

28.3. Ангионеврозы

В эту группу входит ряд заболевании, при которых сосудистые нарушения вошикают в результате расстройств вегетативной иннервации, – болезнь Рейно, эритромелалгия, мигрень, болезнь Меньера.

Болезнь Рейно. Заболевание относится к группе ангиотрофоневрозов (син : вазомоторно-трофический невроз, сосудисто-трофическая невропатия). Это общее название ряда заболеваний, развивающихся вследствие расстройств вазомоторной и трофической иннервации органов и тканей.

Этиология и патогенез. М. Рейно, описавший заболевание в 1862 г., считал, что это невроз, обусловленный повышенной возбудимостью спинномозговых сосудодвигательных

центров. В дальнейшем было установлено, что симптомокомплекс Рейно может проявляться как самостоятельная болезнь и как синдром при некоторых нозологических формах.

Имеют значение инфекционные поражения вегетативной нервной системы, эндокринные нарушения функции щитовидной железы и надпочечников. Вероятно, играет роль врожденная недостаточность определенных отделов вегетативной нервной системы, в частности боковых рогов спинного мозга. Происходит поражение сосудодвигательных центров на различном уровне (кора полушарий большого мозга, гипоталамус, ствол, спинной мозг), в результате чего повышается тонус вазоконстрикторов. Спазм сосудов обусловливает побледнение дистальных отделов рук и ног, реже носа, ушей, губ, асфиксию, понижение температуры пораженного участка и в результате – некроз тканей. Боли обусловлены раздражением чувствительных нервных волокон токсическими веществами, возникающими в ишемизированном участке.

Клинические проявления. Заболевание у женщин встречается примерно в 5 раз чаще, чем у мужчин, преимущественно в молодом и среднем возрасте. Пораженные участки чаще отмечаются на пальцах рук, реже на ногах и совсем редко на ушах, кончике носа. Особенностью заболевания является симметричность этих проявлений. В классических случаях различают три стадии болезни.

В основе *первой стадии* лежит спазм сосудов. Характерны внезапно развивающиеся спазмы капилляров и артериол определенного участка. Обычно пораженный участок становится бледным, холодным на ощупь, чувствительность в нем снижается. Продолжительность приступа от нескольких минут до часа и более, после чего спазм проходит и участок приобретает нормальный вид. Приступы могут повторяться через различные отрезки времени, затем частота и длительность приступов увеличиваются, присоединяется боль.

Вторая стадия обусловлена явлениями асфиксии. Спазм проявляется сине-фиолетовой окраской кожи. появляются ощущения покалывания, а временами и сильные боли, в местах асфиксии исчезает чувствительность. Большую роль в механизме развития этой стадии играет дилатация вен. Через некоторое время эти явления проходят. Наблюдается переход первой стадии болезни во вторую.

Третья стадия развивается вслед за длительной асфиксией. На отечной конечности, имеющей фиолетово-синий цвет, появляются пузыри с кровянистым содержимым. После вскрытия пузыря на его месте обнаруживается некроз тканей, а в более тяжелых случаях – не только кожи, но и всех мягких тканей вплоть до кости. Процесс заканчивается рубцеванием образовавшейся язвенной поверхности.

Заболевание хроническое. Процесс тянется десятилетиями. У одних больных пароксизмы повторяются по нескольку раз в день, у других появляются с месячными интервалами. Гангрена бывает редко; при этом некрозу подвергаются ногтевые фаланги.

Диагностика и дифференциальный диагноз. Диагноз ставится на основании клинических проявлений заболевания. В первую очередь необходимо определить, это самостоятельная болезнь или синдром Рейно. Для болезни характерны приступы побледнения или цианоза пальцев (обычно II и III стадии), а также выступающих частей лица под влиянием охлаждения, эмоциональных и других раздражений, симметричность поражения, отсутствие гангрены на коже пальцев.

Для синдрома Рейно типично наличие признаков основного заболевания: склеродермии, вибрационной болезни, интоксикации различными химическими веществами, синдрома передней лестничной мышцы, добавочного шейного ребра, малой грудной мышцы, сирингомиелии, эндокринных расстройств (тиреотоксикоз, климакс).

Лечение. Назначают центральные и периферические адреноблокаторы, аминазин, тропафен, дигидроэрготамин, ганглиоблокаторы (пахикарпин, бензогексоний, ганглерон), транквилизаторы. Показаны спазмолитические сосудорасширяющие средства: никотиновая кислота, трентал, антагонисты ионов кальция (адалат, верапамил). Целесообразны теплые ванны. При безуспешности консервативной терапии проводят десимпатизацию и преганглионарную симпатэктомию.

Прогноз. В отношении жизни прогноз хороший, в плане полного выздоровления – неблагоприятный. Если болезнь возникает в период полового созревания, то нередко с возрастом может наступить значительное улучшение или полное выздоровление.

Трудоспособность. Противопоказаны работы, связанные с переохлаждением конечностей, с тонкими и сложными движениями пальцев рук (игра на музыкальных инструментах, печатание на пишущей машинке), с вибрацией, сыростью, в контакте с токсичными химическими веществами. В связи с невозможностью выполнения работы по основной профессии в зависимости от степени выраженности заболевания может быть установлена III или (в редких случаях) II группа инвалидности.

Эритромелалгия. Относится к заболеваниям, при которых происходит патологическое расширение сосудов.

Этиология и патогенез. Этиология заболевания до настоящего времени не выяснена. В ряде случаев Эритромелалгия является проявлением мышьяковой полиневропатии, склеродермии, тромбофлебита глубоких вен голени, невромы одного из нервов голени и стопы. Приступ вызывается острым расстройством сосудистой иннервации капилляров, артериол и, вероятно, вен. Провоцируется приступ перегреванием, мышечным перенапряжением, свешиванием конечности, утомлением. Летом приступы повторяются гораздо чаще, чем зимой. В отношении механизма происхождения боли высказывается предположение, что при расширении сосудов повышается проницаемость стенок сосудов, при этом гуморальные факторы крови выходят через сосудистую стенку и обусловливают приступ боли.

Клинические проявления. Заболевание одинаково часто встречается у мужчин и женщин, очень редко – у детей. Чаще развивается после 40 лет. Протекает в виде приступов болей жгучего характера, локализующихся в дистальных отделах конечностей, с покраснением кожи, местным повышением кожной температуры, отеком и потливостью. Чаще поражается одна конечность, обычно стопа. Болевые ощущения резко усиливаются при согревании конечности, стоянии, ходьбе и, наоборот, значительно уменьшаются на холоде, в положении лежа. Приступ длится от нескольких минут до нескольких часов.

Течение и прогноз. Течение болезни хроническое, прогрессирующее. Степень нарушения функций организма различна. Прогноз в отношении жизни благоприятный, в плане полного выздоровления – сомнительный.

Диагностика и дифференциальный диагноз. Диагноз ставится на основании типичных клинических проявлений. Необходимо исключить симптоматическую эритромелалгию.

Дифференцировать эритромелалгию следует от заболеваний ног и мелких суставов стопы, расширения глубоких вен голени, тромбофлебита, эрготизма.

Лечение. Применяют сосудосуживающие средства (эрготамин, эфедрин, мезагон, изадрин), возбуждающие ЦНС (кофеин, фенамин), препараты кальция, аскорбиновую, глутаминовую кислоты, седативные препараты, внутривенные вливания новокаина.

Трудоспособность. Противопоказаны работы, связанные с пребыванием в условиях повышенной температуры воздуха, с мышечным перенапряжением.

Мигрень. Особый вид приступообразной головной боли, которая является самостоятельной нозологической формой.

Этиология и патогенез. Одним из основных факторов риска развития мигрени является конституциональная предрасположенность к ней. которая часто бывает наследственной, однако окончательно причина заболевания не выяснена. В основе приступа лежат ангионевротические расстройства. Можно условно выделить четыре стадии развития мигренозного приступа. Под влиянием ряда причин: эндокринных сдвигов (менструация), перегревания на солнце, гипоксии, нарушений сна, перераздражения отдельных анализаторов (шум, яркий свет), нервно-психического напряжения, приема алкоголя – возникает ангиоспазм в вертебробазилярной или каротидной системах. Появляется ряд симптомов как следствие ангиоспазма: выпадение полей зрения, фотопсии, онемение одной конечности. Это продромальная стадия. Затем наступает вторая стадия: выраженная дилатация артерий, артериол, вен и венул, особенно в ветвях наружной сонной артерии (височная, затылочная и средняя оболочечная).

Амплитуда колебаний стенок расширенных сосудов резко возрастает, что ведет к раздражению заложенных в стенках сосудов рецепторов, и появляется сильная локальная головная боль. Повышается проницаемость, и наступает отек стенок сосудов. Обычно в это время возникает контрактура мышц скальпа и шеи, что приводит к значительному усилению

притока крови к мозгу. Происходят сложные биохимические изменения: из тромбоцитов выделяются серотонин. гистамин, под влиянием которых увеличивается проницаемость капилляров, что способствует транссудации плазмокининов. Уменьшается тонус артерий при одновременном сужении капилляров, что способствует пассивному расширению артерий и вновь приводит к цефалгии (третья стадия мигрени). В дальнейшем могут развиться явления, указывающие на вовлечение в процесс гипоталамуса: озноб, учащение мочеиспускания, снижение артериального давления, повышение температуры тела до субфебрильных цифр. Если приступ заканчивается наступлением сна, то больной просыпается без головной боли, хотя могут отмечаться общая слабость и недомогание. Постмигренозный синдром является четвертой стадией заболевания и проявляется ангиодистонией, аллергическими или аллергоподобными расстройствами.

Клинические проявления. Выделяют три основных вида мигрени: классическую, атипичную и ассоциированную. *Классическая форма* мигрени (офтальмическая) обычно начинается с предвестников. Возникают преходящая гемианопсия, фотопсии в виде блестящих точек или блестящей ломаной линии. Иногда нарушается мышление, затрудняется концентрация внимания. Аура длится от нескольких минут до получаса, иногда до 1–2 дней, после чего возникают локальная пульсирующая головная боль, тошнота, рвота. В последующем боль усиливается, отмечается в одной половине головы, но может быть и двусторонней. Головная боль достигает максимума в период от получаса до 1 ч. Часто боль локализуется в лобно-височной области с иррадиацией в глаз и верхнюю челюсть. При этом отмечаются побледнение, а затем покраснение лица, слезотечение, покраснение глаз, в основном на стороне боли, повышенная саливация, тошнота, рвота. Длительность головной боли от нескольких часов до 1–2 сут. На высоте приступа чаще отмечаются расширение и напряженность височной артерии.

При *обыкновенной мигрени* стадия предвестников проявляется состоянием эйфории или депрессии, иногда чувством голода, зевотой. Обычно выпадения полей зрения не бывает. Боль локализуется вокруг орбиты, распространяется на лоб, висок и затылочно-шейную область. При этом появляются заложенность носа, тошнота, рвота, повышение температуры тела до субфебрильных цифр. Возникают сужение глазной щели, инъецирование сосудов конъюнктивы, отек вокруг орбиты. Особенностью этой формы является то, что головная боль появляется во время сна или вскоре после пробуждения. Боль может продолжаться долго (в среднем до 16–18 ч). При обыкновенной мигрени нередко развивается мигренозный статус, который может длиться несколько суток. Во время беременности приступы обыкновенной мигрени прекращаются.

При *ассоциированной мигрени* цефалгический синдром сочетается с преходящими или относительно стойкими неврологическими дефектами в виде гемипарезов, парезов наружных мышц глаза, мимических мышц, мозжечковых нарушений или с выраженными психическими расстройствами. В основе этой формы может лежать артериальная или артериовенозная мальформация.

Диагностика и дифференциальный диагноз. Диагноз мигрени ставится на основании пароксизмальности цефалгического синдрома с учетом данных глазного дна. Обычно учитывают следующие данные: а) приступы болей начинаются в детском или юношеском возрасте; б) чаще носят наследственный характер; в) при обследовании органической симптоматики не выявляется (за исключением ассоциированной формы); г) приступы имеют характерные стереотипные проявления; д) в промежутках между приступами пациент совершенно здоров; е) сон или рвота прекращают приступ либо резко уменьшают его выраженность. Для установления причины ассоциированной формы мигрени необходимо обследование больного в условиях стационара, часто с использованием ангиографии, ультразвуковой допплерографии (УЗДГ), МРТ.

Дифференцировать эту форму мигрени следует от других видов цефалгий.

Лечение и профилактика. Различают лечение приступа мигрени и лечение самого заболевания. Лекарственная терапия особенно эффективна в период предвестников. Назначают транквилизаторы, антидепрессанты или их комбинации, ацетилсалициловую кислоту, бета-адреноблокаторы и др. Эффективно вазоконстрикторное средство – эрготамин или

ригетамин (в нем также содержится эрготамин); назначают кофеин или кофетамин, содержащий кофеин и эрготамин. Однако следует помнить, что эрготамин можно назначать не более 3 нед, так как длительное его применение ведет к эрготизму. Приступ мигрени в начальных стадиях могут купировать спазмолитики, иглорефлексотерапия. В межприступном периоде также рекомендуются курсы рефлексотерапии. Полезны дегидратирующие средства.

Для предупреждения приступа необходимо избегать перегревания на солнце, пребывания в душном помещении, недосыпания, влияния шума, нервно-психического напряжения, приема алкоголя.

Прогноз. В отношении жизни благоприятный. В тех случаях, когда заболевание начинается в детском или юношеском возрасте, приступы со временем становятся все более редкими и в инволюционном периоде обычно прекращаются.

Трудоспособность. Обычно возникает временная нетрудоспособность.

Болезнь Меньера. Ангионевротический криз с вовлечением в процесс VIII пары черепных нервов. Описана Меньером в 1860 г. Может проявляться как самостоятельная нозологическая форма и как синдром.

Этиология и патогенез. Считается, что имеет значение врожденная неполноценность кохлеарного и вестибулярного аппаратов. По мнению большинства исследователей, непосредственной причиной приступа является увеличение количества эндолимфы во внутреннем ухе. Определенное значение имеет преобладание тонуса парасимпатической части вегетативной нервной системы, возникающее вследствие вегетососудистой дистонии. Провоцируют приступ прием алкоголя, переутомление, лихорадочное состояние, шум, манипуляции в ухе.

Клинические проявления. Болезнь проявляется приступами повторных стойких головокружений, сопровождающихся рвотой, общей слабостью, шумом в ухе и нарастающей глухотой. По мере нарастания глухоты степень выраженности головокружений и их частота уменьшаются, и они могут полностью прекратиться. Головокружение в момент приступа проявляется ощущением вращения окружающих предметов и продолжается от нескольких минут до нескольких часов. Во время приступа отмечается ротаторный нистагм, особенно выраженный, когда больной лежит на стороне пораженного внутреннего уха. В межприступный период органическая симптоматика отсутствует. Может быть мелкоразмашистый нистагм, усиливающийся при изменении положения головы.

Значительно чаще. чем болезнь Меньера, встречается синдром Меньера. При этом не бывает шума в ухе. не наблюдается снижения слуха. Наиболее часто встречается при недостаточности мозгового кровообращения в вертебробазилярной системе, при спазме артерии лабиринта. У лиц с повышенной возбудимостью вестибулярного аппарата головокружение может возникать при резком изменении атмосферного давления, передозировке салицилатов, черепно-мозговой травме.

Диагностика и дифференциальный диагноз. Диагноз болезни Меньера ставится лишь тогда, когда приступы головокружения сочетаются со снижением слуха. Во всех других случаях имеется синдром Меньера.

В первую очередь необходимо дифференцировать синдром и болезнь Меньера, отит, отосклероз, острый лабиринтит, опухоли VIII пары черепных нервов.

Лечение и профилактика. Во время приступа необходим полный покой. Назначают нейролептики фенотиазинового ряда (аминазин, трифтазин, этаперазин), производные бутирофенона (галоперидол), антигистаминные и сосудорасширяющие препараты (димедрол, супрастин, пипольфен, но-шпа, никошпан), препараты скополамина и атропина (беллоид, белласпон), торекан, микрозер (бетагистин), диуретики. При упорной рвоте лекарства вводят парентерально (внутривенно, внутримышечно, а также в клизме). В очень тяжелых случаях пересекают вестибулярную ветвь VIII пары черепных нервов. В межприступном периоде назначают препараты атропина.

Эффективны различные методы рефлексотерапии: иглотерапия, прижигание, электромагнитно-волновое воздействие на биологически активные точки (лазеропунктура. КВЧ-пунктура и др.).

С целью профилактики прогрессирования заболевания и повторения приступов

рекомендуются гимнастика для вестибулярного аппарата, курс общеукрепляющих и вегетотропных препаратов (витамины С, группы В, беллоид).

Прогноз. Заболевание не опасно для жизни, но ведет к резкому снижению слуха, после чего приступы головокружения обычно прекращаются. При синдроме Меньера прогноз определяется особенностями течения основного заболевания.

Трудоспособность. Больным запрещен труд на высоте, они не могут выполнять работу, требующую значительной остроты слуха. При трудоустройстве, если происходит снижение квалификации, может быть установлена III группа инвалидности.

Глава 29. Неврозы

Невроз – расстройство психической деятельности, спровоцированное психотравмирующим фактором и проявляющееся главным образом выраженным изменением характера эмоционального реагирования, вегетативными и нередко эндокринными нарушениями. В настоящее время невроз повсеместно признается одним из самых распространенных заболеваний. В развитых странах различные варианты его выявляются у 10–20 % населения, при этом женщины болеют в 2 раза чаще мужчин. Такая распространенность неврозов и подчас длительное снижение при них трудоспособности больных делают проблему их изучения актуальной и весьма значимой не только в медицинском, но и в социальном отношении.

Дж. Морганьи в работе «О местонахождении и причинах болезней, открываемых посредством рассечения» (1761) утверждал, что каждое заболевание должно иметь определенный морфологический субстрат. Однако такой тезис был приемлем далеко не всегда. В связи с этим в 1776 г. шотландский врач У. Куплен ввел термин «невроз» и обозначил им «расстройства ощущений и движений, которые не сопровождаются лихорадкой и не зависят от местного поражения какого-либо органа».

В настоящее время невроз принято рассматривать как следствие возникающего под влиянием острого или хронического эмоционального стресса нарушения функций лимбико-ретикулярного комплекса, прежде всего входящего в него гипоталамического отдела промежуточного мозга, обеспечивающего интеграцию между эмоциональной, вегетативной и эндокринной сферами. Если нарушение функций тех же отделов мозга возникает по другой причине (интоксикация, механическая травма, инфекционно-аллергические и другие факторы), то обусловленная этим сходная с неврозом клиническая картина обычно расценивается как проявление неврозоподобного синдрома.

Главным в развитии невроза является личностная значимость для данного человека воздействующих на него психотравмирующих факторов, имеют значение и особенности его физического и психического состояния в период их воздействия. Поэтому одно и то же психотравмирующее обстоятельство (конфликт на производстве или в семье, известие о банкротстве, природные катаклизмы и пр.) далеко не у всех и не всегда ведут к развитию невроза. Его проявления чаще возникают у людей, не представляющих себе выхода из создавшегося положения, склонных к тревоге, страху, эмоциональной неустойчивости, у людей, не имеющих достаточного жизненного опыта. Проявления невроза чаще наблюдаются в периоды эндокринной перестройки (пубертатный, климактерический), при переутомлении, отсутствии знаний и умений, необходимых для того, чтобы справиться с ситуацией, выбивающей человека из обычной жизненной колеи. Нейрофизиолог П.В. Симонов рассматривает невроз как следствие отрицательных эмоций, возникающих в случаях, когда затрудненным оказывается удовлетворение свойственных данному человеку жизненных потребностей ввиду недостаточности необходимой для этого информации. В связи с этим признается, что меньшие шансы заболеть неврозом имеют люди, лучше подготовленные к преодолению встречающихся на жизненном пути трудностей. Адекватность потребностей и возможностей к их реализации, формируемая в процессе воспитания и обучения, снижает

склонность к развитию невроза.

Клинические проявления невроза многовариантны и находятся в зависимости не от характера психической травмы (эмоциогенного стресса), а от особенностей личности заболевшего. А так как каждый человек имеет свои неповторимые личностные особенности, количество вариантов клинической картины невроза практически бесконечно. Но интересы практики диктуют необходимость выделения основных форм невроза. В отечественной медицине принято выделять 3 такие формы: неврастению, обсессивно-фобический невроз (невроз навязчивых состояний) и истерический невроз.

29.1. Неврастения

Неврастения – невроз, характеризующийся сочетанием повышенной возбудимости с раздражительной слабостью, повышенной истощаемостью, расстройствами функций вегетативной нервной системы.

Клинические проявления. Симптоматология неврастении многообразна. Частым симптомом является диффузная головная боль, появляющаяся к концу дня. При этом возможно ощущение сдавливания головы, как будто на голову надета тяжелая шапка («каска неврастеника»). Возможно головокружение, но, как правило, при этом ощущения вращения окружающих предметов не возникает. Характерны сердцебиение, чувство сжимания или покалывания в области сердца, больные легко краснеют и бледнеют. Эти изменения возникают при любом волнении и даже оживленном разговоре (появляется сердцебиение, учащается пульс, повышается артериальное давление). Нередки жалобы на плохой аппетит, давление в подложечной области, изжогу, отрыжку, вздутие живота, запор, беспричинные поносы и другие диспепсические явления. Важным симптомом неврастении является поллакиурия (учащенные позывы на мочеиспускание), которая усиливается при волнениях и, наоборот, снижается или полностью проходит в состоянии покоя. Часто отмечается снижение полового влечения. Характерно преждевременное извержение семени, что приводит к быстрому окончанию полового акта, оставляя чувство слабости, разбитости, неудовлетворенности. Нарушения со стороны мочеполовой сферы обусловливают развитие ипохондрического синдрома.

Нарушение сна – один из основных симптомов неврастении: больной с трудом засыпает, часто просыпается, сон непродолжительный. После сна больной не чувствует себя отдохнувшим, ощущает разбитость. Возможна повышенная сонливость. В связи с рассеянностью, неустойчивостью внимания процесс запоминания затрудняется, и больные нередко жалуются на ослабление памяти.

Важнейший признак неврастении – *снижение работоспособности* . Обычно в процессе работы у больных быстро возникают чувство усталости, слабости, снижение внимания, в связи с чем продуктивность труда падает.

Повышенная раздражительность проявляется вздрагиванием или даже вскрикиванием при любом неожиданном громком звуке. Больные волнуются из-за каждого пустяка, напряженно переживают незначительные события. У многих раздражительность сочетается со вспыльчивостью, вспышками гнева, возмущения. Настроение крайне неустойчиво. Каждая пустяковая неудача надолго выводит больного из равновесия.

При обследовании выявляются оживление сухожильных и периостальных рефлексов, дрожание пальцев вытянутых рук и век, резко выраженный дермографизм, гипергидроз (особенно ладоней), повышенный пиломоторный рефлекс, тахикардия. Выделяют две формы неврастении: гиперстеническую (возбудительную) и гипостеническую (тормозную). Первая проявляется классическими симптомами заболевания, а при второй отмечаются общая слабость, вялость, сонливость; сухожильные и периостальные рефлексы могут быть снижены.

Диагностика. Затруднений не вызывает. Диагноз базируется на основных симптомах. Однако прежде чем поставить диагноз неврастении, необходимо исключить органическое заболевание ЦНС.

Течение и прогноз. Отмечается наклонность к хроническому течению, однако среди неврозов это прогностически наиболее благоприятное заболевание.

Лечение. В первую очередь нужно выяснить причину, вызвавшую невроз, и по

возможности ее нейтрализовать. Необходимо уменьшить психическую нагрузку и строго регламентировать распорядок дня. Желательны перемена обстановки, пребывание на свежем воздухе, психотерапия. Одновременно следует провести общеукрепляющее лечение. Пища должна быть богата витаминами. Для усиления анаболических процессов назначают глицерофосфат кальция, нередко в сочетании с препаратами железа. Эффективны индивидуально подобранные дозы брома и кофеина. При гиперстенической форме назначают транквилизаторы – хлозепид (элениум), оксазепам, при гипостенической – триоксазин, медазепам (руд отель), сибазон (диазепам) в малых дозах, экстракт элеутерококка, крепкий чай или кофе; снотворные не рекомендуются. Полезны получасовые прогулки перед сном, теплые ножные ванны. Необходимо соблюдение режима дня с определенным часом отхода ко сну и подъема (например, 23 ч и 7 ч). Рекомендуются тонизирующие средства: плоды китайского лимонника, корень женьшеня, пантокрин, сапарал, глюконат кальция. При гипостенической форме назначают также тиоридазин (сонапакс, меллерил), который в малых дозах оказывает стимулирующее и антидепрессантное действие, а с увеличением дозы нарастает седативный эффект. Поэтому данный препарат можно применять как при гипо-, так и при гиперстенической форме. Для лечения сердечно-сосудистых нарушений назначают препараты пустырника, брома, валерианы, настойку боярышника. Определенный терапевтический эффект дает при неврастении метод аутогенной тренировки.

29.2. Невроз навязчивых состояний

Клинические проявления. Невроз навязчивых состояний, или обсессивно-фобический невроз, проявляется главным образом непроизвольными, непреодолимо возникающими сомнениями, страхами, представлениями, мыслями, воспоминаниями, стремлениями, влечениями, движениями и действиями при сохранности критического к ним отношения и попытках борьбы с ними.

• Навязчивые сомнения – черты мнительности, тревожности, неуверенности в себе, например в правильности или завершенности того или иного действия, со стремлением многократно проверять его выполнение (закрыт ли кран газовой плиты, дверной замок, правильно ли написан адрес на конверте, наклеена ли марка, вымыта ли посуда и т.д.), причем такие больные могут проверять правильность выполнения действия до изнеможения.

• Навязчивые опасения: больные мучительно боятся, смогут ли они совершить то или иное действие, когда это потребуется: выступить перед публикой, вспомнить слова роли или стихотворения, не покраснеть (эрейтрофобия). уснуть, совершить половой акт, помочиться в присутствии посторонних и др.

• Навязчивые мысли: больному упорно вспоминаются имена, фамилии. географические названия, стихотворение и др. Навязчивые мысли могут быть кощунственными или «хульными», т.е. противоположными тем, которые отражают действительное отношение человека к тем или иным вещам (например, богохульные мысли у религиозного человека). Иногда навязчивые мысли проявляются в форме «умственной жвачки», мудрствования. Больные бесконечно размышляют на темы, которые для них не имеют никакого значения (например, что будет, если у человека вырастет еще одна рука, почему люди не выше домов и т.п.).

• Навязчивые страхи (фобии) встречаются очень часто и могут быть разнообразны: боязнь сердечного заболевания (кардиофобия), боязнь заразиться венерической болезнью (сифилофобия), раком (канцерофобия), инфаркта (инфарктофобия), боязнь высоты и глубины, открытого пространства, широких площадей (агорофобия), закрытых помещений (клаустрофобия), страх за судьбу своих близких, боязнь обратить на себя внимание, боязнь смерти (танатофобия) и др.

• Навязчивые действия: стремление считать без всякой необходимости попадающие в поле зрения предметы (окна, проезжающие автомашины, прохожих на улице и т.д.). Навязчивые движения могут носить характер какого-либо произвольного акта: например, больной навязчиво щурит глаза, шмыгаег носом, облизывает губы, вытягивает шею, словно ему мешает воротничок, гримасничает, подмигивает, пощелкивает языком, поправляет волосы,

располагает предметы на столе в определенном порядке и т.д.

• Навязчивые представления: чрезвычайно яркие навязчивые воспоминания (мелодии, отдельные слова или фразы, от звуковых образов которых больной не может избавиться, а также зрительные представления и др.), отражающие вызвавшее их психотравмирующее воздействие.

• Навязчивые воспоминания: больной, помимо его желания, вспоминает предметы или детали какого-либо неприятного события.

Диагностика. Невроз навязчивых состояний проявляется обычно у лиц с особым складом личности и проявляется неуверенностью в себе, постоянными сомнениями, тревожностью, мнительностью. Характерен он для людей тревожно-мнительных, боязливых, повышенно совестливых

Изолированные навязчивости возникают и у практически здоровых людей, например боязнь животных, некоторых насекомых, темноты, высоты и др. В неврологическом статусе возможны оживление сухожильных и периостальных рефлексов, дрожание пальцев вытянутых рук, вегетативные и вегетативно-сосудистые нарушения, гипергидроз кистей.

Течение. Возможны три основные формы течения: 1) появившиеся симптомы держатся месяцами и годами; 2) ремиттирующее течение; 3) неуклонно прогрессирующее течение. Обострение процесса провоцирует переутомление, инфекции, недосыпание, неблагоприятная обстановка в семье и на работе. Полное выздоровление бывает редко. После 35-40 лет болезненные явления сглаживаются.

Лечение. Рациональная психотерапия, внушение во время гипноза, нарко гипнотерапия (вводят кофеин, а затем барбамил). Назначают большие дозы хлозепида (хлордиазепоксид), сибазона (диазепам). Иногда рекомендуется курсовое лечение большими дозами нейролептических средств: френолона, тиоридазина (меллерил), трифтазина.

Трудоспособность. Снижается только при выраженной клинической картине невроза навязчивых состояний.

29.3. Истерический невроз

Истерия – один из видов невроза, который проявляется демонстративными эмоциональными реакциями (слезы, смех, крик), судорожными гиперкинезами, преходящими параличами, потерей чувствительности, глухотой, слепотой, потерей сознания, галлюцинациями и др. В механизме развития истерического невроза лежат «бегство в болезнь», «условная приятность или желательность» болезненного симптома. Заболевание известно давно. Врачи Древней Греции связывали его с блужданием матки в организме, поэтому оно получило название «истерия» (от hystera – матка). Научные основы изучения истерии были заложены в XIX веке Шарко, который причиной болезни считал конституциональные или наследственные факторы. В качестве невроза заболевание стало рассматриваться лишь в начале XX века.

Клинические проявления. Для истерического невроза характерны крайнее разнообразие и изменчивость симптомов. Объясняется это тем, что очень часто симптомы возникают по типу самовнушения и соответствуют обычно представлениям человека о наиболее ярких болезненных проявлениях. Представления эти могут быть чрезвычайно разнообразными, поэтому считается, что истерия может симулировать почти все заболевания. Истерия всегда возникает под влиянием психического переживания. Так как признак «условной приятности или желательности» болезненного симптома является специфическим для истерии, то отсюда становится понятным, почему при истерии симптомы ее проявления поражают своей «рациональностью»: у больного возникает именно тот симптом, который в данных условиях ему «выгоден», «нужен».

Истерические припадки. Чаще заболевание начинается истерическим пароксизмом. Пароксизмы обычно развиваются вслед за неприятными переживаниями, ссорой, а иногда вследствие чрезмерной заботы близких о благополучии больного. Первые признаки припадка проявляются неприятными ощущениями в области сердца, сердцебиением, чувством недостатка воздуха, подкатыванием клубка к горлу («истерический клубок») и возникают как

реакция на душевные волнения. Больной падает, появляются судороги, чаще тонического характера, но они могут быть клоническими или тонико-клоническими. Судороги часто носят характер сложных движений. Во время припадка лицо больного краснеет или бледнеет, но синюшным или багрово-синюшным, как при эпилепсии, оно никогда не бывает. Глаза закрыты, при попытке посторонних их открыть больной еще больше зажмуривает веки. Реакция зрачков на свет сохраняется. Нередко больные рвут на себе одежду, бьются головой о пол. Судорожному припадку нередко предшествует плач или плач и смех одновременно. Во время припадка больные стонут или выкрикивают какие-то слова. Припадки никогда не возникают у спящего. Обычно при падении не бывает ушибов или прикуса языка (но может быть прикус губы или щеки). Сознание сохранено, хотя бы частично. Больной о припадке помнит. Не бывает непроизвольного мочеиспускания, отсутствует сон после припадка. Иногда истерические припадки оказываются менее выраженными: больной садится или ложится, начинает плакать или смеяться, производя ряд беспорядочных движений конечностями (в основном руками), жесты его могут быть театральными, с попыткой рвать на себе волосы, царапать тело, разбрасывать предметы, попадающие под руку.

Расстройства чувствительности. Одним из частых видов истерического невроза являются расстройства чувствительности – анестезия, гипестезия, гиперестезия, истерические боли. Области распространения чувствительных нарушений весьма разнообразны. Чаще наблюдается гемигипестезия, реже пара– и моногипестезия. Нередки гиперестезии. Однако чаще бывают истерические боли, которые носят различный характер и могут иметь необычную локализацию. Нередко боли отмечаются в ограниченном участке головы (ощущение «вбитого гвоздя»), а также в других частях тела. Степень интенсивности истерических болей может быть различной – от легких болевых ощущений до тяжелейших болей.

Расстройства функции органов чувств. Проявляются в нарушениях зрения и слуха. Наблюдаются концентрическое сужение полей зрения, обычно двустороннее, истерическая слепота как на один, так и на оба глаза. При этом даже при двусторонней «слепоте» обнаруживается сохранность зрительных восприятий, поэтому такие больные никогда не попадают в опасные для жизни ситуации. Часто встречается истерическая глухота, как правило, на одно ухо. Она может сочетаться с анестезией ушной раковины и мутизмом.

Речевые нарушения. К ним относятся истерическая афония (утрата звучности голоса), мутизм, заикание, истерическое скандирование (произношение по слогам). При мутизме больные не могут произносить как слова, так и звуки. Иногда они издают только нечленораздельные звуки, однако кашель у них оказывается звучным. При обследовании обнаруживается истерическая гипестезия языка, зева. Больные, как правило, охотно вступают в письменный контакт или контакт с помощью жестов. Истерический мутизм может сразу прекратиться, но иногда переходит в истерическую афонию или истерическое заикание (чаще). Заикание при истерии может возникать и самостоятельно. Отличительной особенностью его является то, что больные не стесняются этого болезненного симптома. У них не наблюдается судорожных сопутствующих сокращений лицевой мускулатуры или содружественных движений.

Двигательные нарушения. Обычно проявляются параличами (парезами) мышц (в основном конечностей), контрактурами, невозможностью выполнения сложных двигательных актов или различными гиперкинезами. Чаще наблюдаются истерическая моноплегия (парез) руки, гемиплегия, нижняя параплегия, однако возможны параличи других мышц: шеи, языка, лица. Следует иметь в виду, что при истерии имеются не параличи в буквальном смысле слова, а невозможность произвольного совершения движений, поэтому у больных не может быть изолированных параличей отдельных мышц-агонистов. Контрактуры при истерии поражают суставы конечностей, но могут быть в позвоночнике, мышцах шеи (истерическая кривошея) и лица. Двигательные расстройства могут проявляться психогенной невозможностью стоять и ходить. При этом в положении лежа и мышечная сила, и объем движений сохранены. Истерические гиперкинезы многообразны: дрожание всего тела или отдельных его частей, гиперкинез головы в форме ротаторных движений, тиков мимических мышц, мышц туловища. Как правило, истерические параличи, контрактуры, гиперкинезы во время сна исчезают.

Расстройство функции внутренних органов. У больных может отсутствовать аппетит,

наблюдаются расстройства глотания в виде спазма пищевода, ощущение клубка в горле, психогенная рвота, отрыжка, зевота, кашель, истерическая судорога диафрагмы, истерический метеоризм, псевдоилеус и псевдоаппендицит, половая холодность, неустойчивость деятельности сердечно-сосудистой системы (сердцебиения, болевые ощущения в области сердца и др.). Возможна одышка в форме шумного дыхания или дыхания, сопровождающегося свистящими, шипящими и другими звуками. Иногда имитируются приступы бронхиальной астмы.

Психические нарушения. В основе болезни лежит истерический характер: эгоцентризм, постоянное стремление быть в центре внимания, играть ведущую роль, повышенная эмоциональность, изменчивость настроения, плаксивость, капризность, склонность к увлечениям, к преувеличениям и т.п. Характерно поведение больных: оно отличается демонстративностью, театральностью, инфантильностью, в нем отсутствуют простота и естественность. Создается впечатление, что больной «доволен своей болезнью».

Диагностика. Диагноз ставится на основании клинических проявлений, характерных для истерии. При обследовании могут отмечаться повышение сухожильных и периостальных рефлексов, тремор пальцев вытянутых рук. На обследование больные нередко реагируют стонами, слезами, наблюдаются демонстративное усиление двигательных рефлексов, нарочитое вздрагивание всего тела.

Течение и прогноз. Истерия проявляется впервые в юношеском возрасте и протекает хронически с периодическими обострениями. С возрастом симптомы сглаживаются, а в климактерическом периоде временно обостряются. Под влиянием лечения обострение проходит и больные чувствуют себя хорошо, годами не обращаясь к врачу. Прогноз благоприятен при устранении ситуации, которая вызвала обострение, и лучше у лиц молодого возраста. Следует помнить, что истерия может быть не только заболеванием, но и особым складом личности (истерическая психопатия).

Лечение. Применяют психотерапию, проводят общеукрепляющее лечение. Если больной возбудим, назначают препараты валерианы, брома, транквилизаторы, при упорной бессоннице – снотворное. Не следует фиксировать внимание больных на симптомах болезни. Одним из важных методов лечения является трудотерапия.